HENRI **ROUVIÈRE** • ANDRÉ **DELMAS**

ANATOMÍA

HUMANA

DESCRIPTIVA, TOPOGRÁFICA Y FUNCIONAL

11.ª EDICIÓN

Revisada por Vincent Delmas



UNIVERSIDAD CENTRAL DEL ECUADOR
POTENTIOR EST SAPIENTIA
FUNDADA EN 1620
QUITO

2

TRONCO

MASSON

SIB-UCE LABORATORIO DE DIGITALIZACIÓN
Campus Central, calle Jerónimo Leyton y Gatto Sobral
+593 2230757 ext: 808 biblioteca.general@uce.edu.ec
©2022-2024

BASE LEGAL PARA DIGITALIZACIÓN DE LIBROS CON DERECHOS DE AUTOR

El Sistema Integrado de Bibliotecas de la Universidad Central del Ecuador, digitalizará su acervo bibliográfico siempre y cuando sea para fines educativos y de investigación. No se permite la reproducción y distribución para la comercialización directa e indirecta de este.

La digitalización del material bibliográfico se lo realiza de acuerdo al Código Orgánico De La Economía Social de los Conocimientos, Creatividad e Innovación **Art. 212 numeral 9, Literal ii** "(…) Una biblioteca o archivo podrá, además, realizar los siguientes actos (…) La reproducción electrónica y comunicación pública de obras de su colección para ser consultadas gratuita y simultáneamente hasta por un número razonable de usuarios, sólo en terminales de redes de la respectiva institución o para usuarios de esa institución bajo su control, en condiciones que garanticen que no se puedan hacer copias electrónicas de esas reproducciones" y **literal vii** "La reproducción, adaptación, traducción, transformación, arreglo, distribución y comunicación de una obra protegida por derechos de autor o una prestación protegida por derechos conexos, en uno o más formatos accesibles para el uso exclusivo de personas con discapacidad".

Este material se considera un producto intelectual a favor de su autor; por tanto, la titularidad de sus derechos se encuentra protegida por el Código Orgánico De La Economía Social de los Conocimientos, Creatividad e Innovación. La violación a dichos derechos constituye un delito que será responsabilidad del usuario.

Este libro está disponible físicamente en

Biblioteca:

Facultad de Odontología

Piso:	**Estante:**	**Bandeja:**
PB	01	13

Convenio interinstitucional:

Enlace al catálogo:

HENRI **ROUVIÈRE** • ANDRÉ **DELMAS**

ANATOMÍA

HUMANA

DESCRIPTIVA, TOPOGRÁFICA Y FUNCIONAL

11.ª EDICIÓN

Revisada por **Vincent Delmas**

Profesor de anatomía
Faculté de médecine Necker-Enfants Malades
Université René Descartes

UNIVERSIDAD CENTRAL DEL ECUADOR
OMNIUM POTENTIOR PRINCIPIUM SCIENTIA
FUNDADA EN 1620
QUITO

2

TRONCO

MASSON

Índice de contenidos

PREFACIO A LA 15.ª EDICIÓN FRANCESA IX

PREFACIO A LA 12.ª EDICIÓN FRANCESA XI

PREFACIO A LA 1.ª EDICIÓN FRANCESA XIII

NOMINA ANATOMICA XV

ANATOMÍA DEL TRONCO

EL TRONCO: ASPECTO GENERAL, DIVISIÓN, TOPOGRAFÍA

TÓRAX 4

ABDOMEN 5

PELVIS 8

ESQUELETO DEL TRONCO

COLUMNA VERTEBRAL 11

I. NÚMERO DE VÉRTEBRAS 11

II. PESO DE LAS VÉRTEBRAS 12

III. CARACTERÍSTICAS GENERALES DE LAS VÉRTEBRAS 12

IV. CARACTERÍSTICAS PARTICULARES DE LAS VÉRTEBRAS EN CADA REGIÓN DE LA COLUMNA VERTEBRAL 14

V. COLUMNA VERTEBRAL EN CONJUNTO 27

ESQUELETO DEL TÓRAX 31

I. ESTERNÓN 32

UNIVERSIDAD CENTRAL DEL ECUADOR
POTENTIOR EST OMNIUM SAPIENTIA
FUNDADA EN 1620

II. COSTILLAS 33
III. CAJA TORÁCICA 38
ESQUELETO DE LA PELVIS 41

ARTICULACIONES DEL TRONCO

ARTICULACIONES DE LA COLUMNA VERTEBRAL 47
I. ARTICULACIONES INTERVERTEBRALES 47
II. ASPECTOS FUNCIONALES DE LA COLUMNA VERTEBRAL 54
ARTICULACIONES DEL TÓRAX 67
I. ARTICULACIONES COSTOVERTEBRALES 67
II. ARTICULACIONES COSTOCONDRALES 70
III. ARTICULACIONES INTERCONDRALES 70
IV. ARTICULACIONES ESTERNOCOSTALES 71
V. SINCONDROSIS DEL ESTERNÓN 72
VI. ARTICULACIÓN ESTERNOCLAVICULAR 73
ARTICULACIONES DE LA CINTURA PÉLVICA 76
I. SÍNFISIS PÚBICA 76
II. ARTICULACIÓN SACROILÍACA 78
III. LIGAMENTOS SACROTUBEROSO Y SACROESPINOSO 83
IV. MEMBRANA OBTURATRIZ 84

MÚSCULOS DEL TRONCO

MÚSCULOS DE LA PARED POSTERIOR DEL TRONCO 87
I. GRUPO POSTERIOR 87
II. GRUPO MEDIO 96
III. GRUPO ANTERIOR 98
MÚSCULOS DE LA PARED ANTEROLATERAL DEL TÓRAX 100
I. GRUPO INTERCOSTAL 101
II. GRUPO PROFUNDO: MÚSCULO TRANSVERSO DEL TÓRAX 102
MÚSCULOS DE LA PARED ANTEROLATERAL DEL ABDOMEN 103
FASCIAS Y APONEUROSIS DEL ABDOMEN 115
I. FASCIAS Y APONEUROSIS DE LA PARED ANTEROLATERAL DEL ABDOMEN 115
II. FASCIAS Y APONEUROSIS DE LA PARED POSTERIOR DEL ABDOMEN 119
DIAFRAGMA 122

CORAZÓN Y VASOS DEL TRONCO

CORAZÓN 129
I. DESARROLLO DEL CORAZÓN 129
II. ANATOMÍA DEL CORAZÓN 140
ARTERIAS DEL TRONCO 182
I. TRONCO PULMONAR 182
II. AORTA 186
VENAS DEL TRONCO 230
I. VENAS DE LA CIRCULACIÓN MENOR O CIRCULACIÓN PULMONAR 230
II. VENAS DE LA CIRCULACIÓN MAYOR O CIRCULACIÓN SISTÉMICA 231
NÓDULOS LINFÁTICOS Y VASOS LINFÁTICOS DEL TRONCO 256
I. NÓDULOS LINFÁTICOS 256
II. TRONCOS LINFÁTICOS COLECTORES DE LOS VASOS LINFÁTICOS TERMINALES 266

NERVIOS DEL TRONCO

I. NERVIOS ESPINALES TORÁCICOS, LUMBARES, SACROS Y COCCÍGEO 271
II. SISTEMA NERVIOSO AUTÓNOMO TORACOABDOMINOPÉLVICO 284

VÍSCERAS DEL TRONCO

ÓRGANOS TORÁCICOS 299
I. APARATO RESPIRATORIO 299
II. TUBO DIGESTIVO INTRATORÁCICO 342
III. ANATOMÍA TOPOGRÁFICA DEL TÓRAX 349
ÓRGANOS DEL ABDOMEN 375
I. APARATO DIGESTIVO Y PERITONEO 375
II. ANATOMÍA TOPOGRÁFICA DEL ABDOMEN 506
ÓRGANOS DE LA REGIÓN LUMBAR Y DE LA PELVIS MENOR 531
I. PARED POSTERIOR DEL ABDOMEN 531
II. ÓRGANOS LUMBARES 545
III. ÓRGANOS URINARIOS 551
IV. ÓRGANOS GENITALES MASCULINOS 596
V. ÓRGANOS GENITALES FEMENINOS 629

UNIVERSIDAD CENTRAL DEL ECUADOR
POTENTIOR EST SAPIENTIA
FUNDADA EN 1620
QUITO

PERINÉ 666
I. PERINÉ MASCULINO 666
II. PERINÉ FEMENINO 680
ANATOMÍA TOPOGRÁFICA DEL PERINÉ 684
ÍNDICE ALFABÉTICO DE MATERIAS 697

UNIVERSIDAD CENTRAL DEL ECUADOR
POTENTIOR EST OMNIUM SAPIENTIA
FUNDADA EN 1620
QUITO

PREFACIO A LA 15.ª EDICIÓN FRANCESA



Esta nueva edición del tratado de *Anatomía humana, descriptiva, topográfica y funcional* de Henri Rouvière y André Delmas adopta la nomenclatura anatómica internacional. Se trata de una elección de futuro para un libro que, por la originalidad de su texto y su iconografía, enriquecida en cada nueva edición, constituye la obra de referencia en el campo de la anatomía en lengua francesa.

La terminología anatómica cuya primera edición fue adoptada en París en 1955 bajo el nombre de *Nomina Anatomica* se ha impuesto progresivamente en las publicaciones internacionales, tanto científicas como clínicas. A los términos latinos escogidos como lengua común se han ido añadiendo, a lo largo de los años, las correspondencias o traducciones de los términos anatómicos tal como son utilizados actualmente por los anatomistas de lengua francesa. Los términos latinos han sido traducidos cuando eran semejantes al francés y adaptados cuando eran muy diferentes.

El índice de la *Nomina Anatomica* situado al inicio de cada tomo proporciona la correspondencia entre la terminología anatómica francesa y la terminología latina que sirve como referencia internacional.

Finalmente, el tratado de *Anatomía humana, descriptiva, topográfica y funcional* individualiza el sistema nervioso central introduciendo una nueva sección sobre su anatomía funcional, obra de André Delmas. Ello justifica que se haya dedicado un tomo aparte al sistema nervioso central. De este modo el «Rouvière-Delmas» responde a las necesidades de su tiempo.

Mis agradecimientos a la editorial Masson por la ayuda y el apoyo que han prestado a la realización de estas actualizaciones. Mis agradecimientos también van dirigidos al Doctor Gervais Hounnou (Benin), al Doctor Djibril Ouattara (Costa de Marfil) así como a la Sra. Claire Guilabert por su ayuda en la adecuación del texto a los cambios de nomenclatura.

Hoy en día las imágenes anatómicas de resonancia magnética ofrecen una visión incomparable de la anatomía *in vivo*. La iconografía se ha enriquecido de forma espectacular gracias al Profesor Emmanuel A. Cabanis, a la Doctora Marie-Thérèse Iba Zizen (Centre Hospitalier National d'Ophtalmologie des Quinze-vingts) y al Doctor Adrian Istoc (Cluj, Rumanía), a los que deseo expresar mi más caluroso agradecimiento.

VINCENT DELMAS

UNIVERSIDAD CENTRAL DEL ECUADOR
POTENTIOR EST
OMNIUM SAPIENTIA
FUNDADA EN 1620
QUITO

mente es posible obtener con resonancia magnética demostrarán al lector la veracidad, exactitud y facilidad didáctica que siguen teniendo las ilustraciones de las anteriores ediciones, y darán prueba de que el conocimiento del cuerpo humano en el individuo vivo es todavía más importante y necesario que el que se obtiene con el estudio aislado de las preparaciones anatómicas.

Estas ilustraciones han sido posibles gracias a la inestimable colaboración de mis amigos Emmanuel Cabanis y Marie Thérèse Cabanis-Iba-Zizen. Por haber trabajado con ellos en estrecho contacto he podido apreciar su trabajo preciso y riguroso, su ciencia y su entusiasmo, de tal manera que debo subrayar que sin su colaboración la iconografía de esta obra no sería lo que ha llegado a ser, lo cual me complace agradecer con toda mi amistad.

ANDRÉ DELMAS

UNIVERSIDAD CENTRAL DEL ECUADOR
POTENTIOR EST
OMNIUM SAPIENTIA
FUNDADA EN 1620
QUITO

PREFACIO A LA 1.ª EDICIÓN FRANCESA



La exposición de la anatomía por sistemas (esquelético, muscular, nervioso, etc.), tal como se realiza en los tratados clásicos, conduce a descripciones incompletas y a numerosas repeticiones que aumentan sin ningún provecho el volumen de una obra.

Si el estudiante y el clínico quieren obtener una visión de conjunto de la anatomía de un órgano o grupo de órganos situados en una misma región, se ven obligados a reunir informaciones dispersas procedentes de la exposición de los diversos sistemas en los diferentes volúmenes del tratado.

Además, la documentación bibliográfica ha alcanzado en nuestros días un desarrollo muy importante. Los grandes tratados de anatomía se esfuerzan por analizar todos los trabajos, memorias y notas publicados en numerosas revistas. De todo ello resulta una enorme acumulación de datos, generalmente sin importancia, frente a los cuales el estudiante se siente descorazonado.

Personalmente, he querido remediar estos inconvenientes presentando la anatomía de una forma nueva, más práctica y mejor adaptada a las necesidades de estudiantes y clínicos.

He dividido la anatomía en tres partes principales: la cabeza y el cuello, el tronco y los miembros. Al sistema nervioso central le he consagrado un capítulo aparte.

Cada parte es objeto de un doble estudio: por un lado, descriptivo y analítico; por otro, topográfico y sintético.

Primero describo, de forma sucesiva, los huesos, articulaciones, músculos, vasos, nervios, etc.; esto es, todos los elementos que componen el segmento corporal consi-

derado. Analizo las características morfológicas de todos los órganos y los sitúo en su región correspondiente. De esta manera, el lector ve edificarse, pieza a pieza, todo un segmento del organismo, penetrando en los detalles de su arquitectura.

A la documentación proporcionada por el análisis le sigue un estudio topográfico, en el cual muestro, región por región, en una visión de conjunto, las relaciones que presentan entre sí todos los órganos de una misma área anatómica.

De este modo, la anatomía descriptiva y la anatomía topográfica se vinculan estrechamente, se esclarecen y se complementan.

En definitiva, este método de exposición permite al alumno y al clínico encontrar, en las pocas páginas de un mismo volumen, toda la información concerniente a un órgano o una región.

He aligerado el texto tanto como he podido, dejando de lado todos los detalles inútiles y las innumerables variantes sin interés. Sin embargo, he empleado provechosamente las investigaciones y publicaciones recientes de importancia.

Una descripción anatómica debe ser completa, precisa y simple, pero al mismo tiempo sugerente; por ello me he esforzado, cuando era posible, por explicar los datos anatómicos mediante la embriología, la anatomía comparada o la fisiología.

Gracias al esfuerzo realizado por la editorial Masson, he podido otorgar a la ilustración de este tratado un gran cuidado y todo lujo de detalles.

Con excepción de 38 figuras tomadas de diversas obras, el resto son originales. La mayoría han sido pintadas a la acuarela a partir de preparaciones realizadas personalmente. De este modo he podido verificar las descripciones clásicas y modificar algunas que me parecían inexactas o incompletas.

Junto a las figuras a la aguada o a la acuarela, numerosos esquemas ilustran el texto. A menudo se publican esquemas sumamente inexactos, que son una caricatura del modelo original. He evitado cuidadosamente este defecto; casi todas las figuras esquemáticas que presento son reproducciones simplificadas pero exactas de cortes y preparaciones.

Todas las figuras han sido dibujadas por M. Moreaux con un esmero y un espíritu concienzudo que son sólo comparables con su gran talento. Aprovecho para expresarle aquí mi más sincero agradecimiento.

Finalmente, pido a la editorial Masson que acepte mi reconocimiento por la atención, diligencia y perfeccionismo aportados a la ejecución material de esta obra.

HENRI ROUVIÈRE

NOMINA ANATOMICA

*Los términos marcados con un asterisco (*) no coinciden exactamente con la traducción de la *Nomina Anatomica*

Términos que definen la situación y la dirección de las diferentes partes del cuerpo

Vertical = *Verticalis*
Horizontal = *Horizontalis*
Mediano = *Medianus*
Coronal = *Coronalis*
Sagital = *Sagitalis*
Frontal = *Frontalis*
Transversal = *Transversalis*
Medial (interno) = *Medialis*
Intermedio = *Intermedius*
Lateral (externo) = *Lateralis*
Anterior = *Anterior*
Occipital = *Occipitalis*
Medio (centro) = *Medius*
Posterior = *Posterior*
Ventral = *Ventralis*
Dorsal = *Dorsalis*
Interno = *Internus*
Externo = *Externus*
Derecho = *Dexter*
Izquierdo = *Sinister*
Longitudinal = *Longitudinalis*
Transversal = *Transversus*
Craneal = *Cranialis*
Caudal = *Caudalis*
Superior = *Superior*
Inferior = *Inferior*
Superficial = *Superficialis*
Profundo = *Profundus*
Rostral = *Rostralis*
Apical = *Apicalis*
Basal = *Basalis*
Basilar = *Basilaris*
Axial = *Axialis*
Luminal = *Luminalis*

Términos relativos a los miembros

Proximal = *Proximalis*
Distal = *Distalis*
Central = *Centralis*
Periférico = *Periphericus/Peripheralis*
Radial = *Radialis*
Ulnar/Cubital = *Ulnaris*
Tibial = *Tibialis*
Fibular/Peroneo = *Fibularis/Peronealis*
Palmar = *Palmaris/Volaris*
Plantar = *Plantaris*
Flexor = *Flexor*
Extensor = *Extensor*

Términos específicos

Abdomen = *Abdomen*
Abertura inferior de la pelvis = *Apertura pelvis inferior*
Abertura lateral del cuarto ventrículo = *Aperiura lateralis ventriculi quarti*
Abertura media del cuarto ventrículo = *Apertura mediana ventriculi quarti*
Abertura superior de la pelvis = *Apertura pelvis superior*
Acetábulo = *Acetabulum*
Acromion = *Acromion*
Acueducto cerebral = *Aqueductus cerebri*
Acueducto del vestíbulo = *Aqueductus vestibuli*
Adenohipófisis = *Adenohypophysis*
Adminículo de la línea alba = *Adminiculum lineae albae*
Agujero ciego = *Foramen caecum*
Agujero epiploico = *Foramen epiploicum*
Agujero espinoso = *Foramen spinosum*
Agujero estilomastoideo = *Foramen stylomastoideum*
Agujero etmoidal = *Foramen ethmoidale*
Agujero incisivo = *Foramen incisivum*
Agujero interventricular = *Foramen interventriculare*
Agujero intervertebral = *Foramen intervertebrale*
Agujero magno = *Foramen magnum*
Agujero mastoideo = *Foramen mastoideum*
Agujero mentoniano = *Foramen mentale*
Agujero obturado = *Foramen obturatum*
Agujero oval = *Foramen ovale*
Agujero parietal = *Foramen parietale*
Agujero rasgado = *Foramen lacerum*
Agujero redondo mayor = *Foramen rotundum*
Agujero singular = *Foramen singulare*

© MINEDUC-UCR redacción en castellano, 2007

Agujero supraorbitario = *Foramen supraorbitale*
Agujero vascular de los huesos = *Foramen osseum*
Agujero vertebral = *Foramen vertebrale*
Agujero y conductos nutricios del hueso = *Foramen nutricium et canalis nutricius ossis*
Agujero yugular = *Foramen jugulare*
Agujeros sacros anteriores* = *Foramina sacralia pelviana*
Agujeros sacros dorsales = *Foramina sacralia dorsalia*
Agujeros sacros pélvicos = *Foramina sacralia pelviana*
Agujeros sacros posteriores* = *Foramina sacralia dorsalia*
Ala de la *crista galli* = *Ala cristae galli*
Ala de la faringe = *Ala pharyngis*
Ala de la nariz = *Ala nasi*
Ala del ilion = *Ala ossis ilii*
Ala del sacro* = *Pars lateralis basis ossis sacri*
Ala del vómer = *Ala vomeris*
Ala lateral de la faringe = *Ala pharyngis lateralis*
Ala mayor del esfenoides = *Ala major ossis sphenoidalis*
Ala medial de la faringe = *Ala pharyngis medialis*
Ala menor del hueso esfenoides = *Ala minor ossis sphenoidalis*
Alantoides = *Allantoidea*
Alvéolos dentarios = *Alveoli dentales*
Alvéolos pulmonares = *Alveoli pulmonis*
Amígdala cerebelosa = *Tonsilla cerebelli*
Amígdalas* = *Tonsillae*
Ampolla de la trompa uterina = *Ampulla tubae uterinae*
Ampolla del conducto deferente = *Ampulla ductus deferentis*
Ampolla hepatopancreática = *Ampulla hepato-pancreatica*
Ampolla rectal = *Ampulla recti*
Ángulo (flexura) cólica izquierda = *Flexura coli sinistra*
Ángulo (flexura) derecho del colon = *Flexura coli dextra*
Ángulo (flexura) duodenoyeyunal = *Flexura duodenojejunalis*
Ángulo de la costilla = *Angulus costae*
Ángulo de la mandíbula = *Angulus mandibulae*
Ángulo del esternón = *Angulus sterni*
Ángulo del ojo = *Angulus oculi*
Ángulo esplénico del colon = *Flexura coli sinistra*
Ángulo hepático del colon* = *Flexura coli dextra*
Ángulo infraesternal = *Angulus infrasternalis*
Ángulo iridocorneal = *Angulus iridocornealis*
Ángulo posterior de la costilla* = *Angulus costae*
Ángulo subpubiano = *Angulus subpubicus*
Anillo conjuntival = *Anulus conjunctivae*
Anillo femoral = *Anulus femoralis*
Anillo fibroso arterial del corazón* = *Anulus fibrosus cordis*
Anillo fibroso atrioventricular* = *Anulus fibrosus cordis*
Anillo fibroso del corazón = *Anulus fibrosus cordis*
Anillo fibrosocartilaginoso de la membrana del tímpano = *Anulus fibrocartilagineus membranae tympani*
Anillo inguinal = *Anulus inguinalis*
Anillo inguinal superficial = *Anulus inguinalis superficialis*
Anillo linfático de la faringe = *Anulus lymphoidus pharyngis*
Anillo tendinoso común = *Anulus tendineus communis*
Anillo timpánico = *Anulus tympanicus*
Anillo umbilical = *Anulus umbilicalis*
Ano = *Anus*
Antehélix = *Antihelix*
Antilíngula = *Antilingula*
Antitrago = *Antitragus*
Antro mastoideo = *Antrum mastoideum*
Aorta = *Aorta*
Aorta abdominal = *Aorta abdominalis*
Aorta descendente = *Aorta descendens*
Aorta torácica = *Aorta thoracica*
Aorta torácica descendente* = *Aorta descendens*
Apéndice del epidídimo = *Appendix epididymis*
Apéndice del testículo = *Appendix testis*
Apéndice vermiforme = *Appendix vermiformis*
Apéndices epiploicos = *Appendices epiploicae*
Apófisis = *Processus*
Apófisis accesoria de las vértebras lumbares = *Processus accesorius (Vertebrae lumbales)*
Apófisis articular = *Processus articularis*
Apófisis basilar* = *Pars basilaris ossis occipitalis*
Apófisis cigomática del frontal = *Processus zygomaticus ossis frontalis*
Apófisis cigomática del hueso temporal = *Processus zygomaticus ossis temporalis*
Apófisis cigomática del maxilar = *Processus zygomaticus maxillae*
Apófisis clinoides anterior = *Processus clinoideus anterior*
Apófisis clinoides media = *Processus clinoideus medius*
Apófisis clinoides posterior = *Processus clinoideus posterior*
Apófisis cocleariforme = *Processus cochleariformis*
Apófisis condilar de la mandíbula = *Processus condilaris mandibulae*
Apófisis coracoides = *Processus coracoideus*
Apófisis coronoides = *Processus coronoideus*
Apófisis esfenoidal del hueso palatino = *Processus sphenoidalis ossis palatini*
Apófisis espinosa = *Processus spinosus*
Apófisis estiloides del hueso temporal = *Processus styloideus ossis temporalis*
Apófisis estiloides del radio = *Processus styloideus radii*
Apófisis frontal del cigomático = *Processus frontalis ossis zygomatici*
Apófisis frontal del maxilar = *Processus frontalis maxillae*

Apófisis intrayugular del hueso temporal = *Procesus intrajugularis ossis temporalis*
Apófisis lagrimal de la concha nasal inferior = *Processus lacrymalis conchae nasalis inferioris*
Apófisis lateral del astrágalo = *Processus lateralis tali*
Apófisis mastoides = *Processus mastoideus*
Apófisis maxilar de la concha nasal inferior = *Processus maxilaris conchae nasalis inferioris*
Apófisis muscular = *Processus muscularis*
Apófisis orbitaria del palatino = *Processus orbitalis ossis palatini*
Apófisis palatina del maxilar = *Processus palatinus maxillae*
Apófisis piramidal del hueso palatino = *Processus pyramidalis ossis palatini*
Apófisis pterigoespinosa = *Processus pterygospinosus*
Apófisis pterigoides = *Processus pterygoideus*
Apófisis transversa = *Processus transversus*
Apófisis unciforme del etmoides = *Processus uncinatus ossis ethmoidalis*
Apófisis unciforme del hueso ganchoso* = *Hamulus ossis hamati*
Apófisis vaginal = *Processus vaginalis*
Apófisis vocal del cartílago antenoides = *Processus vocalis cart. arytaenoideae*
Apófisis xifoides = *Processus xyphoideus*
Apófisis yugular = *Procesus jugularis*
Aponeurosis del músculo bíceps = *Aponeurosis m. bicipitis*
Aponeurosis del músculo bíceps braquial = *Aponeurosis m. bicipitis brachii*
Aponeurosis del músculo oblicuo externo del abdomen = *Aponeurosis m. obliqui externi abdominis*
Aponeurosis epicraneal* = *Galea aponeurotica*
Aponeurosis palmar = *Aponeurosis palmaris*
Aracnoides = *Arachnoidea*
Arcada dental mandibular = *Arcus dentalis mandibularis*
Arcada dental maxilar = *Arcus dentalis maxillaris*
Arco alveolar = *Arcus alveolaris*
Arco anterior del atlas = *Arcus anterior (atlas)*
Arco de la aorta = *Arcus aortae*
Arco de la vena ácigos = *Arcus venae azygos*
Arco del cartílago cricoides = *Arcus (cart. cricoidea)*
Arco del conducto torácico = *Arcus ductus thoracici*
Arco ileopectíneo = *Arcus iliopectineus*
Arco longitudinal del pie = *Arcus pedis longitudinalis*
Arco lumbocostal lateral = *Arcus lumbocostalis lateralis*
Arco lumbocostal medial = *Arcus lumbocostalis medialis*
Arco palatofaríngeo = *Arcus palatopharyngeus*
Arco palatogloso = *Arcus palatoglossus*
Arco palmar profundo = *Arcus palmaris profundus*
Arco palmar superficial = *Arcus palmaris superficialis*
Arco plantar = *Arcus plantaris*
Arco plantar profundo = *Arcus plantaris profundus*
Arco plantar superficial = *Arcus plantaris superficialis*
Arco posterior del atlas = *Arcus posterior (atlas)*
Arco superciliar = *Arcus superciliaris*
Arco supraciliar* = *Arcus superciliaris*
Arco tendinoso de la fascia pélvica = *Arcus tendineus fasciae pelvis*
Arco tendinoso del músculo elevador del ano = *Arcus tendineus m. levatoris ani*
Arco tendinoso del músculo sóleo = *Arcus tendineus m. solei*
Arco transverso del pie = *Arcus pedis transversus*
Arco venoso dorsal del pie = *Arcus venosus dorsalis pedis*
Arco venoso palmar superficial = *Arcus venosus palmaris superficialis*
Arco venoso plantar = *Arcus venosus plantaris*
Arco vertebral = *Arcus vertebrae*
Área coclear = *Area cochleae*
Área cribosa = *Area cribosa*
Área intercondílea anterior = *Area intercondylaris anterior*
Área intercondílea posterior = *Area intercondylaris posterior*
Área vestibular = *Area vestibularis*
Área vestibular inferior = *Area vestibularis inferior*
Área vestibular superior = *Area vestibularis superior*
Aréola mamaria = *Areola mammae*
Arteria alveolar inferior = *A. alveolaris inferior*
Arteria alveolar superior = *A. alveolaris superior*
Arteria angular = *A. angularis*
Arteria apendicular = *A. appendicularis*
Arteria arqueada del pie = *A. arcuata pedis*
Arteria articular inferior de la rodilla* = *A. genus inferior*
Arteria articular media de la rodilla* = *A. genus media*
Arteria articular superior de la rodilla* = *A. genus superior*
Arteria auricular posterior = *A. auricularis posterior*
Arteria axilar = *A. axillaris*
Arteria basilar = *A. basilaris*
Arteria braquial = *A. brachialis*
Arteria braquial profunda = *A. profunda brachii*
Arteria bucal = *A. buccalis*
Arteria cardioesofágica* = *Rami oesophagei (A. gastrica sinistra)*
Arteria carótida común derecha = *A. carotis communis dextra*
Arteria carótida común izquierda = *A. carotis communis sinistra*
Arteria carótida externa = *A. carotis externa*
Arteria carótida interna = *A. carotis interna*
Arteria cecal anterior = *A. caecalis anterior*
Arteria cecal posterior = *A. caecalis posterior*
Arteria central de la retina = *A. centralis retinae*

Arteria cerebelosa inferior y posterior = *A. cerebelli inferior et posterior*
Arteria cerebelosa posterior = *A. cerebelli posterior*
Arteria cerebral anterior = *A. cerebri anterior*
Arteria cerebral media = *A. cerebri media*
Arteria cerebral posterior = *A. cerebri posterior*
Arteria cervical ascendente = *A. cervicalis ascendens*
Arteria cervical profunda = *A. cervicalis profunda*
Arteria cervical transversa[1] = *A. transversa colli*
Arteria cervical transversa superficial[1] = *A. transversa colli*
Arteria cigomaticoorbitaria = *A. zygomaticoorbitalis*
Arteria circunfleja femoral lateral = *A. circumflexa femoris lateralis*
Arteria circunfleja femoral medial = *A. circumflexa femoris medialis*
Arteria circunfleja humeral anterior = *A. circumflexa humeri anterior*
Arteria circunfleja humeral posterior = *A. circumflexa humeri posterior*
Arteria circunfleja ilíaca profunda = *A. circumflexa iliaca profunda*
Arteria circunfleja ilíaca superficial = *A. circumflexa iliaca superficialis*
Arteria circunfleja peronea[1] = *Ramus circumflexus fibularis*
Arteria cística = *A. cystica*
Arteria coclear común = *A. cochlearis communis*
Arteria colateral cubital inferior = *A. collateralis ulnaris inferior*
Arteria colateral cubital superior = *A. collateralis ulnaris superior*
Arteria colateral interna superior (de la a. braquial)[1] = *A. collateralis ulnaris superior*
Arteria cólica derecha = *A. colica dextra*
Arteria cólica derecha (rama de la flexura cólica derecha) = *A. colica dextra (ramus flexurae coli dextrae)*
Arteria cólica derecha, rama inferior = *A. colica dextra, ramus inferior*
Arteria cólica derecha, rama media = *A. colica dextra, ramus medius*
Arteria cólica derecha, rama superior = *A. colica dextra, ramus superior*
Arteria cólica izquierda = *A. colica sinistra*
Arteria cólica izquierda (rama de la flexura cólica izquierda) = *A. colica sinistra (ramus flexurae coli sinistrae)*
Arteria cólica izquierda, rama inferior = *A. colica sinistra, ramus inferior*
Arteria cólica izquierda, rama superior = *A. colica sinistra, ramus superior*
Arteria cólica media = *A. colica media*
Arteria comunicante anterior = *A. communicans anterior*
Arteria comunicante posterior = *A. communicans posterior*
Arteria coroidea anterior = *A. choroidea anterior*
Arteria coronaria derecha = *A. coronaria dextra*
Arteria coronaria izquierda = *A. coronaria sinistra*
Arteria cremastérica = *A. cremasterica*
Arteria cubital = *A. ulnaris*
Arteria de la pared inferior del tercer ventrículo* = *Rami centrales (A. cerebri media)*
Arteria deferencial[1] = *A. ductus deferentis*
Arteria del ángulo cólico derecho* = *A. colica dextra (ramus flexurae coli dextrae)*
Arteria del ángulo cólico izquierdo* = *A. colica sinistra (ramus flexurae coli sinistrae)*
Arteria del bulbo del pene = *A. bulbi penis*
Arteria del colon ascendente* = *A. colica dextra*
Arteria del colon descendente* = *A. colica sinistra*
Arteria del colon transverso* = *A. colica media*
Arteria del conducto deferente = *A. ductus deferentis*
Arteria del conducto pterigoideo = *A. canalis pterygoidei*
Arteria del cuádriceps* = *Ramus descendens (A. circumflexa lateralis)*
Arteria descendente de la rodilla = *A. descendens genus*
Arteria dorsal de la lengua* = *Rami dorsales linguae*
Arteria dorsal de la nariz = *A. dorsalis nasi*
Arteria dorsal del carpo = *A. carpalis dorsalis*
Arteria dorsal del pene = *A. dorsalis penis*
Arteria dorsal del pie = *A. dorsalis pedis*
Arteria epigástrica inferior = *A. epigastrica inferior*
Arteria epigástrica superficial = *A. epigastrica superficialis*
Arteria escapular inferior* = *A. subescapularis*
Arteria escapular superior[1] = *A. supraescapularis*
Arteria esfenopalatina = *A. sphenopalatina*
Arteria espinal anterior = *A. spinalis anterior*
Arteria espinal posterior = *A. spinalis posterior*
Arteria esplénica = *A. lienalis/ A. splenica*
Arteria esternocleidomastoidea[1] = *Ramus sternocleidomastoideus*
Arteria etmoidal anterior = *A. ethmoidalis anterior*
Arteria etmoidal posterior = *A. ethmoidalis posterior*
Arteria facial = *A. facialis*
Arteria faríngea ascendente = *A. pharyngea ascendens*
Arteria femoral = *A. femoralis*
Arteria femoral profunda = *A. profunda femoris*
Arteria frénica inferior = *A. phrenica inferior*
Arteria gástrica derecha = *A. gastrica dextra*
Arteria gástrica izquierda = *A. gastrica sinistra*
Arteria gastroduodenal = *A. gastroduodenalis*
Arteria gastroepiploica derecha* = *A. gastroomentalis dextra*

Arteria gastroepiploica izquierda* = *A. gastroomentalis sinistra*
Arteria gastroomental derecha = *A. gastroomentalis dextra*
Arteria gastroomental izquierda = *A. gastroomentalis sinistra*
Arteria glútea inferior = *A. glutea inferior*
Arteria glútea superior = *A. glutea superior*
Arteria hepática común = *A. hepatica communis*
Arteria ileocólica = *A. ileocolica*
Arteria ilíaca común = *A. iliaca communis*
Arteria ilíaca externa = *A. iliaca externa*
Arteria ilíaca interna = *A. iliaca interna*
Arteria iliolumbar = *A. iliolumbalis*
Arteria inferior de la rodilla = *A. genus inferior*
Arteria infraorbitaria = *A. infraorbitalis*
Arteria intercostal = *A. intercostalis*
Arteria intercostal superior = *A. intercostalis superior*
Arteria interósea anterior = *A. interossea anterior*
Arteria interósea común = *A. interossea communis*
Arteria interósea del primer espacio (mano)* = *A. radialis indicis*
Arteria interósea posterior = *A. interossea posterior*
Arteria interósea recurrente = *A. interossea recurrens*
Arteria laberíntica = *A. labyrinthi*
Arteria labial inferior = *A. labialis inferior*
Arteria labial superior = *A. labialis superior*
Arteria lagrimal = *A. lacrymalis*
Arteria laríngea inferior = *A. laryngea inferior*
Arteria laríngea superior = *A. laryngea superior*
Arteria lingual = *A. lingualis*
Arteria maleolar anterolateral = *A. malleolaris anterior lateralis*
Arteria maleolar anteromedial = *A. malleolaris anterior medialis*
Arteria maleolar lateral* = *A. malleolaris anterior lateralis*
Arteria maleolar medial* = *A. malleolaris anterior medialis*
Arteria masetérica = *A. masseterica*
Arteria maxilar = *A. maxillaris*
Arteria media de la rodilla = *A. genus media*
Arteria meníngea = *A. meningea*
Arteria meníngea media = *A. meningea media*
Arteria meníngea menor* = *Ramus meningeus accessorius*
Arteria meníngea posterior = *A. meningea posterior*
Arteria mesentérica inferior = *A. mesenterica inferior*
Arteria mesentérica superior = *A. mesenterica superior*
Arteria musculofrénica = *A. musculophrenica*
Arteria nutricia del húmero = *A. nutricia humeri*
Arteria obturatriz = *A. obturatoria*
Arteria occipital = *A. occipitalis*
Arteria oftálmica = *A. ophthalmica*
Arteria ovárica = *A. ovarica*
Arteria palatina ascendente = *A. palatina ascendens*
Arteria palatina descendente = *A. palatina descendens*
Arteria palatina inferior = *A. palatina inferior*
Arteria palatina superior = *A. palatina superior*
Arteria palmar del carpo = *A. carpalis palmaris*
Arteria palmar profunda = *A. palmaris profunda*
Arteria palmar superficial = *A. palmaris superficialis*
Arteria pancreaticoduodenal derecha inferior* = *A. pancreatico-duodenalis inferior*
Arteria pancreaticoduodenal inferior = *A. pancreatico-duodenalis inferior*
Arteria pancreaticoduodenal izquierda = *A. pancreatico-duodenalis sinistra*
Arteria pancreaticoduodenal superior = *A. pancreatico-duodenalis superior*
Arteria perineal = *A. perinealis*
Arteria peronea = *A. peronea/ A. fibularis*
Arteria peronea anterior* = *Ramus perforans (A. peronea)*
Arteria peronea posterior* = *A. peronea*
Arteria plantar lateral = *A. plantaris lateralis*
Arteria plantar medial = *A. plantaris medialis*
Arteria poplítea = *A. poplitea*
Arteria principal del pulgar = *A. princeps pollicis*
Arteria profunda del pene (o del clítoris) = *A. profunda penis (clitoridis)*
Arteria prostática (arteria vesical inferior) = *Rami prostatici (A. vesicalis inferior)*
Arteria pudenda externa inferior = *A. pudenda externa inferior*
Arteria pudenda externa superior = *A. pudenda externa superior*
Arteria pudenda interna = *A. pudenda interna*
Arteria pulmonar derecha = *A. pulmonalis dextra*
Arteria pulmonar izquierda = *A. pulmonalis sinistra*
Arteria radial = *A. radialis*
Arteria radial del índice = *A. radialis indicis*
Arteria rectal inferior = *A. rectalis inferior*
Arteria rectal media = *A. rectalis media*
Arteria rectal superior = *A. rectalis superior*
Arteria recurrente cubital = *A. recurrens ulnaris*
Arteria recurrente cubital (rama anterior) = *A. recurrens ulnaris (ramus anterior)*
Arteria recurrente cubital (rama posterior) = *A. recurrens ulnaris (ramus posterior)*
Arteria recurrente cubital anterior* = *A. recurrens ulnaris (ramus anterior)*
Arteria recurrente cubital posterior* = *A. recurrens ulnaris (ramus posterior)*
Arteria recurrente radial = *A. recurrens radialis*
Arteria recurrente radial anterior* = *A. recurrens radialis*

Arteria recurrente radial posterior* = *A. interossea recurrens*
Arteria recurrente tibial anterior = *A. recurrens tibialis anterior*
Arteria recurrente tibial posterior = *A. recurrens tibialis posterior*
Arteria renal = *A. renalis*
Arteria renal (rama anterior) = *A. renalis (ramus anterior)*
Arteria renal (rama posterior) = *A. renalis (ramus posterior)*
Arteria sacra lateral = *A. sacralis lateralis*
Arteria sacra media = *A. sacralis mediana*
Arteria subclavia derecha = *A. subclavia dextra*
Arteria subclavia izquierda = *A. subclavia sinistra*
Arteria subescapular = *A. subescapularis*
Arteria sublingual = *A. sublingualis*
Arteria submentoniana = *A. submentalis*
Arteria superior de la rodilla = *A. genus superior*
Arteria supraescapular = *A. supraescapularis*
Arteria supraorbitaria = *A. supraorbitalis*
Arteria suprarrenal = *A. suprarenalis*
Arteria suprarrenal inferior = *A. suprarenalis inferior*
Arteria suprarrenal media = *A. suprarenalis media*
Arteria suprarrenal superior = *A. suprarenalis superior*
Arteria supratroclear = *A. supratrochlearis*
Arteria tarsiana lateral = *A. tarsalis lateralis*
Arteria tarsiana medial = *A. tarsea medialis*
Arteria temporal media = *A. temporalis media*
Arteria temporal posterior = *A. temporalis posterior*
Arteria temporal profunda = *A. temporalis profunda*
Arteria temporal superficial = *A. temporalis superficialis*
Arteria testicular = *A. testicularis*
Arteria tibial anterior = *A. tibialis anterior*
Arteria tibial posterior = *A. tibialis posterior*
Arteria timpánica* = *A. tympanica anterior*
Arteria timpánica anterior = *A. tympanica anterior*
Arteria tiroidea ima = *A. thyroidea ima*
Arteria tiroidea inferior = *A. thyroidea inferior*
Arteria tiroidea superior = *A. thyroidea superior*
Arteria tonsilar (A. facial)* = *Ramus tonsillaris (A. facialis)*
Arteria torácica inferior = *A. thoracica inferior*
Arteria torácica interna = *A. thoracica interna*
Arteria torácica lateral = *A. thoracica lateralis*
Arteria torácica superior = *A. thoracica superior*
Arteria toracoacromial (acromiotorácica) = *A. thoracoacromialis*
Arteria transversa de la cara = *A. transversa faciei*
Arteria transversa del cuello = *A. transversa colli*
Arteria tubárica interna* = *Ramus tubarius (A. uterina)*
Arteria umbilical = *A. umbilicalis*
Arteria uretral = *A. urethralis*
Arteria uterina = *A. uterina*
Arteria vaginal = *A. vaginalis*
Arteria vertebral = *A. vertebralis*
Arteria vesical inferior = *A. vesicalis inferior*
Arteria vesical superior = *A. vesicalis superior*
Arterias bronquiales* = *Rami bronchiales*
Arterias caroticotimpánicas = *A. caroticotympanicae*
Arterias centrales anteromediales de la arteria cerebral anterior = *Aa. centralo-antero-mediales (A. cerebri anterior)*
Arterias cerebelosas superiores = *Aa. cerebelli superiores*
Arterias ciliares = *Aa. ciliares*
Arterias ciliares anteriores = *Aa. ciliares anteriores*
Arterias ciliares posteriores cortas = *Aa. ciliares posteriores breves*
Arterias ciliares posteriores largas = *Aa. ciliares posteriores longae*
Arterias colaterales palmares de los dedos* = *Aa. digitales palmares propriae*
Arterias corticales* = *Rami corticales*
Arterias de la mama* = *Rami mammarii*
Arterias de la trompa uterina* = *Rami tubarii*
Arterias de la vejiga* = *Rami vesicales*
Arterias de la vulva* = *Rami labiales*
Arterias de los bronquios* = *Rami bronchiales*
Arterias del esófago* = *Rami oesophagei*
Arterias del páncreas* = *Rami pancreatici*
Arterias del pene* = *Rami penis*
Arterias del uréter* = *Rami ureterici*
Arterias del yeyuno e íleon = *Aa. jejunales et ileales*
Arterias digitales dorsales = *Aa. digitales dorsales*
Arterias digitales palmares = *Aa. digitales palmares*
Arterias digitales palmares propias = *Aa. digitales palmares propriae*
Arterias duodenales = *Aa. duodenales*
Arterias escrotales* = *Rami scrotales*
Arterias esofágicas inferiores* = *Rami oesophagei (A. gastrica sinistra)*
Arterias esofágicas medias* = *Rami oesophagei (Aorta thoracica)*
Arterias esofágicas superiores* = *Rami oesophagei (A. thyroidea inferior)*
Arterias esplénicas = *Aa. lienales*
Arterias estriadas anteromediales* = *Aa. centralo-antero-mediales (A. cerebri anterior)*
Arterias estriadas laterales de la a. cerebral media = *Aa. striati laterales (A. cerebri media)*
Arterias estriadas mediales de la a. cerebral media = *Aa. striati mediales (A. cerebri media)*

Arterias frénicas superiores = *Aa. phrenicae superiores*
Arterias gástricas = *Aa. gastricae*
Arterias gástricas cortas = *Aa. gastricae breves*
Arterias intercostales posteriores (III-XI) = *Aa. intercostales posteriores (III-XI)*
Arterias interlobulares del riñón = *Aa. interlobares renis*
Arterias interventriculares anteriores* = *Rami interventriculares anteriores*
Arterias lobulares del riñón* = *Aa. interlobares renis*
Arterias lumbares = *Aa. lumbales*
Arterias mediastínicas* = *Rami mediastinales*
Arterias metacarpianas palmares = *Aa. metacarpales palmares*
Arterias metatarsianas plantares = *Aa. metatarsales plantares*
Arterias palpebrales = *Aa. palpebrales*
Arterias pancreaticoduodenales = *Aa. pancreaticoduodenales*
Arterias parotídeas* = *Rami parotidei (A. temporalis superficialis)*
Arterias perforantes (del arco palmar profundo)* = *Rami perforantes (Arcus palmaris profundus)*
Arterias perforantes de la arteria plantar lateral = *Aa. perforantes (A. plantaris lateralis)*
Arterias pleurales* = *Rami pleurae*
Arterias pontinas = *Aa. pontis*
Arterias pterigoideas* = *Rami pterygoidei*
Arterias rectales = *Aa. rectales*
Arterias sigmoideas = *Aa. sigmoideae*
Arterias surales = *Aa. surales*
Arterias testiculares = *Aa. testiculares*
Arterias ureterales* = *Rami ureterici*
Arterias vaginales = *Aa. vaginales*
Articulación = *Articulatio/Junctura*
Articulación acromioclavicular = *Art. acromioclavicularis*
Articulación astragalocalcaneonavicular = *Art. talocalcaneonavicularis*
Articulación atlantoaxoidea lateral = *Art. atlantoaxialis lateralis*
Articulación atlantoaxoidea media = *Art. atlanto-axialis mediana*
Articulación atlantooccipital = *Art. atlantooccipitalis*
Articulación atlantoodontoidea* = *Art. atlantoaxialis mediana*
Articulación calcaneocuboidea = *Art. calcaneocuboidea*
Articulación carpometacarpiana del pulgar = *Art. carpometacarpalis (pollicis)*
Articulación cartilaginosa = *Junctura cartilaginea*
Articulación condílea = *Art. bicondylaris*
Articulación costotransversa = *Art. costotransversaria*
Articulación coxofemoral* = *Art. coxae*
Articulación cricotiroidea = *Art. cricothyroidea*
Articulación cuneocuboidea = *Art. cuneocuboidea*
Articulación cuneonavicular = *Art. cuneonavicularis*
Articulación de la cadera = *Art. coxae*
Articulación de la muñeca = *Art. radiocarpalis*
Articulación de la rodilla = *Art. genus*
Articulación de los huesecillos del oído = *Art. ossiculorum auditus*
Articulación del codo = *Art. cubiti*
Articulación del hueso pisiforme = *Art. ossis pisiformis*
Articulación del tobillo/talocrural = *Art. talocruralis*
Articulación esferoidea (esférica) = *Art. spheroidea*
Articulación esternoclavicular = *Art. sternoclavicularis*
Articulación esternocostal = *Art. sternocostalis*
Articulación fibrosa = *Junctura fibrosa*
Articulación glenohumeral = *Art. glenohumeralis*
Articulación humerocubital = *Art. humeroulnaris*
Articulación humerorradial = *Art. humeroradialis*
Articulación lumbosacra = *Art. lumbosacralis*
Articulación mediocarpiana = *Art. mediocarpalis*
Articulación mediotarsiana* = *Art. tarsi transversa*
Articulación metacarpofalángica del pulgar = *Art. metacarpophalangea pollicis*
Articulación ósea/sinóstosis = *Junctura ossea/synostosis*
Articulación pisipiramidal* = *Art. ossis pisiformis*
Articulación plana = *Art. plana*
Articulación radiocarpiana = *Art. radiocarpalis*
Articulación radiocubital distal = *Art. radioulnaris distalis*
Articulación radiocubital proximal = *Art. radioulnaris proximalis*
Articulación sacrococcígea = *Art. sacrococcygea*
Articulación sacroilíaca = *Art. sacroiliaca*
Articulación sinovial = *Junctura synovialis/articulatio/diarthrosis*
Articulación subastragalina = *Art. subtalaris*
Articulación temporomandibular = *Art. temporomandibularis*
Articulación tibioperonea = *Art. tibiofibularis*
Articulación tibioperonea superior* = *Art. tibiofibularis*
Articulación transversa del tarso = *Art. tarsi transversa*
Articulación trocoide = *Art. trochoidea*
Articulaciones atlantoaxoideas* = *Art. atlantoaxialis lateralis*
Articulaciones carpianas* = *Art. intercarpales*
Articulaciones carpometacarpianas = *Art. carpometacarpales*
Articulaciones condroesternales* = *Art. sternocostales*
Articulaciones costovertebrales = *Art. costovertebrales*
Articulaciones de la columna vertebral = *Art. columnae vertebralis*
Articulaciones de la pelvis = *Junctura pelvis*
Articulaciones de los cuerpos vertebrales* = *Symphysis intervertebralis*

Articulaciones del pie = *Art. pedis*
Articulaciones del tórax = *Juncturae thoracis*
Articulaciones esternocostales = *Art. sternocostales*
Articulaciones intercarpianas = *Art. intercarpales*
Articulaciones intercondrales = *Art. interchondrales*
Articulaciones intercuneales = *Art. intercuneiformes*
Articulaciones interfalángicas = *Art. interphalangeae*
Articulaciones intermetacarpianas = *Art. intermetacarpales*
Articulaciones intermetatarsianas = *Art. intermetatarsales*
Articulaciones intervertebrales* = *Juncturae columnae vertebralis*
Articulaciones metacarpofalángicas = *Art. metacarpophalangeae*
Articulaciones metacarpofalángicas de los cuatro últimos dedos* = *Art. metacarpophalangeae*
Articulaciones metatarsofalángicas = *Art. metatarsophalangeae*
Articulaciones tarsometatarsianas = *Art. tarsometatarsales*
Asa cervical = *Ansa cervicalis*
Asa lenticular = *Ansa lenticularis*
Asa subclavia = *Ansa subclavia*
Asta anterior de la médula espinal = *Cornu anterius medullae spinalis*
Asta del cóccix = *Cornu coccygeum*
Asta del sacro = *Cornu sacrale*
Asta inferior del cartílago tiroides = *Cornu inferius (Cartilago thyroidea)*
Asta lateral de la médula espinal = *Cornu laterale medullae spinalis*
Asta lateral del cóccix* = *Cornu coccygeum*
Asta mayor del hueso hioides = *Cornu majus ossis hyoidei*
Asta menor del hueso hioides = *Cornu minus ossis hyoidei*
Asta posterior de la médula espinal = *Cornu posterius medullae spinalis*
Asta superior del cartílago tiroides = *Cornu superius (Cartilago thyroidea)*
Asterion = *Asterion*
Astrágalo = *Talus*
Atlas = *Atlas*
Atrio = *Atrium*
Atrio derecho = *Atrium dextrum*
Atrio izquierdo = *Atrium sinistrum*
Aurícula* = *Atrium*
Aurícula derecha* = *Atrium dextrum*
Aurícula izquierda* = *Atrium sinistrum*
Axis = *Axis*
Base del corazón = *Basis cordis*
Base del cráneo = *Basis cranii*
Base del metacarpiano = *Basis ossis metacarpi*
Base del metatarsiano = *Basis ossis metatarsi*
Bazo = *Lien*
Bazo accesorio = *Lien accessorius*
Bifurcación de la tráquea = *Bifurcatio tracheae*
Boca = *Os*
Bolsa anserina = *Bursa anserina*
Bolsa bicipitorradial = *Bursa bicipitoradialis*
Bolsa del músculo semimembranoso = *Bursa m. semimembranosi*
Bolsa del músculo subescapular = *Bursa m. subscapularis*
Bolsa del tendón del bíceps braquial* = *Bursa bicipitoradialis*
Bolsa del tendón reflejo del semimembranoso* = *Bursa m. semimembranosi*
Bolsa faríngea = *Bursa pharyngea*
Bolsa infrarrotuliana profunda = *Bursa infrapatellaris profunda*
Bolsa omental = *Bursa omentalis*
Bolsa prerrotuliana subfascial = *Bursa prepatellaris subfascialis*
Bolsa retrohioidea = *Bursa retrohyoidea*
Bolsa serosa* = *Bursa synovialis*
Bolsa serosa anserina* = *Bursa anserina*
Bolsa serosa bicipital* = *Bursa synovialis intertubercularis*
Bolsa serosa del músculo gastrocnemio lateral* = *Bursa subtendinea m. gastrocnemii lateralis*
Bolsa serosa del músculo gastrocnemio medial* = *Bursa subtendinea m. gastrocnemii medialis*
Bolsa serosa del músculo infraespinoso* = *Bursa subtendinea m. infraspinati*
Bolsa serosa prerrotuliana media* = *Bursa prepatellaris subfascialis*
Bolsa serosa prerrotuliana superficial* = *Bursa subcutanea prepatellaris*
Bolsa serosa pretibial profunda* = *Bursa infrapatellaris profunda*
Bolsa serosa profunda intracuadricipital* = *Bursa suprapatellaris*
Bolsa serosa retrohioidea* = *Bursa retrohyoidea*
Bolsa serosa retroolecraneana* = *Bursa subcutanea olecrani*
Bolsa serosa subacromiocoracoidea* = *Bursa subacromialis*
Bolsa serosa subcuadricipital* = *Bursa suprapatellaris*
Bolsa serosa subdeltoidea* = *Bursa subdeltoidea*
Bolsa serosa subescapular* = *Bursa m. subscapularis*
Bolsa sinovial = *Bursa synovialis*
Bolsa sinovial intertubercular = *Bursa synovialis intertubercularis*
Bolsa subacromial = *Bursa subacromialis*
Bolsa subcutánea del olécranon = *Bursa subcutanea olecrani*
Bolsa subcutánea prerrotuliana = *Bursa subcutanea prepatellaris*
Bolsa subdeltoidea = *Bursa subdeltoidea*
Bolsa subtendinosa del músculo gastrocnemio lateral = *Bursa subtendinea m. gastrocnemii lateralis*
Bolsa subtendinosa del músculo gastrocnemio medial = *Bursa subtendinea m. gastrocnemii medialis*
Bolsa subtendinosa del músculo infraespinoso = *Bursa subtendinea m. infraspinati*

Bolsa suprarrotuliana = *Bursa suprapatellaris*
Borde anterior de la tibia = *Margo anterior (tibia)*
Borde cigomático del esfenoides = *Margo zygomaticus (sphenoidalis)*
Borde falciforme del hiato safeno = *Margo falciformis (hiatus saphenus)*
Borde interóseo del cúbito = *Margo interossea (Ulna)*
Borde interóseo del peroné = *Margo interossea (Fibula)*
Borde lateral de la escápula = *Margo lateralis scapulae*
Borde mesoovárico = *Margo mesovaricus*
Borde orbitario = *Margo orbitalis*
Borde supraorbitario = *Margo supraorbitalis*
Brazo = *Brachium*
Brazo anterior de la cápsula interna = *Crus anterius capsulae internae*
Brazo del colículo inferior = *Brachium colliculi inferioris*
Brazo del colículo superior = *Brachium colliculi superioris*
Brazo posterior de la cápsula interna = *Crus posterius capsulae internae*
Bregma = *Bregma*
Bronquio = *Bronchus*
Bronquio apical* = *Bronchus segmentalis apicalis*
Bronquio principal = *Bronchus principalis*
Bronquio segmentario apical = *Bronchus segmentalis apicalis*
Bronquiolos = *Bronchioli*
Bronquiolos respiratorios = *Bronchioli respiratorii*
Bronquiolos terminales* = *Bronchioli respiratorii*
Bronquios = *Bronchi*
Bronquios intralobulillares* = *Bronchioli*
Bulbo del pene = *Bulbus penis*
Bulbo olfatorio = *Bulbus olfactorius*
Bulbo superior de la vena yugular = *Bulbus jugularis superior*
Bulbo vestibular = *Bulbus vestibuli*
Bulla etmoidal = *Bulla ethmoidalis*
Cabeza corta del músculo biceps braquial = *Caput breve (M. biceps brachii)*
Cabeza de las costillas = *Caput costae*
Cabeza de las falanges = *Caput phalangium*
Cabeza de los metacarpianos = *Caput metacarpalium*
Cabeza de los metatarsianos = *Caput metatarsalium*
Cabeza del astrágalo = *Caput tali*
Cabeza del cúbito = *Caput ulnae*
Cabeza del epidídimo = *Caput epididymidis*
Cabeza del fémur = *Caput femoris*
Cabeza del húmero = *Caput humeri*
Cabeza del martillo = *Caput mallei*
Cabeza del núcleo caudado = *Caput nuclei caudati*
Cabeza del páncreas = *Caput pancreatis*
Cabeza del peroné = *Caput fibulae*
Cabeza del radio = *Caput radii*
Cabeza humerocubital del músculo flexor común superficial = *Caput humeroulnare (M. flexor digitorum superficialis)*
Cabeza larga del músculo biceps braquial = *Caput longum (M. biceps brachii)*
Cabeza lateral del músculo gastrocnemio = *Caput lateralis (M. gastrocnemius)*
Cabeza lateral del músculo tríceps braquial = *Caput laterale (M. triceps brachii)*
Cabeza medial del músculo gastrocnemio = *Caput medialis (M. gastrocnemius)*
Cabeza medial del músculo tríceps braquial = *Caput mediale (M. triceps brachii)*
Cabeza oblicua del músculo aductor del dedo gordo = *Caput obliquum (M. adductor hallucis)*
Cabeza profunda del músculo flexor corto del pulgar = *Caput profundum (M. flexor pollicis brevis)*
Cabeza radial del músculo flexor común superficial* = *Caput radiale (M. flexor digitorum superficialis)*
Cabeza radial del músculo flexor superficial de los dedos = *Caput radiale (M. flexor digitorum superficialis)*
Cabeza superficial del músculo flexor corto del pulgar = *Caput superficiale (M. flexor pollicis brevis)*
Cabeza transversa del músculo aductor del dedo gordo = *Caput transversum (M. adductor hallucis)*
Cadena de huesecillos* = *Ossicula auditus*
Cadena simpática* = *Truncus sympathicus*
Cadena simpática abdominal* = *Ganglia lumbalia (P. abdominalis systematis autonomici)*
Cadena simpática pélvica* = *Ganglia sacralia (P. pelvina systematis autonomici)*
Cadena simpática torácica* = *Ganglia thoracica (P. thoracica systematis autonomici)*
Caja del tímpano* = *Cavum tympani*
Calcar avis = *Calcar avis*
Cálices renales = *Calices renales*
Cálices renales mayores = *Calyces renales majores*
Cálices renales menores = *Calyces renales minores*
Calvaria/bóveda craneal = *Calvaria*
Cámara anterior del globo ocular = *Camera bulbi anterior*
Cámara anterior del ojo* = *Camera bulbi anterior*
Cámara posterior del globo ocular = *Camera bulbi posterior*
Cámara posterior del ojo* = *Camera bulbi posterior*
Cámaras del globo ocular = *Camerae bulbi*
Cámaras del ojo* = *Camerae bulbi*
Canal carpiano = *Canalis carpi*
Capítulo del húmero = *Capitulum humeri*
Cápsula adiposa del riñón = *Capsula adiposa renis*
Cápsula adiposa perirrenal* = *Capsula adiposa renis*
Cápsula articular = *Capsula articularis*

Cápsula de la lente = *Capsula lentis*
Cápsula del cristalino* = *Capsula lentis*
Cápsula del riñón* = *Capsula fibrosa*
Cápsula externa = *Capsula externa*
Cápsula fibrosa = *Capsula fibrosa*
Cápsula fibrosa de la glándula tiroides = *Capsula fibrosa glandulae thyroideae*
Cápsula fibrosa del hígado* = *Tunica fibrosa hepatis*
Cápsula fibrosa del riñón = *Capsula fibrosa renis*
Cápsula interna = *Capsula interna*
Cápsula suprarrenal derecha* = *Glandula suprarenalis dextra*
Cápsula suprarrenal izquierda* = *Glandula suprarenalis sinistra*
Cápsula tiroidea* = *Capsula fibrosa glandulae thyroideae*
Capuchón del clítoris* = *Preputium clitoridis*
Cara = *Facies*
Cara articular del peroné = *Facies articularis fibularis*
Cara articular superior de la tibia = *Facies articularis superior tibiae*
Cara articular superior de la tibia = *Facies articularis superior tibiae*
Cara auricular = *Facies auricularis*
Cara auricular del hueso coxal = *Facies auricularis (Os coxae)*
Cara auricular del hueso ileon = *Facies auricularis (Os ilium)*
Cara auricular del hueso sacro = *Facies auricularis (Os sacrum)*
Cara poplítea del fémur = *Facies poplitea femoris*
Cara rotuliana = *Facies patellaris*
Caracol* = *Cochlea*
Cardias = *Cardia*
Carilla articular costal* = *Fovea costalis*
Carilla auricular del hueso coxal* = *Facies auricularis (Os coxae)*
Carina traqueal = *Carina tracheae*
Carpo = *Carpus*
Cartílago aritenoides = *Cartilago arytenoidea*
Cartílago auricular = *Cartilago auriculae*
Cartílago corniculado = *Cartilago corniculata*
Cartílago costal = *Cartilago costalis*
Cartílago cricoides = *Cartilago cricoidea*
Cartílago cuneiforme = *Cartilago cuneiformis*
Cartílago de conjunción* = *Cartilago epiphysialis*
Cartílago del tabique nasal = *Cartilago septi nasi*
Cartílago epifisario = *Cartilago epiphysialis*
Cartílago epiglótico = *Cartilago epiglottica*
Cartílago sesamoideo anterior = *Cartilago sesamoides anterior*
Cartílago sesamoideo posterior = *Cartilago sesamoides posterior*
Cartílago tiroides = *Cartilago thyroidea*
Cartílago tritíceo = *Cartilago triticea*
Cartílago vomeriano* = *Cartilago vomeronasalis*
Cartílago vomeronasal = *Cartilago vomeronasalis*
Cartílagos accesorios de la nariz = *Cartilagines nasales accessoriae*
Cartílagos alares mayor y menor = *Cartilagines alares major et minor*
Cartílagos de la laringe = *Cartilagines laryngis*
Cartílagos de la tráquea = *Cartilagines tracheales*
Cartílagos del ala de la nariz* = *Cartilagines alares major et minor*
Cartílagos laterales de la nariz = *Cartilagines nasi laterales*
Carúncula himeneal = *Caruncula hymenalis*
Carúncula lagrimal = *Caruncula lacrymalis*
Carúncula sublingual = *Caruncula sublingualis*
Cavidad abdominal = *Cavitas abdominalis*
Cavidad bucal u oral = *Cavum oris*
Cavidad del diente = *Cavitas dentis*
Cavidad del septo pelúcido = *Cavum septi pellucidi*
Cavidad faríngea (parte nasal) = *Pars nasalis cavi pharyngis*
Cavidad glenoidea = *Cavitas glenoidalis*
Cavidad glenoidea de la tibia* = *Facies articularis superior (tibia)*
Cavidad medular = *Cavitas medullaris*
Cavidad medular del hueso = *Cavitas medullaris ossis*
Cavidad nasal ósea = *Cavitas nasalis ossea*
Cavidad oral o bucal = *Cavum oris*
Cavidad pélvica = *Cavitas pelvis*
Cavidad pericárdica = *Cavitas pericardiaca*
Cavidad peritoneal = *Cavitas peritonealis*
Cavidad pleural = *Cavitas pleuralis*
Cavidad pulpar de los dientes* = *Cavitas dentis*
Cavidad septal* = *Cavum septi pellucidi*
Cavidad timpánica = *Cavitas tympani*
Cavidad uterina = *Cavitas uteri*
Cavidades neumáticas anexas a las fosas nasales* = *Sinus paranasales*
Celdas etmoidales = *Cellulae ethmoidales*
Celdas etmoidales anteriores = *Cellulae ethmoidales anteriores*
Celdas etmoidales posteriores = *Cellulae ethmoidales posteriores*
Celdas mastoideas = *Cellulae mastoideae*
Centro frénico* = *Centrum tendineum*
Centro semioval = *Centrum semiovale*
Centro tendinoso = *Centrum tendineum*
Centro tendinoso del periné = *Centrum perinei*
Cerebelo = *Cerebellum*
Cerebro anterior* = *Prosencephalon*
Cerebro hemisférico* = *Telencephalon*
Cerebro intermedio* = *Diencephalon*
Cerebro medio* = *Mesencephalon*
Cerebro posterior* = *Rhombencephalon*
Ciego = *Caecum*

Cilios = *Cilia*
Cíngulo = *Cingulum*
Cinta de Reil lateral* = *Lemniscus lateralis*
Cinta de Reil media* = *Lemniscus medialis*
Cintura del miembro inferior o pélvica = *Cingulum membri inferioris/pelvicum*
Cintura del miembro superior o pectoral = *Cingulum membri superioris/pectorale*
Cintura escapular* = *Cingulum membri superioris/pectorale*
Cintura pectoral o del miembro superior = *Cingulum membri superioris/pectorale*
Cintura pélvica o del miembro inferior = *Cingulum membri inferioris/pelvicum*
Círculo arterial del cerebro = *Circulus arteriosus cerebri*
Circunferencia articular de la cabeza del cúbito = *Circumferentia articularis (ulna)*
Circunferencia articular del radio = *Circumferentia articularis (Radius)*
Circunferencia de la cabeza del radio* = *Circumferentia articularis (Radius)*
Circunvolución del cíngulo = *Gyrus cinguli*
Circunvolución dentada = *Gyrus dentatus*
Circunvolución frontal inferior = *Gyrus frontalis inferior*
Circunvolución frontal media = *Gyrus frontalis medius*
Circunvolución frontal superior = *Gyrus frontalis superior*
Circunvolución intralímbica* = *Stria longitudinalis medialis et lateralis et indusium griseum*
Circunvolución occipitotemporal lateral = *Gyrus occipitotemporalis lateralis*
Circunvolución paracentral = *Gyrus paracentralis*
Circunvolución parahipocampal = *Gyrus parahippocampalis*
Circunvolución paraterminal = *Gyrus paraterminalis*
Circunvolución poscentral = *Gyrus postcentralis*
Circunvolución precentral = *Gyrus precentralis*
Circunvolución supramarginal = *Gyrus supramarginalis*
Circunvolución temporal media = *Gyrus temporalis medius*
Circunvolución temporal superior = *Gyrus temporalis superior*
Circunvoluciones cerebrales = *Gyri cerebri*
Circunvoluciones temporales transversas = *Gyri temporales transversi*
Cisterna *ambiens* = *Cisterna ambiens*
Cisterna cerebelomedular posterior o magna = *Cisterna cerebellomedullaris posterior/cisterna magna*
Cisterna del quilo = *Cisterna chyli*
Cisterna magna o cerebelomedular posterior = *Cisterna cerebellomedullaris posterior/cisterna magna*
Cisterna quiasmática = *Cisterna chiasmatica*
Cisternas subaracnoideas = *Cisternae subarachnoideae*
Cisura calcarina* = *Sulcus calcarinus*
Cisura caliosomarginal* = *Sulcus cinguli*
Cisura de Glaser* = *Fissura tympanosquamosa*
Cisura de Rolando* = *Sulcus centralis*
Cisura de Silvio* = *Sulcus lateralis*
Cisura interhemisférica* = *Fissura longitudinalis cerebri*
Cisura interlobar* = *Fissura pulmonis*
Cisura perpendicular externa* = *Sulcus parietooccipitalis*
Cisura perpendicular interna* = *Sulcus parietooccipitalis*
Cisura petroescamosa* = *Fissura petrosquamosa*
Cisura petroescamosa posterior* = *Fissura tympano-mastoidea*
Cisura subfrontal* = *Sulcus cinguli*
Claustro = *Claustrum*
Clavícula = *Clavicula*
Clítoris = *Clitoris*
Clivus = *Clivus*
Coanas = *Choana*
Cóclea = *Cochlea*
Codo = *Regio cubiti*
Cola de caballo = *Cauda equina*
Cola del epidídimo = *Cauda epididymidis*
Cola del hélix = *Cauda helicis*
Cola del páncreas = *Cauda pancreatis*
Colículo del facial = *Colliculus facialis*
Colículo inferior = *Colliculus inferior*
Colículo seminal = *Colliculus seminalis*
Colículo superior = *Colliculus superior*
Colículos = *Colliculi*
Colon = *Colon*
Colon ascendente = *Colon ascendens*
Colon descendente = *Colon descendens*
Colon sigmoide = *Colon sigmoideum*
Colon transverso = *Colon transversum*
Columna anterior = *Columna anterior*
Columna anterior de la médula* = *Columna anterior*
Columna del fórnix = *Columna fornicis*
Columna intermedia = *Columna intermedia*
Columna intermedia de la médula* = *Columna intermedia*
Columna posterior = *Columna posterior*
Columna posterior de la médula* = *Columna posterior*
Columna vertebral = *Columna vertebralis*
Columnas anales = *Columnae anales*
Columnas carnosas* = *Trabeculae carneae*
Columnas de la vagina* = *Columnae rugarum*
Columnas grises de la médula* = *Columnae grisae*
Columnas renales = *Columnae renales*
Columnas rugosas = *Columnae rugarum*
Comisura anterior = *Commissura anterior*
Comisura anterior del tercer ventrículo* = *Commissura anterior*

Comisura epitalámica o posterior = *Commissura posterior/Commissura epithalamica*
Comisura lateral de los párpados = *Commissura palpebrarum lateralis*
Comisura posterior de los labios = *Commissura labiorum posterior*
Comisura posterior del tercer ventrículo* = *Commissura posterior/Commissura epithalamica*
Comisura posterior o epitalámica = *Commissura posterior/Commissura epithalamica*
Comisura retroseminal* = *Lobus medius (Prostata)*
Comisuras supraópticas = *Commisurae supraopticae*
Concha de la oreja = *Concha auriculae*
Conchas nasales = *Conchae nasales*
Cóndilo del húmero* = *Capitulum humeri*
Cóndilo del occipital = *Condylus occipitalis*
Cóndilo femoral = *Condylus femoris*
Cóndilo lateral de la tibia = *Condylus lateralis tibiae*
Cóndilo medial de la tibia = *Condylus medialis tibiae*
Conductillo de la cóclea = *Canaliculus cochleae*
Conductillo lagrimal = *Canaliculus lacrymalis*
Conductillos aberrantes = *Ductuli aberrantes*
Conductillos alveolares = *Ductuli alveolares*
Conductillos biliares interlobulillares = *Ductuli biliferi interlobulares*
Conductillos eferentes del testículo = *Ductuli efferentes testis*
Conductillos excretores de la glándula lagrimal = *Ductuli excretorii glandulae lacrymalis*
Conducto alveolar = *Canalis alveolaris*
Conducto anal = *Canalis analis*
Conducto arterioso = *Ductus arteriosus*
Conducto auditivo interno = *Meatus acusticus internus*
Conducto biliar derecho = *Ductus hepaticus dexter*
Conducto biliar izquierdo = *Ductus hepaticus sinister*
Conducto central de la médula espinal = *Canalis centralis medullae spinalis*
Conducto cístico = *Ductus cysticus*
Conducto coclear = *Ductus cochlearis*
Conducto colédoco = *Ductus choledochus*
Conducto condíleo = *Canalis condylaris*
Conducto condíleo posterior* = *Canalis condylaris*
Conducto de los aductores = *Canalis adductorius*
Conducto deferente = *Ductus deferens*
Conducto del epoóforo = *Ductus epoophori*
Conducto del músculo del martillo* = *Semicanalis m. tensoris tympani*
Conducto dentario inferior* = *Canalis mandibulae*
Conducto dentario superior* = *Canalis alveolaris*
Conducto endolinfático = *Ductus endolymphaticus*
Conducto espiral de la cóclea = *Canalis spiralis cochleae*
Conducto espiral del modiolo = *Canalis spiralis modioli*
Conducto excretor de la vesícula seminal = *Ductus excretorius vesiculae seminalis*
Conducto eyaculador = *Ductus ejaculatorius*
Conducto facial = *Canalis facialis*
Conducto femoral = *Canalis femoralis*
Conducto hepático común = *Ductus hepaticus communis*
Conducto hepatocolédoco = *Ductus hepaticocholedocus*
Conducto hialoideo = *Canalis hyaloideus*
Conducto incisivo = *Canalis incisivus*
Conducto infraorbitario = *Canalis infraorbitalis*
Conducto inguinal = *Canalis inguinalis*
Conducto lactífero o galactóforo = *Ductus lactiferi*
Conducto linfático derecho = *Ductus lymphaticus dexter*
Conducto mandibular = *Canalis mandibulae*
Conducto mesonéfrico = *Ductus mesonephricus*
Conducto nasolagrimal = *Canalis nasolacrymalis*
Conducto obturador = *Canalis obturatorius*
Conducto óptico = *Canalis opticus*
Conducto óseo de la trompa auditiva* = *Isthmus tubae auditivae*
Conducto pancreático accesorio = *Ductus pancreaticus accessorius*
Conducto pancreático mayor = *Ductus pancreaticus major*
Conducto pancreático principal* = *Ductus pancreaticus major*
Conducto paramesonéfrico = *Ductus paramesonephricus*
Conducto parotídeo = *Ductus parotideus*
Conducto pterigoideo = *Canalis pterygoideus*
Conducto *reuniens* = *Ductus reuniens*
Conducto sacro = *Canalis sacralis*
Conducto semicircular anterior = *Ductus semicircularis anterior*
Conducto semicircular lateral = *Ductus semicircularis lateralis*
Conducto semicircular posterior = *Ductus semicircularis posterior*
Conducto sublingual mayor = *Ductus sublingualis major*
Conducto sublingual menor = *Ductus sublingualis minor*
Conducto submandibular = *Ductus submandibularis*
Conducto torácico = *Ductus thoracicus*
Conducto vaginoperitoneal* = *Processus vaginalis peritonei*
Conducto venoso de Aranzio* = *Ductus venosus hepatis*
Conducto venoso hepático = *Ductus venosus hepatis*

Conducto vertebral = *Canalis vertebralis*
Conducto vomerovaginal = *Canalis vomerovaginalis*
Conductos alveolares = *Canales alveolares*
Conductos eferentes* = *Ductuli efferentes testis*
Conductos etmoidales* = *Foramina ethmoidalea*
Conductos palatinos = *Canales palatini*
Conductos semicirculares = *Canales semicirculares*
Conductos sublinguales menores = *Ductus sublinguales minores*
Confluencia de los senos = *Confluens sinuum*
Confluente venoso occipitovertebral* = *Plexus venosus suboccipitalis*
Conjuntiva* = *Tunica conjunctiva*
Conjuntiva ocular* = *Tunica conjunctiva bulbi*
Conjuntiva palpebral* = *Tunica conjunctiva palpebrarum*
Cono arterial = *Conus arteriosus*
Cono arterial del ventrículo derecho* = *Conus arteriosus*
Conos eferentes* = *Ductuli efferentes testis*
Corazón = *Cor*
Cordón anterior de la médula espinal = *Funiculus anterior (Medulla spinalis)*
Cordón de separación = *Funiculus separans*
Cordón espermático = *Funiculus spermaticus*
Cordón intermedio del simpático* = *Rami interganglionares*
Cordón lateral de la médula espinal = *Funiculus lateralis (Medulla spinalis)*
Cordón posterior de la médula espinal = *Funiculus posterior (Medulla spinalis)*
Cordones de la médula espinal = *Funiculi medullae spinalis*
Córnea = *Cornea*
Cornete nasal inferior* = *Concha nasalis inferior*
Cornete nasal medio* = *Concha nasalis media*
Cornete nasal superior* = *Concha nasalis superior*
Cornete nasal supremo* = *Concha nasalis suprema*
Cornetes* = *Conchae nasales*
Cornetes etmoidales = *Conchae nasales*
Coroides = *Choroidea*
Corona ciliar = *Corona ciliaris*
Corona del diente = *Corona dentis*
Corona del glande = *Corona glandis*
Corona radiada = *Corona radiata*
Corpúsculos renales = *Corpuscula renis*
Corteza = *Cortex*
Corteza cerebelosa = *Cortex cerebelli*
Corteza cerebral = *Cortex cerebri*
Corteza gris* = *Cortex*
Costilla = *Costa*
Costillas falsas = *Costae spuriae*
Costillas flotantes* = *Costae spuriae*
Costillas verdaderas = *Costae verae*
Cresta ampollar = *Crista ampullaris*
Cresta de la concha del hueso palatino = *Crista conchalis (Os palatinum)*
Cresta de la concha del maxilar = *Crista conchalis (Maxilla)*
Cresta del tubérculo mayor = *Crista tuberculi majoris*
Cresta del tubérculo menor = *Crista tuberculi minoris*
Cresta del vestíbulo = *Crista vestibuli*
Cresta esfenoidal = *Crista sphenoidalis*
Cresta ilíaca = *Crista iliaca*
Cresta inferior del maxilar* = *Crista conchalis (Maxilla)*
Cresta inferior del palatino* = *Crista conchalis (Os palatinum)*
Cresta infratemporal = *Crista infratemporalis*
Cresta interósea del cúbito* = *Margo interosseus (Ulna)*
Cresta interósea del peroné* = *Margo interosseus (Fibula)*
Cresta intertrocantérea = *Crista intertrochanterica*
Cresta lacrimal anterior = *Crista lacrymalis anterior*
Cresta lacrimal posterior = *Crista lacrymalis posterior*
Cresta nasal = *Crista nasalis*
Cresta occipital externa = *Crista occipitalis externa*
Cresta occipital interna = *Crista occipitalis interna*
Cresta sacra intermedia = *Crista sacralis intermedia*
Cresta sacra lateral = *Crista sacralis lateralis*
Cresta sacra media = *Crista sacralis mediana*
Cresta sacra medial = *Crista sacralis medialis*
Cresta supraventricular = *Crista supraventricularis*
Cresta terminal = *Crista terminalis*
Cresta transversa del fondo del conducto auditivo interno = *Crista transversa (Fundus meatus acustici interni)*
Cresta turbinal del palatino* = *Crista conchalis (Os palatinum)*
Cresta uretral = *Crista urethralis*
Criptas tonsilares = *Cryptae tonsillares*
Crista galli = *Crista galli*
Cristalino* = *Lens*
Cristaloide* = *Capsula lentis*
Cuarto ventrículo = *Ventriculus quartus*
Cúbito = *Ulna*
Cuello = *Collum*
Cuello anatómico del húmero = *Collum anatomicum humeri*
Cuello de la costilla = *Collum costae*
Cuello de la escápula = *Collum scapulae*
Cuello de la vejiga = *Cervix vesicae*
Cuello de la vesícula biliar = *Collum vesicae biliaris*
Cuello del diente = *Cervix dentis*
Cuello del fémur = *Collum femoris*
Cuello del glande = *Collum glandis*
Cuello del omóplato* = *Collum scapulae*
Cuello del radio = *Collum radii*
Cuello del útero = *Cervix uteri*
Cuello quirúrgico del húmero = *Collum chirurgicum humeri*
Cuerda del tímpano = *Chorda tympani*
Cuerda oblicua de la membrana interósea del antebrazo = *Chorda obliqua membranae interosseae antebrachii*
Cuerdas tendinosas = *Chordae tendineae*

Cuerno anterior del ventrículo lateral = *Cornu anterius ventriculi lateralis*
Cuerno del útero = *Cornu uteri*
Cuerno inferior del ventrículo lateral = *Cornu inferius ventriculi lateralis*
Cuerno posterior del ventrículo lateral = *Cornu posterius ventriculi lateralis*
Cuerpo adiposo de la boca = *Corpus adiposum buccae*
Cuerpo adiposo de la fosa acetabular = *Corpus adiposum fossae acetabuli*
Cuerpo adiposo de la órbita = *Corpus adiposum orbitae*
Cuerpo adiposo infrarrotuliano = *Corpus adiposum infrapatellare*
Cuerpo calloso = *Corpus callosum*
Cuerpo cavernoso del pene = *Corpus cavernosum penis*
Cuerpo ciliar = *Corpus ciliare*
Cuerpo de la vesícula biliar = *Corpus vesicae felleae*
Cuerpo del clítoris = *Corpus clitoridis*
Cuerpo del epidídimo = *Corpus epididymidis*
Cuerpo del esfenoides = *Corpus sphenoidale*
Cuerpo del esternón = *Corpus sterni*
Cuerpo del estómago = *Corpus gastricum*
Cuerpo del hueso hioides = *Corpus ossis hyoidei*
Cuerpo del hueso isquion = *Corpus ossis ischii*
Cuerpo del hueso pubis = *Corpus ossis pubis*
Cuerpo del occipital* = *Pars basilaris (Occipitale)*
Cuerpo del páncreas = *Corpus pancreatis*
Cuerpo del pene = *Corpus penis*
Cuerpo del útero = *Corpus uteri*
Cuerpo esponjoso del pene = *Corpus spongiosum penis*
Cuerpo estriado = *Corpus striatum*
Cuerpo geniculado lateral = *Corpus geniculatum laterale*
Cuerpo geniculado medial = *Corpus geniculatum mediale*
Cuerpo mamilar = *Corpus mammillare*
Cuerpo paraaórtico = *Corpus paraaorticum*
Cuerpo restiforme = *Corpus restiforme*
Cuerpo trapezoide = *Corpus trapezoideum*
Cuerpo vertebral = *Corpus vertebrae*
Cuerpo vítreo = *Corpus vitreum*
Cuña = *Cuneus*
Cúpula pleural = *Cupula pleurae*
Curvatura mayor del estómago = *Curvatura gastri major*
Curvatura menor del estómago = *Curvatura gastri minor*
Cúspide = *Cuspis*
Dartos* = *Tunica dartos scroti*
Decusación de las pirámides o decusación motora = *Decussatio pyramidum (decussatio motoria)*
Decusación de los pedúnculos cerebelosos superiores = *Decussatio pedunculorum cerebellarium superiorum*
Diáfisis = *Diaphysis*
Diafragma pélvico = *Diaphragma pelvis*
Diafragma urogenital = *Diaphragma urogenitale*
Diartrosis = *Junctura synovialis/articulatio/diarthrosis*
Diencéfalo = *Diencephalon*
Dientes = *Dentes*
Dientes caninos = *Dentes canini*
Dientes deciduos = *Dentes decidui*
Dientes incisivos = *Dentes incisivi*
Dientes molares = *Dentes molares*
Dientes permanentes = *Dentes permanentes*
Dientes premolares = *Dentes premolares*
Diploe = *Diploe*
Disco articular = *Discus articularis*
Disco articular de la articulación radiocubital distal = *Discus articularis art. radioulnaris distalis*
Disco articular de la articulación temporomandibular = *Discus articularis (Art. temporomandibularis)*
Disco articular esternoclavicular = *Discus articularis sternoclavicularis*
Disco interpúbico o fibrocartílago interpúbico = *Discus interpubicus/fibrocartilago interpubica*
Discos intervertebrales = *Disci intervertebrales*
Divertículo del íleon = *Diverticulum ilei*
Dorso de la mano = *Dorsum manus*
Dorso de la silla = *Dorsum sellae*
Dorso del pie = *Dorsum pedis*
Duodeno = *Duodenum*
Duramadre craneana* = *Dura mater encephali*
Duramadre encefálica = *Dura mater encephali*
Duramadre espinal = *Dura mater spinalis*
Ecuador de la lente = *Equator lentis*
Ecuador del cristalino* = *Equator lentis*
Ecuador del globo ocular = *Equator bulbi*
Ecuador del ojo* = *Equator bulbi*
Eminencia arqueada = *Eminentia arcuata*
Eminencia colateral = *Eminentia collateralis*
Eminencia cruciforme = *Eminentia cruciformis*
Eminencia hipotenar* = *Hypothenar*
Eminencia iliopúbica = *Eminentia iliopubica*
Eminencia intercondílea de la tibia = *Eminentia intercondylaris (Tibia)*
Eminencia medial = *Eminentia medialis*
Eminencia nasal = *Agger nasi*
Eminencia piramidal = *Eminentia pyramidalis*
Eminencia tenar* = *Thenar*
Encéfalo = *Encephalon*
Encías = *Gingivae*
Endocardio = *Endocardium*
Endolinfa = *Endolympha*
Endometrio = *Endometrium*
Entrada al antro = *Aditus ad antrum*
Epicardio = *Epicardium*
Epicóndilo lateral del fémur = *Epicondylus lateralis femoris*
Epicóndilo lateral del húmero = *Epicondylus lateralis humeri*
Epicóndilo medial del fémur = *Epicondylus medialis femoris*
Epicóndilo medial del húmero = *Epicondylus medialis humeri*
Epidídimo = *Epididymis*
Epífisis = *Epiphisis*
Epigastrio = *Epigastrium*

Epiplón* = *Omentum*
Epiplón mayor* = *Omentum majus*
Epoóforo = *Epoophoron*
Escafa = *Scaphа*
Escama = *Squama*
Escama del occipital = *Squama occipitalis*
Escama del temporal* = *Pars squamosa (Os temporal)*
Escápula = *Scapula*
Esclera = *Sclera*
Esclerótica* = *Sclera*
Escotadura acetabular = *Incisura acetabuli*
Escotadura cardíaca del pulmón izquierdo = *Incisura cardiaca pulmonis sinistri*
Escotadura clavicular del esternón = *Incisura clavicularis sterni*
Escotadura cubital del radio = *Incisura ulnaris radii*
Escotadura de la escápula = *Incisura scapulae*
Escotadura de la tienda = *Incisura tentorii*
Escotadura del cartílago del conducto auditivo = *Incisura cartilaginis meatus acustici*
Escotadura esfenopalatina = *Incisura sphenopalatina*
Escotadura etmoidal = *Incisura ethmoidalis*
Escotadura frontal = *Incisura frontalis*
Escotadura frontal (o agujero) interna* = *Incisura frontale*
Escotadura interaritenoidea = *Incisura interarytenoidea*
Escotadura isquiática mayor = *Incisura ischiatica major*
Escotadura isquiática menor = *Incisura ischiatica minor*
Escotadura mastoidea = *Incisura mastoidea*
Escotadura nasal = *Incisura nasalis*
Escotadura parietal = *Incisura parietalis*
Escotadura peroneal de la tibia = *Incisura fibularis (Tibia)*
Escotadura preoccipital = *Incisura preoccipitalis*
Escotadura radial del cúbito = *Incisura radialis (Ulna)*
Escotadura troclear del cúbito = *Incisura trochlearis (Ulna)*
Escotadura yugular = *Incisura jugularis*
Escotaduras costales del esternón = *Incisurae costales sterni*
Escroto = *Scrotum*
Esfínter de la ampolla hepatopancreática = *Sphincter ampullae hepatopancreaticae*
Esfínter de Oddi* = *Sphincter ampullae hepatopancreaticae*
Esfínter pilórico* = *M. sphincter pylori*
Esófago = *Esophagus*
Espacio epidural = *Spatium epidurale*
Espacio epiescleral = *Spatium episclerale*
Espacio intercostal = *Spatium intercostale*
Espacio interóseo del antebrazo = *Spatium interosseum antibrachii*
Espacio perilinfático = *Spatium perilymphaticum*
Espacio retroinguinal = *Spatium retroinguinale*
Espacio retropúbico = *Spatium retropubicum*
Espacio subaracnoideo = *Spatium subarachnoideale*
Espacios zonulares de la zónula ciliar = *Spatia zonularia (Zonula ciliaris)*
Espina de la escápula = *Spina scapulae*
Espina del hélix = *Spina helicis*
Espina del hueso esfenoides = *Spina ossis sphenoidalis*
Espina ilíaca anteroinferior = *Spina iliaca anterior inferior*
Espina ilíaca anterosuperior = *Spina iliaca anterior superior*
Espina ilíaca posteroinferior = *Spina iliaca posterior inferior*
Espina ilíaca posterosuperior = *Spina iliaca posterior superior*
Espina isquiática = *Spina ischiadica*
Espina mentoniana = *Spina mentalis*
Espina nasal anterior = *Spina nasalis anterior*
Espina nasal del frontal = *Spina nasalis ossis frontalis*
Espina suprameática = *Spina suprameatica*
Esplenio del cuerpo calloso = *Splenium corporis callosi*
Esqueleto fibroso del corazón* = *Trigonum fibrosum cordis*
Esternón = *Sternum*
Estómago = *Gaster*
Estrato zonal talámico = *Stratum zonale thalami*
Estrecho inferior* = *Apertura pelvis inferior*
Estrecho superior* = *Apertura pelvis superior*
Estría longitudinal medial = *Stria longitudinalis medialis*
Estría olfatoria lateral = *Stria olfactoria lateralis*
Estría olfatoria medial = *Stria olfactoria medialis*
Estría terminal = *Stria terminalis*
Estrías acústicas* = *Striae medullaris ventriculi quarti*
Estrías longitudinales medial y lateral e *indusium griseum* = *Stria longitudinalis medialis et lateralis et indusium griseum*
Estrías medulares del cuarto ventrículo = *Striae medullares ventriculi quarti*
Estribo = *Stapes*
Excavación rectouterina = *Excavatio rectouterina*
Excavación rectovesical = *Excavatio rectovesicalis*
Excavación vesicouterina = *Excavatio vesicouterina*
Expansión aponeurótica del bíceps* = *Aponeurosis m. bicipitis*
Extremidad (de las estructuras) = *Extremitas*
Extremidad anterior del bazo = *Extremitas anterior lienis*
Extremidad medial del bazo = *Extremitas medialis lienis*
Extremidad posterior del bazo = *Extremitas posterior lienis*
Falange distal = *Phalanx distalis*
Falange proximal = *Phalanx proximalis*
Falange proximal, media, distal = *Phalanx proximalis, media, distalis*
Faringe = *Pharynx*
Fascia = *Fascia*
Fascia anterior del músculo transverso = *Fascia anterior musculi transversalis*
Fascia anterolateral del abdomen = *Fascia abdominalis (Regio anterolateralis)*
Fascia axilar = *Fascia axillaris*
Fascia cervical = *Fascia cervicalis*

Fascia clavipectoral = *Fascia clavipectoralis*
Fascia clitorídea = *Fascia clitoridis*
Fascia cribiforme = *Fascia cribosa*
Fascia de la pierna = *Fascia cruris*
Fascia del abdomen = *Fascia abdominalis*
Fascia del brazo = *Fascia brachii*
Fascia del buccinador = *Fascia buccinatoria*
Fascia del músculo cuadrado lumbar = *Fascia m. quadratus lumborum*
Fascia del músculo serrato menor posteroinferior* = *Fascia thoracolumbalis*
Fascia del muslo = *Fascia femoris*
Fascia del periné = *Fascia perinei*
Fascia dorsal de la mano = *Fascia dorsalis manus*
Fascia dorsal del pie = *Fascia dorsalis pedis*
Fascia endotorácica = *Fascia endothoracica*
Fascia ilíaca = *Fascia iliaca*
Fascia lata = *Fascia lata*
Fascia lumbosacra = *Fascia lumbosacralis*
Fascia maseterica = *Fascia masseterica*
Fascia orbitaria = *Fascia orbitalis*
Fascia parietal = *Fascia parietalis*
Fascia parotídea = *Fascia parotidea*
Fascia pectoral = *Fascia pectoralis*
Fascia pélvica = *Fascia pelvis*
Fascia penis = *Fascia penis*
Fascia posterior del abdomen = *Fascia abdominalis (Regio posterior)*
Fascia rectoprostática = *Fascia rectoprostatica*
Fascia rectovaginal = *Fascia rectovaginalis*
Fascia renal = *Fascia renalis*
Fascia retropancreática = *Fascia retropancreatica*
Fascia superficial = *Fascia superficialis*
Fascia temporal = *Fascia temporalis*
Fascia toracolumbar = *Fascia thoracolumbalis*
Fascia transversal = *Fascia transversalis*
Fascículo atrioventricular = *Fasciculus atrioventricularis*
Fascículo espinotalámico posterior* = *Tractus spinothalamicus posterior*
Fascículo lateral del plexo braquial = *Fasciculus lateralis plexus brachialis*
Fascículo longitudinal inferior = *Fasciculus longitudinalis inferior*
Fascículo longitudinal medial = *Fasciculus longitudinalis medialis*
Fascículo longitudinal posterior* = *Fasciculus longitudinalis medialis*
Fascículo longitudinal superior = *Fasciculus longitudinalis superior*
Fascículo medial del plexo braquial = *Fasciculus medialis plexus brachialis*
Fascículo posterior del plexo braquial = *Fasciculus posterior plexus brachialis*
Fascículo propio (del cordón lateral de la médula) = *Fasciculus proprius*
Fascículo unciforme cerebelar = *Fasciculus uncinatus cerebelli*
Fascículo unciforme cerebral = *Fasciculus uncinatus cerebri*
Fémur = *Femur*
Fibras arciformes externas = *Fibrae arcuatae externae*
Fibras arciformes internas = *Fibrae arcuatae internae*
Fibras intercolumnares = *Fibrae intercrurales*
Fibras intercolumnares del oblicuo externo* = *Fibrae intercrurales*
Fibrocartílago del pabellón de la oreja* = *Cartilago auriculae*
Filtro = *Philtrum*
Filum terminal = *Filum terminale*
Fimbria del hipocampo = *Fimbria hippocampi*
Fimbria del pabellón de la trompa = *Fimbria tubae uterinae*
Fimbria ovárica = *Fimbria ovarica*
Fisura del ligamento redondo = *Fissura lig. teretis*
Fisura del ligamento venoso = *Fissura lig. venosi*
Fisura del pulmón = *Fissura pulmonis*
Fisura horizontal del cerebelo = *Fissura horizontalis cerebelli*
Fisura horizontal del pulmón derecho = *Fissura horizontalis pulmonis dextri*
Fisura longitudinal del cerebro = *Fissura longitudinalis cerebri*
Fisura media anterior de la médula espinal = *Fissura mediana anterior medullae spinalis*
Fisura media posterior de la médula espinal = *Fissura mediana posterior medullae spinalis*
Fisura oblicua del pulmón = *Fissura obliqua pulmonis*
Fisura oblicua del pulmón izquierdo = *Fissura obliqua pulmonis sinistri*
Fisura orbitaria inferior = *Fissura orbitalis inferior*
Fisura orbitaria superior = *Fissura orbitalis superior*
Fisura petroescamosa = *Fissura petrosquamosa*
Fisura pterigopalatina = *Fissura pterygopalatina*
Fisura timpanoescamosa = *Fissura tympanosquamosa*
Fisura timpanomastoidea = *Fissura tympano-mastoidea*
Fisura transversa del cerebro = *Fissura transversa cerebri*
Fisuras del cerebelo = *Fissurae cerebelli*
Flexura (ángulo) cólica derecha = *Flexura coli dextra*
Flexura (ángulo) cólica izquierda = *Flexura coli sinistra*
Flexura (ángulo) duodenoyeyunal = *Flexura duodenojejunalis*
Flocculus = *Flocculus*
Fondo de la vesícula biliar = *Fundus vesicae felleae*
Fondo de saco rectouterino = *Excavatio rectouterina*
Fondo de saco vesicouterino = *Excavatio vesicouterina*
Fondo del útero = *Fundus uteri*
Fontanela anterior = *Fonticulus anterior*
Fontanela anterolateral = *Fonticulus anterolateralis*
Fontanela bregmática* = *Fonticulus anterior*
Fontanela lambdática* = *Fonticulus posterior*

Fontanela posterior = *Fonticulus posterior*
Fontanela ptérica* = *Fonticulus anterolateralis*
Fontanelas del cráneo = *Fonticuli cranii*
Fórceps mayor = *Forceps major*
Fórceps menor = *Forceps minor*
Formación reticular = *Formatio reticularis*
Fórnix = *Fornix*
Fórnix inferior de la conjuntiva = *Fornix conjunctivae inferior*
Fórnix superior de la conjuntiva = *Fornix conjunctivae superior*
Fosa anterior del cráneo = *Fossa cranii anterior*
Fosa axilar = *Fossa axillaris*
Fosa canina = *Fossa canina*
Fosa condílea = *Fossa condylaris*
Fosa coronoidea = *Fossa coronoidea*
Fosa de la glándula lacrimal = *Fossa glandulae lacrymalis*
Fosa de la vesícula biliar = *Fossa vesicae felleae*
Fosa del acetábulo = *Fossa acetabuli*
Fosa del codo = *Fossa cubitalis*
Fosa del olécranon = *Fossa olecrani*
Fosa del saco lagrimal = *Fossa sacci lacrymalis*
Fosa del vestíbulo de la vagina = *Fossa vestibulis vaginae*
Fosa digástrica = *Fossa digastrica*
Fosa escafoidea = *Fossa scaphoidea*
Fosa hialoidea = *Fossa hyaloidea*
Fosa hipofisaria = *Fossa hypophysea*
Fosa ilíaca = *Fossa iliaca*
Fosa infraespinosa = *Fossa infraspinata*
Fosa infratemporal = *Fossa infratemporalis*
Fosa inguinal lateral = *Fossa inguinalis lateralis*
Fosa inguinal medial = *Fossa inguinalis medialis*
Fosa intercondílea = *Fossa intercondylaris*
Fosa interpeduncular = *Fossa interpeduncularis*
Fosa isquioanal = *Fossa ischioanalis*
Fosa mandibular del temporal = *Fossa mandibularis (Os temporale)*
Fosa media del cráneo = *Fossa cranii media*
Fosa nasal* = *Cavitas nasalis ossea*
Fosa navicular de la uretra = *Fossa navicularis urethrae*
Fosa oval del corazón = *Fossa ovalis cordis*
Fosa pituitaria* = *Fossa hypophysea*
Fosa poplítea = *Fossa poplitea*
Fosa posterior del cráneo = *Fossa cranii posterior*
Fosa pterigoidea = *Fossa pterygoidea*
Fosa pterigopalatina = *Fossa pterygopalatina*
Fosa radial = *Fossa radialis*
Fosa romboidea = *Fossa rhomboidea*
Fosa subarcuata = *Fossa subarcuata*
Fosa subescapular = *Fossa subscapularis*
Fosa supraclavicular = *Fossa supraclavicularis*
Fosa supraclavicular mayor o triángulo omoclavicular = *Trigonum omoclaviculare (Fossa supraclavicularis major)*
Fosa supraespinosa = *Fossa supraspinata*
Fosa supratonsilar = *Fossa supratonsillaris*
Fosa supravesical = *Fossa supravesicalis*
Fosa temporal = *Fossa temporalis*
Fosa triangular auricular = *Fossa triangularis auriculae*
Fosa trocantérea = *Fossa trochanterica*
Fosa yugular = *Fossa jugularis*
Fosita cística* = *Fossa vesicae fellae*
Fosita costal = *Fovea costalis*
Fosita de la cabeza del fémur = *Fovea capitis femoris*
Fosita de la ventana coclear = *Fossula fenestrae cochleae*
Fosita de la ventana oval* = *Fossula fenestrae vestibuli*
Fosita de la ventana redonda* = *Fossula fenestrae cochleae*
Fosita de la ventana vestibular = *Fossula fenestrae vestibuli*
Fosita inferior del cuarto ventrículo = *Fovea inferior ventriculi quarti*
Fosita lacrimal* = *Fossa glandulae lacrymalis*
Fosita navicular* = *Fossa vestibulis vaginae*
Fosita navicular del pabellón* = *Fossa triangularis auriculae*
Fosita oblonga del cartílago aritenoides = *Fovea oblonga cartilaginis arytenoideae*
Fosita petrosa = *Fossula petrosa*
Fosita sublingual = *Fovea sublingualis*
Fosita submandibular = *Fovea submandibularis*
Fosita superior del cuarto ventrículo = *Fovea superior ventriculi quarti*
Fosita supratonsilar = *Fossa supratonsillaris*
Fovéola = *Foveola*
Frenillo de la lengua = *Frenulum linguae*
Frenillo del clítoris = *Frenulum clitoridis*
Frenillo del labio = *Frenulum labii*
Frenillo del prepucio = *Frenulum preputii*
Frenillo del velo medular superior = *Frenulum veli medullaris superius*
Fundus gástrico = *Fundus gastricus*
Galea aponeurótica = *Galea aponeurotica*
Gancho del hueso ganchoso = *Hamulus ossis hamati*
Gancho lagrimal = *Hamulus lacrimalis*
Ganglio cardíaco = *Ganglion cardiacum*
Ganglio celíaco = *Ganglion coeliacum*
Ganglio cervical medio = *Ganglion cervicale medium*
Ganglio cervical superior = *Ganglion cervicale superius*
Ganglio cervicotorácico/estrellado = *Ganglion cervicothoracicum/ganglion stellatum*
Ganglio ciliar = *Ganglion ciliare*
Ganglio de la habénula* = *Nucleus habenulae*
Ganglio espinal = *Ganglion spinale*
Ganglio espiral – *Ganglion spirale cochleae*
Ganglio esplácnico torácico = *Ganglio thoracicum splanchnicum*

Ganglio estrellado = *Ganglion stellatum*
Ganglio geniculado = *Ganglion geniculi*
Ganglio inferior del nervio glosofaríngeo = *Ganglion inferius n. glossopharyngei*
Ganglio inferior del nervio vago = *Ganglion inferius n. vagi*
Ganglio ótico = *Ganglion oticum*
Ganglio pterigopalatino = *Ganglion pterygopalatinum*
Ganglio renal = *Ganglion renale*
Ganglio sublingual = *Ganglion sublinguale*
Ganglio superior del nervio glosofaríngeo = *Ganglion superius n. glossopharyngei*
Ganglio superior del nervio vago = *Ganglion superius n. vagi*
Ganglio trigeminal = *Ganglion trigeminale*
Ganglio vestibular = *Ganglion vestibulare*
Ganglios abdominales = *Ganglia abdominalia*
Ganglios aorticorrenales = *Ganglia aorticorenalia*
Ganglios cervicales = *Ganglia cervicalia*
Ganglios frénicos = *Ganglia phrenica*
Ganglios intermedios = *Ganglia intermedia*
Ganglios lumbares de la porción abdominal del sistema autónomo = *Ganglia lumbalia (P. abdominalis systematis autonomici)*
Ganglios pélvicos = *Ganglia pelvica*
Ganglios sacros = *Ganglia sacralia*
Ganglios sacros de la porción pélvica del sistema autónomo = *Ganglia sacralia (P. pelviana systematis autonomici)*
Ganglios torácicos = *Ganglia thoracica*
Ganglios torácicos de la porción torácica del sistema autónomo = *Ganglia thoracica (P. thoracica systematis autonomici)*
Genitales externos femeninos o vulva = *Pudendum femininum/vulva*
Gínglimo = *Ginglymus*
Glabela = *Glabella*
Glande = *Glans*
Glande del clítoris = *Glans clitoridis*
Glande del pene = *Glans penis*
Glándula = *Glandula*
Glándula bulbouretral = *Glandula bulbourethralis*
Glándula mamaria = *Glandula mammaria*
Glándula paratiroides = *Glandula parathyroidea*
Glándula paratiroides inferior = *Glandula parathyroidea inferior*
Glándula paratiroides superior = *Glandula parathyroidea superior*
Glándula parótida = *Glandula parotis*
Glándula parótida accesoria = *Glandula parotis accessoria*
Glándula pineal = *Glandula pinealis*
Glándula sublingual = *Glandula sublingualis*
Glándula submandibular = *Glandula submandibularis*
Glándula suprarrenal derecha = *Glandula suprarenalis dextra*
Glándula suprarrenal izquierda = *Glandula suprarenalis sinistra*
Glándula tiroides = *Glandula thyroidea*
Glándula vestibular mayor = *Glandula vestibularis major*
Glándulas bucales = *Glandulae buccales*
Glándulas bucales = *Glandulae oris*
Glándulas labiales = *Glandulae labiales*
Glándulas lagrimales = *Glandulae lacrymales*
Glándulas linguales = *Glandulae linguales*
Glándulas molares = *Glandulae molares*
Glándulas palatinas = *Glandulae palatinae*
Glándulas salivales* = *Glandulae oris*
Glándulas suprarrenales = *Glandulae suprarenales*
Glándulas tiroides accesorias = *Glandulae thyroideae accessoriae*
Glándulas uretrales = *Glandulae urethrales*
Glándulas vestibulares menores = *Glandulae vestibulares minores*
Globo ocular/Bulbo ocular = *Bulbus oculi*
Globo pálido = *Globus pallidus*
Globo pálido lateral = *Globus pallidus lateralis*
Globo pálido medial = *Globus pallidus medialis*
Glomo carotídeo = *Glomus caroticum*
Glomo coccígeo = *Glomus coccygeum*
Glomo coroideo = *Glomus choroideum*
Glomus = *Glomus*
Glotis = *Glottis*
Gonion = *Gonion*
Granulaciones aracnoideas = *Granulationes arachnoideae*
Gubernáculo testicular = *Gubernaculum testis*
Habénula = *Habenula*
Hélix = *Helix*
Hemicanal del músculo tensor del tímpano = *Semicanalis m. tensoris tympani*
Hendidura palpebral = *Rima palpebrarum*
Hiato aórtico del diafragma = *Hiatus aorticus diaphragmatis*
Hiato del sacro = *Hiatus sacralis*
Hiato esofágico = *Hiatus oesophageus*
Hiato tendinoso del aductor = *Hiatus tendineus adductorius*
Hiato urogenital = *Hiatus urogenitalis*
Hiatos de los conductos de los nervios petrosos mayor y menor = *Hiatus canalis n. petrosi majoris et minoris*
Hígado = *Hepar*
Hilio de la glándula suprarrenal = *Hilus glandulae suprarenalis*
Hilio del bazo = *Hilus lienis*
Hilio del hígado* = *Porta hepatis*
Hilio del ovario = *Hilus ovarii*
Hilio del pulmón = *Hilum pulmonis*
Hilio del riñón = *Hilum renale*
Himen = *Hymen*
Hipocampo = *Hippocampus*
Hipocondrio = *Hypocondrium*
Hipófisis = *Hypophysis*
Hipogastrio = *Hypogastrium*

Hipotenar = *Hypothenar*
Hoz del cerebelo = *Falx cerebelli*
Hoz del cerebro = *Falx cerebri*
Hoz inguinal/tendón conjunto = *Falx inguinalis/tendo conjunctivus*
Huesecillos del oído = *Ossicula auditus*
Hueso = *Os*
Hueso capitado = *Os capitatum*
Hueso cigomático = *Os zygomaticum*
Hueso cóccix = *Os coccygis*
Hueso corto = *Os breve*
Hueso coxal = *Os coxae*
Hueso cuboides = *Os cuboideum*
Hueso cuneiforme intermedio = *Os cuneiforme intermedium*
Hueso cuneiforme lateral = *Os cuneiforme laterale*
Hueso cuneiforme medial = *Os cuneiforme mediale*
Hueso escafoides = *Os scaphoideum*
Hueso escafoides del tarso* = *Os naviculare*
Hueso esfenoides = *Os sphenoidale*
Hueso etmoides = *Os ethmoidale*
Hueso frontal = *Os frontale*
Hueso ganchoso = *Os hamatum*
Hueso grande* = *Os capitatum*
Hueso hioides = *Os hyoideum*
Hueso incisivo = *Os incisivum*
Hueso intermaxilar* = *Os incisivum*
Hueso interparietal = *Os interparietale*
Hueso lagrimal = *Os lacrimale*
Hueso largo = *Os longum*
Hueso nasal = *Os nasale*
Hueso navicular = *Os naviculare*
Hueso occipital = *Os occipitale*
Hueso palatino = *Os palatinum*
Hueso parietal = *Os parietale*
Hueso piramidal = *Os triquetrum*
Hueso pisiforme = *Os pisiforme*
Hueso plano = *Os planum*
Hueso pubis = *Os pubis*
Hueso semilunar = *Os lunatum*
Hueso sutural = *Os sutural*
Hueso temporal = *Os temporale*
Hueso trapecio = *Os trapezium*
Hueso trígono = *Os trigonum*
Huesos de la cara = *Ossa faciei*
Huesos del cráneo = *Ossa cranii*
Huesos metacarpianos = *Ossa metacarpalia*
Huesos metatarsianos = *Ossa metatarsalia*
Huesos sesamoideos = *Ossa sesamoidea*
Húmero = *Humerus*
Humor acuoso = *Humor aquosus*
Ileon = *Ileum*
Impresión cardíaca = *Impressio cardiaca*
Impresión cólica del hígado = *Impressio colica hepatis*
Impresión del ligamento costoclavicular = *Impressio lig. costoclavicularis*
Impresión duodenal del hígado = *Impressio duodenalis hepatis*
Impresión gástrica del hígado = *Impressio gastrica hepatis*
Impresión renal del hígado = *Impressio renalis hepatis*
Impresión trigeminal = *Impressio trigeminalis*
Impresiones digitales/Impresiones de las circunvoluciones = *Impressiones digitatae/impressiones gyrorum*
Indusio gris = *Indusium griseum*
Infundíbulo = *Infundibulum*
Infundíbulo de la trompa uterina = *Infundibulum tubae uterinae*
Infundíbulo del tercer ventrículo* = *Infundibulum*
Ingle = *Inguen*
Ínsula = *Insula*
Intestino delgado = *Intestinum tenue*
Intestino grueso = *Intestinum crassum*
Iris = *Iris*
Isquion = *Os ischii*
Istmo de la glándula tiroides = *Isthmus glandulae thyroideae*
Istmo de la próstata = *Isthmus prostatae*
Istmo de la trompa auditiva = *Isthmus tubae auditivae*
Istmo de la trompa uterina = *Isthmus tubae uterinae*
Istmo de las fauces = *Isthmus faucium*
Istmo del útero = *Isthmus uteri*
Laberinto de la corteza renal = *Labyrinthus cortex renalis*
Laberinto etmoidal = *Labyrinthus ethmoidalis*
Laberinto membranoso = *Labyrinthus membranaceus*
Laberinto óseo = *Labyrinthus osseus*
Labio mayor de la vulva = *Labium majus pudendi*
Labio menor de la vulva = *Labium minus pudendi*
Lago lagrimal = *Lacus lacrimalis*
Lagunas de la uretra = *Lacunae urethrales*
Lagunas laterales = *Lacunae laterales*
Lagunas laterales del seno sagital superior* = *Lacunae laterales*
Lamda = *Lambda*
Lámina *affixa* = *Lamina affixa*
Lámina basilar del conducto coclear = *Lamina basilaris ductus cochlearis*
Lámina cerebelosa = *Folia cerebelli*
Lámina cribosa de la esclera = *Lamina cribosa sclerae*
Lámina cribosa del etmoides = *Lamina cribosa ethmoidalis*
Lámina del arco vertebral = *Lamina arcus vertebrae*
Lámina del cartílago cricoides = *Lamina cartilaginis cricoideae*
Lámina externa de los huesos del cráneo = *Lamina externa ossium cranii*
Lámina interna de los huesos del cráneo = *Lamina interna ossium cranii*
Lámina lateral de la apófisis pterigoides = *Lamina processus pterygoidei lateralis*
Lámina medial de la apófisis pterigoides = *Lamina processus pterygoidei medialis*
Lámina orbitaria del etmoides = *Lamina orbitalis ethmoidalis*
Lámina perpendicular del etmoides = *Lamina perpendicularis ethmoidalis*
Lámina pretraqueal de la fascia cervical = *Lamina pretrachealis (Fascia cervicalis)*
Lámina prevertebral de la fascia cervical = *Lamina prevertebralis (Fascia cervicalis)*
Lámina superficial = *Lamina superficialis*
Lámina terminal del tercer ventrículo = *Lamina terminalis (Ventriculus tertius)*
Laringe = *Larynx*

Lemnisco lateral = *Lemniscus lateralis*
Lemnisco medial = *Lemniscus medialis*
Lemnisco medio = *Lemniscus medialis*
Lengua = *Lingua*
Lente = *Lens*
Ligamento acromioclavicular = *Lig. acromioclaviculare*
Ligamento amarillo = *Lig. flavum*
Ligamento ancho del útero = *Lig. latum uteri*
Ligamento anococcígeo = *Lig. anococcygeum*
Ligamento anular del estribo = *Lig. anulare stapedis*
Ligamento anular del radio = *Lig. anulare radii*
Ligamento arqueado del pubis = *Lig. arcuatum pubis*
Ligamento arqueado lateral = *Lig. arcuatum lateralе*
Ligamento arterioso del conducto arterioso = *Lig. arteriosum (Ductus arteriosus)*
Ligamento astragalocalcáneo interóseo = *Lig. talocalcaneum interosseum*
Ligamento astragalocalcáneo lateral = *Lig. talocalcaneum laterale*
Ligamento astragalocalcáneo posterior = *Lig. talocalcaneum posterius*
Ligamento astragalonavicular = *Lig. talonaviculare*
Ligamento astragaloperoneo o peroneoastragalino = *Lig. talofibulare*
Ligamento calcaneocuboideo = *Lig. calcaneocuboideum*
Ligamento calcaneocuboideo dorsal = *Lig. calcaneocuboideum dorsale*
Ligamento calcaneocuboideo plantar = *Lig. calcaneocuboideum plantare*
Ligamento calcaneonavicular = *Lig. calcaneonaviculare*
Ligamento calcaneonavicular plantar = *Lig. calcaneonaviculare plantare*
Ligamento calcaneoperoneo = *Lig. calcaneofibulare*
Ligamento colateral = *Lig. collaterale*
Ligamento condroxifoideo = *Lig. costoxiphoideum*
Ligamento coracoacromial o acromiocoracoideo = *Lig coracoacromiale*
Ligamento coracohumeral = *Lig. coracohumerale*
Ligamento coronario del hígado = *Lig coronarium hepatis*
Ligamento costoclavicular = *Lig costoclaviculare*
Ligamento costotransverso = *Lig. costotransversarium*
Ligamento cricofaríngeo = *Lig cricopharyngeum*
Ligamento cricotiroideo = *Lig. cricothyroideum*
Ligamento cricotraqueal = *Lig. cricotracheale*
Ligamento cruciforme del atlas = *Lig. cruciforme atlantis*
Ligamento cruzado = *Lig. cruciatum*
Ligamento cuadrado = *Lig. quadratum*
Ligamento cubitocarpiano palmar = *Lig. ulnocarpale palmare*
Ligamento cuboideonavicular plantar = *Lig. cuboideonaviculare plantare*
Ligamento de la cabeza del fémur = *Lig. capitis femoris*
Ligamento del pulmón = *Lig. pulmonale*
Ligamento deltoideo = *Lig. deltoideum*
Ligamento dentado = *Lig. denticulatum*
Ligamento duodenocólico* = *Plica duodenomesocolica*
Ligamento esfenomandibular = *Lig. sphenomandibulare*
Ligamento espiral de la cóclea = *Lig. spirale cochleae*
Ligamento esternoclavicular anterior = *Lig. sternoclaviculare anterius*
Ligamento esternoclavicular posterior = *Lig sternoclaviculare posterius*
Ligamento esternoclavicular superior = *Lig. sternoclaviculare superius*
Ligamento esternocostal intraarticular = *Lig. sternocostale intraarticulare*
Ligamento esternopericárdico inferior = *Lig. sternopericardiacum inferius*
Ligamento esternopericárdico superior = *Lig sternopericardiacum superius*
Ligamento estilohioideo = *Lig. stylohioideum*
Ligamento estilomandibular = *Lig. stylomandibulare*
Ligamento falciforme del hígado = *Lig. falciforme hepatis*
Ligamento frenicocólico = *Lig. phrenicocolicum*
Ligamento frenicocólico derecho = *Lig. phrenicocolicum dextrum*
Ligamento frenicocólico izquierdo = *Lig. phrenicocolicum sinistrum*
Ligamento frenicoesplénico = *Lig. phrenicolienale*
Ligamento gastrocólico = *Lig. gastrocolicum*
Ligamento gastroesplénico = *Lig. gastrolienale*
Ligamento gastrofrénico = *Lig. gastrophrenicum*
Ligamento hepatocólico = *Lig hepatocolicum*
Ligamento hepatoduodenal = *Lig. hepatoduodenale*
Ligamento hepatogástrico = *Lig. hepatogastricum*
Ligamento hepatorrenal = *Lig. hepatorenale*
Ligamento hioepiglótico = *Ligamentum hyoepiglotticum*
Ligamento iliofemoral = *Lig. iliofemorale*
Ligamento iliofemoral parte descendente = *Lig. iliofemorale (pars descendens)*
Ligamento iliofemoral parte transversa = *Lig. iliofemorale (pars transversa)*
Ligamento iliolumbar = *Lig iliolumbale*
Ligamento inguinal = *Lig. inguinale*
Ligamento interclavicular = *Lig. interclaviculare*
Ligamento interespinoso = *Lig. interspinalium*

Ligamento interfoveolar = *Lig. interfoveolare*
Ligamento intertransverso = *Lig. intertransversarium*
Ligamento intraarticular de la cabeza de la costilla = *Lig. capitis costae intraarticulare*
Ligamento isquiofemoral = *Lig. ischiofemorale*
Ligamento lacunar = *Lig. lacunare*
Ligamento lateral de la articulación temporomandibular = *Lig. laterale art. temporomandibularis*
Ligamento longitudinal anterior = *Lig. longitudinale anterius*
Ligamento longitudinal posterior = *Lig. longitudinale posterius*
Ligamento lumbocostal = *Lig. lumbocostale*
Ligamento lumbosacrovertebral* = *Lig. sacroiliaca interossea*
Ligamento medial de la articulación temporomandibular = *Lig. mediale art. temporomandibularis*
Ligamento meniscofemoral = *Lig. meniscofemorale*
Ligamento metacarpiano transverso profundo = *Lig. metacarpale transversum profundum*
Ligamento metacarpiano transverso superficial = *Lig. metacarpale transversum superficialis*
Ligamento nucal = *Lig. nuchae*
Ligamento palpebral lateral = *Lig. palpebrale laterale*
Ligamento palpebral medial = *Lig. palpebrale mediale*
Ligamento pancreaticoesplénico* = *Lig. phrenicolienale*
Ligamento pectíneo = *Lig. pectineale*
Ligamento pisiganchoso = *Lig. pisohamatum*
Ligamento pisimetacarpiano = *Lig. pisometacarpale*
Ligamento poplíteo arqueado = *Lig. popliteum arcuatum*
Ligamento poplíteo oblicuo = *Lig. popliteum obliquum*
Ligamento propio del ovario o ligamento uteroovárico = *Lig. ovarii proprium/lig. uteroovaricum*
Ligamento pterigoespinoso = *Lig. pterygospinale*
Ligamento púbico inferior = *Ligamentum pubicum inferius*
Ligamento pubofemoral = *Lig. pubofemorale*
Ligamento puboprostático = *Lig. puboprostaticum*
Ligamento pubovesical = *Lig. pubovesicale*
Ligamento pulmonar = *Lig. pulmonale*
Ligamento radiado de la cabeza de la costilla = *Lig. capitis costae radiatum*
Ligamento radiocarpiano dorsal = *Lig. radiocarpale dorsale*
Ligamento radiocarpiano palmar = *Lig. radiocarpale palmare*
Ligamento rectouterino = *Lig. rectouterinum*
Ligamento redondo del hígado = *Lig. teres hepatis*
Ligamento redondo del útero = *Lig. teres uteri*
Ligamento reflejo = *Lig. reflexum*
Ligamento reflejo del conducto inguinal* = *Lig. reflexum*
Ligamento rotuliano = *Lig. patellae*
Ligamento sacrococcígeo dorsal = *Lig. sacrococcygeum dorsale*
Ligamento sacrococcígeo lateral = *Lig. sacrococcygeum laterale*
Ligamento sacrococcígeo ventral = *Lig. sacrococcygeum ventrale*
Ligamento sacroespinoso = *Lig. sacrospinale*
Ligamento sacroilíaco interóseo = *Lig. sacroiliacum interosseum*
Ligamento sacroilíaco posterior = *Lig. sacroiliacum posterius*
Ligamento sacroilíaco ventral = *Lig. sacroiliacum ventralium*
Ligamento sacrotuberoso = *Lig. sacrotuberale*
Ligamento supraespinoso = *Lig. supraspinale*
Ligamento suspensorio de la axila = *Lig. suspensorium axillae*
Ligamento suspensorio del clítoris = *Lig. suspensorium clitoridis*
Ligamento suspensorio del ovario = *Lig. suspensorium ovarii*
Ligamento suspensorio del pene = *Lig. suspensorium penis*
Ligamento tiroepiglótico = *Lig. thyreoepiglotticum*
Ligamento tirohioideo medio = *Lig. thyrohioideum medianum*
Ligamento transverso de la rodilla = *Lig. transversum genus*
Ligamento transverso del atlas = *Lig. transversum atlantis*
Ligamento transverso del húmero = *Lig. transversum humeri*
Ligamento transverso del periné = *Lig. transversum perinei*
Ligamento trapezoide = *Lig. trapezoideum*
Ligamento triangular del hígado = *Lig. triangulare hepatis*
Ligamento uterosacro* = *Lig. rectouterinum*
Ligamento vestibular = *Lig. vestibulare*
Ligamento vocal = *Lig. vocale*
Ligamentos alares = *Ligamenta alaria*
Ligamentos anterior y posterior de la cabeza del peroné = *Lig. capitis fibulae anterius et posterius*
Ligamentos cuneometatarsianos interóseos = *Lig. cuneometatarsalia interossea*
Ligamentos del pericardio = *Lig. pericardiaca*
Ligamentos del vértice del diente = *Lig. apicis dentis*
Ligamentos esternocostales radiados anteriores = *Lig. sternocostalia radiata anteriora*
Ligamentos glenohumerales = *Lig. glenohumeralia*
Ligamentos intercarpianos dorsales = *Lig. intercarpalia dorsalia*
Ligamentos radiados condroesternales* = *Lig. sternocostalia radiata anteriora*
Ligamentos radiados esternocostales = *Lig. sternocostalia radiata*
Ligamentos sacroilíacos dorsales = *Lig. sacroiliaca dorsalia*
Ligamentos sacroilíacos interóseos = *Lig. sacroiliaca interossea*

Ligamentos sacroilíacos ventrales = *Lig. sacroiliaca ventralia*
Ligamentos tibioperoneos anterior y posterior = *Lig. tibiofibulare anterius et posterius*
Ligamentos tirohioideos laterales = *Lig. thyrohyoidea lateralia*
Limbo de la córnea = *Limbus corneae*
Limbo de la fosa oval = *Limbus fossae ovalis*
Limbo esfenoidal = *Limbus sphenoidalis*
Limen de la ínsula = *Limen insulae*
línea arqueada = *Linea arcuata*
Línea áspera = *Linea aspera*
Línea blanca = *Linea alba*
Línea del músculo sóleo = *Linea m. solei (Tibia)*
Línea glútea anterior = *Linea glutea anterior*
Línea glútea posterior = *Linea glutea posterior*
Línea intertrocantérea = *Linea intertrochanterica*
Línea milohioidea = *Linea mylohyoidea*
Línea nucal inferior = *Linea nuchalis inferior*
Línea nucal superior = *Linea nuchalis superior*
Línea oblicua de la mandíbula = *Linea obliqua mandibulae*
Línea oblicua del cartílago tiroideo = *Linea obliqua (Cartilago thyroidea)*
Línea pectínea = *Linea pectinea*
Línea temporal = *Linea temporalis*
Línea temporal del hueso frontal = *Linea temporalis (Os frontalis)*
Língula de la mandíbula = *Lingula mandibulae*
Língula del esfenoides = *Lingula sphenoidalis*
Lobulillo de la oreja = *Lobulus auriculae*
Lobulillo parietal inferior = *Lobulus parietalis inferior*
Lobulillo parietal superior = *Lobulus parietalis superior*
Lobulillos del testículo = *Lobuli testis*
Lóbulo cuadrado = *Lobus quadratus*
Lóbulo de la glándula tiroides = *Lobus glandulae thyroideae*
Lóbulo de la ínsula* = *Insula*
Lóbulo frontal = *Lobus frontalis*
Lóbulo medio de la próstata = *Lobus medius (Prostata)*
Lóbulo occipital = *Lobus occipitalis*
Lóbulo piramidal de la glándula tiroides = *Lobus pyramidalis glandulae thyroideae*
Lóbulo temporal = *Lobus temporalis*
Lóbulos cerebrales = *Lobi cerebri*
Lóbulos de los hemisferios cerebrales* = *Lobi cerebri*
Lóbulos del hígado = *Lobi hepatis*
Lóbulos del pulmón = *Lobi pulmonis*
Lóbulos del riñón = *Lobi renales*
Locus coeruleus = *Locus coeruleus*
Mácula de la retina* = *Macula lutea*
Mácula del sáculo = *Macula sacculi*
Mácula del utrículo = *Macula utriculi*
Maléolo lateral = *Malleolus lateralis*
Maléolo medial = *Malleolus medialis*
Mamas = *Mammae*
Mancha amarilla = *Macula lutea*
Mancha amarilla de la pituitaria* = *Regio olfactoria mucosae nasi*
Mandíbula = *Mandibula*
Mango del martillo = *Manubrium mallei*
Mano = *Manus*
Manubrio esternal = *Manubrium sterni*
Masa lateral del atlas = *Massa lateralis atlantis*
Maxilar = *Maxilla*
Meato = *Meatus*
Meato nasal inferior = *Meatus nasi inferior*
Meato nasal medio = *Meatus nasi medius*
Meato nasal superior = *Meatus nasi superior*
Meato nasal supremo = *Meatus nasi supremus*
Mediastino = *Mediastinum*
Mediastino anterior = *Mediastinum anterius*
Mediastino posterior = *Mediastinum posterius*
Mediastino testicular = *Mediastinum testis*
Médula espinal = *Medulla spinalis*
Médula oblonga o bulbo = *Medulla oblongata/bulbus*
Membrana atlantooccipital = *Membrana atlantooccipitalis*
Membrana del tímpano = *Membrana tympani*
Membrana hioepiglótica* = *Ligamentum hyoepiglotticum*
Membrana intercostal = *Membrana intercostalis*
Membrana interósea de la pierna = *Membrana interossea cruris*
Membrana interósea del antebrazo = *Membrana interossea antebrachii*
Membrana mucosa de la región olfatoria de la nariz = *Membrana mucosa regionis olfactoriae nasi*
Membrana obturatriz = *Membrana obturatoria*
Membrana secundaria del tímpano = *Membrana tympani secundaria*
Membrana sinovial = *Membrana synovialis*
Membrana suprapleural = *Membrana suprapleuralis*
Membrana suprapleural de la fascia endotorácica = *Membrana suprapleuralis (Fascia endothoracica)*
Membrana tectoria de la articulación atlantoaxial media = *Membrana tectoria (Art. atlantoaxialis mediana)*
Membrana tectoria del conducto coclear = *Membrana tectoria ducti cochlearis*
Membrana tirohioidea = *Membrana thyreohyoidea*
Membrana vítrea = *Membrana vitrea*
Meninges = *Meninges*
Menisco articular = *Meniscus articularis*
Menisco articular de la articulación temporomandibular* = *Discus articularis (Art temporomandibularis)*
Menisco articular de la rodilla = *Meniscus articularis genus*

Mesencéfalo = *Mesencephalon*
Mesenterio = *Mesenterium*
Mesenterio común = *Mesenterium commune*
Mesoapéndice = *Mesoappendix*
Mesocolon = *Mesocolon*
Mesocolon ascendente = *Mesocolon ascendens*
Mesocolon pélvico* = *Mesocolon sigmoideum*
Mesocolon sigmoide = *Mesocolon sigmoideum*
Mesocolon transverso = *Mesocolon transversum*
Mesogastrio = *Mesogastrium*
Mesometrio = *Mesometrium*
Mesonefros = *Mesonephros*
Mesoovario = *Mesovarium*
Mesorquio = *Mesorchium*
Mesosálpinx = *Mesosalpinx*
Metacarpo = *Metacarpus*
Metatarso = *Metatarsus*
Metencéfalo = *Metencephalon*
Mielencéfalo = *Myelencephalon*
Miembro = *Membrum*
Miocardio = *Myocardium*
Modiolo = *Modiolus*
Monte del pubis = *Mons pubis*
Mucosa bucal* = *Tunica mucosa oris*
Mucosa de la faringe* = *Tunica mucosa pharyngis*
Mucosa de la tráquea* = *Tunica mucosa tracheae*
Mucosa del velo del paladar* = *Tunica mucosa veli palatini*
Mucosa pituitaria* = *Membrana mucosa regionis olfactoriae nasi*
Mucosa timpánica* = *Tunica mucosa cavi tympani*
Músculo = *Musculus*
Músculo abductor corto del pulgar = *M. abductor pollicis brevis*
Músculo abductor del dedo gordo = *M. abductor hallucis*
Músculo abductor del dedo pequeño = *M. abductor digiti minimi*
Músculo abductor largo del pulgar = *M. abductor pollicis longus*
Músculo aductor corto = *M. adductor brevis*
Músculo aductor del dedo gordo = *M. adductor hallucis*
Músculo aductor del dedo pequeño = *M. adductor digiti minimi*
Músculo aductor del pulgar = *M. adductor pollicis*
Músculo aductor largo = *M. adductor longus*
Músculo aductor mayor = *M. adductor magnus*
Músculo aductor medio* = *M. adductor longus*
Músculo ancóneo = *M. anconeus*
Músculo aritenoideo inferior* = *M. vocalis*
Músculo aritenoideo oblicuo = *M. arytenoideus obliquus*
Músculo aritenoideo transverso = *M. arytenoideus transversus*
Músculo articular de la rodilla = *M. articularis genus*
Músculo auricular = *M. auricularis*
Músculo auricular anterior = *M. auricularis anterior*
Músculo auricular posterior = *M. auricularis posterior*
Músculo auricular superior = *M. auricularis superior*
Músculo bíceps braquial = *M. biceps brachii*
Músculo bíceps femoral = *M. biceps femoris*
Músculo braquial = *M. brachialis*
Músculo braquiorradial = *M. brachioradialis*
Músculo broncoesofágico = *M. broncho-oesophageus*
Músculo buccinador = *M. buccinator*
Músculo bulboesponjoso = *M. bulbospongiosus*
Músculo cigomático mayor = *M. zygomaticus major*
Músculo cigomático menor = *M. zygomaticus minor*
Músculo ciliar = *M. ciliaris*
Músculo coccígeo = *M. coccygeus*
Músculo constrictor inferior de la faringe = *M. constrictor pharyngis inferior*
Músculo constrictor medio de la faringe = *M. constrictor pharyngis medius*
Músculo constrictor superior de la faringe = *M. constrictor pharyngis superior*
Músculo constrictor superior de la faringe (parte glosofaríngea) = *Pars glossopharyngea m. constrictoris pharyngis superioris*
Músculo coracobraquial = *M. coracobrachialis*
Músculo corrugador de la ceja = *M. corrugator supercilii*
Músculo cremáster = *M. cremaster*
Músculo cremáster superficial = *M. cremaster superficialis*
Músculo cricoaritenoideo lateral = *M. crico-arytenoideus lateralis*
Músculo cricoaritenoideo posterior = *M. crico-arytenoideus posterior*
Músculo cricotiroideo = *M. crico-thyroideus*
Músculo cuadrado crural = *M. quadratus femoris*
Músculo cuadrado femoral = *M. quadratus femoris*
Músculo cuadrado lumbar = *M. quadratus lumborum*
Músculo cuadrado plantar o accesorio del flexor de los dedos = *M. quadratus plantae (flexor digitorum accessorius)*
Músculo cuádriceps femoral = *M. quadriceps femoris*
Músculo de la lengua = *M. linguae*
Músculo de la úvula = *M. uvulae*
Músculo del antitrago = *M. antitragus*
Músculo del estribo = *M. stapedius*
Músculo del trago = *M. tragicus*
Músculo deltoides = *M. deltoideus*
Músculo depresor del ángulo de la boca = *M. depressor anguli oris*
Músculo depresor del labio inferior = *M. depressor labii inferioris*
Músculo depresor del tabique = *M. depressor septi*
Músculo diafragma = *M. diaphragma*
Músculo digástrico = *M. digastricus*
Músculo dilatador = *M. dilatator*
Músculo dorsal ancho = *M. latissimus dorsi*
Músculo elevador corto de las costillas = *M. levator costarum brevis*
Músculo elevador de la escápula = *M. levator scapulae*

Músculo elevador del ángulo de la boca = *M. levator anguli oris*
Músculo elevador del ano = *M. levator ani*
Músculo elevador del labio superior y del ala de la nariz = *M. levator labii superioris alaeque nasi*
Músculo elevador del párpado superior = *M. levator palpebrae superioris*
Músculo elevador del velo del paladar = *M. levator veli palatini*
Músculo erector de la columna = *M. erector spinae*
Músculo escaleno anterior = *M. scalenus anterior*
Músculo escaleno medio = *M. scalenus medius*
Músculo escaleno posterior = *M. scalenus posterior*
Músculo esfínter de la uretra = *M. sphincter urethrae*
Músculo esfínter del píloro = *M. sphincter pylori*
Músculo esfínter externo del ano = *M. sphincter ani externus*
Músculo esplenio = *M. splenius*
Músculo esplenio de la cabeza = *M. splenius capitis*
Músculo esplenio del cuello = *M. splenius cervicis/colli*
Músculo esternocleidohioideo = *M. sterno-cleido-hyoideus*
Músculo esternocleidomastoideo = *M. sterno-cleido-mastoideus*
Músculo estilofaríngeo = *M. stylo-pharyngeus*
Músculo estilogloso = *M. stylo-glossus*
Músculo estilohioideo = *M. stylo-hyoideus*
Músculo extensor común de los dedos = *M. extensor digitorum communis*
Músculo extensor corto de los dedos = *M. extensor digitorum brevis*
Músculo extensor cubital del carpo = *M. extensor carpi ulnaris*
Músculo extensor del dedo meñique = *M. extensor digiti minimi*
Músculo extensor del índice = *M. extensor indicis*
Músculo extensor largo de los dedos = *M. extensor digitorum longus*
Músculo extensor largo del dedo gordo = *M. extensor hallucis longus*
Músculo extensor largo del pulgar = *M. extensor pollicis longus*
Músculo extensor radial corto del carpo = *M. extensor carpi radialis brevis*
Músculo extensor radial largo del carpo = *M. extensor carpi radialis longus*
Músculo faringogloso = *Pars glossopharyngea m. constrictoris pharyngis superioris*
Músculo flexor corto de los dedos = *M. flexor digitorum brevis*
Músculo flexor corto del dedo gordo = *M. flexor hallucis brevis*
Músculo flexor corto del dedo meñique = *M. flexor digiti minimi brevis*
Músculo flexor corto del dedo pequeño del pie = *M. flexor digiti pedis minimi brevis*
Músculo flexor corto del pulgar = *M. flexor pollicis brevis*
Músculo flexor cubital del carpo = *M. flexor carpi ulnaris*
Músculo flexor largo de los dedos = *M. flexor digitorum longus*
Músculo flexor largo del dedo gordo = *M. flexor hallucis longus*
Músculo flexor largo del pulgar = *M. flexor pollicis longus*
Músculo flexor profundo de los dedos = *M. flexor digitorum profundus*
Músculo flexor radial del carpo = *M. flexor carpi radialis*
Músculo flexor superficial de los dedos = *M. flexor digitorum superficialis*
Músculo frontal* = *Venter frontalis m. occipito-frontalis*
Músculo gemelo externo* = *Caput lateralis (M. gastrocnemius)*
Músculo gemelo interno* = *Caput medialis (M. gastrocnemius)*
Músculo géminos (glúteos)* = *Mm. gemelli*
Músculo geniogloso = *M. genioglossus*
Músculo geniohioideo = *M. geniohyoideus*
Músculo glúteo mayor = *M. gluteus maximus*
Músculo glúteo medio = *M. gluteus medius*
Músculo glúteo menor = *M. gluteus minimus*
Músculo grácil = *M. gracilis*
Músculo hiogloso = *M. hyoglossus*
Músculo ilíaco = *M. iliacus*
Músculo iliopsoas o psoasilíaco = *M. iliopsoas*
Músculo infraespinoso = *M. infraspinatus*
Músculo isquiocavernoso = *M. ischiocavernosus*
Músculo largo de la cabeza = *M. longus capitis*
Músculo largo del cuello = *M. longus colli*
Músculo longísimo de la cabeza = *M. longissimus capitis*
Músculo longísimo torácico = *M. longissimus thoracis*
Músculo longitudinal inferior de la lengua = *M. longitudinalis inf. linguae*
Músculo longitudinal superior de la lengua = *M. longitudinalis sup. linguae*
Músculo masetero = *M. masseter*
Músculo menor del hélix = *M. helicis minor*
Músculo mentoniano = *M. mentalis*
Músculo milohioideo = *M. mylo-hyoideus*
Músculo motor de los huesecillos del oído* = *M. ossiculorum auditus*
Músculo oblicuo de la oreja = *M. obliquus auriculae*
Músculo oblicuo externo del abdomen = *M. obliquus externus abdominis*
Músculo oblicuo inferior = *M. obliquus inferior*
Músculo oblicuo interno del abdomen = *M. obliquus internus abdominis*

Músculo oblicuo superior = *M. obliquus superior*
Músculo oblicuo superior de la cabeza = *M. obliquus capitis superior*
Músculo obturador externo = *M. obturatorius externus*
Músculo obturador interno = *M. obturatorius internus*
Músculo occipitofrontal = *M. occipito-frontalis*
Músculo omohioideo = *M. omohyoideus*
Músculo oponente del dedo meñique = *M. opponens digiti minimi manus*
Músculo oponente del dedo pequeño del pie = *M. opponens digiti minimi pedis*
Músculo orbicular de la boca = *M. orbicularis oris*
Músculo orbicular de la boca (parte marginal) = *M. orbicularis oris (pars marginalis)*
Músculo orbicular de los labios (parte labial) = *M. orbicularis oris (pars labialis)*
Músculo orbicular del ojo = *M. orbicularis oculi*
Músculo orbicular del ojo (parte orbitaria) = *M. orbicularis oculi (pars orbitalis)*
Músculo orbicular del ojo (parte palpebral) = *M. orbicularis oculi (pars palpebralis)*
Músculo palatofaríngeo = *M. palatopharyngeus*
Músculo palatogloso = *M. palatoglossus*
Músculo palmar corto = *M. palmaris brevis*
Músculo palmar largo = *M. palmaris longus*
Músculo papilar del cono arterial* = *M. papillaris septalis*
Músculo papilar septal = *M. papillaris septalis*
Músculo pectoral mayor = *M. pectoralis major*
Músculo pectoral menor = *M. pectoralis minor*
Músculo peroneo corto = *M. peroneus brevis*
Músculo peroneo largo = *M. peroneus longus*
Músculo piramidal = *M. pyramidalis*
Músculo piriforme = *M. piriformis*
Músculo plantar = *M. plantaris*
Músculo platisma = *M. platysma*
Músculo poplíteo = *M. popliteus*
Músculo pronador cuadrado = *M. pronator quadratus*
Músculo pronador redondo = *M. pronator teres*
Músculo psoas mayor = *M. psoas major*
Músculo psoas menor = *M. psoas minor*
Músculo pterigoideo lateral = *M. pterygoideus lateralis*
Músculo pterigoideo medial = *M. pterygoideus medialis*
Músculo recto anterior de la cabeza = *M. rectus capitis anterior*
Músculo recto del abdomen = *M. rectus abdominis*
Músculo recto femoral = *M. rectus femoris*
Músculo recto inferior = *M. rectus inferior*
Músculo recto lateral = *M. rectus lateralis*
Músculo recto lateral de la cabeza = *M. rectus capitis lateralis*
Músculo recto medial = *M. rectus medialis*
Músculo recto posterior mayor de la cabeza = *M. rectus capitis posterior major*
Músculo recto posterior menor de la cabeza = *M. rectus capitis posterior minor*
Músculo recto superior = *M. rectus superior*
Músculo rectococcígeo = *M. rectococcygeus*
Músculo rectouretral = *M. rectourethralis*
Músculo redondo mayor = *M. teres major*
Músculo redondo menor = *M. teres minor*
Músculo risorio = *M. risorius*
Músculo romboides = *M. rhomboideus*
Músculo romboides mayor = *M. rhomboideus major*
Músculo romboides menor = *M. rhomboideus minor*
Músculo sartorio = *M. sartorius*
Músculo semiespinoso de la cabeza = *M. semispinalis capitis*
Músculo semiespinoso del cuello = *M. semispinalis cervicis*
Músculo semimembranoso = *M. semimembranosus*
Músculo semitendinoso = *M. semitendinosus*
Músculo serrato anterior = *M. serratus anterior*
Músculo serrato posterior inferior = *M. serratus posterior inferior*
Músculo serrato posterior superior = *M. serratus posterior superior*
Músculo sóleo = *M. soleus*
Músculo subclavio = *M. subclavius*
Músculo subcostal = *M. subcostalis*
Músculo subescapular = *M. subscapularis*
Músculo superciliar* = *M. corrugator supercilii*
Músculo supinador = *M. supinator*
Músculo supraespinoso = *M. supraspinatus*
Músculo suspensor del duodeno = *M. suspensorius duodeni*
Músculo tarsal inferior = *M. tarsalis inferior*
Músculo tarsal superior = *M. tarsalis superior*
Músculo temporal = *M. temporalis*
Músculo tensor de la fascia lata = *M. tensor fasciae latae*
Músculo tensor del tímpano = *M. tensor tympani*
Músculo tensor del velo del paladar = *M. tensor veli palatini*
Músculo tercer peroneo = *M. peroneus tertius*
Músculo tibial anterior = *M. tibialis anterior*
Músculo tibial posterior = *M. tibialis posterior*
Músculo tiroaritenoideo = *M. thyreo-arytenoideus*
Músculo tirohioideo = *M. thyreo-hyoideus*
Músculo transverso de la lengua = *M. transversus linguae*

Músculo transverso de la oreja = *M. transversus auriculae*
Músculo transverso del abdomen = *M. transversus abdominis*
Músculo transverso del tórax = *M. transversus thoracis*
Músculo transverso profundo del periné = *M. transversus perinei profundus*
Músculo transverso superficial del periné = *M. transversus perinei superficialis*
Músculo trapecio = *M. trapezius*
Músculo traqueal = *M. trachealis*
Músculo tríceps braquial = *M. triceps brachii*
Músculo tríceps sural = *M. triceps surae*
Músculo vasto intermedio = *M. vastus intermedius*
Músculo vasto lateral = *M. vastus lateralis*
Músculo vasto medial = *M. vastus medialis*
Músculo vocal = *M. vocalis*
Músculos aductores del muslo = *Mm. adductores femoris*
Músculos de la nariz = *Mm. nasi*
Músculos de los huesecillos del oído = *M. ossiculorum auditus*
Músculos del cuello = *Mm. colli*
Músculos escalenos = *Mm. scaleni*
Músculos gemelos = *Mm. gemelli*
Músculos infrahioideos = *Mm. infrahyoidei*
Músculos intercostales externos = *Mm. intercostales externi*
Músculos intercostales internos = *Mm. intercostales interni*
Músculos interespinosos del cuello = *Mm. interspinales cervicis*
Músculos interespinosos lumbares = *Mm. interspinales lumborum*
Músculos interespinosos torácicos = *Mm. interspinales thoracis*
Músculos interóseos dorsales de la mano = *Mm. interossei dorsales manus*
Músculos interóseos dorsales del pie = *Mm. interossei dorsales pedis*
Músculos interóseos palmares = *Mm. interossei palmares*
Músculos interóseos plantares = *Mm. interossei plantares*
Músculos intertransversos posteriores del cuello = *Mm. intertransversarii posteriores cervici*
Músculos lumbricales = *Mm. lumbricales*
Músculos lumbricales de la mano = *Mm. lumbricales manus*
Músculos lumbricales del pie = *Mm. lumbricales pedis*
Músculos lumbricales palmares* = *Mm. lumbricales manus*
Músculos lumbricales plantares* = *Mm. lumbricales pedis*
Músculos papilares = *Mm. papillares*
Músculos pectinados = *Mm. pectinati*
Músculos pectíneos del atrio derecho* = *Mm. pectinati*
Músculos pterigoideos = *Mm. pterygoidei*
Músculos tarsales = *Mm. tarsales*
Músculos transversoespinosos = *Mm. transversoespinales*
Narinas = *Nares*
Nasofaringe* = *Pars nasalis cavi pharyngis*
Nervio = *Nervus*
Nervio *abducens* = *N. abducens*
Nervio accesorio = *N. accessorius*
Nervio alveolar inferior = *N. alveolaris inferior*
Nervio alveolar superior anterior* = *Rami alveolares superiores anteriores*
Nervio alveolar superior medio* = *Ramus alveolaris superior medius*
Nervio alveolar superior posterior* = *Rami alveolares superiores posteriores*
Nervio auricular mayor = *N. auricularis magnus*
Nervio auriculotemporal = *N. auriculotemporalis*
Nervio axilar = *N. axillaris*
Nervio bucal = *N. buccalis*
Nervio calcáneo interno* = *Rami calcanei mediales n. tibialis*
Nervio cardíaco cervical inferior = *N. cardiacus cervicalis inferior*
Nervio cardíaco cervical medio = *N. cardiacus cervicalis medius*
Nervio cardíaco cervical superior = *N. cardiacus cervicalis superior*
Nervio carotídeo interno = *N. caroticus internus*
Nervio cervical = *N. cervicalis*
Nervio cervical (segundo) = *N. cervicalis secundus*
Nervio ciático o isquiático = *N. ischiadicus*
Nervio cigomático = *N. zygomaticus*
Nervio clúneo medio = *N. clunium medius*
Nervio coccígeo = *N. coccygeus*
Nervio coclear = *N. cochlearis*
Nervio cubital = *N. ulnaris*
Nervio cutáneo antebraquial medial = *N. cutaneus antibrachii medialis*
Nervio cutáneo braquial lateral = *N. cutaneus brachii lateralis*
Nervio cutáneo braquial medial = *N. cutaneus brachii medialis*
Nervio cutáneo femoral lateral = *N. cutaneus femoris lateralis*
Nervio cutáneo femoral posterior = *N. cutaneus femoris posterior*
Nervio cutáneo sural lateral = *N. cutaneus surae lateralis*
Nervio de la membrana del tímpano* = *Ramus membranae tympani n. mandibularis*
Nervio del conducto pterigoideo = *N. canalis pterygoidei*
Nervio del cuádriceps* = *Rami musculares n. femoralis*
Nervio del estilofaríngeo* = *Ramus m. stylopharyngei*
Nervio del estribo = *N. stapedius*
Nervio del músculo obturador interno = *N. musculi obturatorii interni*
Nervio del obturador externo* = *Ramus muscularis n. obturatorii*
Nervio del sóleo* = *N. suralis*
Nervio del tensor del tímpano = *N. tensoris tympani*
Nervio del tensor del velo del paladar = *N. tensoris veli palatini*
Nervio del tirohioideo* = *Ramus thyrohyoideus ansae cervicalis*

Nervio del vasto externo* = *Ramus musculares n. femoralis*
Nervio del vasto interno* = *Ramus musculares n. femoralis*
Nervio del vasto interno y del ancóneo* = *Ramus musculares n. radialis*
Nervio dorsal de la escápula = *N. dorsalis scapulae*
Nervio dorsal del clítoris = *N. dorsalis clitoridis*
Nervio dorsal del pene = *N. dorsalis penis*
Nervio esplácnico menor = *N. splanchnicus minor*
Nervio etmoidal anterior = *N. ethmoidalis anterior*
Nervio etmoidal posterior = *N. ethmoidalis posterior*
Nervio facial = *N. facialis*
Nervio femoral = *N. femoralis*
Nervio frénico = *N. phrenicus*
Nervio frénico accesorio = *N. phrenici accesorii*
Nervio frontal = *N. frontalis*
Nervio genitofemoral = *N. genitofemoralis*
Nervio glosofaríngeo = *N. glossopharyngeus*
Nervio glúteo inferior = *N. gluteus inferior*
Nervio glúteo superior = *N. gluteus superior*
Nervio hipogástrico = *N. hypogastricus*
Nervio hipogloso = *N. hypoglossus*
Nervio iliohipogástrico = *N. iliohypogastricus*
Nervio ilioinguinal = *N. ilioinguinalis*
Nervio infratroclear = *N. infratrochlearis*
Nervio intercostohumeral* = *N. cutaneus brachii medialis*
Nervio intermedio = *N. intermedius*
Nervio interóseo anterior del antebrazo = *N. interosseus antibrachii anterior*
Nervio interóseo posterior del antebrazo = *N. interosseus antibrachii posterior*
Nervio lagrimal = *N. lacrimalis*
Nervio laríngeo externo* = *Ramus externus n. laryngei superioris*
Nervio laríngeo recurrente = *N. laryngeus recurrens*
Nervio laríngeo recurrente derecho = *N. laryngeus recurrens dexter*
Nervio laríngeo recurrente izquierdo = *N. laryngeus recurrens sinister*
Nervio laríngeo superior = *N. laryngeus superior*
Nervio lingual = *N. lingualis*
Nervio mandibular = *N. mandibularis*
Nervio masetérico = *N. massetericus*
Nervio maxilar = *N. maxillaris*
Nervio mediano = *N. medianus*
Nervio mentoniano = *N. mentalis*
Nervio milohioideo = *N. mylohyoideus*
Nervio muscular del nervio femoral* = *Ramus musculares n. femoralis*
Nervio muscular del nervio musculocutáneo* = *Ramus musculares n. musculocutanei*
Nervio muscular del nervio peroneo superficial* = *Ramus musculares n. peronei superficialis*
Nervio musculocutáneo = *N. musculocutaneus*
Nervio musculocutáneo externo del n. femoral* = *Rami musculares et cutanei anteriores n. femoralis*
Nervio musculocutáneo interno del n. femoral* = *Rami musculares et cutanei anteriores n. femoralis*
Nervio nasal* = *N. nasociliaris*
Nervio nasal interno* = *N. ethmoidalis anterior*
Nervio nasociliar = *N. nasociliaris*
Nervio nasopalatino = *N. nasopalatinus*
Nervio obturador = *N. obturatorius*
Nervio obturador (ramo anterior) = *N. obturatorius (ramus anterior)*
Nervio obturador (ramo posterior) = *N. obturatorius (ramus posterior)*
Nervio occipital mayor = *N. occipitalis major*
Nervio occipital menor = *N. occipitalis minor*
Nervio oculomotor = *N. oculomotorius*
Nervio oftálmico = *N. ophtalmicus*
Nervio olfatorio = *N. olfactorius*
Nervio óptico = *N. opticus*
Nervio palatino anterior = *N. palatinus anterior*
Nervio palatino medio = *N. palatinus medius*
Nervio palatino posterior = *N. palatinus posterior*
Nervio palmar* = *Ramus palmaris n. mediani*
Nervio pectoral = *N. pectoralis*
Nervio perineal = *N. perinei*
Nervio peroneo común = *N. peroneus communis*
Nervio peroneo profundo = *N. peroneus profundus*
Nervio peroneo superficial = *N. fibularis superficialis*
Nervio petroso menor = *N. petrosus minor*
Nervio plantar lateral = *N. plantaris lateralis*
Nervio plantar medial = *N. plantaris medialis*
Nervio presacro = *N. presacralis*
Nervio pterigoideo medial = *N. pterygoideus medialis*
Nervio pudendo = *N. pudendus*
Nervio radial = *N. radialis*
Nervio rectal inferior = *N. rectalis inferior*
Nervio safeno = *N. saphenus*
Nervio subclavio = *N. subclavius*
Nervio subescapular = *N. subscapularis*
Nervio sublingual = *N. sublingualis*
Nervio submandibular = *N. submandibularis*
Nervio suboccipital = *N. suboccipitalis*
Nervio superior del pronador redondo* = *Ramus musculares n. mediani*
Nervio supraclavicular = *N. supraclavicularis*
Nervio supraescapular = *N. suprascapularis*
Nervio supraorbitario = *N. supra-orbitalis*
Nervio supraorbitario (ramo lateral) = *N. supra-orbitalis (ramus lateralis)*

Nervio supraorbitario (ramo medial) = *N. supra-orbitalis (ramus medialis)*
Nervio supratroclear = *N. supratrochlearis*
Nervio sural = *N. suralis*
Nervio temporal profundo (ramo anterior) = *N. temporalis profundus (ramus anterior)*
Nervio temporal profundo (ramo medio) = *N. temporalis profundus (ramus medius)*
Nervio temporal profundo (ramo posterior) = *N. temporalis profundus (ramus posterior)*
Nervio temporobucal* = *N. buccalis*
Nervio temporomaseterino* = *N. massetericus*
Nervio tibial = *N. tibialis*
Nervio tibial anterior* = *N. peroneus profundus*
Nervio tibial posterior* = *N. tibialis*
Nervio torácico largo = *N. thoracicus longus*
Nervio toracodorsal = *N. thoracodorsalis*
Nervio transverso del cuello = *N. transversus colli*
Nervio trigémino = *N. trigeminus*
Nervio troclear = *N. trochlearis*
Nervio vago = *N. vagus*
Nervio vertebral = *N. vertebralis*
Nervio vestibular = *N. vestibularis (N. vestibulocochlearis)*
Nervio vestibulococlear = *N. vestibulo-cochlearis*
Nervio vidiano* = *N. canalis pterygoidei*
Nervios cardíacos cervicales inferiores del vago = *N. cardiaci cervicales inferiores vagi*
Nervios cardíacos cervicales superiores del vago = *N. cardiaci cervicales superiores vagi*
Nervios cavernosos del pene = *Nn. cavernosi penis*
Nervios ciliares cortos = *Nn. ciliares breves*
Nervios ciliares largos = *Nn. ciliares longi*
Nervios de la faringe = *Nn. pharyngis*
Nervios de la parótida* = *Rami parotidei n. mandibularis*
Nervios digitales palmares comunes = *Nn. digitales palmares communes*
Nervios digitales palmares comunes del nervio mediano = *Nn. digitales palmares communes n. mediani*
Nervios digitales plantares comunes = *Nn. digitales plantares communes*
Nervios digitales plantares propios = *Nn. digitales plantares propii*
Nervios espinales = *Nn. spinales*
Nervios esplácnicos = *Nn. splanchnici*
Nervios faríngeos = *Nn. pharyngei*
Nervios frénicos accesorios = *Nn. phrenici accessorii*
Nervios intercostales = *Nn. intercostales*
Nervios lumbares = *Nn. lumbales*
Nervios musculares del nervio mediano* = *Rami musculares n. mediani*
Nervios nasales superiores* = *Rami nasales posteriores superiores*
Nervios perineales del nervio pudendo = *Nn. perineales nervi pudendi*
Nervios sacros = *Nn. sacrales*
Nervios temporales profundos = *Nn. temporales profundi*
Neurohipófisis = *Neurohypophysis*
Nódulo = *Nodulus*
Nódulo atriventricular = *Nodus atrioventricularis*
Nódulo cístico = *Nodus cysticus*
Nódulo de las valvas semilunares = *Nodulus valvularum semilunarium*
Nódulo sinoatrial = *Nodus sinuatrialis*
Nódulo tibial anterior = *Nodus tibialis anterior*
Nódulo yugulodigástrico = *Nodus jugulodigastricus*
Nódulos cervicales laterales profundos = *Nodi cervicales laterales profundi*
Nódulos epigástricos inferiores = *Nodi epigastrici inferiores*
Nódulos frénicos = *Nodi phrenici*
Nódulos intrapulmonares = *Nodi intrapulmonales*
Nódulos linfáticos = *Nodi lymphatici*
Nódulos linfáticos agregados = *Noduli lymphoidei aggregati*
Nódulos linfáticos axilares = *Nodi lymphatici axillares*
Nódulos linfáticos broncopulmonares = *Nodi lymphatici bronchopulmonales*
Nódulos linfáticos cervicales profundos = *Nodi lymphatici cervicales profundi*
Nódulos linfáticos cervicales profundos anteriores = *Nodi lymphatici cervicales anteriores profundi*
Nódulos linfáticos cervicales superficiales = *Nodi lymphatici cervicales superficiales*
Nódulos linfáticos del codo = *Nodi lymphatici cubitales*
Nódulos linfáticos del miembro inferior = *Nodi lymphoidi membri inferioris*
Nódulos linfáticos faciales = *Nodi lymphatici faciales*
Nódulos linfáticos gástricos izquierdos = *Nodi lymphatici gastrici sinistri*
Nódulos linfáticos hepáticos = *Nodi lymphatici hepatici*
Nódulos linfáticos ilíacos comunes = *Nodi lymphatici iliaci communes*
Nódulos linfáticos ilíacos externos = *Nodi lymphatici iliaci externi*
Nódulos linfáticos ilíacos internos = *Nodi lymphatici iliaci interni*
Nódulos linfáticos ilíacos superficiales = *Nodi lymphatici iliaci superficiales*
Nódulos linfáticos inguinales profundos = *Nodi lymphatici inguinales profundi*
Nódulos linfáticos inguinales superficiales = *Nodi lymphatici inguinales superficiales*
Nódulos linfáticos mediastínicos anteriores = *Nodi lymphatici mediastinales anteriores*
Nódulos linfáticos mesentéricos = *Nodi lymphatici mesenterici*

Nódulos linfáticos mesentéricos inferiores = *Nodi lymphatici mesenterici inferiores*
Nódulos linfáticos mesentéricos superiores = *Nodi lymphatici mesenterici superiores*
Nódulos linfáticos pancreatoesplénicos = *Nodi lymphatici pancreaticolienales*
Nódulos linfáticos pectoroaxilares = *Nodi lymphatici pectorales axillares*
Nódulos linfáticos subescapulares = *Nodi lymphatici subscapulares*
Nódulos linfáticos traqueobronquiales inferiores = *Nodi lymphatici tracheobronchiales inferiores*
Nódulos linfáticos traqueobronquiales superiores = *Nodi lymphatici tracheobronchiales superiores*
Nódulos lumbares = *Nodi lumbales*
Nódulos lumbares derechos = *Nodi lumbales dexiri*
Nódulos lumbares izquierdos = *Nodi lumbales sinistri*
Nódulos mastoideos = *Nodi mastoidei*
Nódulos occipitales = *Nodi occipitales*
Nódulos pancreaticoduodenales = *Nodi pancreaticoduodenales*
Nódulos paracólicos = *Nodi paracolici*
Nódulos paraesternales = *Nodi parasternales*
Nódulos paramamarios = *Nodi paramammarii*
Nódulos pararrectales = *Nodi pararectales*
Nódulos paratraqueales = *Nodi paratracheales*
Nódulos parotídeos = *Nodi parotidei*
Nódulos pericárdicos laterales = *Nodi pericardiaci laterales*
Nódulos pilóricos = *Nodi pylorici*
Nódulos poplíteos = *Nodi popliteí*
Nódulos prepericárdicos = *Nodi prepericardiaci*
Nódulos submandibulares = *Nodi submandibulares*
Nódulos submentonianos = *Nodi submentales*
Nódulos traqueales = *Nodi tracheales*
Nódulos y vasos linfáticos esternales = *Nodi lymphatici et vasa lymphatica sternalia*
Nódulos yuxtaesofágicos = *Nodi juxtaoesophageales*
Núcleo ambiguo = *Nucleus ambiguus*
Núcleo arqueado = *Nucleus arcuatus*
Núcleo caudado = *Nucleus caudatus*
Núcleo coclear dorsal = *Nucleus cochlearis dorsalis*
Núcleo coclear ventral = *Nucleus cochlearis ventralis*
Núcleo cuneiforme = *Nucleus cuneatus*
Núcleo cuneiforme accesorio = *Nucleus cuneatus accessorius*
Núcleo de la habénula = *Nucleus habenulae*
Núcleo del cuerpo trapezoide = *Nucleus corporis trapezoidei*
Núcleo del lemnisco lateral = *Nucleus lemnisci lateralis*
Núcleo del nervio *abducens* = *Nucleus n. abducentis*
Núcleo del nervio facial = *Nucleus n. facialis*
Núcleo del nervio hipogloso = *Nucleus n. hypoglossi*
Núcleo del nervio oculomotor = *Nucleus n. oculomotorii*
Núcleo del nervio troclear = *Nucleus n. trochlearis*
Núcleo del tracto espinal del nervio trigémino = *Nucleus tractus spinalis n. trigemini*
Núcleo del tracto mesencefálico del nervio trigémino = *N tractus mesencephali n. trigemini*
Núcleo del tracto solitario = *Nucleus tractus solitarii*
Núcleo dentado = *Nucleus dentatus*
Núcleo dorsal = *Nucleus dorsalis*
Núcleo dorsal del nervio vago = *Nucleus dorsalis n. vagi*
Núcleo emboliforme = *Nucleus emboliformis*
Núcleo gelatinoso = *Nucleus gelatinosus*
Núcleo globoso = *Nucleus globosus*
Núcleo grácil = *Nucleus gracilis*
Núcleo interpeduncular = *Nucleus interpeduncularis*
Núcleo lenticular o lentiforme = *Nucleus lentiformis*
Núcleo motor del nervio trigémino = *Nucleus motorius n. trigemini*
Núcleo olivar accesorio dorsal = *Nucleus olivaris accessorius dorsalis*
Núcleo olivar accesorio medial = *Nucleus olivaris accessorius medialis*
Núcleo paraventricular del hipotálamo = *Nucleus paraventricularis hypothalami*
Núcleo rojo = *Nucleus ruber*
Núcleo salivatorio inferior = *Nucleus salivatorius inferior*
Núcleo salivatorio superior = *Nucleus salivatorius superior*
Núcleo subtalámico = *Nucleus subthalamicus*
Núcleo supraóptico del hipotálamo = *Nucleus supraopticus hypothalami*
Núcleo ventromedial del hipotálamo = *Nucleus ventromedialis hypothalami*
Núcleo vestibular lateral = *Nucleus vestibularis lateralis*
Núcleo vestibular medial = *Nucleus vestibularis medialis*
Núcleo vestibular superior = *Nucleus vestibularis superior*
Núcleos del fastigio = *Nucleus fastigii*
Núcleos del puente = *Nuclei pontis*
Obelion = *Obelion*
Óbex = *Obex*
Oído externo = *Auris externa*
Oído interno = *Auris interna*
Oído medio = *Auris media*
Ojo = *Oculus*
Olécranon = *Olecranon*
Oliva = *Oliva*
Oliva cerebelosa* = *Nucleus dentatus*
Ombligo = *Umbilicus*
Ombligo de la membrana del tímpano = *Umbo membranae tympani*
Omento = *Omentum*
Omento mayor = *Omentum majus*
Omento menor = *Omentum minus*

Orbículo ciliar = *Orbiculus ciliaris*
Órbita = *Orbita*
Oreja = *Auricula*
Orejuela derecha = *Auricula dextra*
Orejuela izquierda = *Auricula sinistra*
Orejuelas cardíacas = *Auriculae cordis*
Órgano de la olfación = *Organum olfactus*
Órgano del gusto = *Organum gustus*
Órgano del oído* = *Organum vestibulocochleare*
Órgano del tacto = *Organum tactum*
Órgano vestibulococlear = *Organum vestibulocochleare*
Órgano vomeronasal = *Organum vomeronasale*
Órganos de los sentidos = *Organa sensuum*
Órganos genitales masculinos o femeninos = *Organa genitalia masculina (femenina)*
Orificio aórtico = *Ostium aortae*
Orificio atrioventricular derecho = *Ostium atrioventriculare dextrum*
Orificio atrioventricular izquierdo = *Ostium atrioventriculare sinistrum*
Orificio auditivo externo = *Porus acusticus externus*
Orificio auriculoventricular derecho* = *Ostium atrioventriculare dextrum*
Orificio auriculoventricular izquierdo* = *Ostium atrioventriculare sinistrum*
Orificio de la vena cava = *Foramen venae cavae*
Orificio de la vena cava inferior* = *Foramen venae cavae diaphragmatis*
Orificio de la vena cava superior = *Ostium venae cavae superioris*
Orificio del seno coronario = *Ostium sinus coronarii*
Orificio del tronco pulmonar = *Ostium trunci pulmonalis*
Orificio del útero = *Ostium uteri*
Orificio diafragmático de la vena cava = *Foramen venae cavae diaphragmatis*
Orificio faríngeo de la trompa auditiva = *Ostium pharyngeum tubae auditivae*
Orificio ileal = *Ostium ileale*
Orificio interno de la uretra = *Ostium urethrae internum*
Orificio pilórico = *Ostium pyloricum*
Orificio umbilical = *Ostium umbilicale*
Orificio ureteral = *Ostium ureteris*
Orificios de las venas mínimas = *Foramina venarum minimarum*
Orificios etmoidales = *Foramina ethmoidalea*
Ovario = *Ovarium*
Pabellón de la oreja = *Auricula*
Paladar blando/velo del paladar = *Palatum molle/velum palatinum*
Paladar duro = *Palatum durum*
Paladar óseo = *Palatum osseum*
Palma de la mano = *Palma manus*
Páncreas = *Pancreas*
Papila = *Papilla*
Papila duodenal mayor = *Papilla duodeni major*
Papila duodenal menor = *Papilla duodeni minor*
Papila incisiva = *Papilla incisiva*
Papila lagrimal = *Papilla lacrymalis*
Papila mamaria = *Papilla mammae*
Papilas circunvaladas = *Papillae vallatae*
Papilas filiformes = *Papillae filiformes*
Papilas foliadas = *Papillae foliatae*
Papilas fungiformes = *Papillae fungiformes*
Papilas linguales = *Papillae linguales*
Paradídimo = *Paradidymis*
Parametrio = *Parametrium*
Pared inferior de la órbita = *Paries inferior orbitae*
Pared superior de la cavidad nasal = *Paries superior cavitatis nasi*
Pared superior de la órbita = *Paries superior orbitae*
Pared vestibular del conducto coclear = *Paries vestibularis ductus cochlearis*
Pared yugular de la cavidad timpánica = *Paries jugularis cavitatis tympani*
Paroóforo = *Paroophoron*
Párpados = *Palpebra*
Parte abdominal del sistema autónomo = *Pars abdominalis systematis autonomici*
Parte anterior de la parótida = *Pars anterior (Gl. parotis)*
Parte ascendente del duodeno = *Pars ascendens duodeni*
Parte basilar del occipital = *Pars basilaris (Occipitale)*
Parte cefálica del sistema autónomo = *Pars cephalica systematis autonomici*
Parte central del ventrículo lateral = *Pars centralis ventriculi lateralis*
Parte cervical del sistema autónomo = *Pars cervicalis systematis autonomici*
Parte descendente del duodeno = *Pars descendens duodeni*
Parte escamosa del temporal = *Pars squamosa (Os temporal)*
Parte esponjosa de la uretra = *Pars spongiosa urethrae*
Parte flácida de la membrana del tímpano = *Pars flaccida membranae tympanicae*
Parte horizontal del duodeno = *Pars horizontalis duodeni*
Parte intercartilaginosa de la hendidura glótica = *Pars intercartilaginea rimae glottidis*
Parte intermembranosa de la hendidura glótica = *Pars intermembranacea rimae glottidis*
Parte intersticial de la trompa uterina* = *Pars uterina tubae*
Parte lateral de la base del sacro = *Pars lateralis basis ossis sacri*
Parte lateral del hueso occipital = *Pars lateralis ossis occipitalis*
Parte lateral del triángulo submandibular = *Trigonum submandibulare (Pars lateralis)*
Parte medial del triángulo submandibular = *Trigonum submandibulare (Regio medialis)*
Parte membranosa de la uretra = *Pars membranacea urethrae*
Parte nasal de la cavidad faríngea = *Pars nasalis cavi pharyngis*
Parte opercular de la circunvolución frontal inferior = *Pars opercularis gyri frontalis inferioris*
Parte óptica de la retina = *Pars optica retinae*

Parte orbitaria de la circunvolución frontal inferior = *Pars orbitalis (Gyrus frontalis inf.)*
Parte orbitaria de la glándula lacrimal = *Pars orbitalis glandulae lacrimalis*
Parte palpebral de la glándula lacrimal = *Pars palpebralis glandulae lacrimalis*
Parte parasimpática del sistema nervioso autónomo = *Pars parasympathica systematis nervosi autonomici*
Parte pélvica del sistema autónomo = *Pars pelvina systematis autonomici*
Parte petrosa del hueso temporal = *Pars petrosa ossis temporalis*
Parte profunda de la parótida = *Pars profunda (Gl. parotis)*
Parte prostática de la uretra = *Pars prostatica urethrae*
Parte prostática y membranosa de la uretra = *Pars prostatica et membranacea urethrae*
Parte retrolenticular de la cápsula interna = *Pars retrolentiformis capsulae internae*
Parte simpática del sistema nervioso autónomo = *Pars sympathica systematis nervosi autonomici*
Parte sublenticular de la cápsula interna = *Pars sublentiformis capsulae internae*
Parte superior del duodeno = *Pars superior duodeni*
Parte timpánica del hueso temporal = *Pars tympanica ossis temporalis*
Parte torácica del sistema autónomo = *Pars thoracica systematis autonomici*
Parte triangular de la circunvolución frontal inferior = *Pars triangularis gyri frontalis inferioris*
Parte uterina de la trompa = *Pars uterina tubae*
Partes ciliar e iridica de la retina = *Pars ciliaris et pars iridica retinae*
Pecten del hueso pubis = *Pecten ossis pubis*
Pedículo del arco vertebral = *Pediculus arcus vertebrae*
Pedúnculo cerebeloso inferior = *Pedunculus cerebellaris inferior*
Pedúnculo cerebeloso medio = *Pedunculus cerebellaris medius*
Pedúnculo cerebeloso superior = *Pedunculus cerebellaris superior*
Pedúnculo cerebral = *Pedunculus cerebri*
Pelvis = *Pelvis*
Pelvis mayor = *Pelvis major*
Pelvis menor = *Pelvis minor*
Pelvis renal = *Pelvis renalis*
Pene = *Penis*
Peñasco* = *Pars petrosa ossis temporalis*
Pericardio = *Pericardium*
Pericardio fibroso = *Pericardium fibrosum*
Pericardio seroso = *Pericardium serosum*
Perilinfa = *Perilympha*
Periné = *Perineum*
Periodonto = *Periodontium*
Periórbita = *Periorbita*
Perióstio = *Periosteum*
Peritoneo = *Peritoneum*
Peritoneo parietal = *Peritoneum parietale*
Peritoneo umbilical = *Peritoneum umbilicale*
Peritoneo visceral = *Peritoneum viscerale*
Peroné = *Fibula*
Pestañas* = *Cilia*
Pezón* = *Papilla mammae*
Piamadre encefálica o craneal = *Piamater encephali/piamater cranialis*
Piamadre espinal = *Piamater spinalis*
Pie = *Pes*
Piel = *Cutis*
Pierna = *Crus*
Pilar del clítoris = *Crus clitoridis*
Pilar del diafragma = *Crus diaphragmatis*
Pilar del fórnix = *Crus fornicis*
Pilar medial del conducto inguinal = *Crus mediale anuli inguinalis*
Pilares medial y lateral del conducto inguinal = *Crus mediale et laterale anuli inguinalis*
Píloro = *Pylorus*
Pirámide bulbar = *Pyramis bulbi*
Pirámides renales = *Pyramides renales*
Planta del pie = *Planta pedis*
Pleura = *Pleura*
Pleura costal = *Pleura costalis*
Pleura diafragmática = *Pleura diaphragmatica*
Pleura mediastinal = *Pleura mediastinalis*
Plexo aórtico = *Plexus aorticus*
Plexo autónomo = *Plexus autonomicus*
Plexo basilar = *Plexus basilaris*
Plexo braquial = *Plexus brachialis*
Plexo cardíaco = *Plexus cardiacus*
Plexo carotídeo interno = *Plexus caroticus internus*
Plexo cavernoso = *Plexus cavernosus*
Plexo celíaco = *Plexus coeliacus*
Plexo cervical = *Plexus cervicalis*
Plexo coroideo = *Plexus choroideus*
Plexo coroideo del cuarto ventrículo = *Plexus choroideus ventriculi quarti*
Plexo coroideo del tercer ventrículo = *Plexus choroideus ventriculi tertii*
Plexo deferencial = *Plexus deferentialis*
Plexo esofágico = *Plexus oesophageus*
Plexo gástrico = *Plexus gastricus*
Plexo hepático = *Plexus hepaticus*
Plexo hipogástrico inferior (plexo pélvico) = *Plexus hypogastricus inferior (plexus pelvicus)*
Plexo hipogástrico superior (nervio presacro) = *Plexus hypogastricus superior (n. presacralis)*
Plexo intermesentérico = *Plexus intermesentericus*
Plexo lumbar = *Plexus lumbalis*
Plexo mesentérico superior = *Plexus mesentericus superior*
Plexo nervioso = *Plexus nervosus/nervorum*
Plexo ovárico = *Plexus ovaricus*
Plexo parotídeo = *Plexus parotideus*
Plexo prostático = *Plexus prostaticus*
Plexo pudendo = *Plexus pudendus*
Plexo pulmonar = *Plexus pulmonalis*

Plexo pulmonar del nervio vago = *Plexus pulmonis n. vagi*
Plexo renal = *Plexus renalis*
Plexo sacro = *Plexus sacralis*
Plexo suprarrenal = *Plexus suprarenalis*
Plexo testicular = *Plexus testicularis*
Plexo ureteral = *Plexus uretericus*
Plexo uterovaginal = *Plexus uterovaginalis*
Plexo venoso carotídeo interno = *Plexus venosus caroticus internus*
Plexo venoso faríngeo = *Plexus venosus pharyngeus*
Plexo venoso pampiniforme interno = *Plexus venosus pampiniformis*
Plexo venoso prostático = *Plexus venosus prostaticus*
Plexo venoso pterigoideo = *Plexus venosus pterygoideus*
Plexo venoso rectal = *Plexus venosus rectalis*
Plexo venoso sacro = *Plexus venosus sacralis*
Plexo venoso suboccipital = *Plexus venosus suboccipitalis*
Plexo venoso uterino = *Plexus venosus uterinus*
Plexo venoso vaginal = *Plexus venosus vaginalis*
Plexo venoso vesical = *Plexus venosus vesicalis*
Plexo vesical = *Plexus vesicalis*
Plexos venosos vertebrales = *Plexus venosi vertebralis*
Plexos venosos vertebrales externos = *Plexus venosi vertebrales externi*
Plexos venosos vertebrales internos = *Plexus venosi vertebralis internus*
Pliegue cecal vascular = *Plica caecalis vascularis*
Pliegue del ligamento ancho = *Plica ligamenti lati uteri*
Pliegue duodenomesocólico = *Plica duodenomesocolica*
Pliegue espiral = *Plica spiralis*
Pliegue gastropancreático = *Plica gastropancreatica*
Pliegue glosoepiglótico = *Plica glossoepiglottica*
Pliegue ileoapendicular* = *Plica ileocaecalis*
Pliegue ileocecal = *Plica ileocaecalis*
Pliegue interuretérico = *Plica interureterica*
Pliegue lagrimal = *Plica lacrimalis*
Pliegue malear anterior y posterior = *Plica mallearis anterior et posterior*
Pliegue maleolar = *Plica mallearis*
Pliegue mesentericocecal* = *Plica caecalis vascularis*
Pliegue rectouterino = *Plica recto-uterina*
Pliegue salpingofaríngeo = *Plica salpingopharyngea*
Pliegue salpingopalatino = *Plica salpingopalatina*
Pliegue semilunar de la conjuntiva = *Plica semilunaris conjunctivae*
Pliegue semilunar del colon = *Plica semilunaris coli*
Pliegue sinovial = *Plica synovialis*
Pliegue sinovial infrarrotuliano = *Plica synovialis infrapatellaris*
Pliegue sublingual = *Plica sublingualis*
Pliegue timpanomaleolar* = *Plica mallearis*
Pliegue triangular = *Plica triangularis*
Pliegue uterosacro* = *Plica recto-uterina*
Pliegue vesical transverso = *Plica vesicalis transversa*
Pliegue vestibular = *Plica vestibularis*
Pliegue vocal = *Plica vocalis*
Pliegues alares = *Plicae alares*
Pliegues circulares del intestino delgado = *Plicae circulares intestini tenuis*
Pliegues palatinos transversos = *Plicae palatinae transversae*
Pliegues palmeados del conducto del cuello uterino = *Plicae palmatae canalis cervicis uteri*
Pliegues semilunares del colon = *Plicae semilunares coli*
Pliegues transversos del recto = *Plicae transversae recti*
Polo anterior del globo ocular = *Polus anterior bulbi oculi*
Polo anterior del ojo* = *Polus anterior bulbi oculi*
Polo frontal = *Polus frontalis*
Polo occipital = *Polus occipitalis*
Porción basilar del hueso occipital = *Pars basilaris ossis occipitalis*
Porción vaginal del cuello uterino = *Portio vaginalis cervici uteri*
Porta hepático = *Porta hepatis*
Prepucio = *Preputium*
Prepucio del clítoris = *Preputium clitoridis*
Primera falange* = *Phalanx proximalis*
Primera porción del duodeno* = *Pars superior duodeni*
Proceso = *Processus*
Proceso caudado = *Processus caudatus*
Proceso papilar = *Processus papillaris*
Proceso vaginal del peritoneo = *Processus vaginalis peritonei*
Procesos ciliares = *Processus ciliares*
Prolongación anterior de la glándula submandibular = *Processus anterior glandulae mandibularis*
Prominencia laríngea = *Prominentia laryngea*
Promontorio = *Promontorium*
Promontorio de la cavidad del tímpano = *Promontorium cavitatis tympani*
Prosencéfalo = *Prosencephalon*
Próstata = *Prostata*
Protuberancia mentoniana = *Protuberantia mentalis*
Protuberancia occipital externa = *Protuberantia occipitalis externa*
Protuberancia occipital interna = *Protuberantia occipitalis interna*
Pterion = *Pterion*
Puente = *Pons*
Pulmón = *Pulmo*
Pulvinar = *Pulvinar*
Punto lacrimal = *Punctum lacrimale*
Pupila = *Pupilla*
Putamen = *Putamen*
Quiasma de los nervios ópticos* = *Chiasma opticum*
Quiasma óptico = *Chiasma opticum*
Radiación óptica = *Radiatio optica*
Radio = *Radius*
Radios medulares de la corteza renal = *Radii medullares corticis renalis*

Rafe anococcígeo* = *Lig. anococcygeum*
Rafe faríngeo = *Raphe pharyngis*
Rafe pterigomandibular = *Raphe pterygomandibularis*
Raíz de la lengua = *Radix linguae*
Raíz de los cuerpos cavernosos = *Radix corporum cavernosorum*
Raíz de los nervios espinales = *Radix nervorum spinalium*
Raíz del diente = *Radix dentis*
Raíz del hélix* = *Crus helicis*
Raíz del mesenterio = *Radix mesenterii*
Raíz del pene = *Radix penis*
Raíz dorsal de los nervios espinales = *Radix dorsalis nn. spinalium*
Raíz inferior del asa cervical = *Ansa cervicalis (radix inferior)*
Raíz lateral del nervio mediano = *Radix lateralis n. mediani*
Raíz medial del nervio mediano = *Radix medialis nn. mediani*
Raíz ventral de los nervios espinales = *Radix ventralis (Nn. spinales)*
Rama anterior de la arteria obturatriz = *Ramus anterior (A. obturatoria)*
Rama ascendente del isquion* = *Ramus ossis ischii*
Rama circunfleja de la arteria coronaria izquierda = *Ramus circumflexus (A. coronaria sinistra)*
Rama circunfleja peronea = *Ramus circumflexus fibularis*
Rama del hélix = *Crus helicis*
Rama del isquion = *Ramus ossis ischii*
Rama descendente (de la arteria circunfleja lateral) = *Ramus descendens (A. circumflexa lateralis)*
Rama descendente del asa cervical* = *Ansa cervicalis (radix inferior)*
Rama descendente del pubis* = *Ramus inferior ossis pubis*
Rama dorsal de la arteria intercostal posterior = *Ramus dorsalis (A. intercostalis posterior)*
Rama esternocleidomastoidea = *Ramus sternocleidomastoideus*
Rama horizontal del pubis* = *Ramus superior ossis pubis*
Rama inferior del pubis = *Ramus inferior ossis pubis*
Rama meníngea accesoria = *Ramus meningeus accessorius*
Rama perforante de la arteria peronea = *Ramus perforans (A. peronea)*
Rama posterior de la arteria obturatriz = *Ramus posterior (A. obturatoria)*
Rama prepiélica de la arteria renal* = *A. renalis (ramus anterior)*
Rama profunda de la arteria glútea superior = *Ramus profundus (A. glutea superior)*
Rama púbica de la arteria epigástrica inferior = *Ramus pubicus a. epigastricae inferioris*
Rama púbica de la arteria obturatriz = *Ramus pubicus a. obturatoriae*
Rama retropiélica de la arteria renal* = *A. renalis (ramus posterior)*
Rama superficial de la arteria glútea superior = *Ramus superficialis (A. glutea superior)*
Rama superior del pubis = *Ramus superior ossis pubis*
Rama suprahioidea de la arteria lingual = *Ramus suprahyoideus a. lingualis*
Rama terminal anterior de la arteria obturatriz* = *Ramus anterior (A. obturatoria)*
Rama terminal anterior/superficial del nervio radial* = *Ramus superficialis n. radialis*
Rama terminal posterior o externa de la arteria obturatriz* = *Ramus posterior (A. obturatoria)*
Rama terminal posterior/profunda del nervio radial* = *Ramus profundus (N. radialis)*
Rama tonsilar de la a. facial = *Ramus tonsillaris (A. facialis)*
Rama transversa del plexo cervical superficial = *N. transversus colli*
Rama tubárica de la a. uterina = *Ramus tubarius (A. uterina)*
Ramas bronquiales = *Rami bronchiales*
Ramas centrales de la a. cerebral media = *Rami centrales (A. cerebri media)*
Ramas corticales = *Rami corticales*
Ramas del pene = *Rami penis*
Ramas dorsales de la lengua = *Rami dorsales linguae*
Ramas escrotales = *Rami scrotales*
Ramas esofágicas = *Rami oesophagei*
Ramas esofágicas de la aorta torácica = *Rami oesophagei (Aorta thoracica)*
Ramas esofágicas de la arteria gástrica izquierda = *Rami oesophagei (A. gastricae sinistrae)*
Ramas esofágicas de la arteria tiroidea inferior = *Rami oesophagei (A. thyroidea inferior)*
Ramas faríngeas de la arteria faríngea ascendente = *Rami pharingei (A. pharyngea ascendens)*
Ramas interventriculares anteriores = *Rami interventriculares anteriores*
Ramas labiales = *Rami labiales*
Ramas mamarias = *Rami mammarii*
Ramas mediastínicas = *Rami mediastinales*
Ramas pancreáticas = *Rami pancreatici*
Ramas parotídeas de la arteria temporal superficial = *Rami parotidei (A. temporalis superficialis)*
Ramas perforantes del arco palmar profundo = *Rami perforantes (Arcus palmaris profundus)*
Ramas pleurales = *Rami pleurae*
Ramas prostáticas de la arteria vesical inferior = *Rami prostatici (A. vesicalis inferior)*
Ramas pterigoideas = *Rami pterygoidei*
Ramas tubáricas = *Rami tubarii*
Ramas ureterales = *Rami ureterici*
Ramas vesicales = *Rami vesicales*
Ramo alveolar superior medio = *Ramus alveolaris superior medius*

Ramo comunicante con el nervio glosofaríngeo = *Ramus communicans cum n. glossopharyngeo*
Ramo comunicante con el nervio laríngeo recurrente = *Ramus communicans cum n. laryngeo recurrente*
Ramo comunicante con el ramo auricular del nervio vago = *Ramus communicans cum ramo auriculare n. vagi*
Ramo crural del nervio safeno interno* = *Rami cutanei cruris mediales (N. saphenus)*
Ramo cutáneo anterior de los nervios intercostales = *Ramus cutaneus anterior (Nn. intercostales)*
Ramo cutáneo anterior del nervio iliohipogástrico = *Ramus cutaneus anterior (N. iliohypogastricus)*
Ramo cutáneo lateral de los nervios intercostales = *Ramus cutaneus lateralis (Nn. intercostales)*
Ramo cutáneo lateral del nervio iliohipogástrico = *Ramus cutaneus lateralis (N. iliohypogastricus)*
Ramo cutáneo posterior del brazo = *Ramus cutaneus brachii posterior*
Ramo de la membrana del tímpano del nervio mandibular = *Ramus membranae tympani n. mandibularis*
Ramo del músculo estilofaríngeo = *Ramus m. stylopharyngei*
Ramo del seno carotídeo del nervio glosofaríngeo = *Ramus sinus carotici nervi glossopharyngei*
Ramo dorsal de la mano del nervio cubital = *Ramus dorsalis manus n. ulnaris*
Ramo dorsal de los nervios espinales = *Ramus dorsalis (Nn. spinales)*
Ramo externo del nervio accesorio = *Ramus externus (N. accesorius)*
Ramo externo del nervio laríngeo superior = *Ramus externus n. laryngei superioris*
Ramo infrarrotuliano del nervio femoral = *Ramus infrapatellaris n. femoralis*
Ramo infrarrotuliano del nervio safeno = *Ramus infrapatellaris n. saphenі*
Ramo meníngeo del nervio espinal = *Ramus meningeus n. spinalis*
Ramo meníngeo del nervio vago = *Ramus meningeus n. vagi*
Ramo meníngeo medio = *Ramus meningeus medius*
Ramo muscular del nervio femoral = *Ramus muscularis n. femoralis*
Ramo muscular del nervio mediano = *Ramus muscularis n. mediani*
Ramo muscular del nervio musculocutáneo = *Ramus muscularis n. musculocutanei*
Ramo muscular del nervio obturador = *Ramus muscularis n. obturatorii*
Ramo muscular del nervio peroneo profundo = *Ramus muscularis (N. peroneus profundus)*
Ramo muscular del nervio peroneo superficial = *Ramus muscularis n. peronei superficialis*
Ramo muscular del nervio radial = *Ramus muscularis n. radialis*
Ramo palmar del nervio cubital = *Ramus palmaris n. ulnaris*
Ramo palmar del nervio mediano = *Ramus palmaris n. mediani*
Ramo posterior del nervio radial* = *Ramus profundus n. radialis*
Ramo profundo del nervio cubital = *Ramus profundus n. ulnaris*
Ramo profundo del nervio radial = *Ramus profundus n. radialis*
Ramo superficial del nervio radial = *Ramus superficialis n. radialis*
Ramo tirohioideo del asa cervical = *Ramus thyrohyoideus ansae cervicalis*
Ramo ventral del nervio espinal = *Ramus ventralis n. spinalis*
Ramos alveolares superiores anteriores = *Rami alveolares superiores anteriores*
Ramos alveolares superiores posteriores = *Rami alveolares superiores posteriores*
Ramos bronquiales del nervio vago = *Rami bronchiales n. vagi*
Ramos bucales y temporales del nervio facial = *Rami buccales et temporales n. facialis*
Ramos calcáneos mediales del nervio tibial = *Rami calcanei mediales n. tibialis*
Ramos celíacos del tronco vagal posterior = *Rami coeliaci (Truncus vagalis posterior)*
Ramos comunicantes = *Rami communicantes*
Ramos cutáneos del nervio femoral = *Rami cutanei n. femoralis*
Ramos cutáneos mediales de la pierna = *Rami cutanei cruris mediales (N. saphenus)*
Ramos cutáneos mediales de la pierna del n. safeno interno = *Rami cutanei cruris mediales n. saphenі*
Ramos esofágicos de la a. gástrica izquierda = *Rami oesophagei (A. gastrica sinistra)*
Ramos esofágicos del nervio vago = *Rami oesophagei n. vagi*
Ramos faríngeos del nervio glosofaríngeo = *Rami pharyngei n. glossopharyngei*
Ramos faríngeos del nervio vago = *Rami pharyngei n. vagi*
Ramos interganglionares = *Rami interganglionares*
Ramos musculares del nervio femoral = *Rami musculares n. femoralis*
Ramos musculares del nervio mediano = *Rami musculares n. mediani*
Ramos musculares y cutáneos anteriores del nervio femoral = *Rami musculares et cutanei anteriores n. femoralis*
Ramos nasales posteriores superiores = *Rami nasales posteriores superiores*
Ramos parotídeos del nervio mandibular = *Rami parotidei n. mandibularis*

Ramos pulmonares del nervio vago* = *Plexus pulmonis n. vagi*
Ramos superficiales del nervio cubital = *Rami superficialis n. ulnaris*
Ramos temporo y cervicofaciales del facial* = *Rami buccales et temporales n. facialis*
Ramos tonsilares del nervio glosofaríngeo = *Rami tonsillares n. glossopharyngei*
Rampa timpánica = *Scala tympani*
Rampa vestibular = *Scala vestibuli*
Receso costodiafragmático = *Recessus costodiaphragmaticus*
Receso costomediastínico = *Recessus costomediastinalis*
Receso costomediastínico posterior = *Recessus costomediastinalis posterior*
Receso de la membrana del tímpano = *Recessus membranae tympani*
Receso duodenal = *Recessus duodenalis*
Receso duodenoyeyunal* = *Recessus paraduodenalis*
Receso elíptico = *Recessus ellipticus*
Receso epitimpánico = *Recessus epitympanicus*
Receso esfenoetmoidal = *Recessus sphenoethmoidalis*
Receso esférico = *Recessus sphericus*
Receso faríngeo = *Recessus pharyngeus*
Receso hipotimpánico* = *Paries jugularis cavi tympani*
Receso ileoapendicular* = *Recessus ileocaecalis inferior*
Receso ileocecal inferior = *Recessus ileocaecalis inferior*
Receso ileocecal superior = *Recessus ileocaecalis superior*
Receso infundibular = *Recessus infundibuli*
Receso intersigmoideo = *Recessus intersigmoideus*
Receso lateral del cuarto ventrículo = *Recessus lateralis ventriculi quarti*
Receso óptico = *Recessus opticus*
Receso paraduodenal = *Recessus paraduodenalis*
Receso pleural = *Recessus pleuralis*
Receso pleural derecho = *Recessus pleuralis dexter*
Receso pleural izquierdo = *Recessus pleuralis sinister*
Receso retrocecal = *Recessus retrocaecalis*
Receso suprapineal = *Recessus suprapinealis*
Recto = *Rectum*
Red admirable = *Rete mirabile*
Red arterial = *Rete arteriosum*
Red articular de la rodilla = *Rete articulare genus*
Red de Haller* = *Rete testis*
Red rotuliana = *Rete patellae*
Red testicular = *Rete testis*
Red venosa dorsal de la mano = *Rete venosum dorsale manus*
Red venosa dorsal del pie = *Rete venosum dorsale pedis*
Red venosa plantar = *Rete venosum plantare*
Región antebraquial anterior = *Regio antibrachii anterior*
Región antebraquial posterior = *Regio antibrachii posterior*
Región anterior de la pierna = *Regio cruris anterior*
Región anterior de la rodilla = *Regio genus anterior*
Región axilar = *Regio axillaris*
Región braquial anterior = *Regio brachii anterior*
Región braquial posterior = *Regio brachii posterior*
Región bucal = *Regio buccalis*
Región calcánea o talón = *Regio calcanea*
Región carotídea* = *Regio sterno-cleido-mastoidea*
Región del codo = *Regio cubiti*
Región del conducto inguinal* = *Inguen*
Región del hipocondrio = *Regio hypocondriaca*
Región del pliegue del codo* = *Fossa cubitalis*
Región deltoidea = *Regio deltoidea*
Región epigástrica = *Regio epigastrica*
Región escapular = *Regio scapularis*
Región esternocleidomastoidea = *Regio sterno-cleido-mastoidea*
Región femoral posterior = *Regio femoris posterior*
Región glososuprahioidea* = *Trigonum submandibulare*
Región infraorbitaria = *Regio infraorbitalis*
Región inguinal = *Regio inguinalis*
Región intermediolateral* = *Substantia intermedia lateralis medullae spinalis*
Región labial = *Regio labialis*
Región lumbar = *Regio lumbalis*
Región lumboilíaca* = *Regio lumbalis*
Región mentoniana = *Regio mentalis*
Región nasal = *Regio nasalis*
Región occipital = *Regio occipitalis*
Región olecraniana* = *Regio cubiti posterior*
Región olfatoria de la mucosa nasal = *Regio olfactoria mucosae nasi*
Región parietal = *Regio parietalis*
Región parotídea* = *Regio parotideomasseterica*
Región parotideomasetérica = *Regio parotideomasseterica*
Región perineal = *Regio perinealis*
Región posterior de la pierna = *Regio cruris posterior*
Región posterior de la rodilla = *Regio genus posterior (Fossa poplitea)*
Región posterior del codo = *Regio cubiti posterior*
Región posterior del cuello o nucal = *Regio colli posterior*
Región pterigomaxilar* = *Fossa pterygo-palatina*
Región pterigopalatina = *Fossa pterygo-palatina*
Región púbica = *Regio pubica*
Región raquídea* = *Regio vertebralis*
Región rotuliana* = *Regio genus anterior*
Región sacra = *Regio sacralis*
Región submandibular* = *Trigonum submandibularis*
Región supraclavicular* = *Trigonum omoclaviculare (Fossa supraclavicularis major)*
Región suprahioidea* = *Trigonum submandibulare*
Región suprahioidea lateral* = *Trigonum submandibulare (Pars lateralis)*

Región suprahioidea media* = *Trigonum submandibulare (Regio medialis)*
Región temporal = *Regio temporalis*
Región umbilical = *Regio umbilicalis*
Región vertebral = *Regio vertebralis*
Rete testis = *Rete testis*
Retina = *Retina*
Retina ciliar* = *Pars ciliaris et pars iridica retinae*
Retina propiamente dicha* = *Pars optica retinae*
Retináculo de los músculos extensores = *Retinaculum mm. extensorum*
Retináculo de los músculos flexores = *Retinaculum mm. flexorum*
Retináculo de los músculos peroneos = *Retinaculum mm. peroneorum (fibularium)*
Retináculo de los músculos peroneos superior e inferior = *Retinaculum mm. peroneorum inferius et superius*
Retináculo inferior de los músculos extensores = *Retinaculum mm. extensorum inferius*
Retináculo patelar = *Retinaculum patellae*
Rinencéfalo = *Rhinencephalon*
Rinofaringe* = *Pars nasalis cavi pharyngis*
Riñón = *Ren*
Riñón derecho = *Ren dexter*
Riñón izquierdo = *Ren sinister*
Rivus lacrimalis = *Rivus lacrimalis*
Rodete = *Labrum articulare*
Rodete acetabular = *Labrum acetabulare*
Rodete elevador = *Torus levatorius*
Rodete elevador del orificio faríngeo de la trompa auditiva* = *Torus levatorius*
Rodete glenoideo = *Labrum glenoidale*
Rodilla = *Genu*
Rodilla de la cápsula interna = *Genu capsulae internae*
Rodilla del clítoris* = *Crus clitoridis*
Rodilla del cuerpo calloso = *Genu corporis callosi*
Rodilla del nervio facial = *Genu n. facialis*
Rombencéfalo = *Rhombencephalon*
Rostro del cuerpo calloso = *Rostrum corpori callosi*
Rostro esfenoidal = *Rostrum sphenoidale*
Rótula = *Patella*
Rugosidades de la vagina = *Rugae vaginales*
Saco endolinfático = *Saccus endolymphaticus*
Saco lagrimal = *Saccus lacrimalis*
Sacro = *Sacrum*
Sáculo de la laringe = *Sacculus laryngis*
Sáculo del vestíbulo = *Sacculus vestibuli*
Segmento anterior o lenticuloestriado de la cápsula interna* = *Crus anterius capsulae internae*
Segmento membranoso del tabique ventricular* = *Septum atrioventriculare*
Segmento orbitario de la tercera circunvolución frontal* = *Pars orbitalis (Gyrus frontalis inf.)*
Segmento posterior o lenticuloóptico de la cápsula interna* = *Crus posterius capsulae internae*
Segmentos broncopulmonares = *Segmenta bronchopulmonalia*
Seno astragalocalcáneo* = *Sinus tarsi*
Seno carotídeo = *Sinus caroticus*
Seno cavernoso = *Sinus cavernosus*
Seno coronario = *Sinus coronarius*
Seno coronario anterior* = *Sinus intercavernosus anterior*
Seno coronario posterior* = *Sinus intercavernosus posterior*
Seno costodiafragmático* = *Recessus costodiaphragmaticus*
Seno costomediastínico anterior* = *Recessus costomediastinalis*
Seno costomediastínico posterior* = *Recessus costomediastinalis posterior*
Seno de la aorta = *Sinus aortae*
Seno de Tourtual* = *Fossa supratonsillaris*
Seno de Valsava* = *Sinus aortae*
Seno del epidídimo = *Sinus epididymis*
Seno del riñón = *Sinus renalis*
Seno del tarso = *Sinus tarsi*
Seno del tímpano = *Sinus tympani*
Seno esfenoidal = *Sinus sphenoidalis*
Seno esfenoparietal = *Sinus sphenoparietalis*
Seno frontal = *Sinus frontalis*
Seno frontal menor = *Sinus frontalis minor*
Seno intercavernoso anterior = *Sinus intercavernosus anterior*
Seno intercavernoso posterior = *Sinus intercavernosus posterior*
Seno longitudinal inferior* = *Sinus sagittalis inferior*
Seno longitudinal superior* = *Sinus sagittalis superior*
Seno maxilar = *Sinus maxillaris*
Seno oblicuo del pericardio = *Sinus obliquus pericardii*
Seno occipital = *Sinus occipitalis*
Seno occipital transverso* = *Plexus basilaris*
Seno paranasal = *Sinus paranasalis*
Seno petroso inferior = *Sinus petrosus inferior*
Seno petroso superior = *Sinus petrosus superior*
Seno pleural* = *Recessus pleuralis*
Seno prostático = *Sinus prostaticus*
Seno recto = *Sinus rectus*
Seno sagital inferior = *Sinus sagittalis inferior*
Seno sagital superior = *Sinus sagittalis superior*
Seno tonsilar = *Sinus tonsillaris*
Seno transverso de Theile* = *Sinus transversus pericardii*
Seno transverso del pericardio = *Sinus transversus pericardii*
Seno urogenital = *Sinus urogenitalis*
Seno venoso de la esclera = *Sinus venosus sclerae*
Senos craneales* = *Sinus durae matris*
Senos de la cara* = *Sinus paranasalis*
Senos de la duramadre = *Sinus durae matris*
Senos galactóforos* = *Sinus lactiferi*

Senos lactíferos = *Sinus lactiferi*
Senos laterales* = *Sinus transversus et sigmoideus*
Senos occipitales posteriores* = *Sinus occipitalis*
Senos paranasales = *Sinus paranasales*
Senos transverso y sigmoideo = *Sinus transversus et sigmoideus*
Senos venosos carotídeos* = *Plexus venosus caroticus internus*
Septo atrioventricular = *Septum atrioventriculare*
Septo pelúcido = *Septum pellucidum*
Silla turca = *Sella turcica*
Simpático abdominal* = *Ganglia abdominalia*
Simpático cervical* = *Ganglia cervicalia*
Simpático sacro* = *Ganglia sacralia*
Simpático torácico* = *Ganglia thoracica*
Sincondrosis esternal = *Synchondrosis sternalis*
Sindesmosis tibioperonea distal = *Syndesmosis tibiofibularis distalis*
Sínfisis del pubis = *Symphysis pubica*
Sínfisis intervertebral = *Symphysis intervertebralis*
Sinóstosis = *Synostosis/junctura ossea*
Sinovia = *Synovia*
Sinovial* = *Membrana synovialis*
Sistema cardionector* = *Systema conducens cordis*
Sistema cardiovascular = *Systema cardiovasculare*
Sistema de conducción del corazón = *Systema conducens cordis*
Sistema de la vena porta* = *V. portae*
Sistema digestivo = *Systema digestorium*
Sistema genital = *Systema genitale*
Sistema genital femenino = *Systema genitale femininum*
Sistema genital masculino = *Systema genitale masculinum*
Sistema linfático = *Systema lymphaticum*
Sistema nervioso autónomo = *Systema nervosum autonomicum*
Sistema nervioso central = *Systema nervosum centrale*
Sistema nervioso parasimpático* = *Pars parasympathica systematis nervosi autonomici*
Sistema nervioso periférico = *Systema nervosum periphericum*
Sistema nervioso simpático* = *Pars sympathica systematis nervosi autonomici*
Sistema respiratorio = *Systema respiratorium*
Sistema urinario = *Systema urinarium*
Sistema vegetativo abdominal* = *Pars abdominalis systematis autonomici*
Sistema vegetativo cefálico* = *Pars cephalica systematis autonomici*
Sistema vegetativo cervical* = *Pars cervicalis systematis autonomici*
Sistema vegetativo pélvico* = *Pars pelvina systematis autonomici*
Sistema vegetativo torácico* = *Pars thoracica systematis autonomici*
Superficie pectínea* = *Pecten ossis pubis*
Superficie preespinal* = *Area intercondylaris anterior*
Superficie retroespinal de la tibia* = *Area intercondylaris posterior*
Surco anterolateral de la médula espinal = *Sulcus lateralis anterior medullae spinalis*
Surco anteroposterior derecho del hígado* = *Fossa vesicae felleae*
Surco anteroposterior izquierdo del hígado* = *Fissura lig. teretis*
Surco astragalino = *Sulcus tali*
Surco auriculoventricular* = *Sulcus coronarius*
Surco balanoprepucial* = *Collum glandis*
Surco basilar = *Sulcus basilaris*
Surco bicipital lateral = *Sulcus bicipitalis lateralis*
Surco bicipital medial = *Sulcus bicipitalis medialis*
Surco calcáneo = *Sulcus calcanei*
Surco calcarino = *Sulcus calcarinus*
Surco carotídeo = *Sulcus caroticus*
Surco carpiano = *Sulcus carpi*
Surco central = *Sulcus centralis*
Surco circular de la ínsula = *Sulcus circularis insulae*
Surco circular del lóbulo de la ínsula* = *Sulcus circularis insulae*
Surco circunferencial de Vicq d'Azyr* = *Fissura horizontalis cerebelli*
Surco colateral anterior de la médula espinal* = *Sulcus lateralis anterior medullae spinalis*
Surco colateral posterior de la médula espinal* = *Sulcus lateralis posterior medullae spinalis*
Surco coronario = *Sulcus coronarius*
Surco costal = *Sulcus costae*
Surco de la vena cava = *Sulcus venae cavae*
Surco de la vena cava inferior* = *Sulcus venae cavae*
Surco de Monro* = *Sulcus hypothalamicus*
Surco de Reil* = *Sulcus circularis insulae*
Surco del cíngulo = *Sulcus cinguli*
Surco del conducto de Arancio* = *Fissura lig. venosi*
Surco del hueso propio de la nariz* = *Sulcus ethmoidalis ossis nasalis*
Surco del nervio oculomotor = *Sulcus nervi oculomotorii*
Surco del nervio radial = *Sulcus n. radialis*
Surco del seno longitudinal superior* = *Sulcus sinus sagittalis superioris*
Surco del seno sagital superior = *Sulcus sinus sagittalis superioris*
Surco etmoidal de los huesos nasales = *Sulcus ethmoidalis ossis nasalis*
Surco hipotalámico = *Sulcus hypothalamicus*
Surco infrapalpebral = *Sulcus infrapalpebralis*
Surco intermedio posterior de la médula espinal = *Sulcus intermedius posterior medullae spinalis*

Surco interparietal = *Sulcus interparietalis*
Surco intertubercular del húmero = *Sulcus intertubercularis humeri*
Surco interventricular anterior = *Sulcus interventricularis anterior*
Surco interventricular inferior = *Sulcus interventricularis inferior*
Surco lagrimal = *Sulcus lacrimalis*
Surco lateral = *Sulcus lateralis*
Surco limitante = *Sulcus limitans*
Surco longitudinal principal del hígado* = *Fissura lig. teretis*
Surco medio anterior de la médula espinal* = *Fissura mediana anterior medullae spinalis*
Surco medio del cuarto ventrículo = *Sulcus medianus ventriculi quarti*
Surco medio posterior de la médula espinal* = *Fissura mediana posterior medullae spinalis*
Surco milohioideo = *Sulcus mylohyoideus*
Surco obturador = *Sulcus obturatorius*
Surco olfatorio = *Sulcus olfactorius*
Surco palpebral inferior* = *Sulcus infrapalpebralis*
Surco palpebral superior* = *Sulcus suprapalpebralis*
Surco parietooccipital = *Sulcus parietooccipitalis*
Surco perirridiano* = *Angulus iridocornealis*
Surco poscentral = *Sulcus postcentralis*
Surco posrolándico* = *Sulcus postcentralis*
Surco posterolateral de la médula espinal = *Sulcus lateralis posterior medullae spinalis*
Surco precentral = *Sulcus precentralis*
Surco prerrolándico* = *Sulcus precentralis*
Surco pterigopalatino = *Sulcus pterygopalatinus*
Surco subparietal = *Sulcus subparietalis*
Surco supranasal* = *Philtrum*
Surco suprapalpebral = *Sulcus suprapalpebralis*
Surco terminal = *Sulcus terminalis*
Surco timpánico = *Sulcus tympanicus*
Surco transverso del hígado* = *Porta hepatis*
Surcos interventriculares del corazón = *Sulci interventriculares cordis*
Sustancia blanca de la médula espinal = *Substantia alba medullae spinalis*
Sustancia gelatinosa = *Substantia gelatinosa*
Sustancia gelatinosa de Rolando* = *Substantia gelatinosa*
Sustancia gris de la médula espinal = *Substantia grisea medullae spinalis*
Sustancia intermedia lateral de la médula espinal = *Substantia intermedia lateralis medullae spinalis*
Sustancia negra = *Substantia nigra*
Sustancia perforada anterior = *Substantia perforata anterior*
Sustancia perforada posterior = *Substantia perforata posterior*
Sustancia reticular* = *Formatio reticularis*
Sustentáculo del astrágalo = *Sustentaculum tali*
Sustentáculo del bazo* = *Lig. phrenicocolicum*
Sutura = *Sutura*
Sutura dentada = *Sutura serrata*
Sutura escamosa = *Sutura squamosa*
Sutura frontal = *Sutura frontalis*
Sutura internaxilar = *Sutura internaxillaris*
Sutura lambdoidea = *Sutura lambdoidea*
Sutura petrotimpánica = *Sutura petrotympanica*
Sutura plana = *Sutura plana*
Sutura sagital = *Sutura sagittalis*
Sutura timpanoescamosa anterior = *Sutura tympano-squamosa anterior*
Sutura timpanoescamosa posterior = *Sutura tympano-squamosa posterior*
Tabique atrioventricular = *Septum atrioventriculare*
Tabique fibroso cervicotorácico* = *Membrana suprapleuralis*
Tabique interatrial = *Septum interatriale*
Tabique interauricular* = *Septum interatriale*
Tabique intermuscular anterior de la pierna = *Septum intermusculare anterius cruris*
Tabique intermuscular del muslo = *Septum intermusculare femoris*
Tabique intermuscular lateral del brazo = *Septum intermusculare brachii laterale*
Tabique intermuscular medial del brazo = *Septum intermusculare brachii mediale*
Tabique intermuscular posterior de la pierna = *Septum intermusculare posterius cruris*
Tabique interventricular = *Septum interventriculare*
Tabique lingual = *Septum linguae*
Tabique medio de la lengua* = *Septum linguae*
Tabique nasal = *Septum nasi*
Tabique orbitario = *Septum orbitale*
Tabique rectovaginal = *Septum rectovaginale*
Tabique rectovesical = *Septum rectovesicale*
Tabla externa* = *Lamina externa ossium cranii*
Tabla interna* = *Lamina interna ossium cranii*
Tálamo = *Thalamus*
Tapetum del cuerpo calloso = *Tapetum corporis callosi*
Tarso = *Tarsus*
Tarso de los párpados = *Tarsus palpebrae*
Techo de la órbita* = *Paries superior orbitae*
Techo del cuarto ventrículo = *Tegmen ventriculi quarti*
Techo del tímpano = *Tegmen tympani*
Tejido compacto = *Substantia compacta*
Tejido esponjoso = *Substantia spongiosa*
Tela coroidea del cuarto ventrículo = *Tela choroidea ventriculi quarti*
Tela coroidea del tercer ventrículo = *Tela choroidea ventriculi tertii*

Telencéfalo = *Telencephalon*
Tenar = *Thenar*
Tendón = *Tendo*
Tendón calcáneo o de Aquiles = *Tendo calcaneus (Achillis)*
Tendón de Aquiles o calcáneo = *Tendo calcaneus (Achillis)*
Tenia cinérea del cuarto ventrículo = *Taenia cinerea ventriculi quarti*
Tenia del colon = *Taenia coli*
Tercer nervio cervical = *Nervus cervicalis tertius*
Tercer nervio occipital = *Nervus occipitalis tertius*
Tercer ventrículo = *Ventriculus tertius*
Testículo = *Testis*
Tibia = *Tibia*
Tienda del cerebelo = *Tentorium cerebelli*
Timo = *Thymus*
Tonsila cerebelosa = *Tonsilla cerebelli*
Tonsila faríngea = *Tonsilla pharyngea*
Tonsila lingual = *Tonsilla lingualis*
Tonsila palatina = *Tonsilla palatina*
Tonsila tubárica = *Tonsilla tubaria*
Tonsilas = *Tonsillae*
Tórax = *Thorax*
Trabécula septomarginal = *Trabecula septomarginalis*
Trabéculas carnosas = *Trabeculae carneae*
Tracto corticoespinal = *Tractus corticospinalis*
Tracto corticoespinal anterior = *Tractus corticospinalis anterior*
Tracto corticoespinal lateral = *Tractus corticospinalis lateralis*
Tracto corticonuclear = *Tractus corticonuclearis*
Tracto dorsolateral = *Tractus dorsolateralis*
Tracto espinocerebeloso anterior = *Tractus spinocerebellaris anterior*
Tracto espinocerebeloso posterior = *Tractus spinocerebellaris posterior*
Tracto espinotalámico = *Tractus spinothalamicus*
Tracto espinotalámico anterior = *Tractus spinothalamicus anterior*
Tracto espinotalámico posterior = *Tractus spinothalamicus posterior*
Tracto iliotibial (de la fascia lata) = *Tractus iliotibialis*
Tracto olfatorio = *Tractus olfactorius*
Tracto olivoespinal = *Tractus olivospinalis*
Tracto óptico = *Tractus opticus*
Tracto reticuloespinal anterior = *Tractus reticulospinalis anterior*
Tracto reticuloespinal lateral = *Tractus reticulospinalis lateralis*
Tracto rubroespinal = *Tractus rubrospinalis*
Tracto solitario = *Tractus solitarius*
Tracto tectobulbar = *Tractus tectobulbaris*
Tracto tectoespinal = *Tractus tectospinalis*
Tracto tegmental central = *Tractus tegmentalis centralis*
Tracto temporopontino = *Tractus temporopontinus*
Tracto vascular del ojo* = *Tunica vasculosa bulbi*
Tracto vestibuloespinal = *Tractus vestibulospinalis*
Trago = *Tragus*
Tráquea = *Trachea*
Triángulo femoral = *Trigonum femorale*
Triángulo lumbar = *Trigonum lumbale*
Triángulo omoclavicular o fosa supraclavicular mayor = *Trigonum omoclaviculare (Fossa supraclavicularis major)*
Triángulo submandibular = *Trigonum submandibulare*
Trígono de la habénula = *Trigonum habenulae*
Trígono del nervio hipogloso = *Trigonum n. hypoglossi*
Trígono del nervio vago = *Trigonum n. vagi*
Trígono fibroso = *Trigonum fibrosum*
Trígono fibroso del corazón = *Trigonum fibrosum cordis*
Trígono olfatorio = *Trigonum olfactorium*
Trígono vesical = *Trigonum vesicae*
Trocánter mayor = *Trochanter major*
Trocánter menor = *Trochanter minor*
Tróclea del astrágalo = *Trochlea tali*
Tróclea del músculo oblicuo superior del globo ocular = *Trochlea musculi obliqui superioris bulbi*
Tróclea femoral* = *Facies patellaris*
Tróclea humeral = *Trochlea humeri*
Tróclea peronea del hueso calcáneo = *Trochlea fibularis ossis calcanei*
Trompa auditiva = *Tuba auditiva*
Trompa uterina = *Tuba uterina*
Tronco braquiocefálico = *Truncus brachiocephalicus*
Tronco celíaco = *Truncus coeliacus*
Tronco cervicointercostal* = *Truncus costocervicalis*
Tronco costocervical = *Truncus costocervicalis*
Tronco del fascículo atrioventricular = *Truncus fasciculi atrioventricularis*
Tronco inferior del plexo braquial = *Truncus inferior plexus brachialis*
Tronco linfático intestinal = *Truncus intestinalis lymphaticus*
Tronco medio del plexo braquial = *Truncus medius plexus brachialis*
Tronco pulmonar = *Truncus pulmonalis*
Tronco simpático = *Truncus sympathicus*
Tronco superior del plexo braquial = *Truncus superior plexus brachialis*
Tronco tirobicervicoescapular* = *Truncus thyreocervicalis*
Tronco tirocervical = *Truncus thyreocervicalis*
Tronco vagal anterior = *Truncus vagalis anterior*
Tronco vagal posterior = *Truncus vagalis posterior*
Tronco yugular = *Truncus yugularis*
Troncos linfáticos lumbares = *Trunci lumbales lymphatici*
Tuber cinereum = *Tuber cinereum*
Tubérculo anterior del tálamo = *Tuberculum anterius thalami*

Tubérculo articular del temporal = *Tuberculum articulare ossis temporalis*
Tubérculo carotídeo = *Tuberculum caroticum*
Tubérculo caudado = *Tuberculum caudatum*
Tubérculo conoideo = *Tuberculum conoideum*
Tubérculo de la costilla = *Tuberculum costae*
Tubérculo de la silla = *Tuberculum sellae*
Tubérculo del aductor = *Tuberculum adductorium*
Tubérculo del hueso trapecio = *Tuberculum ossis trapezii*
Tubérculo del músculo escaleno anterior = *Tuberculum m. scaleni anterioris*
Tubérculo del núcleo grácil = *Tuberculum nuclei gracilis*
Tubérculo del pubis = *Tuberculum pubicum*
Tubérculo epiglótico = *Tuberculum epiglotticum*
Tubérculo faríngeo = *Tuberculum pharyngeum*
Tubérculo frontal = *Tuber frontale*
Tubérculo frontal lateral* = *Tuber frontale*
Tubérculo frontal medio* = *Glabella*
Tubérculo infraglenoideo = *Tuberculum infraglenoidale*
Tubérculo intervenoso = *Tuberculum intervenosum*
Tubérculo mayor del húmero = *Tuberculum majus humeri*
Tubérculo menor del húmero = *Tuberculum minus humeri*
Tubérculo obturador anterior = *Tuberculum obturatorium anterius*
Tubérculo obturador posterior = *Tuberculum obturatorium posterius*
Tubérculo omental = *Tuber omentale*
Tubérculo omental (del páncreas) = *Tuber omentale*
Tubérculo parietal = *Tuber parietale*
Tubérculo supraglenoideo = *Tuberculum supraglenoidale*
Tubérculo yugular = *Tuberculum jugulare*
Tuberosidad de la tibia = *Tuberositas tibiae*
Tuberosidad del hueso cuboides = *Tuberositas ossis cuboidei*
Tuberosidad del hueso navicular = *Tuberositas ossis navicularis*
Tuberosidad del maxilar = *Tuber maxillare*
Tuberosidad del primer hueso metatarsiano = *Tuberositas ossis metatarsalis I*
Tuberosidad del quinto hueso metatarsiano = *Tuberositas ossis metatarsalis V*
Tuberosidad del radio = *Tuberositas radii*
Tuberosidad deltoidea = *Tuberositas deltoidea*
Tuberosidad glútea = *Tuberositas glutea*
Tuberosidad ilíaca = *Tuberositas iliaca*
Tuberosidad isquiática = *Tuber ischiadicum*
Tubos seminíferos rectos = *Tubuli seminiferi recti*
Túnica albugínea de los cuerpos cavernosos = *Tunica albuginea corporum cavernosum*
Túnica albugínea del testículo = *Tunica albuginea testis*
Túnica conjuntiva = *Tunica conjunctiva*
Túnica conjuntiva bulbar = *Tunica conjunctiva bulbi*
Túnica conjuntiva palpebral = *Tunica conjunctiva palpebrarum*
Túnica dartos del escroto = *Tunica dartos scroti*
Túnica fibrosa del globo ocular = *Tunica fibrosa bulbi*
Túnica fibrosa del hígado = *Tunica fibrosa hepatis*
Túnica mucosa bucal = *Tunica mucosa oris*
Túnica mucosa de la cavidad timpánica = *Tunica mucosa cavi tympani*
Túnica mucosa de la faringe = *Tunica mucosa pharyngis*
Túnica mucosa de la tráquea = *Tunica mucosa tracheae*
Túnica mucosa del velo del paladar = *Tunica mucosa veli palatini*
Túnica vaginal = *Tunica vaginalis*
Túnica vaginal del testículo = *Tunica vaginalis testis*
Túnica vascular del globo ocular = *Tunica vasculosa bulbi*
Túnicas del cordón espermático y testículo = *Tunicae funiculi spermatici et testis*
Uncus (del hipocampo) = *Uncus*
Uraco = *Urachus*
Uréter = *Ureter*
Uretra = *Urethra*
Uretra anterior* = *Pars spongiosa urethrae*
Uretra esponjosa* = *Pars spongiosa urethrae*
Uretra femenina = *Urethra feminina*
Uretra masculina = *Urethra masculina*
Uretra membranosa* = *Pars membranacea urethrae*
Uretra posterior* = *Pars prostatica et membranacea urethrae*
Uretra prostática* = *Pars prostatica urethrae*
Útero = *Uterus*
Utrículo = *Utriculus*
Utrículo prostático = *Utriculus prostaticus*
Úvula = *Uvula*
Vagina = *Vagina*
Vaina carotídea = *Vagina carotica*
Vaina común de los músculos flexores = *Vagina communis m. flexorum*
Vaina común de los tendones de los músculos flexores = *Vagina communis tendinum m. flexorum*
Vaina común de los tendones de los músculos peroneos = *Vagina communis tendinum m. peroneorum*
Vaina de los tendones del músculo extensor largo de los dedos del pie = *Vagina tendinum m. extensoris digitorum pedis longi*
Vaina de los tendones del músculo flexor largo de los dedos del pie = *Vagina tendinum m. flexoris digitorum pedis longi*
Vaina del globo ocular = *Vagina bulbi*
Vaina del músculo recto del abdomen = *Vagina m. recti abdominis*

Vaina del tendón de los músculos extensores radiales del carpo = *Vagina tendinum m. extensorum carpi radialium*
Vaina del tendón del músculo abductor largo y extensor corto del pulgar = *Vagina tendinum m. abductoris longi et extensoris brevis pollicis*
Vaina del tendón del músculo extensor cubital del carpo = *Vagina tendinum m. extensoris carpi ulnaris*
Vaina del tendón del músculo extensor de los dedos y extensor del índice = *Vagina tendinum m. extensoris digitorum et extensoris indicis*
Vaina del tendón del músculo extensor del dedo pequeño = *Vagina tendinis m. extensoris digiti minimi*
Vaina del tendón del músculo extensor largo del dedo gordo = *Vagina tendinum m. extensoris hallucis longi*
Vaina del tendón del músculo extensor largo del pulgar = *Vagina tendinis m. extensoris pollicis longi*
Vaina del tendón del músculo flexor cubital del carpo = *Vagina tendinum m. flexoris carpi ulnaris*
Vaina del tendón del músculo flexor largo del dedo gordo = *Vagina tendinis m. flexoris hallucis longi*
Vaina del tendón del músculo flexor largo del pulgar = *Vagina tendinis m. flexoris pollicis longi*
Vaina del tendón del músculo flexor radial del carpo = *Vagina tendinum m. flexoris carpi radialis*
Vaina del tendón del músculo tibial anterior = *Vagina tendinis m tibialis anterioris*
Vaina del tendón del músculo tibial posterior = *Vagina tendinis m. tibialis posterioris*
Vaina fibrosa de los dedos de la mano = *Vagina fibrosa digitorum manus*
Vaina fibrosa de los dedos del pie = *Vagina fibrosa digitorum pedis*
Vaina plantar del tendón del músculo peroneo largo = *Vagina plantaris tendinis m. peronei longi*
Vainas de los tendones de los dedos del pie = *Vaginae tendinum digitorum pedis*
Vainas serosas peritendinosas = *Vaginae synoviales*
Vainas sinoviales de los dedos de la mano = *Vaginae synoviales digitorum manus*
Vainas sinoviales de los dedos del pie = *Vaginae synoviales digitorum pedis*
Vainas sinoviales de los tendones de los dedos = *Vaginae synoviales tendinum digitorum*
Valécula epiglótica = *Vallecula epiglotica*
Válvula atrioventricular derecha o tricúspide = *Valva atrioventricularis dextra/valva tricuspidalis*
Válvula atrioventricular izquierda o mitral = *Valva atrioventricularis sinistra/valva mitralis*
Válvula de la fosa navicular = *Valvula fossae navicularis*
Válvula de la vena cava inferior = *Valvula venae cavae inferioris*
Válvula del seno coronario = *Valvula sinus coronarii*
Válvula mitral o atrioventricular izquierda = *Valva mitralis/valva atrioventricularis sinistra*
Válvula semilunar = *Valvula semilunaris*
Válvula tricúspide o atrioventricular derecha = *Valva tricuspidalis/valva atrioventricularis dextra*
Válvulas (mitral, tricúspide, aorta y pulmonar) = *Valvae*
Válvulas anales = *Valvulae anales*
Válvulas del agujero oval = *Valvula foraminis ovalis*
Vaso anastomótico = *Vas anastomoticum*
Vaso capilar = *Vas capillare*
Vejiga urinaria = *Vesica urinaria*
Velo del paladar = *Velum palatinum*
Velo medular inferior = *Velum medullare inferius*
Velo medular superior = *Velum medullare superius*
Vellosidades intestinales = *Villi intestinales*
Vena = *Vena*
Vena ácigos = *V. azygos*
Vena anastomótica inferior = *V. anastomotica inferior*
Vena anastomótica superior = *V. anastomotica superior*
Vena anterior del septo pelúcido = *V. anterior septi pellucidi*
Vena auricular posterior = *V. auricularis posterior*
Vena axilar = *V. axillaris*
Vena basal = *V. basalis*
Vena basílica = *V. basilica*
Vena braquiocefálica = *V. brachiocephalica*
Vena cardíaca anterior = *V. cordis anterior*
Vena cardíaca magna = *V. cordis magna*
Vena cardíaca media/vena interventricular anterior = *V. cordis media/V interventricularis anterior*
Vena cardíaca media/vena interventricular posterior = *V. cordis media/V. interventricularis posterior*
Vena cardíaca menor = *V. cordis parva*
Vena cava inferior = *V. cava inferior*
Vena cava superior = *V. cava superior*
Vena cefálica = *V. cephalica*
Vena central de la glándula suprarrenal = *V. centralis gl. suprarenalis*
Vena central de la retina = *V. centralis retinae*
Vena cerebral magna = *V cerebri magna*
Vena cerebral media profunda = *V. cerebri media profunda*
Vena cerebral media superficial = *V. cerebri media superficialis*
Vena cervical profunda = *V. cervicalis profunda*
Vena circunfleja ilíaca profunda = *V. circunflexa ilium profunda*

Vena cística = *V. cystica*
Vena cólica derecha = *V. colica dextra*
Vena de Marschall* = *V. obliqua atrii sinistri*
Vena del borde derecho del corazón* = *V. marginalis dextra*
Vena del borde izquierdo del corazón* = *V. marginalis sinistra*
Vena dorsal profunda del pene = *V. dorsale penis profunda*
Vena emisaria mastoidea = *V. emissaria mastoidea*
Vena epigástrica inferior = *V. epigastrica inferior*
Vena esplénica = *V. lienalis*
Vena facial = *V. facialis*
Vena facial profunda = *V. facialis profunda*
Vena femoral = *V. femoralis*
Vena femoral profunda = *V. profunda femoris*
Vena frontal = *V. frontalis*
Vena gástrica derecha = *V. gastrica dextra*
Vena gástrica izquierda = *V. gastrica sinistra*
Vena gastroepiploica/ gastroomental derecha = *V. gastroepiploica/ gastroomentalis dextra*
Vena gastroomental/ gastroepiploica izquierda = *V. gastroomentalis/ gastroepiploica sinistra*
Vena gastroomental/ gastroepiploica derecha = *V. gastroomentalis/ gastroepiploica dextra*
Vena gastroepiploica/ gastroomental izquierda = *V. gastroepiploica/ gastroomentalis sinistra*
Vena hemiácigos = *V. hemiazygos*
Vena hemiácigos accesoria = *V. hemiazygos accessoria*
Vena hepática = *V. hepatica*
Vena hepática derecha = *V. hepatica dextra*
Vena hepática intermedia = *V. hepatica intermedia*
Vena hepática izquierda = *V. hepatica sinistra*
Vena ilíaca común = *V. iliaca communis*
Vena ilíaca externa = *V. iliaca externa*
Vena ilíaca interna = *V. iliaca interna*
Vena intercostal superior derecha = *V. intercostalis superior dextra*
Vena intercostal superior izquierda = *V. intercostalis superior sinistra*
Vena lingual = *V. lingualis*
Vena lumbar ascendente = *V. lumbalis ascendens*
Vena marginal derecha = *V. marginalis dextra*
Vena marginal izquierda = *V. marginalis sinistra*
Vena mediana antebraquial = *V. mediana antebrachii*
Vena mediana basílica = *V. mediana basilica*
Vena mediana cefálica = *V. mediana cephalica*
Vena mediana del codo = *V. mediana cubiti*
Vena mesentérica inferior = *V. mesenterica inferior*
Vena mesentérica superior = *V. mesenterica superior*
Vena oblicua del atrio izquierdo = *V. obliqua atrii sinistri*
Vena occipital = *V. occipitalis*
Vena occipital superficial = *V. occipitalis superficialis*
Vena oftálmica inferior = *V. ophthalmica inferior*
Vena oftálmica superior = *V. ophthalmica superior*
Vena poplítea = *V. poplitea*
Vena porta = *V. portae*
Vena posterior del septo pelúcido = *V. posterior septi pellucidi*
Vena profunda de la lengua = *V. profunda linguae*
Vena pudenda interna = *V. pudenda interna*
Vena retromandibular = *V. retromandibularis*
Vena sacra media = *V. sacralis media*
Vena safena accesoria = *V. saphena accessoria*
Vena safena mayor = *V. saphena magna*
Vena safena menor = *V. saphena parva*
Vena subclavia = *V. subclavia*
Vena submentoniana = *V. submentalis*
Vena supraescapular = *V. suprascapularis*
Vena suprarrenal = *V. suprarenalis*
Vena suprarrenal derecha = *V. suprarenalis dextra*
Vena suprarrenal izquierda = *V. suprarenalis sinistra*
Vena supratroclear = *V. supratrochlearis*
Vena tiroidea inferior = *V. thyroidea inferior*
Vena umbilical = *V. umbilicalis*
Vena vertebral = *V. vertebralis*
Vena yugular anterior = *V. jugularis anterior*
Vena yugular externa = *V. jugularis externa*
Vena yugular interna = *V. jugularis interna*
Venas = *Venae*
Venas anteriores de la vejiga* = *Vv. vesicae urinae*
Venas arqueadas = *Vv. arcuatae*
Venas atriales derechas = *Vv. atriales dextrae*
Venas bronquiales = *Vv. bronchiales*
Venas cardíacas del ventrículo izquierdo = *Vv. ventriculi sinistri cordis*
Venas cerebelosas = *Vv. cerebelli*
Venas cerebelosas inferiores = *Vv. inferiores cerebelli*
Venas cerebelosas superiores = *Vv. superiores cerebelli*
Venas cerebrales = *Vv. cerebri*
Venas cerebrales inferiores = *Vv. cerebri inferiores*
Venas cerebrales profundas = *Vv. profundae cerebri*
Venas cerebrales superficiales = *Vv. superficiales cerebri*
Venas cerebrales superiores = *Vv. cerebri superiores*
Venas cólicas = *Vv. colicae*
Venas coroideas = *Vv. choroideae*
Venas de la caja del tímpano* = *Vv. cavi tympani*
Venas de la cavidad nasal = *Vv. cavitatis nasi*

Venas de la cavidad timpánica = *Vv. cavi tympani*
Venas de la faringe = *Vv. pharyngis*
Venas de la glándula parótida = *Vv. glandulae parotidis*
Venas de la glándula sublingual = *Vv. glandulae sublingualis*
Venas de la glandula submandibular = *Vv. glandulae submandibularis*
Venas de la glándula tiroides = *Vv. glandulae thyroideae*
Venas de la laringe = *Vv. laryngis*
Venas de la lengua = *Vv. linguae*
Venas de la mama = *Vv. mammae*
Venas de la membrana del tímpano = *Vv. membranae tympani*
Venas de la órbita = *Vv. orbitae*
Venas de la oreja = *Vv. auriculae*
Venas de la pleura = *Vv. pleurae*
Venas de la próstata* = *Plexus venosus prostaticus*
Venas de la tráquea = *Vv. tracheales*
Venas de la trompa auditiva = *Vv. tubae auditivae*
Venas de la trompa uterina = *Vv. tubae uterinae*
Venas de la vagina* = *Plexus venosus vaginalis*
Venas de la vejiga* = *Plexus venosus vesicalis*
Venas de la vejiga urinaria = *Vv. vesicae urinaria*
Venas de la vulva = *Vv. labiales*
Venas de las circunvoluciones* = *Vv. cerebri*
Venas de los bronquios = *Vv. bronchiales*
Venas de los párpados = *Vv. palpebrarum*
Venas de los plexos coroideos* = *Vv. choroideae*
Venas del agujero ciego = *Vv. foraminis caeci*
Venas del bazo = *Vv. henales*
Venas del conducto auditivo externo = *Vv. meatus acustici externi*
Venas del esófago = *Vv. oesophagi*
Venas del ligamento redondo hepático = *Vv. ligamenti teretis hepatis*
Venas del ovario = *Vv. ovarii*
Venas del pene = *Vv. penis*
Venas del recto = *Vv. recti*
Venas del riñón = *Vv. renales*
Venas del timo = *Vv. thymicae*
Venas del tronco del encéfalo = *Vv. trunci encephali*
Venas del uréter = *Vv. ureteri*
Venas del útero = *Vv. uterinae*
Venas del ventrículo derecho = *Vv. ventriculares dextrae*
Venas del ventrículo izquierdo* = *Vv. ventriculi sinistri cordis*
Venas diafragmáticas inferiores* = *Vv. phrenicas inferiores*
Venas diploicas = *Vv. diploicae*
Venas dorsales profundas del clitoris = *Vv. dorsales profundae clitoridis*
Venas dorsales superficiales del pene = *Vv. dorsales penis superficiales*
Venas emisarias = *Vv. emissariae*
Venas escrotales = *Vv. scrotales*
Venas esofágicas = *Vv. esophageae*
Venas faríngeas = *Vv. pharyngeae*
Venas frénicas inferiores = *Vv. phrenicas inferiores*
Venas gástricas cortas = *Vv. gastricae breves*
Venas hepáticas = *Vv. hepaticae*
Venas ileales = *Vv. ileales*
Venas intercostales anteriores = *Vv. intercostales anteriores*
Venas intercostales posteriores = *Vv. intercostales posteriores*
Venas interlobulares del riñón = *Vv. interlobares renis*
Venas interlobulillares del riñón = *Vv. interlobulares renis*
Venas labiales = *Vv. labiales*
Venas lagrimales = *Vv. lacrimales*
Venas linguales = *Vv. lingualis*
Venas lumbares = *Vv. lumbales*
Venas maseterinas = *Vv. massetericae*
Venas maxilares = *Vv. maxillares*
Venas meníngeas = *Vv. meningeae*
Venas meníngeas medias = *Vv. meningeae mediae*
Venas metacarpianas = *Vv. metacarpales dorsales*
Venas nasales externas = *Vv. nasales externae*
Venas ováricas = *Vv. ovaricae*
Venas pancreáticas = *Vv. pancreaticae*
Venas pancreaticoduodenales = *Vv. pancreaticoduodenales*
Venas pericárdicas = *Vv. pericardiacae*
Venas profundas = *Vv. profundae*
Venas pulmonares = *Vv. pulmonales*
Venas raninas* = *Vv. lingualis*
Venas renales = *Vv. renales*
Venas rectales medias = *Vv. rectales mediae*
Venas submandibulares = *Vv. submandibulares*
Venas superficiales = *Vv. superficiales*
Venas superficiales del miembro superior = *Vv. superficiales membri superioris*
Venas suprarrenales = *Vv. suprarenales*
Venas supratrocleares = *Vv. supratrochleares*
Venas talamoestriadas = *Vv. thalamostriatae*
Venas temporales superficiales = *Vv. temporales superficiales*
Venas testiculares = *Vv. testiculares*
Venas tibiales posteriores = *Vv. tibiales posteriores*
Venas tiroideas medias = *Vv. thyroideae mediae*
Venas tiroideas superiores = *Vv. thyroideae superiores*
Venas torácicas internas = *Vv. thoracicae internae*
Venas uterinas = *Vv. uterinae*
Venas vesicales = *Vv. vesicae*
Venas yeyunales = *Vv. jejunales*
Venas yeyunales e ileales = *Vv. jejunales et ilei*
Ventana coclear = *Fenestra cochleae*
Ventana vestibular = *Fenestra vestibuli*
Ventrículo del corazón = *Ventriculus cordis*
Ventrículo laríngeo = *Ventriculus laryngis*
Ventrículo lateral = *Ventriculus lateralis*
Ventrículo terminal = *Ventriculus terminalis*
Vénulas estrelladas = *Venulae stellatae*
Vermis = *Vermis*

Vértebra prominente (C VII) = *Vertebra prominens (C VII)*
Vértebras cervicales = *Vertebrae cervicales*
Vértebras coccígeas = *Vertebrae coccygeae*
Vértebras lumbares = *Vertebrae lumbales*
Vértebras sacras = *Vertebrae sacrales*
Vértebras torácicas = *Vertebrae thoracicae*
Vértice de la cabeza del peroné = *Apex capitis fibulae*
Vértice del corazón = *Apex cordis*
Vesícula biliar = *Vesica fellea*
Vesícula seminal = *Vesicula seminalis*
Vestíbulo de la boca = *Vestibulum oris*
Vestíbulo de la bolsa omental = *Vestibulum bursae omentalis*
Vestíbulo de la laringe = *Vestibulum laryngis*
Vestíbulo de la vagina = *Vestibulum vaginae*
Vestíbulo del laberinto = *Vestibulum labyrinthi*
Vestíbulo nasal = *Vestibulum nasi*
Vestigio del proceso vaginal = *Vestigium processus vaginalis*
Vibrisas = *Vibrissae*
Vientre anterior del músculo digástrico = *Venter anterior m. digastrici*
Vientre frontal del músculo occipitofrontal = *Venter frontalis m. occipitofrontalis*
Vientre inferior del músculo omohioideo = *Venter inferior m. omohyoidei*
Vientre occipital del músculo occipitofrontal = *Venter occipitalis m. occipitofrontalis*
Vientre posterior del músculo digástrico = *Venter posterior m. digastrici*
Vientre superior del músculo omohioideo = *Venter superior m. omohyoidei*
Vómer = *Vomer*
Vulva = *Pudendum femininum/vulva*
Yeyuno = *Jejunum*
Yugo esfenoidal = *Jugum sphenoidale*
Yunque = *Incus*
Zona orbicular = *Zona orbicularis*
Zónula ciliar = *Zonula ciliaris*

UNIVERSIDAD CENTRAL DEL ECUADOR
POTENTIOR EST OMNIUM SAPIENTIA
FUNDADA EN 1620
QUITO

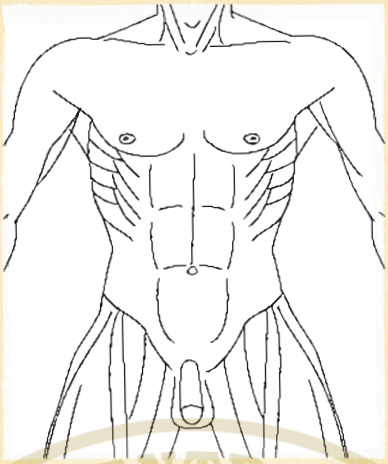

ANATOMÍA DEL TRONCO

UNIVERSIDAD CENTRAL DEL ECUADOR
POTENTIOR EST
OMNIUM SAPIENTIA
FUNDADA EN 1620
QUITO

UNIVERSIDAD CENTRAL DEL ECUADOR
POTENTIOR EST
OMNIUM
SAPIENTIA
FUNDADA EN 1620
QUITO

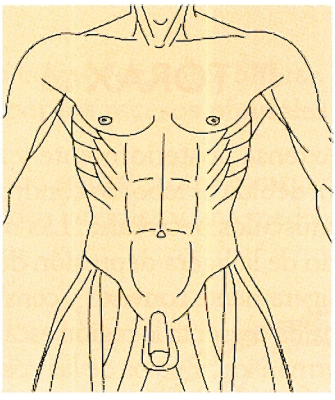

EL TRONCO: ASPECTO GENERAL, DIVISIÓN, TOPOGRAFÍA

El tronco contiene los principales órganos de la vida vegetativa pertenecientes a los aparatos circulatorio, respiratorio, digestivo, urinario y genital. Comprende de superior a inferior tres compartimientos: el tórax o pecho, el abdomen o vientre y la pelvis.

Superiormente, el tronco se continúa con el cuello y la cabeza; inferiormente, la pelvis está cerrada por el suelo perineal, que se halla atravesado por los orificios de los conductos excretores de los tres reservorios: digestivo, urinario y genital.

En el tronco se insertan las raíces de los miembros: la del miembro superior en el tórax y la del miembro inferior en la pelvis.

El límite entre el tórax y el abdomen está indicado por el arco costal. Éste dibuja desde la espalda una curva primero descendente en sentido posteroanterior y después ascendente sobre la pared anterior del tronco, de manera que tórax y abdomen se invaden uno a otro, constituyéndose así un compartimiento toracoabdominal en que las cavidades están separadas por un tabique muscular, el diafragma.

Inferiormente el abdomen se encaja en la pelvis, formando un compartimiento mixto abdominopélvico.

El resultado de estas entradas del abdomen, tanto superiormente en el tórax como inferiormente en la pelvis, es que la pared y la cavidad abdominales son más extensas anterior que posteriormente; de manera inversa, en el tórax y la pelvis (fig. 1, A, B y C) las paredes y cavidades son más extensas posterior que anteriormente.

TÓRAX

La pared torácica es más extensa posteriormente y a los lados que anteriormente, donde presenta una escotadura debida al reborde condroesternal. Anteriormente, la pared muestra el relieve de los músculos pectorales. Las mamas (senos) descansan sobre ellos y constituyen, a cada lado de la ligera depresión del esternón, la región mamaria.

Posteriormente, el tórax es ligeramente convexo y constituye la espalda o dorso. A cada lado en su parte superior, la espalda presenta la región escapular, que se apoya en la caja torácica. Entre los relieves que forman los ángulos de las costillas se suceden, en la línea media, las eminencias subcutáneas de las apófisis espinosas de las vértebras torácicas.

La cavidad torácica se asemeja a un cono hueco cuyo vértice truncado comunica con el cuello; dicho vértice está además inclinado posteroanteriormente en un plano de 45°. Así, la cavidad torácica es más alta posteriormente y a los lados que anteriormente. En el interior de esta cavidad, el relieve de la columna vertebral y, a cada lado de ella, la depresión de la pared costal circunscriben dos surcos pulmonares (costovertebrales) que alojan la mayor parte de los pulmones. La abertura inferior del tórax u orificio inferior del tórax está separada de la cavidad abdominal por el diafragma, cuyos orificios dan paso a órganos, vasos y nervios que se dirigen a una u otra cavidad.

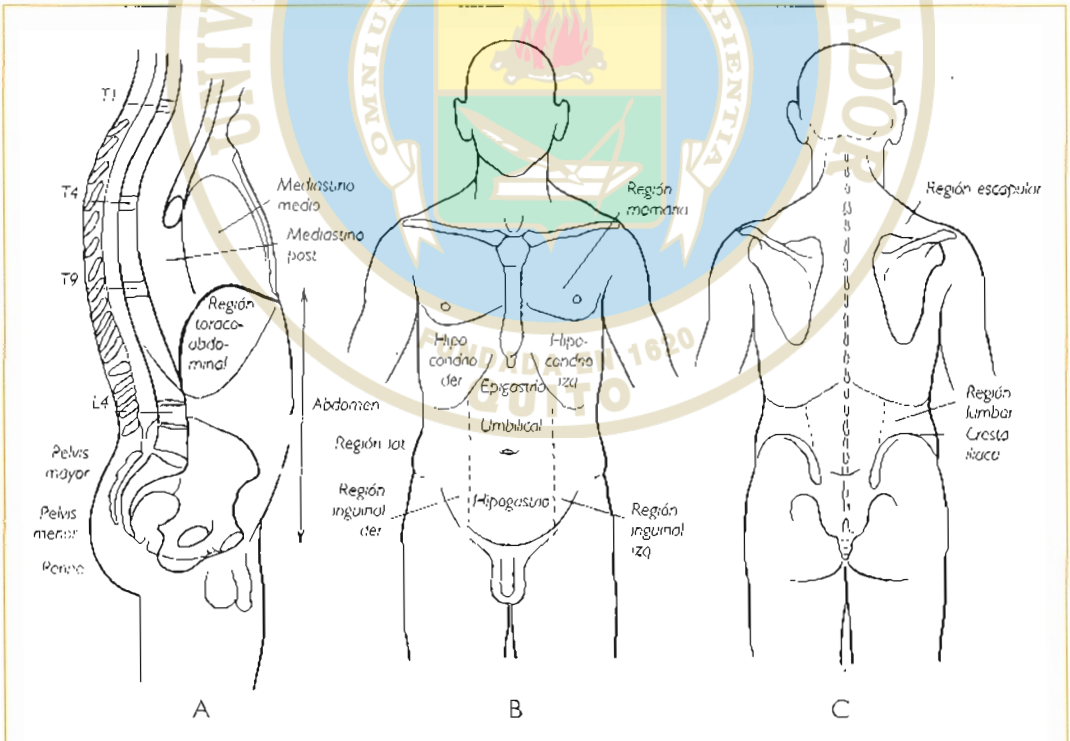

Fig. 1 ▪ Topografía general de las paredes toracoabdominales y de la pelvis menor. A) Corte sagital B) Visión anterior C) Visión posterior

El diafragma es una cúpula cuyas vertientes limitan con la pared los recesos costodiafragmáticos, ocupados por los recesos pleurales y parcialmente por los pulmones.

Dos cortes esquemáticos, uno sagital y otro transversal, permiten reconocer en la cavidad torácica tres regiones: dos laterales y una media. Las laterales son las regiones pleuropulmonares, que están en relación periférica con la pared; la región media es el mediastino, que está situado entre la columna vertebral y el esternón. El mediastino está dividido en un mediastino superior, que se extiende desde la abertura superior del tórax hasta un plano transversal que pasa por el ángulo del esternón, y un mediastino inferior, que se extiende desde este mismo nivel hasta el diafragma. El mediastino inferior se subdivide a su vez en mediastino anterior, medio y posterior (figs. 1, A y 2).

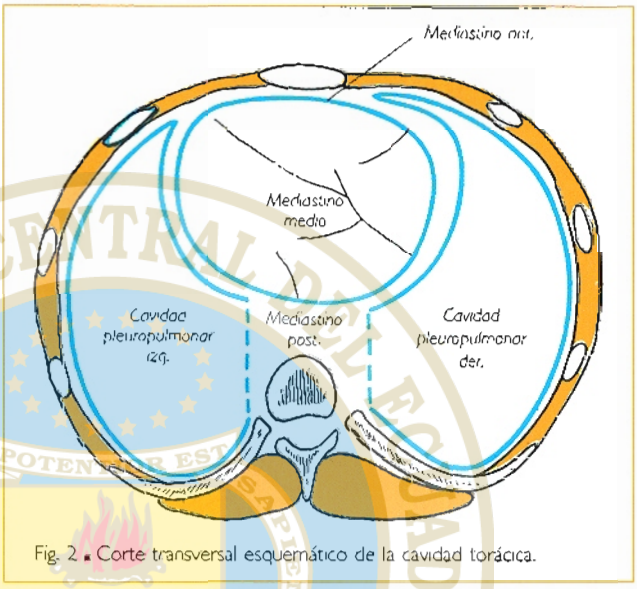

Fig. 2 ▪ Corte transversal esquemático de la cavidad torácica.

ABDOMEN

PAREDES ABDOMINALES. En una visión anterior, el abdomen se presenta como un escudo abombado cuyo borde superior corresponde al arco costal y cuyo borde inferior está limitado por el borde superior de los dos huesos coxales. Dos planos transversales y dos líneas verticales permiten dividir la pared anterior del abdomen.

El plano transversal superior o plano subcostal pasa por el extremo anterior de las décimas costillas; el inferior une la parte culminante de las dos crestas ilíacas y recibe el nombre de *plano supracrestal*. Las líneas verticales o líneas medioclaviculares casi coinciden con el surco lateral de la pared anterior del abdomen.

De esta manera, en la pared abdominal se limitan nueve regiones.

De éstas, tres son impares y medias: superiormente, la región epigástrica (región celíaca); en el centro, la región umbilical e, inferiormente, superior al pubis, la región púbica o hipogastrio. El relieve de los músculos rectos del abdomen limita lateralmente la depresión media de la línea alba.

Las otras regiones de la pared abdominal son pares y laterales: superiormente, los hipocondrios derecho e izquierdo (regiones subfrénicas); inferiormente a los hipocondrios, las regiones laterales o flancos y las regiones lumbares derecha e izquierda; más inferiormente, las regiones inguinales (fosas ilíacas) derecha e izquierda, cuyo borde inferior corresponde al ligamento inguinal (fig. 1, A, B y C).

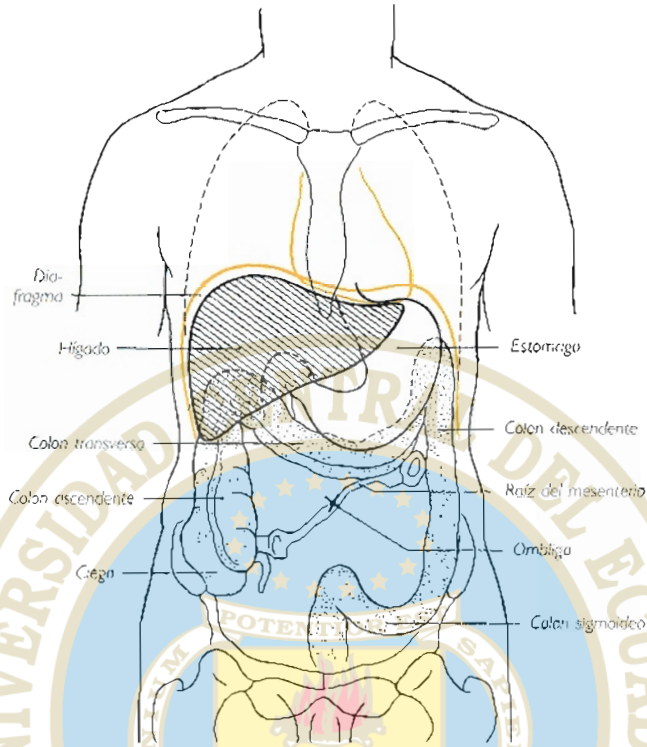

Fig. 3 ▪ Topografía general de la cavidad abdominal.

COMPARTIMIENTOS VISCERALES DEL ABDOMEN. A las divisiones de la pared anterolateral del abdomen corresponden compartimientos viscerales: al hipocondrio derecho la celda hepática; al epigastrio la región celíaca (páncreas y curvatura menor del estómago) y al hipocondrio izquierdo el fundus gástrico, la curvatura mayor del estómago y el bazo (fig. 3).

La región lateral derecha del abdomen recubre el colon ascendente, y la izquierda la flexura cólica izquierda y el colon descendente. La región umbilical corresponde al estómago, al colon transverso y al intestino delgado (figs. 4 y 5).

La región inguinal derecha está ocupada por el ciego, el hipogastrio por el intestino delgado y la región inguinal izquierda por el colon sigmoideo.

En un corte sagital medio, la cavidad abdominal está dividida en dos pisos por la raíz del mesocolon transverso: el piso superior o supramesocólico contiene el hígado, el bazo, el páncreas y la porción media del estómago; el piso inferior o inframesocólico contiene la porción inferior del cuerpo del estómago, el intestino delgado y el intestino grueso (fig. 6).

Un corte transversal del abdomen que pase por la primera vértebra lumbar muestra que el abdomen contiene además los órganos posteriores al peritoneo parietal, es decir, los riñones, los uréteres y las glándulas suprarrenales, que están aplicados a la pared lumbar entre las últimas costillas y la cresta ilíaca (figs. 7 y 8).

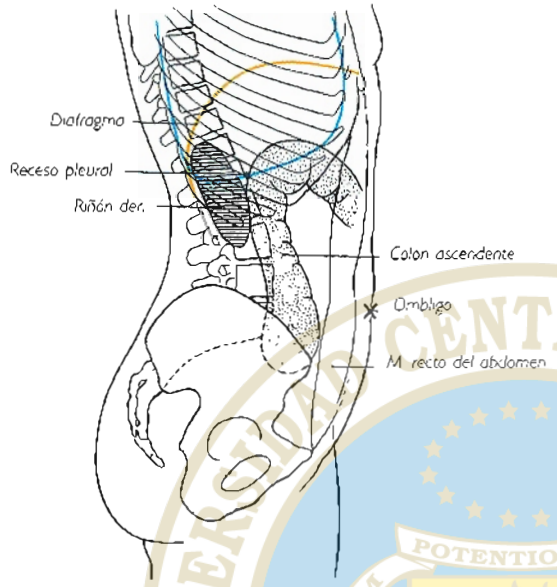

Fig. 4 ▪ Proyección sobre la pared lateral del abdomen (flanco derecho) del colon ascendente.

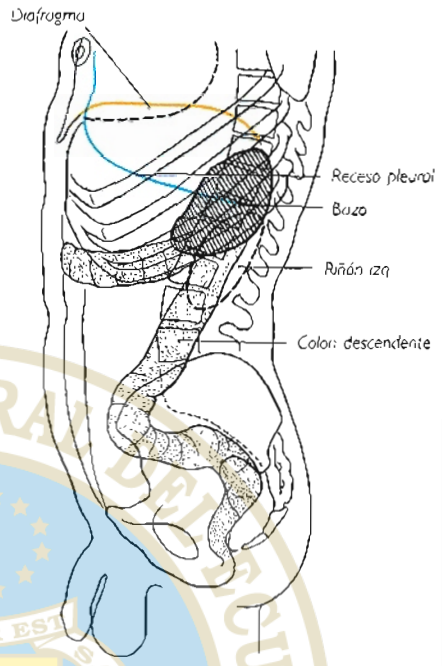

Fig. 5 ▪ Proyección sobre la pared lateral del abdomen (flanco izquierdo) del colon descendente

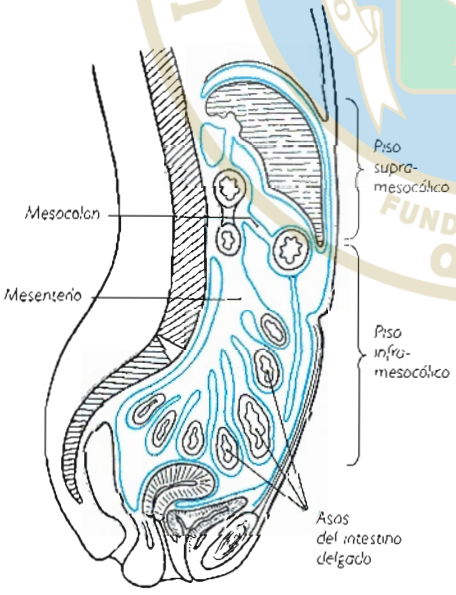

Fig. 6 ▪ Pisos de la cavidad abdominal.

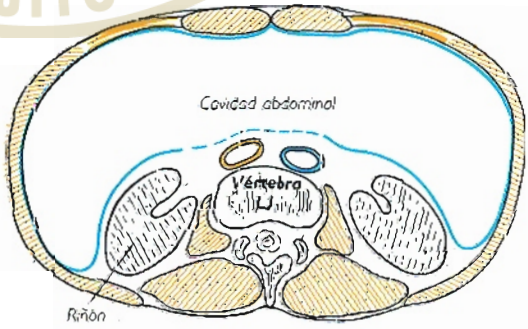

Fig. 7 ▪ Corte transversal esquemático a la altura de las vértebras lumbares.

© MASSON, S.A. Prohibida la reproducción de este libro

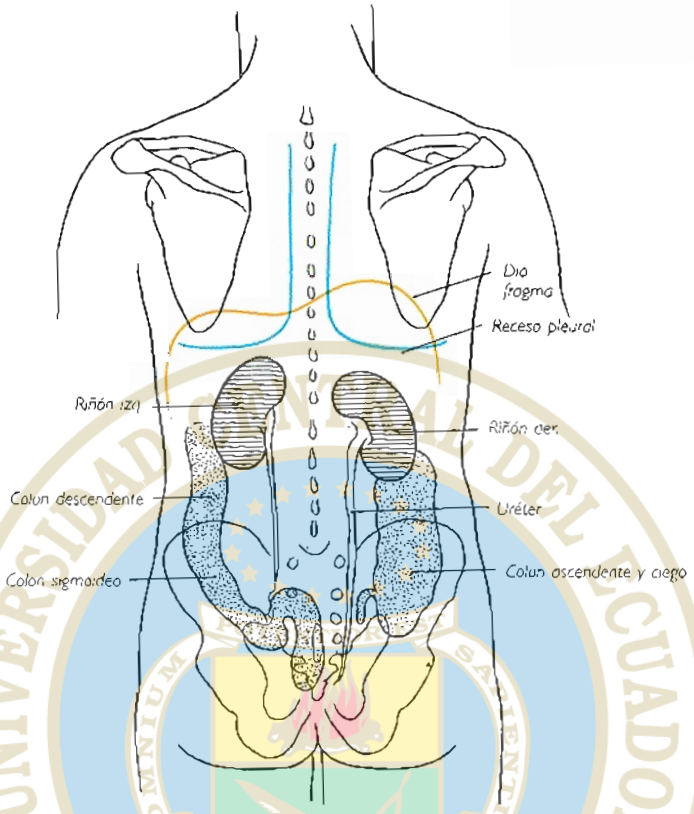

Fig. 8 ▪ Proyecciones sobre la pared posterior del abdomen de los órganos intraabdominales.

PELVIS

Se divide en pelvis mayor y pelvis menor.

La pelvis mayor tiene paredes anchas y corresponde anteriormente a la región abdominal inferior, las regiones inguinales y el hipogastrio; por lo tanto, está ocupada por vísceras abdominales.

La pelvis menor, más estrecha que la pelvis mayor, constituye un embudo óseo y muscular. Contiene, de anterior a posterior: el reservorio urinario, es decir, la vejiga urinaria; los reservorios y órganos genitales, es decir, vesículas seminales en el hombre, útero y sus anexos y ovarios en la mujer y, finalmente, en sentido posterior, el reservorio digestivo, es decir, el recto.

Inferiormente a la pelvis menor, el suelo perineal presenta los orificios de los reservorios pélvicos, los esfínteres que aseguran su contenido y los órganos genitales externos (figs. 1, C y 9).

A fin de respetar la concepción de la obra, a la vez descriptiva, topográfica y funcional, se describirán primeramente los sistemas óseos, articulares, musculares, vasculares y nerviosos, y después las vísceras y los sistemas o aparatos correspondientes. Esta descripción será seguida sistemáticamente por un capítulo de la topografía de las vísceras torácicas, abdominales y pélvicas.

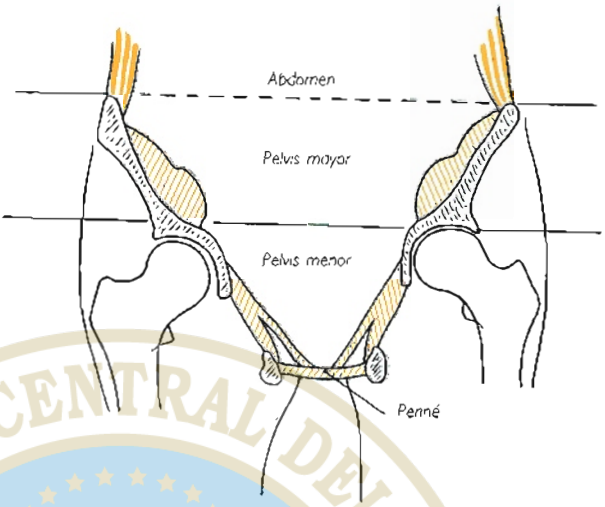

Fig 9 . Corte frontal esquemático de las divisiones de la región pélvica y del suelo perineal.

UNIVERSIDAD CENTRAL DEL ECUADOR
POTENTIOR EST OMNIUM SAPIENTIA
FUNDADA EN 1620
QUITO

UNIVERSIDAD CENTRAL DEL ECUADOR
POTENTIOR EST
OMNIUM
SAPIENTIA
FUNDADA EN 1620
QUITO

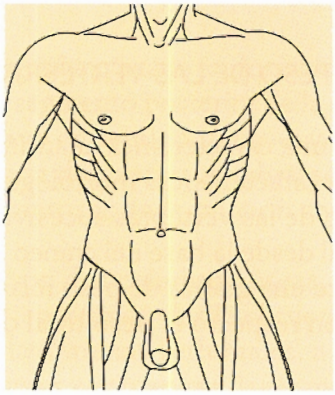

ESQUELETO DEL TRONCO

El esqueleto del tronco comprende tres partes principales: la columna vertebral, el esqueleto del tórax y la pelvis.

COLUMNA VERTEBRAL

La columna vertebral es un tallo longitudinal óseo, resistente y flexible, situado en la parte media y posterior del tronco, que se extiende desde la cabeza, la cual sostiene, hasta la pelvis, que la soporta. Envuelve y protege la médula espinal, que está contenida en el conducto vertebral (conducto raquídeo).

La columna vertebral se compone de elementos óseos superpuestos denominados *vértebras*.

I. NÚMERO DE VÉRTEBRAS

El número de vértebras se considera bastante constante: de 33 a 35, divididas en 24 vértebras presacras (7 cervicales, 12 torácicas y 5 lumbares), 5 vértebras sacras y de 3 a 5 vértebras coccígeas. Sin embargo, estas cifras están sujetas a frecuentes variaciones, ya que se han descrito solamente en el 65 % de los individuos. Las variaciones numéricas son más frecuentes a medida que se desciende desde las vértebras cervicales hasta el cóccix. Mientras que, de forma casi constante, se observan 7 vértebras cervicales, las vértebras torácicas oscilan entre 11 y 13, las vértebras lumbares entre 4 y 6, las vértebras sacras entre 4 y 6 y las vértebras coccígeas entre 3 y 5.

II. PESO DE LAS VÉRTEBRAS

El peso de las vértebras es una característica cuantitativa que resume en una fórmula única la multiplicidad de características morfológicas de cada una de ellas.

Se ha representado el peso de las vértebras sucesivas mediante una gráfica, que muestra su evolución ponderal desde la base del cráneo hasta el sacro. Esta evolución se expresa aún mejor mediante una gráfica de peso relativo que considere el peso de una vértebra en porcentaje con respecto al peso total de la columna vertebral (Delmas y Pineau).

Esta gráfica puede interpretarse de diferentes maneras en función del tipo de postura, de la locomoción y del grupo zoológico. El resultado de la gráfica destaca principalmente las correlaciones filogenéticas del hombre, en concreto su correlación con el tronco protoinsectívoro. Esta constancia filogenética del material que constituye las vértebras es independiente de la forma del hueso, cuyo modelado es funcional.

Estudiaremos: *a)* las características generales de las vértebras; *b)* las características particulares que presentan las vértebras en las diferentes regiones de la columna vertebral, y *c)* la columna vertebral en general.

III. CARACTERÍSTICAS GENERALES DE LAS VÉRTEBRAS

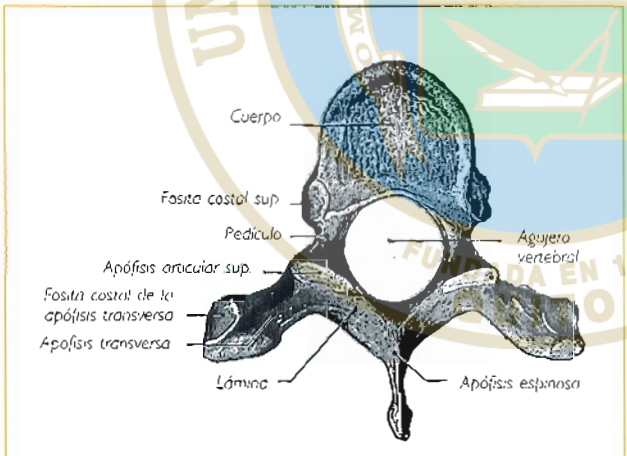

Fig. 10 ▪ Vértebra torácica (visión superior)

Toda vértebra comprende: una parte anterior abultada, el *cuerpo vertebral;* un arco óseo de concavidad anterior, el *arco vertebral,* que circunscribe con la cara posterior del cuerpo vertebral un orificio, el *agujero vertebral;* este arco óseo está formado a cada lado por los pedículos anteriormente y por las láminas posteriormente; un saliente medio y posterior, la *apófisis espinosa;* dos eminencias horizontales y transversales, las *apófisis transversas,* y cuatro salientes verticales, las *apófisis articulares,* por las cuales cada vértebra se une a las vecinas (fig. 10).

a) CUERPO VERTEBRAL. El cuerpo vertebral tiene la forma de un segmento de cilindro. Presenta dos caras y una circunferencia. Las dos *caras intervertebrales* son horizontales; una es superior y la otra inferior. Ambas presentan una porción central excavada, irregular y bordeada por un rodete periférico, la *epífisis anular,* constituida por tejido

compacto. ❑ La *circunferencia* está excavada en forma de canal, anteriormente y a los lados del cuerpo vertebral. El segmento posterior de la circunferencia, en relación con el agujero vertebral, es cóncavo en sentido transversal y está deprimido en su parte central. En toda la circunferencia del cuerpo vertebral se observan agujeros vasculares, especialmente grandes y numerosos en la porción central deprimida del segmento posterior.

b) PEDÍCULOS. Los pedículos son dos columnas óseas, una derecha y otra izquierda, que se extienden de anterior a posterior, desde el cuerpo vertebral hasta los macizos óseos que dan nacimiento a las láminas vertebrales, a las apófisis transversas y a las apófisis articulares. Los pedículos están aplanados transversalmente.

Sus bordes superior e inferior son escotados y cóncavos, y limitan, junto con los bordes correspondientes de los pedículos situados superior e inferiormente, unos orificios denominados *agujeros intervertebrales* (agujeros de conjunción). La escotadura inferior del pedículo es mucho más acentuada que la escotadura superior.

c) LÁMINAS. Las láminas se extienden desde los pedículos hasta la apófisis espinosa y limitan posteriormente el agujero vertebral. Son aplanadas y cuadriláteras, y se orientan siguiendo un plano oblicuo de superior a inferior, de anterior a posterior y de lateral a medial. Muestran una cara posterior, una cara anterior y dos bordes, uno superior y otro inferior. Su cara anterior presenta una depresión rugosa, alargada transversalmente y claramente limitada superiormente por una cresta que siempre se halla bien marcada. En esta depresión y en esta cresta se inserta el ligamento amarillo subyacente.

d) APÓFISIS ESPINOSA. Esta apófisis nace del ángulo de unión de las láminas y se orienta posteriormente. Está aplanada transversalmente y presenta dos caras laterales, un borde superior delgado, un borde inferior grueso, una base de implantación ancha y un vértice libre.

e) APÓFISIS TRANSVERSAS. Las apófisis transversas se implantan por su base, una a la derecha y otra a la izquierda, en el arco vertebral, posteriormente a los pedículos. Se dirigen lateralmente y terminan en un vértice libre. Se aprecian en ellas dos caras (una anterior y otra posterior), dos bordes (uno superior y otro inferior), una base y un vértice.

f) APÓFISIS ARTICULARES. Son cuatro: dos superiores y dos inferiores. Las apófisis articulares son eminencias verticales implantadas, al igual que las apófisis transversas, en el arco vertebral, a la altura de la unión de los pedículos y las láminas. Las apófisis articulares superior e inferior del mismo lado configuran en su conjunto una columnita ósea dirigida verticalmente y que termina en sus extremos superior e inferior mediante una superficie articular.

Se articulan por medio de estas superficies con las apófisis articulares correspondientes de las dos vértebras vecinas.

g) AGUJERO VERTEBRAL. El agujero vertebral se encuentra limitado anteriormente por el cuerpo, lateralmente por los pedículos y posteriormente por las láminas. Los agujeros vertebrales superpuestos constituyen el conducto vertebral (conducto raquídeo).

IV. CARACTERÍSTICAS PARTICULARES DE LAS VÉRTEBRAS EN CADA REGIÓN DE LA COLUMNA VERTEBRAL

La columna vertebral está dividida en cinco regiones: *cervical, torácica, lumbar, sacra* y *coccígea.* Consta de 7 vértebras en la región cervical, 12 en la región torácica, 5 en la región lumbar, 5 en la región sacra, y de 4 a 6 en la región coccígea.

En cada una de estas regiones de la columna vertebral, las vértebras presentan las características propias de la región en cuestión. Estas características se hallan especialmente definidas en las vértebras que ocupan la porción media de la región y se modifican en los extremos de ésta, de tal manera que el paso de un tipo de vértebra a otro es gradual.

VÉRTEBRAS CERVICALES

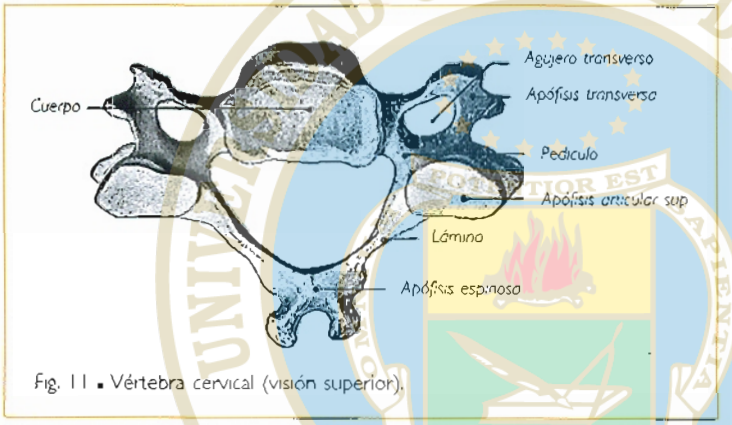

Fig. 11 ▪ Vértebra cervical (visión superior).

Las características particulares de las vértebras cervicales se han descrito al hablar del esqueleto del cuello (v. tomo 1). Resumiremos aquí sus características principales (fig. 11).

El *cuerpo vertebral* es alargado transversalmente y más grueso anterior que posteriormente; presenta en su cara superior dos eminencias laterales: los *ganchos del cuerpo vertebral* o *apófisis unciformes* (apófisis semilunares). En su cara inferior, se observan dos escotaduras laterales en relación con los ganchos de la vértebra subyacente.

Los *pedículos* nacen de la parte posterior de las caras laterales del cuerpo vertebral. Su borde superior está tan profundamente escotado como el inferior.

Las *láminas* son cuadriláteras y más anchas que altas.

La *apófisis espinosa* presenta un vértice bitubercular y una cara o borde inferior excavado por un canal anteroposterior.

Las *apófisis transversas* se implantan por medio de dos raíces que circunscriben, con el pedículo, el agujero transverso; su cara superior está excavada en canal y su vértice es bifurcado o bitubercular.

Las *apófisis articulares* terminan en carillas articulares planas y cortadas en bisel; las carillas superiores se orientan superior y posteriormente y las inferiores inferior y anteriormente.

El *agujero vertebral* es triangular y su lado anterior o base es mayor que los otros dos.

CARACTERÍSTICAS PROPIAS DE CIERTAS VÉRTEBRAS CERVICALES. La primera vértebra cervical o atlas, la segunda vértebra cervical o axis, la sexta y la séptima vértebras

cervicales presentan particularidades, especialmente marcadas en el atlas y el axis. Ya se han descrito estas vértebras al estudiar el esqueleto del cuello (v. tomo 1).

VÉRTEBRAS TORÁCICAS

a) CUERPO VERTEBRAL. El cuerpo es más grueso que el de las vértebras cervicales, y su diámetro transversal es casi igual al diámetro anteroposterior (fig. 10). En la parte posterior de las caras laterales, cerca del pedículo, se observan dos fositas costales, una superior y otra inferior, que se articulan con la cabeza de las costillas (fig. 12).



Fig. 12 . Vértebra torácica (visión lateral)

Estas superficies articulares están talladas en bisel a expensas de la cara vecina. Cada costilla se articula con las fositas costales superior e inferior de dos vértebras vecinas. La cara posterior del cuerpo vertebral se halla en relación con el agujero vertebral y es muy cóncava posteriormente (fig. 10).

b) PEDÍCULOS. Se implantan en la mitad superior cerca de las porciones laterales de la cara posterior del cuerpo vertebral. Su borde inferior es mucho más escotado que su borde superior.

c) LÁMINAS. Las láminas son igual de altas que de anchas.

d) APÓFISIS ESPINOSA. La apófisis espinosa es voluminosa, larga y muy inclinada inferior y posteriormente. Su vértice es unitubercular.

e) APÓFISIS TRANSVERSAS. Estas apófisis se desprenden a cada lado de la columna ósea formada por las apófisis articulares, posteriormente al pedículo. Están orientadas lateral y un poco posteriormente. Su extremo libre es más ancho y presenta en su cara anterior una superficie articular, la *fosita costal de la apófisis transversa,* que se halla en relación con el tubérculo de la costilla (figs. 10 y 12).

f) APÓFISIS ARTICULARES. Las apófisis articulares constituyen salientes superiores e inferiores a la base de las apófisis transversas. La carilla articular de la apófisis articular superior está orientada posterior, lateral y un poco superiormente. La carilla de la apófisis articular inferior presenta una orientación inversa.

g) AGUJERO VERTEBRAL. Es casi circular.

CARACTERÍSTICAS PROPIAS DE CIERTAS VÉRTEBRAS TORÁCICAS

1. Primera vértebra torácica. El cuerpo de esta vértebra recuerda al de las vértebras cervicales ya que presenta, en su cara superior, los ganchos del cuerpo vertebral. Sin embargo, en sus caras laterales se aprecian: superiormente, una fosita costal com-

pleta, que corresponde a toda la superficie articular de la cabeza de la 1.ª costilla; inferiormente, una hemicarilla que corresponde a una fosita costal para la 2.ª costilla.

2. Décima vértebra torácica. En el cuerpo vertebral no existe fosita costal inferior.

3. Undécima y duodécima vértebras torácicas. El cuerpo vertebral de cada una de estas vértebras presenta, en sus caras laterales, una sola fosita costal completa, es decir, relacionada con toda la superficie articular de la costilla correspondiente; dicha fosita está situada en la cara lateral del pedículo y anterior a éste.

La fosita costal de las apófisis transversas se halla ausente.

Por último, la apófisis articular inferior de la duodécima vértebra torácica es semejante a las apófisis articulares inferiores de las vértebras lumbares.

VÉRTEBRAS LUMBARES



Fig. 13 ▪ Vértebra lumbar (visión superior)

a) CUERPO VERTEBRAL. El cuerpo de las vértebras lumbares es voluminoso y reniforme, de eje mayor transversal (fig. 13).

b) PEDÍCULOS. Son muy gruesos y se implantan en los tres quintos superiores o en la mitad superior del ángulo formado por la unión de las caras posterior y lateral del cuerpo vertebral (fig. 16). El borde inferior es mucho más escotado que el superior.

c) LÁMINAS. Las láminas son más altas que anchas.

d) APÓFISIS ESPINOSA. Se trata de una lámina vertical, rectangular y gruesa, orientada horizontalmente en sentido posterior y acabada en un borde posterior libre y abultado (fig. 16).

e) APÓFISIS TRANSVERSAS O COSTALES (apófisis costiformes). Las apófisis costales se implantan en la unión del pedículo y de la apófisis articular superior. Son largas y estrechas, y terminan en un extremo afilado. Estas apófisis representan las costillas lumbares.

En la cara posterior de su base de implantación presentan un tubérculo denominado *apófisis accesoria* (fig. 17). Esta apófisis es, según algunos autores, homóloga a las apófisis transversas de las vértebras torácicas; sin embargo, para Vallois, las

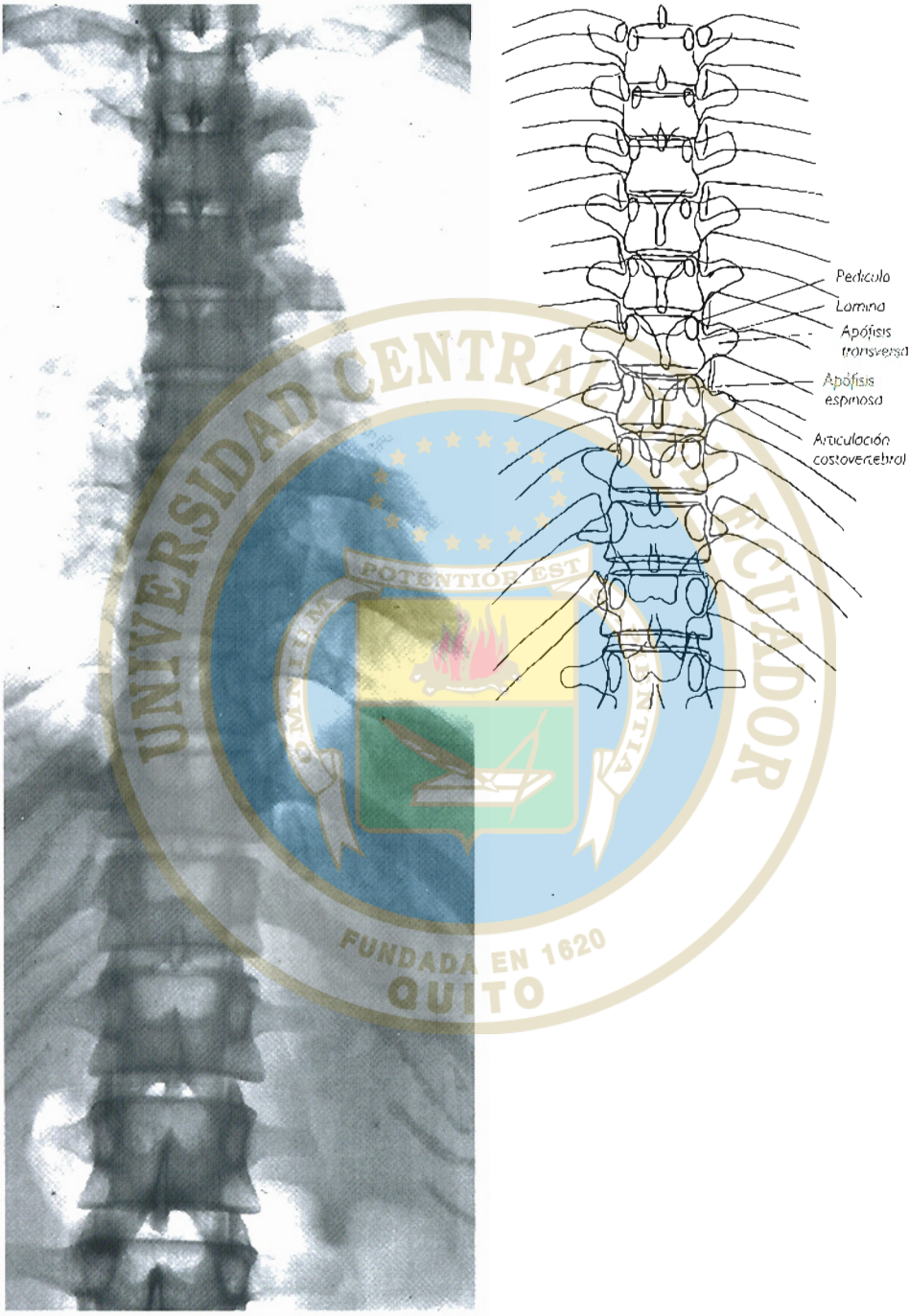

Fig. 14 . Radiografía de la columna vertebral torácica (proyección frontal)

UNIVERSIDAD CENTRAL DEL ECUADOR
FUNDADA EN 1620
QUITO

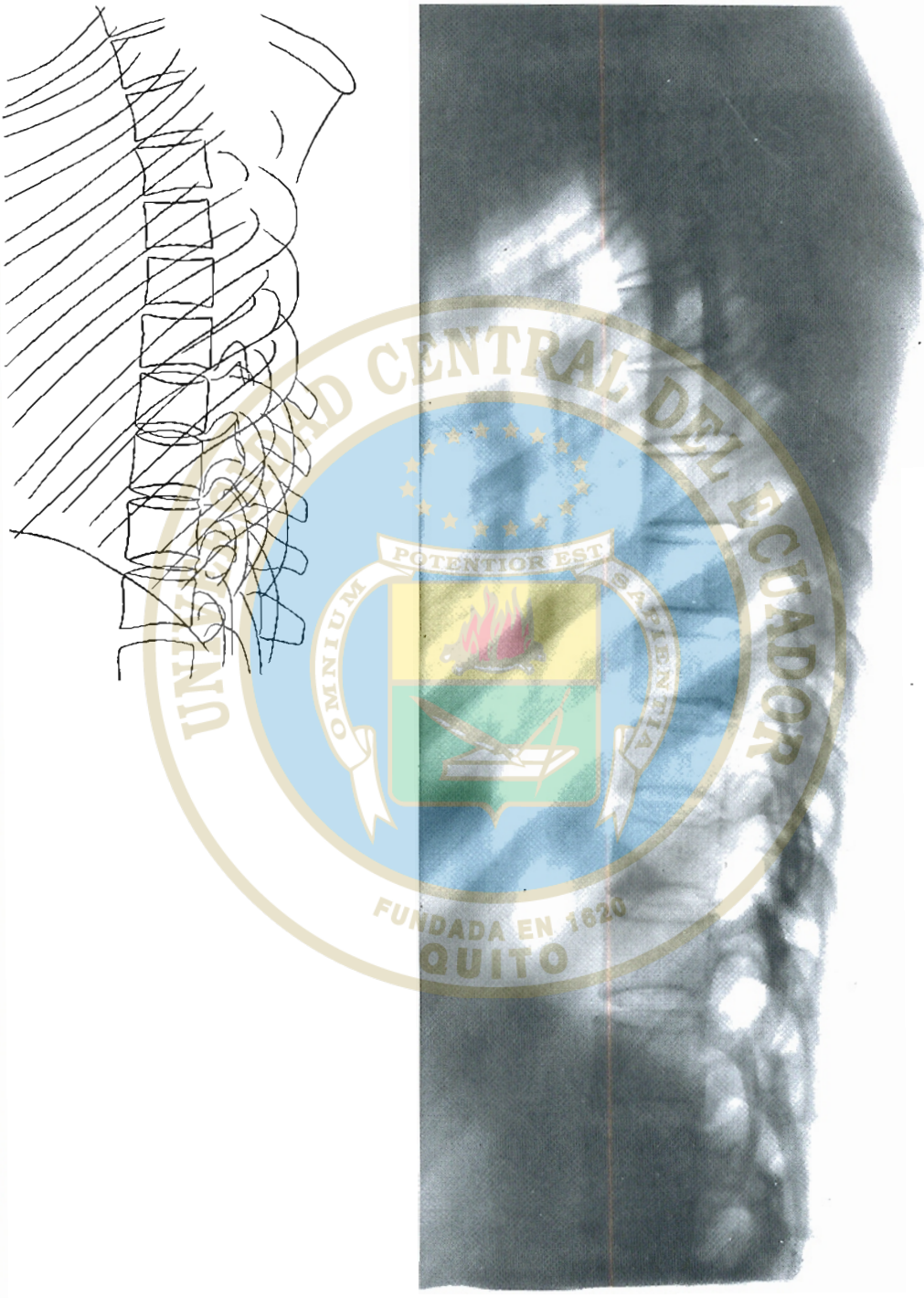

Fig 15 ▪ Radiografía de la columna vertebral torácica (proyección lateral)

apófisis accesorias, así como las apófisis mamilares (v. más adelante), son simples eminencias de inserción de algunos tendones de los músculos erectores de la columna.

f) APÓFISIS ARTICULARES. Las *apófisis articulares superiores* están aplanadas transversalmente. Su cara medial está ocupada por una superficie articular en forma de canal vertical, cuya concavidad se halla orientada medial y un poco posteriormente. Su cara lateral presenta, a lo largo del borde posterior de la apófisis, una eminencia denominada *apófisis mamilar* (fig. 17).

Las *apófisis articulares inferiores* muestran una superficie articular convexa en forma de segmento de cilindro (fig. 16).

Esta superficie está orientada lateral y un poco anteriormente, y se desliza en la concavidad de la apófisis articular superior de la vértebra situada inferiormente.

g) AGUJERO VERTEBRAL. Es triangular y sus tres lados son casi iguales.

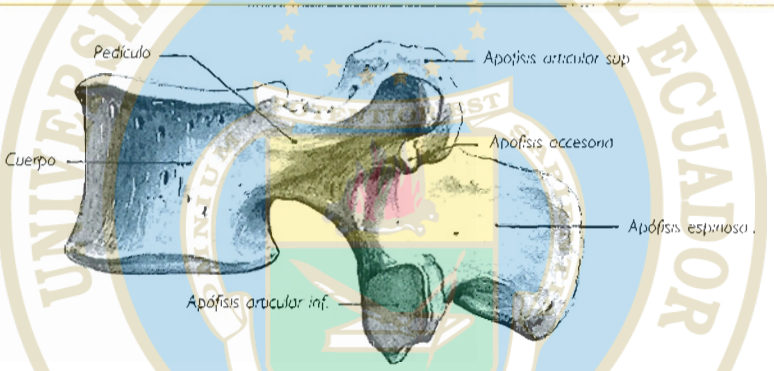

Fig. 16 ▪ Vértebra lumbar (visión lateral).

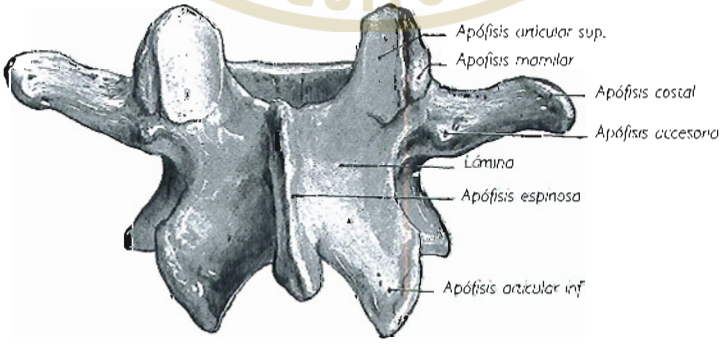

Fig. 17 ▪ Vértebra lumbar (visión posterior)

UNIVERSIDAD CENTRAL DEL ECUADOR
FUNDADA EN 1620
QUITO

CARACTERÍSTICAS PROPIAS DE CIERTAS VÉRTEBRAS LUMBARES

1. Primera vértebra lumbar. Su apófisis costal está menos desarrollada que la de las otras vértebras lumbares.

2. Quinta vértebra lumbar. La altura del cuerpo es mayor anterior que posteriormente. Las apófisis articulares inferiores están más separadas entre sí que en las demás vértebras lumbares. Su superficie articular se extiende hasta el límite inferior de los pedículos, mientras que en las otras vértebras se detiene a la altura de la cara inferior del cuerpo vertebral (fig. 16) (Mutel y Weber).

VÉRTEBRAS SACRAS Y COCCÍGEAS

Las vértebras sacras y coccígeas están soldadas y forman dos huesos distintos: el sacro y el cóccix.

A. Sacro

El sacro es el resultado de la unión de las cinco vértebras sacras.

Está situado en la parte posterior de la pelvis, inferiormente a la columna lumbar y entre los dos huesos coxales. Forma con la columna lumbar un ángulo obtuso, saliente anteriormente, denominado *promontorio* (ángulo sacrovertebral anterior). Este ángulo mide 118° en la mujer y 126° en el hombre (Bleicher y Beau).

El sacro está incurvado; su concavidad, más acentuada en la mujer que en el hombre, se halla orientada anteriormente.

Tiene forma de pirámide cuadrangular, aplanada de anterior a posterior, de base superior y vértice inferior. Se describen en él cuatro caras, una base y un vértice.

1. Cara pelviana (cara anterior) (fig. 18). Esta cara es cóncava de superior a inferior y transversalmente. Su parte media está constituida por los cuerpos de las cinco vértebras sacras, separados entre sí por cuatro líneas transversales. La altura de los cuerpos vertebrales disminuye de superior a inferior, de modo que la línea transversal comprendida entre la segunda y la tercera vértebras sacras se sitúa a mitad de la altura del hueso.

En los extremos de estas líneas transversales, se observan a cada lado cuatro orificios, los *agujeros sacros anteriores*. Estos orificios ovales, con el extremo medial más amplio y atravesados por los ramos anteriores de los nervios sacros, se prolongan lateralmente mediante unos surcos cuya anchura y profundidad disminuyen de medial a lateral. Todos convergen hacia la escotadura ciática mayor. El primero es ligeramente descendente, el segundo es horizontal y los dos siguientes (sobre todo el último) son ligeramente ascendentes. ❑ La distancia que separa cada agujero sacro anterior de la línea media disminuye de superior a inferior.

Las vértebras sacras segunda, tercera y cuarta dan inserción al músculo piriforme en una superficie que circunscribe superior, lateral e inferiormente los agujeros sacros anteriores segundo y tercero.

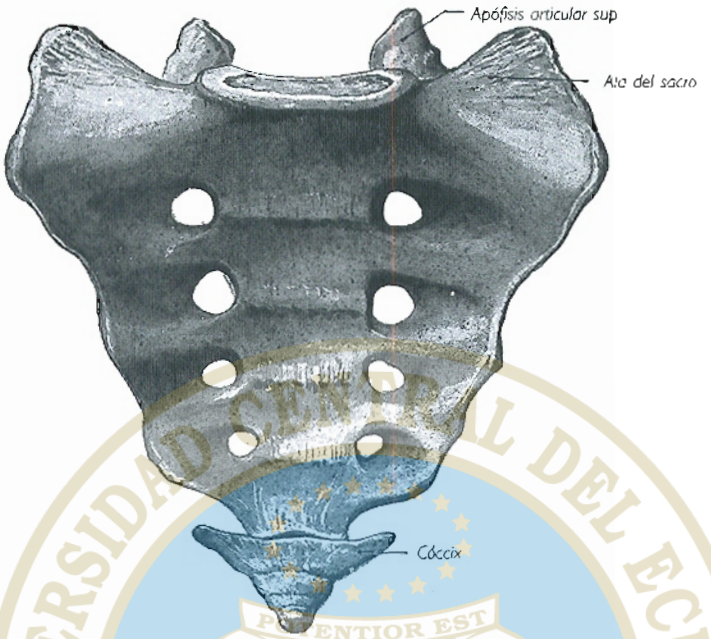

Fig. 18 ▪ Sacro y cóccix (visión anterior).

2. Cara dorsal (cara posterior) (fig. 22). Esta cara es convexa y muy irregular. Presenta en la línea media una cresta, denominada *cresta sacra media,* constituida por tres o cuatro tubérculos que alternan con depresiones. Los tubérculos son el resultado de la fusión de las apófisis espinosas. La cresta sacra media se bifurca inferiormente, a la altura de los agujeros sacros posteriores tercero o cuarto, en dos columnitas óseas, las *astas del sacro.* Las astas del sacro divergen de superior a inferior y limitan el *hiato del sacro,* en cuyo vértice termina el conducto sacro.

A cada lado de la cresta se encuentran: ❑ *a)* el *canal del sacro,* formado por la unión de las láminas vertebrales; ❑ *b)* la *cresta sacra intermedia,* formada por tres o cuatro tubérculos dispuestos en serie lineal y vertical y resultantes de la fusión de las apófisis articulares; ❑ *c)* los *agujeros sacros posteriores,* que son cuatro a cada lado, son más pequeños que los agujeros sacros anteriores y están atravesados por los ramos posteriores de los nervios sacros, al igual que los agujeros sacros anteriores, los agujeros sacros posteriores se aproximan poco a poco a la línea media de superior a inferior, si bien están un poco más alejados de ésta que los agujeros anteriores, ❑ y *d)* la *cresta sacra lateral,* que es más voluminosa que la cresta sacra intermedia, está situada lateralmente a los agujeros sacros posteriores y resulta de la soldadura de las apófisis transversas de las vértebras sacras: «Entre dos agujeros sacros posteriores contiguos, se encuentra la base de la apófisis transversa que, inmediatamente, parece bifurcarse para ir a unirse, superior e inferiormente, con las ramas que le envían las apófisis transversas vecinas, formando los tubérculos que debemos denominar *cresta sacra lateral*» (Max Posth).

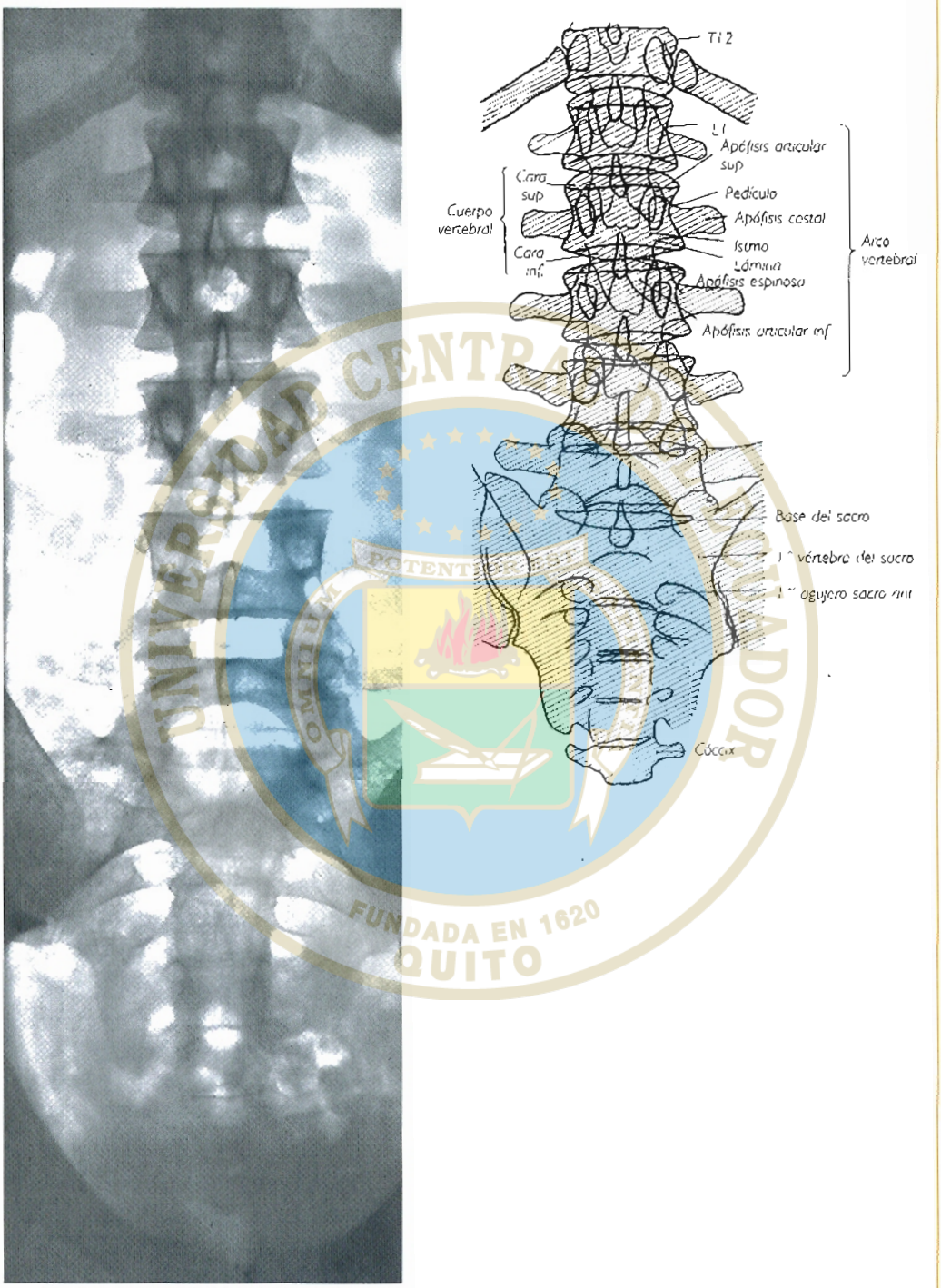

Fig. 19 ▪ Radiografía de la columna vertebral lumbar y del sacro (proyección frontal)

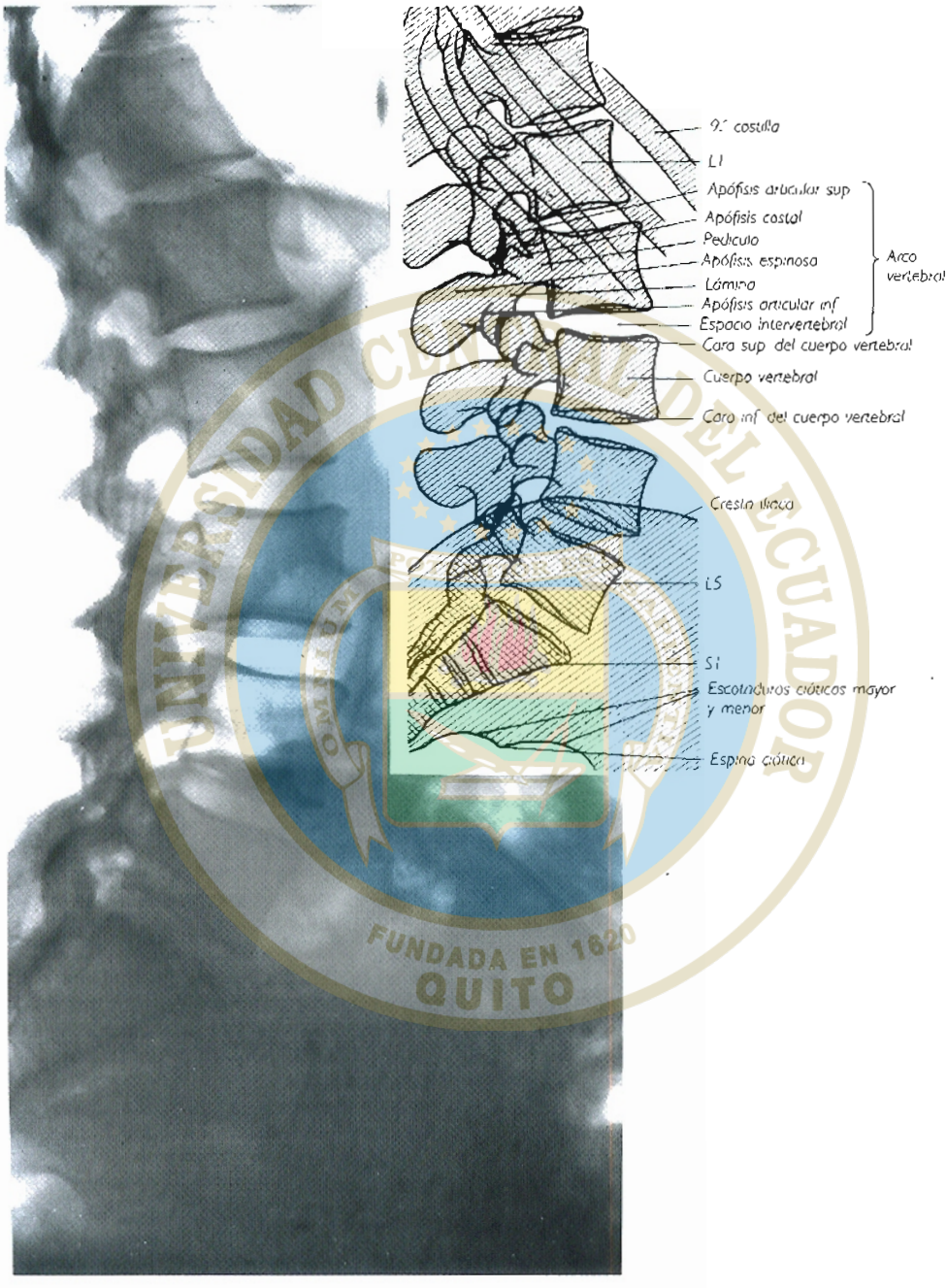

Fig. 20 • Radiografía de la columna vertebral lumbar y del sacro (proyección lateral).

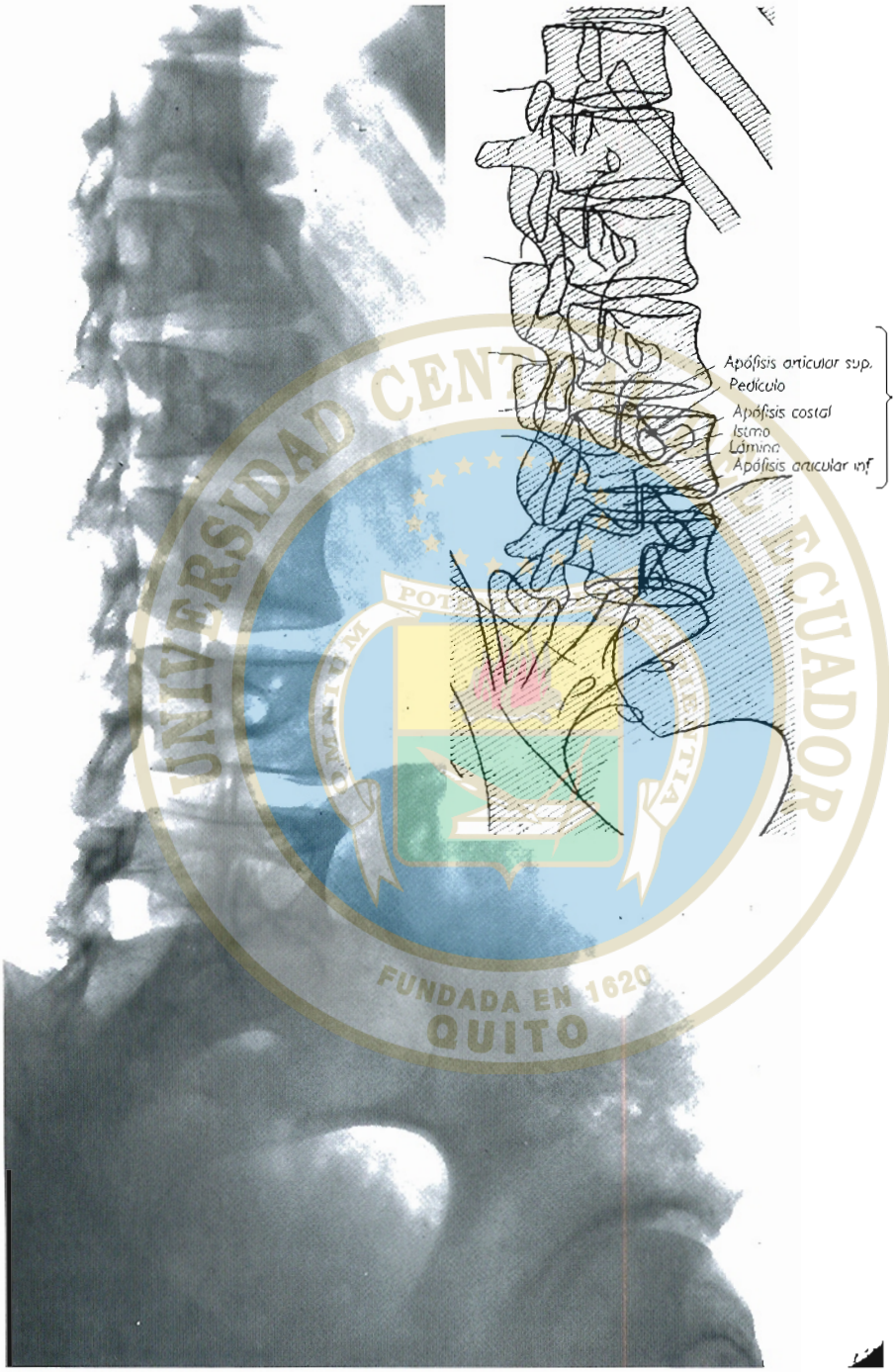

Fig. 21 ▪ Radiografía de la columna vertebral lumbar y del sacro (proyección oblicua).

UNIVERSIDAD CENTRAL DEL ECUADOR
FUNDADA EN 1620
QUITO

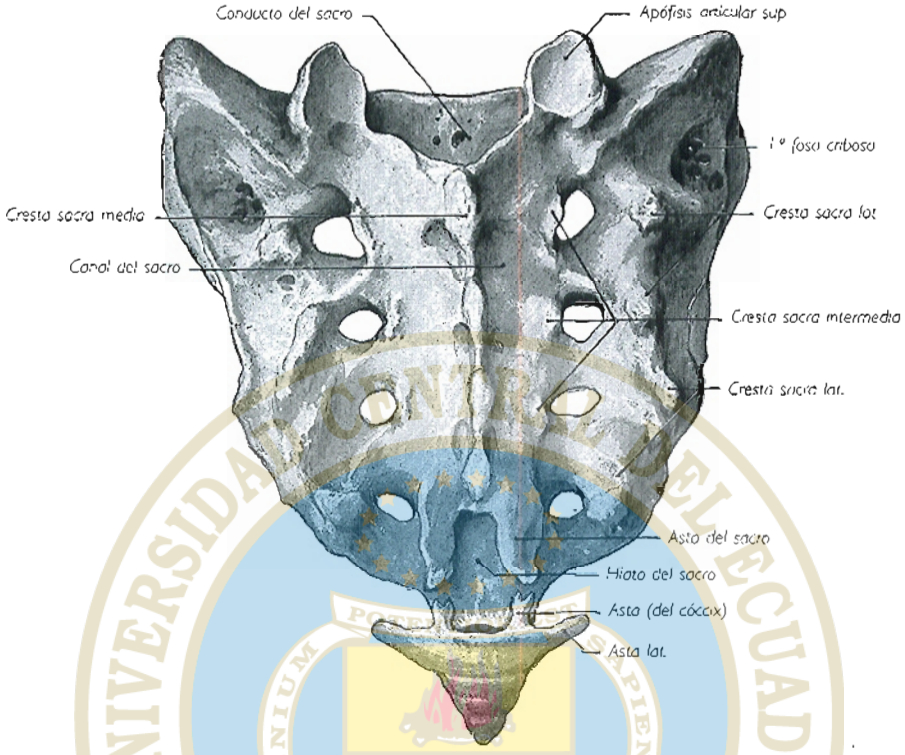

Fig. 22 ▪ Sacro y cóccix (visión posterior)

En el intervalo comprendido entre dos tubérculos contiguos de la cresta sacra lateral y lateralmente a ellos se observa una depresión rugosa, perforada por agujeros vasculares, denominada *fosa cribosa del sacro.* La primera fosa cribosa es mucho más extensa, profunda y rica en orificios vasculares que las restantes.

Los músculos erectores de la columna se insertan en la cara posterior del sacro, en particular sobre las crestas sacras media, intermedias y laterales. En estas últimas se insertan también los músculos glúteos mayores.

3. Caras laterales (fig. 23). Las caras laterales son triangulares de base superior. Se aprecian en ellas dos segmentos, uno superior y otro inferior.

El *segmento superior* es ancho y corresponde a las dos primeras vértebras sacras. Su porción anteroinferior está ocupada por una superficie articular denominada *cara auricular,* porque su contorno se asemeja al de una oreja. Se articula con una carilla similar del hueso coxal. Precisaremos la forma de estas superficies articulares cuando estudiemos la articulación sacroilíaca.

Posteriormente a la cara auricular, se encuentra un área irregular y rugosa, en la cual se distingue la primera fosa cribosa.

El *segmento inferior* de las caras laterales corresponde a las tres últimas vértebras sacras. Adopta la forma de un borde grueso y romo, recubierto de rugosidades destinadas a la inserción de los ligamentos sacrotuberoso y sacroespinoso.

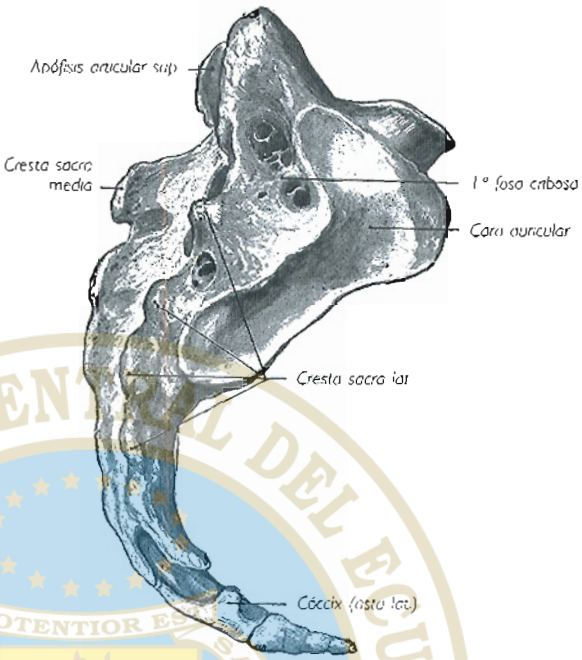

Fig. 23 ▪ Sacro y cóccix (visión lateral).

4. Base. La base del sacro se halla orientada anterior y superiormente (fig. 24).

Su *porción media* presenta, de anterior a posterior, en primer lugar la cara superior reniforme del cuerpo de la primera vértebra sacra y después el orificio superior, triangular de base anterior, del conducto sacro. Los bordes laterales de este orificio son oblicuos inferior, medial y posteriormente, y limitan una escotadura cuyo vértice inferior corresponde al extremo superior de la cresta sacra media (figs. 22 y 24).

Sus *porciones laterales* están ocupadas anteriormente por una amplia superficie lisa, triangular de base lateral, cóncava transversalmente y convexa de anterior a posterior: es el *ala del sacro,* que está limitada anterior e inferiormente por un borde romo que participa en la constitución de la abertura superior de la pelvis (figs. 18 y 24).

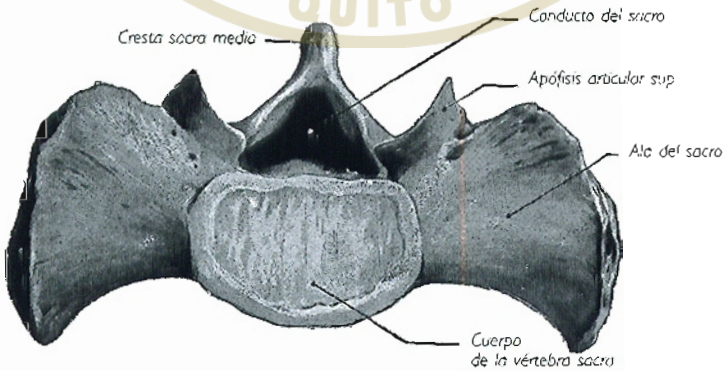

Fig. 24 ▪ Base del sacro.

A veces se observa, sobre la superficie del ala del sacro, un canal oblicuo anterior y lateral, determinado por el tronco lumbosacro (Poirier). La porción lateral del ala del sacro sirve de inserción, en una pequeña parte de su superficie, al músculo iliopsoas.

Posteriormente a las alas del sacro se elevan las apófisis articulares superiores de la primera vértebra sacra. Su superficie articular es ligeramente cóncava y se orienta medial y posteriormente. Las apófisis articulares están separadas de las alas por dos canales que contribuyen a formar los agujeros intervertebrales entre la quinta vértebra lumbar y el sacro.

5. Vértice. El vértice del sacro está ocupado por una superficie convexa y elíptica, cuyo eje mayor es transversal y que se articula con la base del cóccix. La superficie articular inferior del sacro, la superficie superior del cóccix y las superficies articulares de las vértebras coccígeas, que están incompletamente soldadas, presentan en su parte central una pequeña fosita de origen notocordal (R. Dieulafé).

6. Conducto sacro. El conducto sacro forma la parte inferior del conducto vertebral. Es de forma prismática triangular superiormente, y se estrecha y se aplana poco a poco inferiormente. En su extremo distal, el conducto sacro está constituido por un canal abierto posteriormente y limitado lateralmente por las astas del sacro.

El conducto sacro origina a cada lado cuatro conductos, verdaderos agujeros intervertebrales, que se bifurcan muy pronto para abrirse anterior y posteriormente, en la superficie del hueso, en los agujeros sacros anteriores y posteriores.

B. Cóccix

El cóccix es una pieza ósea, aplanada de anterior a posterior y triangular; su base es proximal y su vértice distal. Está constituido por la unión de cuatro a seis vértebras atrofiadas.

En el cóccix se distinguen dos caras, dos bordes, una base y un vértice (figs. 21 y 22).

La *cara anterior* es ligeramente cóncava. La *cara posterior* es convexa. Ambas presentan surcos transversales, que son indicios de la primitiva separación de las vértebras coccígeas.

Los *bordes laterales* son irregulares y sirven de inserción a los ligamentos sacroespinoso y sacrotuberoso y al músculo coccígeo.

La *base* se articula con el vértice del sacro (v. *Vértice del sacro*). Presenta a cada lado dos prolongaciones (fig. 22): una es vertical, se denomina *asta del cóccix* y está unida al asta correspondiente del sacro por un ligamento; la otra es transversal y se designa con el nombre de *asta lateral*.

El *vértice* es romo y frecuentemente está desviado de la línea media.

V. COLUMNA VERTEBRAL EN CONJUNTO

DIMENSIONES. La columna vertebral mide por término medio 75 cm de longitud.

Los diámetros anteroposterior y transversal alcanzan sus mayores dimensiones a la altura de la base del sacro y disminuyen desde este punto hacia los dos extremos. Esta disminución es irregular superiormente, y rápida y progresiva inferiormente.

CURVATURAS. La columna vertebral no es rectilínea. Describe cuatro curvaturas en el plano sagital y una en el plano frontal.

Las *curvaturas sagitales* se suceden de superior a inferior y son alternativamente convexas y cóncavas en una misma dirección (fig. 25, B). La curvatura cervical es convexa anteriormente; la curvatura torácica es cóncava anteriormente; la curvatura lumbar es convexa en el mismo sentido y, finalmente, la curvatura sacrococcígea es cóncava anteriormente.

Las curvaturas sagitales varían con la edad: la columna vertebral del recién nacido sólo presenta claramente una curvatura torácica, que es cóncava anteriormente. Las otras se hallan ausentes o están muy poco desarrolladas. Cuando el niño comienza a sentarse, se forma la curvatura cervical por acción de los músculos que enderezan la cabeza. Asimismo, la curvatura lumbar se desarrolla cuando el niño comienza a andar; la formación de ésta resulta de la contracción de los músculos erectores de la columna vertebral.

Las curvaturas sagitales tienen como resultado el aumento de la resistencia y elasticidad de la columna vertebral.

La *curvatura lateral* es una ligera desviación de la columna torácica a la altura de la tercera, cuarta y quinta vértebras torácicas. La concavidad de esta curvatura se orienta generalmente hacia la izquierda.

CONFIGURACIÓN EXTERNA. Vista en su conjunto, la columna vertebral puede dividirse en dos partes: ❑ una, superior y muy larga, está formada por vértebras móviles dispuestas unas sobre otras y cuyo volumen y resistencia aumentan regularmente de superior a inferior; ❑ la otra, inferior o sacrococcígea, se compone de vértebras soldadas entre sí, cuyo volumen disminuye de superior a inferior.

En la columna vertebral en su conjunto se pueden considerar, desde un punto de vista descriptivo, cuatro caras y un conducto vertebral.

La *cara anterior* muestra una columna cilíndrica media, formada por la superposición de los cuerpos vertebrales (fig. 25, C).

La *cara posterior* presenta: *a)* en la línea media, la *cresta espinal,* constituida por la superposición de las apófisis espinosas, y *b)* a los lados, los *canales vertebrales.* La vertiente medial de los canales vertebrales está formada por las apófisis espinosas; la vertiente anterolateral, por las apófisis articulares y transversas, y el fondo por las láminas vertebrales (fig. 25, A).

Las *caras laterales* muestran, posteriormente a los cuerpos vertebrales, los pedículos y los agujeros intervertebrales, las apófisis transversas y las apófisis articulares (fig. 25, B).

La altura de los pedículos y las dimensiones de los agujeros intervertebrales aumentan regularmente de superior a inferior hasta la quinta vértebra lumbar.

CONDUCTO VERTEBRAL. El conducto vertebral (conducto raquídeo) se extiende a lo largo de toda la columna vertebral. Es prismático y triangular en el cuello y en la re-

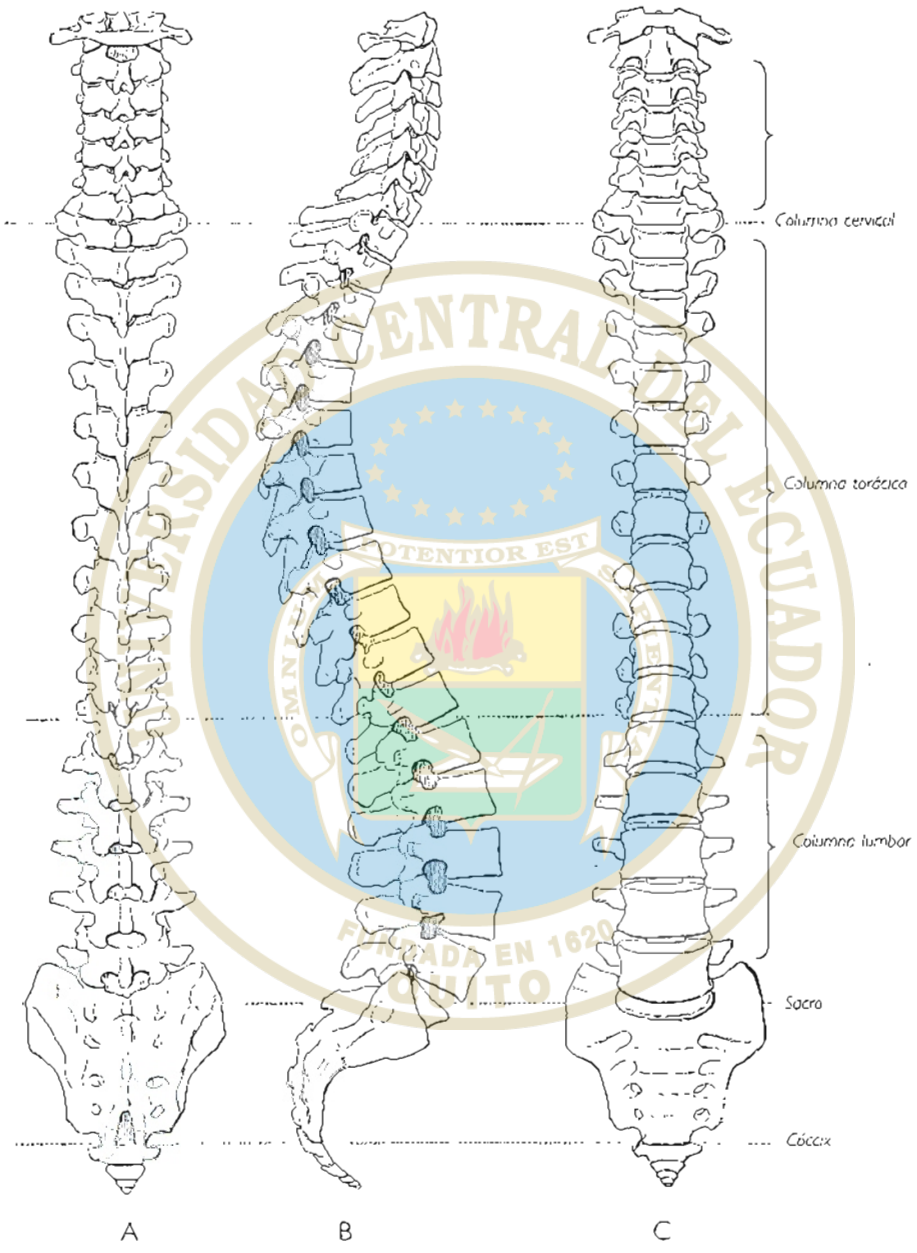

Fig. 25 • Columna vertebral. A) Visión posterior. B) Visión lateral. C) Visión anterior. (Según P. Richer)

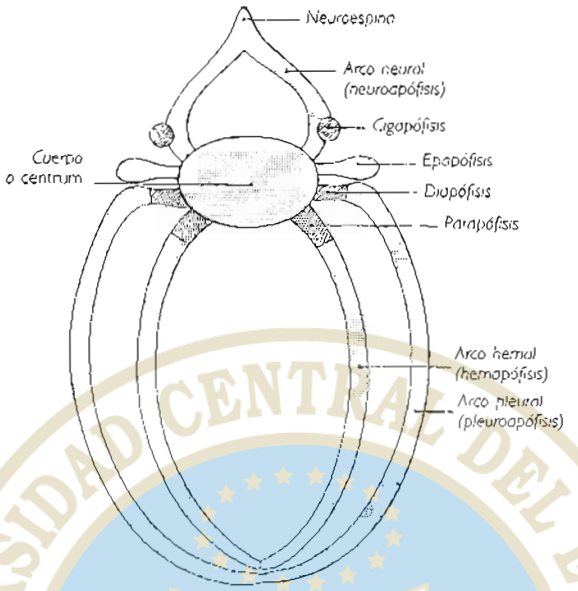

Fig 26 ▪ Esquema de una vértebra tipo.

gión lumbar, mientras que es casi cilíndrico en la región torácica. Sus dimensiones, que están en relación con la movilidad de cada región, son mayores en el cuello y en la región lumbar que en la región torácica.

DESARROLLO DE LAS VÉRTEBRAS. La distribución de los centros de osificación de las vértebras y sus variaciones en los diferentes segmentos de la columna vertebral sólo pueden comprenderse si se conoce previamente la disposición de la vértebra tipo, sintética, que resume todas las características de la vértebra en la serie de los vertebrados.

La *vértebra tipo* comprende (fig. 26): *a)* un *cuerpo* o *centro* que se convierte en el cuerpo vertebral; *b)* un *proceso neural* o *arco neural,* formado por la unión de dos prolongaciones o *neuroapófisis;* las neuroapófisis forman en el hombre los pedículos y las láminas vertebrales; las dos neuroapófisis unidas se prolongan dorsalmente en un saliente medial, la *neuroespina* o apófisis espinosa; dan origen además a prolongaciones verticales, las *cigapófisis,* que constituyen las apófisis articulares; *c)* un primer *arco ventral* o *arco anterior,* el *arco hemal,* formado a cada lado por la *parapófisis* posteriormente y la *hemapófisis* anteriormente; el arco hemal no está representado en el ser humano, pero se observa en la columna caudal de los peces, de muchos reptiles y de mamíferos con cola musculosa; solamente está desarrollado en el tronco de ciertos peces (Vialleton); *d)* un segundo arco ventral, *proceso costal* o *arco pleural,* que comprende las *diapofisis* posteriormente y las *pleuroapófisis* anteriormente; este arco está representado en el ser humano por los arcos costales, y *e)* las *epapófisis* o apófisis transversas.

OSIFICACIÓN DE LAS VÉRTEBRAS EN GENERAL. La siguiente descripción está basada en las investigaciones efectuadas por Teissandier y Champagne en un gran número de embriones preparados siguiendo el método de Spalteholtz, de manera que los resultados obtenidos son indiscutibles.

Las vértebras se osifican a partir de tres centros primarios: uno medio para el cuerpo y dos laterales para el arco neural y las apófisis que se desprenden de él (fig. 27).

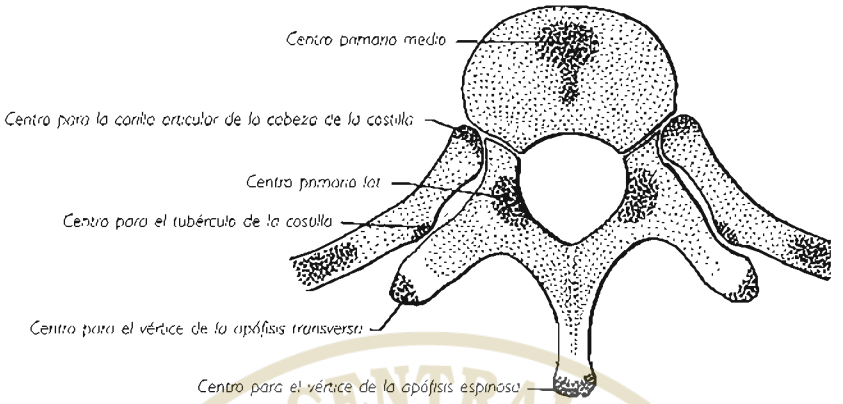

Fig. 27. Disposición general de los centros de osificación primarios y de algunos centros secundarios de una vértebra (esquema de Teissandier).

El *centro primario medio* del cuerpo comprende un solo centro de osificación principal, el cual da origen posteriormente a una prolongación que se une primeramente a la masa principal por medio de un estrecho pedículo (fig. 27). Esta disposición ha inducido a pensar en la existencia de dos centros de osificación medios para el cuerpo: uno principal y otro accesorio situado posteriormente al primero.

Cada *centro primario lateral* comprende un solo centro de osificación principal, que aparece a cada lado del arco neural, en la unión del pedículo, la lámina y la apófisis transversa. Este centro de osificación al principio tiene forma ovoide y sus prolongaciones forman las apófisis articulares, las apófisis transversas y las láminas correspondientes.

Los principales centros de osificación aparecen hacia la mitad del tercer mes de vida intrauterina.

La osificación comprende casi simultáneamente las columnas cervical y torácica y se extiende muy rápidamente a las vértebras lumbares y sacras.

A los tres centros primarios de osificación se añaden los centros de osificación secundarios, que son: *a)* dos centros secundarios para los discos epifisarios; tienen forma de láminas delgadas que recubren las caras superior e inferior del cuerpo vertebral; *b)* un centro para el vértice de la apófisis espinosa; este centro es doble en las vértebras cervicales, *c)* un centro para el vértice de la apófisis transversa; *d)* un centro para cada apófisis articular superior, y *e)* un centro para cada apófisis articular inferior. Estos centros secundarios se desarrollan hacia los 18 años.

ARQUITECTURA. En el cuerpo vertebral, las trabéculas óseas adoptan la siguiente disposición: unas son verticales; otras son radiadas, convergiendo de las superficies laterales, anterior y posterior hacia el centro; otras, finalmente, irradian hacia el cuerpo a partir de los pedículos y de las superficies articulares de las apófisis articulares. En las apófisis espinosas, las trabéculas describen arcos abiertos hacia la raíz de la apófisis (Mutel, Gallois y Japiot).

ESQUELETO DEL TÓRAX

El esqueleto del tórax o caja torácica está constituido por: *a)* las vértebras torácicas; *b)* las costillas y los cartílagos costales, y *c)* una pieza media anterior, el esternón, al cual se unen anteriormente los siete primeros cartílagos costales.

I. ESTERNÓN

El esternón es un hueso alargado de superior a inferior, aplanado de anterior a posterior y situado en la parte anterior y media del tórax. Está dirigido oblicuamente en sentido inferior y anterior, de tal modo que un plano que lo prolongase superiormente terminaría en la tercera vértebra cervical (Cruveilhier).

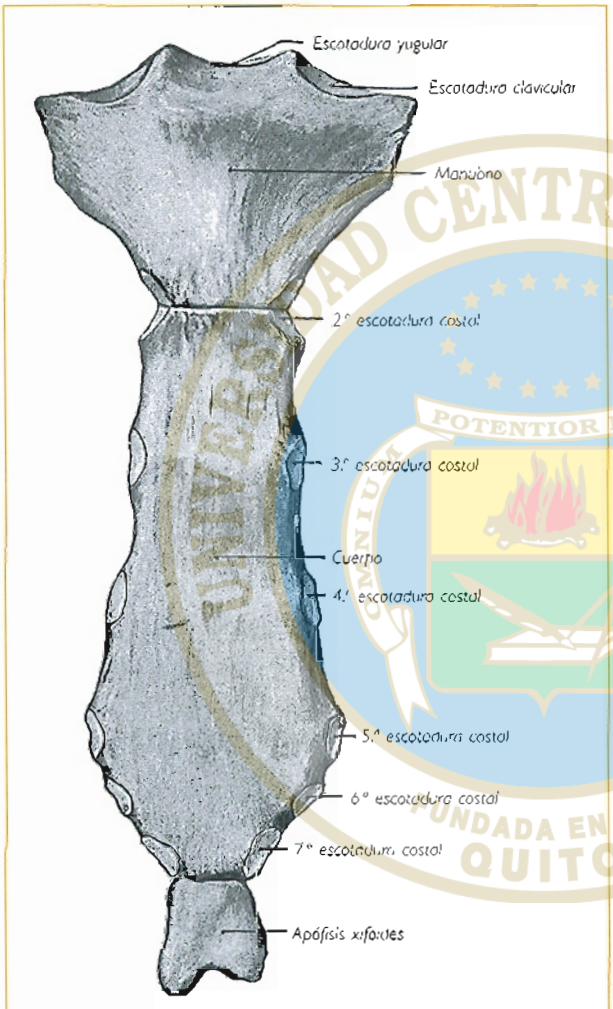

Fig. 28. Esternón (visión anterior).

El esternón está originariamente formado por varias piezas independientes, las *esternebras*. Algunas de ellas se sueldan en el curso del desarrollo; por consiguiente, en el adulto, el esternón, que los antiguos comparaban con una espada de gladiador, parece estar constituido solamente por tres piezas principales, que son, de superior a inferior: *a)* el *manubrio* (mango o preesternón); *b)* el *cuerpo* (lámina o mesoesternón), y *c)* la *apófisis xifoides* (punta) (fig. 28).

En el esternón se describen dos caras (una anterior y otra posterior), dos bordes laterales y dos extremos (un extremo craneal o base y otro caudal o apófisis xifoides).

1. Cara anterior. La cara anterior es convexa de superior a inferior. Presenta crestas transversales, que son un vestigio de la soldadura de las esternebras (fig. 28). La línea de unión entre el manubrio y el cuerpo del esternón forma la arista de un ángulo diedro saliente anteriormente denominado *ángulo del esternón* (de Louis). A cada lado, se observan además: en el manubrio, una cresta rugosa oblicua inferior y medialmente para la inserción del músculo esternocleidomastoideo; en el cuerpo, algunas rugosidades destinadas a la inserción del músculo pectoral mayor.

2. Cara posterior. Esta cara es cóncava y lisa, y está cruzada por crestas transversales semejantes a las de la cara anterior, pero mucho menos acentuadas y frecuentemente apenas visibles.

3. Bordes laterales. Cada borde lateral presenta siete *escotaduras costales,* que se articulan con los siete primeros cartílagos costales. La primera escotadura costal se sitúa en la parte superior del borde lateral del manubrio; la segunda corresponde a la unión del manubrio con el cuerpo (fig. 28).

Las escotaduras costales están separadas entre sí por seis *escotaduras intercostales,* cuya altura disminuye gradualmente de superior a inferior.

4. Extremo superior. El extremo superior o *base del esternón* presenta tres escotaduras, una media y dos laterales. La escotadura media, cuya concavidad se orienta superiormente, se denomina *escotadura yugular.* Las escotaduras laterales se orientan superior y lateralmente. Cada una de ellas está ocupada por una carilla articular, cóncava transversalmente y convexa de anterior a posterior, denominada *escotadura clavicular.*

5. Extremo inferior. El extremo inferior o apófisis xifoides es más delgado que el resto del hueso y su forma es variable, está retraído de la cara anterior del cuerpo del esternón y se sitúa en el plano de prolongación de la cara posterior.

La apófisis xifoides está frecuentemente perforada por un agujero.

La apófisis xifoides termina en un vértice, que algunas veces es bífido y se halla a menudo desviado anterior, posterior o lateralmente.

La apófisis xifoides con frecuencia es cartilaginosa.

■ **ARQUITECTURA.** El esternón se compone de tejido óseo esponjoso de amplias mallas, rodeado por una delgada envoltura de tejido óseo compacto.

■ **OSIFICACIÓN.** El esbozo cartilaginoso del esternón está formado originariamente por dos mitades laterales distintas, que se unen secundariamente en la línea media

En esta lámina cartilaginosa se observan, hacia el sexto mes de vida intrauterina, centros de osificación distintos para cada una de las piezas del esternón (fig. 29).

Normalmente el manubrio se desarrolla a partir de un solo centro de osificación primario medio y a partir de dos centros secundarios para las escotaduras claviculares.

En el cuerpo del esternón se observan dos centros de osificación por cada esternebra, situados a los lados de la línea media. Sin embargo, la primera esternebra suele presentar un único centro de osificación medio.

Por último, la apófisis xifoides suele desarrollarse a partir de un sólo centro de osificación.

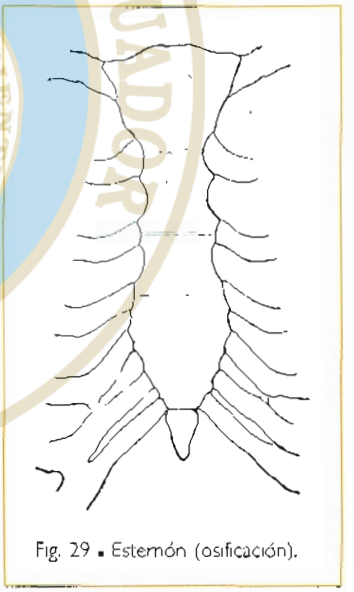

Fig. 29 ▪ Esternón (osificación).

II. COSTILLAS

Las costillas son huesos planos y muy alargados, en forma de arcos aplanados de lateral a medial. Son 12 a cada lado, y se designan con los nombres de primera (I), segunda (II), tercera (III), etc., de superior a inferior.

Se distinguen tres categorías de costillas (fig. 36): ❑ *a) costillas verdaderas,* que están unidas al esternón por los cartílagos costales; ❑ *b) costillas falsas,* que no se extienden hasta el esternón sino que se unen, por el extremo anterior del cartílago que las prolonga, al cartílago costal situado superiormente; las costillas falsas son tres, concretamente la octava, la novena y la décima, y ❑ *c) costillas flotantes;* se denominan así la undécima y duodécima costillas, que no alcanzan ni el esternón ni el arco costal.

A. Características generales de las costillas

DIRECCIÓN. Las costillas describen una curva cóncava medial, que no es regular.

Desde la columna vertebral hacia el esternón, cada costilla se dirige al principio inferior y lateralmente; después cambia una primera vez de dirección y se orienta inferior y anteriormente; por último, cerca de su extremo anterior, se incurva y se dirige inferior, medial y anteriormente. Las dos acodaduras resultantes de estos cambios de dirección son muy aparentes en la cara lateral del hueso y se designan con los nombres de *ángulo* (ángulo posterior) y *ángulo anterior* de las costillas (fig. 30).



Fig. 30 ▪ Costilla (visión externa)

La curvatura de las costillas es compleja y puede dividirse en tres curvaturas secundarias: ❑ *a)* una *curvatura sobre las caras* que acabamos de describir, según la cual la costilla describe una curva cóncava medialmente; ❑ *b)* una *curvatura sobre los bordes,* de tal modo que éstos adoptan la forma de una S, cuyo extremo posterior está elevado mientras que el anterior desciende (fig. 30), y ❑ *c)* una *curvatura axial,* según la cual la cara lateral de las costillas se orienta inferior y posteriormente en su parte posterior, directamente lateral en su parte media, y superior y anteriormente en su parte anterior.

Las costillas están inclinadas de superior a inferior y de posterior a anterior. Esta inclinación aumenta gradualmente de la primera a la duodécima costilla.

LONGITUD. La longitud de las costillas aumenta desde la primera hasta la séptima y disminuye desde la séptima hasta la duodécima.

CONFIGURACIÓN. En cada costilla se distinguen un cuerpo, un extremo posterior y un extremo anterior.

a) CUERPO. El cuerpo presenta: ❑ *a)* una cara lateral, en la cual sobresale especialmente el ángulo de la costilla (fig. 30); ❑ *b)* una cara medial, excavada a lo largo de su borde inferior

y en el segmento medio de la costilla por un canal denominado *surco de la costilla;* ❑ *c)* un *borde superior romo,* y ❑ *d)* un *borde inferior* delgado y rugoso, que forma el labio inferolateral del surco costal; en los labios de este surco se insertan los músculos intercostales.

b) EXTREMO POSTERIOR. El extremo posterior de la costilla comprende tres partes: la cabeza, el tubérculo y el cuello de la costilla (fig. 31).

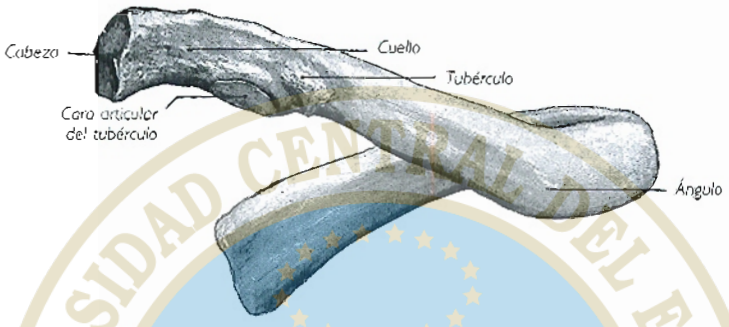

Fig. 31 ▪ Costilla (visión posterior).

La *cabeza de la costilla* tiene la forma de un ángulo diedro que sobresale medialmente; la arista de este ángulo es horizontal y anteroposterior, y se corresponde con el disco intervertebral; las caras superior e inferior están ocupadas por dos caras articulares que se oponen a las fositas costales de los cuerpos vertebrales correspondientes (fig. 12).

El *tubérculo de la costilla* está compuesto por dos eminencias separadas entre sí por una ligera depresión oblicua inferior y lateralmente. La *eminencia inferomedial* es articular y se corresponde con la fosita costal de la apófisis transversa. La *eminencia superolateral* es rugosa y sirve de inserción a ligamentos.

El *cuello de la costilla* está comprendido entre la cabeza y el tubérculo, y es aplanado de anterior a posterior. Su cara anterior es lisa y su cara posterior está cubierta de rugosidades determinadas por las inserciones ligamentosas.

c) EXTREMO ANTERIOR. Está excavado y recibe el extremo lateral del cartílago costal.

B. Características propias de ciertas costillas.

1. **Primera costilla.** La primera costilla es la más ancha y corta de todas; es aplanada de superior a inferior.

a) CUERPO. El cuerpo de la primera costilla presenta una cara superior, una cara inferior, un borde lateral convexo y un borde medial cóncavo.

La *cara superior* (fig. 32) se orienta superior y anteriormente. A lo largo de su borde medial y un poco anteriormente a su parte media, se observa una pequeña eminencia rugosa, el *tubérculo del músculo escaleno anterior* (de Lisfranc), en el cual se inserta el músculo escaleno anterior. A veces el tubérculo del músculo escaleno anterior es poco

aparente; está limitado anterior y posteriormente por dos surcos anchos y poco profundos: el anterior es el surco de la vena subclavia; el posterior, el surco de la arteria subclavia. Este surco arterial corresponde exactamente a la porción media del cuerpo de la costilla, de manera que, al medir el eje de ésta, los segmentos anterior y posterior al surco poseen la misma longitud (Granjon).



Fig. 32 • Primera costilla (visión superior)



Fig. 33 • Primera costilla (visión superior). Inserciones musculares

Anteriormente al surco venoso, la cara superior es rugosa y sirve de inserción al ligamento costoclavicular y al músculo subclavio. Lateral y posteriormente al surco arterial, se aprecian rugosidades destinadas a la inserción del músculo escaleno medio y del músculo serrato anterior. La primera costilla no presenta surco costal.

b) EXTREMO POSTERIOR. En la cabeza se observa una sola cara articular, que es convexa. ❑ El *cuello* es delgado y aplanado de superior a inferior. ❑ El *tubérculo* es una eminencia que se observa en el borde lateral de la costilla. ❑ A lo largo del borde lateral de la costilla, se insertan el músculo serrato posterior superior lateralmente al tubérculo y el músculo elevador de la costilla medialmente.

2. Segunda costilla. Las caras de la segunda costilla presentan una orientación oblicua, intermedia entre las de la primera costilla, que son horizontales, y las de la tercera, que son verticales. En su cara lateral se observa una superficie rugosa destinada a

las inserciones del músculo escaleno posterior superior y del músculo serrato anterior (fig. 34). El músculo serrato posterior superior se inserta posteriormente al músculo escaleno posterior, y el segundo músculo elevador de la costilla se inserta en el borde superior del cuello. ❑ No presenta surco costal.

3. Undécima y duodécima costillas. Las dos últimas costillas no presentan tubérculo; su cabeza tiene una sola cara articular.

La duodécima costilla no presenta surco costal ni ángulo. Su longitud es muy variable. Puede ser o bien muy corta, o bien tan larga que puede alcanzar hasta los 14 cm. Cuando es muy corta, es casi horizontal.

■ **ARQUITECTURA.** Las costillas están formadas, al igual que los huesos planos, por una capa de tejido óseo esponjoso comprendida entre dos láminas de tejido óseo compacto.

■ **OSIFICACIÓN DE LAS COSTILLAS.** Las costillas se desarrollan a partir de un centro de osificación primario y tres secundarios. El centro primario aparece antes que el de las vértebras, entre los días 55 y 60 de vida intrauterina, en la unión de los dos tercios anteriores y del tercio posterior del cartílago. Se inicia por las costillas medias y se extiende seguidamente hacia las primeras y últimas costillas (Champagne y Teissandier). Los tres centros secundarios forman las dos eminencias del tubérculo y la cara articular de la cabeza. Éstas se desarrollan hacia los 16 años.

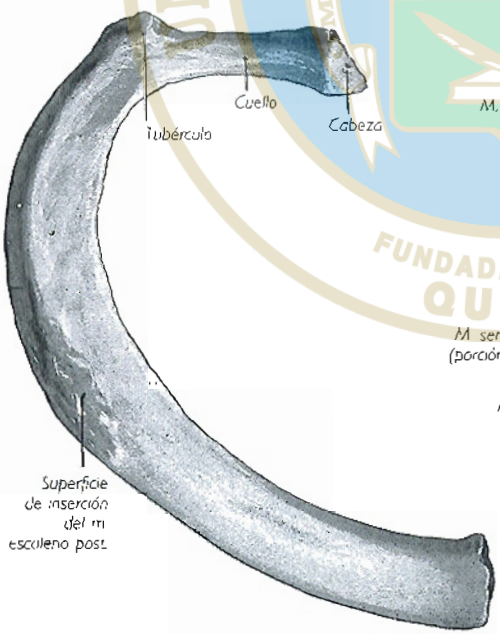

Fig. 34 ▪ Segunda costilla (visión superior)

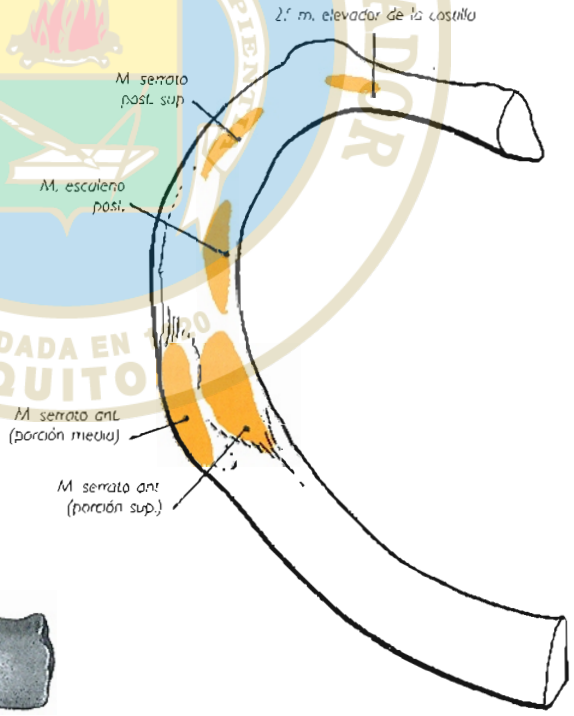

Fig. 35 ▪ Segunda costilla (visión superior). Inserciones musculares

© MAGSON, S.A. Fotocopiar sin autorización es un delito.

C. Cartílagos costales

Los cartílagos costales prolongan las costillas anteriormente (fig. 36). Son aplanados al igual que éstas, y presentan una *cara anterior* convexa, una *cara posterior* cóncava, un *borde superior,* un *borde inferior,* un *extremo lateral* que penetra en la excavación del extremo anterior de la costilla correspondiente y un *extremo medial.* El extremo medial de los siete primeros cartílagos costales se articula con el esternón; los del octavo, noveno y décimo se unen al borde inferior del cartílago suprayacente; los del undécimo y duodécimo son afilados y libres.

La *longitud* de los cartílagos aumenta desde el primero al séptimo y disminuye desde el séptimo al duodécimo.

Su *dirección* varía también de superior a inferior: el primer cartílago costal es oblicuo inferior y medialmente; el segundo y el tercero poseen una dirección casi horizontal; el cuarto es oblicuo superior y medialmente; el quinto, sexto, séptimo, octavo, noveno y décimo continúan primero la dirección de la costilla y después se incurvan superior y medialmente; los cartílagos costales undécimo y duodécimo son cortos y prolongan la dirección de las costillas undécima y duodécima.

Los cartílagos costales sexto, séptimo y octavo frecuentemente se articulan entre sí por sus bordes.

Las articulaciones de los cartílagos costales con el esternón se estudiarán en el apartado correspondiente.

III. CAJA TORÁCICA

La porción torácica de la columna vertebral, las costillas, los cartílagos costales y el esternón constituyen en conjunto la caja torácica o esqueleto del tórax.

CONFIGURACIÓN EXTERNA. La caja torácica tiene la forma de un cono truncado de base inferior, ligeramente aplanado de anterior a posterior. Se aprecian una cara anterior, una cara posterior, dos caras laterales, una base o abertura inferior y un vértice o abertura superior (fig. 36).

La *cara anterior* está limitada a los lados por los ángulos anteriores de las costillas; se halla inclinada de superior a inferior y de posterior a anterior, y se ensancha gradualmente de superior a inferior. Presenta el esternón en la línea media y los cartílagos costales a los lados, así como la parte anterior de las ocho o nueve primeras costillas.

La *cara posterior* está limitada lateralmente por los ángulos de las costillas; se aprecian en esta cara, de medial a lateral: las apófisis espinosas, los canales vertebrales y la porción posterior de las costillas, desde la cabeza hasta el ángulo.

Las *caras laterales* están constituidas por los segmentos de las costillas comprendidos entre los ángulos. Estas caras son convexas, se ensanchan progresivamente desde la primera hasta la séptima costilla y disminuyen de la séptima a la duodécima. Los espacios intercostales, comprendidos entre las costillas, aumentan de altura de posterior a anterior.

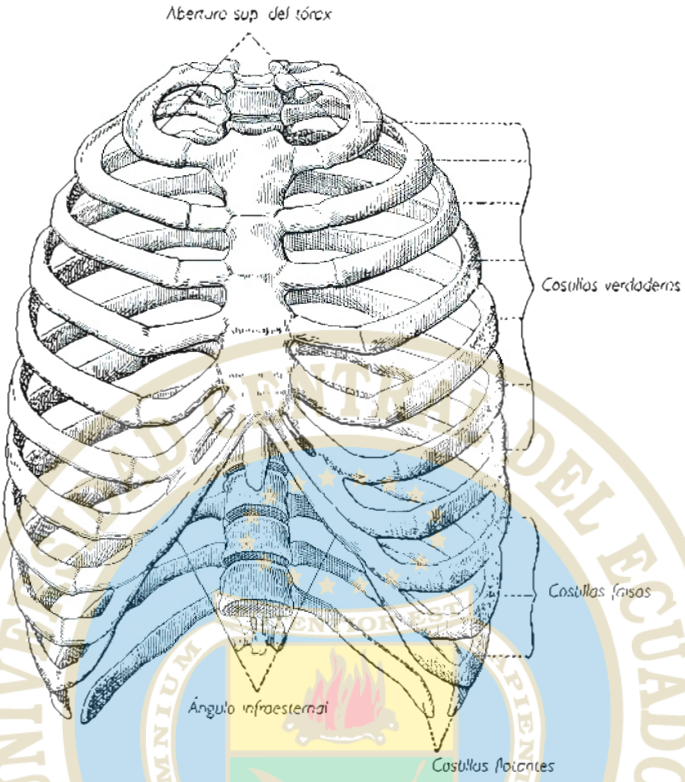

Fig. 36 ▪ Caja torácica (visión anterior, según P. Richer)

La *abertura superior del tórax* u *orificio torácico superior* está limitada de anterior a posterior por la escotadura yugular, la primera costilla y la primera vértebra torácica; es elíptica de diámetro mayor transversal y su borde posterior está ampliamente escotado en su parte media por el saliente del cuerpo de la primera vértebra torácica. La abertura superior del tórax está situada en un plano oblicuo inferior y anterior, de tal manera que una línea horizontal tangente a la escotadura yugular alcanza posteriormente el disco intervertebral comprendido entre la segunda y la tercera vértebras torácicas. El diámetro anteroposterior y medio de la abertura superior mide aproximadamente 6 cm; su diámetro transversal mide por término medio 10 cm (Cruveilhier).

La *abertura inferior del tórax* u *orificio torácico inferior* está limitada, de anterior a posterior, por la apófisis xifoides, el borde inferior de los seis últimos cartílagos costales, la duodécima costilla y la duodécima vértebra torácica. Esta abertura se orienta inferior y anteriormente y presenta en su contorno anterior una amplia escotadura denominada *ángulo infraesternal*. El ángulo infraesternal está limitado lateralmente por los cartílagos de las costillas falsas; su vértice está ocupado por la apófisis xifoides. Mide de 70 a 75° (Charpy).

El diámetro anteroposterior y medio de la abertura inferior del tórax es de 12 cm; el diámetro transverso es de 26 cm (Cruveilhier).



Fig. 37A ▪ Radiografía del tórax (visión anterior).

UNIVERSIDAD CENTRAL DEL ECUADOR
POTENTIOR EST
OMNIUM SAPIENTIA
FUNDADA EN 1620
QUITO

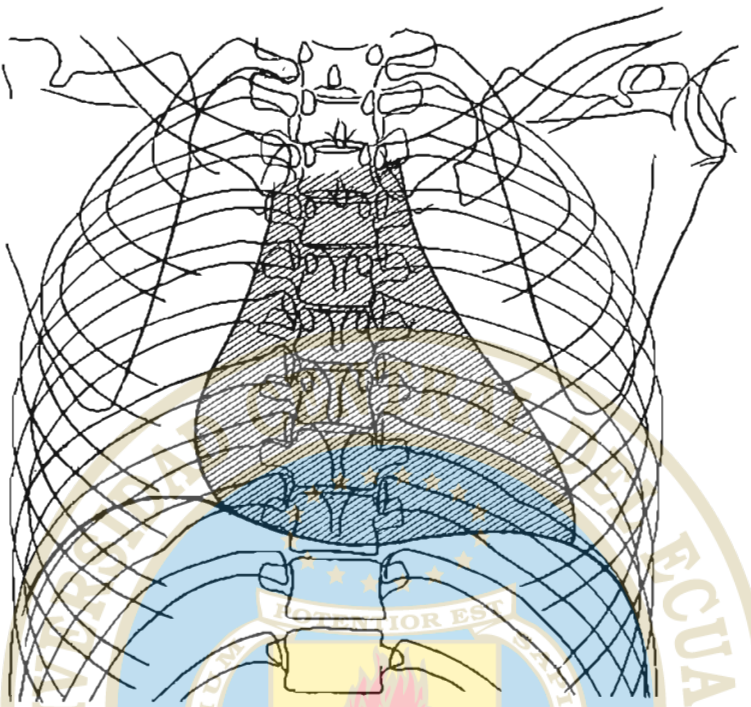

Fig. 37B. ▪ Esquema interpretativo de la figura 37A.

CONFIGURACIÓN INTERNA. Las caras anteriores y laterales de la superficie interna del tórax reproducen, mediante curvaturas inversas, la configuración de las caras correspondientes de la superficie externa.

La cara posterior presenta: *a)* una eminencia media formada por los cuerpos vertebrales, y *b)* los surcos pulmonares, que son anchos y profundos y están situados a los lados de la columna torácica.

ESQUELETO DE LA PELVIS

Los huesos coxales, el sacro y el cóccix, articulados entre sí, forman una cintura ósea que se denomina *cintura pelviana* o *pelvis*.

En la pelvis se describen dos superficies, una externa y otra interna, y dos aberturas, una superior y otra inferior (fig. 38).

SUPERFICIE EXTERNA. La superficie externa presenta: ❑ *a)* anteriormente y a cada lado de la sínfisis del pubis, el cuerpo y las ramas superior e inferior del pubis, que encuadran anteriormente el agujero obturado; ❑ *b)* a los lados, la cara glútea del ilion,

el acetábulo, el cuerpo del isquion y la tuberosidad isquiática, y ❑ *c)* posteriormente, la cara posterior del sacro y del cóccix.

■ **SUPERFICIE INTERNA.** La superficie interna, así como la cavidad pélvica que limita, está dividida por un relieve casi circular, denominado *abertura superior de la pelvis,* en dos partes: una superior o *pelvis mayor* y otra inferior o *pelvis menor.*

a) ABERTURA SUPERIOR DE LA PELVIS O ESTRECHO SUPERIOR. La abertura superior de la pelvis está constituida, de posterior a anterior: *a)* por el promontorio, es decir, por el ángulo que forma la articulación del cuerpo de la quinta vértebra lumbar con el sacro; *b)* por el borde anterior del ala del sacro; *c)* por la línea arqueada del ilion; *d)* por el pecten del pubis, y *e)* por el labio posterior del borde superior del pubis y de la sínfisis púbica (fig. 38).

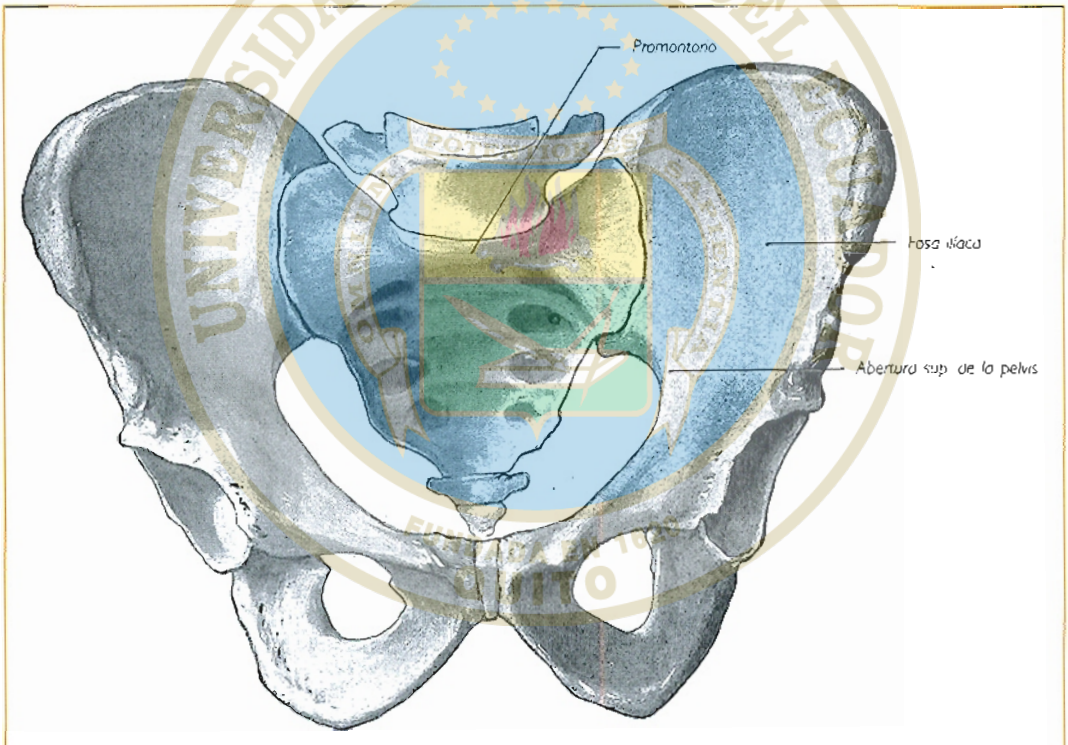

Fig. 38 • Pelvis (visión anterior).

La abertura superior está situada en un plano oblicuo inferior y anterior, que forma con el plano horizontal un ángulo de 60° por término medio.

b) PELVIS MAYOR. Las paredes de la pelvis mayor están formadas por las fosas ilíacas y las alas del sacro.

c) PELVIS MENOR. La pelvis menor está limitada: ❑ anteriormente, por la cara posterior de la sínfisis púbica y por la cara interna del marco óseo del agujero obturado; ❑ a los lados, por una superficie lisa en relación con el acetábulo, y ❑ posteriormente, por la cara anterior cóncava del sacro y del cóccix.

La pelvis menor presenta un estrechamiento denominado *estrecho medio,* que corresponde de posterior a anterior a la articulación de las vértebras sacras cuarta y quinta, al ligamento sacroespinoso, a la espina ciática y a la línea que une dicha espina con el tercio inferior de la sínfisis (Brindeau).

El eje de la excavación está representado por una línea curva cóncava anteriormente, concéntrica a la curvatura sacra y que pasa a igual distancia de las paredes anterior y posterior de la pelvis menor.

d) LÍMITE SUPERIOR. El límite superior de la pelvis mayor está circunscrito, de anterior a posterior, por el extremo superior de la sínfisis del pubis, el borde anterior del hueso ilíaco, la cresta ilíaca, el borde posterior del ala del sacro y el promontorio. Esta abertura está ampliamente escotada anteriormente en el espacio comprendido entre las dos espinas ilíacas anterosuperiores.

Presenta también una escotadura posterior, menos amplia y menos profunda que la anterior, comprendida entre las tuberosidades ilíacas y la base del sacro.



Fig. 39 • A) Pelvis de tipo femenino B) Pelvis de tipo masculino.

e) ABERTURA INFERIOR DE LA PELVIS O ESTRECHO INFERIOR. Este orificio, de forma romboidal, está limitado anteriormente por el extremo inferior de la sínfisis púbica, posteriormente por el vértice del cóccix, a los lados por las ramas del isquion e inferior del pubis y las tuberosidades isquiáticas. El espacio comprendido a cada lado entre la tuberosidad isquiática y el cóccix está ocupado por el ligamento sacrotuberoso.

DIMENSIONES DE LA PELVIS EN LA MUJER (fig. 40)

1. Abertura superior de la pelvis o estrecho superior. El diámetro conjugado (diámetro anteroposterior o promontosuprapubiano), medido desde el promontorio hasta el punto más elevado de la sínfisis, es de 11 cm.

El diámetro transverso máximo es de 13,5 cm.

Los diámetros oblicuos, medidos desde la articulación sacroilíaca de un lado hasta la eminencia iliopúbica del lado opuesto, son de 12 cm.

2. Estrecho medio. El diámetro anteroposterior es de 12 cm.

El diámetro transverso, medido entre los acetábulos, es de 12 cm.

3. Abertura inferior de la pelvis o estrecho inferior. El diámetro anteroposterior o coccixsubpubiano es de 7 a 10 cm. El diámetro transverso o biisquiático es de 12,5 cm.

VARIACIONES DE LA PELVIS SEGÚN EL SEXO.

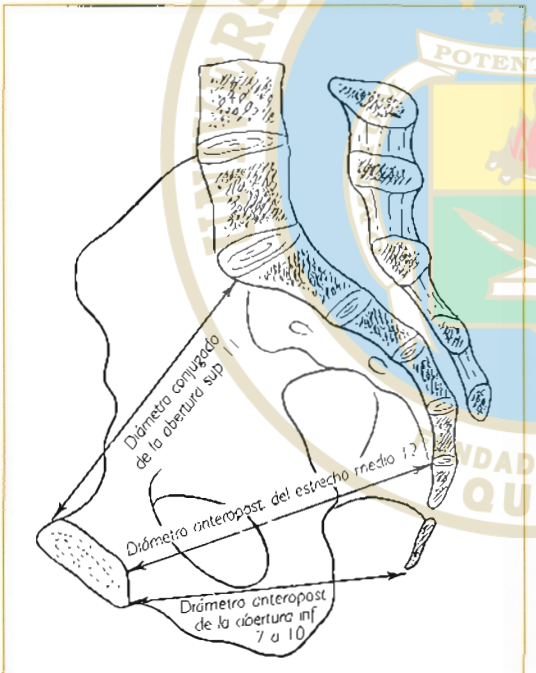

Fig. 40 . Dimensiones de la pelvis femenina.

En la mujer:

1. Las paredes de la pelvis son menos gruesas que en el hombre.
2. La abertura superior es más amplia.
3. La pelvis menor es más ancha.
4. La sínfisis púbica es menos alta.
5. La concavidad de la pared posterior o sacrococcígea es más acentuada.
6. La abertura inferior es más amplia.
7. Las ramas isquiopubianas son más delgadas y están más separadas lateralmente, de tal manera que el arco del pubis forma un ángulo más abierto en la mujer que en el hombre. En el hombre, este ángulo equivale al espacio comprendido entre los dedos índice y medio; en la mujer es similar al espacio comprendido entre el pulgar y el índice.
8. Los agujeros obturados son mayores en la mujer y son de forma triangular, mientras que en el hombre son ovalados.



Fig. 41 ▪ Radiografía de la pelvis (proyección frontal)

UNIVERSIDAD CENTRAL DEL ECUADOR
POTENTIOR EST
OMNIUM SAPIENTIA
FUNDADA EN 1620
QUITO

UNIVERSIDAD CENTRAL DEL ECUADOR
POTENTIOR EST
OMNIUM
SAPIENTIA
FUNDADA EN 1620
QUITO

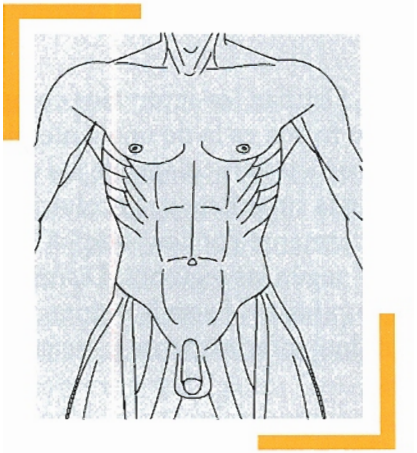

ARTICULACIONES DEL TRONCO

Es conveniente examinar sucesivamente: *a)* las articulaciones de la columna vertebral; *b)* las articulaciones del tórax, y *c)* las articulaciones de la pelvis.

ARTICULACIONES DE LA COLUMNA VERTEBRAL

Las articulaciones de la columna vertebral con la cabeza se han descrito a propósito del cuello (v. tomo 1). Las que unen la columna vertebral con el tórax y con la pelvis se estudiarán con las articulaciones del tórax y de la pelvis. Falta, por lo tanto, describir las articulaciones de las vértebras entre sí.

I. ARTICULACIONES INTERVERTEBRALES

Las articulaciones intervertebrales están constituidas de la misma forma en todos los segmentos de la columna vertebral, a excepción de las articulaciones entre las vértebras cervicales y de las articulaciones lumbosacra y sacrococcígea.

A. **Sínfisis intervertebrales** (articulaciones de los cuerpos vertebrales)

Estas articulaciones son articulaciones cartilaginosas de tipo sínfisis.

SUPERFICIES ARTICULARES. Las superficies articulares son las caras intervertebrales superior e inferior de los cuerpos vertebrales. La concavidad de estas superficies está atenuada, en estado fresco, por una delgada lámina de cartílago que reviste su porción central excavada.

MEDIOS DE UNIÓN. Los medios de unión están constituidos por discos intervertebrales y ligamentos periféricos.

1. Discos intervertebrales. Ocupan los intervalos comprendidos entre los cuerpos vertebrales (figs. 42 y 59, A). Su forma es la de una lente biconvexa que se adapta y se inserta por sus caras en las superficies articulares de los cuerpos vertebrales (fig. 42). Su circunferencia se manifiesta en la superficie de la columna vertebral en forma de bandas blancas que alternan regularmente con los cuerpos vertebrales.

La altura de los discos varía según las regiones. Disminuye ligeramente desde la columna cervical, donde es casi uniforme, hasta la quinta o sexta vértebras torácicas; aumenta después de forma gradual inferiormente y alcanza sus mayores dimensiones entre las vértebras lumbares.

a) ESTRUCTURA. En cada disco intervertebral se pueden distinguir dos partes: una periférica, denominada *anillo fibroso,* y otra central, denominada *núcleo pulposo.*

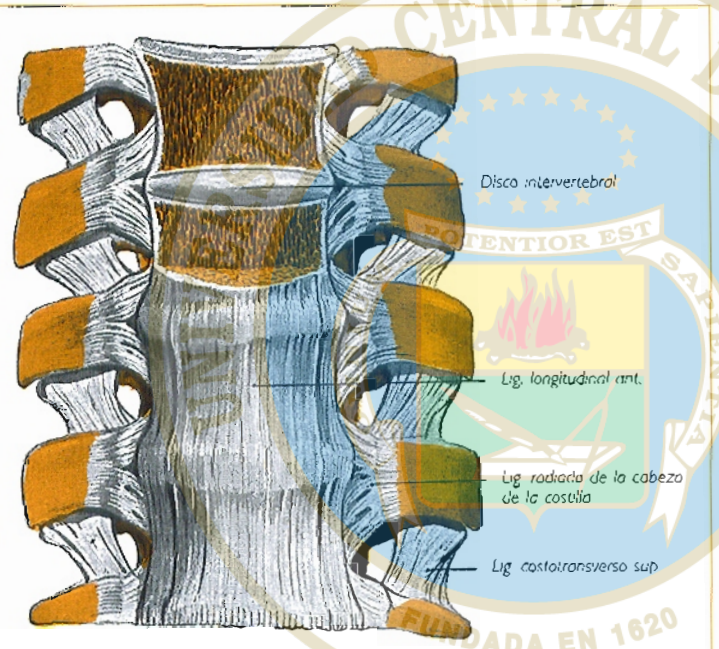

Fig. 42 . Sínfisis intervertebrales y articulaciones costovertebrales (visión anterior). En la parte superior de la figura se aprecia el corte frontal de un disco intervertebral.

El *anillo fibroso* es duro debido a que posee una textura muy tupida, ya que está formado por laminillas fibrosas dispuestas de la periferia hacia el centro en capas casi concéntricas. En cada una de estas laminillas, las fibras se extienden entre los dos cuerpos vertebrales vecinos siguiendo una dirección oblicua, que es siempre la misma para todas las fibras de una misma laminilla; las fibras de las laminillas vecinas presentan una oblicuidad inversa. La oblicuidad de las fibras de los discos intervertebrales no es la misma en todos los segmentos de la columna vertebral. Así, en el ser humano, su inclinación sobre la horizontal es más acentuada en la región lumbar que en las regiones cervical y torácica.

Las fibras del anillo fibroso son oblicuas porque deben orientarse en el sentido de las tracciones a que están sometidas; ahora bien, estas tracciones se ejercen en sentido vertical u horizontal según se trate de movimientos de inclinación o de rotación; por consiguiente, las fibras se orientan siguiendo una dirección intermedia entre las direcciones de tracción vertical y horizontal.

A menudo, hemos observado que la inclinación de las fibras sobre la horizontal: *a)* es proporcional a su longitud y tanto mayor cuanto más extensos son los movi-

mientos, y *b)* se incrementa proporcionalmente a la presión que soporta el disco al cual pertenecen (Rouvière).

El *núcleo pulposo* de los discos intervertebrales es una sustancia gelatinosa y blanda. No es exactamente central sino que está situado más cerca del borde posterior que de los otros puntos periféricos del disco. Es blanquecino y casi transparente en el niño, pero se hace opaco, amarillento y cada vez más denso y más pequeño a medida que avanza la edad del sujeto. Esta masa central está comprimida entre las dos vértebras vecinas y se hernia en los cortes transversales o frontales del disco (fig. 42). El núcleo está constituido por fascículos fibrosos y delgados, separados entre sí por espacios llenos de un tejido mucoso que contiene células grandes. Estas células son vestigios de la notocorda.

2. Ligamentos periféricos. Se trata de dos cintas fibrosas, de color blanco nacarado, que se extienden a lo largo de toda la columna vertebral, una anterior y otra posterior a los cuerpos vertebrales. Se denominan respectivamente *ligamento longitudinal anterior* y *ligamento longitudinal posterior* (figs. 42 y 43).

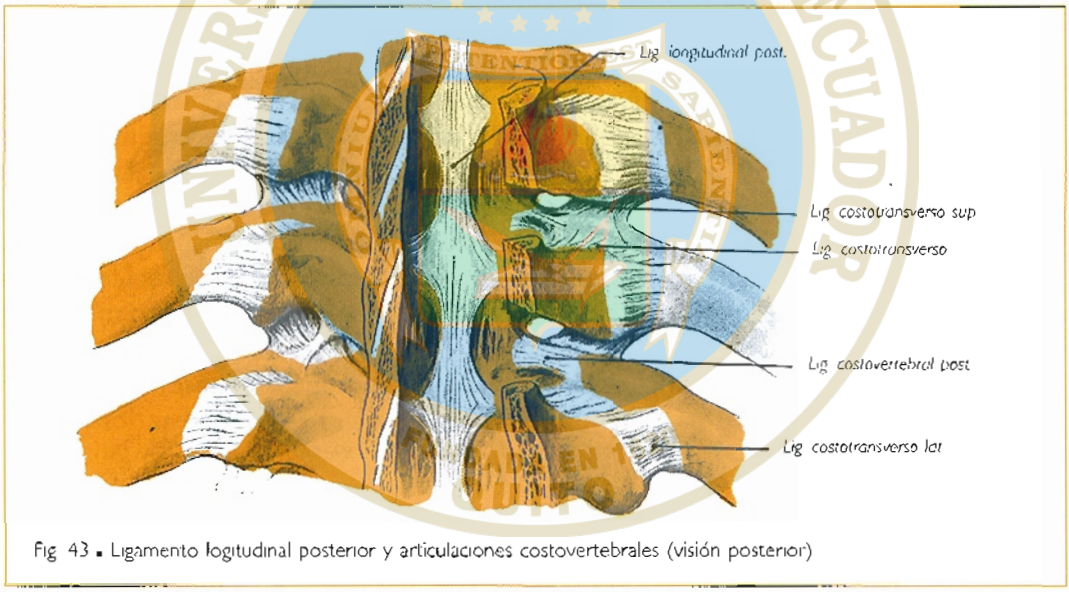

Fig 43 ▪ Ligamento logitudinal posterior y articulaciones costovertebrales (visión posterior)

a) LIGAMENTO LONGITUDINAL ANTERIOR. Este ligamento desciende por la cara anterior de la columna vertebral, desde la porción basilar del hueso occipital hasta la cara anterior de la segunda vértebra sacra.

La forma y las dimensiones del ligamento longitudinal anterior presentan características diferentes en los diversos segmentos de la columna vertebral. ❑ *Entre el hueso occipital y el atlas,* el ligamento es una cinta estrecha y delgada, unida posteriormente al ligamento atlantooccipital anterior, que se extiende desde la porción basilar del hueso occipital hasta el tubérculo anterior del atlas. ❑ *Inferiormente al atlas,* el ligamento se ensancha gradualmente de superior a inferior y ocupa, hasta la tercera vértebra to-

rácica, el intervalo comprendido entre los músculos largos del cuello. ❑ Más inferiormente y *a lo largo de toda la columna torácica,* el ligamento se extiende sobre las caras laterales de los cuerpos vertebrales hasta la proximidad de las articulaciones de las cabezas de las costillas (fig. 42). Un límite bastante definido permite distinguir en el ligamento en su conjunto tres porciones o cintillas, una media y dos laterales. La porción media es más gruesa que las otras dos, de las cuales está separada por intersticios vasculares. ❑ *En la región lumbar,* las cintillas laterales desaparecen, y el ligamento longitudinal anterior desciende solamente sobre la cara anterior de los cuerpos vertebrales entre los dos músculos psoas mayor. ❑ *En el sacro,* el ligamento longitudinal anterior recubre la primera vértebra sacra y termina en la segunda.

El ligamento longitudinal anterior se adhiere a los discos intervertebrales y a las vértebras, sobre todo en las partes salientes de los cuerpos vertebrales próximas a los discos.

Está compuesto por fibras largas y superficiales, que se extienden sobre tres o cuatro vértebras, y por fibras cortas y profundas, que unen dos vértebras contiguas.

b) LIGAMENTO LONGITUDINAL POSTERIOR. Está situado sobre la cara posterior de los cuerpos vertebrales y de los discos intervertebrales (fig. 43). Se inserta superiormente en el surco basilar del hueso occipital, sitúandose posterior a la membrana tectoria, y termina inferiormente en la primera vértebra coccígea. Sus bordes laterales, regularmente festoneados, forman una serie de arcos cóncavos lateralmente, separados entre sí por partes salientes o dientes. Los arcos se sitúan frente a los cuerpos vertebrales y los dientes corresponden a los discos intervertebrales. De este modo, el ligamento es ancho a la altura de los discos y estrecho frente a la porción media de los cuerpos vertebrales.

El ligamento se une por su cara anterior a los discos intervertebrales y a la parte contigua de los cuerpos vertebrales. Las venas basivertebrales que salen de la vértebra y los plexos venosos vertebrales internos anteriores lo separan de la porción media del cuerpo vertebral.

En el extremo superior de la columna vertebral, el ligamento longitudinal posterior se adhiere por su cara anterior a la membrana tectoria y por su cara posterior a la duramadre.

En la región sacra, el ligamento se reduce a una estrecha cintilla que desciende hasta la base del cóccix, donde se inserta.

El ligamento longitudinal posterior está constituido, como el anterior, por fibras largas, que son superficiales o posteriores, y por fibras cortas, que son profundas o anteriores.

B. **Articulaciones cigapofisarias** (articulaciones de las apófisis articulares)

Estas articulaciones son artrodias o articulaciones planas en las regiones cervical y torácica y articulaciones trocoides en la región lumbar.

SUPERFICIES ARTICULARES. En cada una de estas articulaciones, la apófisis articular inferior de una vértebra se une a la apófisis articular superior de la vértebra situada inferiormente. Estas apófisis entran en contacto por medio de carillas articulares, recubiertas de cartílago, planas en las regiones cervical y torácica y talladas en segmento de cilindro

en la región lumbar. La forma y orientación de estas superficies articulares se precisaron al describir las características particulares de las vértebras cervicales, torácicas y lumbares.

MEDIOS DE UNIÓN. Las superficies articulares están unidas por una cápsula articular, que es laxa y delgada en la región cervical, pero más densa y resistente en la región torácica y, sobre todo, en la región lumbar. Esta cápsula está reforzada medialmente por el ligamento amarillo correspondiente (fig. 44). Las articulaciones torácicas y lumbares presentan además posteriormente un haz de refuerzo denominado *ligamento posterior*.

MEMBRANA SINOVIAL. La laxitud de la membrana sinovial es mayor en la región cervical que en las demás partes de la columna vertebral.

C. Unión de las láminas de los arcos vertebrales

Las láminas de los arcos vertebrales están unidas entre sí, desde el axis hasta el sacro, por ligamentos elásticos, gruesos y muy resistentes, denominados *ligamentos amarillos* a causa de su color. Superiormente al axis, membranas ligamentosas de una textura particular sustituyen a los ligamentos amarillos.

a) LIGAMENTOS AMARILLOS. En cada espacio interlaminar se observan dos ligamentos amarillos, uno derecho y otro izquierdo, unidos entre sí en la línea media. Su forma es rectangular. Su anchura disminuye progresivamente desde el extremo superior hasta el extremo inferior de la columna vertebral, en tanto que su altura y espesor aumentan gradualmente en el mismo sentido.

Los ligamentos amarillos presentan dos bordes, dos caras y dos extremos (fig. 44).

El *borde superior* es curvo y cóncavo superiormente, y se inserta en la cara anterior de la lámina superior, situada en una impresión rugosa alargada transversalmente. Esta impresión de inserción está situada en la parte media de la lámina vertebral de la región

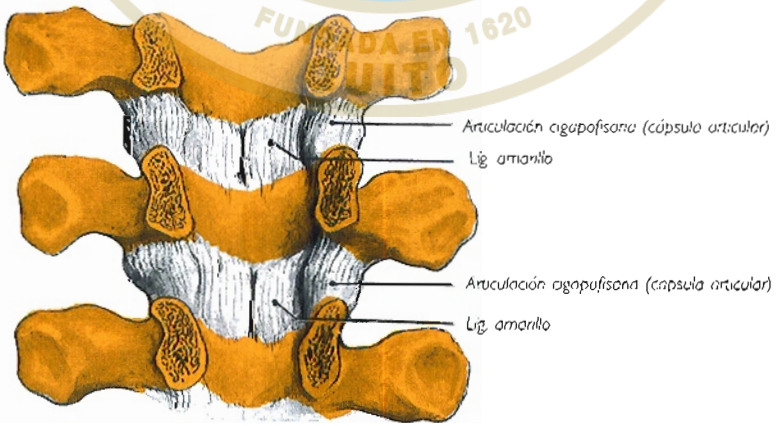

Fig. 44 ▪ Ligamentos amarillos y articulaciones cigapofisarias (visión anterior)

© MASSON, S.A. Fotocopiar sin autorización es un delito.

cervical. En las regiones torácica y lumbar, se halla tanto más próxima al borde inferior de la lámina cuanto más próxima al sacro está la vértebra. ❑ El *borde inferior* se inserta en el borde superior de la lámina subyacente. ❑ La *cara anterior* está separada de la duramadre por grasa y venas. ❑ La *cara posterior* se relaciona superiormente con las láminas y en el intervalo de las láminas con los músculos erectores de la columna. ❑ El *extremo medial* se une en la línea media con el del ligamento amarillo del lado opuesto; el ángulo de unión de los dos ligamentos sobresale posteriormente y se confunde con el borde anterior del ligamento interespinoso. ❑ El *extremo lateral* se extiende hasta las articulaciones cigapofisarias y refuerza la parte medial de la cápsula de éstas.

D. Unión de las apófisis espinosas

Las apófisis espinosas están unidas entre sí: *a)* por el ligamento interespinoso, y *b)* por el ligamento supraespinoso.

a) LIGAMENTO INTERESPINOSO. Los ligamentos interespinosos son membranas fibrosas que ocupan el espacio comprendido entre dos apófisis espinosas vecinas. Se insertan por sus bordes superior e inferior en las apófisis espinosas correspondientes.

Sus caras se relacionan con los músculos erectores de la columna. ❑ Su extremo anterior tiene continuidad con el ángulo de unión de los ligamentos amarillos. ❑ Su extremo posterior se confunde con el ligamento supraespinoso.

b) LIGAMENTO SUPRAESPINOSO. Es un cordón fibroso que se extiende a lo largo de toda la columna vertebral, posteriormente a las apófisis espinosas y a los ligamentos interespinosos. Se adhiere al vértice de las apófisis espinosas y se une, en el espacio comprendido entre estas apófisis, con el borde posterior de los ligamentos interespinosos.

En la región lumbar, el ligamento se confunde con el rafe producido por el entrecruzamiento de las fibras tendinosas de los músculos del dorso.

En la región torácica, el ligamento es más aparente, pero más delgado que en la región lumbar.

En el cuello, el ligamento supraespinoso se denomina *ligamento nucal.* Forma, posteriormente a las vértebras, un tabique intermuscular medio, que se extiende hasta la fascia superficial. Este ligamento se ha descrito con las articulaciones de las vértebras cervicales (v. tomo 1).

E. Unión de las apófisis transversas

Las apófisis transversas están unidas entre sí por los ligamentos intertransversos.

En el cuello, estos ligamentos están sustituidos por los músculos intertransversos.

En la región torácica, unen los vértices de dos apófisis transversas vecinas.

En la región lumbar, están bastante desarrollados y unen las apófisis accesorias que representan a las apófisis transversas.

F. Articulaciones de las vértebras cervicales. Articulaciones uncovertebrales

Ya se han descrito las articulaciones del atlas y del axis entre sí y con el hueso occipital.

Los cuerpos de las demás vértebras cervicales están articulados entre sí no solamente por los discos intervertebrales situados entre los segmentos medios horizontales de los cuerpos vertebrales vecinos, sino también por las *articulaciones uncovertebrales*.

Se trata de articulaciones planas que relacionan el gancho del cuerpo vertebral con la porción correspondiente, biselada, del cuerpo vertebral suprayacente.

Las superficies articulares están recubiertas por una capa de fibrocartílago y se mantienen en contacto por medio de una cápsula articular, que es reemplazada medialmente por el disco intervertebral.

G. Articulación lumbosacra

La articulación lumbosacra es prominente anteriormente (v. *Promontorio del sacro*). Es casi semejante a las que unen las vértebras lumbares entre sí. Presenta, sin embargo, dos características importantes: *a)* la superficie articular del cuerpo de la primera vértebra sacra está inclinada 45° con respecto a la horizontal y se orienta anteriormente, y *b)* las superficies de las apófisis articulares superiores del sacro se orientan un poco medial y sobre todo posteriormente.

A consecuencia de estas dos disposiciones, la quinta vértebra lumbar cabalga sobre la primera vértebra sacra. Además, y debido a la inclinación de la superficie articular del cuerpo de la primera vértebra sacra, la columna vertebral tendría tendencia a deslizarse anteriormente si no estuviera retenida por la acción de los ligamentos de la articulación y, sobre todo, por las apófisis articulares inferiores de la quinta vértebra lumbar, que se enganchan a las apófisis articulares superiores de la primera vértebra sacra.

Los *ligamentos intertransversos* de la articulación lumbosacra están muy desarrollados. Todos ellos parten de la apófisis transversa de la quinta vértebra lumbar y terminan en la porción anterolateral del ala del sacro. Este ligamento se denomina, según Bichat, *ligamento intertransverso lumbosacro*.

H. Articulación sacrococcígea

El sacro está unido al cóccix por una articulación cartilaginosa.

Las *superficies articulares* son elípticas de eje mayor transversal. La del sacro es convexa y la coccígea es cóncava. Están unidas por un ligamento interóseo y por ligamentos periféricos.

1. El *ligamento interóseo* es análogo a un disco intervertebral; está generalmente osificado en los ancianos.
2. Los *ligamentos periféricos* se dividen en anterior, posterior y laterales.

El *ligamento sacrococcígeo* anterior está formado por haces fibrosos que descienden desde la cara anterior del sacro hasta la cara anterior del cóccix, unos directamente y otros entrecruzándose anteriormente al cóccix.

El *ligamento sacrococcígeo posterior* se inserta superiormente en el hiato y en las astas del sacro; termina por medio de dos haces laterales en la cara posterior del cóccix.

Los *ligamentos sacrococcígeos laterales* se componen de dos haces: uno es medial y une el asta del sacro con el asta del cóccix; el otro es lateral y se extiende desde el borde lateral del sacro hasta el vértice del asta lateral del cóccix (fig. 63).

I. Articulación mediococcígea

Los discos intervertebrales, que en el recién nacido unen entre sí las piezas coccígeas, se osifican pronto; sin embargo, el ligamento interóseo que une la primera vértebra coccígea con la segunda no suele osificarse antes de los 40 años (Max Posth). Estas dos vértebras permanecen durante mucho tiempo unidas por una sínfisis que forma la articulación mediococcígea.

II. ASPECTOS FUNCIONALES DE LA COLUMNA VERTEBRAL

La columna vertebral no es solamente el eje del cuerpo, sino también un órgano portador y locomotor que rodea la médula espinal. Por tanto, desempeña tres funciones: estática, cinética y protectora. Cada una de las partes que constituyen la vértebra participa en estas tres funciones.

La columna de cuerpos vertebrales y discos intervertebrales constituye el órgano de la estática corporal. Sostiene el peso de la cabeza, del tronco y de los miembros superiores, y lo transmite a los miembros inferiores. La columna estática es el factor fundamental de la postura, que mantiene, regulariza y adapta continuamente a los cambios de posición del sujeto.

La columna de arcos vertebrales está constituida por el conjunto de las apófisis articulares, transversas y espinosas que participan en la ejecución de los movimientos de una vértebra o de la columna vertebral completa. El arco vertebral es el órgano cinético.

El contorno del conducto vertebral, que está constituido por la cara posterior del cuerpo vertebral, el pedículo y las láminas, forma el órgano protector de la médula espinal, de sus raíces nerviosas y de sus envolturas meníngeas.

A. La columna vertebral, órgano estático

La columna estática o de soporte comprende dos partes: la columna formada por las 24 vértebras presacras, es decir, las superiores al sacro, y la columna de vértebras soldadas, esto es, el sacro y el cóccix.

El conjunto de los cuerpos vertebrales y de los discos intervertebrales que unen las vértebras constituye una columna flexible, cuya solidez depende de los cuerpos vertebrales y cuya plasticidad depende de los discos intervertebrales, los cuales son tanto más grandes y gruesos cuanto mayor es la movilidad y más cerca del sacro nos hallamos.

El atlas y el axis aseguran la unión entre el cráneo y la columna vertebral propiamente dicha. Estas dos vértebras difieren de las subyacentes por la ausencia de disco intervertebral entre el hueso occipital y el atlas y entre el atlas y el axis. Los cuerpos vertebrales aumentan de volumen desde la tercera vértebra cervical hasta la quinta vértebra lumbar. Constituyen, junto con sus discos intervertebrales, una columna troncocónica de base inferior que descansa sobre la base del sacro; ésta soporta el conjunto suprayacente, en tanto que el vértice del sacro tiene continuidad con el cóccix.

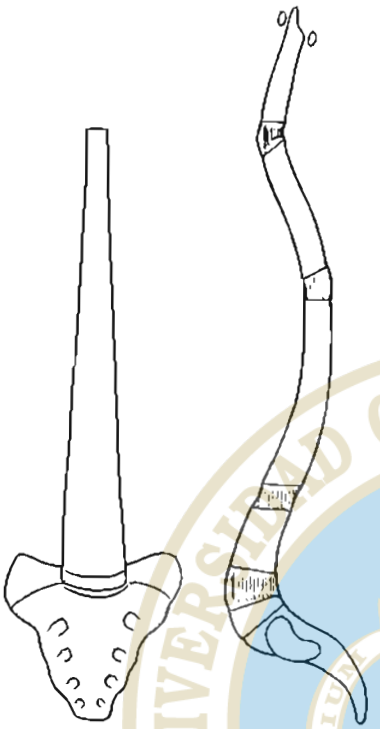

Fig 45 ▪ Columna de los cuerpos vertebrales

Fig 46 ▪ Curvaturas de la columna vertebral y aspecto cuneiforme de algunas vértebras.

Las dos primeras piezas sacras transmiten el peso del cuerpo a la pelvis y a los miembros inferiores (fig. 45).

Las caras superiores e inferiores de los cuerpos vertebrales no son horizontales sino que están inclinadas, de tal forma que los cuerpos vertebrales se disponen más o menos a manera de cuña. Cuando la base de esta cuña es anterior, la columna de los cuerpos vertebrales es convexa (regiones cervical y lumbar). Cuando la base de la cuña es posterior, la columna es cóncava (región torácica); así se alternan las curvaturas vertebrales sagitales, de grado variables según los individuos. Las curvaturas presentan un vértice en su punto más saliente o más entrante. Para la curvatura cervical, este vértice se sitúa entre la sexta y la séptima vértebras cervicales; para la columna torácica, entre la séptima y la octava vértebras torácicas y, para la columna lumbar, entre la tercera y la cuarta vértebras lumbares. En la unión lumbosacra (entre la quinta vértebra lumbar y la primera vértebra sacra), la curvatura sobresale en el área de la pelvis menor y forma el promontorio. El sacro, que es cóncavo anteriormente, presenta su curva máxima a la altura de la tercera vértebra sacra (fig. 46).

Las curvaturas vertebrales aparecen invertidas y menos pronunciadas cuando se examina la línea de las apófisis espinosas en el sujeto vivo. Su acentuada prominencia en la región torácica se denomina *cifosis torácica;* la concavidad de la región lumbar se denomina *lordosis lumbar.*

La importancia de las curvaturas es diferente según los sujetos. Ello permite establecer una tipología de la columna vertebral que, a su vez, determina una tipología funcional de la postura y de la locomoción. En posición vertical, la línea de gravedad del cuerpo desciende desde el centro de gravedad de la cabeza, situado un poco posteriormente a la silla turca, hasta el vértice de la bóveda plantar; en los sujetos con curvaturas poco marcadas, la línea de gravedad pasa a lo largo de las caras anteriores de la sexta y la séptima vértebras cervicales y de la tercera y la cuarta vértebras lumbares; en otros individuos, cuyas curvaturas vertebrales son más acentuadas, la línea pasa muy anteriormente a la concavidad torácica anterior y posteriormente a los cuerpos vertebrales lumbares.

La morfología general de los sujetos depende de estos dos tipos de columna vertebral, que son muy diferentes (Delmas): las cavidades torácica y abdominal de los in-



Fig 47 • Tipología de la columna vertebral. A) Curvaturas acentuadas. B) Curvaturas poco manifiestas

dividuos con columna vertebral recta son poco profundas, y su tórax y abdomen son planos; por el contrario, en los sujetos cuya columna vertebral presenta curvaturas acentuadas, las cavidades viscerales son profundas.

En los primeros, la columna vertebral es flexible, lo cual favorece el desplazamiento del centro de gravedad y las actividades locomotoras; en los segundos, la columna vertebral es menos móvil, pero proporciona una mayor estabilidad.

La *estructura* de la columna portante responde, por lo tanto, a su función estática: es un pilar cuyas trabéculas verticales unen las caras superior e inferior de los cuerpos vertebrales; estas trabéculas están sostenidas por otras trabéculas óseas, ya sean horizontales u oblicuas. La vértebra es también un órgano de movimiento; trabéculas, dispuestas en banda o en abanico parten de las apófisis del arco vertebral para llegar, a través del pedículo, a las caras del cuerpo vertebral. Estas trabéculas se entrecruzan con las precedentes y las refuerzan, excepto anteriormente, donde el cuerpo ofrece menor resistencia a las presiones (fig. 48).

El cuerpo vertebral puede soportar sin aplastarse una carga de 600 kg, gracias a los discos intervertebrales, que amortiguan las presiones y los choques.

El disco intervertebral contiene en su centro una porción gelatinosa rica en agua, el núcleo pulposo, que se mantiene en su lugar por el anillo fibroso, cuyas capas concéntricas están constituidas por láminas fibrosas orientadas sucesivamente en uno y otro sentido. Este sistema está sólidamente anclado en el reborde de cada cara del cuerpo vertebral o borde marginal. Las presiones ejercidas sobre el disco intervertebral son distribuidas por toda la superficie de las caras supra y subyacente de los cuerpos vertebrales por medio del núcleo pulposo, que es poco compresible pero deformable (fig. 49).

La altura de los discos intervertebrales varía según las regiones: 3 mm en la región cervical, 5 mm en la torácica y 9 mm en la lumbar, que tiene que soportar la carga más pesada.

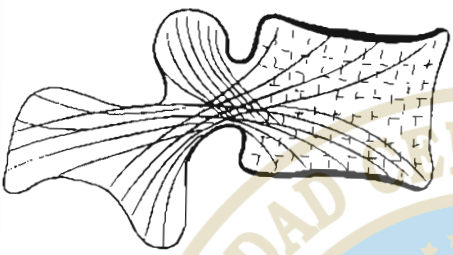

Fig. 48 ▪ Arquitectura de una vértebra.

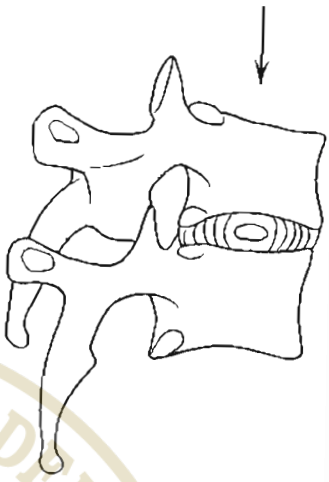

Fig. 49 ▪ Disco intervertebral

El disco intervertebral, gracias tan sólo a su elasticidad, posibilita una corrección de las curvaturas de la columna vertebral, que son modificadas por los cambios posturales.

Debido a su constitución, el disco intervertebral pierde un poco de agua bajo el efecto de una carga prolongada o demasiado pesada y se aplana al término del día. Las continuas presiones en el transcurso de la vida provocan su progresiva deshidratación y la disminución de su altura en el envejecimiento; los discos intervertebrales pierden su capacidad amortiguadora y la columna se vuelve menos elástica y más rígida, lo cual explica la disminución de la talla en el anciano.

El disco intervertebral puede soportar 75 kg sin deformarse, e incluso 200 kg (Saunders).

■ **FUNCIÓN DE CIERTAS VÉRTEBRAS.** Algunas vértebras, situadas en la unión de las diferentes regiones de la columna vertebral, son vértebras bisagra, que desempeñan una función especialmente importante en la estática y cinética raquídeas.

El atlas y el axis pertenecen al sistema de soporte y movimiento de la cabeza.

Las dos primeras vértebras torácicas sostienen como un basamento a las vértebras cervicales, a las cuales se parecen; al mismo tiempo, controlan los movimientos de elevación y descenso de las dos primeras costillas en el curso de los movimientos respiratorios (v. *Anatomía funcional de la caja torácica*).

La duodécima vértebra torácica es una vértebra bisagra toracolumbar. Presenta la morfología de una vértebra torácica y se denomina también *vértebra diafragmática*. Está situada en la unión de la columna lumbar y la torácica, y se mantiene independiente de los movimientos del tórax, participando principalmente en su fijación.

La tercera vértebra lumbar, la única cuyas caras superior e inferior son horizontales, constituye el verdadero «apoyo central» (Delmas) de la totalidad de la colum-

na vertebral portante; la cuarta y la quinta vértebras lumbares forman el pie del basamento sobre el cual descansa la cara horizontal de la tercera vértebra lumbar. Estas dos vértebras son sumamente cuneiformes y su disco intervertebral, alto y grueso, asegura la adaptación de la columna vertebral suprayacente a los cambios de postura.

El sacro también participa en la sustentación del basamento lumbar; el cuerpo de la primera vértebra sacra, que sostiene la quinta vértebra lumbar, puede sobresalir superiormente a las alas (sacro hipobasal), situarse a su altura (sacro homobasal) o inferiormente (sacro hiperbasal o encajado). En el primer caso, la columna lumbar será más móvil; en el tercero, más fija (fig. 50).



Fig. 50 • A) Sacro hiperbasal B) Sacro hipobasal

B. La columna vertebral, órgano de movimiento

La columna vertebral no es solamente un órgano estático sino también de movimiento, más exactamente, es el órgano de los movimientos integrados o de conjunto del tronco, la cabeza y el cuello. La dirección y la amplitud de los movimientos de cada vértebra están determinadas por la orientación de las superficies de deslizamiento de las apófisis articulares. La acción y la fuerza de los músculos motores se ejercen sobre las apófisis transversas y las apófisis espinosas, que actúan como verdaderas palancas orientadas en los planos espaciales transversal y sagital.

Cada vértebra actúa como una palanca de primer género o palanca de interapoyo. El apoyo se efectúa sobre la apófisis articular, la potencia se ejerce en el arco vertebral y la resistencia se localiza en el disco intervertebral que, al comprimirse, absorbe los esfuerzos de presión y después se distiende, restableciendo pasivamente el equilibrio alterado por el movimiento (fig. 51).

La inclinación, orientación y extensión de las superficies articulares y superficies de apoyo determinan la dirección de los movimientos de las vértebras, tanto por lo que hace a su naturaleza (flexión, extensión, inclinación y rotación) como a su amplitud.

La longitud y la dirección de las apófisis transversas y espinosas constituyen las palancas que permiten a la potencia, es decir, a los músculos, ejercer su acción mecánica. La altura de los discos intervertebrales y el aparato ligamentoso (ligamentos amarillos, longitudinales e interespinosos) limitan los desplazamientos de cada vértebra.

Examinaremos sucesivamente los movimientos particulares de cada segmento de la columna y después de la columna vertebral en su conjunto.

ANATOMÍA FUNCIONAL DE LA COLUMNA CERVICAL CINÉTICA. En la columna cervical se pueden apreciar varios segmentos: *a)* un segmento superior cervicocefálico, que actúa como sistema de sostén y movimiento de la cabeza, y que está compuesto por el atlas y el axis, vértebras desprovistas de discos intervertebrales y que constituyen el pivote cefálico; *b)* un segmento medio, formado por las vértebras cervicales tercera a quinta, y *c)* un segmento inferior cervicotorácico constituido por las dos últimas vértebras cervicales, es decir, la sexta y la séptima.

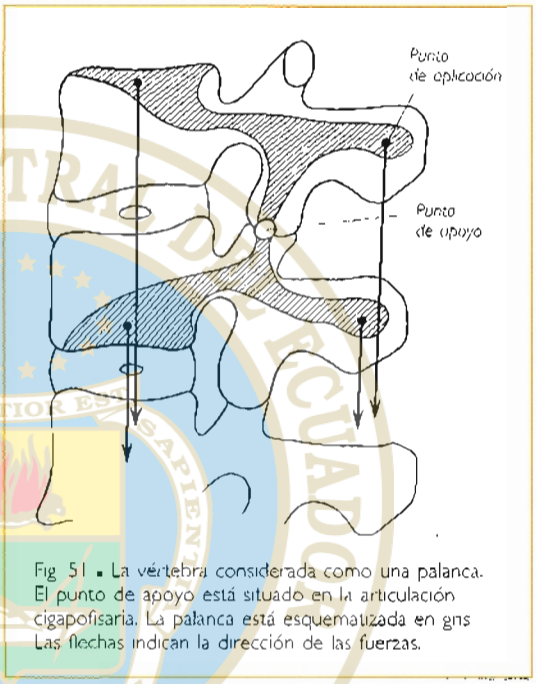

Fig. 51 • La vértebra considerada como una palanca. El punto de apoyo está situado en la articulación cigapofisaria. La palanca está esquematizada en gris. Las flechas indican la dirección de las fuerzas.

En reposo o en el curso de los movimientos, las vértebras cervicales constituyen un trípode para las vértebras suprayacentes, que gracias a su disposición pueden desplazarse y asegurar la estabilidad de la cabeza. La parte fundamental del trípode está formada por la columna anterior de los cuerpos vertebrales, reforzada hacia atrás por las dos columnas de las apófisis articulares. Cabe destacar que los cuerpos vertebrales están inclinados anteriormente y las interlíneas articulares posteriormente; el conjunto forma un sistema de distribución de las presiones verticales y un sistema de engranaje cualquiera que sea la posición de la cabeza y del cuello.

Las apófisis transversas, sólidamente implantadas en el cuerpo, y los pedículos están orientados lateral y anteriormente. Las apófisis espinosas, ligeramente oblicuas y relativamente cortas, se imbrican unas sobre otras.

Las carillas articulares de la vértebra cervical subyacente están ligeramente inclinadas, de tal manera que las superficies inferiores de la vértebra suprayacente con las cuales se articula se deslizan cabalgando sobre ésta en un plano inclinado durante los movimientos de flexión y descendiendo durante la extensión.

En la flexión, el movimiento es detenido por la compresión del disco intervertebral anteriormente y la tensión de los ligamentos amarillos e interespinosos posteriormente. En la extensión, el movimiento se ve limitado por la tensión del ligamento longitudinal anterior y por el contacto de las apófisis espinosas.

Las superficies de deslizamiento de las apófisis articulares superiores de las vértebras cervicales están, además, orientadas de tal forma que la tercera y la cuarta vértebras cervicales se inscriben en un círculo cuyo centro es posterior al conducto vertebral; el centro del círculo es anterior al conducto vertebral para la sexta y la séptima vértebras cervicales. Las superficies de la quinta vértebra cervical son intermedias; son planas y no se inscriben en ningún círculo (fig. 52).

Las caras articulares de una misma vértebra están emparejadas, y los movimientos de rotación e inclinación lateral se efectúan en sentido inverso para cada una de ellas. La inclinación lateral, así como la rotación que va asociada a ella, se acompañan necesariamente de la elevación de un lado y el descenso del otro.

Para la tercera y la cuarta vértebras cervicales, la inclinación y la rotación son iguales; para la sexta y la séptima vértebras cervicales, la rotación es casi pura y se efectúa alrededor del eje vertical intermedio.

En el curso de los movimientos de flexión, extensión e inclinación lateral o rotación, el cuerpo de la vértebra superior se desplaza ligeramente en la corredera cóncava formada lateralmente por las articulaciones uncovertebrales y, por tanto, constituye junto con la cara superior del cuerpo vertebral un tipo de articulación «en silla de montar». Con la edad, los movimientos provocan una fisura del disco que transforma la anfiartrosis de los cuerpos vertebrales en una diartroanfiartrosis (Tonduri).

La amplitud del movimiento de flexión-extensión alcanza los 100° entre la segunda y la séptima vértebras cervicales. Si la cabeza se mueve sobre las dos primeras vértebras cervicales, la amplitud alcanza 150°. La inclinación lateral es de 45° a cada lado y el movimiento asociado de rotación-inclinación o torsión de la cabeza se eleva hasta 80° e incluso a 90° a cada lado.

Así pues, la columna cervical es el segmento más móvil de toda la columna vertebral.

ANATOMÍA FUNCIONAL DE LA COLUMNA TORÁCICA CINÉTICA. La anatomía funcional de las vértebras torácicas es muy diferente de la de las vértebras cervicales. La columna transmisora está constituida por los cuerpos vertebrales y por los discos intervertebrales, sin trípode de sustentación. Las apófisis articulares desempeñan la función de topes en los movimientos de flexión-extensión. Las apófisis espinosas son muy oblicuas y casi verticales, y fijan la columna vertebral en la posición correspondiente a la morfología del sujeto, sin grandes desplazamientos anteroposteriores; consecuentemente, la región torácica es relativamente rígida. Las apófisis transversas, que actúan como palancas laterales, están muy inclinadas lateral y posteriormente y se hallan prolongadas por las costillas, las cuales, aunque pueden efectuar movimientos propios, aumentan la longitud y el modo de acción de las apófisis transversas.

De este modo, el sistema vertebrocostal se caracteriza por la relativa rigidez del conjunto vertebral y su solidaridad con la caja torácica, que es relativamente independiente debido a su papel en la mecánica respiratoria.

El movimiento de flexión-extensión y el de rotación están determinados por la orientación de las apófisis articulares, las cuales son marcadamente verticales y se inscriben en un círculo cuyo centro coincide con el del cuerpo de la vértebra.

Las apófisis articulares superiores constituyen segmentos de cilindro hueco en los que se deslizan, a modo de pistones, los segmentos de cilindro macizo que constituyen las apófisis articulares inferiores de las vértebras suprayacentes. Durante la extensión, se produce un movimiento de descenso que tiende a eliminar la curvatura torácica, y durante la flexión se efectúa un movimiento de ascenso del arco vertebral que tiende a acentuar dicha curvatura.

La flexión alcanza 40° y la extensión 55° en una columna torácica aislada; en un sujeto vivo, cuya columna torácica es solidaria con la caja torácica, la amplitud total de la flexión extrema no supera los 40°.

En el curso de este movimiento, las dos primeras y las dos últimas vértebras torácicas son las más móviles. Se puede considerar que las vértebras que van de la quinta a la novena torácica son muy poco móviles; se conocen como *vértebras cardíacas* debido a su relación con el corazón. Constituyen la región de la columna alrededor de la cual se producen los movimientos de flexión-extensión.

La inclinación lateral se acompaña del ascenso de la apófisis articular de un lado y del descenso de la del lado opuesto. Este movimiento se ve limitado por el contacto de las superficies articulares y por la tensión de los ligamentos amarillos; alcanza una amplitud de 30° a cada lado.

La rotación que se efectúa en la columna torácica es tanto más fácil cuanto más coincida el centro de rotación de la vértebra con el centro del disco intervertebral; ahora bien, las costillas, dado que son solidarias a la vez con otras costillas, con las vértebras y con el esternón, limitan este movimiento, por lo cual su amplitud no rebasa los 20° (fig. 53).

En cambio, la situación de este centro de rotación favorece las deformaciones torácicas en la escoliosis, en la cual los músculos resultan insuficientes y dejan el tórax sujeto a la fuerza de la gravedad.

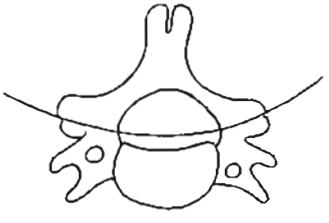

Fig. 52 ▪ Orientación de las apófisis articulares de la cuarta vértebra cervical.



Fig. 53 ▪ Orientación de las apófisis articulares de la séptima vértebra torácica.



Fig. 54 ▪ Orientación de las apófisis articulares de la tercera vértebra lumbar.

ANATOMÍA FUNCIONAL DE LA COLUMNA LUMBAR CINÉTICA. Las vértebras lumbares se caracterizan por el prominente desarrollo de sus apófisis costales y espinosas, que actúan como palancas de sus movimientos, así como por la orientación sagital de sus apófisis articulares.

Las apófisis articulares cumplen ante todo una función de tope lateral que limita por completo los movimientos de inclinación a derecha o izquierda. Las apófisis articulares inferiores de la vértebra lumbar suprayacente se encajan entre las apófisis articulares superiores de la vértebra lumbar subyacente. Así se asegura la solidez de la columna vertebral superior al sacro.

La inclinación lateral no sobrepasa los 20° a cada lado.

Las apófisis articulares se inscriben, al igual que las de las vértebras cervicales y torácicas, en un círculo, en este caso de pequeño radio, cuyo centro se sitúa en el origen de la apófisis espinosa. La situación de este centro permitiría la rotación de la vértebra de no ser por la resistencia que opone anteriormente el disco intervertebral correspondiente, sometido en el curso de este movimiento a considerables esfuerzos de cizallamiento. La amplitud de la rotación, por consiguiente, está limitada a 5° a cada lado (fig. 54).

Debido a que están inscritas en un círculo, las apófisis articulares superiores constituyen un cilindro hueco en el cual se deslizan los segmentos de cilindro macizo de las apófisis articulares de la vértebra suprayacente.

Ello produce un desplazamiento vertical en el cilindro hueco en el curso de la flexión-extensión. En la flexión, las apófisis articulares de la vértebra superior ascienden y la columna lumbar rectifica su curvatura. Este movimiento alcanza una amplitud de 40°.

En la extensión, se produce el movimiento inverso: la columna de los arcos se acorta ligeramente y se acentúa su curvatura, es decir, el acabalgamiento lumbar, mientras que la columna de los cuerpos vertebrales se alarga. Este movimiento alcanza una amplitud de 30°.

EL SACRO Y SUS ARTICULACIONES EN POSICIÓN ERECTA Y LOCOMOCIÓN. El sacro transmite el peso del cuerpo a los miembros inferiores por medio de la cintura pélvica, y forma con los dos huesos coxales un anillo sólido.

Las diferentes vértebras sacras no realizan la misma función. Solamente las dos primeras vértebras sacras aseguran la transmisión por medio de las articulaciones sacroilíacas. Las tres últimas vértebras sacras están unidas al hueso coxal por los ligamentos sacroespinoso y sacrotuberoso, que contribuyen a limitar el desplazamiento del sacro.

La cara auricular del sacro constituye, según Farabeuf y Max Posth, un riel hueco acodado en el cual se desliza el riel macizo que constituye la cara auricular del ilion. Sin embargo, no siempre ocurre así (Delmas): cuando las curvaturas de la columna vertebral son poco evidentes, la cara auricular es alargada, casi vertical y plana, lo cual sólo permite pequeños deslizamientos del sacro, que se encuentra encajado como la clave de una bóveda entre los dos huesos coxales. Por el contrario, cuando la columna vertebral presenta curvaturas pronunciadas, los movimientos del sacro son más considerables y se observa la disposición en rieles hueco y macizo de Farabeuf.

La porción vertical de la cara auricular se mantiene fija mediante dos grupos de ligamentos: los ligamentos sacroilíacos anteriores y posteriores, que son perpendiculares al segmento vertical de la cara auricular y se oponen a los movimientos de basculación del sacro bajo el peso de la columna vertebral y del cuerpo (Weisl).

Fijado posteriormente por los ligamentos sacroilíacos interóseos, que le impiden bascular en el área del estrecho superior, también se mantiene en su sitio mediante los ligamentos sacroilíacos anteriores; asimismo, el sacro se fija a distancia a la cintura pélvica mediante los ligamentos sacroespinosos y sacrotuberosos, que se insertan en la porción libre no auricular del sacro y contribuyen a determinar la concavidad del hueso. La importancia de estos ligamentos en la posición erecta se manifiesta en el hueso coxal por el gran desarrollo de la espina ciática en el ser humano.

Cuando el sacro es poco móvil y presenta caras auriculares lisas, se halla orientado oblicuamente; cuando el sacro es más móvil y presenta caras auriculares en forma de riel hueco, la tracción que los ligamentos sacroespinoso y sacrotuberoso ejercen sobre los bordes libres del sacro hace aumentar la concavidad sacra.

La compleja orientación de las caras auriculares del sacro dificulta en principio la comprensión de los movimientos de la articulación sacroilíaca, que debe ser sólida en su función estática y sin embargo móvil a fin de adaptarse a las condiciones variables de la locomoción.

El sacro está encajado a manera de clave en la bóveda que forman los huesos coxales en posición vertical, pero esta disposición general del sacro resulta un poco diferente si lo observamos en planos horizontales sucesivos.

La cara anterior de la primera vértebra sacra está más desarrollada que su cara posterior, de tal manera que toda presión de posterior a anterior tiende a proyectar la porción superior del sacro hacia la cavidad pélvica, lo cual facilita su basculación anterior.

La segunda vértebra sacra es, por el contrario, ligeramente más alta posterior que anteriormente y, por lo tanto, menos cuneiforme en sentido vertical. Se desplaza en sentido inverso a la primera sacra, es decir, de anterior a posterior. Esta configuración opuesta de las dos primeras vértebras sacras limita su desplazamiento recíproco, y la basculación anterior de la primera vértebra sacra en el área de la abertura superior de la pelvis rápidamente se detiene.

Por otra parte, si consideramos la congruencia de las superficies articulares, observaremos que presentan un engranaje comparable al de unas tenazas. En posición erecta, la cuña sacra se introduce entre las caras auriculares de los coxales, de tal modo que todo peso y movimiento tienden a cerrar este mecanismo de pinza, asegurando la estabilidad.

Durante la marcha, en la que los pasos se alternan, apoyando el cuerpo sobre un miembro inferior y balanceando el otro miembro, la pinza se cierra de un lado y se abre ligeramente del otro, de tal forma que el paso del apoyo al balanceo y viceversa se acompaña de fases alternativas de cierre y apertura de la pinza sacroilíaca.

Cuando la pinza se abre, el sacro bascula ligeramente de un lado y describe un movimiento angular denominado *nutación,* que proyecta la base y el ala de un lado hacia el área de la abertura inferior de la pelvis, en tanto que el vértice se proyecta posteriormente y limita el desplazamiento; el retorno en sentido inverso se denomina *con-*

© MASSON, S.A. Fotocopiar sin autorización es un delito

tranutación. Este movimiento angular posee un centro que Farabeuf sitúa posteriormente al sacro, a la altura del ligamento sacroilíaco interóseo, Bonnaire en la unión de las porciones vertical y horizontal de la cara auricular y Weisl anteriormente a la pelvis menor, frente a las vértebras sacras segunda y tercera. Hay que señalar que esta última situación del centro en el interior de la pelvis menor hace que coincida con el centro de gravedad del cuerpo, frente a la tercera vértebra sacra, en la línea que une las dos cabezas femorales.

La existencia de tal centro es satisfactoria porque permite asociar diversos factores relacionados funcionalmente en biomecánica (fig. 55).

Según Weisl, se puede apreciar un desplazamiento en masa o traslación del sacro, así como un movimiento de rotación alrededor del centro pélvico (fig. 56).



Fig. 55 ▪ Ejes de los movimientos del sacro. A) Según Farabeuf. B) Según Weisl.



Fig. 56 ▪ Transmisión de las fuerzas por medio del sacro a los acetábulos y a los fémures.

La amplitud del movimiento es mínima. El diámetro anteroposterior disminuye tan sólo 3 mm cuando el sacro es de tipo sindesmosis, es decir, poco móvil. Cuando la articulación sacroilíaca es de tipo sinovial plana, el diámetro disminuye 15 mm (Delmas).

■ **MOVIMIENTOS DE LA COLUMNA VERTEBRAL EN SU CONJUNTO.** Los movimientos observados en cada segmento de la columna vertebral no son tan amplios como los que ésta efectúa en su conjunto. Los movimientos particulares, como flexión, extensión, inclinación o rotación, se compensan o se combinan para corregir aquello que, en un segmento, podría bajo una acción muscular muy violenta, representar un esfuerzo intenso en una apófisis articular (el punto de apoyo) o cizallar un disco intervertebral.

Para cada parte de la columna vertebral y para cada movimiento, existen diferentes segmentos de vértebras neutras, cuyo desplazamiento es de escasa amplitud (Delmas y Raou). La séptima vértebra cervical apenas participa en la flexión, extensión, inclinación lateral y rotación. Las vértebras torácicas quinta, sexta, octava y décima participan

poco en la flexión. La segunda vértebra torácica y las vértebras lumbares segunda, tercera y quinta, por el contrario, toman parte activa en la extensión de la columna.

Las variaciones morfológicas de la base del sacro desempeñan también una función importante. La hipobasalidad aumenta el apoyo sacro y, en estos casos, la movilidad sacra es mayor, acompañándose a menudo de una bituberculización de la apófisis espinosa de la quinta vértebra lumbar.

Todas estas condiciones, variables de un sujeto a otro, no permiten definir con precisión la amplitud total de los movimientos de la columna vertebral. Se puede admitir, de un modo general, que miden:

— En la flexión, 110°.
— En la extensión, 140°.
— En la inclinación lateral, 75° a cada lado.
— En la rotación, 90° a cada lado (fig. 57).



Fig. 57 - Movimientos de extensión y flexión de la columna vertebral

Debe señalarse que el movimiento de extensión es el más amplio, lo cual concuerda con la recuperación espontánea y constante de la posición erecta. La flexión es la actitud de descanso. Cabe resaltar también la importancia relativa de la rotación. Este movimiento se acompaña a menudo de una inclinación lateral que conlleva la torsión de la columna vertebral. Esta torsión a su vez limita la amplitud del movimiento pero proporciona mayor solidez al tensar numerosos ligamentos simultáneamente.

La flexión de la columna vertebral tiende a suavizar las curvaturas cervical y lumbar, pero acentúa ligeramente la curvatura torácica.

La extensión se manifiesta sobre todo en las regiones cervical y lumbar, cuyas curvas normales se exageran. En la región del cuello, la cabeza es proyectada posteriormente en sentido superior a la séptima vértebra cervical, la garganta se tensa y el mentón se eleva; en la región lumbar, la extensión se realiza principalmente en las dos últimas vértebras lumbares, es decir, la cuarta y la quinta. Los segmentos torácico y toracolumbar se rectifican menos. La extensión total de la columna vertebral supone, por lo tanto, un movimiento en los extremos.

Durante la inclinación lateral, la columna vertebral realiza un movimiento general en arco, bastante regular; no obstante, debido al bloqueo lateral de las articulaciones lumbares y a la presencia de la caja torácica, la inclinación lateral de hecho tan sólo se produce a partir de la segunda vértebra lumbar, disminuye en el segmento torácico y reaparece a partir de la sexta vértebra cervical, cuando la cabeza se encuentra con el hombro del mismo lado.

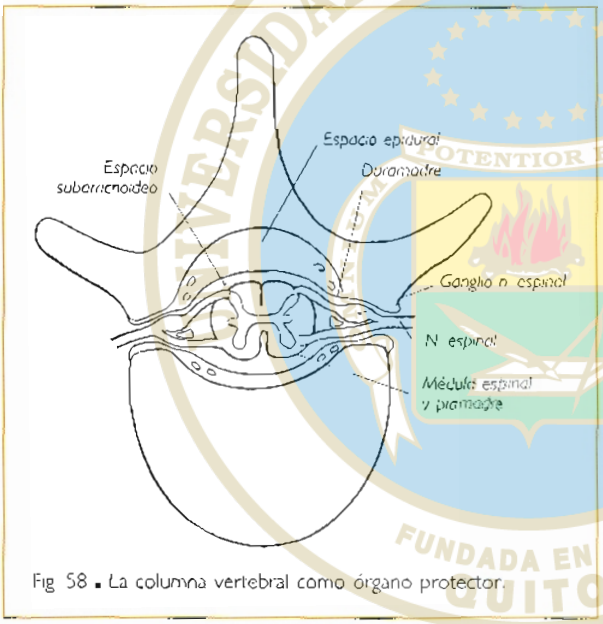

Fig. 58 ▪ La columna vertebral como órgano protector.

La rotación conjunta del tronco cuando el sujeto se halla de pie hace intervenir inconscientemente las articulaciones de la pelvis y la cadera. Este movimiento del tronco parece tener mayor amplitud de la que realmente tiene: es muy ligero a nivel lumbar y menos marcado aún en el segmento torácico; sólo adquiere importancia en la región del cuello. Rotamos más el tronco a la altura de los miembros inferiores que por lo que hace al propio tronco.

C. La columna vertebral, órgano protector del sistema nervioso central

La médula espinal está situada en el interior del conducto vertebral, que está constituido por los sucesivos agujeros vertebrales y las diversas formaciones que ocupan los espacios existentes entre las vértebras.

Este conducto continuo consiste en una envoltura osteofibrosa cuyas paredes óseas están constituidas por la cara posterior de los cuerpos vertebrales anteriormente, las caras mediales de los pedículos lateralmente y las láminas posteriormente.

El ligamento longitudinal posterior recubre la cara posterior de los cuerpos de las vértebras y de los discos intervertebrales e impide que el núcleo pulposo se hernie hacia la luz del conducto. De este modo, el ligamento protege la médula espinal o sus raíces nerviosas en el curso de los movimientos de la columna vertebral. Posteriormente, los ligamentos amarillos, que se extienden entre las láminas, aseguran la continuidad y solidez de la pared posterior del conducto. Éste comunica con el exterior de

la columna vertebral por medio de los agujeros intervertebrales, que dan paso a las raíces nerviosas y a los pedículos vasculares (fig. 58).

La médula espinal no ocupa toda la longitud del conducto vertebral; termina a la altura del disco intervertebral que separa la primera de la segunda vértebra lumbar, al final del cono medular. Las raíces de la cola de caballo y el *filum* terminal descienden hasta el conducto sacro. Los diámetros anteroposterior y transversal de la médula espinal son menores que los del conducto vertebral, por lo cual ésta no lo llena; mide aproximadamente 1 cm a la altura de la médula espinal torácica y 1,5 cm a la altura de las intumescencias cervical y lumbar, en tanto que el conducto vertebral mide 14 mm por término medio en sentido anteroposterior, 24 mm en sentido transversal en el segmento cervical, 16 mm en el torácico y 23 mm en el lumbar. Se amplía un poco más a la altura de la quinta vértebra lumbar (Delmas y Pineau).

La médula espinal no sigue regularmente todas las curvaturas del conducto, sino que tiende a ser rectilínea, y está más próxima a la pared posterior en la región torácica y a la pared anterior en los otros segmentos.

En el interior del conducto vertebral, la médula espinal se halla inmersa en el líquido cefalorraquídeo y rodeada por las meninges espinales. La duramadre espinal se adhiere a las paredes óseas y se insinúa en forma infundibular en los agujeros intervertebrales, donde se inserta. El líquido cefalorraquídeo forma una vaina líquida alrededor de la médula espinal. La médula espinal termina a la altura de la segunda vértebra lumbar, y el líquido cefalorraquídeo llena una cisterna subaracnoidea que se extiende hasta la segunda vértebra sacra, atravesada por las raíces de la cola de caballo. En esta cisterna se practica la punción lumbar. La duramadre espinal no ocupa toda la altura del conducto sacro, de tal manera que, entre el conducto sacro y la duramadre espinal, existe un espacio epidural en el cual se practican las inyecciones epidurales.

Por último, la médula espinal y las raíces nerviosas se encuentran rodeadas por las arterias espinales y sus ramas, así como por importantes plexos venosos.

ARTICULACIONES DEL TÓRAX

Las articulaciones del tórax se dividen en: *a)* articulaciones costovertebrales; *b)* articulaciones costocondrales; *c)* articulaciones intercondrales; *d)* articulaciones esternocostales; *e)* sincondrosis del esternón, y *f)* articulación esternoclavicular.

I. ARTICULACIONES COSTOVERTEBRALES

Las costillas están unidas a la columna vertebral por: *a)* las articulaciones de las cabezas de las costillas; *b)* las articulaciones costotransversas, y *c)* los ligamentos costotransversos (fig. 59).

A. **Articulaciones de las cabezas de las costillas**

Estas articulaciones unen la cabeza de las costillas con las partes laterales de los cuerpos vertebrales. Cada una de ellas se compone de dos articulaciones planas, separadas por un ligamento intraarticular de la cabeza de la costilla.

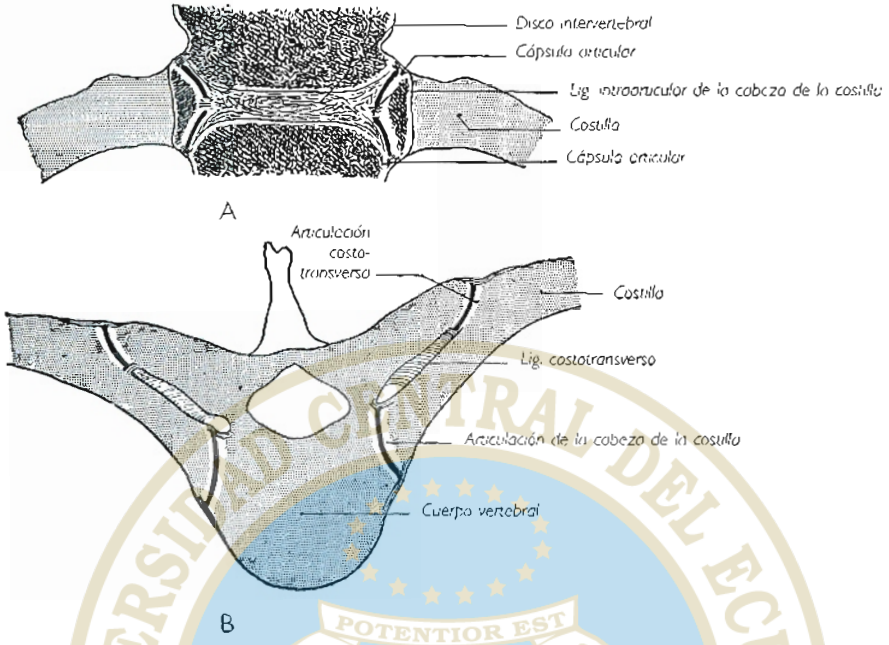

Fig. 59 ▪ Cortes de la sínfisis intervertebral y de las articulaciones costovertebrales. A) Corte frontal de un disco intervertebral y de las articulaciones de la cabeza de la costilla correspondientes. B) Corte transversal de las articulaciones costovertebrales.

■ **SUPERFICIES ARTICULARES.** La cabeza de cada costilla se dispone como una cuña. Presenta dos caras articulares revestidas por fibrocartílago, una superomedial y otra inferolateral, separadas por una arista obtusa anteroposterior.

La cuña costal se adapta a una depresión en forma de ángulo diedro formada por la fosita costal inferior de una vértebra, la fosita costal superior de la vértebra subyacente y el segmento de disco intervertebral comprendido entre ambas. Las caras articulares de la cuña costal corresponden a las fositas costales de las vértebras. Estas superficies articulares están recubiertas de fibrocartílago; la arista costal se relaciona con el disco intervertebral.

La cabeza de la primera, undécima y duodécima costillas se articula con una sola vértebra y presenta a tal efecto una sola cara articular, casi plana o muy ligeramente convexa, en relación con una fosita costal situada en la cara lateral de la vértebra correspondiente.

■ **MEDIOS DE UNIÓN.** Las cabezas de las costillas están unidas a los cuerpos vertebrales por una delgada cápsula articular, reforzada anterior y posteriormente por ligamentos, y por un ligamento intraarticular de la cabeza de la costilla.

1. Cápsula articular. Es delgada. Los ligamentos que la refuerzan son el ligamento radiado de la cabeza de la costilla y el ligamento costovertebral posterior.

El *ligamento radiado de la cabeza de la costilla* tiene forma de abanico. Se inserta lateralmente en la cara anterior de la cabeza de la costilla, desde donde sus fibras irradian hacia las dos vértebras y hacia el disco intervertebral correspondiente (fig. 60).

El *ligamento costovertebral posterior* está constituido por pequeños fascículos que se extienden desde la costilla hasta la cara anterior del agujero intervertebral situado superiormente y la cara lateral de la vértebra subyacente (fig. 43).

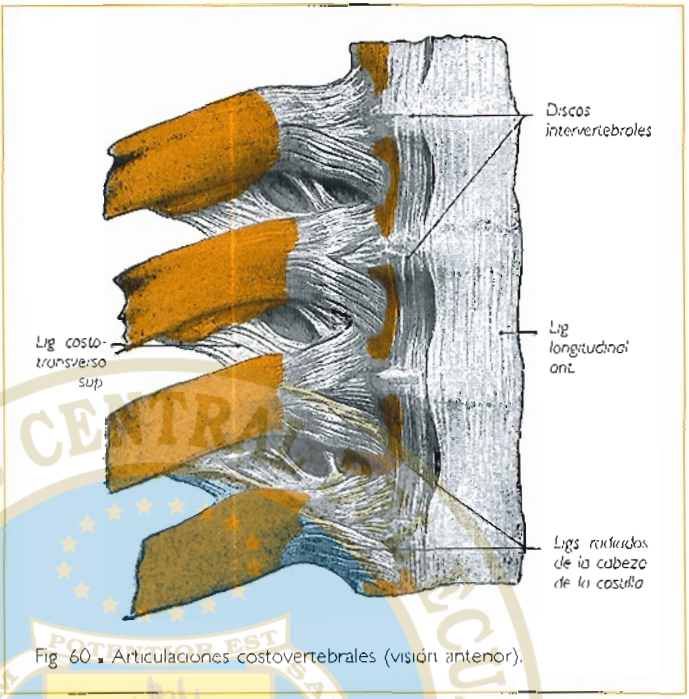

Fig. 60 . Articulaciones costovertebrales (visión anterior).

2. Ligamento intraarticular de la cabeza de la costilla. El ligamento intraarticular de la cabeza de la costilla es un haz fibrocartilaginoso corto, más grueso anteriormente, que se extiende horizontalmente desde la arista de la cabeza de la costilla hasta el disco intervertebral (fig. 59, A). El ligamento divide cada una de las articulaciones de las cabezas de las costillas en dos articulaciones secundarias. A menudo la parte posterior del ligamento se halla ausente, y las dos cavidades articulares comunican entre sí.

El ligamento intraarticular no se observa en las articulaciones de las cabezas de la primera, undécima y duodécima costillas.

■ **MEMBRANA SINOVIAL.** Cada articulación de la cabeza de la costilla posee dos membranas sinoviales, separadas por el ligamento intraarticular de la cabeza de la costilla. Las dos membranas sinoviales tienen continuidad entre sí cuando este ligamento es incompleto.

B. Articulaciones costotransversas

Son trocoides y unen los tubérculos de las costillas con las apófisis transversas.

■ **SUPERFICIES ARTICULARES.** Son casi circulares y están recubiertas de cartílago. La cara articular del tubérculo de la costilla es convexa y la fosita costal de la apófisis transversa es cóncava. Las dos están configuradas como segmentos de cilindro cuyo eje está orientado en el sentido del cuello de la costilla (Roud).

Las caras articulares de los tubérculos costales y las fositas costales de las apófisis transversas de las vértebras superiores están situadas en un plano frontal. Su orientación se modifica de superior a inferior, ya que se inclinan inferior y anteriormente cuanto más inferiores son.

MEDIOS DE UNIÓN. La cápsula articular está reforzada por dos ligamentos: un *ligamento costotransverso lateral,* muy resistente, que se extiende desde el vértice de la apófisis transversa hasta la eminencia superolateral del tubérculo de la costilla (fig. 43) y un *ligamento costotransverso inferior,* que une el borde inferior de la apófisis transversa con el borde inferior de la costilla.

MEMBRANA SINOVIAL. Tapiza la cara interna de la cápsula.

C. Ligamentos costotransversos

Estos ligamentos unen el cuello de la costilla con la vértebra vecina. La denominación de *ligamentos costotransversos,* como indica Poirier, tiene la ventaja, sobre la de *costovertebrales,* de indicar la inserción de estos ligamentos en el cuello de la costilla.

Son cuatro:

1. El *ligamento costotransverso* está formado por pequeños haces ligamentosos que se extienden horizontalmente desde la cara posterior del cuello de la costilla hasta la cara anterior de la apófisis transversa (fig. 59, B).
2. El *ligamento costotransverso superior* es una lámina cuadrilátera, fuerte, gruesa y resistente, cuyas fibras ascienden oblicuamente, en sentido superior y lateral, desde el borde superior del cuello de la costilla hasta el borde inferior de la apófisis transversa suprayacente (fig. 60).
3. El ligamento cervicolaminar es delgado y largo, y se inserta por una parte en la cara posterior del cuello de la costilla, inmediatamente superior al ligamento costotransverso, y por otra en el borde inferior de la lámina vertebral suprayacente.
4. El ligamento cervicomeniscal es inconstante. Se inserta, al igual que el precedente, en la cara posterior del cuello de la costilla, superiormente al ligamento costotransverso; desde allí, se dirige medialmente, atraviesa el agujero intervertebral y termina en la cara posterior del disco intervertebral correspondiente.

II. ARTICULACIONES COSTOCONDRALES

Estas articulaciones unen las costillas con los cartílagos costales. Son articulaciones fibrosas. El extremo anterior de la costilla presenta una cavidad en la cual penetra el extremo del cartílago correspondiente. El cartílago está soldado a la costilla.

Alrededor de la articulación, el periostio costal tiene continuidad con el pericondrio del cartílago y contribuye a aumentar la solidez de la articulación.

III. ARTICULACIONES INTERCONDRALES

Las articulaciones intercondrales unen entre sí, por sus bordes contiguos, los cartílagos costales sexto, séptimo y octavo. Las superficies articulares son planas y ocupan la parte media y ensanchada de los bordes de los cartílagos.

Se mantienen en contacto por medio de un manguito capsular constituido por el pericondrio, que se extiende de un cartílago a otro y que está reforzado por delgados haces fibrosos.

Una *membrana sinovial* tapiza la superficie interna de la cápsula.

IV. ARTICULACIONES ESTERNOCOSTALES

Los siete primeros cartílagos costales, a excepción del primero y muy frecuentemente del séptimo, están unidos al esternón por articulaciones casi semejantes a las de las cabezas de las costillas. En efecto, cada una de ellas se compone de dos articulaciones planas separadas por un ligamento esternocostal intraarticular.

A excepción de las articulaciones primera y sexta, todas las demás están situadas frente a las líneas de soldadura de las piezas esternales. Ahora bien, dado que en el adulto son siempre visibles dos de estas líneas, solamente dos articulaciones están señaladas por ellas: la segunda, que está situada en la unión del manubrio y del cuerpo del esternón, y la séptima, que se sitúa en la unión del cuerpo del esternón con la apófisis xifoides.

La primera articulación es inmediatamente subyacente a la escotadura clavicular.

SUPERFICIES ARTICULARES. Las superficies articulares esternales o escotaduras costales son depresiones angulosas con dos vertientes, una superior y otra inferior, revestidas por una delgada capa de fibrocartílago. Estas escotaduras reciben el extremo medial anguloso y saliente de los cartílagos costales.

MEDIOS DE UNIÓN. En estas articulaciones observamos: *a)* una cápsula articular, reforzada anterior y posteriormente por ligamentos, y *b)* un ligamento esternocostal intraarticular.

1. Cápsula articular. La cápsula fibrosa une el pericondrio del cartílago con el periostio del esternón.

Los dos ligamentos que refuerzan la cápsula son el *ligamento esternocostal radiado anterior* y el *ligamento esternocostal radiado posterior*. Estos dos ligamentos, que se hallan uno anterior y otro posterior a la articulación, están formados por fibras que divergen desde el extremo medial del cartílago hacia el esternón. El ligamento anterior está siempre más desarrollado que el posterior.

2. Ligamento esternocostal intraarticular. Este ligamento es un haz fibrocartilaginoso que se extiende horizontalmente desde la arista del ángulo cartilaginoso costal hasta el fondo de la escotadura costal.

Divide la articulación en dos cavidades, a veces separadas y a veces comunicadas entre sí debido a la frecuente ausencia de la parte posterior del ligamento.

MEMBRANA SINOVIAL. La membrana sinovial puede ser doble o simple, según si la cavidad articular está o no dividida en dos por el ligamento esternocostal intraarticular.

a) ARTICULACIONES ESTERNOCOSTALES DEL PRIMERO Y DEL SÉPTIMO CARTÍLAGO COSTAL.

El *primer cartílago costal* suele estar unido al esternón por una sincondrosis. Además, se une al esternón por los dos *primeros ligamentos esternocostales radiados,* uno anterior y otro posterior.

La *articulación esternocostal* del séptimo cartílago costal se caracteriza por la presencia de un ligamento costoxifoideo muy resistente.

Este ligamento cubre la cara anterior de la articulación y se entrecruza anteriormente a la apófisis xifoides con el ligamento del lado opuesto.

V. SINCONDROSIS DEL ESTERNÓN

Las tres piezas principales del esternón (es decir, el manubrio, el cuerpo y la apófisis xifoides) están unidas entre sí por dos sincondrosis, una superior y otra inferior.

a) SINCONDROSIS MANUBRIOESTERNAL. Esta articulación une el manubrio con el cuerpo del esternón. A veces es una anfiartrosis y a veces una diartroanfiartrosis.

Las superficies articulares, son planas, ovaladas y alargadas transversalmente; tienen incrustada una delgada capa de cartílago.

Están unidas por un cartílago, el cual está a su vez cubierto anterior y posteriormente por una lámina fibrosa que presenta continuidad con el periostio de las piezas óseas vecinas. Lateralmente, el cartílago se continúa con el ligamento esternocostal intraarticular de la segunda articulación esternocostal.

Algunas veces se forma, en el espesor del cartílago, una cavidad articular más o menos desarrollada. En ese caso la articulación es una sínfisis.

b) SINCONDROSIS XIFOESTERNAL. Esta articulación une el cuerpo del esternón con la apófisis xifoides. Las dos piezas óseas están unidas tan sólo por una capa de cartílago. La articulación, por tanto, es una sincondrosis.

La osificación invade de forma progresiva esta articulación, que suele estar completamente osificada en el anciano.

El proceso de osificación invade también la sincondrosis manubrioesternal, pero en esta articulación la osificación completa se observa raramente y a una edad muy avanzada.

MECANISMO DE LAS ARTICULACIONES DEL TÓRAX. Los movimientos del tórax son el resultado de la combinación de los movimientos que efectúan las diversas articulaciones que unen entre sí las piezas óseas y cartilaginosas del tórax.

Primero estudiaremos por separado el mecanismo de cada una de estas articulaciones y después los movimientos de la caja torácica en su conjunto.

1. MECANISMO DE LAS DIVERSAS ARTICULACIONES QUE UNEN ENTRE SÍ LAS PIEZAS ÓSEAS O CARTILAGINOSAS DEL TÓRAX. Las *articulaciones de las cabezas de las costillas*, consideradas aisladamente, realizan movimientos de inclinación bastante extensos en todos los sentidos, sobre todo inferior y superiormente. Ejecutan también movimientos de deslizamiento anteriores y posteriores, muy limitados.

En las articulaciones costotransversas se localizan movimientos de deslizamiento de escasa amplitud de la superficie convexa de la costilla sobre la superficie cóncava de la apófisis transversa.

Los *movimientos de la costilla sobre la columna vertebral* son movimientos de rotación que se efectúan a la vez en la articulación de la cabeza de la costilla y en la costotransversa. Se producen alrededor del eje que pasa por la arista de la cabeza de la costilla y por el eje de curvatura de las superficies cilíndricas costotransversas. Este último sigue el eje longitudinal del cuello de la costilla (Roud). Los movimientos de rotación que ejecuta la costilla alrededor de este eje tienen como consecuencia la elevación o el descenso del arco costal: al mismo tiempo que la costilla se eleva, su extremo anterior se dirige anterior y lateralmente; cuando desciende se produce el movimiento inverso.

En las *articulaciones intercondrales* y *esternocostales* se localizan movimientos de deslizamiento de escasa extensión.

Por lo que concierne a las *sincondrosis esternales*, cabe recordar que solamente es móvil la sincondrosis manubrioesternal, que presenta pequeños movimientos de inclinación anterior y posterior de las dos piezas esternales que la constituyen.

Finalmente, los cartílagos costales poseen tal flexibilidad y elasticidad que pueden flexionarse o extenderse, es decir, aumentar o corregir su curvatura.

2. Movimientos del tórax en su conjunto. Los movimientos del tórax en su conjunto son: *a)* el movimiento de dilatación o inspiración resultante de la elevación de las costillas, y *b)* el movimiento de retracción o espiración producido por el descenso de las costillas.

Movimiento de dilatación o inspiración. Cuando las costillas se elevan, su extremo anterior se dirige lateral y anteriormente; por consiguiente, los diámetros transversal y anteroposterior del tórax aumentan. Exponemos a continuación el mecanismo de estos movimientos.

Al dirigirse lateralmente, la porción media y anterior de las costillas se aleja de la línea media. El extremo anterior de las costillas, aunque está unido al esternón o al cartílago costal suprayacente por su propio cartílago, puede separarse del esternón gracias a: *a)* la flexibilidad de la costilla, mediante la cual ésta puede modificar su curvatura; *b)* la elasticidad de los cartílagos costales, que permite cierto alargamiento de éstos; *c)* su flexibilidad, que les permite rectificar su curvatura, y *d)* la movilidad de las articulaciones esternocostales. El resultado de todos estos cambios, que se producen simultáneamente en todos los arcos costales, es el aumento del diámetro transversal del tórax.

Al mismo tiempo que la costilla se eleva, su oblicuidad inferior y anterior disminuye, su dirección tiende a horizontalizarse cada vez más y el extremo anterior de la costilla se dirige anteriormente. Las costillas desplazan anteriormente los cartílagos costales y, por medio de éstos, el esternón. Consecuentemente, el diámetro anteroposterior del tórax aumenta.

La proyección anterior del esternón es más acentuada inferior que superiormente, lo cual se debe a la diferencia de longitud de las costillas verdaderas. Las costillas inferiores son más largas que las superiores y permiten un desplazamiento más extenso del esternón.

Movimientos de retracción o espiración. El estrechamiento del tórax es resultado del descenso de las costillas, que ocasiona la disminución de los diámetros transversal y anteroposterior del tórax. El mecanismo por el cual se produce la retracción del tórax es inverso al que causa su dilatación. Sin embargo, cabe destacar que este descenso de las costillas se efectúa al principio pasivamente debido a la elasticidad de los cartílagos, que retornan a su posición de reposo

3. Elasticidad de la caja torácica. La flexibilidad de las costillas y los cartílagos, la elasticidad de estos últimos y la movilidad de los arcos costales, debida a las diversas articulaciones que unen entre sí las diferentes piezas óseas o cartilaginosas del tórax, se aúnan para otorgar al conjunto de la caja torácica una gran elasticidad y una mayor resistencia a los choques externos. Esta elasticidad disminuye con la edad.

Una fuerte presión aplicada sobre la pared anterior del tórax empuja dicha pared hacia la columna vertebral. El desplazamiento de la pared puede ser considerable en los sujetos jóvenes sin que se produzca fractura. Esto explica por qué una presión violenta puede provocar lesiones de órganos intratorácicos sin fractura de los arcos costales.

Por lo tanto, una presión sobre la pared anterior del tórax se distribuye en todo el plastrón esternocostal y, consecuentemente, en todos los arcos costales que están unidos a los bordes laterales del esternón.

Un golpe contra la pared lateral del tórax, que es convexa a la vez en sentido vertical y transversal, afecta a un solo arco costal o a un número escaso de arcos costales, cuya resistencia es inferior a la de la totalidad de los arcos costales que sostienen el esternón. El resultado es que «las costillas ofrecen lateralmente sólo una resistencia aislada y se fracturan mucho más fácilmente que cuando el golpe se dirige anteroposteriormente, donde las presiones se distribuyen a la vez por toda la extensión del esternón» (Cruveilhier).

VI. ARTICULACIÓN ESTERNOCLAVICULAR

La articulación esternoclavicular une la clavícula con el esternón y el primer cartílago costal. Es una articulación en silla de montar.

SUPERFICIES ARTICULARES. Las superficies articulares presentan numerosas variaciones individuales en su forma y extensión. Estas variaciones, según Fick, se deben a modificaciones impuestas a la articulación por la influencia de diversas actividades físicas; por otra parte, se deben a que la articulación esternoclavicular une la clavícula

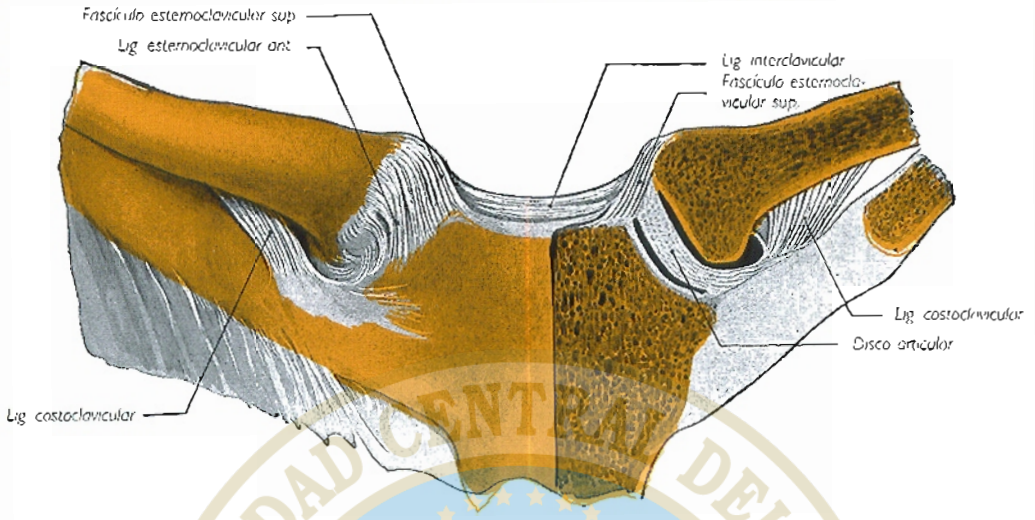

Fig 61 ▪ Articulación esternoclavicular (a la derecha visión anterior de la articulación disecada, a la izquierda corte frontal de la articulación)

con el esternón por medio de un fibrocartílago que representa, en sus diversos grados de desarrollo, al hueso supraesternal.

La *cara articular esternal de la clavícula* (fig. 61) está situada en la porción anteroinferior de la extremidad esternal de la clavícula, la cual rebasa superior, posterior y anteriormente la escotadura clavicular del esternón; por tanto, la cara articular ocupa solamente la porción de la clavícula que se halla frente a la escotadura clavicular. Tan sólo ocupa los dos tercios o las tres cuartas partes inferiores de la extremidad esternal de la clavícula.

La cara articular esternal de la clavícula se orienta medial, inferior y un poco anteriormente. Es ligeramente cóncava de anterior a posterior y convexa de superior a inferior y suele tener continuidad, en la cara inferior de la clavícula, con una amplia carilla articular convexa inferior, que mide de 2 a 5 mm y que está relacionada con el primer cartílago costal.

La *escotadura clavicular del esternón* es menos extensa que la precedente, la cual la sobrepasa ampliamente en sentido anterior y posterior. Está orientada superior, lateral y un poco posteriormente; sus curvaturas son inversas a las de la cara articular esternal de la clavícula; es cóncava de superior a inferior y ligeramente convexa de anterior a posterior.

La escotadura clavicular del esternón tiene continuidad lateralmente con una *escotadura costal* estrecha, que ocupa el extremo medial de la cara superior del primer cartílago costal; esta escotadura está limitada anterior y posteriormente por los ligamentos esternocostales radiados de la primera articulación esternocostal.

Las superficies articulares de la articulación están recubiertas en toda su extensión por una capa de fibrocartílago.

a) DISCO ARTICULAR. Las superficies articulares, dado que presentan curvaturas orientadas en sentido inverso, no se corresponden exactamente, por lo cual la concordancia la establece un fibrocartílago interarticular denominado *disco articular* (fig. 61), que se inserta por su borde circunferencial en la cápsula y en los ligamentos de la articulación; se inserta además superiormente en la clavícula, superior a la cara articular, e inferiormente en el primer cartílago costal. Normalmente, el disco articular presenta un espesor irregular: es más grueso en la periferia que en el centro y generalmente se adelgaza de superior a inferior y de posterior a anterior.

El disco articular presenta una infinidad de variaciones individuales. Puede estar perforado en el centro o en su parte anterior, puede adherirse a la superficie esternal en un plano más o menos extenso, etc.

MEDIOS DE UNIÓN. La *cápsula articular* se inserta alrededor de las superficies articulares y está reforzada por cuatro ligamentos: anterior, posterior, superior e inferior (fig. 61).

1. Ligamentos anterior y posterior. Estos ligamentos, denominados *ligamentos esternoclaviculares anterior y posterior,* están situados uno en la cara anterior y otro en la cara posterior de la articulación. Se extienden en sentido oblicuo de superior a inferior y de lateral a medial, desde el contorno de la cara articular esternal de la clavícula hasta el contorno de la escotadura clavicular del esternón, así como las porciones vecinas de las caras anterior y posterior del manubrio.

2. Ligamento superior. Comprende dos porciones que sólo se diferencian entre sí por sus inserciones: una porción profunda o *ligamento esternoclavicular superior* y una porción superficial o *ligamento interclavicular.*

1. El *ligamento esternoclavicular superior* está formado por fibras cortas que se unen a la clavícula y al esternón inmediatamente superiores a las superficies articulares.

2. El *ligamento interclavicular* cubre al precedente, con el cual se confunde. Se extiende de una clavícula a la otra, pasando superiormente a la escotadura yugular. Este ligamento es aplanado de anterior a posterior y está limitado por un borde superior libre, cóncavo y cortante, y por un borde inferior grueso adherido a la escotadura yugular. Presenta con frecuencia uno o dos orificios vasculares.

3. Ligamento inferior. Es el denominado *ligamento costoclavicular.* En él se aprecian dos láminas, una anterior y otra posterior, separadas por tejido celular laxo, en el cual se puede desarrollar una pequeña bolsa serosa.

La lámina anterior, que se halla en continuidad con la hoja anterior de la vaina del músculo subclavio, no presenta una textura ligamentosa; la lámina posterior constituye el *ligamento costoclavicular propiamente dicho,* el cual se compone de haces fibrosos que se insertan inferiormente en el primer cartílago costal y en la porción vecina de la primera costilla. Los fascículos ascienden oblicuamente en sentido superior y lateral, y terminan en una impresión rugosa que ocupa el extremo medial de la cara inferior de la clavícula, posteriormente al músculo subclavio, que lo separa de la lámina anterior.

MEMBRANA SINOVIAL. La articulación presenta dos membranas sinoviales, una *discoesternal* y otra *discoclavicular,* que sólo se comunican entre sí cuando existe una solución de continuidad en el disco articular. La membrana sinovial discoclavicular es más extensa y laxa que la discoesternal, lo cual le permite realizar movimientos de mayor amplitud.

MECANISMO DE LA ARTICULACIÓN ESTERNOCLAVICULAR. El hombro y la clavícula pueden ejecutar movimientos de elevación, descenso, proyección anterior y proyección posterior, que se efectúan en la articulación esternoclavicular.

También pueden efectuarse movimientos de circunducción mediante la sucesión de los movimientos precedentes.

Los *movimientos de elevación y descenso* se ejecutan alrededor de un eje anteroposterior que pasa a través de la extremidad esternal de la clavícula, un poco lateralmente a la articulación. Por tanto, cuando la extremidad acromial de la clavícula se eleva o desciende, su extremidad esternal se mueve en sentido inverso.

El movimiento de elevación de la extremidad esternal de la clavícula está estrictamente limitado por la tensión de los ligamentos esternoclaviculares anterior, posterior, superior e interclavicular.

El movimiento de descenso de la extremidad esternal de la clavícula es detenido por la tensión del ligamento costoclavicular.

Los *movimientos de proyección anterior y posterior* se ejecutan alrededor de un eje vertical que pasa por la parte media del ligamento costoclavicular. Los movimientos de proyección anterior o posterior del hombro se acompañan de movimientos en sentido inverso de la extremidad esternal de la clavícula, estos últimos son de escasa amplitud. Los movimientos de proyección anterior de la extremidad esternal de la clavícula son interrumpidos por la tensión del ligamento esternoclavicular anterior y del ligamento costoclavicular. Los movimientos de proyección posterior están limitados por la tensión del ligamento esternoclavicular posterior y de la lámina posterior del ligamento costoclavicular.

ARTICULACIONES DE LA CINTURA PÉLVICA

Los huesos coxales están unidos: *a)* entre sí, por la *sínfisis púbica*; *b)* con el sacro, por las *articulaciones sacroilíacas,* y *c)* por los *ligamentos sacroespinosos* y *sacrotuberosos*.

I. SÍNFISIS PÚBICA

Se trata de una articulación cartilaginosa del tipo sínfisis.

SUPERFICIES ARTICULARES. Las superficies articulares, denominadas *caras sinfisarias,* ocupan el borde medial del cuerpo del pubis. Ambas son elípticas y miden por término medio 3 cm de longitud y 12 mm de anchura. El eje mayor, inclinado inferior y posteriormente, forma con la horizontal un ángulo de 30°. Esta superficie está tallada oblicuamente de anterior a posterior y de lateral a medial; el intervalo que separa los dos pubis es, por lo tanto, más ancho anterior que posteriormente (fig. 62).

La cara sinfisaria está recubierta por una capa de cartílago que nivela las irregularidades que presenta el hueso.

MEDIOS DE UNIÓN. Los medios de unión de la sínfisis púbica son un disco interpúbico y un manguito fibroso periférico (fig. 62).



Fig 62 • Corte transversal de la sínfisis púbica y de las articulaciones sacroilíacas (según Luschka)

1. Disco interpúbico. Se denomina así a un fibrocartílago que ocupa todo el espacio comprendido entre las caras sinfisarias; es más ancho anterior que posteriormente.

Está constituido, al igual que los discos intervertebrales, por tejido fibroso cuyos haces se extienden de una superficie cartilaginosa a la otra.

Los haces fibrosos del disco interpúbico son especialmente abundantes en la periferia; presentan una dirección oblicua o transversa y se entrecruzan con los fascículos vecinos. Su porción central está normalmente excavada, en el adulto, por una cavidad irregular, carente de sinovial, que hace de esta articulación una sínfisis. Esta cavidad es aplanada transversalmente y ocupa la parte media de la altura de la articulación, cerca de su cara posterior.

El disco es mucho más grueso en la mujer que en el hombre. Durante el embarazo, el disco adquiere mayor laxitud y la cavidad articular se amplía.

2. Manguito fibroso periférico. Alrededor del disco interpúbico se encuentra un manguito fibroso cuyo aspecto y textura difieren en las distintas caras de la articulación.

En este manguito fibroso se distinguen cuatro porciones o ligamentos: posterior, superior, anterior e inferior del pubis.

El *ligamento posterior del pubis* es una membrana fibrosa que tiene continuidad con el periostio y se extiende de un pubis al otro, sobre la cara posterior sobresaliente de la sínfisis.

El *ligamento superior del pubis* es un haz fibroso grueso y denso.

El *ligamento anterior del pubis* es muy grueso y está formado por fibras transversales, verticales y oblicuas, procedentes de los tendones de los músculos vecinos: aductores largos, gráciles, pilares de los oblicuos externos del abdomen, tendones conjuntos, rectos del abdomen y piramidales.

Estas fibras transversales y oblicuas se entrecruzan en la línea media. En conjunto constituyen la masa tendinosa o fibrosa prepúbica (v. músculo oblicuo externo del abdomen).

El *ligamento inferior del pubis (ligamento arqueado del pubis)* es un haz fibroso voluminoso y arqueado que se extiende inferiormente a la sínfisis entre las ramas inferiores del pubis. Tiene continuidad superiormente con el disco interpúbico y termina inferiormente por medio de un borde libre agudo, casi cortante, que redondea el arco del pubis.

MOVIMIENTOS DE LA SÍNFISIS PÚBICA. Cuando las diferentes piezas de la pelvis están articuladas entre sí, la sínfisis púbica es una articulación casi inmóvil. Al final del embarazo, las partes blandas de las articulaciones de la cintura pélvica se vuelven más laxas y su movilidad aumenta. Los pubis pueden entonces efectuar pequeños movimientos y separarse ligeramente uno de otro.

II. ARTICULACIÓN SACROILÍACA

La articulación sacroilíaca era originalmente una *sínfisis,* como constata la constitución fibrocartilaginosa del revestimiento de las superficies articulares y, sobre todo, la existencia habitual en el feto de haces ligamentosos intraarticulares que unen dichas superficies entre sí. Secundariamente, estos tractos desaparecen y la articulación adquiere las características de una articulación sinovial (Hakim).

No obstante, la disposición de las superficies articulares es tan especial en el ser humano adulto que esta articulación, por el conjunto de sus características, no se parece a ninguna otra. Si tuviéramos que clasificarla en alguno de los tipos de articulación sinovial, la definiríamos como *condílea*. Sus superficies articulares son efectivamente una cóncava y otra convexa, y están talladas en segmentos de elipsoide cuyo eje mayor está incurvado en el mismo sentido que la superficie articular.

SUPERFICIES ARTICULARES. Las superficies articulares son las caras auriculares del sacro y del ilion*.

La *cara auricular del sacro* está excavada por una depresión elíptica y arqueada, considerada por Farabeuf y Max Posth como un «segmento de canal circular cuyo centro es la cresta sacra lateral de las vértebras sacras primera y segunda».

La *cara auricular del ilion* presenta un abultamiento elíptico alargado en forma de media luna, es decir, incurvado de la misma forma que el canal de la superficie sacra.

Los bordes del canal sacro son abultados y convexos, con aspecto de rodetes. Corresponden a los surcos que circunscriben la eminencia de la superficie ilíaca (fig. 63).

* Ver también página 27.

Por consiguiente, las caras auriculares presentan accidentes óseos formados: ❑ *a)* en la superficie sacra, por el canal de dicha superficie y por los rodetes que lo limitan, y ❑ *b)* en la superficie ilíaca, por el abultamiento ilíaco y los surcos que lo limitan (fig. 63).

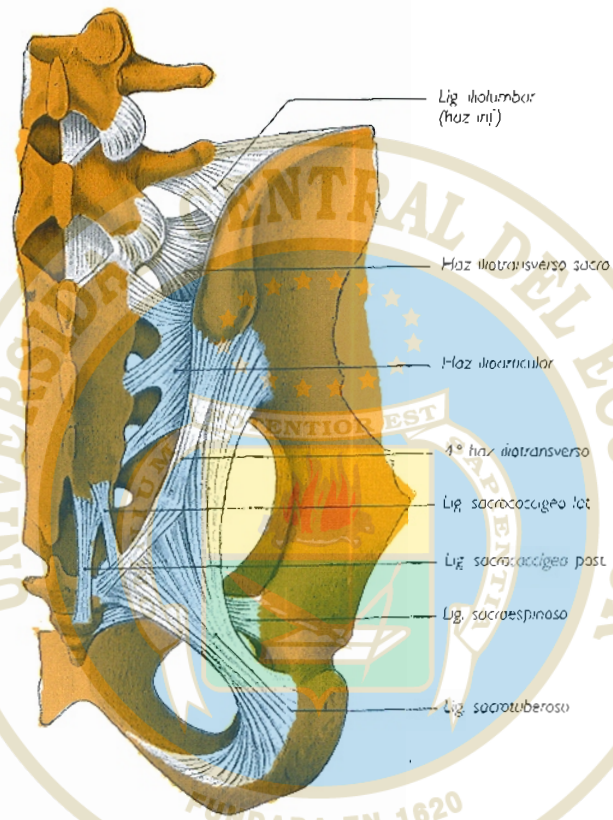

Fig. 63 ▪ Articulación sacroilíaca y ligamentos sacroespinoso y sacrotuberoso. Plano ligamentoso superficial del ligamento sacroilíaco posterior (según Hakim y Canela).

Las caras auriculares están cubiertas por un delgado revestimiento cuya capa profunda es cartilaginosa, en tanto que la capa superficial es fibrocartilaginosa.

■ **MEDIOS DE UNIÓN.** La articulación sacroilíaca presenta una cápsula articular. Esta cápsula se confunde en casi toda su extensión con los ligamentos de la articulación, que son los ligamentos sacroilíacos anterior y posterior.

El ligamento sacroilíaco posterior está en relación con el ligamento iliolumbar.

1. Ligamento sacroilíaco anterior. El ligamento sacroilíaco anterior se confunde con la cápsula y se extiende a lo largo de toda la cara anterior o abdominopélvica de la

articulación. Está formado por fibras transversales que se insertan aproximadamente a 2 mm del revestimiento fibrocartilaginoso.

Este ligamento presenta, en cada uno de sus extremos, dos haces que se diferencian del resto del plano ligamentoso por su mayor espesor y por la dirección de sus fibras, que son oblicuas superior y lateralmente: son los denominados *frenos superior e inferior de la nutación,* denominados también *haces o ligamentos anterosuperior y anteroinferior.*

El haz anterosuperior se extiende de anterior a posterior y de medial a lateral entre el ala del sacro y el ilion. ❑ El haz anteroinferior está situado en el extremo inferior de la articulación; se extiende desde el extremo superior de la escotadura ciática mayor hasta el borde lateral del sacro y sigue una dirección oblicua medial, inferior y posteriormente.

2. Ligamento sacroilíaco posterior. El ligamento sacroilíaco posterior está constituido por tres planos ligamentosos: *superficial, medio y profundo* (Hakim).

a) PLANO LIGAMENTOSO SUPERFICIAL (fig. 63). Está compuesto por dos o tres haces paralelos o divergentes, aplanados y delgados pero resistentes, que podrían denominarse *haces o ligamentos ilioarticulares;* de hecho, van desde la tuberosidad ilíaca hasta la cresta sacra intermedia, vestigio de las apófisis articulares (Hakim y Canela Lazaro).

Se insertan lateralmente en la región posteroinferior de la tuberosidad ilíaca, en la porción inmediatamente vecina a la vertiente medial de la espina ilíaca posterior superior. Estas inserciones ilíacas del plano ligamentoso superficial están estrechamente unidas a los denominados *haces iliotransversos* segundo, tercero y cuarto del plano ligamentoso medio. El cuarto haz iliotransverso rebasa posteriormente el plano ligamentoso superficial (fig. 63).

A partir de su inserción ilíaca, los haces se dirigen medialmente. Dos haces constantes terminan en los tubérculos primero y segundo de la cresta sacra intermedia; de los otros dos, que son inconstantes, el inferior llega al borde medial del tercer agujero sacro posterior o al tercer tubérculo de la cresta sacra intermedia, y el superior a la parte lateral de la apófisis articular superior del sacro.

b) PLANO LIGAMENTOSO MEDIO. Se compone de haces o ligamentos secundarios, potentes y escalonados de superior a inferior posteriormente a las superficies articulares. Son *haces o ligamentos iliotransversos,* ya que unen la cresta y la tuberosidad ilíacas con la cresta sacra lateral, vestigio de las apófisis transversas (fig. 64).

1. El *haz o ligamento iliotransverso sacro* es el más elevado. Une el extremo posterior de la cresta ilíaca con la rama de la división superior de la primera apófisis transversa sacra.

Los haces siguientes se extienden desde la tuberosidad ilíaca hasta los tubérculos de la cresta sacra lateral. Estos haces se denominan *haces o ligamentos iliotransversos conjugados* (Farabeuf); unos son inferiores a los otros, de tal manera que cada uno de ellos está parcialmente cubierto por el haz subyacente.

2. El *primer haz o ligamento iliotransverso conjugado* se inserta, por una parte, en la tuberosidad ilíaca, posteriormente a ésta, y por otra parte en el primer tubércu-

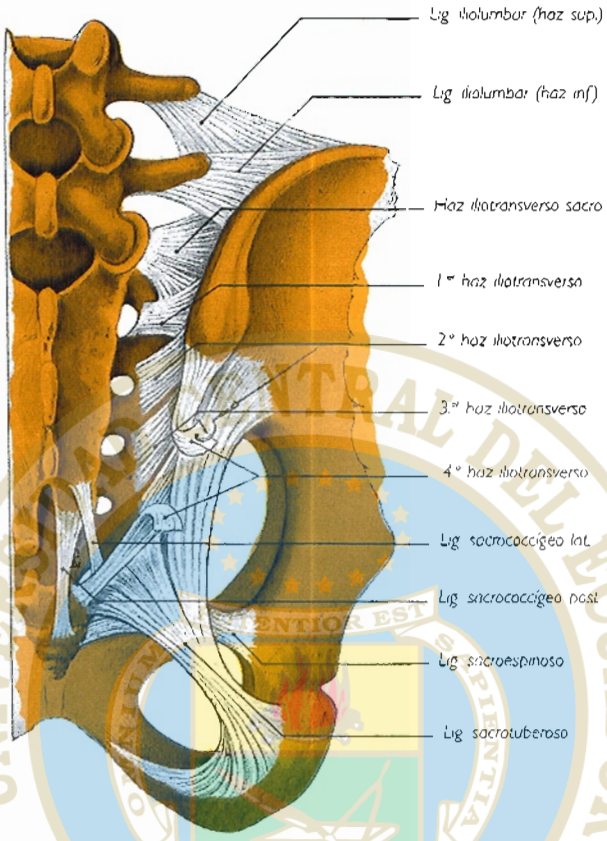

Fig. 64 ▪ Articulación sacroilíaca y ligamentos sacroespinoso y sacrotuberoso. Plano ligamentoso medio del ligamento sacroilíaco posterior (según Hakim y Canela).

lo de la cresta sacra lateral. Frecuentemente se confunde con el plano ligamentoso profundo.

3. El *segundo haz o ligamento iliotransverso conjugado* o *ligamento de Zaglas* es corto y grueso; se extiende desde la tuberosidad ilíaca, cerca de la espina ilíaca posterior superior, hasta el segundo tubérculo de la cresta sacra lateral.

4. Los *haces o ligamentos iliotransversos conjugados tercero y cuarto* unen la espina ilíaca posterior superior con los tubérculos tercero y cuarto de la cresta sacra lateral. El cuarto haz iliotransverso conjugado cubre en su mayor parte al tercero y se confunde lateralmente con el ligamento sacrotuberoso.

c) PLANO LIGAMENTOSO PROFUNDO. Está representado por un voluminoso *ligamento sacroilíaco interóseo,* cuyos haces están dispuestos sin orden y más o menos inclinados unos sobre otros; también se denomina *ligamento axil,* porque el eje alrededor del cual se ejecutan los movimientos del sacro pasa por estos haces. Se inserta lateralmente

en toda la tuberosidad ilíaca, anteriormente al plano medio, en particular sobre la tuberosidad ilíaca, y termina medialmente en las dos primeras fosas cribosas del sacro. *d)* LIGAMENTO ILIOLUMBAR. El sistema de haces iliotransversos sacros se prolonga superiormente mediante dos haces ligamentosos iliotransversos lumbares, uno inferior y otro superior, que constituyen el *ligamento iliolumbar* (fig. 64).

❑ El *haz iliotransverso lumbar inferior o ligamento iliolumbar inferior* se extiende desde el vértice y el borde inferior de la apófisis transversa de la quinta vértebra lumbar hasta la parte posterior de la cresta ilíaca. ❑ El *haz iliotransverso lumbar superior o ligamento iliolumbar superior,* mucho menos importante que el precedente, une el vértice y el borde inferior de la apófisis transversa de la cuarta vértebra lumbar con la cresta ilíaca, en la cual se inserta lateralmente al haz precedente.

Las fibras más mediales de los dos haces del ligamento iliolumbar terminan en el sacro, en tanto que las otras se dirigen anterior e inferiormente y se insertan en una línea rugosa que discurre lateralmente a la articulación sacroilíaca, desde el extremo posterior de la cresta ilíaca hasta el extremo posterior de la línea arqueada del ilion (Vallois). Sin embargo, la inserción inferior es mucho más sacra que ilíaca; debido a ello, el haz descendente es denominado *ligamento intertransverso lumbosacro.*

Los dos haces están más o menos estrechamente unidos según los sujetos y constituyen en conjunto el ligamento iliolumbar.

■ **MEMBRANA SINOVIAL.** La cápsula articular está cubierta en su cara interna por una membrana sinovial, cuya superficie irregular presenta prominencias debidas a pequeños pliegues sinoviales.

■ MECANISMO DE LA ARTICULACIÓN SACROILÍACA

❑ **ESTRUCTURA.** ❑ El sacro es más ancho superior que inferiormente. Los cortes de articulaciones sacroilíacas, transversales o paralelos a la abertura superior de la pelvis, ponen de relieve que el sacro alcanza su anchura mayor posteriormente a la cara pélvica, a la altura de uno de los rodetes de la cara auricular del sacro (fig. 62). Gracias a esta disposición, el sacro se sitúa entre los huesos coxales como la clave de una bóveda, tanto en un plano frontal como en un plano transversal u oblicuo inferior y anteriormente (Farabeuf y Max Posth). Al desplazamiento de los dos huesos coxales, que mantienen el sacro entre sí, se oponen: *a)* anteriormente, la sínfisis púbica que, excepto durante la gestación, es una articulación casi inmóvil, y *b)* posteriormente, los haces del ligamento sacroilíaco posterior

❑ **MOVIMIENTOS DE LA ARTICULACIÓN SACROILÍACA.** La articulación sacroilíaca puede efectuar, alrededor de un eje transversal que pasa por el primer tubérculo de la cresta sacra lateral, movimientos mediante los cuales la eminencia arqueada de la cara auricular ilíaca se desliza en la corredera de la cara auricular del sacro. De este modo se producen movimientos de basculación que desplazan la base y el vértice del sacro en sentido inverso. Estos movimientos de basculación se denominan movimientos de *nutación* y *contranutación.* En la nutación, la base del sacro se dirige anteriormente y el vértice posteriormente. La contranutación es el movimiento por el cual el sacro, después de haber basculado, recupera su posición normal.

El movimiento de nutación está muy limitado no solamente por los llamados *frenos de nutación* sino también por la resistencia que opone el ligamento sacroilíaco interóseo, debido a la torsión que el movimiento de nutación imprime a sus haces. El movimiento de contranutación se detiene cuando el sacro regresa a su posición normal; más allá de ese punto, el movimiento es normalmente imposible debido a la resistencia de los diferentes haces del ligamento posterior.

El peso del tronco es transmitido a la pelvis y a los miembros inferiores por las articulaciones sacroilíacas. La presión también puede ejercerse desde la pelvis al tronco, como por ejemplo en el salto. En estos diferentes

casos, el choque resulta atenuado por los movimientos de nutación, que los ligamentos de la articulación «limitan poco a poco al comprimir cada vez más el sacro entre los huesos coxales» (Max Posth)*.

MOVIMIENTOS DE LAS ARTICULACIONES DE LA CINTURA PELVICA DURANTE LA GESTACIÓN.

La amplitud de los movimientos de nutación aumenta en el curso de la gestación, ya que durante el embarazo las partes blandas de las articulaciones de la cintura pélvica se reblandecen y relajan. La relajación de las partes blandas articulares es tal que, si una parturienta coloca los miembros inferiores en hiperextensión, los huesos coxales, impulsados por la presión de los miembros inferiores, «descienden y basculan colocándose en anteversión y girando alrededor de un eje transversal». Se produce así un movimiento de contranutación, al deslizarse los huesos coxales móviles sobre el sacro fijo. Este movimiento tiene como resultado el descenso de la sínfisis púbica, al alejarse del promontorio y aumentar aproximadamente en 3 mm el diámetro anteroposterior o conjugado de la abertura superior de la pelvis (Dieulafé). La hiperflexión de los miembros inferiores sobre la pelvis ocasiona el movimiento inverso de los huesos coxales sobre el sacro, es decir, un movimiento de nutación, por el cual el diámetro conjugado disminuye mientras que el diámetro anteroposterior de la abertura inferior de la pelvis se incrementa de 1,3 a 2,5 cm (Dieulafé).

En la articulación sacrococcígea, el desplazamiento del vértice del cóccix desde la flexión extrema hasta la extensión extrema puede alcanzar 53 mm en el embarazo a término, describiéndose un arco de 95° (Vallois y Thomas)

Las articulaciones de las vértebras lumbares también adquieren durante el embarazo una movilidad mucho más amplia que en estado normal (Vallois y Thomas)

III. LIGAMENTOS SACROTUBEROSO Y SACROESPINOSO

Estos ligamentos son unas bandas fibrosas, anchas y resistentes, que se extienden entre el sacro y el hueso coxal, en el espacio comprendido entre estos dos huesos en la parte posterolateral de la pelvis (fig. 63).

a) LIGAMENTO SACROTUBEROSO (ligamento sacrociático mayor). El ligamento sacrotuberoso se inserta superiormente: *a)* en las espinas ilíacas posterior superior y posterior inferior, así como en la escotadura que las separa; *b)* en la porción vecina de la cara glútea del ilion, desde el extremo posterior de la cresta ilíaca hasta la escotadura ciática mayor, y *c)* inferiormente a la articulación sacroilíaca, en el borde lateral del sacro y en las dos primeras vértebras coccígeas.

Desde aquí, el ligamento, casi vertical, desciende un poco oblicuamente en sentido inferior, lateral y anterior, estrechándose para ensancharse nuevamente en la proximidad del isquion. Se inserta en el borde medial, saliente, de la tuberosidad isquiática, así como en el labio medial de la rama del isquion, por medio de una prolongación denominada *proceso falciforme,* cuyo borde superior es cóncavo y tiene continuidad con la fascia del músculo obturador interno.

De la cara posterior del ligamento sacrotuberoso se desprenden algunos haces musculares del músculo glúteo mayor.

b) LIGAMENTO SACROESPINOSO (ligamento sacrociático menor). Este ligamento consiste en una lámina fibrosa, triangular y delgada, situada anteriormente al ligamento sacrotuberoso, al cual está estrechamente unido y cuya dirección cruza oblicuamente; se extiende desde el borde lateral del sacro y del cóccix a la altura de las dos últimas vértebras sacras y de las dos o tres primeras vértebras coccígeas. Desde ese punto, las

* A este respecto, puede consultarse la anatomía funcional de la columna vertebral, donde se revisa la mecánica de la articulación sacroilíaca según nuevas aportaciones que precisan la explicación clásica sin contradecirla.

fibras convergen lateral y un poco anteriormente y se insertan en el vértice de la espina ciática.

El ligamento sacroespinoso se confunde anteriormente con el músculo coccígeo, del cual deriva por transformación fibrosa de sus haces musculares posteriores.

Los ligamentos sacrotuberoso y sacroespinoso dividen en dos orificios el espacio comprendido entre el hueso coxal y el borde lateral del sacro y del cóccix. El orificio superior, denominado *agujero ciático mayor,* es muy grande, corresponde a la escotadura ciática mayor y da paso al músculo piriforme y a los nervios ciático, cutaneofemoral posterior, pudendo y obturador interno, así como a los dos pedículos vasculonerviosos de la región glútea y a los vasos pudendos internos. El orificio inferior, denominado agujero ciático menor, es más pequeño, se halla en relación con la escotadura ciática menor y está atravesado por el músculo obturador interno, los vasos pudendos internos, el nervio pudendo y el nervio del músculo obturador interno.

IV. MEMBRANA OBTURATRIZ

La membrana obturatriz es una lámina fibrosa que cierra casi completamente el agujero obturado. Deja, sin embargo, una amplia abertura frente al surco obturador, al cual transforma en conducto obturador (conducto subpubiano).

La membrana obturatriz se inserta alrededor del agujero obturado, así como en los tubérculos obturadores anterior y posterior, que destacan sobre el borde agudo de este orificio. Sin embargo, superior y anteriormente, la membrana termina en un borde libre que se extiende desde el labio posterior del surco obturador al extremo superior de la cresta obturatriz. Además, mientras que la membrana se inserta en el borde mismo del orificio a lo largo de las porciones posterior y anterior de su contorno, por el contrario se inserta, inferior y posteriormente, en la cara medial de la rama isquiopubiana, aproximadamente medio centímetro inferior al borde inferior del orificio. La inserción se prolonga superior y posteriormente al agujero obturado y se fija en la cresta obturatriz (fig. 65, A).

La membrana obturatriz está compuesta por fibras entrecruzadas en todos los sentidos, pero la mayor parte de los haces presentan una dirección casi horizontal.

Está reforzada en su cara externa por una lámina fibrosa diferenciada en la mayor parte de su extensión y separada de la membrana obturatriz propiamente dicha; es la *cintilla subpubiana* (Testut). Esta lámina se inserta posteriormente en el tubérculo preacetabular y en el ligamento transverso del acetábulo; termina anteriormente en el tubérculo obturador anterior, así como en el borde del agujero obturado y en la cara anterior del pubis, vecina a dicho tubérculo (fig. 65, B). La cintilla subpubiana está unida a la membrana obturatriz por su borde inferior y se halla separada de ella, en el resto de su extensión, por un espacio que se ensancha gradualmente de inferior a superior. Su borde superior libre contribuye a formar el suelo del conducto obturador, cuya pared superior está constituida por el surco obturador.

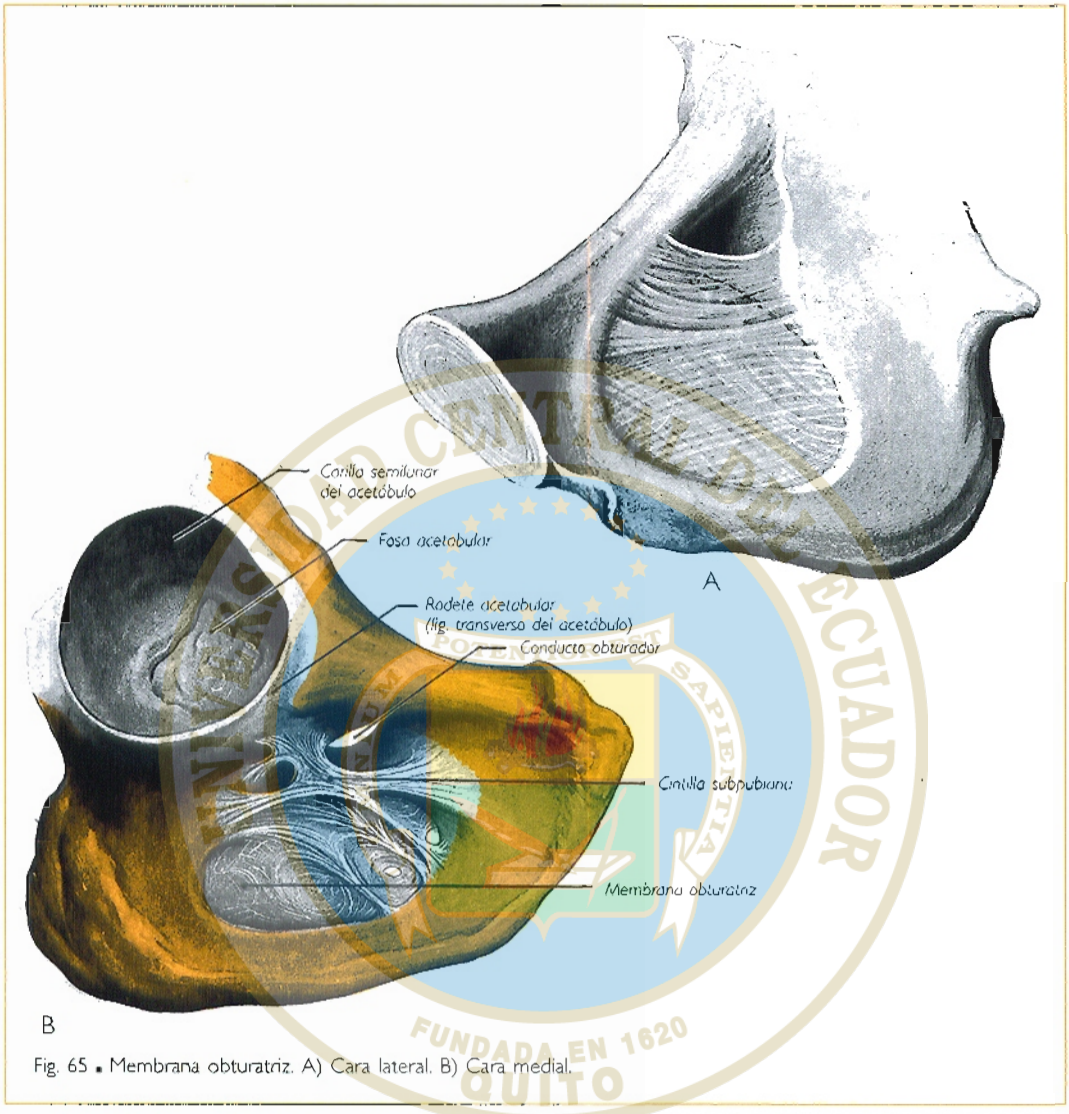

Fig. 65 ▪ Membrana obturatriz. A) Cara lateral. B) Cara medial.

Esta cintilla está también unida a ciertos puntos del borde del agujero obturado por algunos haces que se adhieren, en la mayor parte de su trayecto, a la cara externa de la membrana obturatriz. La cintilla subpubiana y sus expansiones constituyen lo que Poirier y R. Picqué han denominado *membrana obturatriz lateral*.

UNIVERSIDAD CENTRAL DEL ECUADOR
POTENTIOR EST
OMNIUM
SAPIENTIA
FUNDADA EN 1620
QUITO

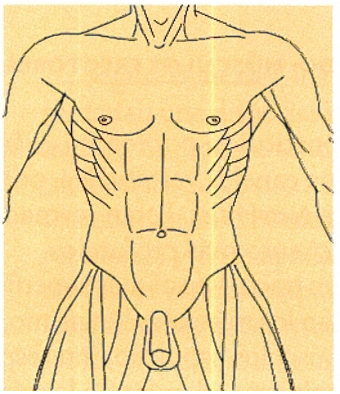

MÚSCULOS DEL TRONCO

Los músculos del tronco se dividen en cinco grupos: *a)* músculos de la pared posterior del tronco; *b)* músculos de la pared anterolateral del tórax; *c)* músculos de la pared anterolateral del abdomen; *d)* músculos del periné, y *e)* diafragma.

La descripción de los músculos del suelo de la pelvis y del periné no puede separarse de la de los órganos genitourinarios, por lo cual se expondrá junto con la de éstos.

MÚSCULOS DE LA PARED POSTERIOR DEL TRONCO

Los músculos de la pared posterior del tronco pueden dividirse en tres grupos principales: un *grupo posterior,* que comprende los músculos situados posteriormente a los canales vertebrales; un *grupo medio,* representado por los músculos situados en el plano de las apófisis transversas de las vértebras torácicas y lumbares, y, por último, un *grupo anterior* formado por los músculos situados anteriormente a dichas apófisis.

I. GRUPO POSTERIOR

Los músculos del grupo posterior, músculos del dorso o músculos de la espalda se disponen en cuatro planos principales, que describiremos desde el más profundo hacia el más superficial.

PLANO PROFUNDO: MÚSCULOS ERECTORES DE LA COLUMNA

El plano profundo está constituido por los *músculos erectores de la columna*. Estos músculos están situados en los canales vertebrales, por lo cual también se han denominado *músculos de los canales vertebrales*. Están formados por fascículos longitudinales que son tanto más cortos cuanto más profundos.

A cada lado se distinguen: un tracto lateral más superficial y un tracto medial más profundo. El tracto lateral lo forman los músculos longísimo, iliocostal e intertransversos. El tracto medial lo forman los músculos espinoso, interespinosos y transversoespinosos.

Los músculos transversoespinosos, el músculo longísimo y el músculo iliocostal están unidos en su parte inferior en una masa muscular indivisa denominada *masa común del músculo erector de la columna*.

1. Masa común del músculo erector de la columna. La masa común del músculo erector de la columna ocupa el canal sacro y el canal lumbar. Se compone de una parte profunda y carnosa, constituida por los músculos transversoespinosos, y de una lámina tendinosa muy gruesa que representa el tendón de inserción de los músculos iliocostal y longísimo (figs. 67 y 68).

Esta lámina tendinosa, que se confunde con la aponeurosis del músculo dorsal ancho, se inserta: ❑ *a)* en la espina ilíaca posterior superior y la parte próxima de la cresta ilíaca; ❑ *b)* en la tuberosidad ilíaca, y ❑ *c)* en la cresta sacra media y las apófisis espinosas de las tres o cuatro últimas vértebras lumbares.

Las fibras musculares que continúan a partir de los fascículos tendinosos se dirigen superiormente y se separan, un poco inferiormente a la duodécima costilla, en dos partes: una medial, que es el músculo longísimo torácico, y otra lateral, constituida por el músculo iliocostal.

2. Músculo transversoespinoso

a) FORMA, SITUACIÓN Y TRAYECTO. El músculo transversoespinoso constituye una masa muscular muy larga, aplicada directamente a la columna vertebral, desde el sacro hasta el axis, en el canal comprendido entre las apófisis espinosas y las apófisis transversas.

b) INSERCIONES Y DESCRIPCIÓN. El músculo transversoespinoso se compone, a cada lado, de numerosos músculos o series de haces musculares dispuestos a manera de «tejados de fibras musculares», que han sido descritos de manera diferente por Trolard y, más recientemente, por Winckler.

Según Trolard, cada grupo se originaría en una apófisis transversa y se dividiría en dos fascículos: los músculos rotadores y los músculos multífidos (fig. 66, lado izquierdo). ❑ El *músculo rotador corto* termina en la parte lateral del borde inferior de la lámina vertebral de la primera vértebra situada superiormente a su punto de origen; ❑ el *músculo rotador largo,* en la parte medial del borde inferior de la lámina de la segunda vértebra situada superiormente; ❑ el *músculo multífido corto,* en la base de la apófisis espinosa de la tercera vértebra suprayacente; por último, ❑ el *músculo multífido largo,* en el vértice de la apófisis espinosa de la cuarta vértebra suprayacente.

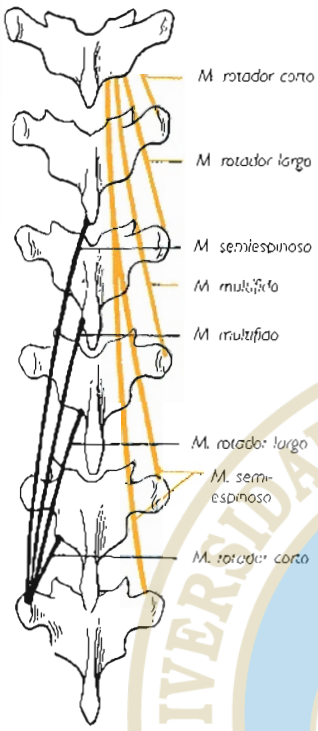

Fig 66 ▪ Esquema del músculo transversoespinoso (a la izquierda según Trolard, a la derecha según Winckler)

Según Winckler, los músculos de cada grupo presentarían una disposición inversa a la descrita por Trolard (fig. 66, lado derecho): se originarían de las apófisis transversas de cuatro a cinco vértebras superpuestas y terminarían en el borde inferior de la lámina (músculos rotadores) y en la apófisis espinosa (músculos multífidos) de la vértebra suprayacente a las que dan origen a los diferentes haces musculares del grupo.

La disposición de estos «tejados musculares» se modifica en los dos extremos del músculo transversoespinoso. En la región sacra, los haces musculares se confunden en una masa muscular indivisa. En el cuello, el número de haces musculares de cada grupo disminuye regularmente desde la quinta hasta la tercera vértebra cervical.

3. Músculo longísimo

a) FORMA, SITUACIÓN Y TRAYECTO. El músculo longísimo es una larga banda muscular, ancha y gruesa en su parte inferior y estrecha y delgada en su parte superior, que se eleva posteriormente al músculo transversoespinoso desde la masa común del músculo erector de la columna hasta la segunda costilla (fig. 67).

b) INSERCIONES Y DESCRIPCIÓN. A lo largo de toda la masa común del músculo erector de la columna, el músculo longísimo se confunde lateralmente con el músculo iliocostal. Superiormente a la masa común del músculo erector de la columna, el músculo disminuye rápidamente de volumen de inferior a superior, ya que se va dividiendo en fascículos musculares de terminación a lo largo de todo su trayecto. Estos fascículos terminales se dividen en laterales y mediales.

Los *fascículos laterales* o *costales* se fijan: en la región lumbar, en el borde inferior de las apófisis costales; en la región torácica, en el borde inferior de las costillas, medialmente al ángulo de la costilla.

Los *fascículos mediales* o *transversos* terminan en las apófisis accesorias de las vértebras lumbares y en las apófisis transversas de las vértebras torácicas.

4. Músculo iliocostal

a) FORMA, SITUACIÓN Y TRAYECTO. El músculo iliocostal se sitúa lateral al longísimo y se extiende desde la masa común del músculo erector de la columna hasta la tercera vértebra cervical. Este músculo es ancho, grueso y prismático triangular en su parte inferior, y disminuye gradualmente de volumen desde su origen caudal hasta su extremo craneal (fig. 67).

b) INSERCIONES Y DESCRIPCIÓN. Los fascículos musculares del músculo iliocostal proceden de la parte lateral de la fascia toracolumbar que recubre la masa común del músculo erector de la columna.

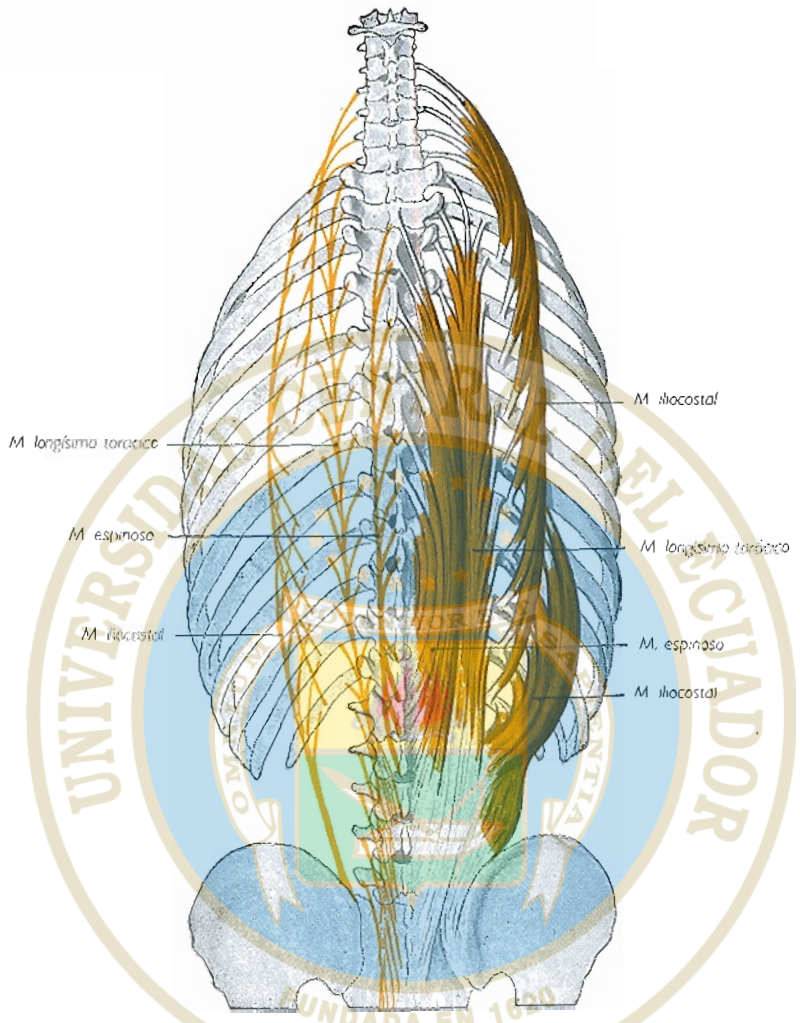

Fig. 67 • Músculos iliocostal, longísimo y espinoso.

PLANO DE LOS MÚSCULOS SERRATOS POSTERIORES

Este plano se apoya directamente sobre los músculos erectores de la columna. Comprende los músculos serratos posteriores, superior e inferior, unidos por una lámina fascial intermedia entre los músculos serratos posteriores (fig. 68).

1. Músculo serrato posterior superior

a) FORMA, SITUACIÓN Y TRAYECTO. Este músculo es cuadrilátero y muy delgado; se halla situado en la parte superior del dorso y se extiende desde la columna vertebral hasta las primeras costillas.

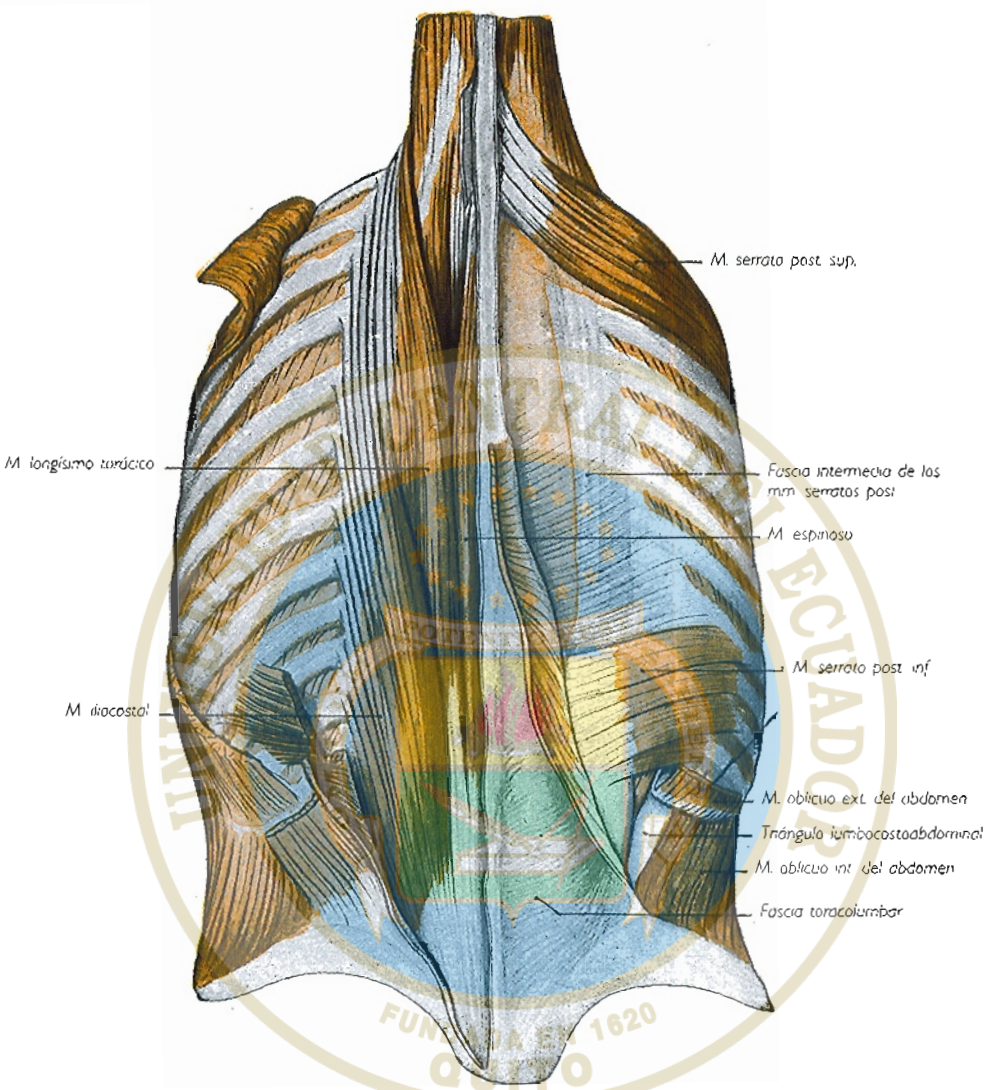

Fig 68 ▪ Músculos del dorso (a la izquierda músculo erector de la columna, a la derecha plano de los músculos serratos posteriores).

b) INSERCIONES Y DESCRIPCIÓN. Nace, por medio de una delgada lámina tendinosa: ❑ *a)* de la parte inferior del ligamento nucal; ❑ *b)* de las apófisis espinosas de la séptima vértebra cervical y de las tres primeras vértebras torácicas, y ❑ *c)* de los ligamentos interespinosos correspondientes.

Desde este origen, el músculo serrato posterior superior se dirige inferior y lateralmente y se divide en tres o cuatro digitaciones que se insertan mediante fibras tendinosas cortas en el borde lateral de la primera costilla, así como en la cara lateral y el

borde superior de las costillas segunda, tercera, cuarta y a veces también quinta, un poco lateralmente a su ángulo.

2. Músculo serrato posterior inferior

a) FORMA, SITUACIÓN Y TRAYECTO. Al igual que el anterior, este músculo está situado en la parte inferior del dorso y se extiende desde la columna vertebral hasta las cuatro últimas costillas.

b) INSERCIONES Y DESCRIPCIÓN. ❑ Se inserta medialmente, mediante una delgada lámina tendinosa, en las apófisis espinosas de las dos últimas vértebras torácicas y de las tres primeras vértebras lumbares, así como en los ligamentos interespinosos correspondientes. ❑ El músculo se dirige superior y lateralmente y se divide en tres o cuatro digitaciones que se insertan mediante cortas fibras tendinosas en el borde inferior y la cara lateral de las tres o cuatro últimas costillas.

■ **FASCIA INTERMEDIA ENTRE LOS MÚSCULOS SERRATOS POSTERIORES.** El plano de los músculos serratos posteriores se complementa, en el espacio comprendido entre los dos músculos, por una lámina fascial delgada que se extiende desde la columna vertebral hasta las costillas comprendidas entre la cuarta y la novena (fig. 68). Las fibras de esta fascia son el resultado de la regresión de las fibras musculares que ocupaban originariamente todo el espacio comprendido entre los músculos serratos posteriores. Constituye una superficie de deslizamiento para la escápula.

■ **ACCIÓN DE LOS MÚSCULOS SERRATOS POSTERIORES.** ❑ El músculo serrato posterior superior eleva las primeras costillas y es, por lo tanto, inspirador. ❑ El músculo serrato posterior inferior hace descender las cuatro últimas costillas, por lo cual es un músculo espirador.

PLANO DE LOS MÚSCULOS ROMBOIDES

a) FORMA, SITUACIÓN Y TRAYECTO. La masa de los músculos romboides es aplanada y cuadrilátera, y está situada en la parte superior del dorso, entre la columna vertebral y la escápula. Cubre el músculo serrato posterior superior y la parte superior de la lámina fascial intermedia entre los músculos serratos posteriores (fig. 69).

b) INSERCIONES Y DESCRIPCIÓN. Los músculos romboides se insertan medialmente, mediante fibras tendinosas cortas: ❑ *a)* en la parte inferior del ligamento nucal; ❑ *b)* en las apófisis espinosas de la séptima vértebra cervical y de las cuatro primeras vértebras torácicas, y ❑ *c)* en los ligamentos interespinosos correspondientes.

Las fibras musculares son continuación de las fibras tendinosas y se dirigen inferior y lateralmente para terminar en el borde medial de la escápula. ❑ Las fibras superiores se insertan directamente en este borde desde el ángulo superior hasta la espina de la escápula, formando el *músculo romboides menor.* ❑ El resto de la masa muscular, esto es, el *músculo romboides mayor,* se inserta en la porción infraespinosa del borde medial, a veces mediante fibras tendinosas muy cortas y a veces por medio de un arco aponeurótico que se extiende desde la espina hasta el ángulo inferior de la escápula.

c) ACCIÓN. Los músculos romboides elevan y dirigen la escápula medialmente pero, dado que el músculo romboides mayor es mucho más voluminoso y potente que el músculo

romboides menor, el primero imprime a la escápula un movimiento de rotación que atrae el ángulo inferior superior y medialmente y hace descender el muñón del hombro.

PLANO SUPERFICIAL

Este plano comprende dos músculos, el dorsal ancho y el trapecio. Estos dos músculos se describen en otros tomos, el músculo dorsal ancho junto con la musculatura del miembro superior (v. tomo 3) y el músculo trapecio junto con los músculos de la nuca (v. tomo 1).

Aquí se indicará brevemente su disposición general.

1. Músculo dorsal ancho

a) FORMA, SITUACIÓN Y TRAYECTO. Este músculo ancho y aplanado cubre toda la parte inferior del dorso y se extiende desde la región lumbar hasta el húmero (fig. 69).

b) INSERCIONES Y DESCRIPCIÓN. El músculo dorsal ancho se inserta: ❑ *a)* mediante una aponeurosis, en las apófisis espinosas de las seis últimas vértebras torácicas y en las de las vértebras lumbares y sacras, en los ligamentos interespinosos correspondientes y en el tercio posterior de la cresta ilíaca, y ❑ *b)* mediante cuatro lengüetas musculares, en las cuatro últimas costillas.

La inserción aponeurótica en las vértebras y en el ilion es delgada pero resistente; tiene forma triangular de base interna y forma la *fascia toracolumbar*.

Las fibras musculares convergen hacia la base de la axila y forman una lámina muscular muy ancha que cubre directamente la masa común del erector de la columna, la parte posterior de los músculos anchos del abdomen, el músculo serrato posterior inferior y la lámina fascial intermedia entre los músculos serratos posteriores.

Superior y medialmente, el músculo dorsal ancho cubre también el ángulo inferior del músculo romboides mayor y el de la escápula, del cual se desprende a veces un fascículo accesorio. El músculo rodea luego el borde inferior del músculo redondo mayor, pasa anteriormente a él y termina mediante un tendón aplanado en el fondo del surco intertubercular del húmero.

c) ACCIÓN. El músculo dorsal ancho es aductor y rotador medial del brazo. Cuando toma su punto fijo en el brazo, eleva el tronco, al mismo tiempo que las cuatro últimas costillas.

2. Músculo trapecio

a) FORMA, SITUACIÓN Y TRAYECTO. El músculo trapecio es ancho, triangular, aplanado y delgado, y se extiende desde la columna vertebral y el occipital hasta el hombro. Cubre la nuca y la parte superior del dorso (fig. 69).

b) INSERCIONES Y DESCRIPCIÓN. Este músculo tiene su origen en el tercio medial de la línea nucal superior del hueso occipital, en la protuberancia occipital externa, en el ligamento nucal, en las apófisis espinosas de la séptima vértebra cervical y de las 10 primeras vértebras torácicas y en los ligamentos interespinosos correspondientes.

Sus fibras convergen hacia la cintura escapular y se fijan, siguiendo una línea de inserción curva, cóncava medialmente, en el tercio lateral del borde posterior y de la cara superior de la clavícula, en el borde medial y en la cara superior del acromion y en el labio superior del borde posterior de la espina de la escápula.

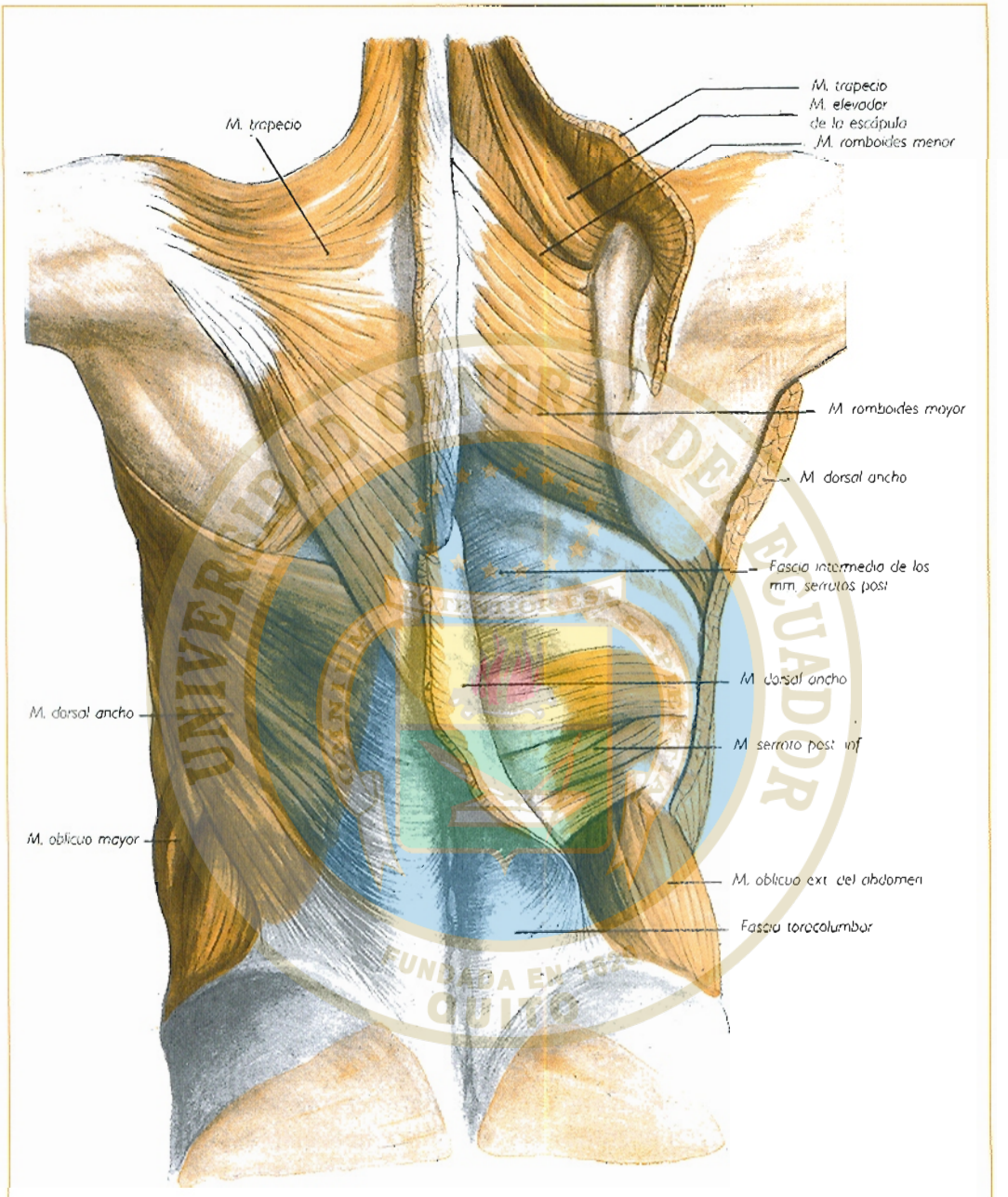

Fig. 69 ▪ Músculos del dorso (a la izquierda plano superficial, a la derecha plano de los músculos romboides)

En el cuello, el músculo trapecio cubre los músculos esplenios, el músculo elevador de la escápula y la porción del músculo semiespinoso de la cabeza comprendida en el espacio triangular limitado por los músculos esplenios. En el dorso, el trapecio cubre los músculos romboides y la parte superomedial del músculo dorsal ancho.

c) ACCIÓN. El músculo trapecio eleva el hombro y aproxima la escápula a la columna vertebral. Si toma su punto fijo en el hombro, imprime a la cabeza un movimiento de inclinación lateral y de rotación que desplaza la cara hacia el lado opuesto.

Contribuye también, por medio de sus fascículos inferiores, al movimiento de elevación del tronco.

II. GRUPO MEDIO

El grupo medio de los músculos de la pared posterior del tronco está formado por músculos que se sitúan en el mismo plano que las apófisis transversas: los músculos intertransversos y el músculo cuadrado lumbar.

Haría falta añadir a este grupo la aponeurosis de inserción posterior del músculo transverso del abdomen, por medio de la cual el músculo se une a la columna lumbar. El músculo transverso del abdomen se describirá junto con los músculos de la pared anterolateral del abdomen.

1. Músculos intertransversos. Son pequeños músculos que se extienden entre dos apófisis transversas vecinas.

Ya hemos descrito los músculos intertransversos del cuello, que son dos para cada espacio intertransverso (v. tomo 1).

En la región lumbar, cada músculo intertransverso está formado por dos fascículos, uno lateral y otro medial. Cada uno de ellos tiene un significado morfológico particular. ❑ El *fascículo lateral* se extiende entre dos apófisis costales vecinas y constituye un músculo intercostal. ❑ El *fascículo medial* une las apófisis accesorias de dos vértebras lumbares vecinas y constituye el verdadero músculo intertransverso.

En la región torácica, los músculos intertransversos están generalmente atrofiados y representados por algunos fascículos fibrosos que se extienden entre dos apófisis transversas vecinas, cerca de su vértice.

Los músculos intertransversos imprimen a la columna vertebral movimientos de inclinación lateral.

2. Músculo cuadrado lumbar

a) FORMA, SITUACIÓN Y TRAYECTO. Este músculo es aplanado y cuadrilátero, y se extiende desde la cresta ilíaca hasta la duodécima costilla y la columna lumbar. Está situado anteriormente al músculo erector de la columna y se halla separado de él por la aponeurosis de inserción posterior del músculo transverso del abdomen (fig. 70).

b) INSERCIONES Y DESCRIPCIÓN. El músculo cuadrado lumbar está formado por tres clases de fascículos: iliocostales, iliotransversos y costotransversos.

Los *fascículos iliocostales e iliotransversos* se insertan: *a)* mediante fibras tendinosas, cuya longitud aumenta de medial a lateral, en la parte posterior del labio interno de la cresta ilíaca, a lo largo de uno a dos traveses de dedo, y *b)* en el borde superior del ligamento iliolumbar.

Desde ese punto se dirigen superior y medialmente. Los primeros terminan, por implantación directa de fibras musculares y por medio de una lámina tendinosa su-

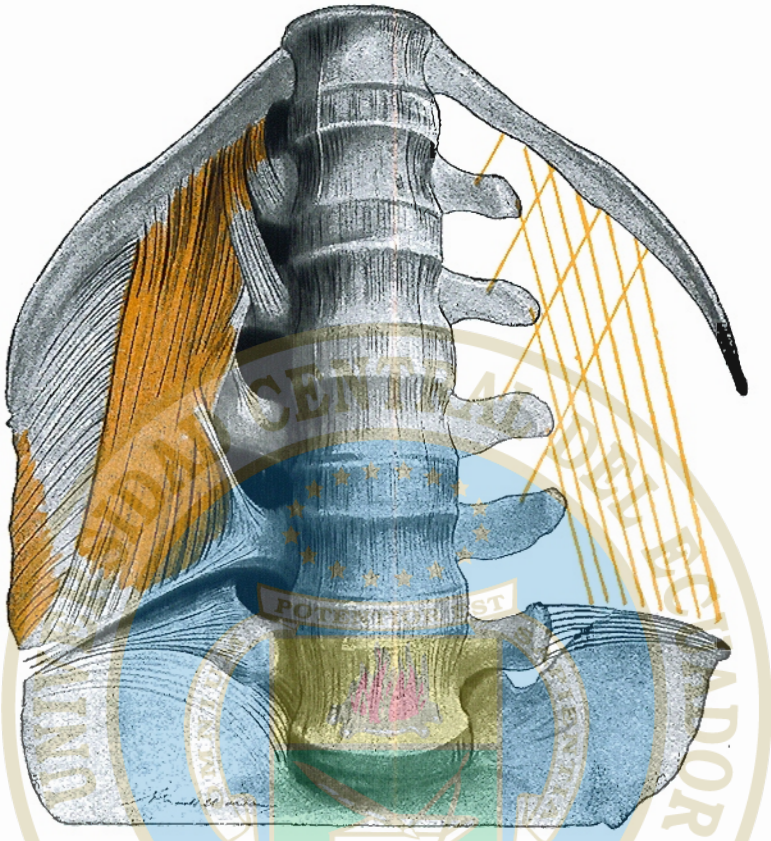

Fig. 70 ▪ Músculo cuadrado lumbar.

perficial, en el borde inferior de la duodécima costilla, a lo largo de una extensión variable según las dimensiones de ésta, y aproximadamente en sus dos tercios mediales si es de tamaño normal. Los segundos se insertan en el vértice de las apófisis costales de las cuatro primeras vértebras lumbares por medio de cuatro lengüetas tendinosas.

Los *fascículos costotransversos* nacen por medio de fibras musculares del borde inferior de la duodécima costilla. Descienden en el espesor de la capa muscular precedente, siguiendo una dirección oblicua inferior y medialmente, y se insertan mediante haces tendinosos en el vértice y en la cara anterior de las apófisis costales de las vértebras lumbares.

Estos fascículos se entrecruzan, cerca de su inserción en las apófisis costales, con las digitaciones iliotransversas del mismo músculo, pasando anteriormente a ellas.

c) ACCIÓN. El músculo cuadrado lumbar inclina la columna lumbar hacia su propio lado y hace descender la duodécima costilla. Si toma su punto fijo en su inserción superior, inclina la pelvis hacia su propio lado.

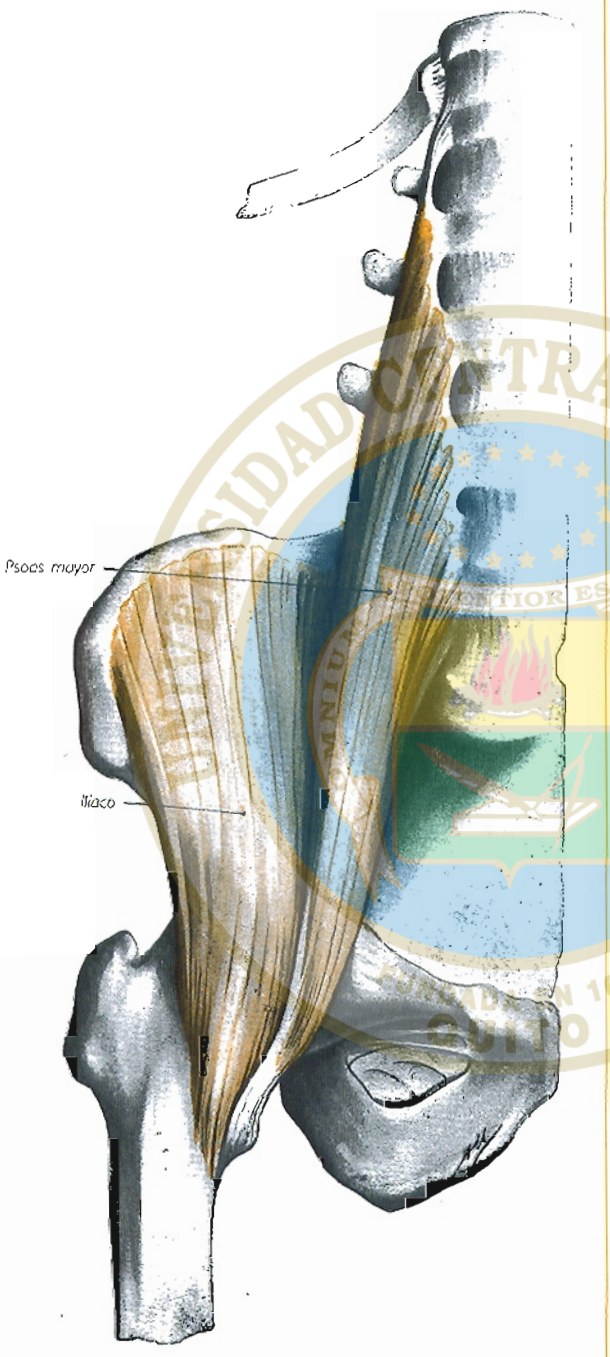

Fig. 71 • Músculo iliopsoas.

III. GRUPO ANTERIOR

Este grupo comprende el músculo iliopsoas y el músculo psoas menor.

A. **Músculo iliopsoas** (músculo psoasilíaco)

Este músculo se compone de dos cabezas: el psoas mayor y el ilíaco.

1. Músculo psoas mayor

a) FORMA, SITUACIÓN Y TRAYECTO. El músculo psoas mayor es grueso y fusiforme, y desciende desde la columna lumbar hasta el trocánter menor del fémur (fig. 71).

b) INSERCIONES Y DESCRIPCIÓN. En este músculo se pueden distinguir dos porciones: una principal y otra accesoria o transversa.

a) La *porción principal* se inserta: ❑ *a)* mediante fascículos tendinosos, en los discos intervertebrales, desde la duodécima vértebra torácica hasta la quinta vértebra lumbar; ❑ *b)* en la parte de la cara lateral de la última vértebra torácica y de las cinco vértebras lumbares próxima a las inserciones en los discos intervertebrales, y ❑ *c)* en arcos tendinosos que se extienden sobre la cara lateral de los cuerpos vertebrales, desde el borde superior al borde inferior de dichos cuerpos; estos arcos unen entre sí los fascículos tendinosos por medio de los cuales el músculo se inserta directamente en los discos y en los cuerpos vertebra-

les; limitan junto con la cara lateral del cuerpo vertebral correspondiente orificios que están atravesados por los vasos lumbares y por los ramos comunicantes del tronco simpático.

b) La *porción accesoria* es más profunda y está cubierta por la porción principal. Nace de la cara anterior de las apófisis costales de las vértebras lumbares, cerca de la base de dichas apófisis, por medio de cinco lengüetas musculares. La más inferior de ellas, que se desprende de la apófisis costal de la quinta vértebra lumbar, suele hallarse ausente.

Los fascículos procedentes de los cuerpos vertebrales, así como aquellos que se insertan en las apófisis costales, se unen en una masa común, a excepción de la porción cercana al cuerpo vertebral, donde queda entre ellos un intersticio celular por el que discurren los ramos del plexo lumbar y de la vena lumbar ascendente.

El cuerpo muscular es fusiforme y desciende a lo largo de la columna lumbar, anteriormente a las apófisis costales, hasta la quinta vértebra lumbar, donde presenta su anchura máxima. El músculo recorre entonces la parte medial de la fosa ilíaca y penetra en el muslo, pasando entre la parte lateral del ligamento inguinal y el canal que presenta el borde anterior del hueso coxal, desde la espina ilíaca anterior superior hasta la eminencia iliopúbica. El músculo psoas mayor desciende anteriormente a la articulación de la cadera y se inserta en el vértice del trocánter menor. Esta inserción se efectúa por medio de un tendón que comienza superiormente en el espesor del músculo y sólo resulta aparente en su parte anterolateral, un poco superiormente al ligamento inguinal.

El extremo superior del músculo psoas mayor, que se inserta en la última vértebra torácica y en el cuerpo de la primera vértebra lumbar, es superior al ligamento arqueado me-

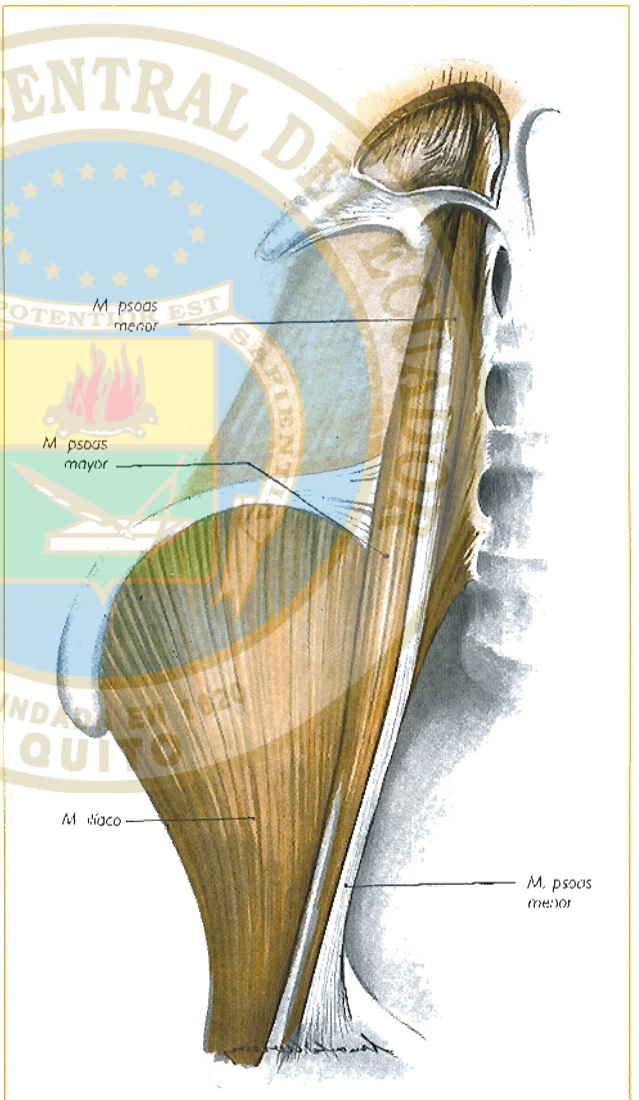

Fig. 72 ▪ Músculos iliopsoas y psoas menor.

dial del diafragma y, por consiguiente, se halla en la pared posterior de la cavidad torácica (fig. 72).

2. Músculo ilíaco

a) FORMA, SITUACIÓN Y TRAYECTO. El músculo ilíaco tiene forma de abanico; se extiende desde la fosa ilíaca, a la que cubre, hasta el trocánter menor (fig. 71).

b) INSERCIONES Y DESCRIPCIÓN. Nace, por medio de fibras musculares, de casi toda la extensión de la fosa ilíaca; excepto de su parte anteroinferior, suprayacente a la eminencia iliopúbica. También nace del contorno de la fosa ilíaca, es decir, del labio interno de la cresta ilíaca, del ligamento iliolumbar, de la parte lateral del ala del sacro, del tercio posterior de la línea arqueada del ilion y, por último, en la cara medial, de las espinas ilíacas anteriores y del labio medial de la escotadura que las separa. Sus fibras descienden y convergen oblicuamente en sentido medial y anterior, y terminan lateralmente al tendón del músculo psoas mayor o se insertan directamente en el trocánter menor por medio de un tendón más o menos diferenciado del tendón del músculo psoas mayor.

ACCIÓN. El músculo iliopsoas flexiona el muslo sobre la pelvis y le imprime un movimiento de rotación lateral. Si toma su punto fijo en el fémur, flexiona el tronco y le imprime un movimiento de rotación que desplaza su cara anterior al lado opuesto.

B. Músculo psoas menor

a) FORMA, SITUACIÓN Y TRAYECTO. El músculo psoas menor es un músculo inconstante, delgado, muscular superiormente y tendinoso en su parte inferior, que desciende anteriormente al músculo psoas mayor, desde la duodécima vértebra torácica hasta la eminencia iliopúbica (fig. 72).

b) INSERCIONES Y DESCRIPCIÓN. Este músculo nace del cuerpo de la duodécima vértebra torácica, del cuerpo de la primera vértebra lumbar y del disco intervertebral correspondiente. Desciende anteriormente al músculo psoas mayor, aunque su dirección casi vertical cruza en ángulo muy agudo a este músculo; hacia la parte media de su trayecto, el psoas menor se continúa por medio de un tendón aplanado y nacarado, que se une estrechamente a la fascia ilíaca. Este tendón se inserta en la parte superior de la eminencia iliopúbica.

c) ACCIÓN. El músculo psoas menor contribuye débilmente a flexionar la pelvis sobre la columna lumbar.

MÚSCULOS DE LA PARED ANTEROLATERAL DEL TÓRAX

Los músculos de la pared anterolateral del tórax se pueden dividir, teniendo en cuenta sus relaciones con el esqueleto, en tres grupos: un grupo superficial, situado externamente al plano óseo; un grupo intercostal, que ocupa los espacios intercostales, y un grupo profundo, situado internamente al plano esquelético.

Los músculos del grupo superficial (pectoral mayor, pectoral menor, subclavio y serrato anterior) se describirán al estudiar la musculatura del miembro superior (v. tomo 3).

I. GRUPO INTERCOSTAL

Los músculos de este grupo ocupan los espacios intercostales y están dispuestos en tres planos para cada espacio intercostal: un plano externo, formado por los músculos intercostal externo y el elevador de la costilla; un plano medio, constituido por el intercostal interno, y un plano interno integrado por dos músculos, el intercostal íntimo y el subcostal*. Cada uno de los músculos intercostales sólo ocupa una parte de la extensión del espacio intercostal correspondiente (v. figs. 128 y 76).

1. Músculos intercostal externo y elevador de la costilla. El *músculo intercostal externo* está formado por fascículos paralelos y oblicuos inferior y anteriormente. Éstos se insertan, por una parte, en el labio externo del surco costal de la costilla superior del espacio intercostal y, por otra, en el labio externo del borde superior de la costilla subyacente (fig. 73). Estas inserciones se realizan por medio de fibras musculares y tendinosas.

El músculo intercostal externo no ocupa toda la extensión del espacio intercostal. Se inicia posteriormente a la articulación costotransversa y se detiene anteriormente en la proximidad de la articulación costocondral; más anteriormente, se continúa por medio de un plano fibroso discontinuo formado por delgadas cintas conjuntivas, la *membrana intercostal externa*.

El *músculo elevador corto de la costilla* es posterior al músculo intercostal externo. Se extiende oblicuamente en sentido inferior y lateral desde el vértice de una apófisis transversa, donde se inserta por medio de un tendón corto, hasta el borde superior y la cara externa de la costilla subyacente.

Los músculos elevadores cortos de las costillas de los últimos espacios presentan frecuentemente un fascículo que desciende hasta la segunda costilla subyacente a la inserción superior del músculo. Estos fascículos se denominan *músculo elevador largo de la costilla*.

El músculo elevador corto de la costilla cubre parcialmente los fascículos más posteriores del intercostal externo, con el cual se confunde en cierta medida.

2. Músculo intercostal interno. El *músculo intercostal interno* (Eisler, Carrière) es medial al músculo intercostal externo y ocupa solamente la parte del espacio intercostal comprendida entre la línea axilar media y el borde lateral del esternón.

Su inserción superior se realiza medialmente al músculo intercostal externo, a lo largo de toda la vertiente externa del surco costal (fig. 73). Sus fibras descienden oblicuamente en sentido inferior y posterior y terminan en el borde superior de la costilla subyacente (Carrière).

3. Músculos intercostal íntimo y subcostal. El *músculo intercostal íntimo* es medial al músculo intercostal interno y ocupa la región del espacio intercostal que se extiende desde el ángulo de la costilla hasta 5 o 6 cm del borde lateral del esternón.

* Durante mucho tiempo se han descrito dos músculos intercostales: uno interno, que incluye los intercostales íntimo e interno, y otro externo, sólo formado por el músculo intercostal externo. Hébrand por una parte y Miski por otra son partidarios de volver a adoptar esa disposición. Nosotros, como Grégoire y Carrière, seguimos describiendo los tres planos musculares en cada espacio intercostal, sobre todo porque de esta manera es más fácil el estudio topográfico de los vasos y nervios de los espacios intercostales.

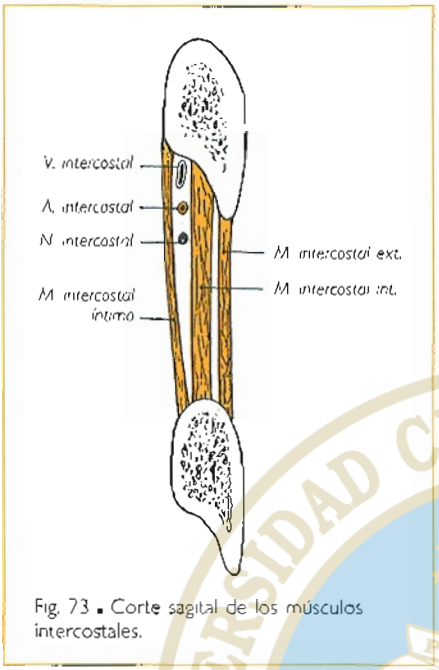

Fig. 73 ▪ Corte sagital de los músculos intercostales.

Sus fibras son oblicuas inferior y posteriormente, como las del músculo intercostal interno, que ciertos autores, como Souligoux, consideran un desdoblamiento del músculo intercostal íntimo.

Las fibras se insertan superiormente en el labio interno del surco costal e inferiormente en el borde superior de la costilla subyacente, medialmente al músculo intercostal interno (fig. 73).

Se denomina *músculo subcostal* al formado por los fascículos más posteriores del músculo intercostal íntimo, que se extienden desde la cara interna de una costilla hasta la cara interna de la costilla subyacente o de la siguiente.

Los músculos intercostales poseen, con las membranas intercostales y con los vasos y nervios intercostales, relaciones que se describirán junto con el espacio intercostal.

ACCIÓN DE LOS MÚSCULOS INTERCOSTALES. La acción de estos músculos es difícil de determinar con precisión. ¿Poseen una función activa en la respiración? ¿Son inspiradores o espiradores? Se han dado todas las respuestas posibles a estas preguntas. Según Cruveilhier, estos músculos se contraen solamente «para oponer resistencia activa a la presión atmosférica cuando ésta aumenta considerablemente». En opinión de Delmas, restablecen constantemente la altura del espacio intercostal cada vez que algún factor, interno o externo, la modifica.

II. GRUPO PROFUNDO: MÚSCULO TRANSVERSO DEL TÓRAX

El músculo transverso del tórax es el único músculo del grupo profundo de la pared anterolateral del tórax.

a) FORMA, SITUACIÓN Y TRAYECTO. Es un músculo delgado, aplanado y dentado, que está situado sobre la cara posterior del plastrón esternocostal. Sus fascículos unen el esternón con los cartílagos costales (v. fig. 142).

b) INSERCIONES Y DESCRIPCIÓN. Se inserta medialmente, por medio de una lámina tendinosa: *a)* en la parte inferior de la cara posterior del esternón, a lo largo del borde lateral de este hueso, y *b)* en el borde y la cara posterior de la apófisis xifoides.

Sus fibras musculares se dirigen lateral y un poco superiormente, siguiendo un trayecto divergente. Terminan por medio de diversas digitaciones en la cara posterior y en el borde inferior de los cartílagos costales tercero, cuarto, quinto y sexto.

c) ACCIÓN. El músculo transverso del tórax hace descender los cartílagos costales.

MÚSCULOS DE LA PARED ANTEROLATERAL DEL ABDOMEN

La pared anterolateral del abdomen comprende cinco músculos: recto del abdomen, piramidal, transverso del abdomen, oblicuo interno del abdomen y oblicuo externo del abdomen.

1. Músculo recto del abdomen

a) FORMA, SITUACIÓN Y TRAYECTO. El músculo recto del abdomen es un músculo alargado, aplanado y grueso, que se extiende a lo largo de la línea media, desde el pubis hasta la parte anteroinferior del tórax (fig. 74).

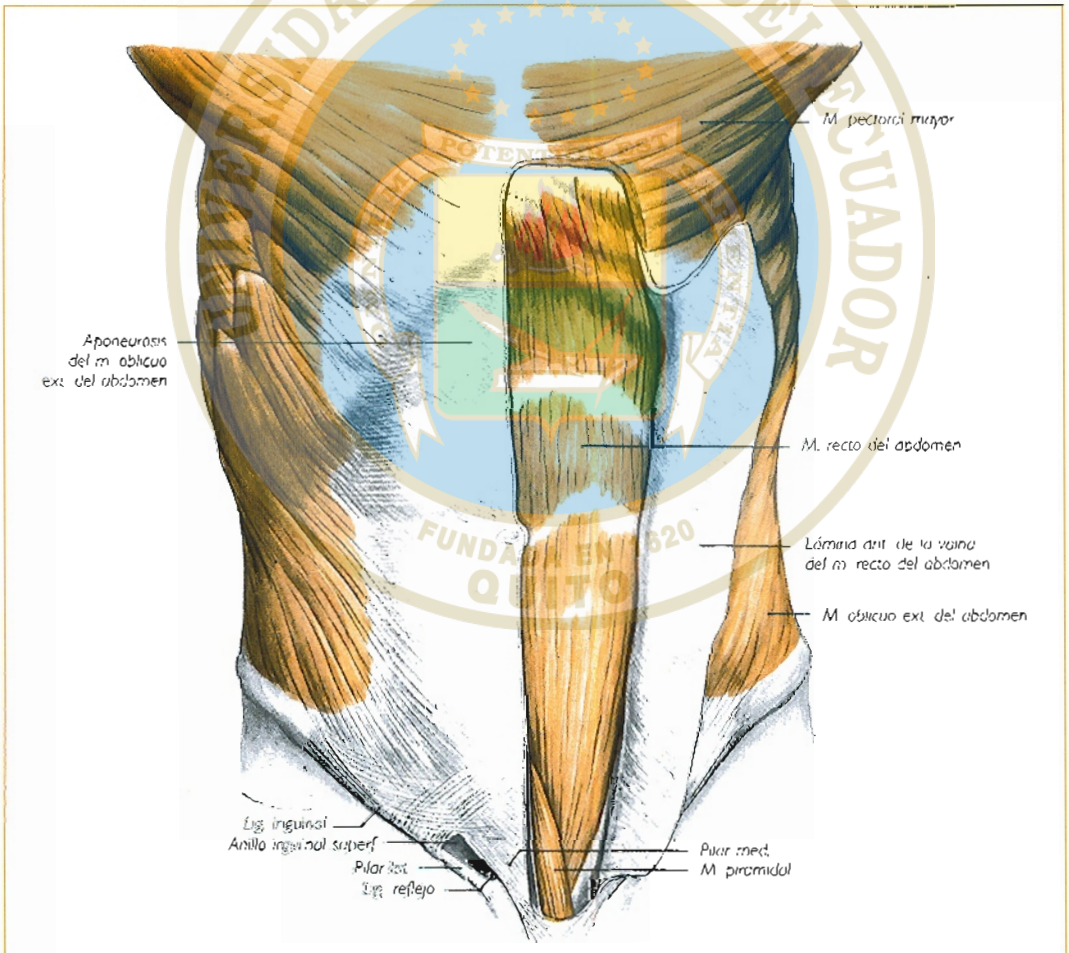

Fig. 74 . Músculos recto del abdomen, oblicuo externo del abdomen y piramidal.

b) INSERCIONES Y DESCRIPCIÓN. Este músculo se inserta en su parte inferior, por medio de un tendón aplanado y corto: *a)* en la parte anterior del borde superior y en la cara anterior del pubis, desde el tubérculo hasta la sínfisis, y *b)* en la cara anterior de la sínfisis.

El tendón del músculo recto del abdomen está generalmente dividido en dos fascículos distintos: uno medial y otro lateral. Este último es siempre el más ancho de los dos.

Las fibras más superficiales del fascículo medial se entrecruzan en la cara anterior de la sínfisis con las del lado opuesto; por otra parte, las fibras más mediales se pierden en el extremo inferior de la línea alba.

Del fascículo lateral se desprende lateralmente una expansión triangular conocida como *ligamento de Henle* (fig. 85). El borde lateral de este ligamento es libre. Su borde inferior o base se inserta en el tubérculo del pubis y en el pecten del pubis. El ligamento de Henle suele estar reforzado anteriormente por elementos tendinosos procedentes de la hoz inguinal.

El tendón del músculo recto del abdomen tiene continuación con un cuerpo muscular que se ensancha de inferior a superior y termina por medio de tres digitaciones. La digitación lateral, que es la más ancha, se inserta en la cara externa y en el borde inferior de la mitad lateral del quinto cartílago costal, así como en el extremo de la quinta costilla; la digitación media se fija en la cara externa y en el borde inferior del sexto cartílago costal; la digitación medial termina en la cara externa y en el borde inferior del séptimo cartílago costal, en el ligamento costoxifoideo y en la cara anterior de la apófisis xifoides.

Este músculo presenta intersecciones tendinosas transversales u oblicuas, rectilíneas o sinuosas. Frecuentemente incompletas, sobre todo en la cara posterior del músculo, es poco frecuente que éstas ocupen toda la anchura y todo el espesor del músculo. Su número varía de dos a cinco. Cuando existen solamente dos o tres intersecciones, que es lo que puede considerarse normal, una está situada a la altura del ombligo y las otras son más superiores; cuando hay cuatro intersecciones, una de ellas es infraumbilical.

Cada uno de los músculos rectos del abdomen está contenido en una vaina aponeurótica constituida casi enteramente por las aponeurosis de los músculos oblicuo externo, oblicuo interno y transverso del abdomen. No obstante, la parte superior de la lámina u hoja anterior de esta vaina está formada por la aponeurosis del músculo pectoral mayor.

En la línea media, los dos músculos rectos del abdomen están separados entre sí por un rafe tendinoso denominado *línea alba*.

2. Músculo piramidal

a) FORMA, SITUACIÓN Y TRAYECTO. El músculo piramidal es inconstante. Es un músculo triangular de base inferior, situado anteriormente en la parte inferior del músculo recto del abdomen. Se extiende desde el pubis hasta la línea alba (fig. 74).

b) INSERCIONES Y DESCRIPCIÓN. Se inserta por medio de fibras tendinosas cortas en el pubis, inferiormente al músculo recto del abdomen, y en la cara anterior de la sínfisis por medio de fibras que se entrecruzan en la línea media con las de los músculos piramidal, recto del abdomen y oblicuo externo del abdomen del lado opuesto.

Desde estos orígenes, las fibras musculares ascienden ligeramente inclinadas medialmente para ir a terminar en la parte lateral de la línea alba.

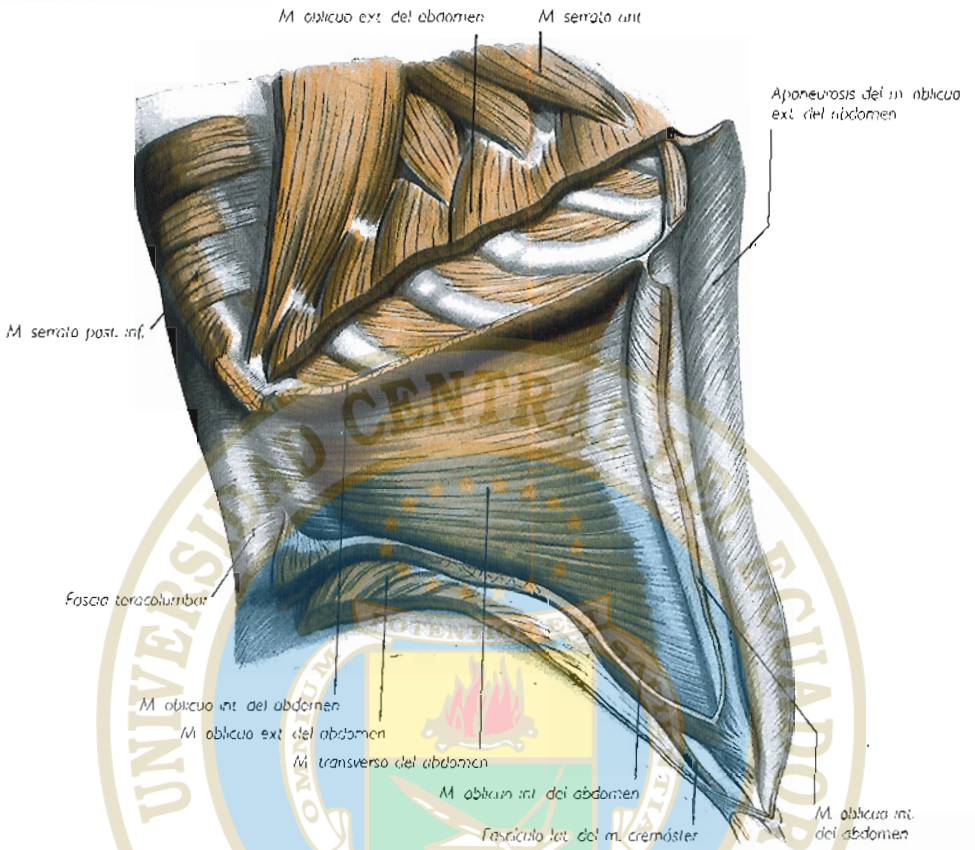

Fig. 75 . Músculo transverso del abdomen

3. Músculo transverso del abdomen

a) FORMA, SITUACIÓN Y TRAYECTO. El músculo transverso del abdomen es el más profundo de los tres músculos planos y anchos de la pared anterolateral del abdomen. Es semicilíndrico, muscular en su parte media y termina en sus dos extremos por tendones aponeuróticos. Ocupa toda la mitad lateral de la pared abdominal, desde la columna vertebral hasta la línea alba (figs. 75 y 79).

b) INSERCIONES Y DESCRIPCIÓN. Nace de superior a inferior: ❑ *a)* de la cara interna de los seis últimos arcos costales, por medio de seis digitaciones musculares que se engranan con las del diafragma; estas digitaciones se insertan en los cartílagos séptimo y octavo de los arcos costales, en el cartílago y en la parte ósea del noveno, y en la parte ósea de los arcos costales décimo, undécimo y duodécimo; las digitaciones del músculo transverso del abdomen y del diafragma se mantienen diferenciadas en la séptima, octava y novena costillas y se confunden entre sí en las costillas décima, undécima y duodécima (v. *Diafragma*); ❑ *b)* del vértice de las apófisis costales de las cuatro primeras vértebras lumbares por medio de una lámina tendinosa denominada *tendón de ori-*

gen del músculo transverso, que se pierde en la lámina u hoja media de la fascia toracolumbar; esta lámina es ancha y cuadrilátera, y ocupa en altura todo el espacio comprendido entre las inserciones costales e ilíacas (fig. 86), y ❑ *c)* de la mitad o de los dos tercios anteriores del labio interno de la cresta ilíaca y del tercio lateral del ligamento inguinal, por medio de fibras musculares y tendinosas cortas.

Las fibras musculares se originan un poco lateralmente al músculo erector de la columna. Se dirigen horizontalmente en sentido anterior y forman una lámina triangular cuya base, situada anteriormente, tiene continuidad con otra lámina tendinosa, la *aponeurosis del músculo transverso del abdomen,* siguiendo una línea cóncava medial. Esta línea comienza superiormente en el borde de la apófisis xifoides, posterior al músculo recto del abdomen; después, pasa lateralmente a este músculo y termina en el pubis, lateralmente al tubérculo del pubis. Desde su origen, la aponeurosis del músculo transverso del abdomen se extiende hasta la línea alba y el pubis. El músculo pasa posteriormente al músculo recto del abdomen en los dos tercios o en los tres cuartos superiores de este músculo (figs. 76 y 79) y anteriormente en su tercera o cuarta parte inferior (fig. 81).

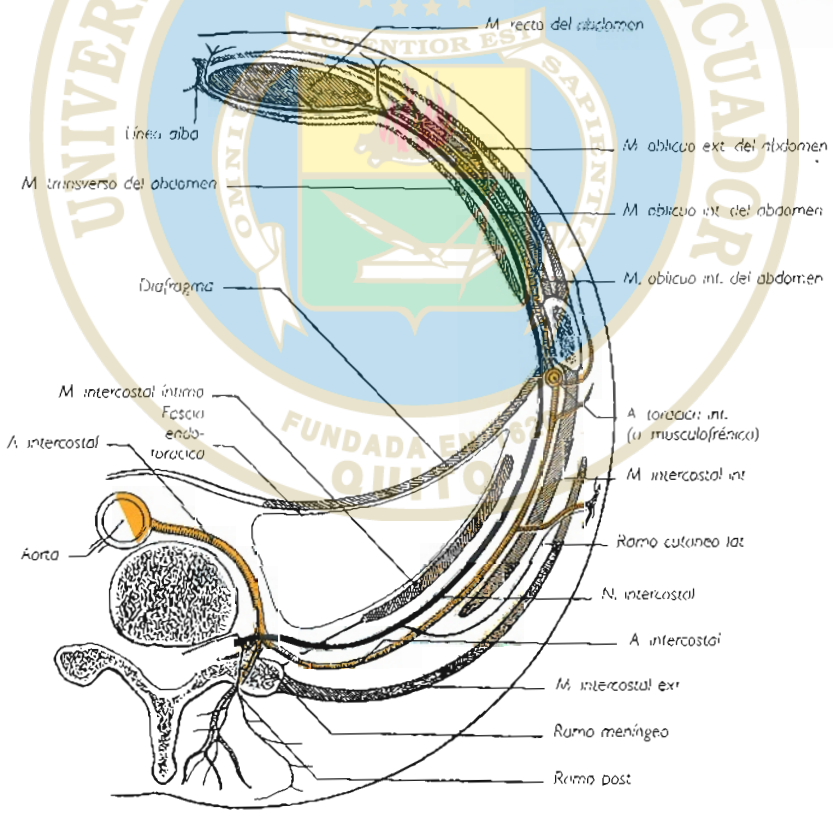

Fig. 76 • Proyección, en un corte transversal que pasa por uno de los cinco últimos espacios intercostales, de la arteria y del nervio intercostales correspondientes (esquemática)

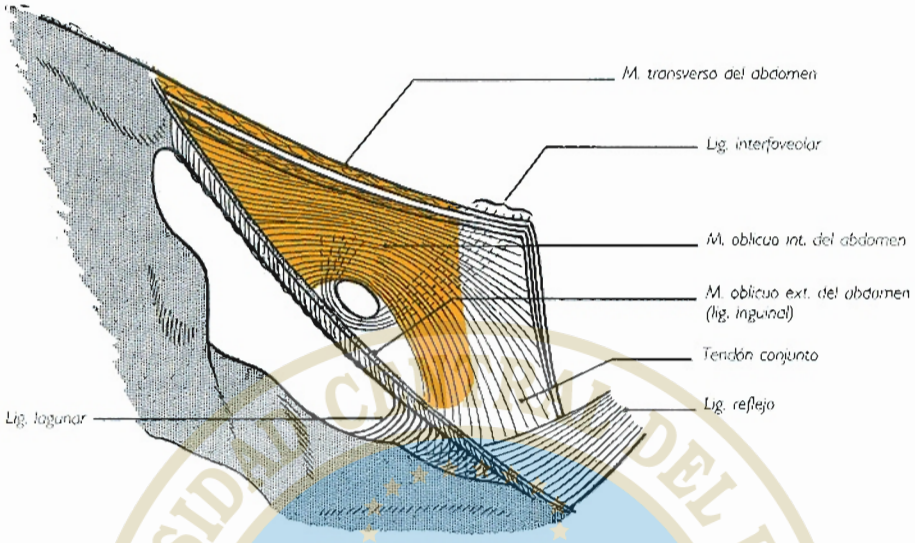

Fig. 77 ▪ La hoz inguinal vista anteriormente. Se observan sus relaciones con los ligamentos reflejo y lagunar. El músculo cremáster no está representado.

Los fascículos inferiores del músculo transverso del abdomen, que nacen del ligamento inguinal, se dirigen inferior y medialmente. Pasan primero superior y luego posteriormente al cordón espermático o al ligamento redondo, y se unen con las fibras del músculo oblicuo interno del abdomen, situadas anteriormente a ellos, para formar la *hoz inguinal* o *tendón conjunto*.

El tendón conjunto u hoz inguinal se inserta en una línea continua: *a)* en el pubis y en la sínfisis, anteriormente al músculo recto del abdomen; *b)* en el tubérculo del pubis, y *c)* en el pecten del pubis, por medio del ligamento lagunar, al cual se une.

Algunas fibras inferiores del músculo transverso del abdomen, que se originan en el ligamento inguinal, se unen a fibras del músculo oblicuo interno del abdomen que tienen la misma procedencia para formar el músculo cremáster (v. este músculo y también *Envolturas del testículo*).

4. Músculo oblicuo interno del abdomen

a) FORMA, SITUACIÓN Y TRAYECTO. El músculo oblicuo interno del abdomen es ancho, aplanado y triangular; se aplica a la cara superficial del músculo transverso del abdomen, al que cubre casi completamente. Sus fibras irradian desde la cresta ilíaca hacia las últimas costillas, la línea alba y el pubis (figs. 76 y 78).

b) INSERCIONES Y DESCRIPCIÓN. El músculo oblicuo interno del abdomen nace: ❑ *a)* por medio de fibras musculares y tendinosas, del tercio lateral del ligamento inguinal y de los tres cuartos anteriores de la línea intermedia de la cresta ilíaca, y ❑ *b)* por medio de una lámina tendinosa delgada, que se confunde con la fascia toracolumbar, del cuarto posterior de la cresta ilíaca y de la apófisis espinosa de la quinta vértebra lumbar.

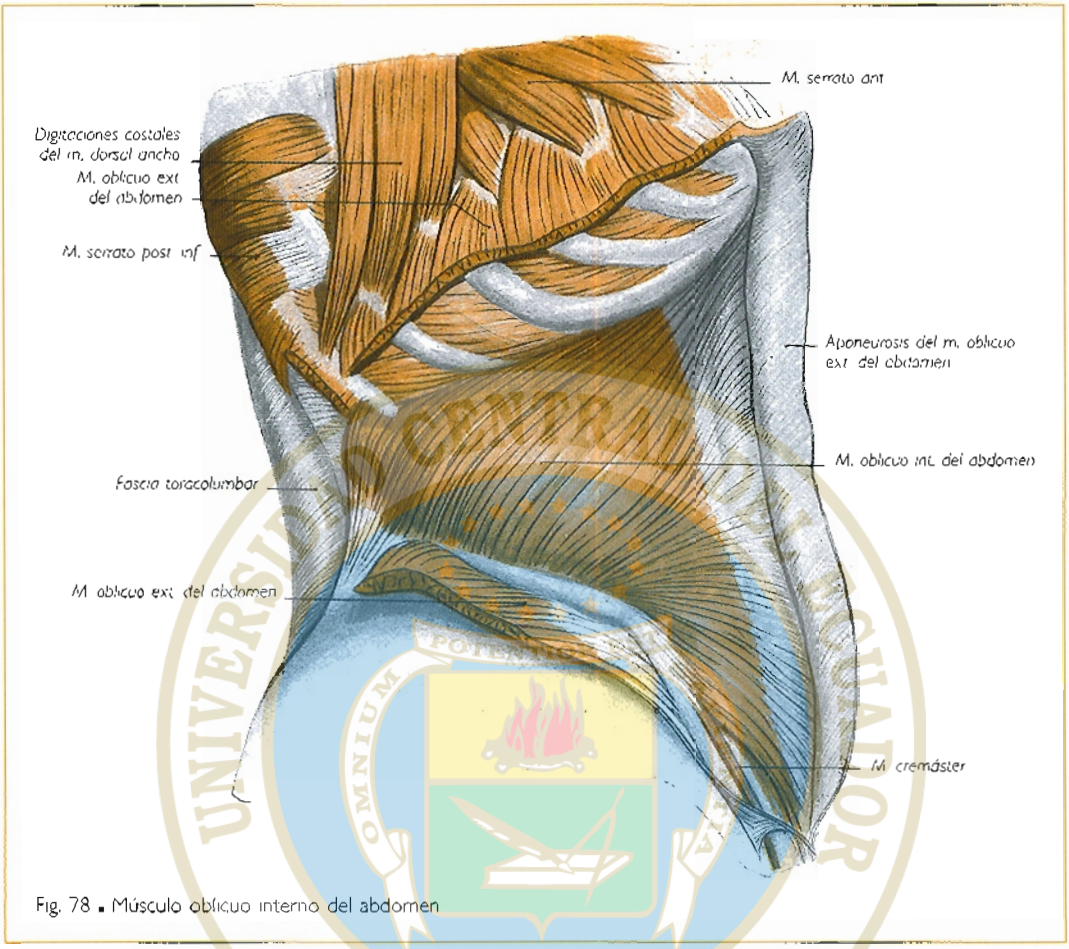

Fig. 78 ▪ Músculo oblicuo interno del abdomen

Desde estas inserciones, las fibras se extienden en forma de abanico y terminan en una larga línea de inserción que va desde las últimas costillas hasta el pubis, pasando por la línea alba.

Las *fibras posteriores* son oblicuas superior y anteriormente, y se fijan en el borde inferior y en el vértice de los cuatro últimos cartílagos costales.

Las *fibras medias* continúan hasta la línea alba por medio de una amplia lámina tendinosa, denominada *aponeurosis del músculo oblicuo interno del abdomen*. Esta aponeurosis continúa el cuerpo muscular siguiendo una línea ligeramente oblicua inferior y anteriormente, que se confunde inferiormente con el límite lateral de la aponeurosis del músculo transverso del abdomen, pero que resulta más lateral que la de éste en su parte superior. En los dos tercios o tres cuartos superiores del músculo recto del abdomen, la aponeurosis del músculo oblicuo interno del abdomen se divide, a lo largo del borde lateral del músculo recto del abdomen, en dos láminas: la *lámina anterior* u *hoja anterior* se une a la aponeurosis del músculo oblicuo externo del abdomen y pasa anteriormente al músculo recto del abdomen; la *lámina posterior* u *hoja posterior* se

adosa a la aponeurosis del músculo transverso del abdomen y pasa posteriormente al músculo recto del abdomen (figs. 76 y 79). En la tercera o cuarta parte inferior del músculo recto del abdomen, la aponeurosis del músculo oblicuo interno del abdomen no se divide, sino que se une a la aponeurosis del músculo oblicuo externo del abdomen y pasa en su totalidad anteriormente al músculo recto del abdomen (figs. 79 y 81). La zona de adherencia entre los músculos oblicuos interno y externo del abdomen disminuye de amplitud de superior a inferior, de modo que, en la parte más inferior, las dos aponeurosis solamente están unidas cerca de la línea alba.



Fig. 79 ▪ Corte transversal de los músculos y aponeurosis de la pared abdominal que pasa superiormente a las líneas arqueadas.

Las *fibras inferiores,* que nacen del ligamento inguinal, se comportan como los fascículos subyacentes del músculo transverso del abdomen. Pasan superior y después posteriormente al cordón espermático o al ligamento redondo, se unen a las fibras del músculo transverso del abdomen, con las cuales forman la hoz inguinal o tendón conjunto y, por medio de este tendón, se insertan en la sínfisis púbica, en el pubis y en el pecten.

Las fibras más inferiores del músculo oblicuo interno del abdomen son desplazadas hacia las bolsas escrotales durante el descenso del testículo, junto con algunas fibras del músculo transverso del abdomen, y forman el músculo cremáster.

MÚSCULO CREMÁSTER. El músculo cremáster tiene dos fascículos, uno lateral y otro medial. ❑ El *fascículo lateral,* que se confunde en sus orígenes con las fibras cercanas de los músculos oblicuo interno y transverso del abdomen, se inserta en el ligamento inguinal. Desde ese punto, desciende sobre la cara anterolateral de la fascia espermática interna del cordón espermático y de las bolsas escrotales, describiendo asas de concavidad superior. ❑ Las fibras en asa se reúnen en la cara medial del cordón espermático en un

fascículo tendinoso; éste es el *fascículo medial* del músculo cremáster, que asciende y se inserta en el tubérculo del pubis (v. *Envolturas del testículo*).

5. Músculo oblicuo externo del abdomen

a) FORMA, SITUACIÓN Y TRAYECTO. El músculo oblicuo externo del abdomen es ancho y delgado, muscular en su parte posterior y tendinoso anteriormente. Es el más superficial de los músculos de la pared anterolateral del abdomen. Sus fibras se extienden desde la pared torácica hasta la línea alba, el pubis, el ligamento inguinal y la cresta ilíaca (fig. 74).

b) INSERCIONES Y DESCRIPCIÓN. **INSERCIONES SUPERIORES O COSTALES.** El músculo oblicuo externo del abdomen se inserta superiormente, por medio de siete u ocho digitaciones musculares y tendinosas, en la cara externa y el borde inferior de las siete u ocho últimas costillas; la última digitación nace del cartílago de la duodécima costilla. Estas lengüetas, dispuestas en forma de dientes de sierra, se engranan con las digitaciones inferiores del músculo serrato anterior superiormente y con las lenguetas de origen costal del músculo dorsal ancho inferiormente. Se escalonan siguiendo una dirección oblicua inferior, lateral y posteriormente, aumentando en anchura desde la quinta hasta la octava costilla para disminuir después desde la octava hasta la duodécima.



Fig. 80 ▪ Pilares del anillo inguinal superficial (esquema).

Desde estas inserciones, las fibras superiores se dirigen horizontalmente en sentido medial; las medias, oblicuamente en sentido inferior y medial; las inferiores descienden cada vez más verticalmente. En su conjunto, las fibras del músculo oblicuo externo del abdomen forman una lámina muscular triangular, limitada anterior e inferiormente por dos líneas perpendiculares entre sí. La línea anterior, casi vertical, desciende lateralmente al músculo recto del abdomen; la línea inferior es horizontal y alcanza la cresta ilíaca a la altura de su extremo anterior o un poco posteriormente.

Las fibras musculares se continúan con fibras tendinosas que se unen en una ancha lámina denominada *aponeurosis del músculo oblicuo externo del abdomen*. Únicamente las fibras posteriores del músculo oblicuo externo del abdomen, que nacen de las dos o

tres últimas costillas, se insertan en la mitad anterior de la cresta ilíaca por medio de fibras musculares o de cortas fibras tendinosas.

TERMINACIÓN DE LA APONEUROSIS DEL MÚSCULO OBLICUO EXTERNO DEL ABDOMEN. La aponeurosis del músculo oblicuo externo del abdomen se fija anteriormente en la línea alba, e inferiormente en el pubis y el ligamento inguinal.

Inserciones en la línea alba. Anteriormente, la aponeurosis del músculo oblicuo externo del abdomen se une con la del músculo oblicuo interno del abdomen y pasa anteriormente al músculo recto del abdomen; sus fibras se entrecruzan en la línea media con las del lado opuesto y contribuyen a formar la línea alba (figs. 79 y 81).



Fig. 81 . Corte transversal de los músculos, fascias y aponeurosis de la pared abdominal, que pasa inferiormente a las líneas arqueadas.

Inserciones en el pubis: pilares del anillo inguinal superficial. Las inserciones en el pubis se efectúan por medio de tres cintillas oblicuas inferior y medialmente, denominadas *pilares del anillo inguinal superficial,* y por medio del ligamento inguinal (figs. 74, 80 y 82).

Los pilares del anillo inguinal superficial (figs. 80 y 83) son continuación de las fibras que proceden ya sea de la octava, de la novena o, a veces, de la décima costilla.

❑ El *pilar lateral* se inserta en el tubérculo del pubis. Su inserción se prolonga sobre la cara anterior del pubis por medio de fibras que cubren las inserciones del pilar medial del lado opuesto y terminan sobre la aponeurosis del músculo grácil (Gilis). ❑ El *pilar medial* pasa anteriormente al extremo inferior del músculo recto del abdomen y del músculo piramidal, se entrecruza en la línea media con el del lado opuesto y termina en la cara anterior del pubis y en el tubérculo del pubis del lado opuesto. ❑ El *ligamento reflejo* (*pilar posterior* o *ligamento de Colles*) desciende posteriormente al pilar medial que lo recubre, cruza la línea media y se inserta: *a)* en el pubis, desde la sínfisis hasta el tubérculo, anteriormente al músculo recto del abdomen y posteriormente al pilar medial del lado opuesto; *b)* en el tubérculo del pubis, y *c)* en el extremo medial del pecten, por medio de algunas fibras que se unen al ligamento lagunar (fig. 80).

Los pilares medial y lateral son divergentes y dejan entre sí un intervalo triangular que se transforma en un orificio casi circular por medio del ligamento reflejo, que

cierra el extremo inferior de esta abertura, y de las fibras intercolumnares (v. más adelante), que redondean su extremo superior. Este orificio se denomina *anillo inguinal superficial (orificio superficial del conducto inguinal)* (figs. 74, 80 y 83).

Ligamento inguinal. Inserciones en el ligamento inguinal. Tracto iliopúbico, ligamento lagunar y fibras intercolumnares. ❑ En el intervalo comprendido entre el tubérculo del pubis y la espina ilíaca anterior superior, la aponeurosis del músculo oblicuo externo del abdomen se confunde con el ligamento inguinal.

El *ligamento inguinal* o *arco inguinal* es un cordón fibroso que se extiende desde la espina ilíaca anterior superior al tubérculo del pubis. Está compuesto por dos clases de fibras: fibras propias y, sobre todo, fibras de la aponeurosis del músculo oblicuo externo del abdomen.

Las *fibras propias* constituyen el *ligamento inguinal externo de Henle*, que se extiende desde la espina ilíaca anterior superior hasta el tubérculo del pubis (figura 82).

Las *fibras de la aponeurosis del músculo oblicuo externo del abdomen* que se dirigen al ligamento inguinal envuelven las fibras propias de anterior a posterior y de lateral a medial, de manera que el ligamento presenta la forma de un canal de concavidad superior (fig. 82).



Fig. 82 ▪ Esquema que muestra la constitución de los ligamentos inguinal y lagunar. El ligamento inguinal externo de Henle se presenta en color rojo.

El fondo del canal está ocupado por las fibras propias. ❑ La vertiente anterior tiene continuidad con la aponeurosis del músculo oblicuo externo del abdomen. ❑ La vertiente posterior se presenta bajo la forma de una delgada lámina fibrosa denominada *ligamento inguinal*.

El *tracto iliopúbico (cintilla iliopubiana)* (de Thompson) se extiende, al igual que el ligamento inguinal, desde la espina ilíaca anterosuperior hasta el tubérculo del pubis. No obstante, muchas de sus fibras se separan del ligamento inguinal a la altura del borde lateral del tendón conjunto u hoz inguinal y se extienden posteriormente a éste y al músculo recto del abdomen, hasta la línea alba (fig. 85). Esta última parte del tracto iliopúbico es posterior al músculo transverso del abdomen, al tendón conjunto u hoz inguinal y al ligamento de Henle (fig. 85), y anterior a la *fascia transversalis*.

El borde superior del tracto es libre y muy delgado; su borde inferior se une al ligamento inguinal a lo largo del borde posterior del canal y, en realidad, forma parte de dicho ligamento, ya que «está constituido por las fibras más profundas del borde inferior de la aponeurosis del músculo oblicuo externo del abdomen replegadas en forma de canal» (Gilis).

El tracto iliopúbico es muy adherente a la *fascia transversalis* situada posterior a él, a la cual refuerza. Sin embargo, a lo largo de la mitad lateral del ligamento inguinal, el

tracto y la fascia se separan uno de otro, delimitando entre sí un intervalo ocupado por los vasos circunflejos ilíacos profundos (Gilis) (fig. 84, A).

No todas las fibras del ligamento inguinal terminan en el tubérculo del pubis; algunas de ellas, antes de alcanzar el tubérculo, se incurvan inferior, posterior y lateralmente para insertarse en el pecten. Constituyen el denominado *ligamento lagunar* (figs. 82 y 85).

El *ligamento lagunar* es una lámina fibrosa triangular que ocupa el ángulo formado por el borde anterior del hueso coxal y el extremo medial del ligamento inguinal. Está orientado según un plano muy oblicuo posterior e inferiormente, casi horizontal. Su borde lateral, libre y cóncavo, limita medialmente el anillo femoral.

Sus fibras laterales se incurvan inferiormente y se extienden, lateralmente al ligamento, a lo largo del pecten del pubis, donde ayudan a formar, junto con el periostio que cubre el pecten y la fascia del músculo pectíneo, un engrosamiento fibroso denominado *ligamento pectíneo*.

Por último, algunas fibras tendinosas del músculo oblicuo externo del abdomen se extienden sobre su aponeurosis siguiendo un trayecto curvo, por lo cual se denominan *fibras intercolumnares* o *fibras intercrurales (fibras arciformes)*.

Las fibras intercolumnares se dividen en dos grupos: laterales y mediales (fig. 83).

Las *fibras intercolumnares laterales* parten de la espina ilíaca anterosuperior y de la parte lateral del ligamento inguinal y se aplican sobre la cara anterior de la aponeurosis del músculo oblicuo externo del abdomen describiendo curvas de concavidad superolateral.

Las *fibras intercolumnares mediales* son inconstantes. Proceden del músculo oblicuo externo del abdomen del lado opuesto, atraviesan la línea media y se extienden sobre el músculo oblicuo externo del abdomen describiendo una curva cuya concavidad inferomedial redondea el ángulo superior del anillo inguinal superficial.

Inserciones ilíacas. El músculo oblicuo externo del abdomen se inserta en la mitad anterior del labio externo de la cresta ilíaca por medio de fibras musculares y tendinosas. La longitud de las fibras tendinosas disminuye gradualmente de anterior a posterior.

Las fibras posteriores del músculo oblicuo externo del abdomen, que se insertan en la cresta ilíaca, generalmente están separadas del músculo dorsal ancho por un espacio triangular de base inferior conocido con el nombre de *triángulo lumbar*. En el área de este triángulo, la pared abdominal está formada únicamente por los músculos oblicuo interno y transverso del abdomen. Se trata de un punto débil de la pared en el cual puede producirse una variedad de hernia lumbar.

MASA TENDINOSA O FIBROSA PREPUBIANA. La superficie del pubis en la que se insertan los músculos del abdomen es tan estrecha que los fascículos tendinosos se confunden parcialmente en una sola masa fibrosa prepubiana media. Ésta está formada a cada lado principalmente por el fascículo medial de los músculos recto del abdomen y piramidal, los pilares del músculo oblicuo externo del abdomen, la hoz inguinal o el tendón conjunto, y también por el músculo aductor largo y el ligamento suspensorio del pene o del clítoris (Rouvière y Martin). En realidad, las inserciones descritas

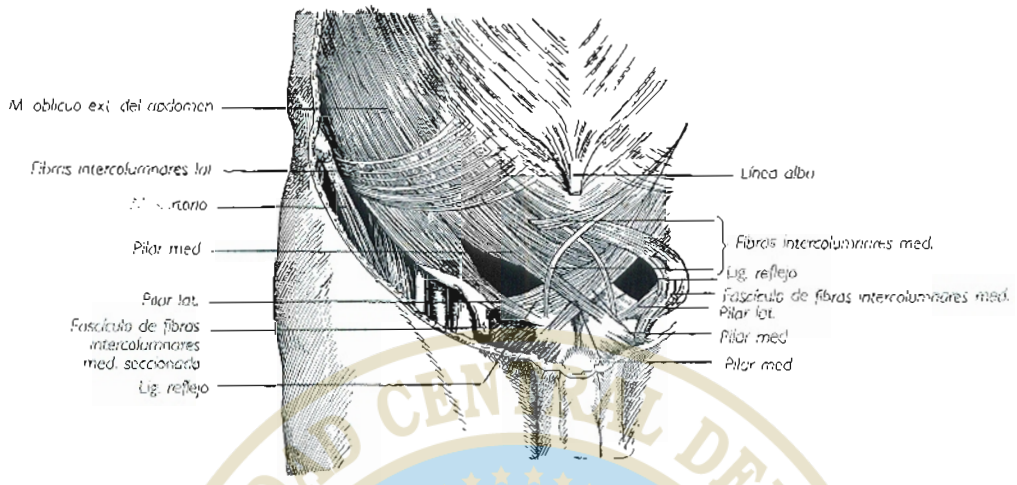

Fig. 83 • Pilares del anillo inguinal superficial; fibras intercolumnares del músculo oblicuo del abdomen

para los pilares del músculo oblicuo externo del abdomen, músculo piramidal, etc., no corresponden propiamente a su inserción ósea sino más bien al lugar en que sus fascículos se confunden con la masa tendinosa prepubiana.

ACCIÓN DE LOS MÚSCULOS DE LA PARED ANTEROLATERAL DEL ABDOMEN. La contracción de los diferentes músculos anchos del abdomen tiene por resultado la compresión de las vísceras abdominales. Por lo tanto, intervienen en la micción, la defecación, la espiración forzada, el vómito y el parto.

Los músculos recto, oblicuo externo y oblicuo interno del abdomen toman generalmente su punto fijo en la pelvis; abaten las costillas y el tórax y contribuyen a la espiración.

Cuando el músculo oblicuo externo del abdomen se contrae sólo en un lado, origina además un movimiento de rotación del tórax que desplaza su cara anterior al lado opuesto. ❑La contracción unilateral del músculo oblicuo interno del abdomen imprime al tórax un movimiento de rotación que desplaza su cara anterior al lado del músculo que se contrae. ❑Cuando los músculos recto, oblicuo externo y oblicuo interno del abdomen toman su punto fijo en el tórax, desplazan la pelvis anterior y superiormente.

El músculo transverso del abdomen atrae medialmente las costillas, estrechando el tórax; es, por lo tanto, espirador.

FASCIAS Y APONEUROSIS DEL ABDOMEN

I. FASCIAS Y APONEUROSIS DE LA PARED ANTEROLATERAL DEL ABDOMEN

Debe distinguirse entre fascias de revestimiento y fascias de inserción.

A. Fascias de revestimiento

1. ***Fascia transversalis* o fascia transversal.** Los músculos anchos del abdomen están cubiertos por un delgado revestimiento fibroso o fibrocelular de poca importancia (fascia del músculo oblicuo externo del abdomen), a excepción de la lámina que recubre la cara profunda de la pared muscular del abdomen, que está formada sobre todo por la cara profunda del músculo transverso del abdomen. Esta fascia se denomina *fascia transversalis* o *fascia transversal*. Debido a que no está en contacto en toda su extensión con la cara profunda del músculo transverso del abdomen y dado que se individualiza mejor precisamente donde no se produce dicho contacto, Drouet ha propuesto denominarla *fascia abdominal parietal* (figs. 79 y 81).

En su parte superior, la *fascia transversalis* es celular y difícil de distinguir de la fascia extraperitoneal. Su consistencia aumenta de superior a inferior hasta alcanzar las características de una lámina fibrosa en la parte inferior de la pared. La *fascia transversalis* recubre toda la cara profunda del músculo transverso del abdomen, a excepción de la parte de la aponeurosis del músculo inferior a la línea arqueada, donde la aponeurosis pasa anteriormente al músculo recto del abdomen. En este punto, la *fascia transversalis* se separa de la aponeurosis del músculo transverso del abdomen y pasa posteriormente al músculo recto del abdomen.

Sus conexiones en el límite inferior de la pared anterior del abdomen son diferentes según el lugar que se considere (fig. 84).

Aproximadamente hacia la mitad lateral del ligamento inguinal, la *fascia transversalis* desciende hasta la fascia ilíaca y se confunde con ella (fig. 84, A). Hacia la parte media del ligamento inguinal encuentra los elementos del cordón espermático, que se introducen en el anillo inguinal profundo, y da origen, alrededor del cordón espermático, a un divertículo que penetra en el conducto inguinal y constituye su vaina fibrosa o fascia espermática interna (v. *Cordón espermático*). ❑ A la altura de los vasos ilíacos externos, la *fascia transversalis* tiene continuidad con la vaina de estos vasos. A este nivel, la fascia está reforzada en su cara anterior por una capa celuloadiposa que tiene continuidad con el tejido celular que envuelve directamente los vasos y forma en el conducto femoral la denominada *vaina vascular femoral* (fig. 84, B). ❑ Medialmente a los vasos femorales, la fascia desciende posterior al ligamento inguinal hasta el pecten del pubis, constituyendo en este punto el *tabique femoral* (fig. 84, C). ❑ Por último, medialmente al ligamento inguinal, la *fascia transversalis* recubre la cara posterior del ligamento de Henle y del músculo recto del abdomen y se fija en el labio posterior del borde superior del pubis (v. *Vaina del músculo recto del abdomen*).

El tracto iliopúbico, el ligamento de Henle y el ligamento interfoveolar se describen como fascículos de refuerzo de la *fascia transversalis*. Ya hemos señalado que el ligamen-

FASCIAS Y APONEUROSIS DE LA PARED ANTEROLATERAL DEL ABDOMEN

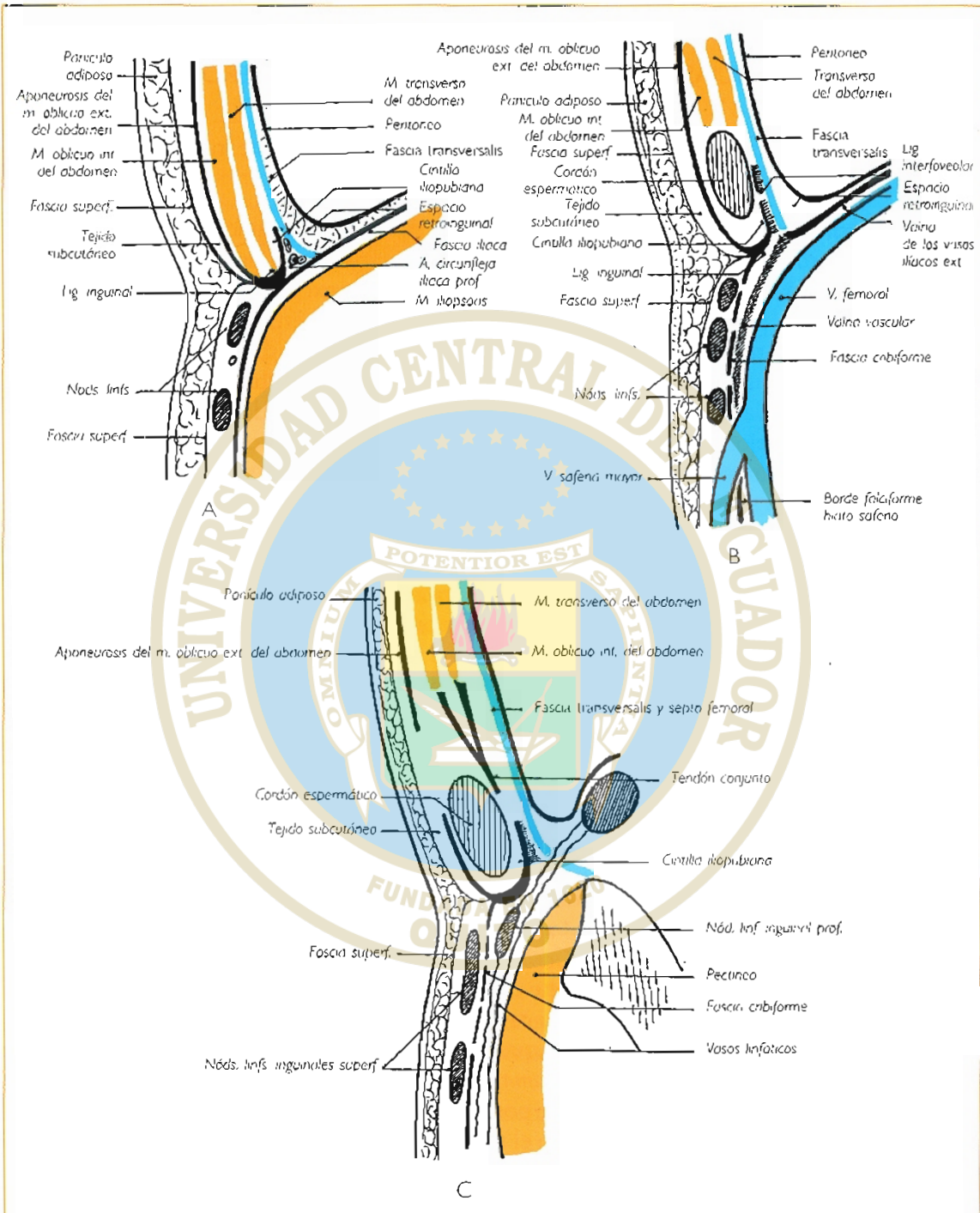

Fig. 84 . Cortes sagitales de las regiones inguinal y femoral anterior. A) Corte lateral al anillo inguinal profundo B) Corte medial a este anillo, que muestra la vena femoral C) Corte de la región medial al corte precedente, que pasa por la celda linfática del conducto femoral

to de Henle es una expansión del tendón del músculo recto del abdomen. En efecto, es claramente distinto de la *fascia transversalis* y está situado anteriormente a ella. Sabemos también que el tracto iliopúbico es una membrana tendinosa, unida en gran parte a la *fascia transversalis* pero diferente de ella. Más adelante mostraremos que el ligamento interfoveolar es una formación que también posee un significado diferente del de la *fascia transversalis,* aunque se une tan estrechamente a ella que no pueden separarse.

Por su cara profunda, la *fascia transversalis* está en relación con el peritoneo, que se halla revestido por una capa de tejido celular denominada *fascia extraperitoneal.*

B. Aponeurosis

Estas aponeurosis son las láminas tendinosas por medio de las cuales los tres músculos anchos del abdomen (es decir, el oblicuo externo, el oblicuo interno y el transverso) terminan anteriormente. Estas láminas contribuyen a la formación de la vaina de los músculos rectos del abdomen y de la línea alba. Además, la aponeurosis del músculo transverso del abdomen da origen a una expansión que constituye el ligamento interfoveolar.

1. Vaina del músculo recto del abdomen. Cada músculo recto del abdomen está contenido en una vaina fibrosa cuya constitución es diferente superior e inferiormente.

En los dos tercios o tres cuartos superiores del músculo, la vaina está formada: ❑ anteriormente, por la aponeurosis del músculo oblicuo externo del abdomen unida a la hoja anterior de la aponeurosis del músculo oblicuo interno del abdomen y también, en su parte más superior, por una lámina tendinosa de inserción del músculo pectoral mayor; ❑ posteriormente, por la aponeurosis del músculo transverso del abdomen, unida a la hoja posterior de la del músculo oblicuo interno del abdomen (v. fig. 79).

En el tercio o cuarto inferior del músculo recto del abdomen, las aponeurosis de los músculos oblicuo externo, oblicuo interno y transverso del abdomen pasan en su totalidad anteriormente al músculo recto del abdomen. La lámina posterior de la vaina está constituida únicamente por la hoja que cubre la cara profunda del músculo transverso del abdomen, es decir, por la *fascia transversalis,* que se separa de la aponeurosis del músculo transverso del abdomen para pasar posteriormente al músculo recto del abdomen (fig. 81).

En definitiva, la lámina posterior de la vaina de los músculos rectos del abdomen es tendinosa superiormente y fibrocelular en su parte inferior. El límite entre estas dos zonas está indicado por un arco tendinoso cóncavo inferiormente, que constituye el borde inferior de la parte tendinosa de la lámina posterior de la vaina.

Este borde arqueado se denomina *línea arqueada (arco de Douglas).* Frecuentemente suelen observarse, inferiormente a ella, uno o dos arcos secundarios, lo cual se debe a que el paso de la aponeurosis del músculo transverso del abdomen y de la hoja posterior de la aponeurosis del músculo oblicuo interno del abdomen, anteriormente al músculo recto del abdomen, se realiza en etapas sucesivas.

La lámina anterior de la vaina de los músculos rectos del abdomen está reforzada superiormente por fibras tendinosas del músculo pectoral mayor.

En su parte inferior, la vaina contiene también el músculo piramidal, que está separado del músculo recto del abdomen correspondiente por una delgada lámina frecuentemente fibrocelular pero que puede llegar a ser tendinosa.

Después de haber recubierto las caras anterior y posterior de los músculos rectos del abdomen, las aponeurosis de los músculos oblicuo externo, oblicuo interno y transverso del abdomen se entrecruzan en la línea media, entre ambos músculos rectos del abdomen, y forman un rafe tendinoso medio denominado *línea alba*.

Esta línea, unida posteriormente a la *fascia transversalis,* cierra medialmente la vaina de los músculos rectos del abdomen. El límite lateral de esta vaina corresponde al ángulo de separación de las dos hojas de la aponeurosis del músculo oblicuo interno del abdomen superiormente, y al ángulo de separación de la *fascia transversalis* y de la aponeurosis del músculo transverso del abdomen en el cuarto inferior del músculo recto del abdomen (figs. 79 y 81).

El músculo recto del abdomen está envuelto, dentro de su vaina, por una delgada capa celular que se encuentra interrumpida anteriormente por las adherencias que unen las intersecciones tendinosas del músculo con la parte correspondiente de la lámina anterior de su vaina. En cambio, posteriormente al músculo, la capa celular es continua. Además, cerca del pubis, su espesor aumenta gradualmente de superior a inferior; esto se debe a que el músculo recto del abdomen se inserta en la parte anterior del borde superior del pubis, mientras que la *fascia transversalis* se fija en su labio posterior. Así se forma, superiormente al pubis, un espacio prismático triangular de base inferior, lleno de tejido celuloadiposo: es el *espacio suprapúbico*. Este espacio está separado del espacio correspondiente del lado opuesto por el adminículo de la línea alba, cuyo borde posterior está unido a la *fascia transversalis*.

2. Línea alba. La línea alba es un rafe tendinoso medio, que se extiende entre ambos músculos rectos del abdomen, desde la cara anterior de la apófisis xifoides hasta el borde superior de la sínfisis del pubis. Es ancho en su parte superior, desde la apófisis xifoides hasta uno o dos traveses de dedo inferiormente al ombligo; su anchura puede ser de hasta 2 cm a la altura del ombligo. Más inferiormente es estrecha y lineal.

La línea alba está esencialmente constituida por el entrecruzamiento de las fibras aponeuróticas de los músculos oblicuo externo, oblicuo interno y transverso del abdomen (fig. 79). Algunas fibras longitudinales la refuerzan en sus dos extremos.

Las fibras longitudinales superiores se originan en la cara anterior de la apófisis xifoides y se pierden poco después en el rafe tendinoso.

Los fascículos longitudinales inferiores se dividen en anterior y posterior. ❑ El fascículo anterior está compuesto por algunas fibras cortas que nacen del pubis y se extienden por la cara anterior de la línea alba. ❑ El fascículo posterior, mucho más importante, denominado *adminículo de la línea alba,* se implanta por medio de una amplia base en el borde superior de la sínfisis y del pubis, así como en el ligamento pectíneo. Desde ese punto asciende estrechándose posteriormente a la línea alba y se pierde en la cara posterior del rafe tendinoso a mitad de distancia entre el ombligo y el pubis. En la base del adminículo de la línea alba se aprecia una depresión profunda que contiene un cúmulo adiposo y algunas ramificaciones de los vasos suprapúbicos.

Las fibras aponeuróticas de los músculos anchos del abdomen, que se entrecruzan en la línea alba, dejan en ocasiones pequeños orificios entre sí, frecuentes sobre todo

superiormente y en las proximidades del ombligo. En estos orificios penetran algunas ramificaciones vasculares o nerviosas, un cúmulo adiposo y, en ocasiones, pequeños fondos de saco del peritoneo, que pueden ser el principio de una hernia de la línea alba.

3. Ligamento interfoveolar. Es una cintilla fibrosa inconstante y muy delgada que nace del extremo lateral de la línea arqueada, desde donde desciende confundiéndose con la *fascia transversalis,* un poco oblicuamente en sentido inferior y lateral; describe después un asa cuya concavidad está orientada superior y lateralmente, abrazando el cordón espermático en el hombre o el ligamento redondo en la mujer a su entrada en el conducto inguinal (fig. 85). Lateralmente al conducto, las fibras del ligamento se pierden en la *fascia transversalis*.

El ligamento interfoveolar está constituido esencialmente por fibras que parten de la línea arqueada del lado correspondiente, pero que proceden de la aponeurosis del músculo transverso del abdomen del lado opuesto (Gilis).



Fig. 85 • Ligamentos interfoveolar y de Henle, hoz inguinal o tendón conjunto y ligamento inguinal

II. FASCIAS Y APONEUROSIS DE LA PARED POSTERIOR DEL ABDOMEN

Igual que en la pared anterolateral, también en la pared posterior del abdomen debe distinguirse entre fascias de revestimiento y fascias o membranas tendinosas de inserción.

© MASSON, S.A. Fotocopiar sin autorización es un delito.

A. Aponeurosis

1. Primer plano: fascia toracolumbar. La lámina superficial o lámina posterior de la fascia toracolumbar constituye la aponeurosis del músculo dorsal ancho (fig. 69). Es triangular. Su base es medial y se extiende verticalmente desde la apófisis espinosa de la séptima vértebra torácica hasta la última vértebra sacra.

Su cara superficial está cubierta en su parte superior por el músculo trapecio (fig. 69).

Su cara profunda cubre los músculos serrato posterior inferior, oblicuo interno del abdomen y erector de la columna (fig. 79).

La fascia toracolumbar está unida, a lo largo del borde lateral del músculo erector de la columna, a los músculos serrato posterior inferior y oblicuo interno del abdomen inferiormente, y a la aponeurosis posterior del músculo transverso del abdomen en el intervalo entre estos dos músculos. La unión se produce por medio de sólidos tractos conjuntivos que deprimen la fascia toracolumbar, en la que forman el denominado *canal lumbar lateral* (fig. 79).

2. Segundo plano: aponeurosis del músculo serrato posterior inferior; aponeurosis del músculo oblicuo interno del abdomen. El segundo plano aponeurótico de la pared posterior del abdomen está constituido por las aponeurosis del músculo serrato posterior inferior superiormente y por la del músculo oblicuo interno del abdomen inferiormente.

La aponeurosis del músculo serrato posterior inferior se une en casi toda su extensión a la cara profunda de la lámina superficial de la fascia toracolumbar.

La aponeurosis del músculo oblicuo interno del abdomen se une a la hoja superficial de la fascia toracolumbar por medio de aquellas fibras que se insertan en la apófisis espinosa de la quinta vértebra lumbar y en el extremo posterior de la cresta ilíaca.

3. Tercer plano: aponeurosis del músculo transverso del abdomen. El tercer plano aponeurótico está formado por la lámina media de la fascia toracolumbar, que continúa lateralmente como aponeurosis posterior del músculo transverso del abdomen. Esta aponeurosis está reforzada por una serie de fascículos fibrosos que irradian desde el vértice de las apófisis costales de las vértebras lumbares hacia la cara posterior de la aponeurosis del músculo transverso del abdomen. Los fascículos de refuerzo que nacen de las vértebras lumbares tercera, cuarta y quinta suelen ser poco diferenciables. Por el contrario, los que proceden de las apófisis costales primera y segunda son muy resistentes y se extienden desde las apófisis costales de estas vértebras hasta el borde inferior de la duodécima costilla. Constituyen una lámina fibrosa gruesa y nacarada, conocida con el nombre de *ligamento lumbocostal (de Henle)* (fig. 86).

Triángulo lumbocostoabdominal. Grynfeltt ha descrito con el nombre de *triángulo lumbocostoabdominal* un espacio triangular limitado medialmente por el borde lateral del músculo erector de la columna, lateralmente por el borde posterior del músculo oblicuo interno del abdomen y superiormente por la duodécima costilla. Con frecuencia, el músculo serrato posterior inferior secciona el ángulo superomedial de este espacio y le da la forma de un cuadrilátero (figs. 68 y 86). En el área de este triángulo, la apo-

neurosis posterior del músculo transverso del abdomen entra en contacto directo con el músculo dorsal ancho (fig. 79). Se localiza ahí un punto débil de la pared por el cual puede producirse una variedad de hernia lumbar (v. *Región lumbar*).

B. Fascias de revestimiento

Los músculos y sus aponeurosis están cubiertos por fascias de revestimiento. Sobre las aponeurosis lumbares, la fascia es delgada y adherente. Entre los diferentes planos que se superponen, se encuentran capas de tejido conjuntivo que constituyen las fascias de revestimiento de los músculos cuyas superficies se oponen. En profundidad, en la proximidad de la cavidad abdominal, merece describirse un plano fascial formado por las láminas de revestimiento de los músculos cuadrado lumbar e iliopsoas.

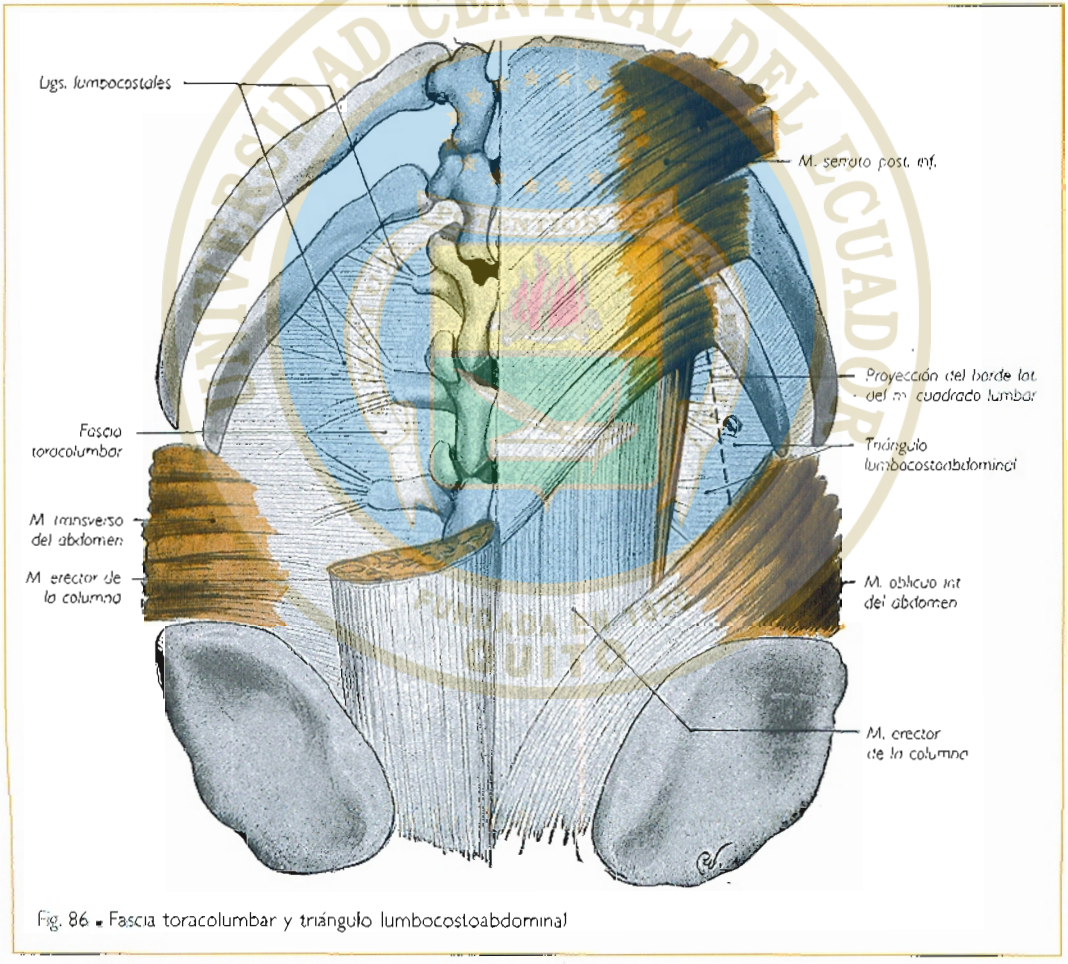

Fig. 86 ▪ Fascia toracolumbar y triángulo lumbocostoabdominal

1. Fascia del músculo cuadrado lumbar y fascia ilíaca. El plano más profundo de las fascias de revestimiento está constituido por las fascias del músculo cuadrado lumbar y del músculo iliopsoas (fig. 79).

La *fascia del músculo cuadrado lumbar* o *lámina anterior de la fascia toracolumbar* o *lámina profunda de la fascia toracolumbar* se extiende sobre la cara anterior de este músculo. Se inserta medialmente en las apófisis costales de las vértebras lumbares y lateralmente, a lo largo del borde lateral del músculo, en la aponeurosis posterior del músculo transverso del abdomen. En su parte superior, la fascia del músculo cuadrado lumbar está reforzada por el *ligamento arqueado lateral* (arco del músculo cuadrado lumbar) del diafragma. Ya hemos señalado que se denomina así un fascículo de fibras horizontales que se extiende desde la cara anterior de la apófisis costal de la primera vértebra lumbar hasta el vértice de la última costilla (fig. 88).

La *fascia del músculo iliopsoas* o *fascia ilíaca* recubre en toda su extensión el músculo iliopsoas.

Superiormente al ligamento inguinal, la fascia ilíaca se inserta medialmente en los cuerpos vertebrales, en los arcos de inserción del músculo psoas mayor y en la línea arqueada del ilion, y lateralmente en la fascia del músculo cuadrado lumbar y en la cresta ilíaca. Superiormente, la fascia ilíaca presenta un engrosamiento, el *ligamento arqueado medial* (arco del músculo psoas), el cual se inserta medialmente en el cuerpo de la segunda vértebra lumbar, rodea anteriormente al músculo psoas mayor y termina en la base de la apófisis costal de la primera vértebra lumbar (fig. 88).

A la altura del ligamento inguinal, la fascia ilíaca se adhiere a éste anteriormente, mientras que su parte medial libre, que limita lateralmente el anillo femoral, se engruesa y forma una lámina fibrosa resistente denominada *arco iliopectíneo,* que se extiende desde el ligamento inguinal hasta la eminencia iliopúbica. Inferiormente al ligamento inguinal, la fascia ilíaca se prolonga hasta la inserción trocantérea del músculo iliopsoas. Esta parte de la fascia se describe junto con la fascia lata.

La fascia ilíaca no está en contacto directo con el músculo, del cual está separada por una capa de tejido celular laxo más o menos infiltrada de grasa, en la que discurren algunos de los ramos terminales del plexo lumbar, particularmente el nervio femoral.

DIAFRAGMA

FORMA Y SITUACIÓN

El diafragma es muy ancho, aplanado y delgado y constituye un tabique musculotendinoso que separa la cavidad torácica de la cavidad abdominal. Tiene la forma de una bóveda alargada transversalmente, de convexidad superior, y que se fija por su base en el contorno interno de la abertura inferior del tórax.

La bóveda diafragmática no es regular. Está dividida en dos partes laterales, derecha e izquierda, por una escotadura que presenta el diafragma frente a la columna vertebral y por una depresión de la porción media de la cúpula diafragmática, sobre la que se apoya el corazón. Además, la convexidad es más acentuada a la derecha que a la izquierda, tanto en la espiración forzada como en la respiración media.

El punto culminante de la bóveda diafragmática se sitúa a cada lado a 6 cm aproximadamente de la línea media y corresponde, en la espiración, a la mitad inferior del

cuarto espacio intercostal a la derecha y al quinto cartílago costal a la izquierda (R. Soupault). La parte media de la bóveda corresponde a la base de la apófisis xifoides.

CONSTITUCIÓN

En el diafragma se distinguen dos partes: una central y tendinosa, denominada *centro tendinoso,* y otra periférica y muscular, formada por fascículos musculares que se insertan alrededor de la abertura inferior del tórax (figs. 87 y 88). Esta configuración particular del diafragma se explica por su constitución. En efecto, se puede considerar que este músculo está formado por un conjunto de músculos digástricos cuyos vientres musculares constituyen la porción periférica o muscular y que se insertan en dos puntos opuestos del contorno de la abertura inferior del tórax, mientras que sus tendones intermedios se entrecruzan en la porción central del músculo para formar el centro tendinoso.

A. Centro tendinoso

El centro tendinoso (centro frénico) es una lámina tendinosa muy resistente, alargada transversalmente, escotada posteriormente y que ocupa la porción central del diafragma. Su contorno es irregular y tiene forma de hoja de trébol, cuyos tres foliolos se dividen en anterior, derecho e izquierdo. El foliolo anterior es el más grande y el izquierdo el más pequeño. El foliolo anterior es alargado transversalmente; los foliolos laterales tienen un eje mayor oblicuo lateral y posterior.

En la unión de los foliolos anterior y derecho se encuentra el orificio de la vena cava (v. *Orificios del diafragma*).

Las fibras tendinosas del centro tendinoso, intermedias a los fascículos musculares, presentan las direcciones más diversas. Entre éstas, algunas se unen para formar dos

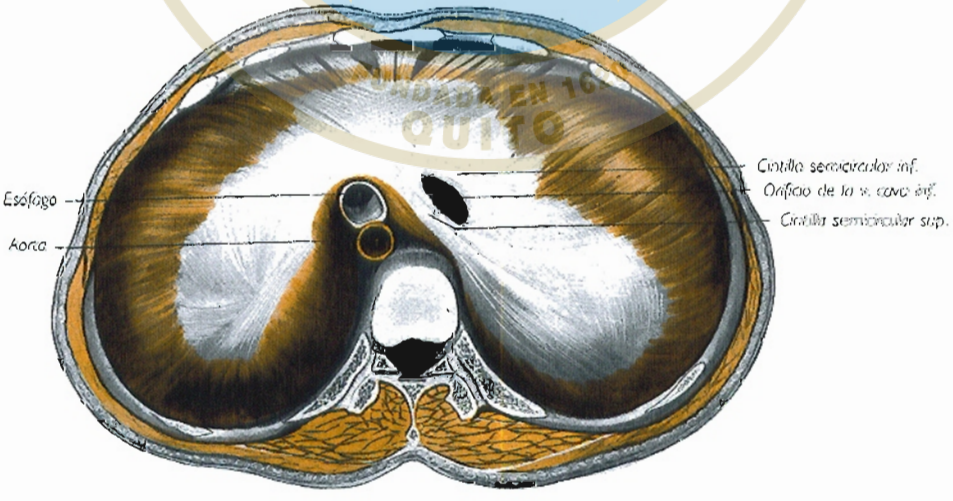

Fig. 87 . Diafragma, cara superior (según Bourgery).

fascículos diferenciados, denominados por Bourgery, cintilla o línea semicircular superior y cintilla o línea semicircular inferior del diafragma.

La *cintilla semicircular superior* está situada en la cara convexa del diafragma (fig. 87); rodea posterior y medialmente el orificio de la vena cava y termina por medio de dos abanicos tendinosos en los foliolos anterior y derecho.

La *cintilla semicircular inferior* se extiende del foliolo derecho al izquierdo, describiendo una curva cóncava posteriormente, cuya parte media bordea lateral y anteriormente el orificio de la vena cava (figs. 87 y 88). Esta cintilla es inferior a la precedente y sólo puede distinguirse con facilidad, en una u otra de las caras del músculo, en la parte anterior del orificio de la vena cava.

B. Porción periférica o muscular del diafragma

INSERCIONES Y DESCRIPCIÓN. El diafragma se inserta en todo el contorno interno de la abertura inferior del tórax, es decir, en la columna vertebral, las costillas y el esternón (fig. 88).

1. Porción lumbar del diafragma. En la porción lumbar (porción vertebral) del diafragma se distinguen, a ambos lados de la línea media, una parte medial y otra lateral.

a) PARTE MEDIAL. PILARES DEL DIAFRAGMA. La parte medial comprende las fibras de la porción lumbar del diafragma que se insertan en los cuerpos vertebrales. Estas fibras forman dos gruesos fascículos, uno derecho y otro izquierdo, denominados *pilares del diafragma*.

El *pilar derecho del diafragma* es más largo y más grueso que el izquierdo. Se inserta por medio de un tendón ancho y aplanado en la cara anterior de los cuerpos de las vértebras lumbares segunda y tercera y en los discos intervertebrales que las unen entre sí y con los cuerpos de las vértebras vecinas. La inserción del pilar derecho se extiende con frecuencia hasta el cuerpo de la cuarta vértebra lumbar.

El *pilar izquierdo del diafragma* se inserta por medio de un tendón menos ancho y menos grueso que el del pilar derecho en el cuerpo de la segunda vértebra lumbar y en los discos intervertebrales vecinos a ésta. Frecuentemente, la inserción se prolonga hasta el cuerpo de la tercera vértebra lumbar.

Las fibras tendinosas más mediales de los dos pilares se entrecruzan a menudo en la línea media con las del lado opuesto; el resto de fibras son directamente descendentes.

El tendón de cada pilar tiene continuidad con un cuerpo muscular que asciende oblicuamente en sentido superior y anterior y se extiende en una capa muscular que termina en la escotadura posterior del centro tendinoso. Los dos pilares del diafragma limitan, junto con la columna vertebral, una amplia abertura dividida en dos orificios secundarios por medio de fascículos musculares que se extienden de un pilar a otro, entrecruzándose en la línea media. Por lo general, el fascículo procedente del pilar izquierdo pasa anteriormente al que procede del pilar derecho. De los dos orificios así formados, el posterior es el *hiato aórtico* y el anterior el *hiato esofágico* (fig. 88).

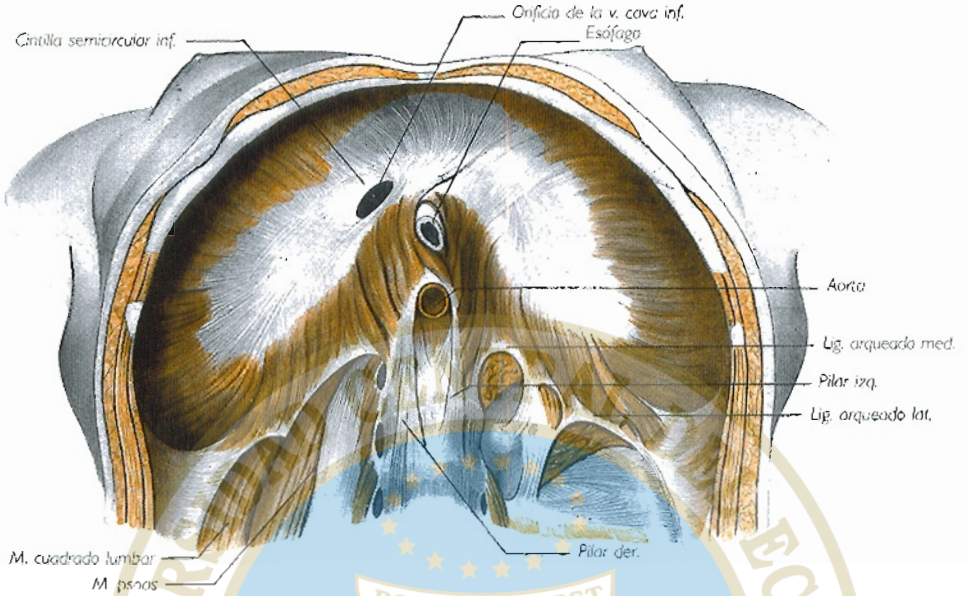

Fig. 88 - Diafragma, cara inferior (según Bourgery).

Ambos pilares se dividen con frecuencia en dos fascículos, uno medial o principal y otro lateral o accesorio. Por el intersticio que los separa pasa el nervio esplácnico mayor.

b) PARTE LATERAL. La parte lateral de la porción lumbar del diafragma es una lámina muscular cuyas fibras se insertan en el *ligamento arqueado medial* (arco del músculo psoas). Está separada del pilar correspondiente por un intersticio atravesado por el tronco simpático y por el nervio esplácnico menor.

Las fibras musculares que se originan en el ligamento arqueado medial terminan superiormente en las partes laterales de la escotadura posterior del centro tendinoso.

2. Porción costal. La porción costal del diafragma se inserta en la cara interna de los seis últimos arcos costales y en los tres arcos aponeuróticos que unen el vértice de la décima costilla con el de la undécima, el vértice de la undécima con el de la duodécima y, por último, el vértice de la duodécima con la cara anterior de la apófisis costal de la primera vértebra lumbar.

Las inserciones en los arcos costales se efectúan por medio de seis digitaciones musculares distintas, que se engranan con las del músculo transverso del abdomen. Las dos primeras digitaciones se insertan en el cartílago de los arcos costales séptimo y octavo; la tercera se inserta a la vez en el cartílago y en la porción ósea del noveno arco costal; finalmente, las tres últimas se insertan en la cara interna de la porción ósea de los arcos costales décimo, undécimo y duodécimo.

Las digitaciones costales del diafragma que nacen de los arcos costales séptimo, octavo y noveno están claramente aisladas de las digitaciones correspondientes al

músculo transverso del abdomen, mientras que las que se insertan en las costillas décima, undécima y duodécima están unidas a los fascículos del músculo transverso del abdomen por estrechas intersecciones fibrosas adheridas al arco costal.

De los tres arcos aponeuróticos que sirven de inserción al diafragma, el último, que une el vértice de la duodécima costilla a la cara anterior de la apófisis costal de la primera vértebra lumbar, cruza la cara anterior del músculo cuadrado lumbar y se denomina *ligamento arqueado lateral* (*arco del cuadrado lumbar* o *arco cimbriado*).

Las fibras que se insertan en este ligamento forman una lámina muscular delgada. La parte lateral de esta lámina puede faltar y, en ese caso, existe una solución de continuidad en el plano muscular del diafragma denominada *triángulo lumbocostal (hiato costodiafragmático),* que comunica la región renal con el tejido subpleural.

Las digitaciones costales están separadas entre sí, en la inmediata proximidad de sus inserciones, por un intersticio por el que pasan el nervio intercostal correspondiente y una rama de la arteria musculofrénica.

Las fibras de la porción costal del diafragma terminan en los bordes laterales de los foliolos laterales y anterior del centro tendinoso.

3. Porción esternal. La porción esternal del diafragma está constituida bien por un solo fascículo muscular situado en la línea media bien por dos fascículos separados por un intersticio celular. Estos fascículos se insertan en la cara posterior del extremo inferior de la apófisis xifoides; algunas fibras pueden llegar hasta la línea alba (Courty y Godlewski). Terminan posteriormente en la parte media del foliolo anterior.

Los fascículos esternales están separados entre sí y de la porción costal del diafragma por intersticios celulares de anchura variable (fig. 87).

ORIFICIOS DEL DIAFRAGMA

El diafragma presenta tres grandes orificios atravesados por la vena cava inferior, la aorta y el esófago; también presenta aberturas más estrechas, comprendidas entre los diferentes fascículos de los pilares, por donde pasan las raíces mediales de las venas ácigos y hemiácigos, el tronco simpático y los nervios esplácnicos.

1. Orificio de la vena cava. Este orificio está situado en el centro tendinoso, en la unión de los foliolos derecho y anterior; es elíptico y su eje mayor, oblicuo de posterior a anterior y de derecha a izquierda, mide aproximadamente 3 cm. Está limitado posterior y medialmente por la cintilla semicircular superior, y anterior y lateralmente por la cintilla semicircular inferior. La vena cava inferior se adhiere íntimamente a todo el contorno tendinoso de este orificio.

2. Hiato aórtico. Al igual que todos los orificios vasculares, el hiato aórtico es fibroso. Está, en efecto, rodeado por un arco tendinoso formado por los tendones de los pilares del diafragma y por una prolongación medial de éstos (fig. 88). Su extremo superior corresponde a la duodécima vértebra torácica. Por este orificio pasan la aorta y el conducto torácico. La aorta sólo está unida a la parte anterior de esta abertura.

3. Hiato esofágico. El hiato esofágico es muscular. Corresponde al cuerpo de la décima vértebra torácica. Es de forma elíptica y está situado un poco a la izquierda de la línea media. Está atravesado por el esófago y los nervios vagos. El esófago se une al borde del orificio por medio de tejido conjuntivo denso y fibras musculares que se extienden desde el diafragma hasta las paredes del esófago (Rouget).

4. Orificios diafragmáticos del tronco simpático, de los nervios esplácnicos y de las venas ácigos y hemiácigos (fig. 218). El *tronco simpático* atraviesa el intersticio comprendido entre los pilares y la lámina muscular procedente del ligamento arqueado medial. ❑ Los *nervios esplácnicos mayores* pasan por el intersticio comprendido entre el fascículo principal y el fascículo accesorio de cada uno de los pilares. ❑ Los nervios esplácnicos menores generalmente penetran en la cavidad abdominal por el intersticio del diafragma que da paso al tronco simpático, pero también pueden atravesar el diafragma por el orificio de los nervios esplácnicos mayores o por un orificio que les es propio, situado lateralmente al nervio esplácnico mayor y medialmente al tronco simpático; a veces pueden pasar por el hiato aórtico (Sousa Pereira). ❑ Por último, la *raíz medial de la vena ácigos* a la derecha y la *raíz medial de la vena hemiácigos* a la izquierda pasan por el orificio de los nervios esplácnicos mayores o, más raramente, por el hiato aórtico.

En la parte anterior del diafragma, el intersticio que separa la porción esternal de la porción costal, denominado *triángulo esternocostal* (hendidura de Larrey), da paso a la arteria epigástrica superior, rama de la arteria torácica interna, mientras que los nervios intercostales sexto a undécimo, acompañados por ramificaciones de la arteria musculofrénica, rama de la arteria torácica interna, se insinúan entre las digitaciones costales del diafragma para alcanzar la pared abdominal.

ACCIÓN

El diafragma es un músculo inspirador. Tradicionalmente se afirma que la contracción del diafragma provoca un aumento de los tres diámetros del tórax.

1. Al contraerse, las fibras musculares del diafragma enderezan su curvatura y abaten ligeramente el centro tendinoso, de lo cual resulta un aumento del diámetro vertical del tórax.

2. Las fibras musculares toman luego su punto fijo en el centro tendinoso, que está de hecho inmovilizado por la presencia del pericardio superiormente y por las vísceras abdominales inferiormente, y actúan sobre las costillas, elevándolas. Cuando una costilla se levanta, se desplaza lateralmente al mismo tiempo que proyecta el esternón anteriormente. De esta manera aumentan los diámetros anteroposterior y transversal del tórax (v. movimientos de la caja torácica en el curso de la respiración).

La experimentación llevada a cabo por Galeno y, dieciocho siglos más tarde, por Duchenne de Boulogne ha demostrado que la contracción del diafragma eleva las últimas costillas y ensancha la parte inferior del tórax. Esto se debe a que el diafragma,

© MASSON, S.A. Fotocopiar sin autorización es un delito.

al contraerse, se apoya sobre las vísceras abdominales, que le sirven como polea de reflexión, de manera que, debido a su curvatura, el músculo actúa sobre las costillas por su parte periférica muscular, que se desplaza casi verticalmente hacia sus inserciones costales. Una prueba de esta acción es que la excitación del nervio frénico en un perro con el abdomen ampliamente abierto no se ve acompañada de ningún ensanchamiento torácico.

En una segunda parte de este experimento, si se ejerce una fuerte presión sobre la bóveda diafragmática del perro eventrado, por medio del hígado, que opone al diafragma la superficie peritoneal lisa de sus lóbulos, las costillas se elevan y el tórax se ensancha, porque se ha dado al diafragma la polea de reflexión que le hacía falta (Rist, Rouvière y J. Œconomos).

Ahora bien, independientemente de la dirección proporcionada a la presión y a su fuerza, la excitación del nervio frénico no provoca un ensanchamiento torácico tan amplio como el que se produce en un animal con el abdomen intacto. Por tanto, es comprensible que el ensanchamiento del tórax por la contracción del diafragma se deba a la intervención simultánea de los dos mecanismos descritos anteriormente: por una parte, la tracción ejercida sobre las últimas costillas por los fascículos costales del diafragma y, por otra, la presión producida sobre la cara interna del tórax por los órganos abdominales rechazados por la contracción del diafragma (Rouvière y J. Œconomos).

UNIVERSIDAD CENTRAL DEL ECUADOR
OMNIUM POTEST SAPIENTIA
FUNDADA EN 1620
QUITO

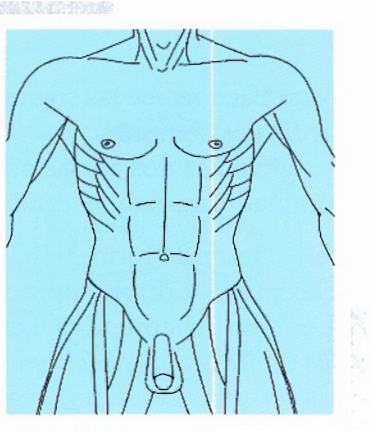

CORAZÓN Y VASOS DEL TRONCO

CORAZÓN*

I. DESARROLLO DEL CORAZÓN

La descripción del corazón y en particular de las cavidades cardíacas, atrios y ventrículos, no puede comprenderse si no se conoce el desarrollo del corazón. Es también evidente que el estudio de este desarrollo resulta más fácil si se han adquirido previamente algunas nociones sobre la morfología del corazón. Para el corazón, como para el encéfalo, el estudio anatómico y el estudio embriológico deben considerarse conjuntamente. Asimismo, aconsejamos leer una primera vez las siguientes páginas dedicadas al desarrollo de este órgano. Después, cuando se estudie la morfología del corazón, podrán releerse con provecho los apartados que explican los diferentes detalles de orden morfológico, a medida que aparezcan en el curso de la descripción.

1. Tubo cardíaco. El corazón está originariamente constituido por dos esbozos laterales distintos. Pronto estos dos esbozos se unen en la línea media y forman un tubo cardíaco único.

Este tubo está situado ventralmente al intestino anterior, entre el extremo craneal del tubo digestivo y el ombligo. Está rodeado por una cavidad serosa de origen celómico, la cavidad pleuropericárdica, que envuelve el tubo cardíaco por todas partes excepto dorsalmente, donde forma un meso medio, el *mesocardio dorsal,* que une el corazón con la pared ventral del tubo digestivo (fig. 89).

* Las definiciones generales concernientes al corazón y a los sistemas arteriales, venosos y linfáticos se han proporcionado al principio del tomo I.

El extremo caudal del tubo cardíaco recibe las siguientes venas: vitelinas u onfalomesentéricas, umbilicales y cardinales comunes.

De su extremo craneal se originan las dos aortas primitivas. Por esta razón, a veces el extremo craneal es denominado *arterial* y el caudal *venoso*.

2. División del tubo cardíaco. Desde su formación, el tubo cardíaco presenta irregularidades de calibre que se acentúan y pronto permiten distinguir tres segmentos abultados, separados entre sí por estrechamientos. Las partes dilatadas son, del extremo craneal al caudal: el *bulbo cardíaco,* el *ventrículo primitivo* y el *atrio primitivo* (fig. 90). En el atrio primitivo se abre el *seno venoso*. Se denomina así el reservorio resultante de la confluencia de los diferentes troncos venosos que se dirigen al corazón.

El bulbo cardíaco está unido al ventrículo primitivo por un segmento de menor calibre, el *estrechamiento bulboventricular* o *estrecho de Haller*. El ventrículo primitivo comunica con el atrio primitivo por medio de otro estrechamiento, el *estrechamiento atrioventricular*. Por último, entre el atrio primitivo y el seno venoso se encuentra un estrechamiento que se traduce, en la superficie externa del tubo cardíaco, por un surco más marcado a la derecha que a la izquierda.

3. Formación del asa cardíaca. Desde su formación, el tubo cardíaco sigue poco más o menos una dirección craneocaudal (fig. 89), pero dado que se alarga mucho más rápidamente que la cavidad que lo contiene, se repliega sobre sí mismo: así, el ex-

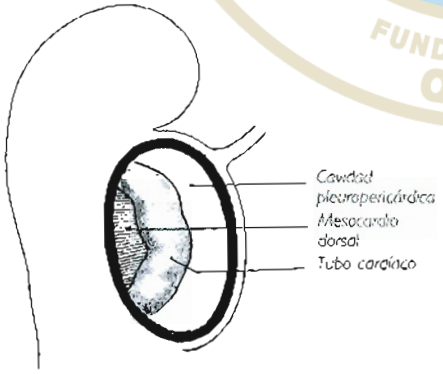

Fig. 89 ▪ Visión lateral esquemática del tubo cardíaco único cuando acaba de formarse. Está representado en la cavidad pleuropericárdica, cuya pared lateral derecha se ha resecado

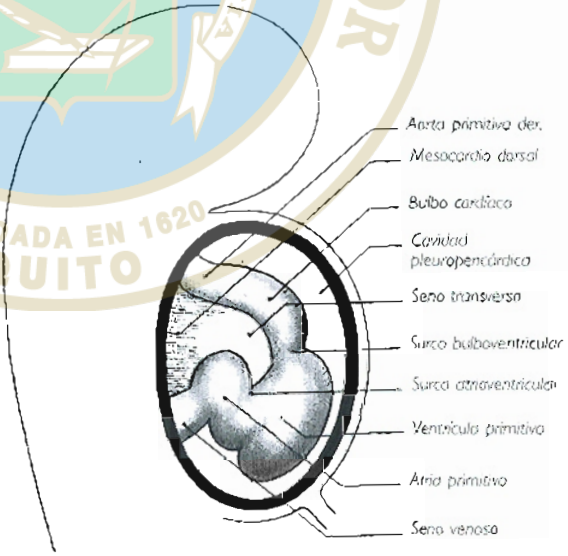

Fig. 90 ▪ Visión lateral esquemática del tubo cardíaco cuando se forma el asa cardíaca. Está representada en la cavidad pleuropericardica, cuya pared lateral derecha se ha resecado. Formación del seno transverso del pericardio.

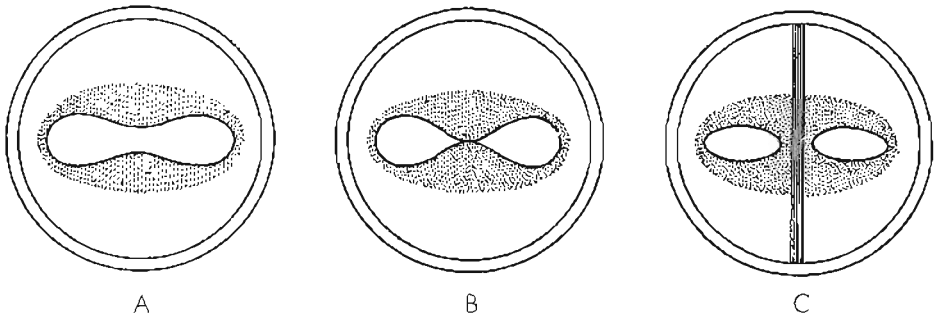

Fig 91 ▪ Esquema que muestra la formación del *septum intermedium*. El atrio primitivo está seccionado frontalmente y su parte dorsal ha sido suprimida. Se aprecian así los rodetes endocárdicos por su cara auricular, marcados en color gris. A) Los rodetes endocárdicos antes de la formación del *septum primum*. B) Los rodetes endocárdicos se sueldan entre sí por su parte media y forman el *septum intermedium*. C) Finalmente, se les une el *septum primum*.

tremo caudal, venoso, del tubo cardíaco se dirige craneal y dorsalmente, de tal manera que el atrio primitivo y el seno venoso se sitúan dorsales al ventrículo primitivo y al bulbo cardíaco (fig. 90).

Muy tempranamente, el atrio primitivo da nacimiento a dos prolongaciones ventrales, una derecha y otra izquierda, que se enrollan sobre las partes laterales del bulbo cardíaco. Son las *orejuelas* derecha e izquierda.

Al principio, el seno venoso es prolongación directa del atrio primitivo, pero pronto, como consecuencia de una incurvación a la derecha del extremo venoso del corazón y de una descompensación en el crecimiento de las partes derecha e izquierda del atrio primitivo, el seno venoso se desplaza hacia la derecha y se abre en la porción del atrio primitivo, que se convertirá en el atrio derecho.

4. Seno transverso del pericardio. La torsión del corazón proyecta en dirección ventral la parte media del asa cardíaca. Para que se produzca la torsión, es forzoso el alargamiento o la rotura del mesocardio dorsal; éste no se alarga sino que se desgarra, se reabsorbe y desaparece (compárense las figs. 89 y 90). El resultado es la formación, dorsalmente al asa cardíaca, de un conducto de comunicación que une las dos mitades, derecha e izquierda, de la cavidad pleuropericárdica y que constituye el esbozo del seno transverso del pericardio.

5. Tabicación del atrio primitivo y del conducto atrioventricular. El primer esbozo del septo o tabique interatrial aparece al final de la tercera semana o al comienzo de la cuarta.

Un surco vertical interatrial se excava en la superficie del atrio primitivo, a la izquierda y cerca del seno venoso; forma el límite superficial de los atrios derecho e izquierdo.

Enfrente de este surco se desprende de la pared dorsocraneal de la cavidad atrial una lámina vertical y ventrodorsal denominada *septum primum* (Born) (figs. 92 y 93).

El *septum primum* se extiende de dorsal a ventral hacia el conducto auriculoventricular. En este estadio, el conducto auriculoventricular tiene en principio la forma de una hendidura transversal bordeada por dos rodetes endocárdicos, uno superior y otro inferior. El *septum primum* se suelda a estos dos rodetes, al mismo tiempo que éstos se unen entre sí por su parte media (figs. 91 y 92), formando así un tabique denominado *septum intermedium,* que divide el conducto auriculoventricular en dos orificios distintos: los orificios atrioventriculares derecho e izquierdo.

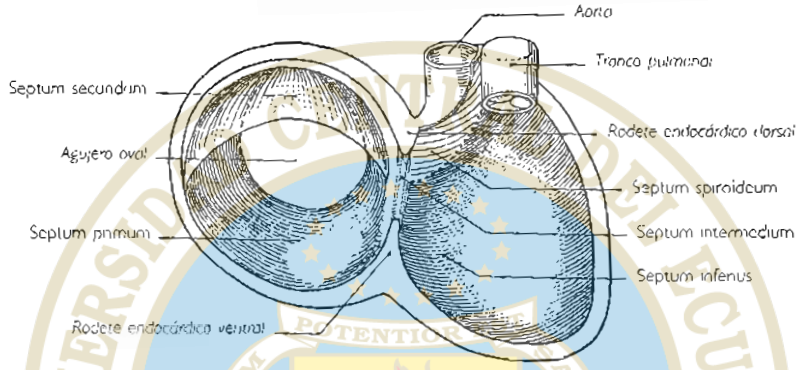

Fig. 92 ▪ Corte esquemático del corazón en vías de desarrollo. El corte es casi sagital y pasa ligeramente a la derecha del *septum primum*, del *septum secundum*, del *septum intermedium* del *septum infimum* y del *septum spiroideum*. Secciona los rodetes endocárdicos del conducto atrial ligeramente a la derecha del *septum intermedium*, ya formado. El espacio comprendido entre los dos rodetes corresponde al orificio atrioventricular derecho

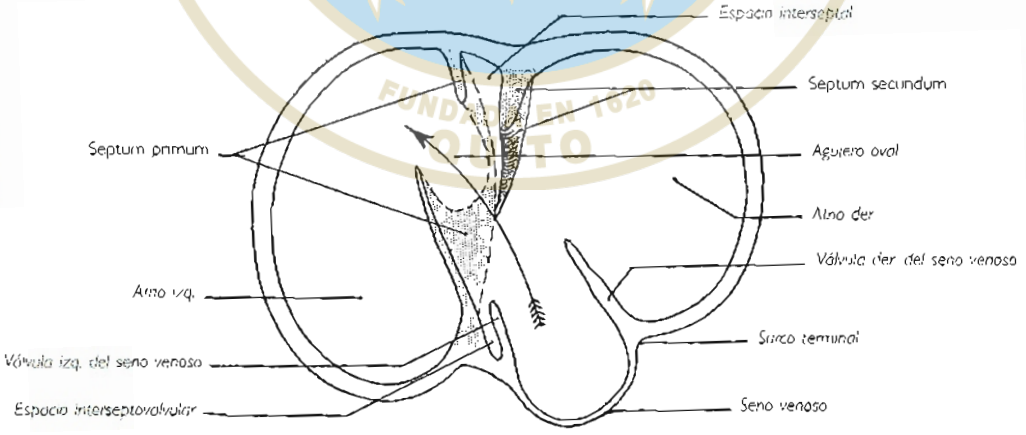

Fig. 93 ▪ Corte de los atrios primitivos realizado siguiendo un plano transversal oblicuo de craneal a caudal y de ventral a dorsal, que pasa a través del septo interatrial en vías de evolución. El corte muestra la parte ventral del *septum secundum*, e interesa el *septum primum* y el agujero oval. La flecha indica la dirección de la corriente sanguínea, que se dirige del seno venoso al atrio izquierdo a través del agujero oval

El *septum primum* se suelda al *septum intermedium* al mismo tiempo que a los rodetes endocárdicos.

El *septum intermedium* rebasa a cada lado el septo interatrial, constituido por el *septum primum,* en forma de un repliegue endocárdico que constituye el primer esbozo de la valva septal de las válvulas atrioventriculares.

El *septum primum* no constituye un septo interatrial completo, puesto que antes de que se suelde al *septum intermedium* se desgarra y se reabsorbe en su parte craneal. Esto origina una abertura denominada *agujero oval* (fig. 92). Este orificio persiste hasta el nacimiento, pero sufre en el transcurso de la vida fetal transformaciones que conducen a su obliteración.

6. Modo de obliteración del agujero oval. La *obliteración del agujero oval* se produce más o menos del modo descrito por Born, que se expone a continuación.

Poco después de la formación del agujero oval, se aprecia a la derecha y cerca del *septum primum,* en la pared ventrocraneal del atrio primitivo, un nuevo tabique que se desarrolla caudal y dorsalmente. Es el *septum secundum* (fig. 92), que tiene forma de media luna cóncava caudal y dorsalmente y se une al *septum primum* por todas las partes en que está en contacto con él.

El *septum secundum* forma el límite ventrocraneal del agujero oval, mientras que el borde dorsocaudal de este orificio está constituido por el *septum primum* (figs. 92 y 93).

En el curso de la vida fetal, este último septo crece y se extiende craneal y ventralmente en forma de una membrana delgada, mientras que el *septum secundum* se desarrolla en sentido inverso. Así, el agujero oval se estrecha progresivamente.

Ahora bien, el crecimiento del *septum secundum* es lento, mientras que la expansión membranosa que prolonga el *septum primum* se extiende muy rápidamente en sentido ventral y craneal, de manera que al nacimiento forma una membrana cuyo borde ventral sobrepasa en esa dirección el borde libre del *septum secundum*. Durante toda la vida fetal, esta membrana está desplazada hacia el atrio izquierdo por la corriente sanguínea proveniente del seno venoso (fig. 93). En el momento del nacimiento, cuando se establece la respiración pulmonar y la presión en el atrio izquierdo supera la del atrio derecho, la membrana que prolonga craneal y ventralmente el *septum primum* se aplica, por el extremo ventrocraneal de su cara derecha, a la cara izquierda del *septum secundum* y se une a ella (fig. 94).

Así queda formada, en tercer lugar, la *válvula de la fosa oval.* Esta soldadura se efectúa de tal manera que el borde dorsocaudal del *septum secundum* queda libre y constituye el limbo de la fosa oval; el borde ventral de la válvula de la fosa oval queda también libre y en relieve sobre la pared septal del atrio izquierdo, donde constituye la válvula de la fosa oval (fig. 94).

He podido constatar (Rouvière) que la línea de implantación del *septum secundum* sobre la pared atrial no se halla, en toda su extensión, en la vecindad inmediata del *septum primum*. Esto sólo sucede en las paredes dorsal y craneal del atrio primitivo, donde ambos septos se aplican uno al otro. En la pared atrial ventral, el *septum primum* y el *septum secundum* se separan uno del otro; la separación aumenta de

© MASSON, S.A. Fotocopiar sin autorización es un delito

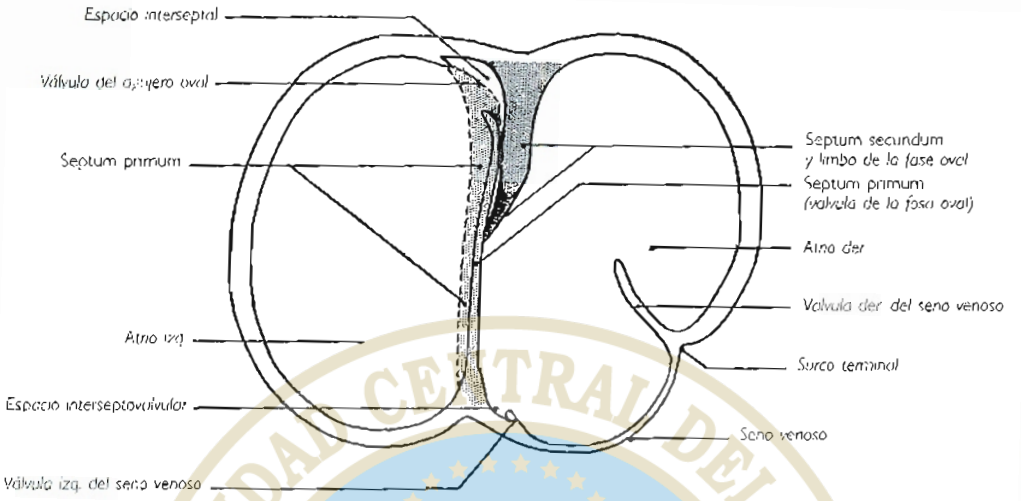

Fig. 94 • El mismo corte que en la figura 93, que muestra la disposición del *septum primum* y del *septum secundum* cuando el agujero oval se ha obliterado.

caudal a craneal, de manera que las líneas de implantación de ambos septos limitan un ángulo de unos 20° abierto cranealmente. El segmento de la pared ventral del atrio izquierdo comprendido en este ángulo, es decir, entre las líneas de inserción del *septum primum* y del *septum secundum,* puede denominarse espacio interseptal (fig. 93).

De esta disposición resulta que los dos repliegues no limitan entre sí un orificio sino un corredor, cuya anchura, que es casi nula dorsal y caudalmente, abarca ventralmente todo el espacio interseptal. El eje de este corredor está orientado oblicuamente en sentido craneal, ventral y a la izquierda.

Ahora bien, como muestra la figura 93, esta dirección coincide, debido a la orientación de las válvulas del seno venoso, con la de la corriente sanguínea que proviene de este seno, en particular de la vena cava inferior. Evidentemente es una disposición muy favorable al paso de la sangre, desde el seno venoso al atrio izquierdo.

La disposición que acabamos de describir es transitoria. Pronto el asta ventral del *septum primum* se atrofia o bien se suelda parcialmente, de lateral a medial, a la pared del atrio izquierdo (fig. 94); así, el ángulo interseptal, poco a poco, desaparece.

7. Atrio derecho y seno venoso. Hemos descrito anteriormente que un surco más profundo a la derecha que a la izquierda marca, en la superficie externa del corazón, el límite entre el seno venoso y el atrio primitivo. En el interior del tubo cardíaco este límite está indicado por dos válvulas: una a la derecha y otra más pequeña a la izquierda (fig. 93). Ambas se unen cranealmente al orificio atriosinusal en un solo repliegue, el *septum spurium,* que se prolonga sobre la pared dorsocraneal del atrio.

El *septum spurium* fija a esta pared las dos válvulas del seno venoso e impide su reversión hacia la cavidad del seno.

En la secuencia del desarrollo, el atrio derecho y el seno venoso se ensanchan; este último es englobado poco a poco en la pared del atrio derecho, del cual forma la totalidad de la parte dorsal (compárense las figs. 93 y 94).

Por esta razón, las venas que desembocan en el seno venoso se abren separadamente en el atrio derecho por orificios distintos.

Externamente, la parte del atrio constituida por el seno venoso queda limitada a la derecha por un surco casi vertical, ligeramente arqueado y cóncavo a la izquierda, denominado *surco terminal* (fig. 94).

Internamente, la zona formada por el seno venoso se distingue por su aspecto liso, que contrasta con la superficie irregular de la región derivada del atrio primitivo.

En el interior del atrio derecho, el seno venoso está limitado a lo largo de su borde derecho por la válvula derecha del seno venoso, que disminuye de altura y se divide en dos partes: una, la válvula de la vena cava inferior, que se alza a la derecha y anteriormente al orificio de la vena cava inferior; la otra, la válvula del seno coronario, implantada sobre el borde lateral del orificio del seno coronario (v. fig. 107).

La válvula izquierda del seno venoso y el *septum spurium* están al principio separados del *septum primum* por un receso de la cavidad atrial denominado espacio interseptovalvular (Weber) (fig. 93). Esta válvula y el *septum spurium* se atrofian y se sueldan posteriormente al septo interatrial. De esta manera desaparecen, al igual que el espacio interseptovalvular.

8. Atrio izquierdo. En el atrio izquierdo se abre dorsalmente el tronco de las venas pulmonares. A medida que el atrio crece, el tronco se distiende y sus paredes se integran progresivamente en la constitución de la pared atrial. Lo mismo ocurre en la parte inicial de las dos ramas, derecha e izquierda, que el tronco recibe de los pulmones, de tal manera que en definitiva no es sólo un tronco pulmonar el que desemboca en el atrio, sino cuatro venas, dos a la derecha y dos a la izquierda.

9. Tabicación del ventrículo primitivo. Mientras se lleva a cabo la tabicación del atrio primitivo, un tabique, denominado *septum inferius,* se desprende de la parte dorsocaudal del ventrículo primitivo.

El *septum inferius* se eleva en la cavidad ventricular hacia el *septum intermedium* y se suelda a él (fig. 92). Un surco bulboventricular se forma sobre la superficie externa del corazón, frente a la línea de unión del *septum inferius* con la pared ventricular.

Mientras el septo interatrial se une a la parte media del *septum intermedium*, el *septum inferius* se suelda a su mitad derecha (v. fig. 106). Por consiguiente, entre el septo interatrial y el borde dorsocraneal del *septum inferius,* se observa un segmento del *septum intermedium* que contribuye a formar a la derecha la pared del atrio derecho y a la izquierda la pared del ventrículo izquierdo. Es el segmento atrioventricular del septo. Este segmento es membranoso, pues todos los elementos del corazón derivados del

septum intermedium siguen siendo membranosos, es decir, no presentan elementos musculares.

Frente al bulbo cardíaco y al extremo ventral del *septum intermedium,* el *septum inferius* deja de crecer una vez se sitúa un poco inferiormente al cono arterial del bulbo. La parte restante del septo interventricular está formada por el tabique del bulbo.

10. Tabicación del bulbo. La porción del bulbo comprendida entre el origen del sexto arco aórtico izquierdo y el ventrículo se divide en dos troncos, que son el tronco pulmonar y la arteria aorta, por medio de un tabique denominado *septum spiroideum* o *septum aorticopulmonar,* resultante de la unión de dos rodetes endocárdicos de la pared del bulbo que crecen dirigiéndose uno hacia otro.

Está retorcido en espiral, de tal manera que la cara que cranealmente está orientada hacia la izquierda se convierte en ventral en su parte caudal (fig. 97).

No obstante, el *septum spiroideum* no se detiene en el límite caudal del bulbo, sino que se prolonga caudalmente a éste hasta el borde craneal del *septum inferius,* al cual se une. Esta prolongación constituye el segmento interventricular de la parte membranosa del septo interventricular (fig. 92).

Antes de unirse al *septum inferius,* el *septum spiroideum* limita con él un orificio que comunica ambos ventrículos entre sí. Este orificio corresponde al *orificio interventricular,* que se observa normalmente en ciertos reptiles. Puede presentarse también en el ser humano en ciertas malformaciones cardíacas.

11. Formación de las paredes del corazón, de las trabéculas carnosas y de las válvulas atrioventriculares. Desde un principio, las paredes de los ventrículos están constituidas por fascículos musculares que forman, en cada ventrículo, una capa superficial continua. Ahora bien, dentro de esta delgada envoltura, los fascículos musculares se anastomosan y limitan entre ellos hendiduras, en comunicación con las cavidades ventriculares y tapizadas al igual que ellas por el endocardio (fig. 95, A).

En conjunto, el miocardio ventricular presenta entonces un aspecto esponjoso.

En el curso del desarrollo, las trabéculas más superficiales de la red muscular ventricular aumentan de espesor y se unen entre sí y con la envoltura muscular del ventrículo, cuyo grosor aumentan.

En profundidad, por el contrario, los fascículos musculares disminuyen de número. Aquellos que persisten cobran grosor en su parte caudal, en la mayor parte de su extensión a partir de la pared ventricular, y forman así las trabéculas carnosas; cranealmente, cerca de los orificios atrioventriculares, estos mismos fascículos se atrofian y sufren una regresión fibrosa que los convierte en cuerdas tendinosas que prolongan las trabéculas carnosas de primer orden o pilares del corazón hasta las válvulas atrioventriculares (fig. 95, B). Las cuerdas tendinosas terminan por su extremo valvular en una lámina fibrosa, que procede de la atrofia de los elementos musculares que anastomosaban los extremos de las trabéculas carnosas que dan nacimiento a las cuerdas tendinosas. Esta lámina fibrosa forma el anillo fibroso de la válvula. Su borde libre está



Fig. 95 ▪ Esquemas destinados a mostrar la formación de las trabéculas carnosas, las cuerdas tendinosas y las válvulas atrioventriculares. (Según Gegenbaur.)

únicamente constituido por el repliegue del endocardio procedente de los rodetes endocárdicos del conducto atrioventricular.

12. Valvas semilunares. El orificio que comunica el bulbo con el ventrículo primitivo presenta, antes de que el bulbo se divida, cuatro valvas: una ventral, una dorsal y dos laterales (fig. 96). En el extremo inferior del bulbo, los rodetes longitudinales que forman el *septum spiroideum* están situados lateralmente, frente a la parte media de las valvas laterales primitivas; estos rodetes, orientándose uno frente a otro, dividen cada una de las valvas laterales en dos partes, una ventral y otra dorsal, que dan origen a las valvas derechas e izquierdas del tronco pulmonar y de la aorta (fig. 97).

13. Trastornos del desarrollo y malformaciones cardíacas. En cualquier estadio del desarrollo se pueden producir trastornos que dan origen a las malformaciones más diversas. Las más frecuentes e importantes desde un punto de vista patológico tienen que ver con la tabicación del atrio primitivo, del ventrículo primitivo y del bulbo.

14. Malformaciones del septo interatrial. El trastorno del desarrollo del septo interatrial puede producirse cuando el *septum primum* no ha alcanzado aún los rodetes endocárdicos. En ese caso no solamente persiste, ventralmente al septo, un orificio de comunicación entre los dos atrios, sino que los dos rodetes endocárdicos quedan separados uno de otro. Así, sólo puede formarse un único orificio atrioventricular.

© MASSON, S.A. Fotocopiar sin autorización es un delito.

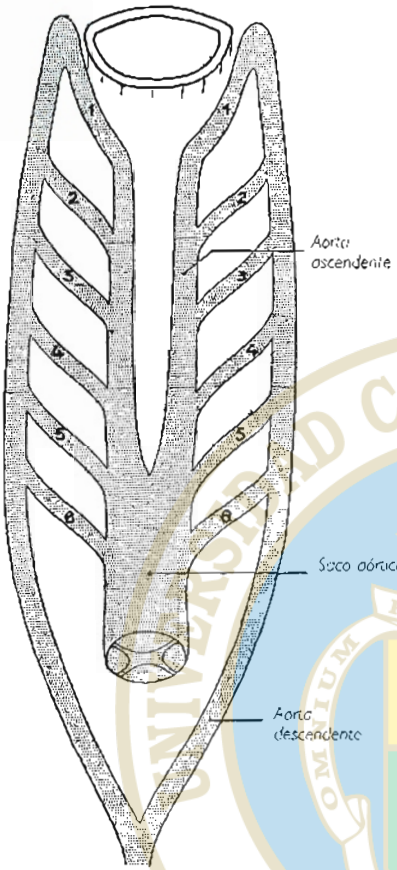

Fig 96 • Bulbo arterial y arcos aórticos. (Según Rathke)

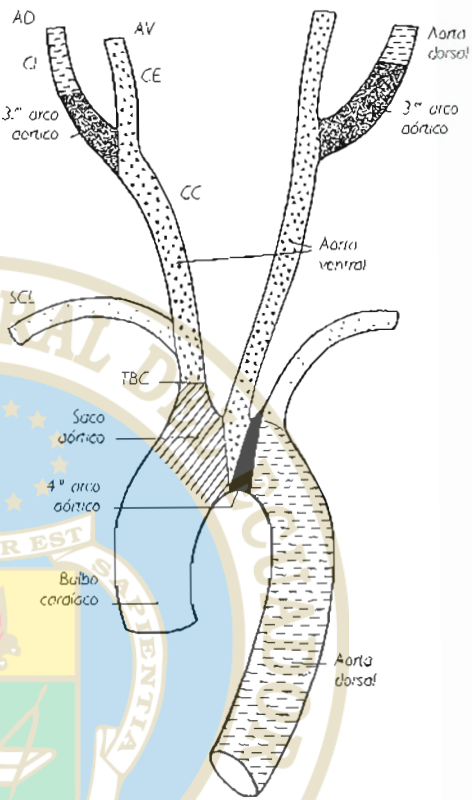

Fig 97 • Tronco arterial, arcos aórticos y sus derivados AD, aorta dorsal; AV, aorta ventral; CC, carótida común; CE, carótida externa, CI, carótida interna; SCL, subclavia, TBC, tronco braquiocefálico. (Según Chawaf)

El agujero oval puede no obliterarse después del nacimiento, y las dimensiones del orificio interatrial varían según esté más o menos desarrollada la válvula del agujero oval.

15. Malformaciones del septo interventricular y del *septum spiroideum*. El *septum inferius* puede no formarse o detenerse en su desarrollo antes de haber alcanzado el *septum intermedium*. Menos raro es que el *septum spiroideum* no se extienda, caudalmente a las valvas semilunares, hasta el borde craneal del *septum inferius*. De estos trastornos del desarrollo resulta la formación de un orificio de comunicación entre los dos ventrículos.

Otra anomalía del desarrollo del *septum spiroideum* tiene por efecto una división del bulbo en dos troncos desiguales, de tal manera que uno de los dos es bastante estrecho.

Probablemente esta malformación se deba a que las columnas sanguíneas que proceden de los ventrículos sean de importancia desigual (Gillavry). Cuando se produce esta anomalía, el tronco pulmonar es el más estrecho.

La estenosis del tronco pulmonar puede coincidir con un trastorno del desarrollo del septo interventricular o bien con la existencia de un agujero oval más o menos abierto.

En este caso, el ventrículo izquierdo y, por consiguiente, la aorta reciben no solamente la sangre arterial de la aurícula izquierda, sino también una parte de la sangre venosa del ventrículo derecho, si el septo interventricular está incompleto, o del atrio derecho si el agujero oval persiste.

Cuando se produce una estenosis del tronco pulmonar y el agujero oval y el conducto arterioso (v. más adelante) quedan abiertos, la anomalía del desarrollo es compatible con la vida, porque la circulación pulmonar puede verse asegurada en parte por el tronco pulmonar y en parte por el conducto arterioso, que conduce al tronco pulmonar sangre a la vez arterial y venosa transportada por la aorta y por las arterias bronquiales, que se dilatan.

Si, por el contrario, la estenosis del tronco pulmonar coincide con un tabicamiento perfecto de los ventrículos y de los atrios, la malformación conduce a la muerte en un breve plazo si el niño no es operado.

Es preciso señalar también, entre las anomalías del desarrollo, la dextrocardia y la transposición del corazón derecho y del corazón izquierdo *(situs inversus)*.

Esta última malformación se debe a una orientación anormal del *septum spiroideum*. El sujeto que la presenta sólo puede vivir si se produce, al mismo tiempo que el *situs inversus*, una transposición de todos los troncos venosos que desembocan en el corazón.

16. Bulbo, arcos aórticos y sus derivados. Para interpretar las anomalías o las malformaciones de los grandes vasos arteriales nacidos del bulbo, el esquema de Rathke asimila los arcos aórticos del embrión a los arcos arteriales de los vertebrados inferiores.

Según este esquema, el bulbo da origen a dos aortas ventrales unida cada una a una aortas dorsal por anastomosis denominadas *arcos aórticos*. Habría así seis arcos aórticos. Las arterias carótida común y carótida externa proceden de la aorta ventral, la arteria carótida interna del tercer arco y de la aorta dorsal; el cuarto arco formaría la arteria subclavia derecha y el arco de la aorta. Los otros arcos desaparecen. En realidad, tal como Chawaf ha demostrado recientemente, el bulbo se continúa por una dilatación, el saco arterial, del que irradian los arcos a modo de los brazos de un pulpo. El saco arterial da nacimiento a las arterias carótidas comunes, mientras que el arco de la aorta está constituido por diversos fragmentos del bulbo, del saco arterial, de la aorta ventral izquierda, del cuarto arco izquierdo y de la porción descendente del arco de la aorta procedente de la aorta dorsal. La arteria subclavia derecha nace de la aorta ventral y la izquierda de la aorta dorsal.

Este esquema de Chawaf explica mejor que el precedente las anomalías que pueden producirse.

II. ANATOMÍA DEL CORAZÓN

SITUACIÓN. El corazón está situado en la cavidad torácica, dentro de la cual ocupa el mediastino medio, es decir, la región intermedia entre las dos regiones pleuropulmonares (figs. 2 y 98).

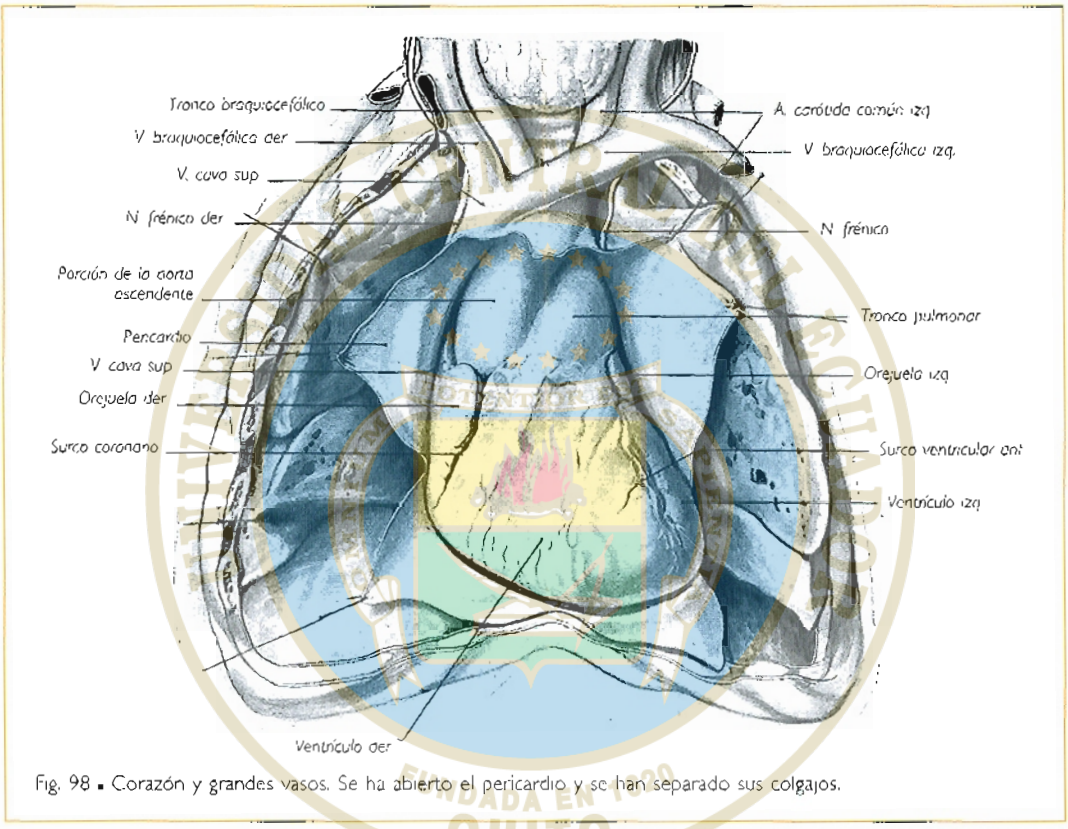

Fig. 98 ▪ Corazón y grandes vasos. Se ha abierto el pericardio y se han separado sus colgajos.

FORMA. Su forma es la de una pirámide triangular (figs. 98 y 99). El eje mayor de la pirámide, es decir, la dirección del corazón, varía según la forma del tórax. El eje mayor se acerca a la línea vertical y el corazón es alargado de superior a inferior cuando el tórax es estrecho. El eje mayor se aproxima a la horizontal y el corazón es alargado transversalmente cuando el tórax es ancho. Por último, cuando el tórax presenta dimensiones medias, el corazón, así como su eje mayor, se hallan bastante cercanos a la horizontal y se orientan oblicuamente en sentido anterior, a la izquierda y un poco inferiormente. Por consiguiente, la base del corazón normal, que es posterior, se orienta a la vez posteriormente y a la derecha; el vértice se sitúa anteriormente y a la izquierda (Dikansky).

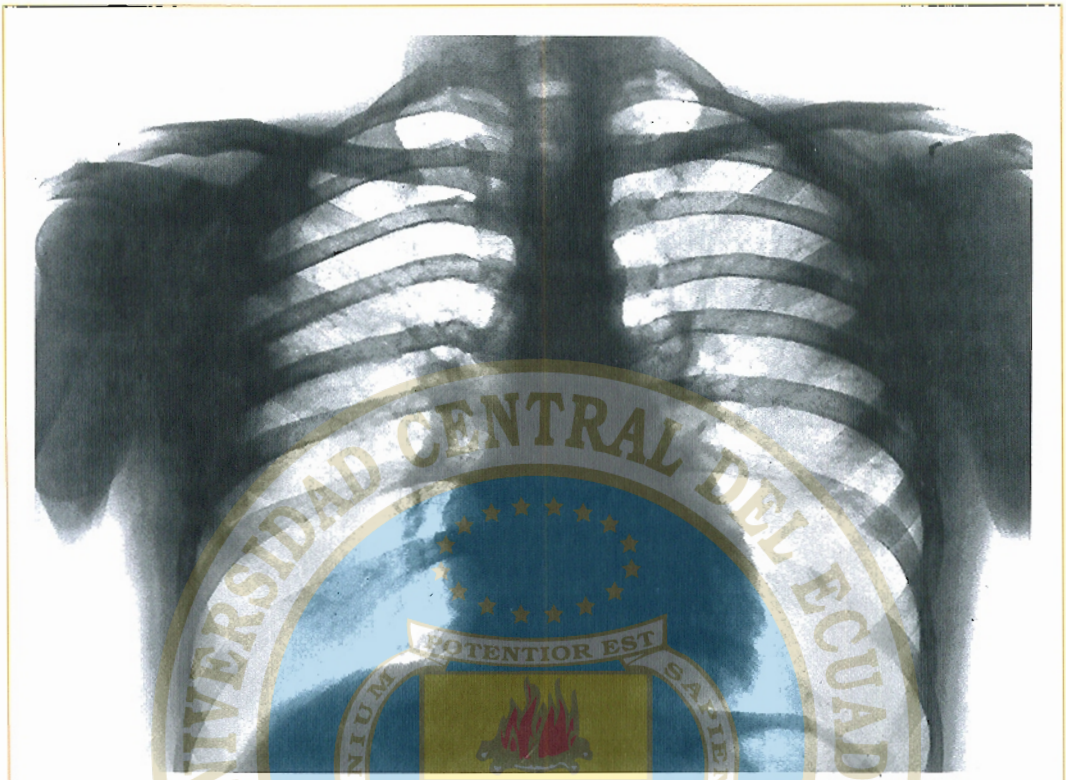

Fig. 99 ▪ Radiografía de tórax. Corazón, visto de frente.

■ **CONSISTENCIA Y COLOR.** El corazón es de consistencia firme y de coloración rojiza.

■ **PESO.** Aumenta gradualmente con la edad. Es un poco mayor en el hombre que en la mujer: alcanza en la edad adulta 270 g en el hombre y 260 g en la mujer por término medio.

CONFIGURACIÓN EXTERNA DEL CORAZÓN

A causa de su forma, se distinguen en el corazón tres caras, tres bordes, una base y un vértice.

Ya hemos señalado que el corazón está formado por cuatro partes: los atrios derecho e izquierdo y los ventrículos derecho e izquierdo. El atrio derecho es posterior y superior al ventrículo derecho; el atrio izquierdo es posterior y superior al ventrículo izquierdo.

Los límites de los atrios y de los ventrículos están indicados en la superficie externa del corazón por los *surcos interventriculares, interatrial y coronario* (fig. 100). El surco coronario (surco atrioventricular) está situado en un plano perpendicular al eje mayor

© MASSON S.A. Fotocopiar sin autorización es un delito.

del corazón y cruza las tres caras y los tres bordes del órgano. ❑ Los surcos interventriculares e interatrial están dispuestos según un plano vertical que pasa por el eje mayor del corazón y recorren este órgano desde la base hasta el vértice. ❑ Los surcos coronario e interventriculares, en los cuales discurren los vasos coronarios, están ocupados por dichos vasos y por la grasa que los rodea.

■ **CARAS.** Las tres caras son: una primera anterior o esternocostal, una segunda inferior o diafragmática y una tercera lateral o pulmonar derecha e izquierda (fig. 101). Cada una de ellas está dividida por el surco coronario en dos segmentos: uno anterior o ventricular y otro posterior o atrial.

a) CARA ANTERIOR O CARA ESTERNOCOSTAL. La cara anterior o cara esternocostal se orienta anteriormente, a la derecha y un poco superiormente (figs. 98, 100 y 101).

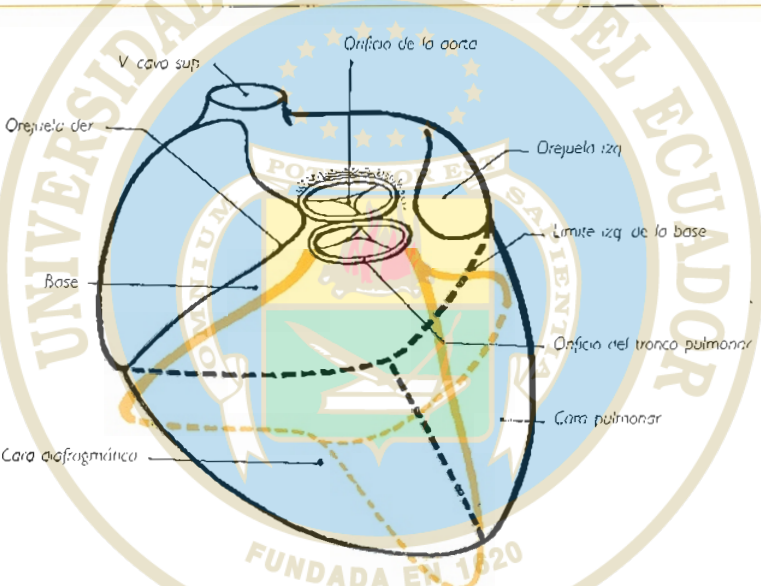

Fig. 100 ▪ Esquema de la forma general del corazón. El corazón se muestra por su cara anterior o esternocostal. El trazo discontinuo completa el contorno de la base y de las caras del corazón.

SEGMENTO VENTRICULAR. Presenta dos zonas: una posterior o arterial y otra anterior.

a) La *zona posterior* o *arterial* está en gran parte circunscrita por una porción del surco coronario, que describe una curva cóncava anterior y superiormente. Está totalmente ocupada por los orificios de los dos grandes troncos arteriales que se desprenden del corazón: el orificio de la aorta y el orificio del tronco pulmonar, que está situado anteriormente a aquél.

La zona arterial se dispone según un plano oblicuo de anterior a posterior y de superior a inferior. Por lo tanto, se halla orientada superior y posteriormente (figs. 101 y 118).

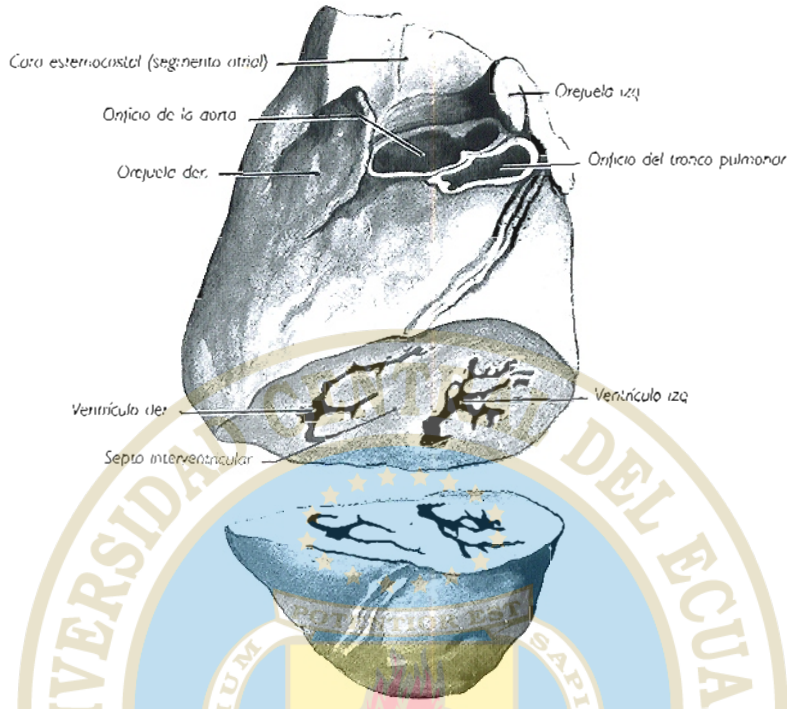

Fig. 101 ▪ Corazón, cara anterior. El vértice del corazón está seccionado y separado para mostrar la orientación de las caras del corazón y el corte de las cavidades ventriculares.

b) La *zona anterior* del segmento ventricular, es decir, todo el resto de este segmento, es ligeramente convexa y está dividida en dos campos por la parte anterior del surco interventricular o *surco interventricular anterior:* un campo izquierdo pequeño y otro derecho más grande. La superficie de esta zona está orientada en sentido inverso a la de la zona arterial, y se dirige superior y anteriormente y también a la derecha.

SEGMENTO ATRIAL. Presenta, superiormente a la zona arterial del segmento ventricular, una amplia depresión en forma de canal abierto anteriormente, que recibe en su concavidad la aorta y el tronco pulmonar. El fondo del canal corresponde al tabique que separa los dos atrios. Cada uno de los atrios, por último, presenta anteriormente una prolongación aplanada transversalmente y cuyo contorno se halla irregularmente dentado. Estas prolongaciones son las *orejuelas* o aurículas de los atrios (fig. 101).

La *orejuela derecha,* que tiene forma de pirámide triangular, presenta un segmento auricular de la cara anterior o derecha, una cara medial o izquierda y una cara inferior, que rebasa anteriormente el surco coronario. Se confunde por su base con el atrio, se enrolla sobre la pared lateral derecha de la aorta y su vértice libre se extiende hasta las proximidades del surco aorticopulmonar.

© MASSON, S.A. Fotocopiar sin autorización es un delito.

La *orejuela izquierda* es más larga y menos ancha que la derecha. Sólo por su extremo anterior pertenece al segmento auricular de la cara anterior del corazón y se prolonga hasta la cara lateral izquierda del orificio del tronco pulmonar. Principalmente forma parte de la cara pulmonar izquierda (v. más adelante). En la parte superior del atrio derecho se abre la vena cava superior. Este orificio, como se verá después, se relaciona posteriormente con la base del corazón.

b) CARA INFERIOR O CARA DIAFRAGMÁTICA (fig. 103). La cara inferior o cara diafragmática es ligeramente convexa y está un poco inclinada inferior y anteriormente.

El *segmento ventricular* está dividido por la parte inferior del surco interventricular o *surco interventricular posterior* en dos superficies desiguales, de las cuales la derecha es mayor que la izquierda.

El *segmento atrial* es muy estrecho porque el surco coronario se halla muy cerca, sobre todo a la izquierda, del límite entre la cara inferior y la base del corazón. A la derecha, este límite se confunde con el vasto orificio de la vena cava inferior, que pertenece a la vez, como veremos más adelante, a las caras inferior y posterior del atrio.

c) CARA PULMONAR IZQUIERDA. Esta cara se orienta a la izquierda y posteriormente; es convexa de superior a inferior, sobre todo en el segmento ventricular.

En el segmento atrial se observa la *orejuela izquierda,* que está contorneada en forma de hipocampo o de S horizontal (~). Presenta, en efecto, en su unión con el atrio, una profunda escotadura que establece un límite claro entre éste y la orejuela. Su extremo anterior, en forma de gancho, está separado del resto de la orejuela por otra escotadura abierta inferiormente. La orejuela izquierda se enrolla sobre la cara lateral izquierda del tronco pulmonar (fig. 102).

■ **BORDES.** Las tres caras del corazón están separadas entre sí por tres bordes, uno derecho y dos izquierdos. ❑ El *borde derecho,* situado entre la cara anterior y la inferior, es agudo. ❑ Los *bordes izquierdos* son redondeados; separan la cara pulmonar izquierda de las caras anterior e inferior.

■ **BASE.** La base del corazón está constituida únicamente por los atrios. Está dividida en dos segmentos, uno derecho y otro izquierdo, por el surco interatrial. Este surco, ancho y poco profundo, es sinuoso. Es convexo a la derecha, en la parte superior de los atrios frente a las venas pulmonares; en la parte inferior es cóncavo a la derecha, y su concavidad, que tiene continuidad en la cara inferior del corazón, sigue el borde medial o izquierdo del orificio de la vena cava inferior (figs. 102 y 116).

En su conjunto, la base del corazón es casi plana de superior a inferior y convexa transversalmente. Se orienta posteriormente y a la derecha, pero el segmento izquierdo que corresponde al atrio izquierdo está directamente orientado posteriormente, mientras que el segmento derecho mira directamente a la derecha (fig. 103).

Este último segmento presenta, inmediatamente a la derecha del surco interatrial, una región alargada verticalmente que tiene continuidad con la vena cava su-

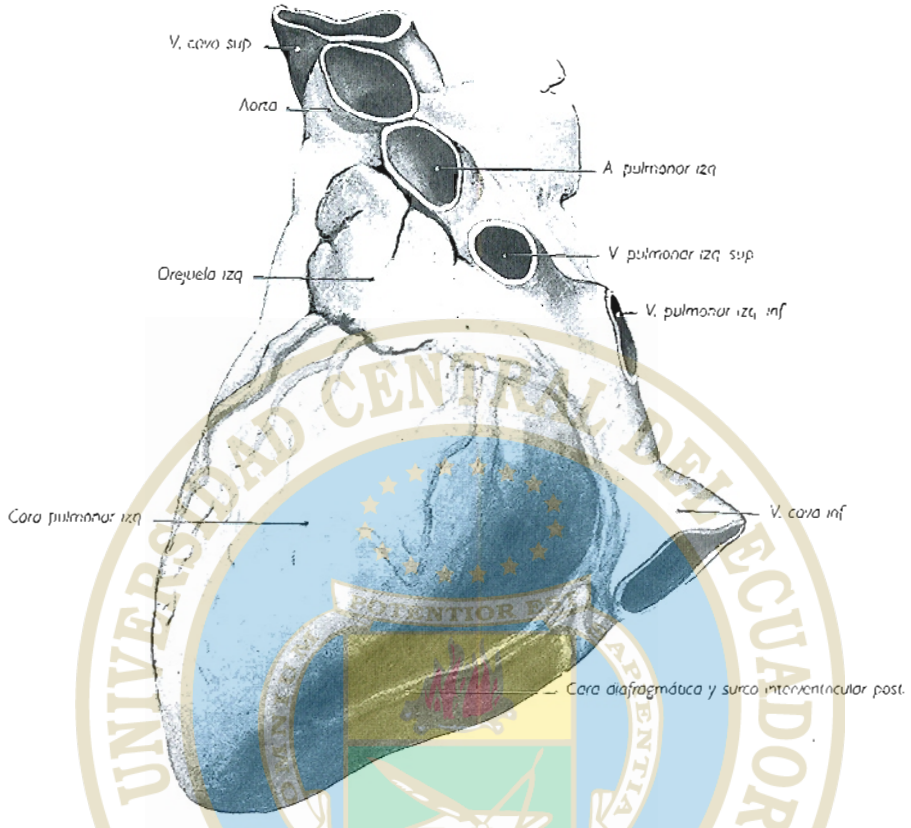

Fig. 102 ▪ Corazón (visión inferior y de izquierda a derecha)

perior superiormente y con la vena cava inferior inferiormente. En toda esta región, que deriva del seno venoso, la pared presenta un aspecto vascular. Esta zona vascular está limitada a la derecha por un surco casi vertical, pero ligeramente arqueado y cóncavo a la izquierda: el *surco terminal* (de His) (fig. 103).

En el atrio izquierdo se aprecian los orificios de las cuatro venas pulmonares. Son dos a cada lado, y se dividen a derecha e izquierda en venas superior e inferior (figura 104). Entre las venas derechas y las venas izquierdas se encuentra un amplio espacio que corresponde, como se verá después, al seno oblicuo del pericardio.

VÉRTICE. El *vértice del corazón* (ápex o punta) está dividido por una ligera depresión, que une el surco interventricular anterior con el surco interventricular posterior, en dos partes: la derecha es pequeña y corresponde al ventrículo derecho; la izquierda es más voluminosa, pertenece al ventrículo izquierdo y ocupa el vértice mismo del corazón.

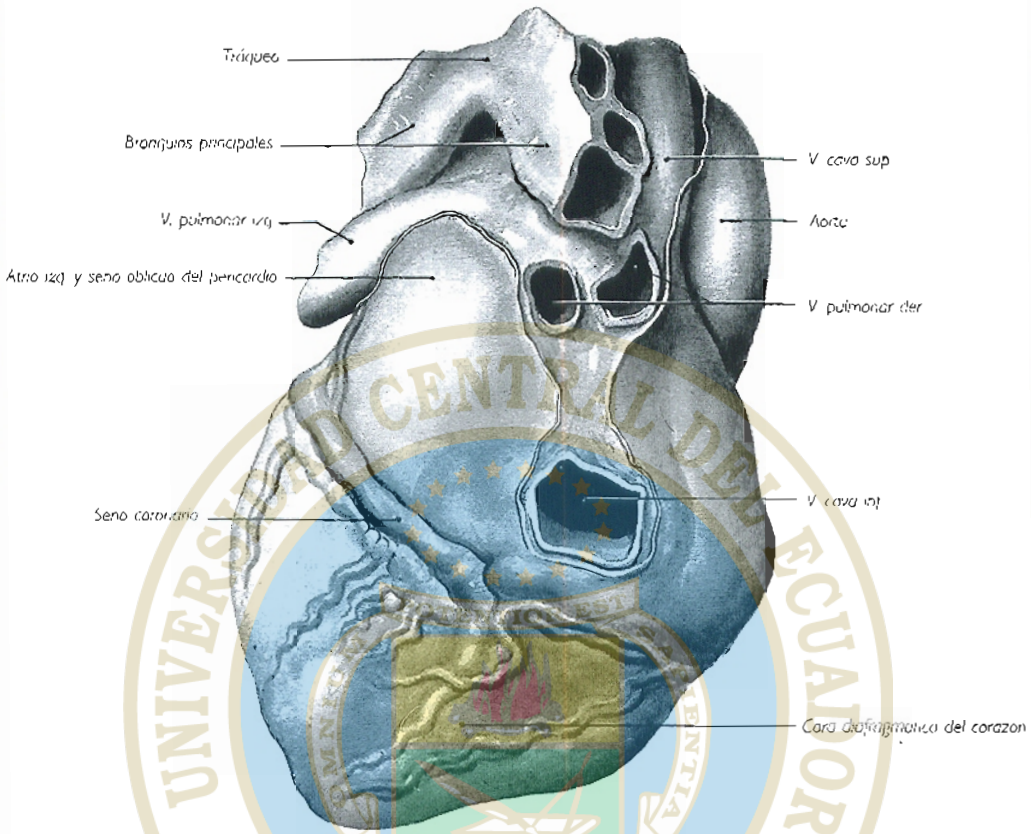

Fig. 103. Corazón (visión de posterior a anterior y de derecha a izquierda, a fin de exponer en toda su extensión la base del corazón). El corazón se muestra ligeramente de inferior a superior, lo cual permite observar oblicuamente la cara inferior. Se han conservado en la preparación la bifurcación traqueal y los bronquios principales.

RELACIONES DEL CORAZÓN

El corazón está rodeado de una envoltura fibroserosa, el *pericardio*. Las conexiones que existen entre el corazón y el pericardio se describirán con esta membrana.

El corazón presenta, por mediación del pericardio, relaciones más o menos estrechas con los demás órganos contenidos en la cavidad torácica y con las paredes mismas de ésta.

La *cara anterior* del corazón se relaciona con los siguientes elementos: el timo o sus vestigios, los pulmones y las pleuras, que se insinúan entre el pericardio y la pared (v. fig. 203), y los vasos torácicos internos, el músculo transverso del tórax y el plastrón esternocostal.

No es preciso insistir en el interés que presenta el conocimiento preciso de la zona de la pared torácica anterior que corresponde al corazón. Ahora bien, esta zona, de-

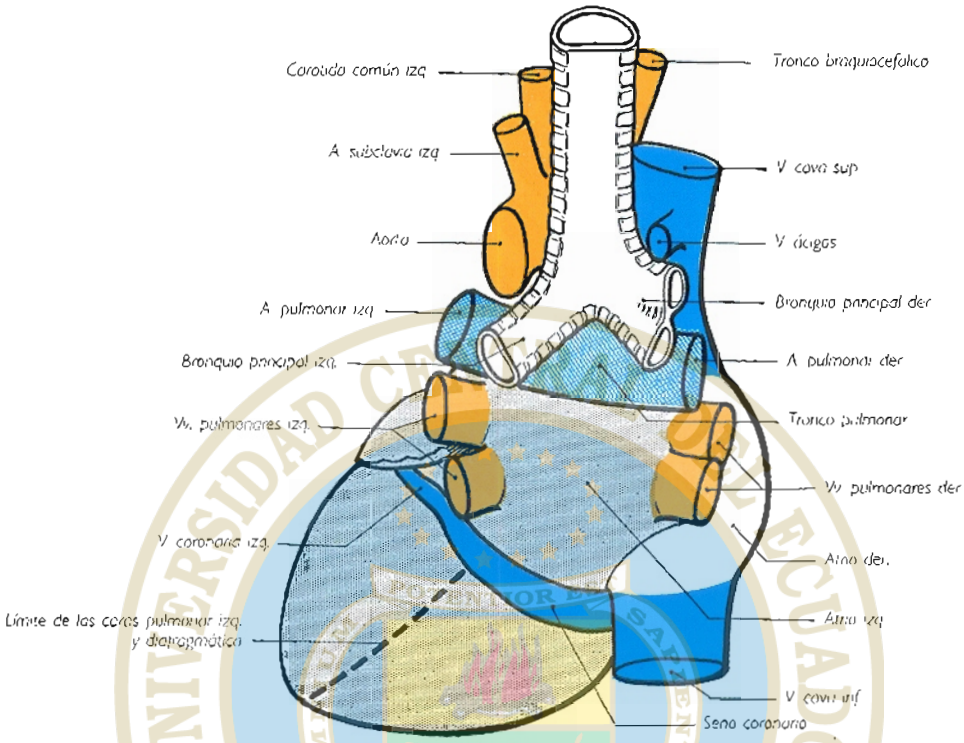

Fig. 104 - Esquema que muestra la base del corazón vista de posterior a anterior y ligeramente de izquierda a derecha. Se aprecian también en perspectiva, las caras pulmonar izquierda e inferior del corazón. Se ha dejado en blanco la parte de la base del corazón formada por el atrio derecho.

nominada *área cardíaca,* varía con la forma del tórax y según si el eje mayor del corazón se acerca más o menos a la vertical o a la horizontal.

Cuando el tórax presenta dimensiones medias, es decir, cuando el ángulo infraesternal es normal, el área cardíaca constituye un cuadrilátero cuyos cuatro ángulos ocupan los puntos siguientes: ❑ los dos ángulos superiores están situados a cada lado del esternón, en la parte media del segundo espacio intercostal y a 1 cm aproximadamente del borde lateral del esternón; ❑ el ángulo inferior derecho corresponde al extremo esternal del sexto espacio intercostal derecho; ❑ por último, el ángulo inferior izquierdo está situado en el quinto espacio intercostal izquierdo, un poco inferior y medial al pezón, a 8 cm aproximadamente lateral a la línea media (fig. 105).

Los pulmones y las pleuras se extienden a cada lado entre el pericardio y el corazón por una parte y el plastrón esternocostal por la otra. Más adelante, al describir las pleuras y los pulmones, señalaremos cuáles son las líneas de proyección sobre la pared torácica del borde anterior de los pulmones y de los recesos costomediastínicos. A partir de la superposición de estas líneas sobre el área cardíaca será fácil deducir los

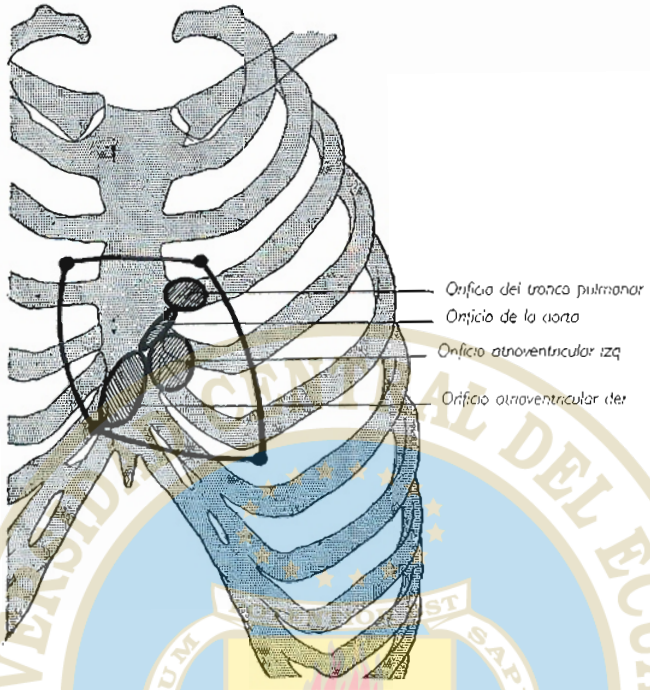

Fig 105 ▪ Proyección del corazón y de sus orificios sobre la pared torácica.

límites de la región de la cara anterior del corazón y del pericardio en relación directa con la pared torácica (v. *Mediastino*).

La *cara inferior* del corazón reposa sobre el diafragma y, más concretamente, sobre el foliolo anterior del centro tendinoso. Su superficie de proyección es casi triangular y el ángulo posterolateral derecho corresponde al orificio de la vena cava.

La cara pulmonar izquierda corresponde a la pleura y a la impresión cardíaca del pulmón izquierdo; está cruzada de superior a inferior y hacia su parte media por el nervio frénico y por los vasos pericardiofrénicos izquierdos (figs. 202 y 203).

La *base* está dividida en dos segmentos por el surco interatrial. El segmento izquierdo, constituido por el atrio izquierdo, que se orienta casi directamente en sentido posterior, corresponde a los órganos del mediastino posterior, en particular al esófago, por medio del seno oblicuo del pericardio (v. *Pericardio*). Este segmento se proyecta posteriormente en toda la altura de las vértebras torácicas sexta, séptima y octava. La superficie de proyección invade superiormente el cuerpo de la quinta vértebra torácica. El segmento derecho, formado por el atrio derecho, se orienta posteriormente y sobre todo a la derecha; está en relación con la pleura y con el pulmón derechos (fig. 203). El nervio frénico derecho y los vasos pericardiofrénicos derechos descienden a la derecha, al borde de la base.

Así pues, queda bien establecido que casi todas las relaciones del corazón que hemos señalado son mediadas y se establecen por medio del pericardio.

CONFIGURACIÓN INTERNA DEL CORAZÓN

DIVISIÓN DEL CORAZÓN. Las cavidades del corazón se dividen en derechas e izquierdas. Las cavidades derechas, es decir, el atrio y el ventrículo derechos, están separadas de las izquierdas, es decir, del atrio y el ventrículo izquierdos, por los septos interatrial e interventricular, de tal manera que el corazón parece estar constituido por dos mitades independientes, una derecha y otra izquierda.

1. Septo interventricular o tabique interventricular. El septo interventricular o tabique interventricular se extiende desde la cara anterior hasta la cara inferior del corazón y se une a sus paredes a la altura de los surcos interventriculares anterior y posterior. Es triangular. Su base corresponde a los atrios, donde tiene continuidad con el septo interatrial; el vértice corresponde al vértice del corazón.

El septo interventricular está incurvado, de manera que su forma es la de un segmento de cilindro. Su cara derecha, que pertenece al ventrículo derecho, es convexa y se orienta anteriormente, a la derecha y superiormente. Su cara izquierda es cóncava y se orienta posteriormente, a la izquierda e inferiormente (fig. 102).

Sin embargo, el septo interventricular se vuelve más irregular en las proximidades inmediatas a la base de los ventrículos, pues termina posteriormente siguiendo una línea muy sinuosa que deja: a la derecha, el orificio atrioventricular derecho y el orificio del tronco pulmonar, y a la izquierda, el orificio atrioventricular izquierdo y el orificio de la aorta. Basta con mirar la figura 109, que muestra la base del ventrículo vista de posterior a anterior después de la resección de los atrios, para apreciar que la base del septo interventricular describe sucesivamente, de superior a inferior, una primera curva cóncava a la derecha que abraza el orificio del tronco pulmonar y una segunda curva cóncava a la izquierda que rodea el orificio de la aorta. La base del tabique desciende enseguida entre los dos orificios atrioventriculares.

El septo interventricular presenta, desde el doble punto de vista de su estructura y de su espesor, dos porciones: una porción gruesa y muscular, y una porción delgada y membranosa (fig. 106).

La *porción muscular* comprende casi todo el septo y se extiende, disminuyendo un poco de espesor, desde el vértice hasta la vecindad de la base. Su espesor promedio mide aproximadamente 1 cm.

Da nacimiento a la derecha a los músculos papilares de la valva septal de la válvula atrioventricular derecha.

La *porción membranosa* está situada en la base del septo interventricular, en la proximidad inmediata del septo interatrial, frente a la parte posterolateral derecha del orificio de la aorta. Su espesor no supera los 2 mm. Su longitud y su altura miden de 7 a 8 mm.

Este segmento membranoso del tabique no es totalmente interventricular (figura 106).

En efecto, mientras su cara izquierda corresponde en toda su extensión al ventrículo izquierdo y termina superiormente enfrente de la valva semilunar poste-

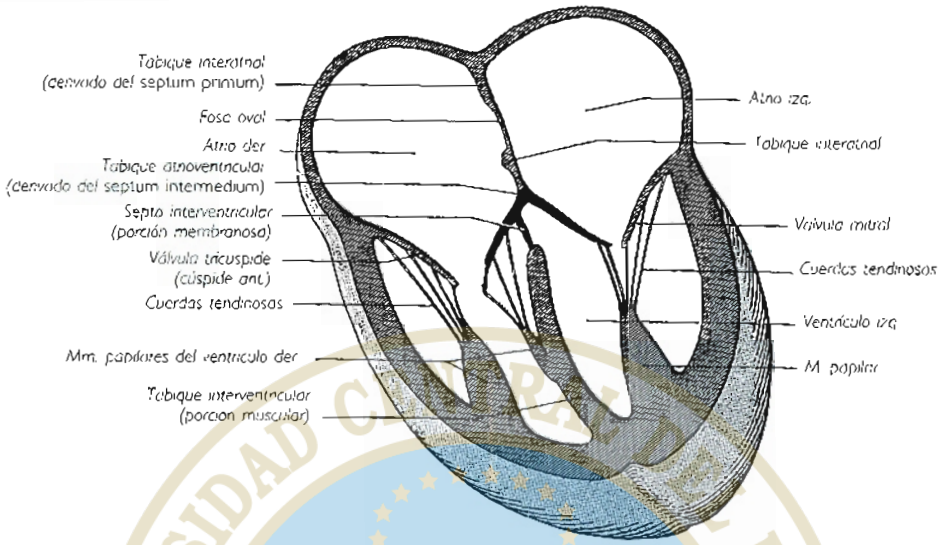

Fig. 106 • Corte semiesquemático del corazón, destinado a mostrar la constitución de los septos interatrial e interventricular, así como la disposición general de las válvulas atrioventriculares y de los músculos papilares. Las partes del septo y de las válvulas atrioventriculares derivadas del *septum intermedium* están indicadas en negro, así como el pequeño segmento membranoso del septo interventricular formado por el *septum spiralideum*.

rior del orificio de la aorta y de la valva anterior de la válvula atrioventricular izquierda, su cara derecha comprende dos segmentos: uno anterior, ventricular y muy estrecho, y otro posterior, interatrioventricular y un poco más extenso que el precedente. Estos dos segmentos están separados entre sí por la inserción de la valva septal de la válvula atrioventricular derecha. Por consiguiente, una aguja introducida transversalmente en la pared atrial, cerca de esta válvula, penetra directamente en el ventrículo izquierdo. El septo es, en este punto, un *septo atrioventricular* (fig. 106).

Estos hechos se explican en el resumen del desarrollo embrionario de los septos interatrial e interventricular previamente descrito.

2. Septo interatrial o tabique interatrial. El septo interatrial o tabique interatrial es una delgada membrana que separa los dos atrios. Parece tener continuidad anteriormente con el septo interventricular; en el resto de su contorno se une a la pared de los atrios enfrente del surco interatrial.

El septo interatrial está orientado, al igual que el septo interventricular, según un plano oblicuo, de tal modo que una de sus caras se orienta hacia la derecha, anterior y un poco superiormente, mientras que la otra se orienta a la izquierda, posterior y un poco inferiormente.

En la región posteroinferior de la cara derecha, se observa una zona adelgazada y deprimida, limitada superior y anteriormente por un borde saliente, arqueado y cón-

cavo posterior y sobre todo inferiormente. La depresión se denomina *fosa oval* y el borde arciforme recibe el nombre de *limbo de la fosa oval* (fig. 107). La depresión que bordea el limbo de la fosa oval se prolonga superior y anteriormente y a la izquierda del limbo por medio de un fondo de saco que mide de 3 a 6 mm de profundidad. Este fondo de saco se abre con bastante frecuencia en el atrio izquierdo por medio de una hendidura que ocupa su parte profunda. Se denomina *válvula de la fosa oval* a la delgada membrana que forma la propia pared de la fosa.

La cara izquierda del septo interatrial es a veces ligeramente saliente o deprimida en la zona correspondiente a la parte inferior de la fosa oval. El aspecto variable que ofrece en esta zona se debe a la delgadez de la pared. La superficie izquierda del tabique presenta además, superior y anteriormente, un repliegue arciforme, cóncavo superior y anteriormente, que constituye la *válvula del agujero oval* (fig. 108). El repliegue semilunar limita a la izquierda la hendidura que a veces comunica la fosa oval con el atrio izquierdo. Esta hendidura es un vestigio del agujero oval.

Anteriormente a este repliegue semilunar, se observa en el adulto una depresión o bien solamente algunas pequeñas depresiones irregulares, que son vestigios de una fosita que hemos descrito con el nombre de *fosita preseptal* (Rouvière). La fosita presep-

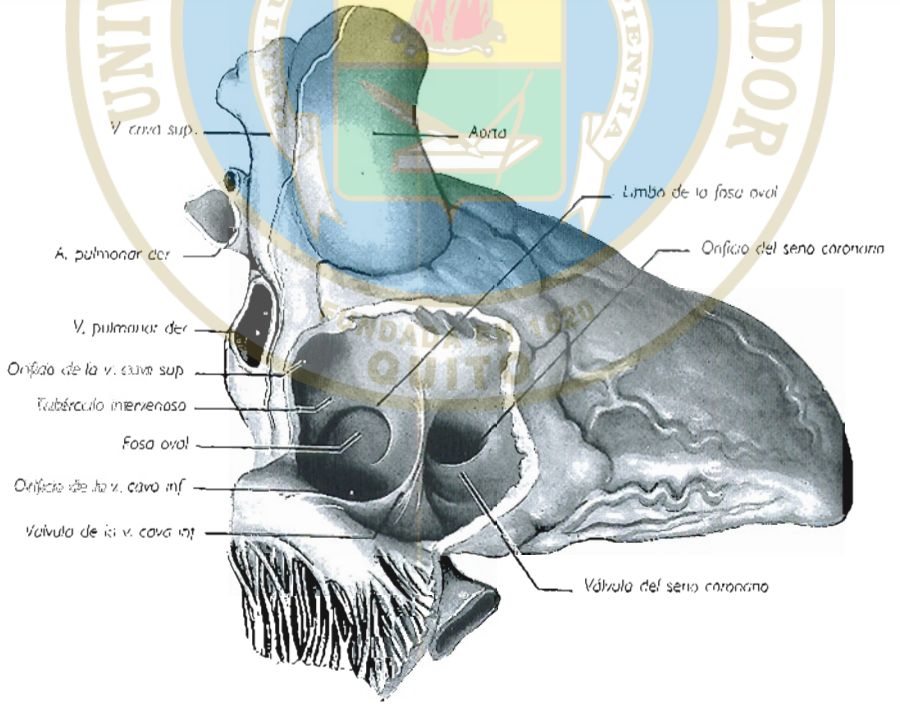

Fig. 107 • Corazón (cara anterior y configuración interna del atrio derecho). La pared externa del atrio derecho está cortada y separada, a fin de mostrar la configuración interna

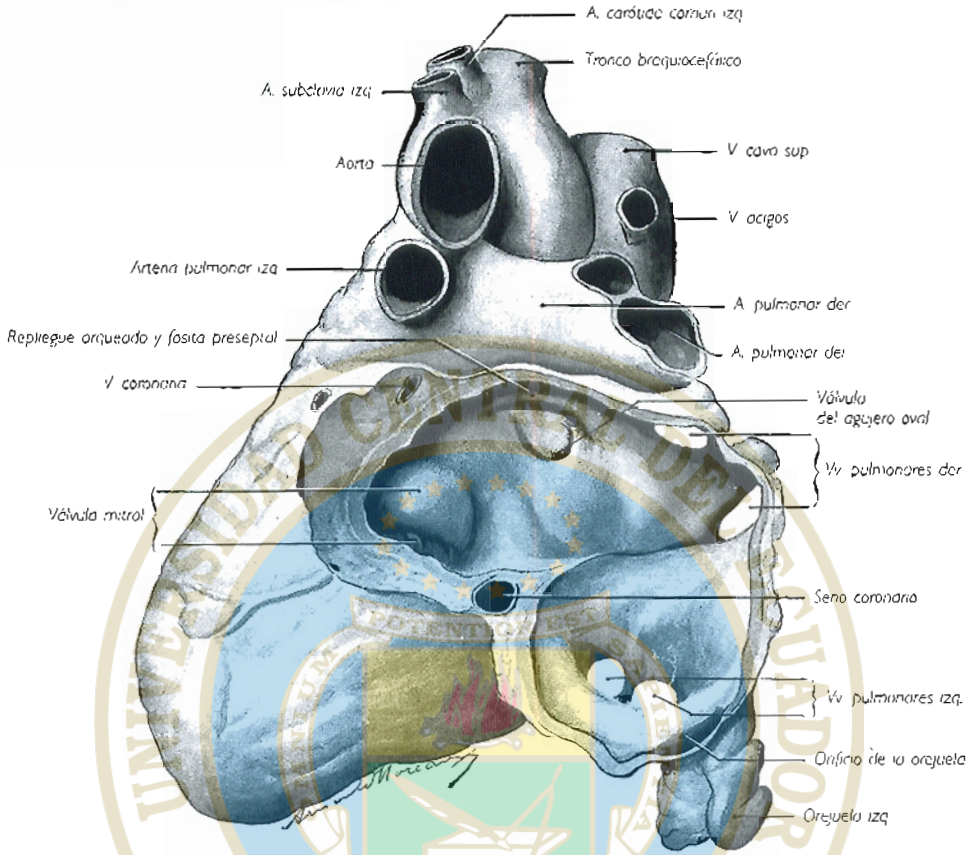

Fig. 108 . Atrio izquierdo (corazón adulto). La pared externa del atrio está cortada y reclinada posteriormente. Es poco frecuente que la fosita preseptal este tan bien desarrollada en el adulto como se aprecia en esta preparación.

tal, especialmente desarrollada en el período fetal y en la primera infancia, está bordeada anterior y superiormente por un repliegue arqueado de la pared.

(El lector debería consultar lo expuesto acerca del desarrollo embrionario del septo interatrial para comprender el significado del repliegue semilunar, del limbo de la fosa oval, de la fosa oval y del agujero oval.)

VENTRÍCULOS

A. Características generales de los ventrículos

Los ventrículos son dos cavidades piramidales o conoideas, situadas anteriormente a los atrios y a ambos lados del septo interventricular. El vértice de los ventrículos corresponde al vértice del corazón. La base de cada uno de ellos, orientada posteriormente, se halla totalmente ocupada por dos orificios circulares: uno, *atrioven-*

tricular, comunica el atrio con el ventrículo correspondiente; el otro, *arterial,* más pequeño que el anterior, comunica el ventrículo derecho con el tronco pulmonar y el ventrículo izquierdo con la aorta.

a) ORIFICIOS ATRIOVENTRICULARES. Cada uno de los orificios atrioventriculares está provisto de un aparato valvular denominado *válvula atrioventricular.*

Las *válvulas atrioventriculares* tienen la forma de un embudo membranoso fijado por su base al borde del orificio atrioventricular y que sobresale en la cavidad ventricular (fig. 106).

Están divididas en varias valvas (cúspides) por profundas escotaduras. Cada valva presenta: ❑ una *cara axial* lisa; ❑ una *cara parietal,* que se vuelve irregular a causa de las inserciones de las cuerdas tendinosas (v. más adelante); ❑ un *borde adherente* unido al contorno del orificio atrioventricular, ❑ y por último un *borde libre* irregularmente dentado.

b) ORIFICIOS ARTERIALES. Cada uno de los orificios arteriales está provisto de tres valvas, denominadas *valvas semilunares.*

Las *valvas semilunares* son delgados repliegues membranosos que limitan, junto con la pared arterial sobre la cual están insertadas, bolsas en forma de nidos de golondrina (figs. 109 a 111). Se reconocen en cada valva: ❑ una *cara superior o parietal,* cóncava; ❑ una *cara inferior o axial,* convexa; ❑ un *borde adherente,* curvo y cóncavo superiormente, por el cual la valva se une a la pared, y ❑ un *borde libre,* casi horizontal, que presenta en su parte media un pequeño abultamiento formado por un nódulo fibroso, denominado *nódulo de la valva semilunar.*

Conviene insistir en que la inserción de las valvas semilunares no corresponde exactamente al límite de la pared arterial (Bant). En efecto, la parte inferior del borde adherente de las valvas se inserta enfrente de la pared muscular del corazón o miocardio, mientras que los extremos del borde adherente se fijan a la pared arterial. Sin embargo, la mitad posterior de la valva semilunar izquierda de la aorta se fija a una pared membranosa que tiene continuidad inferiormente con la válvula atrioventricular izquierda.

c) PAREDES DE LOS VENTRÍCULOS Y TRABÉCULAS CARNOSAS. Las paredes de los ventrículos son mucho más gruesas que las de los atrios. Presentan abundantes salientes musculares denominados *trabéculas carnosas,* que son de tres órdenes (figs. 106, 110 y 111).

Las *trabéculas carnosas de primer orden,* también denominadas *músculos papilares,* son de forma cónica y están unidas por su base a la pared ventricular. De su vértice se desprenden pequeñas *cuerdas tendinosas* que terminan en los bordes y en la cara parietal de las válvulas atrioventriculares. Según su modo de inserción sobre las valvas, las cuerdas tendinosas se dividen en tres categorías: ❑ las de primer orden se fijan en el borde adherente de la valva; ❑ las de segundo orden, en la cara parietal; ❑ las de tercer orden, en el borde libre. Entre las cuerdas tendinosas de primer orden, unas se fijan directamente al borde adherente de la valva, mientras que otras se adhieren, en una extensión variable, a la superficie parietal de la valva antes de alcanzar su punto de inserción.

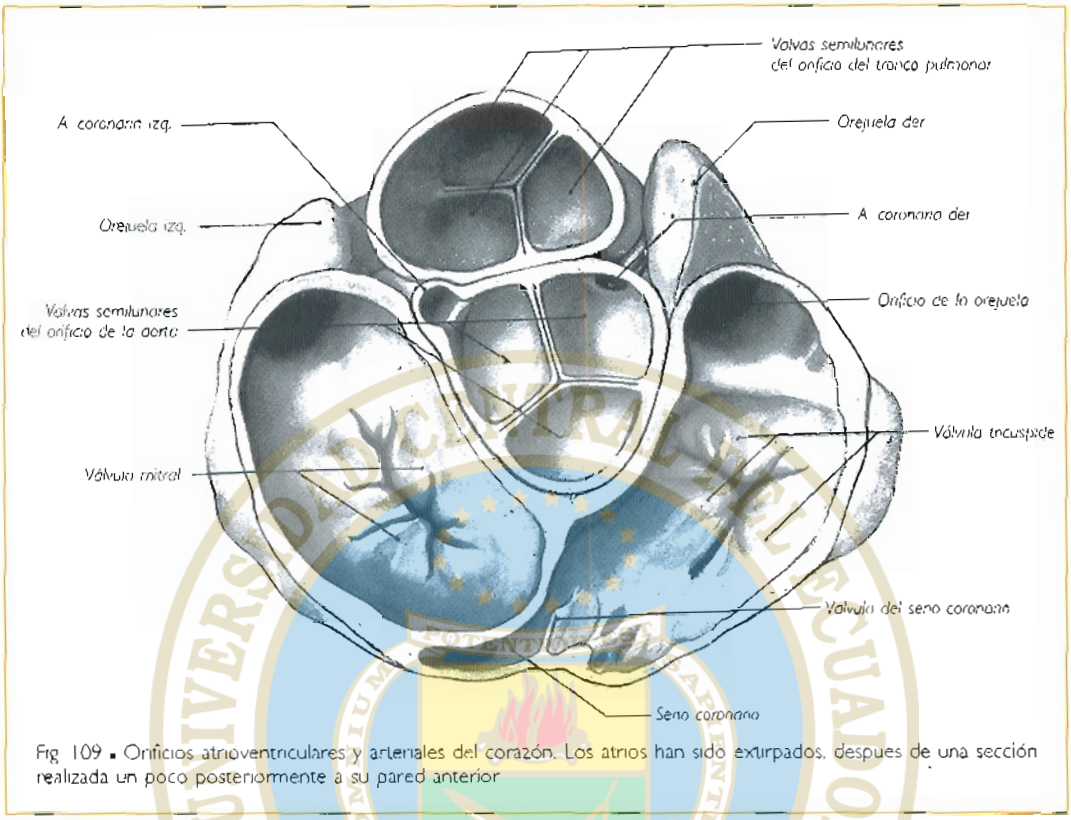

Fig. 109 • Orificios atrioventriculares y arteriales del corazón. Los atrios han sido extirpados, después de una sección realizada un poco posteriormente a su pared anterior.

Las *trabéculas carnosas de segundo orden* están unidas a la pared ventricular por medio de sus dos extremos y quedan libres en el resto de su extensión.

Las *trabéculas carnosas de tercer orden* se adhieren a la pared en toda su longitud. Son simples salientes de la pared ventricular.

B. Configuración interna del ventrículo derecho

El ventrículo derecho, cuya forma es la de una pirámide triangular, presenta tres paredes, un vértice y una base (fig. 110).

1. Paredes. Las paredes se dividen en anterior, inferior y medial. Miden alrededor de 5 mm de espesor.

La *pared anterior* es ligeramente cóncava y corresponde a la cara anterior del corazón.

La *pared inferior* también es ligeramente cóncava y corresponde a la cara inferior del corazón.

La *pared medial* es marcadamente convexa y está formada por el septo interventricular.

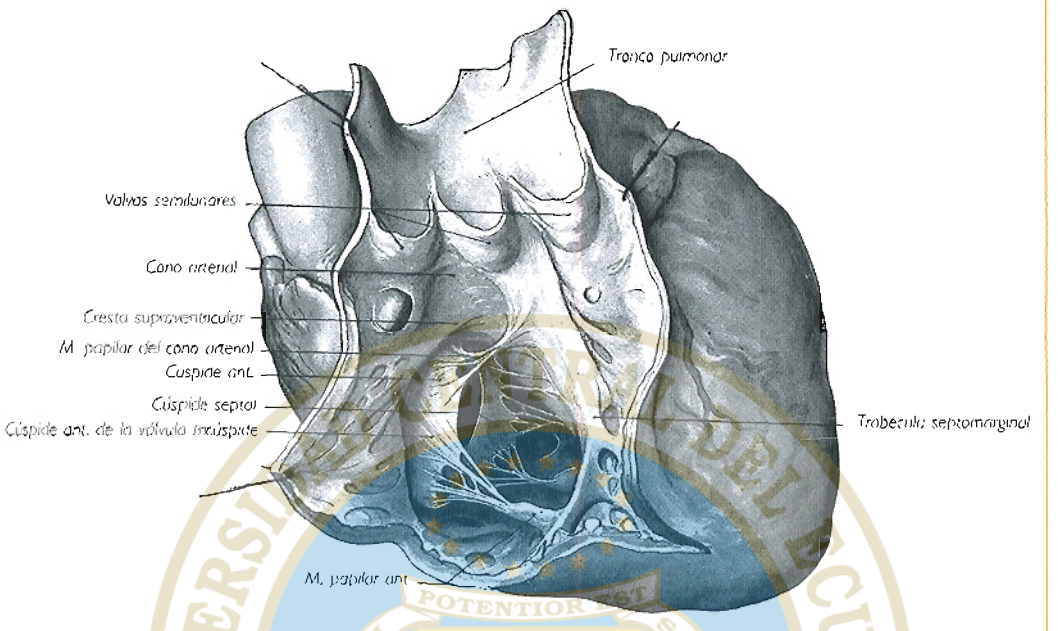

Fig. 110 • Configuración interna del ventrículo derecho. El ventrículo derecho ha sido abierto mediante una incisión realizada desde el orificio del tronco pulmonar hasta la parte media del ventrículo, pasando entre las valvas semilunares anterior y derecha.

Numerosas *trabéculas carnosas* se hallan implantadas en las tres paredes del ventrículo.

Las trabéculas carnosas de primer orden o músculos papilares se describirán junto con la válvula atrioventricular derecha, en la cual terminan sus cuerdas tendinosas.

Las trabéculas carnosas de segundo y tercer orden son muy numerosas en la proximidad del vértice.

Entre las trabéculas carnosas de segundo orden, hay una que merece una mención especial debido a las conexiones que presenta con el fascículo atrioventricular; es la *trabécula septomarginal*.

Por una parte, se inserta en la pared anterior del ventrículo por su extremo inferior, que se confunde con la base de implantación del músculo papilar anterior de la válvula atrioventricular derecha; por otra parte, se une por su extremo superior a la pared medial del ventrículo, inferior y anteriormente al *cono arterial* o *infundíbulo* (v. *Base del ventrículo*). La trabécula septomarginal es curva y aplanada transversalmente. Su borde posterior es cóncavo y libre. Su borde anterior es convexo y está unido a las paredes anterior y medial del ventrículo por medio de pequeñas trabéculas carnosas.

2. Vértice. El vértice del ventrículo derecho está tabicado por numerosas trabéculas carnosas de segundo y tercer orden, que se unen entre sí y dan a esta parte de la cavidad ventricular un aspecto «cavernoso» (Cruveilhier).

3. Base. La base está ocupada por el orificio atrioventricular derecho, por el orificio del tronco pulmonar y por las válvulas correspondientes.

a) ORIFICIO ATRIOVENTRICULAR DERECHO Y VÁLVULA ATRIOVENTRICULAR DERECHA. El orificio atrioventricular derecho ocupa la parte inferior de la base del ventrículo. Está situado en un plano casi vertical y se orienta posteriormente y a la derecha. Su contorno es casi circular; su circunferencia mide alrededor de 120 mm en el hombre y 105 mm en la mujer (Testut).

Cuando el ángulo infraesternal es normal, es decir, cuando el tórax presenta dimensiones medias, el orificio atrioventricular derecho se proyecta sobre la pared anterior del tórax siguiendo una superficie elíptica cuyo eje mayor es marcadamente oblicuo inferiormente y casi vertical a la derecha. El extremo superior de esta superficie se halla ligeramente a la izquierda de la línea media, a la altura del cuarto espacio intercostal. Su extremo inferior se sitúa enfrente del extremo esternal del sexto espacio intercostal derecho (fig. 105).

La válvula de este orificio se denomina *válvula atrioventricular derecha* o *válvula tricúspide* (fig. 109).

Está dividida por tres escotaduras en tres valvas principales triangulares, fijas por su base al borde del orificio atrioventricular. Cada una de ellas corresponde a una de las paredes del ventrículo; en consecuencia, se dividen en anterior, posterior y septal.

Muy frecuentemente se observan dos valvas accesorias, recortadas por escotaduras secundarias, que separan la valva posterior de las valvas anterior y septal (figura 109).

b) MÚSCULOS PAPILARES DEL VENTRÍCULO DERECHO ANEXOS A LA VÁLVULA ATRIOVENTRICULAR DERECHA. Los músculos papilares septales de cada valva nacen de la pared ventricular correspondiente hacia la parte media o la mitad posterior de dicha pared.

De la parte media de la pared anterior se origina el músculo papilar anterior, que es de forma cónica. Las cuerdas tendinosas que lo continúan terminan en su mayor parte en la valva anterior, si bien algunas se dirigen a la valva posterior.

La trabécula septomarginal se desprende de la cara medial de la base de este músculo.

La pared inferior da origen a uno o dos músculos papilares cuyas cuerdas tendinosas se insertan en la valva posterior y en el extremo inferior de la valva septal.

Por último, la mayor parte de las cuerdas tendinosas de la valva septal se desprenden de la pared medial del ventrículo, bien directamente bien por medio de pequeños músculos papilares. De ellos, uno es constante, corto y de forma cónica; nace de la pared medial del ventrículo, en las proximidades del extremo superior de la trabécula septomarginal, y termina por medio de cinco o seis cuerdas tendinosas que se fijan en la parte superior de la valva septal y sobre todo en la parte medial de la valva anterior; ha sido denominado por Luschka *músculo papilar del cono arterial,* ya que se implanta en la parte inferior del *cono arterial o infundíbulo* que vamos a describir.

c) ORIFICIO DEL TRONCO PULMONAR. CONO ARTERIAL O INFUNDÍBULO. La valva anterior de la válvula atrioventricular derecha, su músculo papilar anterior, la trabécula septomarginal y el músculo papilar del cono arterial constituyen en su conjunto un tabique incompleto que divide la cavidad ventricular en dos regiones, una posteroinferior y otra anterosuperior.

La región posteroinferior corresponde posteriormente al orificio atrioventricular derecho (fig. 110).

La región anterosuperior del ventrículo derecho da origen superiormente a un divertículo en forma de embudo, cuyo vértice truncado, situado superiormente, está ocupado por el orificio del tronco pulmonar. Este divertículo se denomina *cono arterial* o *infundíbulo*. Mide alrededor de 1,5 cm de largo. La pared interna del cono arterial está sobreelevada en casi toda su altura por un saliente muscular ancho en forma de rodete: es la *cresta supraventricular*. El relieve formado por la cresta supraventricular limita inferior y posteriormente la entrada al cono arterial, al que separa de la parte anterior del orificio atrioventricular derecho. La cresta supraventricular se prolonga lateralmente sobre la pared anterior del ventrículo, pasando superiormente al músculo papilar del cono arterial y a la valva anterior de la válvula atrioventricular derecha.

El *orificio del tronco pulmonar* está situado en el extremo superior del cono arterial, superior y anteriormente y un poco a la izquierda del orificio atrioventricular derecho. Es circular y su circunferencia, un poco más grande en el hombre que en la mujer, mide de 65 a 70 mm. Este orificio está orientado superior y posteriormente y a la izquierda.

Cuando el ángulo infraesternal es normal, el orificio del tronco pulmonar corresponde a la parte medial del tercer cartílago costal, y la superficie de proyección ocupa toda la altura de este cartílago (fig. 105).

El orificio del tronco pulmonar está provisto de tres valvas semilunares: una anterior y dos posteriores, derecha e izquierda (fig. 109). El nódulo fibroso que ocupa la parte media del borde libre de cada valva se denomina *nódulo de la valva semilunar*.

C. Configuración interna del ventrículo izquierdo

El ventrículo izquierdo tiene la forma de un cono ligeramente aplanado transversalmente, lo cual permite reconocer en él dos paredes, un vértice y una base (fig. 111).

1. Paredes y bordes. Las dos paredes, una izquierda o lateral y otra derecha o medial, son marcadamente cóncavas. Su espesor, mucho mayor que el de las paredes anterior e inferior del ventrículo derecho, es de 1 cm por término medio.

La *pared izquierda* está recorrida por numerosas trabéculas carnosas, menos abundantes posteriormente, enfrente de la valva posterior de la válvula atrioventricular izquierda, donde la superficie ventricular tiende a volverse lisa y presenta solamente algunas trabéculas carnosas de tercer orden.

Los músculos papilares de la válvula atrioventricular izquierda nacen de esta pared, así como de los bordes que la unen a la pared medial o derecha.

La *pared derecha* está constituida por el septo interventricular. Es areolar en su mitad o su tercio anterior y lisa posteriormente, cerca del orificio de la aorta.

Las paredes ventriculares tienen continuidad entre sí por medio de dos bordes redondeados, uno anterosuperior y otro posteroinferior.

2. Vértice. El vértice del ventrículo izquierdo es redondeado, y su superficie está recubierta por una red de trabéculas carnosas de segundo y tercer orden, semejantes a las de la parte anterior de las paredes ventriculares. En este caso, las trabéculas carnosas de segundo y tercer orden están muy cercanas a la pared, de tal modo que confieren a ésta un aspecto areolar, muy diferente del aspecto cavernoso que presenta, anteriormente, la cavidad del ventrículo derecho.

3. Base. La base está completamente ocupada por el orificio atrioventricular izquierdo, por el orificio de la aorta y por las válvulas anexas a éstos.

a) ORIFICIO ATRIOVENTRICULAR IZQUIERDO Y VÁLVULA ATRIOVENTRICULAR IZQUIERDA. El orificio atrioventricular izquierdo está situado en la parte inferior de la base del ventrículo, a la izquierda del orificio atrioventricular derecho (fig. 109). Se halla en un plano orientado posteriormente, a la derecha y un poco superiormente.

La circunferencia de este orificio anular mide aproximadamente 110 mm en el hombre y 90 mm en la mujer.

Cuando el tórax presenta dimensiones normales o medias, el orificio atrioventricular izquierdo se proyecta sobre la pared torácica anterior siguiendo una superficie casi circular que corresponde al extremo medial de los cartílagos costales izquierdos cuarto y quinto y a la parte del esternón colindante con éstos (fig. 105).

El orificio atrioventricular izquierdo está provisto de un aparato valvular, denominado *válvula atrioventricular izquierda* o *válvula mitral* (válvula bicúspide). Esta válvula posee dos valvas cuadriláteras: una posterior (izquierda o lateral) y otra anterior (derecha o medial). Sin embargo, la inserción de la valva anterior es ligeramente superomedial y la de la posterior es inferolateral. El eje mayor de las dos valvas se extiende oblicuamente de inferior a superior y de derecha a izquierda (fig. 109). Son más grandes y gruesas que las valvas de la válvula atrioventricular derecha. La *valva posterior* se desprende de la mitad inferolateral izquierda del orificio atrioventricular izquierdo y corresponde a la pared izquierda del ventrículo. Su cara axial se orienta posteriormente, a la derecha y un poco superiormente. La *valva anterior* nace de la mitad superolateral derecha del orificio atrioventricular izquierdo, frente al septo interventricular y al orificio de la aorta, al que separa del orificio atrioventricular. Su cara axial se orienta posteriormente, a la izquierda y un poco inferiormente.

La valva anterior es un poco mayor que la posterior.

Las escotaduras que, anterior y posteriormente, separan las dos valvas entre sí, suelen hallarse ocupadas por una pequeña valva accesoria, denominada *valva comisural*.

b) MÚSCULOS PAPILARES DEL VENTRÍCULO IZQUIERDO ANEXOS A LA VÁLVULA ATRIOVENTRICULAR IZQUIERDA. Las dos valvas de la válvula atrioventricular izquierda reciben las cuerdas tendinosas de dos músculos papilares: uno anterior y otro posterior. Estas cuerdas tendinosas son más numerosas y fuertes que las de la válvula atrioventricular derecha (fig. 111).

El *músculo papilar anterior* nace del borde anterior del ventrículo izquierdo y de la parte de su pared izquierda colindante con dicho borde, en la unión de los tercios anterior y medio del ventrículo.

El *músculo papilar posterior* se desprende del borde posteroinferior del ventrículo y de la parte vecina de la pared lateral, notablemente más cerca del vértice del ventrículo que el músculo papilar anterior. Los orígenes de los dos músculos papilares parten de varias raíces que tienen continuidad, hacia el vértice del ventrículo, con la red de trabéculas carnosas de segundo y tercer orden.

El músculo papilar anterior es irregularmente cónico o cilindrocónico. El músculo papilar posterior presenta una cara anterior excavada cuya concavidad se adapta a la convexidad de la cara posterior del músculo papilar anterior (fig. 111).

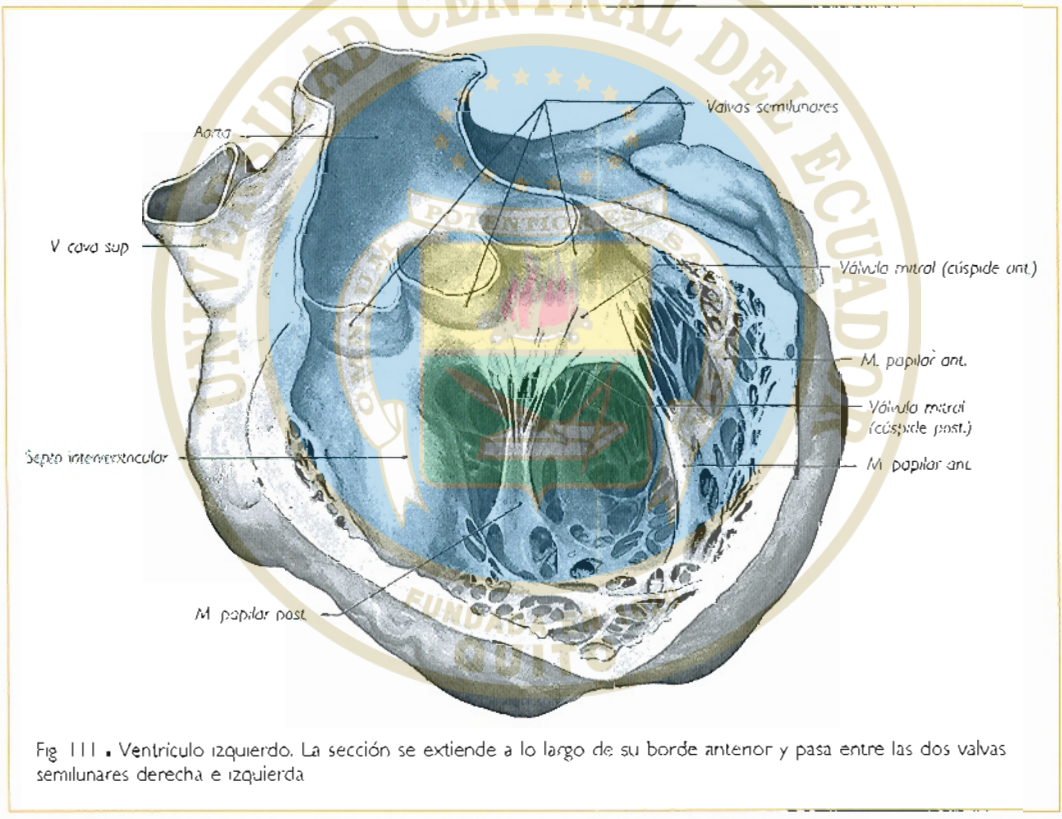

Fig. 111. Ventrículo izquierdo. La sección se extiende a lo largo de su borde anterior y pasa entre las dos válvas semilunares derecha e izquierda

Las cuerdas tendinosas se desprenden del vértice de los músculos papilares, que muy frecuentemente (sobre todo el posterior) se dividen en dos o tres mamelones secundarios.

Las cuerdas tendinosas del músculo papilar anterior se dirigen a la mitad superior de las dos valvas de la válvula atrioventricular izquierda; las del músculo papilar posterior se fijan en la mitad inferior de dichas valvas. Ahora bien, mientras que las cuerdas tendinosas se insertan en toda la extensión de la cara parietal de la valva posterior, desde su borde libre hasta su borde adherente, las de la valva anterior son todas de ter-

© MASSON, S.A. Fotocopiar sin autorización es un delito.

cer orden y se fijan solamente en el borde libre de esta valva, cuya superficie parietal resulta, por consiguiente, lisa (fig. 106).

c) ORIFICIO DE LA AORTA. Está situado anteriormente y a la derecha del orificio atrioventricular izquierdo, posteriormente al orificio del tronco pulmonar. Está situado en un plano orientado superiormente, a la derecha y posteriormente (fig. 109).

Al igual que el orificio del tronco pulmonar, el orificio de la aorta es circular y mide de 65 a 70 mm de circunferencia por término medio.

La proyección esternocostal del orificio de la aorta, cuando el tórax presenta dimensiones medias y el ángulo infraesternal es normal, adopta la forma de una elipse muy alargada, con una inclinación de 45° de superior a inferior y de izquierda a derecha, a partir de un punto del borde inferior del tercer cartílago costal izquierdo muy cercano al esternón (fig. 105).

Su aparato valvular comprende también tres valvas semilunares, pero éstas son más resistentes que las valvas semilunares del orificio del tronco pulmonar y su situación es inversa a la de éstas. En efecto, una de las valvas del orificio de la aorta es posterior y las otras dos son anteriores, una derecha y otra izquierda (fig. 109). El nódulo de su borde libre se denomina *nódulo de la valva semilunar*.

Hemos visto con anterioridad que la disposición inversa de las valvas semilunares aórticas y del tronco pulmonar se debe al tabicamiento del bulbo cardíaco. El estrechamiento bulboventricular que comunica el bulbo con el ventrículo primitivo está provisto de cuatro valvas semilunares: una anterior, una posterior y dos laterales. El *septum spiroideum* que tabica el bulbo divide las valvas laterales en dos mitades, una anterior y otra posterior. Las mitades anteriores forman las valvas posteriores, derecha e izquierda, del orificio del tronco pulmonar, y las mitades posteriores se convierten en las valvas anteriores, derecha e izquierda, del orificio de la aorta (v. fig. 97).

D. Cámaras del corazón

En cada cavidad ventricular se pueden distinguir, según la descripción realizada, dos cámaras que comunican entre sí:

- Una cámara de entrada, que es venosa y corresponde posteriormente al orificio atrioventricular correspondiente.
- Una cámara de salida o arterial, que se abre superiormente en el orificio arterial.

1. Cavidad ventricular derecha. Presenta una cámara venosa posteroinferior, cuyo eje es paralelo al eje mayor del corazón y oblicuo desde el vértice del ventrículo hasta el orificio atrioventricular derecho (se puede decir que es casi sagital). Las paredes de este segmento venoso son irregulares y están erizadas de trabéculas carnosas de tercer orden que dan al vértice su aspecto esponjoso.

La cámara arterial o pulmonar es anterior y se orienta oblicuamente de lateral a medial o, más exactamente, de derecha a izquierda y de inferior a superior; su eje forma un ángulo abierto con el eje de la cámara venosa. El cono arterial tiene las paredes lisas.

El tabique perforado que separa las dos cámaras está constituido por la gran valva anterior de la válvula atrioventricular derecha, las cuerdas tendinosas de dicha valva y

la trabécula septomarginal, que se extiende desde el músculo papilar anterior hasta el músculo papilar del cono arterial; el orificio abierto en este tabique es elíptico, con un eje mayor oblicuo superior y medialmente.

2. Cavidad ventricular izquierda. Está dividida por la valva anterior de la válvula atrioventricular izquierda en dos cámaras: una izquierda, inferolateral y venosa, y otra derecha, superomedial y arterial o aórtica.

La cámara venosa del ventrículo izquierdo contiene la valva posterior en su totalidad, puesto que corresponde posteriormente al orificio atrioventricular izquierdo; es posterior con respecto a la cámara arterial. La sangre venosa procedente del atrio izquierdo pasa directamente a la cámara venosa; la comunicación atrioventricular permanece cerrada en el curso de la sístole ventricular debido al juego mecánico de la valva anterior, que es traccionada fuertemente en sentido lateral hacia el ángulo izquierdo del ventrículo, que a su vez se engrana con el borde de la valva posterior; esta última desempeña una función pasiva en el cierre del orificio (Marc See, Latarjet).

La cámara arterial del ventrículo izquierdo es un estrecho canal vertical situado entre la valva anterior de la válvula atrioventricular izquierda y el septo interventricular.

Durante la sístole, la sangre pasa bruscamente, de inferior a superior y de anterior a posterior, por este estrecho canal, que desemboca en el conducto aórtico.

La corriente sanguínea discurre ejerciendo una fuerte presión sobre la cara parietal de la valva anterior de la válvula atrioventricular izquierda, que es lisa y no presenta más que cuerdas tendinosas de tercer orden que se fijan en el borde libre de la valva*.

ATRIOS

Los atrios (aurículas) están situados posteriormente a los ventrículos, a cada lado del septo interatrial. Son más pequeños que los ventrículos y sus paredes son mucho más delgadas. Son lisos en la mayor parte de su extensión y no presentan músculos papilares; las trabéculas carnosas de segundo y tercer orden sólo se observan en zonas muy limitadas de su superficie.

A. Configuración interna del atrio derecho

El atrio derecho (aurícula derecha) tiene la forma de un ovoide irregular cuyo eje mayor es casi vertical. Se reconocen en él seis paredes (fig. 107):

1. La *pared lateral* o *derecha* es cóncava y presenta algunas trabéculas carnosas de segundo y tercer orden, orientadas de posterior a anterior, que se denominan *músculos pectinados* o *pectíneos del atrio derecho.*

* G. Cordier y P. Roux han demostrado que la morfogénesis pone de relieve la función primordial de la presión sanguínea en la disposición de las cuerdas tendinosas de la valva anterior de la válvula atrioventricular izquierda. La desaparición de las cuerdas tendinosas de primer y segundo orden coincide, en el embrión de 13,5 mm, con la división del bulbo y el fin de la formación del septo interventricular.

2. La *pared medial* está formada por el septo interatrial, que ha sido descrito con anterioridad (v. *Septo interatrial*).

3. La *pared superior* presenta posteriormente el orificio de la vena cava superior. Este orificio es avalvular y circular; mide aproximadamente 20 mm de diámetro.

4. La *pared inferior* está ocupada por los orificios de la vena cava inferior y del seno coronario.

El *orificio de la vena cava inferior* está situado en la unión de la pared inferior y la pared posterior, inmediatamente lateral al septo interatrial y en un plano oblicuo orientado anterior y superiormente. Es circular y mide aproximadamente 30 mm de diámetro.

En el borde anterior de este orificio se encuentra la *válvula de la vena cava inferior*. Se trata de un repliegue valvular delgado, en forma de media luna, cuyo borde superior

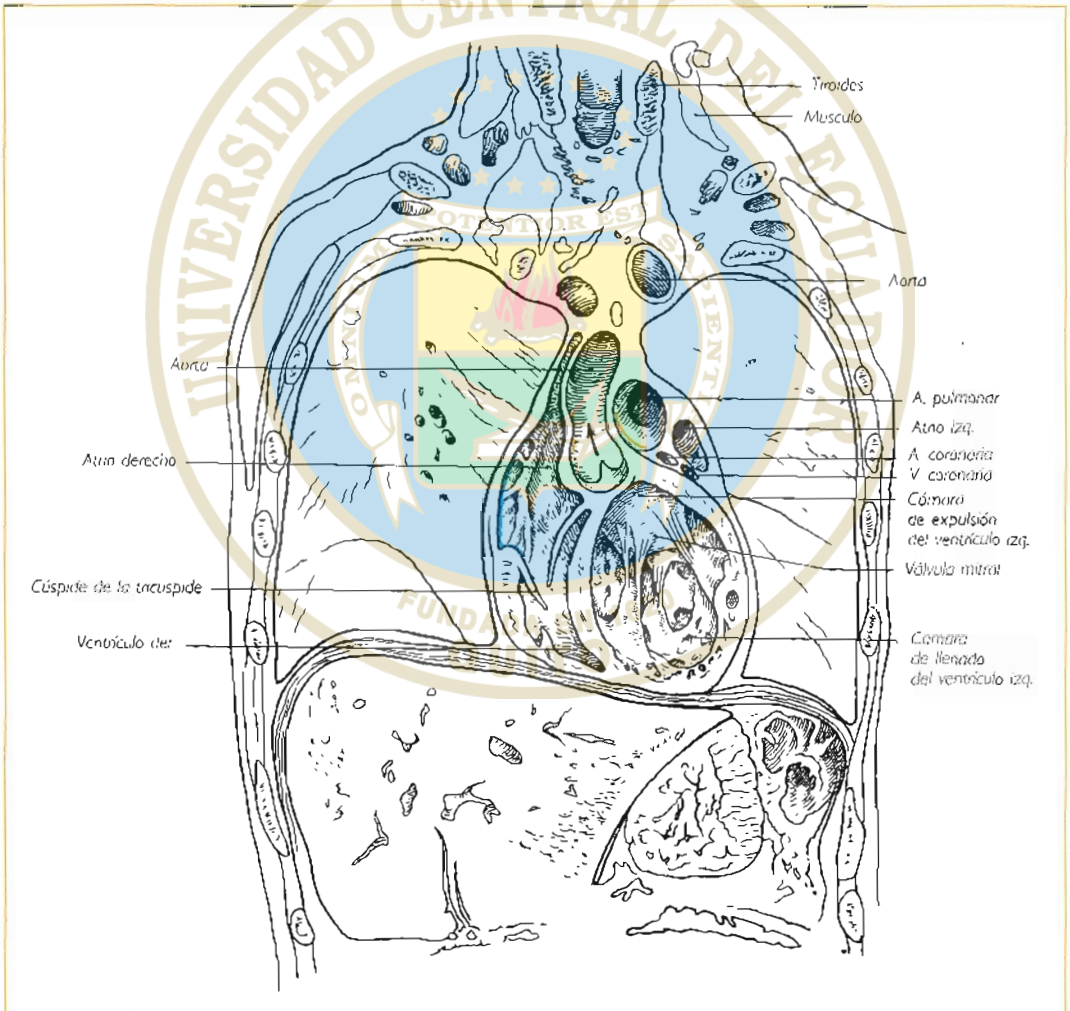

Fig. 112 ▪ Corte frontal del tórax. Se aprecian el atrio y el ventrículo derechos, así como el ventrículo izquierdo con sus dos cámaras y la válvula atrioventricular izquierda.

es libre y cóncavo. La válvula comienza en el borde derecho del orificio, recorre todo el borde anterior y termina en el septo, a la altura del cuerno inferior del limbo de la fosa oval o ligeramente anterior a éste.

El *orificio del seno coronario* está situado anterior y medialmente al orificio de la vena cava inferior, muy cerca del septo interatrial. Su diámetro es de 12 mm por término medio (Cruveilhier). También presenta, a lo largo de su borde anterolateral, un repliegue valvular delgado en forma de semiluna, la *válvula del seno coronario* (fig. 107).

Las válvulas de la vena cava inferior y del seno coronario son vestigios de la valva derecha del orificio de comunicación entre el seno venoso y el atrio primitivo.

5. La *pared anterior* corresponde al orificio atrioventricular derecho.

A esta pared se halla anexa la *orejuela derecha,* que se abre en el atrio por medio de un amplio orificio situado superior al orificio atrioventricular, en la unión de las paredes anterior, superior y lateral.

La cavidad de la orejuela está tabicada por numerosas trabéculas carnosas.

6. La *pared posterior* es lisa. Se aprecia en esta pared, a igual distancia de las dos venas cavas y cerca de la pared medial, un saliente transversal e inconstante, denominado *tubérculo intervenoso.* Este saliente sólo se observa en el corazón *in situ* y presenta la forma de un repliegue de la pared, probablemente determinado por las líneas de reflexión del pericardio, que se extienden entre las dos venas cavas (Tandler).

Además, se puede apreciar en esta pared un saliente alargado, estrecho y poco marcado, la *cresta terminal,* que corresponde al surco terminal (v. *Base del corazón*) y se extiende desde el borde derecho del orificio de la vena cava superior hacia el borde derecho del orificio de la vena cava inferior.

B. Configuración interna del atrio izquierdo

La forma del atrio izquierdo (aurícula izquierda) es irregularmente redondeada. Se describen, como en el atrio derecho, seis paredes (fig. 108):

La *pared lateral* es lisa, de posterior a anterior, hasta la orejuela izquierda, que se halla en la parte anterior de esta pared. La *orejuela izquierda* se abre en la unión de las paredes lateral y anterior; presenta las mismas características que la derecha.

La *pared medial* está constituida por el septo interatrial, que ya se ha descrito.

Las *paredes superior e inferior* son estrechas y lisas.

La *pared posterior* presenta los cuatro orificios de las venas pulmonares, dos a la derecha y dos a la izquierda.

La *pared anterior,* por último, está ocupada por el orificio atrioventricular izquierdo y por el de la orejuela.

ESTRUCTURA DEL CORAZÓN

El corazón se compone: *a)* de una capa muscular gruesa, denominada *miocardio,* y *b)* de una membrana, el *endocardio,* que reviste la superficie interna del miocardio y limita las cavidades del corazón.

El corazón está completamente rodeado por una envoltura fibroserosa, el *pericardio,* que describiremos después de haber estudiado los vasos y nervios del corazón.

A. Miocardio

El corazón es un órgano esencialmente muscular. Todas las fibras se insertan en un aparato fibroso situado en la base de los ventrículos y que forma el armazón fibroso del corazón.

ARMAZÓN FIBROSO DEL CORAZÓN. El armazón fibroso del corazón se compone de cuatro anillos fibrosos, situados alrededor de los orificios atrioventriculares y arteriales de la base de los ventrículos (fig. 113).



Fig. 113 ▪ Armazón fibroso del corazón y fibras musculares de los ventrículos. A) Fibras propias. B) Fibras comunes.

Estos anillos fibrosos tienen evidentemente la misma forma, orientación y dimensiones que los orificios que circunscriben.

a) ANILLOS FIBROSOS ATRIOVENTRICULARES. Los bordes atrial y ventricular de los anillos fibrosos atrioventriculares sirven de superficie de inserción para las fibras musculares de los atrios y de los ventrículos. Su borde interno emite una expansión que se extiende en la valva y forma su armazón fibroso. Sobre esta lámina fibrosa y sobre los anillos terminan las cuerdas tendinosas. Su borde externo o periférico corresponde a los anillos fibrosos vecinos y al surco coronario. Enfrente de este surco, sirve de inserción a las fibras musculares.

b) ANILLOS ARTERIALES. Los anillos arteriales están formados en cada orificio por tres engrosamientos fibrosos de la pared, que son cóncavos superiormente y que corresponden al borde adherente de las tres valvas semilunares. Estas asas están unidas entre sí por sus extremos; los espacios angulados comprendidos entre dos asas vecinas están abiertos inferiormente y se hallan ocupados por las expansiones fibrosas de éstas. Cada asa da origen también a una prolongación membranosa que forma la lámina fibrosa central de la valva.

El anillo aórtico se une posteriormente por medio de tejido fibroso a los anillos fibrosos atrioventriculares. En esta región se observa un engrosamiento del armazón fibroso que ocupa el intervalo angulado comprendido entre los dos anillos atrioventriculares y el segmento posterior del anillo aórtico, que recibe el nombre de *trígono fibroso;* se distinguen dos trígonos, uno derecho y otro izquierdo (fig. 113).

FIBRAS MUSCULARES. Es preciso distinguir tres categorías de fibras musculares: las fibras de los ventrículos, las de los atrios y el sistema de conducción del corazón.

a) FIBRAS DE LOS VENTRÍCULOS. La disposición general de las fibras de los ventrículos se resume en esta frase: «El corazón ventricular está compuesto por dos sacos musculares contenidos en un tercer saco muscular» (Winslow). Los ventrículos se componen, en efecto, de fibras propias de cada ventrículo y de fibras comunes a los dos ventrículos, que envuelven a las precedentes.

Las *fibras musculares propias de los ventrículos* describen asas inclinadas oblicuamente sobre el eje del corazón y se fijan a los anillos fibrosos por sus dos extremos (fig. 113, A). Su longitud y oblicuidad son diferentes; las más largas, cuya dirección se acerca a la del eje del corazón, se hallan en la periferia; las más cortas, mucho más inclinadas sobre el eje del corazón que las precedentes, forman las capas más profundas. La reunión de estas fibras constituye en cada ventrículo «una especie de pequeño barril» (Cruveilhier) abierto en sus dos extremos. La abertura posterior corresponde a la base del ventrículo; la abertura anterior se halla cerca del vértice.

Las *fibras musculares comunes* o *de unión de los ventrículos* envuelven y unen los dos sacos musculares formados por las fibras propias. Nacen de los anillos fibrosos y se dirigen hacia el vértice del corazón, siguiendo una dirección ❑ oblicua anteriormente y a la izquierda en las caras anterior y pulmonar izquierda del corazón y ❑ oblicua anteriormente y a la derecha en la cara inferior (fig. 113, B).

Al llegar al vértice del corazón, se introducen por el orificio anterior de los sacos musculares propios de cada ventrículo. ❑ Las fibras de las caras anterior y pulmonar izquierda penetran en el saco ventricular izquierdo describiendo un bucle, y el conjunto de estas fibras, así contorneadas sobre sí mismas, describe un remolino en el vértice del corazón. ❑ Las fibras de la cara inferior se hunden en el saco ventricular derecho, describiendo asas que obliteran su orificio anterior.

En el interior de los sacos ventriculares, las fibras alcanzan los anillos fibrosos de la base de los ventrículos. En este trayecto, unas se aplican sobre la superficie interna del saco, formada por las fibras propias, y otras se separan de dicha pared y forman, en el interior de la cavidad, las trabéculas carnosas.

b) FIBRAS DE LOS ATRIOS. La musculatura de los atrios es delgada y se compone también de fibras propias y fibras comunes. Todas ellas se fijan únicamente en los anillos atrioventriculares.

Las *fibras propias* están agrupadas según dos categorías de fascículos: *a)* fascículos anulares, que se disponen concéntricamente alrededor de los orificios, y *b)* fascículos ansiformes, que se extienden desde la parte superior hasta la parte inferior o diafragmática del anillo fibroso, después de haber bordeado la cara posterior o una de las caras laterales del atrio.

Las *fibras comunes* se extienden transversalmente en las caras anterior y posterior de los atrios.

c) SISTEMA DE CONDUCCIÓN DEL CORAZÓN (sistema cardionector). Con este nombre se designa un sistema de fascículos musculares y elementos nerviosos encargados de asegurar la propagación de la contracción del miocardio y de coordinar las contracciones de sus diferentes partes.

Comprende dos partes: el nódulo sinoatrial y el segmento atrioventricular.

NÓDULO SINOATRIAL O NODO SINOATRIAL (NÓDULO SINUSAL). Bordea el surco terminal en la pared del atrio derecho. Comienza superiormente, bajo el pericardio, lateralmente al orificio de la vena cava superior; desde ese punto, desciende enfrente del surco terminal y termina o parece terminar, después de un trayecto aproximado de 2 a 3 cm, en la capa profunda de la pared atrial vecina al endocardio (fig. 114). La «onda excitadora» parte del nódulo sinoatrial y se difunde hacia la pared de los atrios; después, «se concentra» hacia el nódulo atrioventricular del segmento atrioventricular.

SEGMENTO ATRIOVENTRICULAR (DE HIS) (fig. 114). El segmento atrioventricular conecta la musculatura de los atrios con la de los ventrículos, por lo cual la onda excitatoria pasa de los atrios hacia las paredes ventriculares. Nace en la pared atrial, en la proximidad del orificio del seno coronario, medialmente al orificio de éste. Las fibras, que al principio se extienden en abanico y son sinuosas, se unen formando una masa compacta y ovoide, denominada *nódulo atrioventricular* o *nodo atrioventricular,* al que sigue el *fascículo atrioventricular.*

Éste se dirige anterior y superiormente, a lo largo y sobre el lado derecho del borde posterior del septo interventricular y a lo largo de la inserción en la pared de la valva septal de la válvula atrioventricular derecha. Alcanza pronto la porción membranosa del septo interventricular, del cual sigue el borde inferior. Por último, llegado al límite anterosuperior de este segmento membranoso, el fascículo atrioventricular se divide en dos fascículos secundarios, denominados *ramas derecha* e *izquierda* (fig. 114). La *rama derecha* se dirige anteriormente y penetra en la trabécula septomarginal, que la conduce hasta la base de los músculos papilares anterior y posterior, donde se pierde. La *rama izquierda* alcanza la cara izquierda del septo interventricular y pasa enfrente del intersticio comprendido entre las valvas semilunares derecha y posterior del orificio de la aorta. Enseguida desciende, ensanchándose sobre la cara lateral izquierda del septo, y después se divide en dos grupos de fibras, unas anteriores y otras posteriores, que se separan y se extienden hasta la base de los músculos papilares anterior y posterior del ventrículo izquierdo.

Las ramas derecha e izquierda se dividen en la base de los músculos papilares en numerosas ramificaciones, las cuales se distribuyen en la superficie del ventrículo y de los músculos papilares, formando una red subendocárdica de amplias mallas, denominada *red de Purkinje* (fig. 114).

VASCULARIZACIÓN DEL SISTEMA DE CONDUCCIÓN DEL CORAZÓN. El nódulo sinoatrial está irrigado por una rama del nódulo sinoatrial que proviene de una rama atrial anterior que suele proceder de la arteria coronaria derecha o, a veces, de la izquierda, y más raramente por dos ramas arteriales que tienen este mismo origen (Correia).

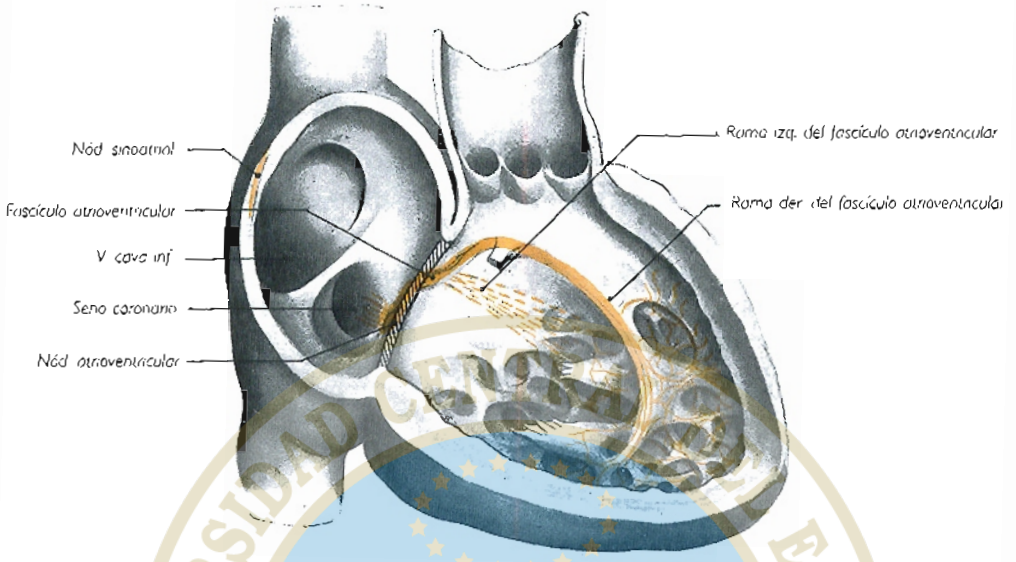

Fig. 114 ▪ Nódulo sinoatrial y fascículo atrioventricular

El nódulo atrioventricular y el fascículo atrioventricular están irrigados por la primera de las ramas interventriculares septales posteriores, que normalmente se desprenden de la porción atrioventricular de la arteria coronaria derecha y en raras ocasiones de la parte terminal de la rama atrioventricular de la arteria coronaria izquierda; todavía es más infrecuente que esté irrigado por dos ramas procedentes de las dos arterias coronarias (Correia).

La rama derecha del fascículo atrioventricular recibe una rama de la segunda arteria interventricular septal anterior, denominada por Brocq y Mouchet *arteria del pilar anterior del ventrículo derecho* y por Correia *arteria del pilar anterior y de los pilares internos del ventrículo derecho*.

La rama izquierda del fascículo atrioventricular está irrigada por las ramas interventriculares septales anteriores de la arteria coronaria izquierda.

B. Endocardio

El endocardio es la túnica interna del corazón. Es una membrana delgada, lisa y adherente que recubre toda la superficie interna de los atrios y de los ventrículos. El endocardio tiene continuidad con la túnica íntima de los vasos.

Las *valvas atrioventriculares* están constituidas por un repliegue del endocardio que reviste una lámina fibrosa central emanada del anillo fibroso correspondiente.

Las *valvas semilunares* tienen la misma estructura que las valvas atrioventriculares, con la diferencia de que el endocardio es sustituido, en la cara parietal de la valva, por el endotelio arterial.

C. Vasos y nervios del corazón

ARTERIAS CORONARIAS. Las arterias del corazón son las arterias coronarias. Son dos: la arteria coronaria izquierda (arteria coronaria anterior) y la arteria coronaria derecha (arteria coronaria posterior).

1. Arteria coronaria izquierda. La arteria coronaria izquierda nace de la aorta inmediatamente superior a la parte media de la valva semilunar izquierda o a la altura de ésta (fig. 117). Discurre en la profunda depresión que separa el tronco pulmonar del atrio y de la orejuela izquierdos; alcanza así el extremo superior del surco interventricular anterior y lo recorre hasta el vértice (figs. 115 y 117); una vez llegada a ese punto, la arteria normalmente bordea el vértice del corazón y termina en el surco interventricular posterior, a una distancia del vértice que varía entre 1 y 3 cm (P. Brocq y A. Mouchet).

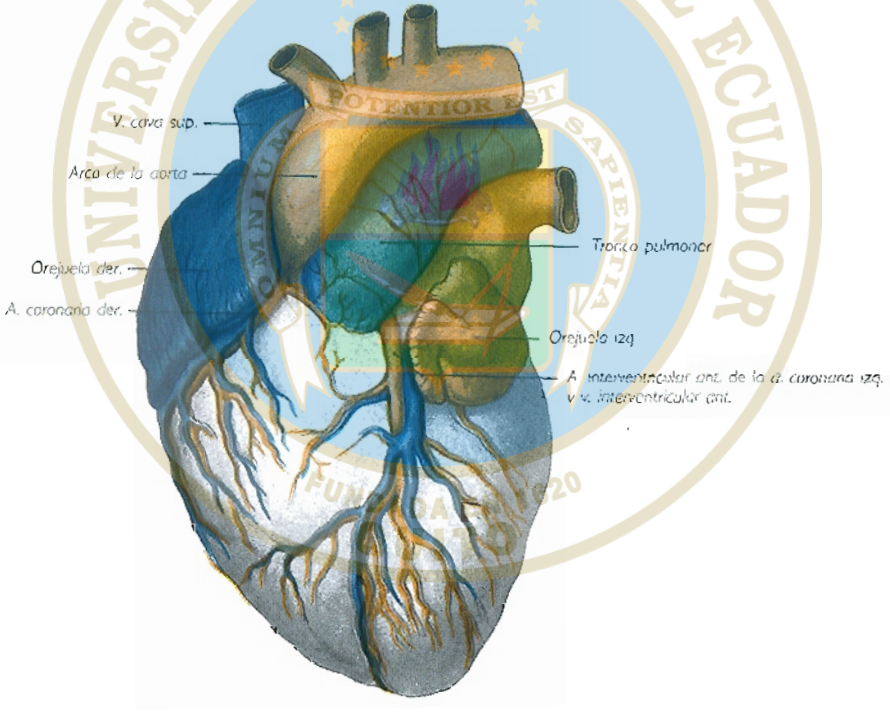

Fig. 115 . Arterias coronarias y venas cardíacas, visión anterior (según Bonamy Broca y Beau).

La arteria coronaria izquierda proporciona múltiples colaterales:

1. *Ramas vasculares* destinadas a las paredes vecinas de la aorta y del tronco pulmonar. Entre estas ramas se distingue la *rama del cono arterial,* que se ramifica en la capa adiposa situada en la cara anterior del tronco pulmonar (fig. 115).

2. *Rama circunfleja.* Esta rama se dirige hacia la izquierda y se introduce en el surco coronario; termina bien a la altura del extremo posterior del surco interventricular posterior, donde se anastomosa con la arteria coronaria derecha (figs. 116 y 117) bien a una distancia variable de dicho surco, en la cara inferior o en la cara pulmonar izquierda del corazón. La rama circunfleja proporciona ramas al atrio y al ventrículo izquierdos.

3. Entre las *ramas atriales* originadas de la rama circunfleja se distinguen una rama atrial izquierda anterior, una rama atrial intermedia del borde izquierdo y una rama atrial izquierda posterior (Brocq y Mouchet).

La *rama atrial izquierda anterior* nace del origen de la rama circunfleja, se dirige posterior y superiormente sobre la cara medial del atrio y alcanza la cara superior del atrio izquierdo. Proporciona ramas a la orejuela y al atrio izquierdos, al septo interatrial y a la parte superomedial del atrio derecho.

A veces proporciona la arteria del nódulo sinoatrial.

La *rama atrial intermedia del borde izquierdo* se ramifica en la cara izquierda del atrio.

La *rama atrial izquierda posterior* se distribuye en la cara posterior del atrio izquierdo.

Entre las *ramas ventriculares* de la rama circunfleja, la más importante es la *rama marginal izquierda,* que desciende por la cara izquierda del ventrículo.

4. *Ramas ventriculares.* Unas ramas se dirigen a derecha e izquierda sobre la superficie del corazón y se hunden en la pared ventricular a escasa distancia de su ori-

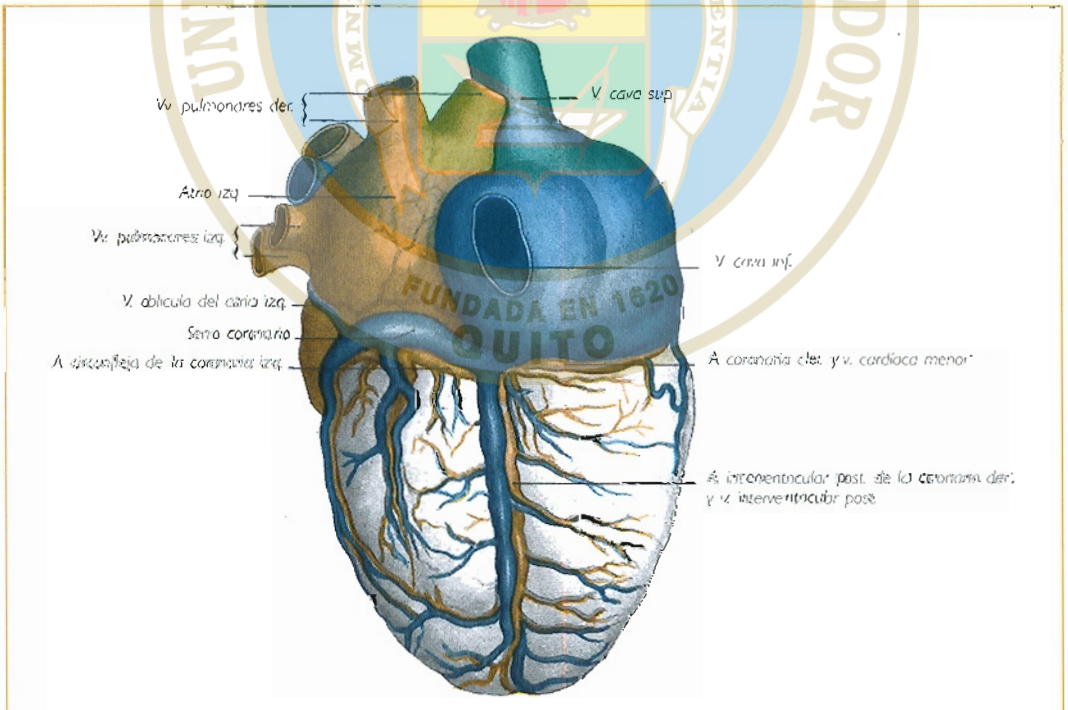

Fig. 116 ▪ Arterias coronarias y seno coronario, visión posteroinferior (según Bonamy, Broca y Beau)

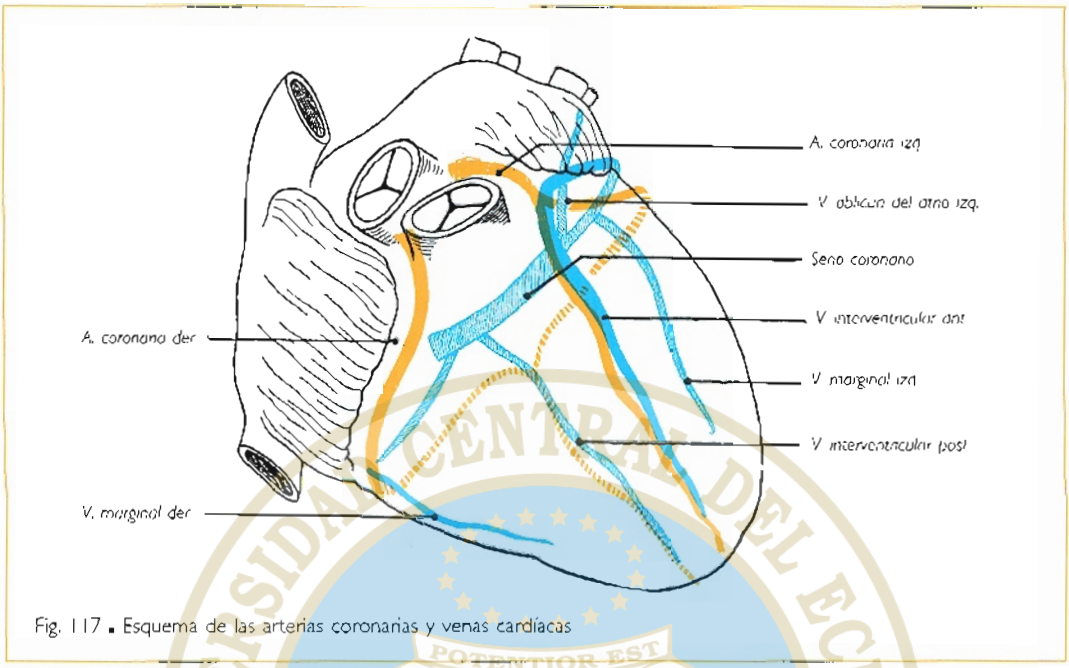

Fig. 117 ▪ Esquema de las arterias coronarias y venas cardíacas

gen. Otras, aproximadamente diez o doce, denominadas *ramas interventriculares septales* (ramas anteriores del septo), penetran desde su origen en la pared del corazón y se distribuyen aproximadamente en los dos tercios anteriores del septo interventricular.

2. Arteria coronaria derecha. Esta arteria es más voluminosa que la izquierda; nace inmediatamente superior a la parte media de la valva semilunar derecha o a la altura de ésta (fig. 117). Discurre al principio posterior y anteriormente entre el tronco pulmonar y la orejuela derecha. Enseguida se incurva a la derecha y se introduce en la parte derecha del surco coronario. Llegada al surco interventricular posterior, la arteria coronaria derecha se acoda, se introduce en este surco y recibe el nombre de *rama interventricular posterior,* que termina a escasa distancia del vértice del corazón. Se anastomosa frecuentemente en su terminación con la arteria coronaria izquierda (figs. 115 y 116).

La arteria coronaria derecha proporciona cerca de su origen:

1. *Ramas vasculares* para las paredes de la aorta y del tronco pulmonar. Entre ellas se halla una rama del cono arterial, análoga a la rama de la arteria coronaria izquierda.

2. *Ramas atriales anteriores.* Una de ellas, la más voluminosa, nace de la arteria coronaria derecha, cerca de su origen. Se dirige superior y posteriormente, penetra en el septo interatrial o asciende anteriormente a éste por la cara superior del atrio derecho. Se distribuye en el septo interatrial y en las caras superior y posterior del atrio derecho (Brocq y Mouchet); frecuentemente da origen a la rama del nódulo sinoatrial.

3. *Ramas atriales y ventriculares*. Nacen en el surco coronario.

Entre las ramas atriales, Brocq y Mouchet describen una rama atrial del borde derecho y una o varias ramas atriales derechas posteriores.

La más importante de las ramas ventriculares se denomina, debido a su trayecto, *rama marginal derecha*.

4. Por último, en el surco interventricular posterior, la rama interventricular posterior da origen a *ramas ventriculares* destinadas a los dos ventrículos, y *ramas interventriculares septales posteriores* (ramas perforantes) destinadas al septo interventricular. La primera es la rama del nódulo atrioventricular.

Brocq y Mouchet describen además las *ramas retroventriculares izquierdas,* que nacen de la arteria coronaria derecha a nivel del extremo posterior del surco interventricular posterior y que se ramifican en la parte posterior del ventrículo izquierdo.

Las arterias coronarias derecha e izquierda se anastomosan entre sí en un 97 % de los casos. Estas anastomosis se localizan sobre todo en el septo interventricular y en los surcos interventriculares y coronario, en el vértice del corazón, sobre la cúpula auricular y alrededor del tronco pulmonar (Brocq y Mouchet).

VENAS. Las venas del corazón son la vena cardíaca magna, las venas cardíacas anteriores y las venas cardíacas mínimas.

1. Vena cardíaca magna y seno coronario. La vena cardíaca magna comienza hacia el vértice del corazón y discurre en el surco interventricular anterior hasta su extremo superior; en esta localización recibe el nombre de *vena interventricular anterior*. Esta vena se incurva enseguida hacia la izquierda, se introduce en el surco coronario y lo recorre hasta la proximidad de la cara inferior del atrio derecho, donde termina (figs. 115, 116 y 117).

En el surco interventricular, la vena interventricular anterior está situada a la izquierda de la arteria; en el surco coronario, la vena coronaria izquierda se localiza superiormente a ella o bien la recubre.

En su terminación, la vena cardíaca magna aumenta bruscamente de calibre; su conducto venoso terminal dilatado, ampular y de 3 cm de longitud por término medio, se denomina *seno coronario* (fig. 116).

Hemos descrito, junto con el atrio derecho, el orificio de este seno y la válvula de que está provisto. El seno presenta también en su origen, es decir, en su unión con la vena cardíaca magna, una segunda válvula, denominada *válvula del seno coronario*. Es de forma semilunar, se implanta en la cara anterior del tronco venoso y termina por medio de un borde libre cóncavo, orientado posteriormente y a la derecha. Ambas válvulas son siempre insuficientes. Se ha descrito la existencia de válvulas accesorias en la luz del seno coronario (Laux y Marchal). La importancia fisiológica de estas válvulas y su distribución se han precisado en función de la revascularización quirúrgica del miocardio (Cordier y Heffez).

El seno coronario presenta además la particularidad de estar provisto de una capa de fibras musculares estriadas análogas a las del miocardio.

El seno coronario representa el segmento terminal de la vena cava superior izquierda, que se atrofia en el curso del desarrollo.

a) COLATERALES. Hay que diferenciar entre las venas aferentes de la vena cardíaca magna y las del seno coronario.

La *vena cardíaca magna* recibe venas del septo interventricular, de la parte anterior de los ventrículos derecho e izquierdo, de la pared izquierda del ventrículo izquierdo y del atrio izquierdo. Entre estas venas hay una ventricular, generalmente más voluminosa que las demás, denominada *vena posterior del ventrículo izquierdo*.

El *seno coronario* recibe la sangre venosa de casi la totalidad del corazón a través de las siguientes venas:

1. *Vena cardíaca magna*.
2. *Vena oblicua del atrio izquierdo* (fig. 116). Esta vena, de pequeño calibre, desciende sobre la cara posterior del atrio izquierdo, lateralmente a las venas pulmonares izquierdas, y termina en el extremo izquierdo del seno coronario. Representa un segmento de la vena cava superior izquierda mucho más atrofiado que el seno coronario que lo continúa. En su extremo inferior, en la proximidad de su desembocadura en el seno coronario, la vena presenta un pequeño repliegue de la serosa pericárdica denominado *ligamento de la vena cava izquierda*.
3. *Vena posterior del ventrículo izquierdo*. Esta vena asciende sobre la cara inferior del ventrículo.
4. *Vena cardíaca media* o *vena interventricular posterior*. Discurre en el surco interventricular posterior.
5. *Vena cardíaca menor*. Bordea la arteria coronaria derecha sobre la parte inferior del surco coronario y después sigue el borde derecho del corazón hasta el extremo terminal del seno.

2. Venas cardíacas anteriores o venas anteriores del ventrículo derecho. Las *venas cardíacas anteriores* o *venas anteriores del ventrículo derecho* (pequeñas venas cardíacas o venas cardíacas accesorias) proceden de la parte anterior y derecha del ventrículo derecho. Desembocan directamente en el atrio derecho, inmediatamente superiores al surco coronario, por medio de pequeños orificios denominados *orificios de las venas cardíacas anteriores*.

La más importante de estas venas es la *vena marginal derecha* (fig. 117), que asciende sobre el borde lateral del ventrículo derecho y se abre en el atrio derecho a la altura de su base.

3. Venas cardíacas mínimas. Se denomina así a pequeñas vénulas que proceden de las paredes del corazón y que se abren en las cavidades vecinas, atrios o ventrículos, a través de pequeños orificios denominados *orificios de las venas cardíacas mínimas*. Las venas cardíacas mínimas se encuentran sobre todo en las paredes de los atrios y en los músculos papilares de los ventrículos.

Además de esta categoría de venas cardíacas mínimas que hemos descrito, existen canalículos venosos de derivación que nacen, en la superficie del corazón, de venas tributarias del seno coronario y que atraviesan la pared muscular para abrirse a las cavidades cardíacas (Langer).

VASOS LINFÁTICOS. La superficie del corazón está cubierta por una red linfática subpericárdica en la cual vierten las redes del miocardio y del endocardio por medio de colectores linfáticos principales valvulados periarteriales (Otto C. Aagaard).

De la red linfática subpericárdica parten dos troncos colectores principales, uno izquierdo y otro derecho.

El *colector principal izquierdo* drena la parte izquierda de la red. Asciende bordeando la cara pulmonar izquierda y después la cara posterior del tronco pulmonar, y termina en un nódulo linfático traqueobronquial inferior.

El *colector principal derecho* tiene sus orígenes en la parte derecha de la red. Acompaña desde su origen a la arteria coronaria derecha en el surco coronario y asciende enseguida sobre la cara anterior de la aorta, a lo largo o cerca del surco aorticopulmonar, terminando de ordinario en un nódulo linfático del grupo mediastínico anterior izquierdo.

Frecuentemente existen de uno a tres pequeños nódulos linfáticos epicárdicos; estos nódulos fueron descritos por Rainer y se hallan situados en el trayecto de los colectores principales, a lo largo de los troncos aórtico y pulmonar.

NERVIOS. El plexo cardíaco, formado por ramos de los nervios vagos y del tronco simpático, se extiende por las caras anterior (plexo cardíaco anterior) y posterior (plexo cardíaco posterior) de la parte horizontal del arco de la aorta (v. *Plexo cardíaco*).

Los nervios del corazón proceden todos del plexo cardíaco. Descienden a lo largo de los grandes troncos arteriales y se dividen en dos grupos: unos se dirigen directamente a los atrios y reciben el nombre de *filetes atriales,* otros constituyen alrededor de las arterias coronarias derecha e izquierda los *plexos coronarios derecho e izquierdo.*

De estos plexos se desprenden filetes nerviosos que se comunican entre sí en la superficie del corazón, donde forman un *plexo subpericárdico.* Éste contiene un gran número de ganglios microscópicos que parecen agrupados a lo largo de los surcos de la superficie del corazón y alrededor de los orificios venosos de los atrios. Otros ramos nerviosos que emanan de los plexos coronarios atraviesan el miocardio y forman, en la cara profunda del endocardio, un *plexo subendocárdico.*

El plexo subpericárdico inerva las capas superficiales del miocardio y el pericardio. El plexo subendocárdico inerva las capas profundas del miocardio y el endocardio.

D. Pericardio

El pericardio es un saco fibroseroso que envuelve el corazón. Se compone de dos partes: una parte externa o superficial, que es fibrosa y se denomina *pericardio fibroso;* la otra es profunda y se denomina *pericardio seroso* (fig. 118).

PERICARDIO SEROSO. El pericardio seroso comprende, como toda serosa, una lámina visceral y una lámina parietal aplicadas una contra otra y que limitan entre sí una cavidad virtual, la *cavidad pericárdica.*

a) LÁMINA VISCERAL U HOJA VISCERAL O EPICARDIO. La lámina visceral u hoja visceral reviste el corazón desde el vértice hasta la base y recubre los vasos coronarios y sus ramificaciones superficiales. Superior y posteriormente, la lámina visceral en-

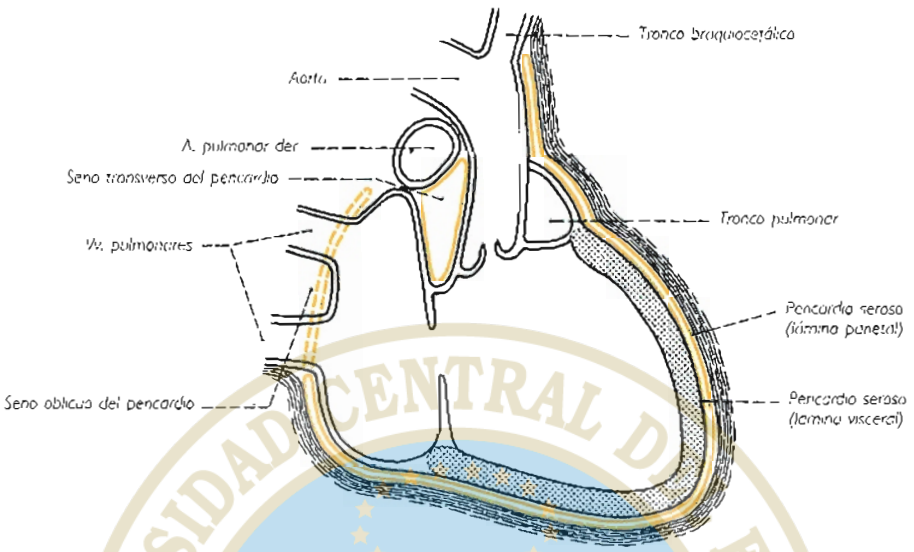

Fig. 118 • Esquema de la disposición general del pericardio. El pericardio seroso está representado en rojo.

cuentra las arterias que parten de los ventrículos y las venas que se abren en los atrios. Se prolonga sobre estos vasos y forma así dos vainas vasculares: una que envuelve el pedículo arterial formado por la aorta y el tronco pulmonar (figs. 98 y 118) y otra que envuelve el pedículo venoso constituido por las venas cavas y las venas pulmonares.

La *vaina del pedículo arterial* se extiende más superior y anterior que posteriormente. Anteriormente, en efecto, se remonta hasta el origen del tronco braquiocefálico, mientras que por la cara posterior del pedículo la lámina serosa se refleja a unos 2 cm superior al origen de la aorta para recubrir la cara inferior de la arteria pulmonar derecha y después la cara anterior de los atrios (fig. 118).

La línea de reflexión de la lámina visceral sobre la lámina parietal, alrededor del pedículo arterial, se extiende oblicuamente de inferior a superior y de izquierda a derecha en la cara anterior del pedículo, desde el borde inferior del origen de la arteria pulmonar izquierda hasta la parte anterior del origen del tronco braquiocefálico, pasando anteriormente al ángulo de bifurcación del tronco pulmonar. Desde ese punto, desciende sobre la cara derecha de la porción ascendente de la aorta hasta el techo del seno transverso, es decir, hasta la arteria pulmonar derecha. La línea de reflexión rodea seguidamente la cara posterior del arco de la aorta, siguiendo la cara inferior de la arteria pulmonar derecha, pasa posteriormente al extremo terminal del tronco pulmonar y llega finalmente al borde inferior del origen de la arteria pulmonar izquierda.

En la parte aórtica de la vaina arterial se distingue el *lecho de la orejuela*.

La *vaina del pedículo venoso* es muy irregular porque se hunde en los espacios que separan entre sí los vasos de dicho pedículo. Forma así depresiones en fondo de saco

de profundidad variable. El más ancho y profundo de estos divertículos se extiende por la cara posterior del atrio izquierdo, entre las venas pulmonares izquierdas por una parte y las venas pulmonares derechas y la vena cava inferior por otra: es denominado *seno oblicuo del pericardio* (figs. 119, 103 y 148).

La vaina del pedículo venoso es muy corta. Corresponde solamente al orificio de desembocadura de los vasos en los atrios, excepto en la vena cava superior, donde rodea los tres cuartos anterolaterales del vaso en una altura de 2 cm anteriormente y de 1 a 1,5 cm a la derecha.

SENO TRANSVERSO DEL PERICARDIO. Las vainas de los pedículos arterial y venoso están separadas una de otra por una prolongación de la cavidad pericárdica en forma de conducto (fig. 118). Este conducto seroso, o seno transverso del pericardio, está limitado: ❑ anteriormente, por la cara posterior del pedículo arterial; ❑ posteriormente, por la cara anterior de los atrios y de la vena cava superior, y ❑ superiormente, por la arteria pulmonar derecha antes de que ésta se sitúe posteriormente a la vena cava superior. ❑ El orificio izquierdo del seno está comprendido entre la orejuela y el atrio izquierdos a la izquierda, el tronco pulmonar a la derecha y la arteria coronaria izquierda inferiormente; ❑ el orificio derecho está limitado por la aorta medialmente, la orejuela derecha, el atrio derecho y la vena cava superior lateralmente, y la arteria coronaria derecha inferiormente. ❑ Es posible bordear posteriormente el pedículo arterial introduciendo un dedo en el seno transverso (figura 121).

PLIEGUE DE LA VENA CAVA IZQUIERDA. El pliegue de la vena cava izquierda limita medialmente el receso pulmonar izquierdo situado entre la arteria pulmonar izquier-

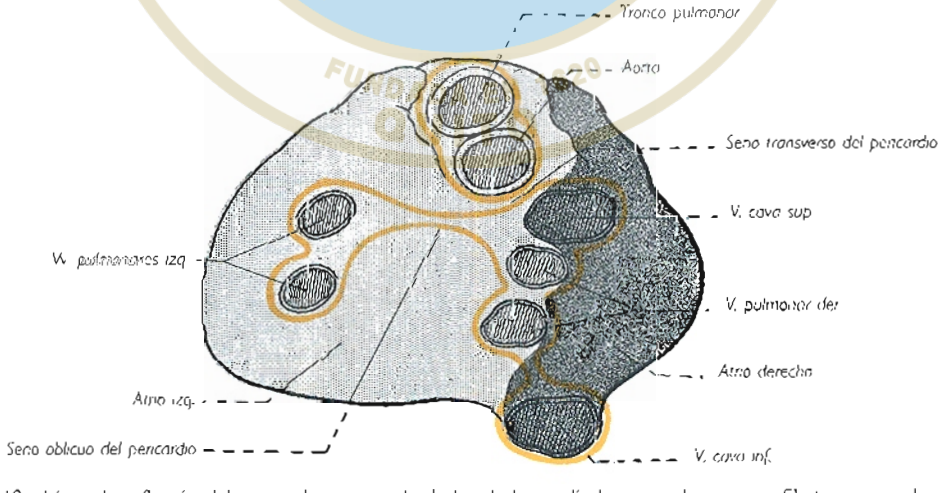

Fig. 119 ▪ Línea de reflexión del pericardio seroso alrededor de los pedículos arterial y venoso. El atrio izquierdo está marcado en gris claro, el atrio derecho en gris oscuro

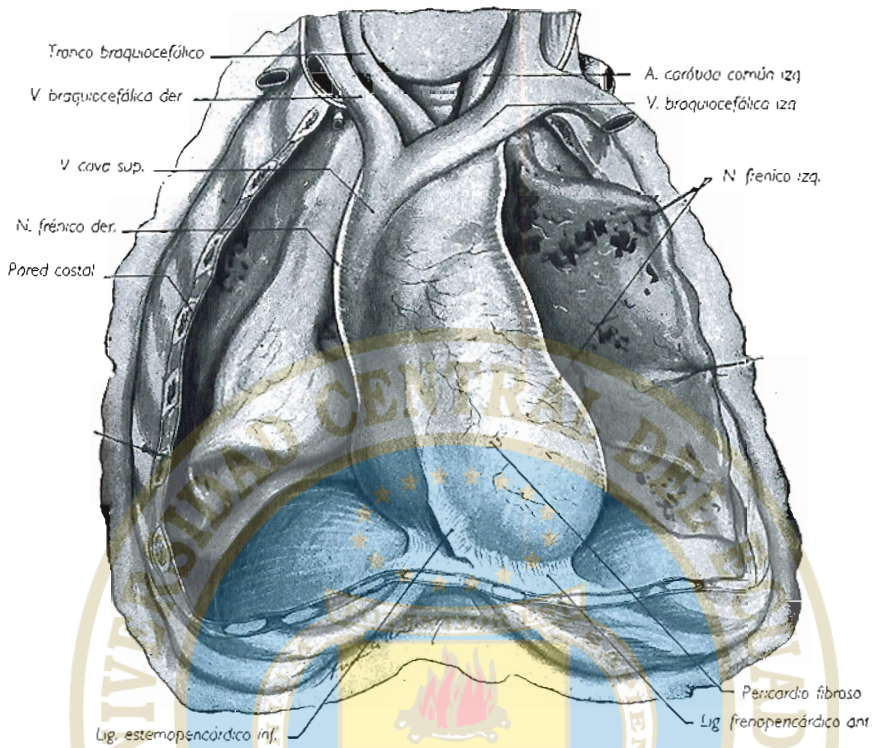

Fig. 120 ▪ Pericardio fibroso

da superiormente y la vena pulmonar superior izquierda inferiormente; el fondo está constituido por el pericardio parietal libre.

Este pliegue separa este receso del orificio izquierdo del seno transverso del pericardio.

Allison describe un receso poscava o fosita retrocava donde el pericardio se insinúa posteriormente a la vena cava superior y superiormente a la vena pulmonar superior derecha.

Anteriormente, debe precisarse la reflexión del pericardio cuando se extiende desde la vaina arterial hasta la vaina venosa.

En el extremo superior del seno oblicuo del pericardio (Haller), Soulié describe un divertículo que se insinúa posteriormente al arco de la aorta, alcanzando el origen del tronco braquiocefálico a la altura de su cara posterior e interponiéndose entre la vena cava superior posteriormente, la porción ascendente de la aorta anteriormente y la arteria pulmonar derecha inferiormente. Tiene una profundidad media de 23 mm y, según Luschka, la acumulación de líquido patológico en este divertículo podría ocasionar trastornos circulatorios en el territorio de la vena cava superior.

En realidad, el fondo de saco o receso interaorticocava presenta, de inferior a superior (Cordier y Cabrol):

1. El orificio derecho del seno transverso del pericardio, limitado por la aorta medialmente, la orejuela derecha, el atrio derecho y la vena cava superior lateralmente y la arteria coronaria derecha inferiormente (porción subarterial del receso).

2. Un segmento medio, donde el tronco pulmonar, en los dos tercios anteriores de su circunferencia, sobresale en este tramo arterial del receso (Milhiet y Jaeger) hasta su desaparición posteriormente a la vena cava superior.

En efecto, solamente el borde inferior de la arteria pulmonar derecha forma el techo del orificio derecho del seno transverso del pericardio. Cuando la cavidad pericárdica está abierta, el dedo, que sale del divertículo superior situado posteriormente al origen del tronco braquiocefálico, aunque continúe en posición intrapericárdica, debe seguir toda la altura de la cara anterior del origen de la arteria pulmonar derecha para alcanzar el borde inferior de ésta y penetrar en el estrecho orificio, en forma de hendidura vertical, del seno transverso del pericardio (Cordier y Cabrol).

3. Más superiormente, entre la vena cava superior y la aorta, superior al pericardio seroso, si se disocia el pericardio fibroso, bastante delgado a esta altura, se puede separar la vena cava superior de la aorta y alcanzar la cara anterior del origen del bronquio principal derecho.

b) LÁMINA PARIETAL U HOJA PARIETAL. Después de haber formado la vaina para los pedículos arterial y venoso, la lámina visceral del pericardio seroso se refleja y tiene continuidad con la lámina parietal, que tapiza la cara profunda del pericardio fibroso.

c) CAVIDAD PERICÁRDICA. Las dos láminas del pericardio seroso limitan una cavidad virtual. Las paredes de esta cavidad están humedecidas por una pequeña cantidad de serosidad que facilita el deslizamiento de las láminas una sobre otra.

■ **PERICARDIO FIBROSO.** El pericardio fibroso, dispuesto a modo de saco fibroso, es una membrana fibrosa gruesa que refuerza externamente la lámina parietal del pericardio seroso. Esta membrana forma cuerpo con la lámina parietal serosa y, por medio de ella, se aplica exactamente sobre la superficie del corazón (fig. 120).

a) FORMA Y RELACIONES. El pericardio fibroso presentaría la misma conformación y las mismas relaciones que el corazón, si no se prolongara superiormente a este órgano hasta la línea de reflexión del pericardio seroso. El pericardio fibroso se eleva, en efecto, superiormente al corazón en toda la altura de las vainas arterial y venosa del pericardio seroso. Por consiguiente, la forma del pericardio es la de un cono truncado de base inferior (fig. 120) y las relaciones del pericardio son más extensas superiormente que las del corazón.

Al igual que el corazón, el pericardio se relaciona anteriormente con la pared torácica, las pleuras y los pulmones, que se insinúan entre el pericardio y la pared (v. *Relaciones del corazón* y *Relaciones de los pulmones*); el pericardio también se relaciona, anterior y superiormente, con el timo en el niño. ❑ Está en relación *posteriormente* con los órganos del mediastino posterior y en particular con el esófago, que desciende exactamente posterior al seno oblicuo del pericardio. ❑ *Lateralmente,* el pericardio sólo está separado de las pleuras mediastínicas por una delgada capa de tejido celular laxo por la cual desciende el nervio frénico y los vasos pericardiofrénicos. ❑ *Inferiormente,* el pe-

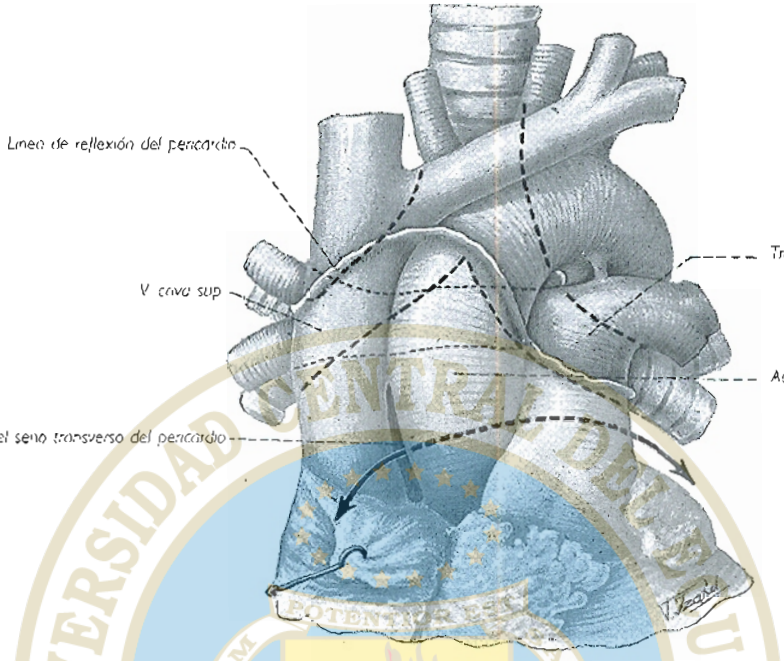

Fig. 121 ▪ Visión anterior de la reflexión del pericardio sobre los vasos de la base del corazón. Se aprecia la disposición de la cubierta serosa del pedículo arterial, especialmente la del seno oblicuo del pericardio sobre la aorta, cuyo extremo superior asciende hasta el origen del tronco braquiocefálico. En el intersticio entre la vena cava superior y la porción ascendente de la aorta se aprecian, de superior a inferior: una zona muy corta extrapericárdica, que corresponde al origen del bronquio principal derecho; una zona media donde el pericardio reviste, en el fondo del intersticio, la cara anterior de la arteria pulmonar derecha y forma un fondo de saco que se insinúa posteriormente al borde derecho de la aorta (Soulié); por último, superiormente a la orejuela derecha, el orificio derecho del seno transverso del pericardio. El trayecto del seno transverso del pericardio está indicado por una flecha; este divertículo es estrecho y se sitúa entre las vainas arterial y venosa. Se abre a la derecha por medio de una hendidura estrecha situada entre la vena cava superior y la porción ascendente de la aorta; el orificio izquierdo está situado entre el borde izquierdo del tronco pulmonar y el atrio izquierdo, prolongado por su orejuela.

ricardio se apoya sobre el centro tendinoso del diafragma, en particular sobre el foliolo anterior y la parte anterior del foliolo izquierdo, pero siempre está separado por una delgada capa de tejido celuloadiposo en continuidad con la fascia endotorácica. Algunos autores denominan *espacio de Portal* al espacio comprendido entre el pericardio y el diafragma y que llena esta capa de tejido celuloadiposo. Inferiormente, el pericardio da origen además, alrededor de la vena cava inferior, a una vaina que la envuelve hasta el diafragma. ❑ *Superiormente,* el pericardio fibroso se separa de la lámina parietal a lo largo de la línea de reflexión del pericardio seroso y se prolonga en la superficie de los grandes vasos, confundiéndose con su túnica externa.

b) LIGAMENTOS DEL PERICARDIO. El pericardio está unido al esqueleto y a los órganos vecinos por medio de láminas o bandas fibrosas denominadas *ligamentos del pericardio* (fig. 122).

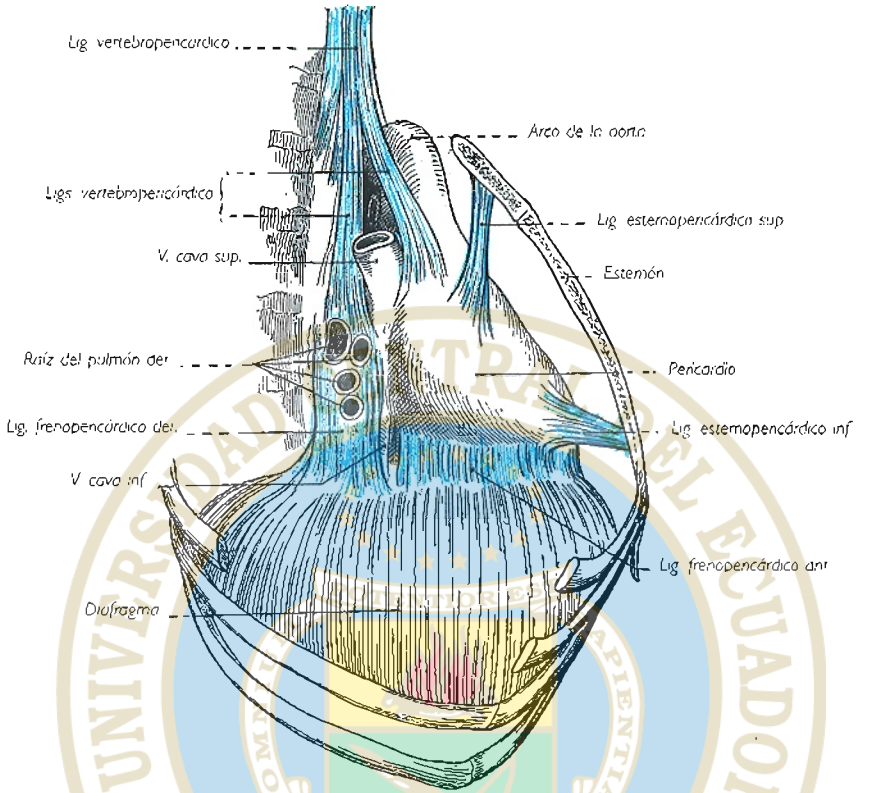

Fig. 122 ▪ Ligamentos del pericardio (según Soulié, modificado).

Los principales ligamentos del pericardio son los frenopericárdicos, los esternopericárdicos superior e inferior y los vertebropericárdicos.

Los *ligamentos frenopericárdicos* son dependencias de la fascia endotorácica, es decir, de la capa celulofibrosa que reviste la hoja parietal de la pleura. La textura y el aspecto de esta fascia varían según la región considerada. Sobre el pericardio, presenta una primera lámina inmediatamente subpleural de tejido celular laxo y después una capa fibrosa que se une al pericardio fibroso y que constituye parte de éste (Luschka). Cuando esta capa fibrosa sale del pericardio, al cual está laxamente unida, y pasa sobre el diafragma, al cual se halla muy adherida, franquea el surco formado anterior y lateralmente, en la unión de la base del pericardio con el diafragma, y constituye una capa fibrosa muy resistente, dividida por soluciones de continuidad en tres segmentos, los ligamentos frenopericárdicos.

Estos ligamentos se dividen, según su situación, en anterior, derecho e izquierdo. ❑ El *ligamento frenopericárdico anterior* corresponde al borde anterior de la base del pericardio. ❑ El *ligamento frenopericárdico derecho,* reforzado por fascículos tendinosos que

se originan del centro tendinoso del diafragma, recubre la cara posterolateral de la vena cava inferior. El *ligamento frenopericárdico izquierdo* es inconstante y está situado en la parte posterior izquierda de la base del pericardio.

El *ligamento esternopericárdico superior* está situado en la prolongación de la hoja profunda de la lámina pretraqueal de la fascia cervical. Se inserta, por una parte, en el manubrio, en sentido inmediatamente inferior a las inserciones del músculo esternotiroideo y, por otra, en el pericardio, frente al origen de los troncos arteriales. Contribuye a formar anteriormente el compartimiento del timo (Hureau).

El *ligamento esternopericárdico inferior* se extiende desde el extremo inferior de la cara posterior del esternón y desde la apófisis xifoides hasta llegar a la parte inferior del pericardio.

Los *ligamentos vertebropericárdicos* son cintillas fibrosas desarrolladas en el espesor de los tabiques sagitales. Su inserción se confunde con la de los tabiques sagitales sobre la lámina prevertebral de la fascia cervical, desde la sexta vértebra cervical hasta la cuarta vértebra torácica. Terminan inferiormente sobre la parte superior del pericardio: a la derecha, se insertan superior y anteriormente a la raíz pulmonar; a la izquierda, se insertan en el pericardio mediante dos láminas que abrazan el arco de la aorta. El ligamento izquierdo está mucho más desarrollado que el derecho.

Se describen además, con los nombres de *ligamentos traqueopericárdicos, broncopericárdico y esofagopericárdico,* los tractos fibrosos que unen el pericardio con el esófago, los bronquios principales y la tráquea (v. *Tráquea, bronquios*).

RECESO PERITONEAL RETROCARDÍACO O BOLSA SEROSA RETROCARDÍACA. En cerca del 60 % de los casos se observa una prolongación de la cavidad peritoneal que se sitúa posteriormente al corazón, entre la base de éste y el extremo inferior del esófago torácico. Se presenta en forma de receso peritoneal abierto en el borde superior de la bolsa omental o como una bolsa serosa aislada de la cavidad peritoneal, de la cual constituye una dependencia (Broman, Favaro, Locchi, Andreassi, Laux, Guerrier y Marchal).

APARATO SEROADIPOSO DEL CORAZÓN. FRANJAS ADIPOSAS DEL PERICARDIO. En el pericardio siempre se observan franjas adiposas fijadas al pericardio fibroso y destinadas a llenar los espacios libres que se forman entre el pericardio, los pulmones y el diafragma durante los movimientos de inspiración y espiración y los movimientos del corazón. Se sitúan sobre todo a lo largo de la inserción diafragmática del pericardio y sobre su cara anterior, cerca del vértice del corazón (fig. 123). En esta última región, se observan normalmente tres franjas voluminosas, cuya existencia parece estar ligada a los movimientos del vértice del corazón.

Poirier ha dado al conjunto de estas franjas, que él mismo ha descrito, el nombre de *aparato seroadiposo del corazón*.

■ **VASOS Y NERVIOS DEL PERICARDIO.** Las *arterias* del pericardio fibroso y las de la lámina parietal del pericardio seroso proceden de las arterias pericardiofrénicas y de ramas bronquiales y esofágicas (y también, en el niño, de ramas tímicas). Las de la lámina visceral del pericardio seroso proceden de las arterias coronarias.

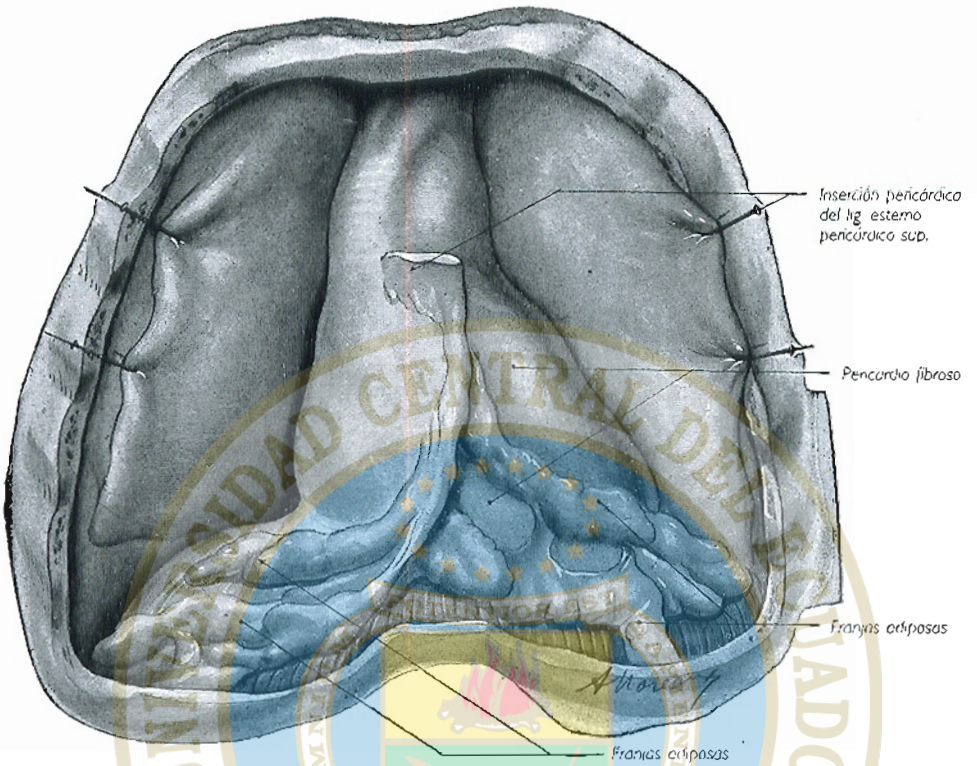

Fig. 123 - Aparato seroadiposo del corazón y franjas adiposas del pericardio.

Las *venas* acompañan a las arterias. Las del pericardio fibroso y de la lámina parietal del pericardio seroso drenan en el sistema de las venas ácigos posteriormente y en las venas pericardiofrénicas a los lados.

Los *vasos linfáticos* se dirigen a los nódulos linfáticos mediastínicos anteriores y posteriores, frénicos y traqueobronquiales inferiores.

Los *nervios* del pericardio fibroso y de la lámina parietal del pericardio seroso proceden de los nervios frénicos y vagos, y del tronco simpático. La lámina visceral del pericardio seroso está inervada por el plexo subpericárdico.

ARTERIAS DEL TRONCO

Del corazón parten dos troncos arteriales: el tronco pulmonar y la aorta.

I. TRONCO PULMONAR

ORIGEN Y TRAYECTO. El tronco pulmonar presenta las características externas de las arterias, pero conduce a los pulmones la *sangre venosa* del ventrículo derecho.

Su origen se sitúa en el orificio del tronco pulmonar de dicho ventrículo. Desde ahí, la arteria se dirige oblicuamente en sentido superior, a la izquierda y posteriormente, describiendo media vuelta de espira sobre las caras anterior e izquierda de la porción ascendente de la aorta. Después de un trayecto de 5 cm aproximadamente, el tronco pulmonar discurre inferiormente al arco de la aorta y se bifurca en dos ramas terminales: las arterias pulmonares derecha e izquierda (fig. 124).

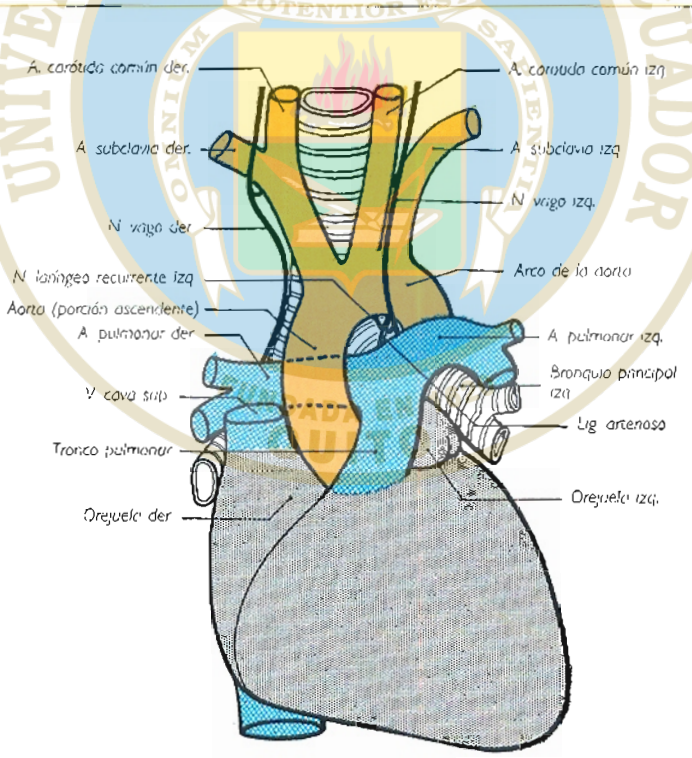

Fig. 124 ▪ Tronco pulmonar y arco de la aorta (esquema)

RELACIONES*. El tronco pulmonar está contenido, junto con la aorta, en la misma vaina serosa pericárdica (v. fig. 98). Entre la arteria y la serosa discurren: la rama del cono arterial que asciende por la cara anterior de la arteria, los ramos nerviosos del plexo cardíaco y el colector linfático principal izquierdo del corazón, que bordea las caras izquierda y posterior de la arteria.

Por medio de la vaina serosa del pedículo arterial, el tronco pulmonar presenta las relaciones siguientes:

En su origen, está situado anterior a la aorta, entre las dos orejuelas. A este nivel, está cruzado por las arterias coronarias derecha e izquierda, que pasan, una a la derecha y otra a la izquierda, entre el tronco pulmonar y la orejuela correspondiente (fig. 115).

Cuando el tronco pulmonar llega a la cara izquierda de la aorta, se halla en relación: *a)* posteriormente, con la cara anterior del atrio izquierdo, del cual está separado por el seno transverso del pericardio; más superiormente, con los nódulos linfáticos traqueobronquiales inferiores y la bifurcación traqueal, la cual está situada a su vez posterior y superior al tronco; *b)* a la izquierda, con la orejuela; su superficie de contacto con ella está limitada superiormente por un repliegue lateropulmonar del pericardio seroso, análogo a los pliegues adiposos preaórticos, y *c)* a la derecha, con la aorta, a la que está estrechamente unida.

La bifurcación del tronco pulmonar se efectúa ligeramente a la izquierda de la bifurcación traqueal. El ángulo de división del tronco pulmonar se halla muy abierto superiormente y a la derecha, y se corresponde posteriormente con el bronquio principal izquierdo, cerca de su cara inferior. Este ángulo se orienta inferior y anteriormente y a la izquierda del arco de la aorta, al cual está unido por el ligamento arterioso cuando éste no se desprende de la arteria pulmonar izquierda.

El tronco pulmonar mantiene otras relaciones más lejanas por medio del pericardio: ❑ lateralmente, con la pleura y el pulmón derechos; ❑ anteriormente, con el timo o sus vestigios adiposos. Su proyección anterior se efectúa sobre la parte medial del segundo espacio intercostal y del segundo cartílago costal izquierdos (fig. 126).

RAMAS TERMINALES. Las arterias pulmonares derecha e izquierda del tronco pulmonar se dirigen hacia sus lados respectivos y alcanzan el hilio del pulmón correspondiente (fig. 124).

La *arteria pulmonar derecha,* más larga y voluminosa que la izquierda, mide aproximadamente 5 cm de longitud. Es casi horizontal o ligeramente descendente (Hovelacque). Discurre posteriormente a la porción ascendente de la aorta y a la vena cava superior; anteriormente a la bifurcación traqueal y al bronquio principal derecho, al que cruza oblicuamente inferiormente al origen del bronquio lobular superior (v. figura 195); inferiormente al arco de la aorta y al arco de la vena ácigos, y superiormente al atrio derecho y al seno transverso del pericardio.

* Para el tronco, al igual que para la cabeza, el cuello y los miembros, al describir los vasos y nervios señalaremos tan sólo sus principales conexiones. El estudio de sus relaciones se completará por una parte cuando describamos los diferentes órganos con los que estos vasos están en conexión y por otra parte cuando se describa la región a la cual pertenecen.

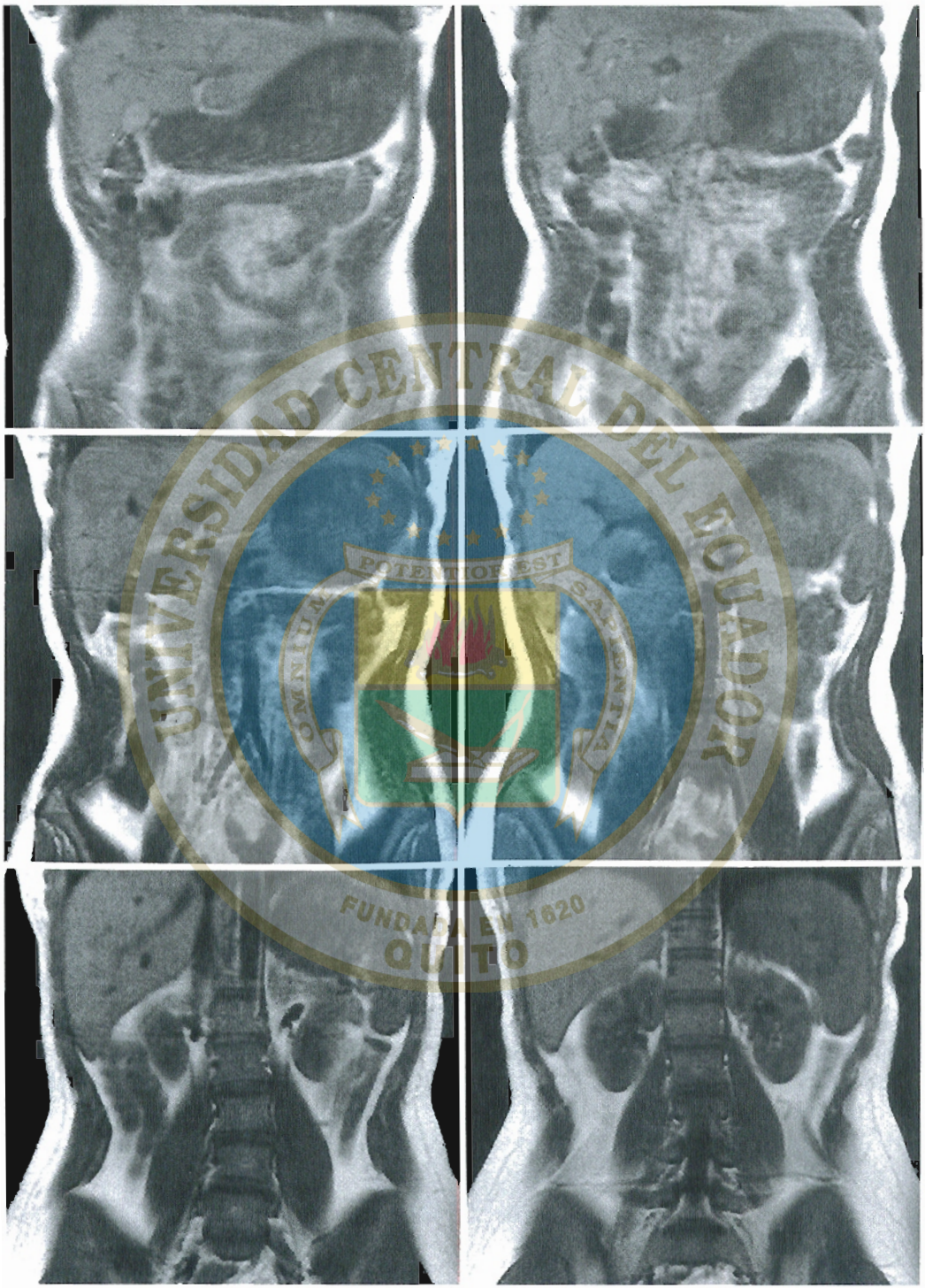

Lámina 1 ▪ Secuencia de imágenes de cortes frontales del abdomen, ventrodorsales, en un sujeto vivo, realizados mediante resonancia magnética.

UNIVERSIDAD CENTRAL DEL ECUADOR
OMNIUM POTENTIORI EST SAPIENTIA
FUNDADA EN 1620
QUITO



Lámina II ▪ Secuencia de imágenes de cortes sagitales del abdomen, de derecha a izquierda, en un sujeto vivo, realizados mediante resonancia magnética

UNIVERSIDAD CENTRAL DEL ECUADOR
POTENTIOR EST
FUNDADA EN 1620
QUITO

La *arteria pulmonar izquierda,* de 3 cm de longitud por término medio, es más corta que la derecha y de menor calibre; asimismo, no es horizontal sino oblicua superior, lateral y posteriormente. La arteria pulmonar izquierda discurre oblicuamente en sentido anterior y superior al bronquio principal izquierdo, cuyas caras anterior y superior bordea, y pasa superiormente al atrio izquierdo, inferior y a la izquierda del arco de la aorta y, por último, superiormente al origen del bronquio lobular superior izquierdo (v. fig. 195).

De su borde superior se desprende a menudo el ligamento arterioso.

Las relaciones de las arterias pulmonares derecha e izquierda en el hilio pulmonar y en los pulmones serán descritas junto con estos órganos.

LIGAMENTO ARTERIOSO Y CONDUCTO ARTERIOSO. Se denomina *ligamento arterioso* a un cordón fibroso, de una longitud de 6 a 8 mm y de un grosor de 3 mm, que une el tronco pulmonar con el arco de la aorta. Nace bien del ángulo de bifurcación del tronco pulmonar bien, más frecuentemente, de la arteria pulmonar izquierda (Gérard). Termina en la cara inferior del arco de la aorta.

Este ligamento procede de la atrofia del *conducto arterioso* que comunica, en el feto, el tronco pulmonar con la aorta. El conducto arterioso está formado por el sexto arco aórtico izquierdo (v. fig. 96).

II. AORTA

ORIGEN, TRAYECTO Y TERMINACIÓN. La aorta es el tronco de origen de todas las arterias del cuerpo (fig. 125).

A partir del orificio de la aorta del ventrículo izquierdo, la aorta asciende y describe una curva cuya concavidad inferior se apoya sobre la raíz del pulmón izquierdo, llegando así sobre la cara lateral izquierda del cuerpo de la cuarta vértebra torácica. La aorta adopta entonces una dirección descendente y alcanza el diafragma, acercándose gradualmente a la línea media. Atraviesa el hiato aórtico de este músculo y desciende por la cavidad abdominal hasta la cuarta vértebra lumbar, donde termina dividiéndose en tres ramas terminales: la arteria sacra media y las dos arterias ilíacas comunes.

El trayecto de la aorta permite distinguir en este vaso una serie de segmentos que son, de superior a inferior: la porción ascendente de la aorta, el arco de la aorta y la porción descendente de la aorta, que comprende las porciones torácica y abdominal de la aorta.

El término clásico de cayado de la aorta comprende la porción ascendente y el arco de la aorta. Se extiende desde el ventrículo izquierdo hasta el lado izquierdo de la cuarta vértebra torácica y se desarrolla siguiendo un plano casi vertical, oblicuo de anterior a posterior y de derecha a izquierda.

A. Porción ascendente de la aorta o aorta ascendente

La porción ascendente de la aorta se inicia en el ventrículo. Al principio se dirige un poco oblicuamente en sentido superior, anterior y a la derecha, a lo largo de 3 o 4 cm; seguidamente se endereza y asciende verticalmente a lo largo de unos 3 cm, hasta la altura de la primera articulación esternocostal izquierda (fig. 126).

Su extremo inferior presenta tres ligeras dilataciones situadas frente a las valvas semilunares del orificio de la aorta: son los *senos aórticos.* La porción ascendente de la

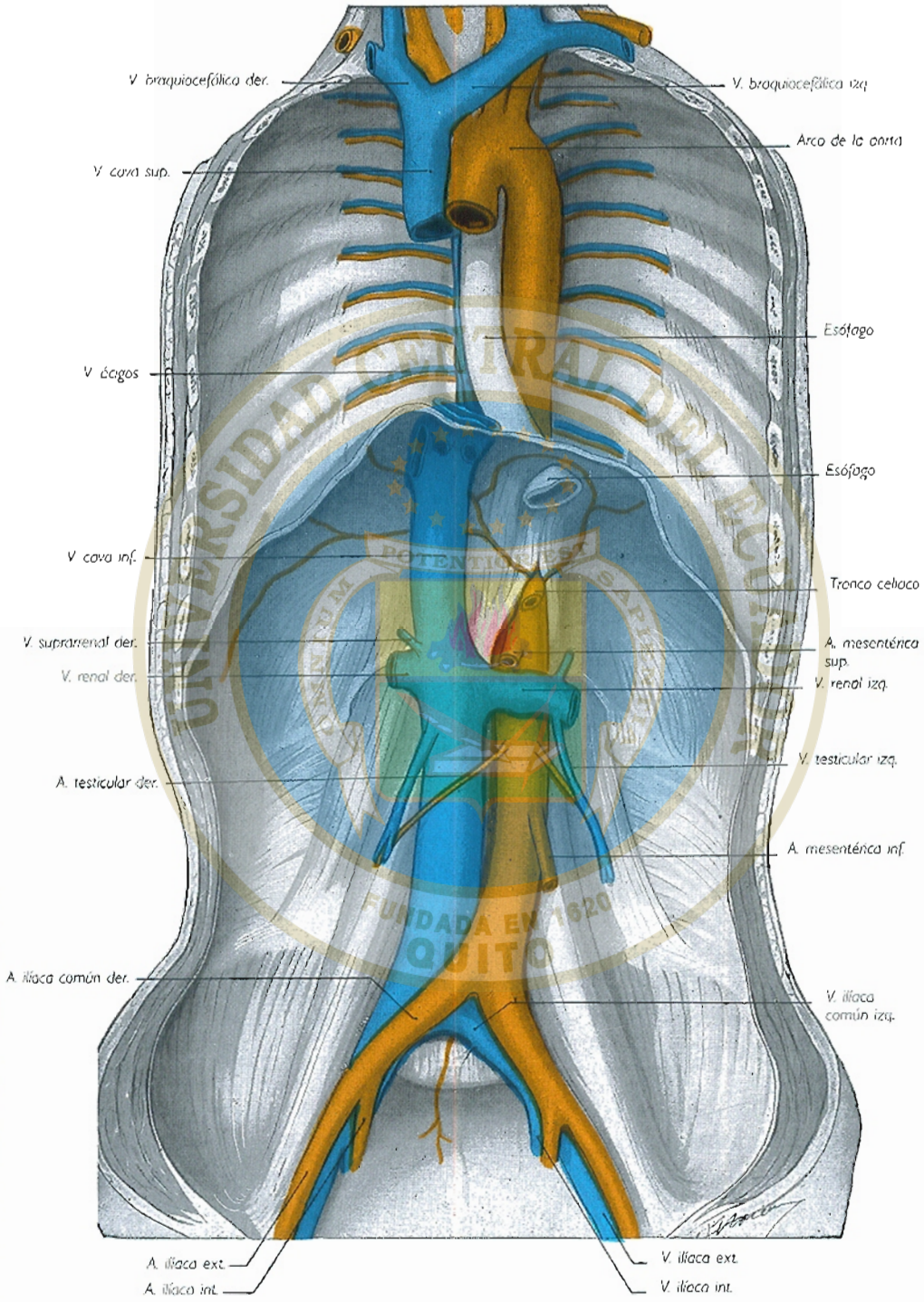

Fig. 125 ▪ Aorta y vena cava inferior.

aorta presenta también, en el anciano, una segunda dilatación localizada en la unión con el arco de la aorta. Esta dilatación, denominada *seno mayor de la aorta,* aumenta a medida que el sujeto avanza en edad.

1. Relaciones. La porción ascendente de la aorta está contenida en la vaina serosa arterial del pericardio junto con el tronco pulmonar, que inicialmente es anterior y después se sitúa en su lado izquierdo. ❑ Anteriormente a la aorta, bajo el pericardio seroso, discurren la rama del cono arterial, el colector linfático principal derecho y los ramos nerviosos del plexo cardíaco. ❑ Posterior y lateralmente, el seno transverso del pericardio separa el pedículo arterial formado por la aorta y el tronco pulmonar de los atrios y orejuelas (fig. 119). El *lecho de la orejuela,* es decir, la región de la pared aórtica sobre la cual se desliza la orejuela derecha, está marcada superior e inferiormente por los *pliegues adiposos preaórticos.* ❑ Superiormente al seno transverso del pericardio, la porción ascendente de la aorta se corresponde a la derecha con la vena cava superior (figs. 125 y 115) y posteriormente con la arteria pulmonar derecha, que cruza horizontalmente su cara posterior (fig. 118).

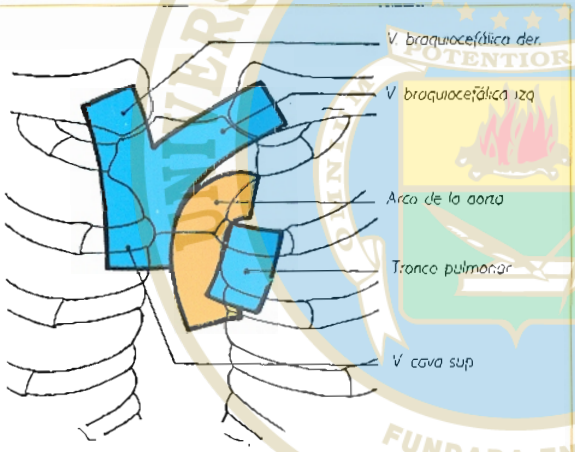

Fig. 126 ▪ Proyección, sobre la pared torácica, del tronco pulmonar, del arco de la aorta, de la vena cava superior y de las venas braquiocefálicas

Por medio del pericardio, la porción ascendente de la aorta se halla en relación: anteriormente, con el timo o sus restos adiposos; lateralmente, con las pleuras y los pulmones.

Se proyecta sobre el esternón (fig. 126). La proyección de su extremo inferior se ha indicado anteriormente (v. fig. 105). Su cara izquierda sigue el borde izquierdo del esternón o se sitúa un poco medialmente a éste. Su cara derecha queda a cierta distancia del borde derecho del esternón; en todo caso, no lo rebasa en el sujeto normal (Chaperon). Su extremo superior se eleva hasta la primera articulación esternocostal izquierda y se proyecta por lo general un poco inferiormente a la clavícula.

B. Arco de la aorta

En el extremo superior de la porción ascendente de la aorta, la aorta se incurva bruscamente y se dirige oblicuamente en sentido posterior y a la izquierda, hasta la cara lateral izquierda de la cuarta vértebra torácica; a esa altura se acoda una segunda vez para convertirse en la porción torácica de la porción descendente de la aorta.

En este corto trayecto, el arco de la aorta es cóncavo posteriormente y a la derecha; esta concavidad corresponde al saliente formado por la tráquea y el esófago (fig. 127).

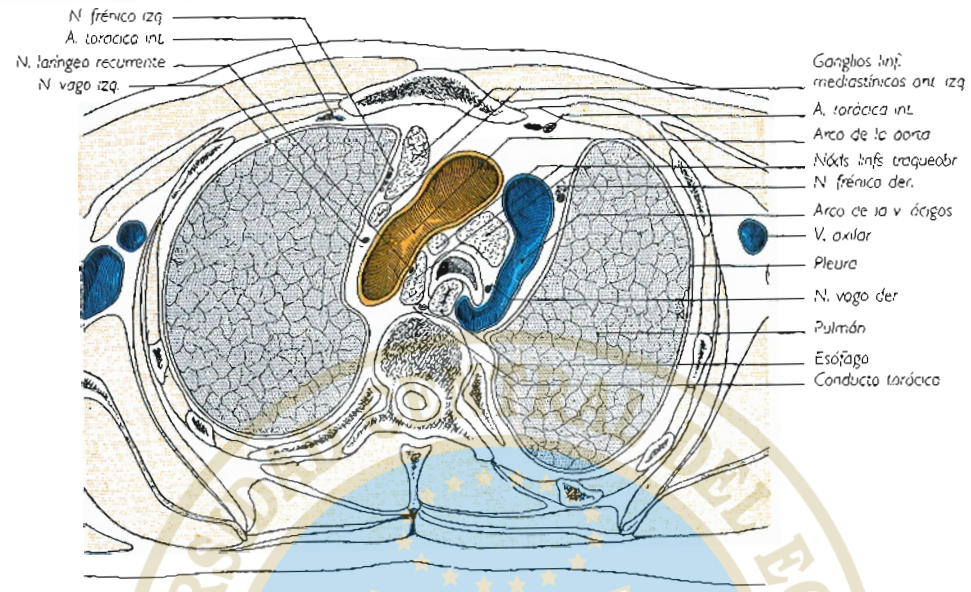

Fig. 127 • Corte transversal del tórax que pasa por el arco de la aorta y por el arco de la vena ázigos. Los nódulos linfáticos se hallan anormalmente desarrollados. Nódls. linfs. traqueobr., nódulos linfáticos traqueobronquiales.

Es también cóncavo inferiormente, y esta segunda concavidad abraza la raíz del pulmón izquierdo.

El codo formado por la unión de la porción ascendente de la aorta con el arco de la aorta está situado, por término medio, 2 cm inferior y posteriormente a la escotadura yugular del esternón. La aorta presenta a este nivel una dilatación denominada *seno mayor de la aorta.*

1. Relaciones. La *cara inferior* del arco de la aorta se relaciona, de anterior a posterior, en primer lugar con el tronco pulmonar y sus dos ramas de bifurcación, y después con el bronquio principal izquierdo (figs. 124 y 202). Está unida a la arteria pulmonar izquierda o al tronco pulmonar por el ligamento arterioso. El ganglio cardíaco superior del plexo cardíaco corresponde al espacio romboidal comprendido entre la aorta superiormente y la bifurcación del tronco pulmonar y el ligamento arterioso inferiormente.

El nervio laríngeo recurrente izquierdo bordea la cara inferior del arco de la aorta y discurre bien por el ángulo de unión del ligamento arterioso y del arco de la aorta o bien inferiormente al ligamento arterioso (v. tomo 1, *Nervio laríngeo recurrente*). Inferiormente a la aorta se encuentra también un *nódulo linfático asociado al asa del nervio laríngeo recurrente* (v. *Nódulos linfáticos viscerales del tórax*).

La *cara superior* da nacimiento a tres troncos arteriales que son, de anterior a posterior: el tronco braquiocefálico, la arteria carótida común izquierda y la arteria subclavia izquierda (fig. 125).

Posterior a la arteria subclavia izquierda, la cara superior del arco de la aorta forma la pared inferior de un *receso pleural supraaórtico* en el cual se insinúan la pleura y el pulmón izquierdos hasta contactar con el esófago y el lado izquierdo de la columna vertebral.

La *cara izquierda y anterior* está cruzada por el nervio vago, por la parte inferior del grupo de nódulos linfáticos preaorticocarotídeos y por los nervios del plexo cardíaco anterior. El nervio frénico es anterior al nervio vago y desciende a cierta distancia anteriormente y a la izquierda del arco de la aorta. Esta cara está además recubierta por la pleura izquierda, de la cual está separada cerca de su borde inferior por nódulos linfáticos mediastínicos anteriores izquierdos o preaorticocarotídeos (fig. 127).

La *cara derecha y posterior* cruza de anterior a posterior la tráquea, el nervio laríngeo recurrente izquierdo, el esófago y el conducto torácico.

Está también en relación con los nódulos linfáticos paratraqueales izquierdos (fig. 127).

C. Porción descendente de la aorta

PORCIÓN TORÁCICA DE LA AORTA O AORTA TORÁCICA. La porción descendente de la aorta torácica se extiende desde el lado izquierdo del cuerpo de la cuarta vértebra torácica hasta el diafragma (fig. 125). Desciende oblicuamente en sentido inferior y medial y un poco anteriormente; la aorta se acerca así de forma gradual a la línea media.

La porción descendente de la aorta torácica está en relación *anteriormente* con la raíz del pulmón y el nervio vago izquierdos superiormente y con el esófago y el receso pleural interaorticoesofágico inferiormente. Superiormente, la aorta está situada a la izquierda del esófago, pero a medida que desciende se acerca a la línea media y se sitúa primero posteriormente y después hacia la derecha y posteriormente a este órgano. Se relaciona: ❑ *posteriormente,* con la columna vertebral, la vena hemiácigos y el tronco simpático izquierdo; ❑ *a la izquierda,* con la pleura mediastínica izquierda; ❑ *a la derecha,* con la cara lateral de la columna vertebral y el esófago superiormente y el conducto torácico y la vena ácigos inferiormente (para más detalles, v. *Relaciones del esófago*).

PORCIÓN ABDOMINAL DE LA AORTA O AORTA ABDOMINAL. La aorta atraviesa el hiato aórtico del diafragma y penetra en la cavidad abdominal. Por este mismo orificio pasan, posteriores a la aorta, el conducto torácico o sus troncos de origen y a veces la raíz medial de la vena ácigos.

En el abdomen, la aorta desciende verticalmente; su eje no está situado en la línea media sino un poco desviado a la izquierda. Termina a la altura de la cuarta vértebra lumbar (fig. 125). Está en relación: ❑ *anteriormente* y de superior a inferior, con la bolsa omental, el páncreas, la porción horizontal del duodeno y las asas del intestino delgado; ❑ *posteriormente,* con el conducto torácico y la columna vertebral; ❑ *a la derecha* y de superior a inferior, al principio con el lóbulo caudado del hígado, del cual está separada por un divertículo peritoneal derivado del receso hepatoentérico, y seguidamente con la vena cava inferior; ❑ *a la izquierda,* con la glándula suprarrenal y el riñón izquierdos (v. estos órganos).

A lo largo de su recorrido se escalonan numerosos nódulos linfáticos lumbares, mientras que sus caras anterior y laterales están en estrecha conexión con los diferentes plexos simpáticos que se suceden a lo largo de esta arteria.

RAMAS DE LA AORTA

A. Ramas de la porción ascendente y del arco de la aorta

Las ramas de la porción ascendente y del arco de la aorta se dividen en dos grupos: *a) aquellas que nacen de la porción ascendente,* son las arterias coronarias, y *b) aquellas que nacen del arco de la aorta* (éstas son tres: el tronco braquiocefálico, la arteria carótida común izquierda y la arteria subclavia izquierda).

Las *arterias coronarias* se han descrito con los vasos del corazón. En lo que concierne al tronco braquiocefálico, la arteria carótida común izquierda y la arteria subclavia izquierda, sólo nos ocuparemos de su segmento intratorácico. Para todo el resto, remitimos al lector al capítulo relativo a los vasos de la cabeza y del cuello (tomo 1).

TRONCO BRAQUIOCEFÁLICO. Este tronco nace de la cara convexa del arco de la aorta, en su unión con la porción ascendente (figs. 124 y 125); su origen está ligeramente desviado a la derecha de la línea media. Se dirige oblicuamente en sentido superior y lateral y ligeramente posterior, y termina, tras un trayecto de 3 cm aproximadamente, posteriormente a la articulación esternoclavicular derecha, donde se divide en dos ramas terminales, las arterias carótida común y subclavia derechas.

El tronco braquiocefálico se relaciona: ❑ *anteriormente,* con la vena braquiocefálica izquierda que lo cruza, el timo o el cuerpo adiposo que representa a esta glándula después de su regresión y, por último, con el nervio cardíaco cervical superior del nervio vago, que desciende aplicado sobre el tronco arterial; ❑ *posteriormente,* con la tráquea, el nervio vago derecho, que se aleja de él progresivamente de superior a inferior, y con los nervios del plexo cardíaco posterior; ❑ *a la izquierda,* con la arteria carótida común izquierda inferiormente y después con la tráquea ya que, al ascender, el tronco braquiocefálico se sitúa gradualmente sobre la cara lateral derecha de la tráquea; ❑ *a la derecha,* con el nervio vago derecho, que lo alcanza después de haber cruzado la subclavia y que se incurva también inferior y posteriormente para volverse posterior al tronco braquiocefálico, a la pleura y al pulmón derechos. Normalmente, el tronco braquiocefálico no proporciona ninguna rama colateral.

ARTERIA CARÓTIDA COMÚN IZQUIERDA. La arteria carótida común izquierda nace de la cara superior del arco de la aorta, posterior y a la izquierda del tronco braquiocefálico (figs. 124 y 125). Asciende oblicuamente en sentido superior y lateral y un poco anterior, o bien un poco posterior, hasta la base del cuello. El trayecto intratorácico de esta arteria mide alrededor de 3 cm de longitud.

En su origen, la arteria carótida común izquierda se halla en gran parte oculta posteriormente al extremo inferior del tronco braquiocefálico. Ambos troncos se separan gradualmente uno de otro de inferior a superior, formando un espacio triangular cuyo fondo está ocupado por la tráquea. La arteria carótida común izquierda está también en relación:

❑ *anteriormente,* con el ramo cardíaco cervical superior del nervio vago, con la vena braquiocefálica izquierda y con el timo o su vestigio adiposo; ❑ *posteriormente,* con los ramos simpáticos del plexo cardíaco posterior, con el esófago, con el nervio laríngeo recurrente izquierdo, con la arteria subclavia y con el conducto torácico que bordea la cara medial de esta arteria; ❑ *medialmente,* con la tráquea; ❑ *lateralmente,* con el nervio vago izquierdo, que cruza la cara lateral de la arteria carótida común izquierda de superior a inferior y de posterior a anterior, o bien bordea dicha cara posteriormente, con la pleura y el pulmón izquierdos; la arteria excava un surco sobre la cara medial del vértice del pulmón. La arteria carótida común izquierda está también acompañada anterior y lateralmente, en su trayecto intratorácico, por nódulos linfáticos mediastínicos anteriores izquierdos.

■ **ARTERIA SUBCLAVIA IZQUIERDA.** La arteria subclavia izquierda nace del arco de la aorta, posterior a la arteria carótida común izquierda; desde ese punto, alcanza la base del cuello siguiendo un trayecto casi vertical, muy ligeramente inclinado lateral y anteriormente (figs. 124 y 125).

La arteria subclavia izquierda se relaciona: ❑ *anteriormente,* con la arteria carótida común izquierda, de la que está separada por el nervio vago; ❑ *posteriormente,* con la columna vertebral y los músculos prevertebrales; ❑ *medialmente,* con la cara izquierda de la tráquea, el borde izquierdo del esófago, el nervio laríngeo recurrente izquierdo, los nódulos linfáticos relacionados con el nervio laríngeo recurrente izquierdo y el conducto torácico; ❑ *lateralmente,* con la pleura y el pulmón izquierdos (v. fig. 180).

■ **ARTERIA TIROIDEA IMA (ARTERIA TIROIDEA INFERIOR DE NEUBAUER).** Es la más importante de las ramas inconstantes del arco de la aorta. Nace del arco entre el tronco braquiocefálico y la arteria carótida común izquierda, o bien de uno de estos troncos. Desde ese punto, la arteria tiroidea ima asciende anteriormente a la tráquea y termina en el istmo de la glándula tiroides.

B. Ramas de la aorta torácica

La porción descendente de la aorta torácica proporciona *ramas viscerales* y *ramas parietales.* ❑ Las ramas viscerales son las ramas bronquiales, esofágicas y mediastínicas. ❑ Las ramas parietales son las arterias intercostales posteriores.

■ **RAMAS BRONQUIALES.** El número de ramas bronquiales es variable. Se han observado a veces dos, pero más frecuentemente son tres: dos en un lado y una en el otro (Hovelacque y Evrard).

Generalmente nacen, bien de la cara inferior del arco de la aorta, bien de la parte superior de la aorta torácica. A veces bordean, siguiendo un trayecto oblicuo inferior y lateralmente, la cara posterior del bronquio principal correspondiente; en este trayecto, la rama bronquial derecha suele discurrir anterior al esófago; lo más frecuente (Hovelacque y Evrard) es que pasen sobre la cara anterior del bronquio principal. Estas arterias penetran junto con los bronquios principales en los pulmones, donde se ramifican (v. *Pulmones*).

Proporcionan, lateralmente al pulmón, algunas ramificaciones destinadas a los órganos vecinos y a los nódulos linfáticos.

RAMAS ESOFÁGICAS. En número de dos a cuatro (Gossart), las ramas esofágicas son delgadas, nacen a alturas diferentes de la cara anterior de la aorta y se distribuyen en el esófago. Se anastomosan superiormente con las ramas esofágicas de las arterias tiroideas inferiores y las ramas bronquiales de la aorta torácica; e inferiormente con las de las arterias frénicas inferiores y la arteria gástrica izquierda.

RAMAS MEDIASTÍNICAS. Se da este nombre a unas finas arteriolas que se desprenden de la cara anterior de la aorta y se dirigen a los órganos vecinos: pericardio, pleuras y nódulos linfáticos.

ARTERIAS INTERCOSTALES POSTERIORES

a) NÚMERO. Las arterias intercostales posteriores son habitualmente ocho o nueve a cada lado, destinadas a los ocho o nueve últimos espacios intercostales, ya que las arterias de los dos o tres primeros espacios proceden de la arteria intercostal suprema, rama de la arteria subclavia (fig. 125).

b) ORIGEN, TRAYECTO Y RELACIONES. Las arterias intercostales posteriores nacen por pares de la cara posterior de la aorta, cerca y a ambos lados de la línea media. Alcanzan el extremo posterior del espacio intercostal correspondiente siguiendo un trayecto casi horizontal para las arterias inferiores y oblicuo superior y lateralmente para las superiores, tanto más oblicuo cuanto más elevada sea la arteria.

En este trayecto, las arterias intercostales posteriores están aplicadas contra los cuerpos vertebrales y discurren posteriores al tronco simpático. A consecuencia de la situación de la aorta a la izquierda de la línea media, las arterias intercostales posteriores derechas presentan un trayecto más largo que las arterias intercostales posteriores izquierdas, sobre todo las superiores. Las primeras de estas arterias cruzan la cara posterior del esófago, del conducto torácico y de la vena ácigos.

c) RAMAS TERMINALES. Al llegar al extremo posterior del espacio intercostal, cada arteria intercostal posterior se divide en dos ramas: la *rama dorsoespinal* y la *arteria intercostal posterior propiamente dicha* (fig. 128).

1. La *rama dorsoespinal* se dirige posteriormente y se divide, frente al agujero intervertebral, en dos ramas, una espinal y otra dorsal. La *rama espinal* penetra en el agujero intervertebral y se distribuye en el contenido del conducto vertebral y en las vértebras. La *rama dorsal* se dirige posteriormente, discurre entre las apófisis transversas de las vértebras y se ramifica en los músculos y tegumentos del dorso.

2. La *arteria intercostal posterior* alcanza, siguiendo un trayecto oblicuo en sentido superior y lateral, bajo la fascia endotorácica, el borde inferior de la costilla suprayacente en la proximidad de su ángulo (Carrière). La arteria queda situada entre la vena intercostal, que es superior, y el nervio intercostal, que es inferior (v. fig. 73). Penetra enseguida entre los músculos intercostales íntimo y externo. Llegada a la parte media de este espacio, se encuentra con el músculo intercostal interno y discurre a continuación entre este músculo y el músculo intercostal íntimo, y después entre el músculo intercostal interno, que es anterior, y la fascia endotorácica y el músculo transverso del tórax, que son posteriores. Por último, la arteria intercostal posterior alcanza el extremo anterior del espacio intercostal, donde se anastomosa con las arterias inter-

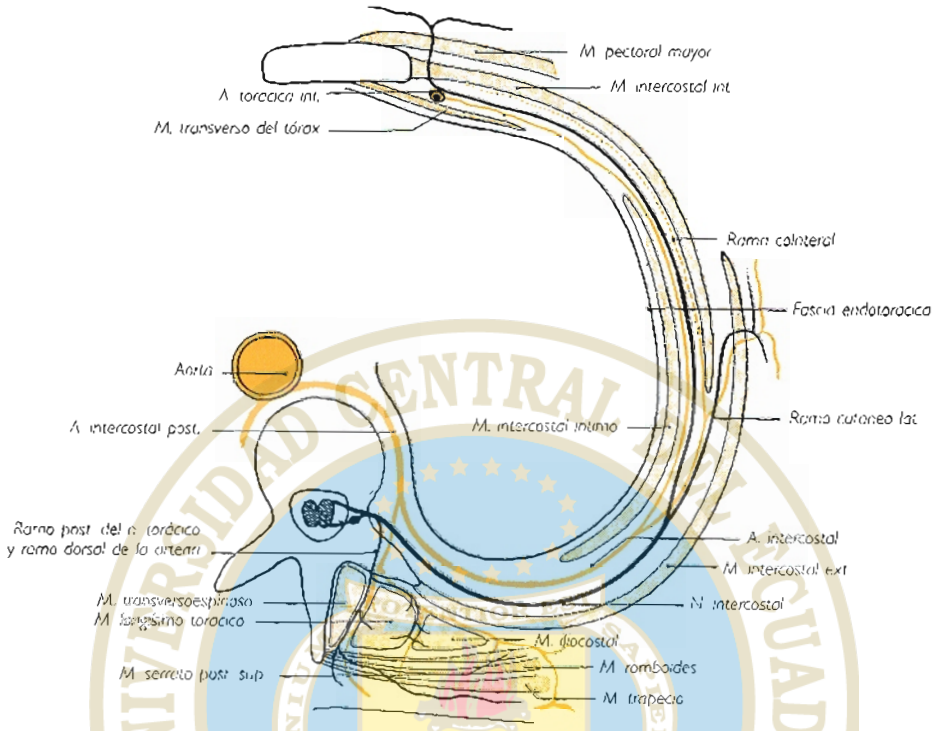

Fig. 128. Proyección sobre un corte transversal de la pared torácica, que pasa por un espacio intercostal, de una arteria intercostal posterior y un nervio intercostal (esquema)

costales anteriores nacidas de la arteria torácica interna o de su rama musculofrénica (figs. 128 y 142).

A lo largo de su trayecto proporciona: *a)* ramas para los músculos intercostales; *b)* una *rama cutánea lateral* que atraviesa el músculo intercostal externo hacia la línea axilar media y se anastomosa con las ramas torácicas de la arteria axilar, y *c)* una *rama colateral.*

Esta última nace justo frente al extremo posterior del músculo intercostal íntimo, bien directamente bien por medio de un tronco común con la rama cutánea lateral. Sigue de posterior a anterior el borde superior de la costilla subyacente, entre los músculos intercostales externo e íntimo, hasta el borde posterior del músculo intercostal interno. La rama colateral discurre siempre a lo largo del borde superior de la costilla, en el intersticio que separa el músculo intercostal interno del músculo intercostal íntimo al principio y de la fascia endotorácica y del músculo transverso del tórax después. Al igual que la arteria intercostal posterior, se anastomosa en el extremo anterior de este espacio con una rama de la arteria intercostal anterior que nace de la arteria torácica interna o de su rama musculofrénica. La rama colateral da, enfrente del extremo posterior del músculo intercostal interno, una rama de pequeño calibre que se insi-

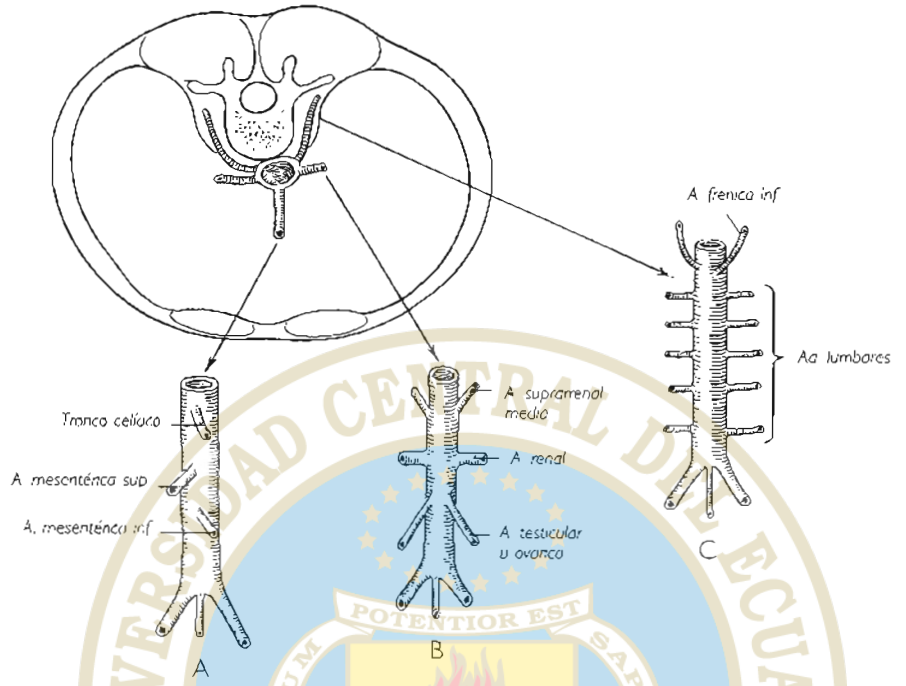

Fig. 129 - Ramas colaterales de la porción abdominal de la aorta. A) Destinadas a las vísceras intraperitoneales. B) Destinadas a las vísceras extraperitoneales. C) Ramas parietales.

núa entre los músculos intercostales interno y externo. Esta rama es considerada por Carrière resultado de la bifurcación de la rama colateral.

C. Ramas de la aorta abdominal

La aorta abdominal se divide en ramas parietales y ramas viscerales.

Las *ramas parietales* presentan una disposición segmentaria, al igual que las arterias intercostales posteriores, a las cuales continúan: se trata de las arterias lumbares y las arterias frénicas inferiores (fig. 129, C).

Las *ramas viscerales* pueden ser impares y medias o pares y laterales.

Las ramas impares de la aorta abdominal se distribuyen en las vísceras que se fijan a la pared abdominal posterior por medio de un meso: son las arterias del tubo digestivo. Se desprenden de la cara anterior de la aorta: el tronco celíaco enfrente del borde inferior de la duodécima vértebra torácica, la arteria mesentérica superior a la altura del disco que separa la duodécima vértebra torácica de la primera vértebra lumbar, y la arteria mesentérica inferior a la altura del borde inferior de la tercera vértebra lumbar (figs. 129, A y 130).

Las ramas laterales de la aorta abdominal (fig. 129, B) son las arterias suprarrenales medias, que nacen de la aorta a la altura de la arteria mesentérica superior (duodécima

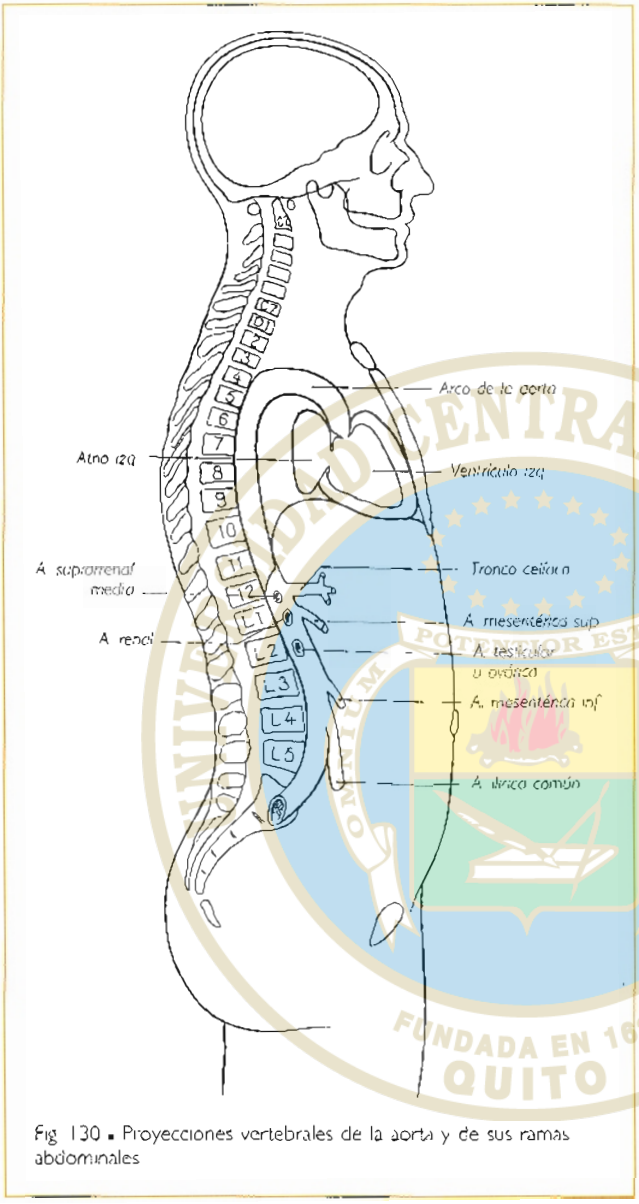

Fig. 130 ▪ Proyecciones vertebrales de la aorta y de sus ramas abdominales

vértebra torácica, primera vértebra lumbar), las arterias renales, que nacen un poco inferiores a la arteria mesentérica superior al nivel de la primera vértebra lumbar, y las arterias testiculares u ováricas, que nacen entre las vértebras lumbares primera y tercera (fig. 130).

■ **ARTERIAS FRÉNICAS INFERIORES.**

Son dos, una derecha y otra izquierda. Las arterias frénicas inferiores se originan normalmente de la cara anterior de la aorta en su emergencia del diafragma, a la altura de la duodécima vértebra torácica; pueden también nacer del tronco celíaco.

Cada una de ellas se dirige superior, lateral y anteriormente, aplicada al pilar correspondiente del diafragma.

Proporcionan, al pasar frente a la glándula suprarrenal, que es lateral a ellas, de una a tres ramas denominadas *arterias suprarrenales superiores*. Cada arteria frénica inferior se divide un poco después en dos ramas, una medial y otra lateral (figura 131).

Estas dos ramas terminales se ramifican en la cara inferior del diafragma. ❑ La *rama medial* se une a la del lado opuesto, alrededor del hiato esofágico, y proporciona algunas pequeñas ramas al esófago; ❑ la *rama lateral* se dirige lateral y anteriormente, y sus ramificaciones se anastomosan con las de las arterias intercostales.

■ **ARTERIAS LUMBARES.** Las arterias lumbares son cinco a cada lado. Las cuatro primeras nacen de la cara posterior de la aorta y la quinta se desprende de la arteria sacra media.

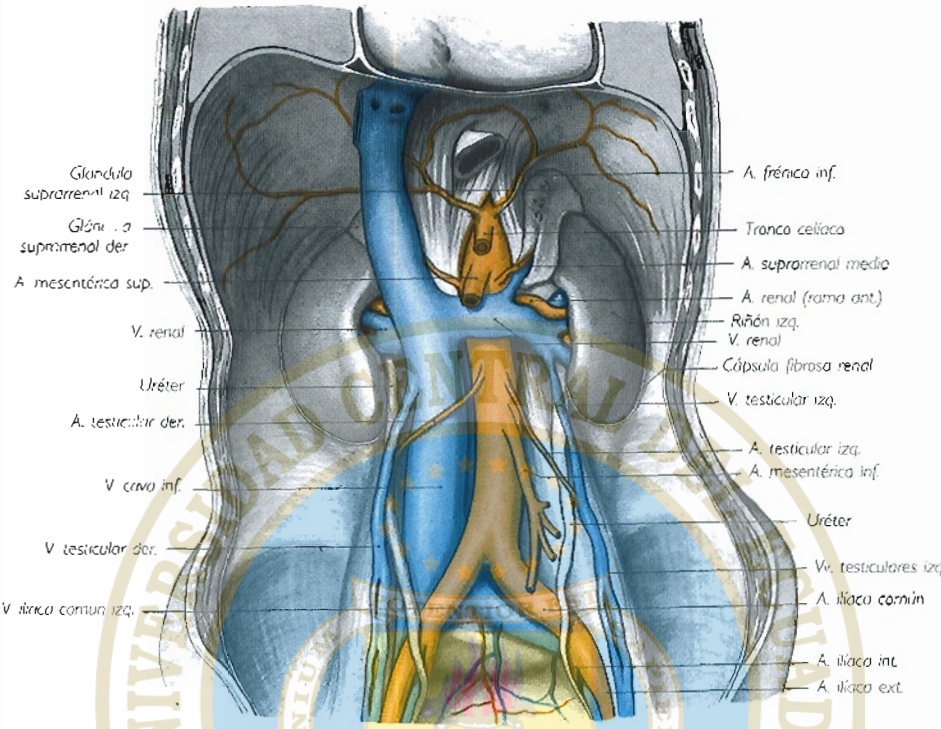

Fig. 131 ▪ Porción abdominal de la aorta y vena cava inferior.

Presentan la misma disposición general que las arterias intercostales posteriores. Desde su origen, las arterias lumbares se dirigen lateralmente y pasan posteriores al tronco simpático. Además, la primera arteria lumbar discurre habitualmente posterior al pilar diafragmático correspondiente. Cada una de ellas penetra luego por debajo del ligamento arqueado medial correspondiente y discurre en el canal lateral vertebral. Al llegar frente al agujero intervertebral, se divide en dos ramas terminales, una posterior o dorsoespinal y otra anterior o abdominal.

La *rama dorsoespinal,* análoga a la de las arterias intercostales posteriores, proporciona: *a)* una *rama espinal* para el contenido del conducto vertebral y para la vértebra, y *b)* una *rama dorsal* que se distribuye en los músculos y en los tegumentos de la región lumbar.

La *rama anterior o abdominal* se dirige lateralmente, entre las partes principal y accesoria del músculo psoas mayor, y a continuación pasa posterior o anteriormente al músculo cuadrado lumbar. Según Salmon y Dor, la rama anterior de las dos primeras arterias lumbares discurre posterior a dicho músculo, mientras que las dos siguientes pasan anteriormente. De cualquier manera, cada una de ellas se distribuye por la pared lateral del abdomen. Las ramificaciones de las ramas anteriores se anastomosan a cada lado, en la pared abdominal, con las de las arterias circunflejas ilíacas superficial

© MAGSON S.A. Fotocopiar sin autorización es un delito

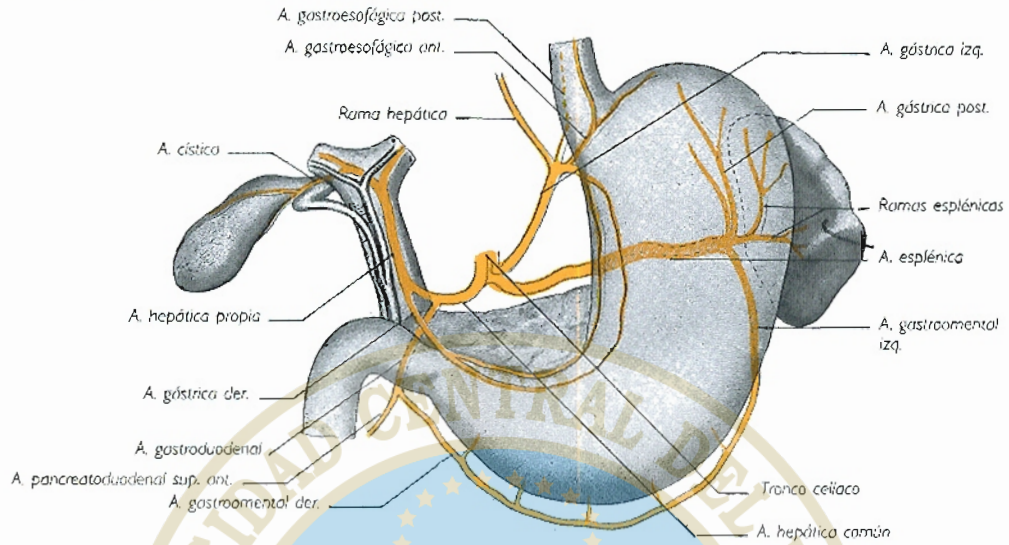

Fig. 132 ▪ Tronco celíaco y sus ramas.

y profunda, epigástrica superficial, epigástrica inferior, torácica interna, intercostales posteriores e iliolumbar.

▪ **TRONCO CELÍACO.** El tronco celíaco proporciona toda la sangre arterial del hígado, del estómago, del omento mayor y del bazo, y contribuye en gran parte a la vascularización del páncreas (figs. 132, 133, 134 y 135).

Nace de la cara anterior de la aorta, ligeramente a la izquierda de la línea media, inmediatamente inferior a las arterias frénicas inferiores y frente al borde inferior de la duodécima vértebra torácica o del disco que une dicha vértebra con la primera vértebra lumbar. El tronco celíaco mide de 1 a 3 cm de longitud, y se extiende hasta el borde superior del cuerpo del páncreas, alcanzando su extremo derecho, cerca del cuello, donde termina.

El origen aórtico del tronco celíaco está situado unas veces inferiormente, otras veces al mismo nivel y, más a menudo, superiormente al borde superior del páncreas. Así, para alcanzar este borde, el tronco celíaco se dirige a veces anterior y superiormente, a veces directamente anterior y otras veces anterior e inferiormente (de Rio-Branco, P. Descomps). En el primer caso, el tronco celíaco, rodeado por los elementos del plexo celíaco, está recubierto por el páncreas, y en los otros dos casos por el peritoneo parietal.

El tronco celíaco, que está rodeado por ganglios y nervios del plexo celíaco (v. *Plexo celíaco*), así como por nódulos linfáticos, termina dividiéndose en tres ramas: la *arteria gástrica izquierda,* la *arteria hepática común* y la *arteria esplénica.* Por lo común, la arteria gástrica izquierda, que es la más pequeña de las tres, se origina de la cara su-

perior del tronco celíaco, que se divide poco después en dos gruesas ramas: una derecha, que es la arteria hepática común, y otra izquierda, que es la arteria esplénica (figuras 132 y 133). A veces, pero con menor frecuencia, el tronco celíaco proporciona sus tres ramas terminales al mismo tiempo.

1. Arteria gástrica izquierda. Desde su origen, esta arteria, a la que acompaña la vena gástrica izquierda, se dirige al principio superiormente y a la izquierda, adosada por el peritoneo al pilar izquierdo del diafragma. Después describe una curva cóncava inferiormente denominada *arco de la arteria gástrica izquierda,* y se dirige inferiormente, a la izquierda y en sentido anterior. En esta parte curvilínea de su trayecto, la arteria eleva el peritoneo formando un pliegue falciforme, el *pliegue gastropancreático.* La arteria gástrica izquierda alcanza así la curvatura menor del estómago, a la cual llega un poco inferiormente al cardias. Se divide poco después en dos ramas, una anterior y otra posterior, que descienden aplicadas sobre la pared gástrica a lo largo de la curvatura menor y habitualmente terminan anastomosándose con las ramas terminales de la arteria gástrica derecha (figs. 132 y 133; para detalles v. *Arteria gástrica derecha*).

La vena gástrica izquierda acompaña a la arteria y se extiende a lo largo de su borde inferior en el pliegue gastropancreático; después, más inferiormente, se sitúa anterior a la arteria hasta el ángulo de bifurcación del tronco celíaco en arteria hepática común y arteria esplénica y desemboca en la vena porta hepática cerca de su origen, posteriormente al páncreas (v. fig. 290). La arteria gástrica izquierda, acompañada por el plexo gástrico izquierdo, también está relacionada con los nódulos linfáticos gástricos izquierdos, así como con los ramos gástricos del nervio vago y con el ganglio celíaco izquierdo. *a)* RAMAS. La arteria gástrica izquierda proporciona antes de su división: ❑ *a)* una *rama hepática* inconstante que se dirige al lóbulo izquierdo del hígado por la parte posterior o izquierda (porción densa) del omento menor; ❑ *b) ramas esofágicas,* una anterior y otra posterior, destinadas a las paredes de la región del cardias del estómago y del extremo inferior del esófago, y ❑ *c)* una *rama fúndica anterior* destinada al fundus gástrico. Todas estas ramas se desprenden del arco de la arteria gástrica izquierda. La rama fúndica anterior nace a menudo de un tronco común con la rama esofágica anterior.

Las *ramas terminales* de la arteria gástrica izquierda proporcionan *ramas gástricas* anteriores y posteriores para las paredes anterior y posterior del estómago.

2. Arteria hepática común. A lo largo de su trayecto, la arteria hepática común es casi *horizontal* y se dirige anteriormente y a la derecha, a lo largo y superiormente al borde superior del cuerpo y del tubérculo omental del páncreas; cruza el lado izquierdo de la vena porta hepática y se sitúa anterior a este vaso en el omento menor. Al pasar de la pared abdominal al omento menor, la arteria forma un repliegue peritoneal denominado *pliegue hepatopancreático.*

En esa localización, la arteria hepática común se divide en sus dos ramas terminales: la arteria hepática propia y la arteria gastroduodenal (figs. 132 y 133).

La arteria hepática común, así como sus ramas, también están en estrecha relación con el plexo hepático y con los nódulos linfáticos hepáticos (para detalles v. *Pe-*

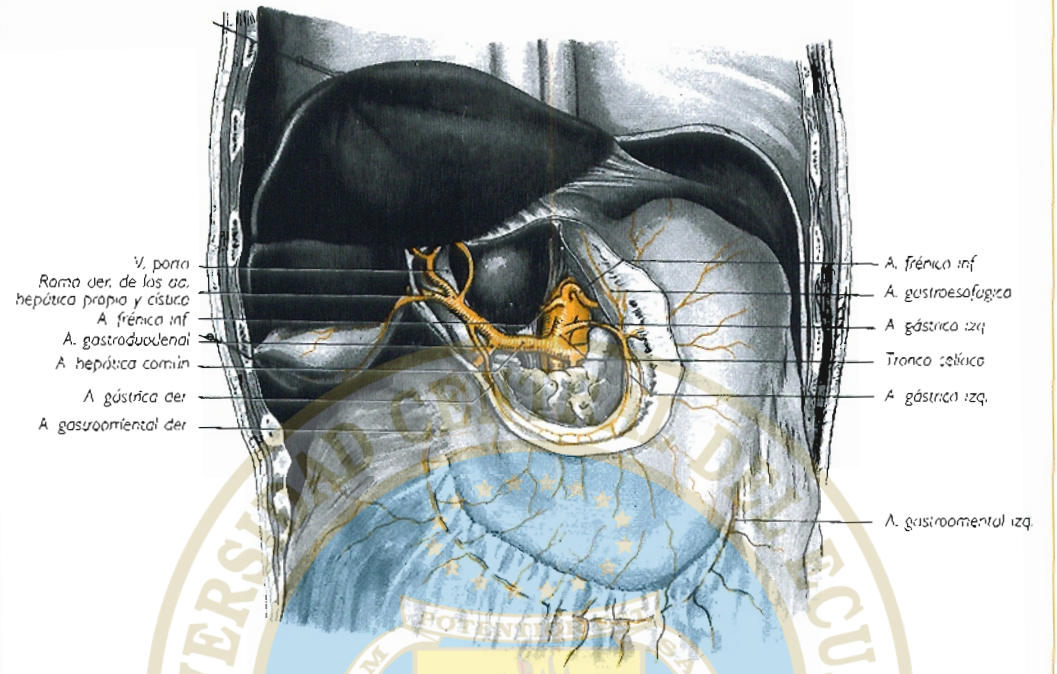

Fig. 133 ▪ Tronco celíaco. Esta figura muestra principalmente las arterias hepática común y gástrica izquierda.

díclulo hepático). Como todas las arterias viscerales, la arteria hepática común y sus ramas dan ramas muy cortas para los nódulos linfáticos vecinos.

a) ARTERIA HEPÁTICA PROPIA. La arteria hepática propia continúa a la arteria hepática común, cambia enseguida de dirección, se endereza y asciende en el omento menor oblicuamente, en sentido superior y a la derecha, hacia el porta hepático (figs. 132 y 133). En esta parte ascendente de su trayecto, la arteria hepática propia se sitúa en el espesor del omento menor, anteriormente a la vena porta y a la izquierda del conducto colédoco.

Un poco inferiormente al porta hepático, la arteria se divide en dos ramas terminales, una derecha y otra izquierda.

Las dos ramas terminales de la arteria hepática propia penetran en el hígado, donde se ramifican de una forma que se describirá al estudiar este órgano.

La arteria hepática propia da, antes de su división, dos gruesas ramas que son, en orden de aparición, la arteria gástrica derecha y la arteria cística (figs. 132 y 133).

ARTERIA GÁSTRICA DERECHA. Es una rama delgada que se desprende de la arteria hepática común o de la arteria hepática propia, un poco superiormente a la arteria gastroduodenal. Desciende en el espesor del omento menor, anterior a la vena porta hepática, siguiendo un trayecto recurrente oblicuo inferior y a la izquierda hasta el borde superior del duodeno. Entonces se incurva bruscamente hacia la izquierda, cruza el borde superior del píloro, dividiéndose a lo largo de la curvatura menor del estómago en dos ramas que se anastomosan con las ramas terminales de la arteria gástrica iz-

quierda. Sin embargo, la anastomosis puede producirse solamente entre la arteria gástrica derecha no bifurcada y la rama terminal posterior de la arteria gástrica izquierda, o bien puede no existir (fig. 132).

ARTERIA CÍSTICA. Nace a veces directamente de la arteria hepática propia o, con más frecuencia, de su rama derecha. Esta arteria se dirige horizontalmente, en sentido anterior y a la derecha, hacia el cuello de la vesícula biliar, que aborda por su lado izquierdo. Se divide en dos ramas terminales: una izquierda, que continúa primero el trayecto de la arteria sobre el lado izquierdo y después sobre la cara superior de la vesícula, y otra derecha, que alcanza el lado derecho de la vesícula y cruza su cara inferior (Pedro Belou) (para las relaciones v. *Pedículo hepático*).

b) ARTERIA GASTRODUODENAL. Esta arteria nace de la arteria hepática común cuando ésta cambia de dirección para ascender hacia el porta hepático. Su origen divide el tronco de la arteria hepática común en dos segmentos: uno, situado a la izquierda, es la *arteria hepática común;* el otro, que se dirige al hígado, es la *arteria hepática propia.*

La arteria gastroduodenal desciende oblicuamente en sentido inferior y a la derecha, sobre la cara posterior de la porción superior del duodeno, bordeando el límite derecho del receso inferior de la bolsa omental, es decir, siguiendo la línea a lo largo de la cual el peritoneo se refleja desde la cara posterior de la porción superior del duodeno sobre el páncreas. Al llegar al borde inferior del duodeno, la arteria gastroduodenal se divide en dos ramas: la *arteria pancreatoduodenal superior anterior* y la *arteria gastroomental derecha.* Previamente ha proporcionado una *arteria pancreatoduodenal superior posterior* (fig. 134).

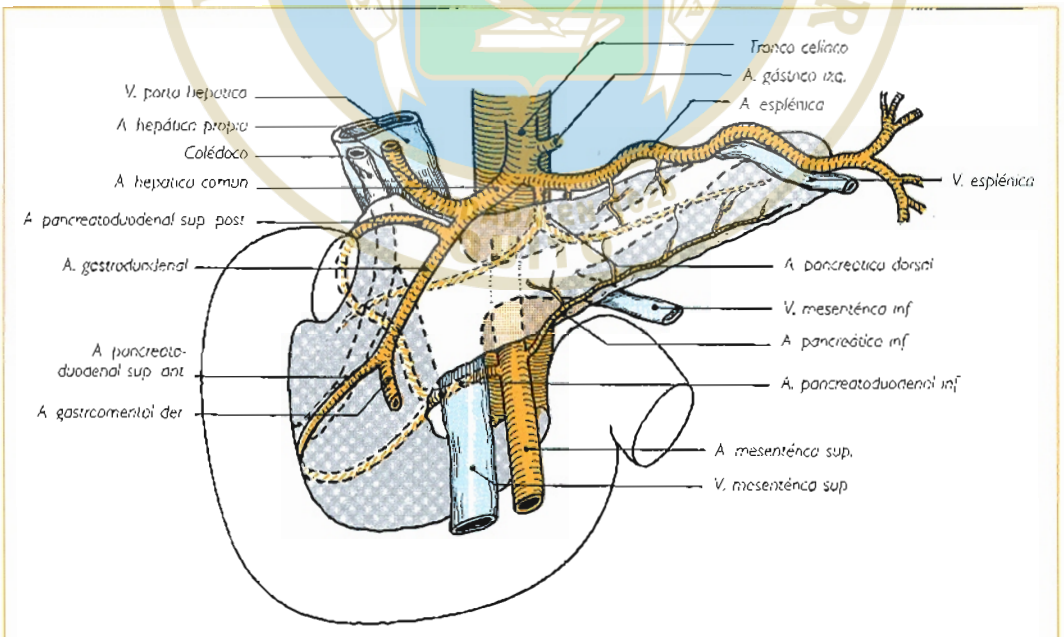

Fig. 134 ▪ Vasos del páncreas.

La *arteria pancreatoduodenal superior posterior* se desprende de la arteria gastroduodenal posteriormente al duodeno y superiormente o a la altura del borde superior del páncreas. Se dirige a la derecha y cruza por primera vez el conducto cóledoco pasando anterior a éste. Desciende enseguida por la cara posterior del páncreas, a la derecha del conducto colédoco. La arteria se inclina pronto a la izquierda, cruza una segunda vez el conducto colédoco, pasando posteriormente a él, y se anastomosa con la rama posterior de la arteria pancreatoduodenal inferior, que es rama de la arteria mesentérica superior (fig. 134).

La *arteria pancreatoduodenal superior anterior* es una de las dos ramas terminales de la arteria gastroduodenal. Se dirige a la derecha, hacia el borde medial de la porción descendente del duodeno, y rodea el borde derecho de la cabeza del páncreas, pasando unas veces superiormente (fig. 134) o, más a menudo, inferiormente al conducto colédoco, cercana y un poco superiormente al ángulo formado por las porciones descendente y horizontal del duodeno (Evrard) (fig. 157). Se anastomosa, en la cara posterior del proceso unciforme del páncreas (Evrard), con la rama anterior de la arteria pancreatoduodenal inferior, que es rama de la arteria mesentérica superior (fig. 134).

La *arteria gastroomental derecha o arteria gastroepiploica derecha* se dirige inferiormente y a la izquierda, y sigue en el espesor del omento mayor la curvatura mayor del estómago, de la cual queda siempre un poco alejada. Se anastomosa con la arteria gastroomental izquierda, rama de la arteria esplénica. A lo largo de su trayecto, la arteria proporciona numerosas ramas destinadas a las dos caras del estómago y al omento mayor.

3. Arteria esplénica. La arteria esplénica es la rama más voluminosa del tronco celíaco.

En su origen, la arteria esplénica está separada del origen de la arteria hepática común por la vena gástrica izquierda. Está en relación con el borde superior del cuerpo del páncreas (figs. 134 y 135), pero pronto se sitúa en la cara posterior de este órgano y discurre de derecha a izquierda sobre esta cara, a lo largo del borde superior de la glándula, describiendo sinuosidades que son visibles superiormente a dicho borde. En el extremo lateral del cuerpo del páncreas, la arteria franquea el borde superior de la glándula y pasa anterior a la cola del páncreas; después discurre en el ligamento pancreatoesplénico y se divide en las proximidades del hilio esplénico en dos ramas terminales, una superior y otra inferior (fig. 132).

A lo largo de su trayecto, la arteria esplénica está rodeada por el plexo esplénico y acompañada por los nódulos linfáticos esplénicos. Está también en relación más o menos estrecha, según la región, con la vena esplénica. Se relaciona también con los órganos de la pared posterior del abdomen (v. *Relaciones de la cara posterior del cuerpo del páncreas*).

a) RAMAS COLATERALES. La arteria esplénica suministra:

1. *Ramas pancreáticas.* Entre éstas se señala frecuentemente una arteria pancreática dorsal (v. *Vasos del páncreas*).

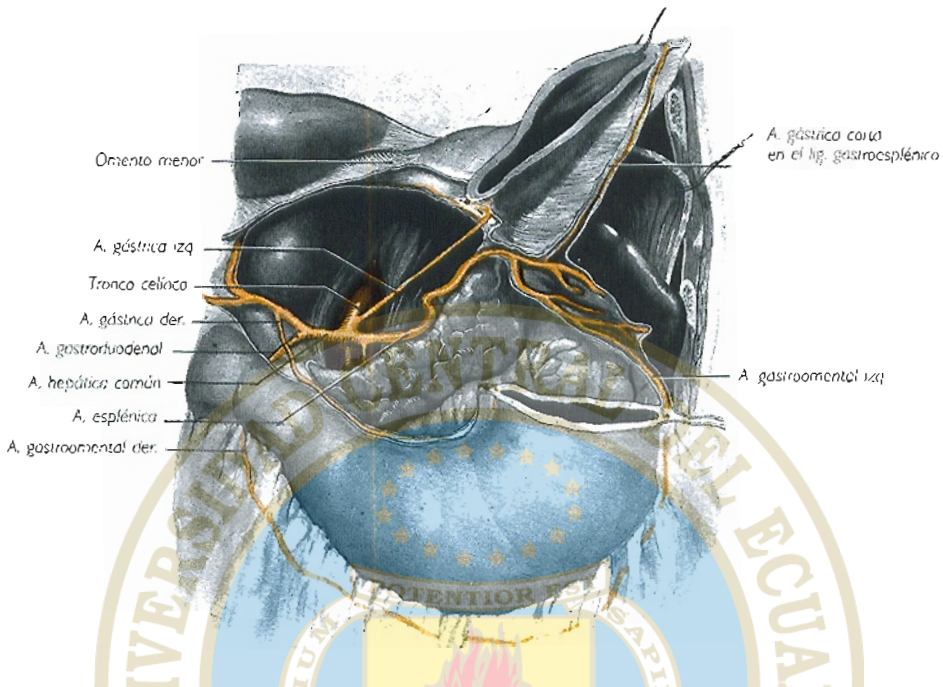

Fig. 135 ▪ Tronco celíaco. Esta figura muestra la arteria esplénica.

2. *Ramas para los nódulos linfáticos.* Destinadas a los nódulos linfáticos esplénicos.

3. *Arterias gástricas cortas.* Se encuentran en número de dos a seis y se dirigen al estómago en el espesor del ligamento gastroesplénico; una de ellas, más voluminosa, se ramifica en la cara posterior del fundus gástrico hasta el cardias: es la *arteria gástrica posterior.*

Las arterias gástricas cortas pueden desprenderse del tronco de la arteria esplénica, de sus ramas terminales o de sus ramas hiliares.

4. *Arteria gastroomental izquierda o arteria gastroepiploica izquierda.* Esta arteria tiene un origen tan variable como el de las arterias gástricas cortas; nace en general del tronco de la arteria esplénica, cerca de su bifurcación o bien de su rama inferior. Al igual que las arterias gástricas cortas, se dirige al estómago por el ligamento gastroesplénico y alcanza su curvatura mayor hacia la mitad de su parte vertical. La arteria gastroomental izquierda bordea enseguida de izquierda a derecha la curvatura mayor del estómago, de la que dista de 1 a 2 cm, y se anastomosa con la arteria gastroomental derecha. Proporciona ramas al estómago y al omento mayor.

b) RAMAS TERMINALES. Cada una de las dos ramas terminales se divide en dos o tres ramas secundarias que penetran en las depresiones del hilio esplénico.

ARTERIA MESENTÉRICA SUPERIOR

1. Origen. La arteria mesentérica superior irriga una parte del páncreas, el intestino delgado y la mitad derecha del intestino grueso. Nace de la cara anterior de la aorta, 1 cm aproximadamente inferior al tronco celíaco, a la altura del borde superior de la primera vértebra lumbar o del disco que separa ésta de la duodécima vértebra torácica.

2. Trayecto, relaciones y terminación. En la arteria mesentérica superior se pueden distinguir dos segmentos, uno supramesentérico y otro intramesentérico.

El *segmento supramesentérico* se extiende desde el origen de la arteria hasta su entrada en el mesenterio. En este trayecto, la arteria mesentérica superior desciende: ❑ anterior a la aorta, de la que está separada por la vena renal izquierda; ❑ posterior al páncreas y a la vena esplénica; ❑ a la izquierda y un poco posterior a la vena mesentérica superior (fig. 134); ❑ a la derecha de la confluencia de las venas esplénica y mesentérica inferior. La arteria se aparta del páncreas y cruza su borde inferior a la altura del cuello; a continuación pasa anteriormente al proceso unciforme del páncreas y a la porción horizontal del duodeno, que separa la arteria mesentérica superior de la arteria mesentérica inferior, ❑ desciende a la izquierda de la vena mesentérica superior, a la derecha de la porción ascendente del duodeno, y penetra en el mesenterio cuando cruza anteriormente la porción horizontal del duodeno.

En su *segmento intramesentérico,* la arteria mesentérica superior desciende inferior y a la derecha, describiendo una curva cuya convexidad se orienta a la izquierda (fig. 137). Al principio bordea la raíz del mesenterio, después se aleja a partir del origen de la arteria ileocólica y termina a una distancia de la flexura ileocólica que varía de 45 a 90 cm, en la parte del intestino delgado que representa el vértice del asa intestinal primitiva (Lardennois y Okinczyc). En este punto del intestino delgado, persiste a veces un vestigio del conducto vitelino denominado divertículo de Meckel. Tradicionalmente se afirma que, en el mesenterio, la arteria se halla a la izquierda y un poco posterior a la vena mesentérica superior. Sin embargo, la vena cruza frecuentemente a la arteria de inferior a superior y de izquierda a derecha, pasando anteriormente a ella (Hovelacque).

La arteria mesentérica superior y sus ramas están en relación con el plexo mesentérico superior. En el trayecto de los vasos mesentéricos superiores y de sus ramas se escalonan los numerosos nódulos linfáticos mesentéricos superiores.

3. Ramas colaterales. Además de algunas ramas muy delgadas destinadas a los ganglios del plexo celíaco y a la parte vecina del páncreas, la arteria mesentérica superior da origen a la arteria pancreatoduodenal inferior, la arteria pancreática inferior, las arterias yeyunales, las arterias ileales y la arteria cólica derecha.

a) ARTERIA PANCREATODUODENAL INFERIOR. Esta rama se separa de la arteria mesentérica superior frente al borde inferior del cuello del páncreas. Se divide poco después en dos ramas: una posterior (superior) y otra anterior (inferior). Ambas se dirigen a la

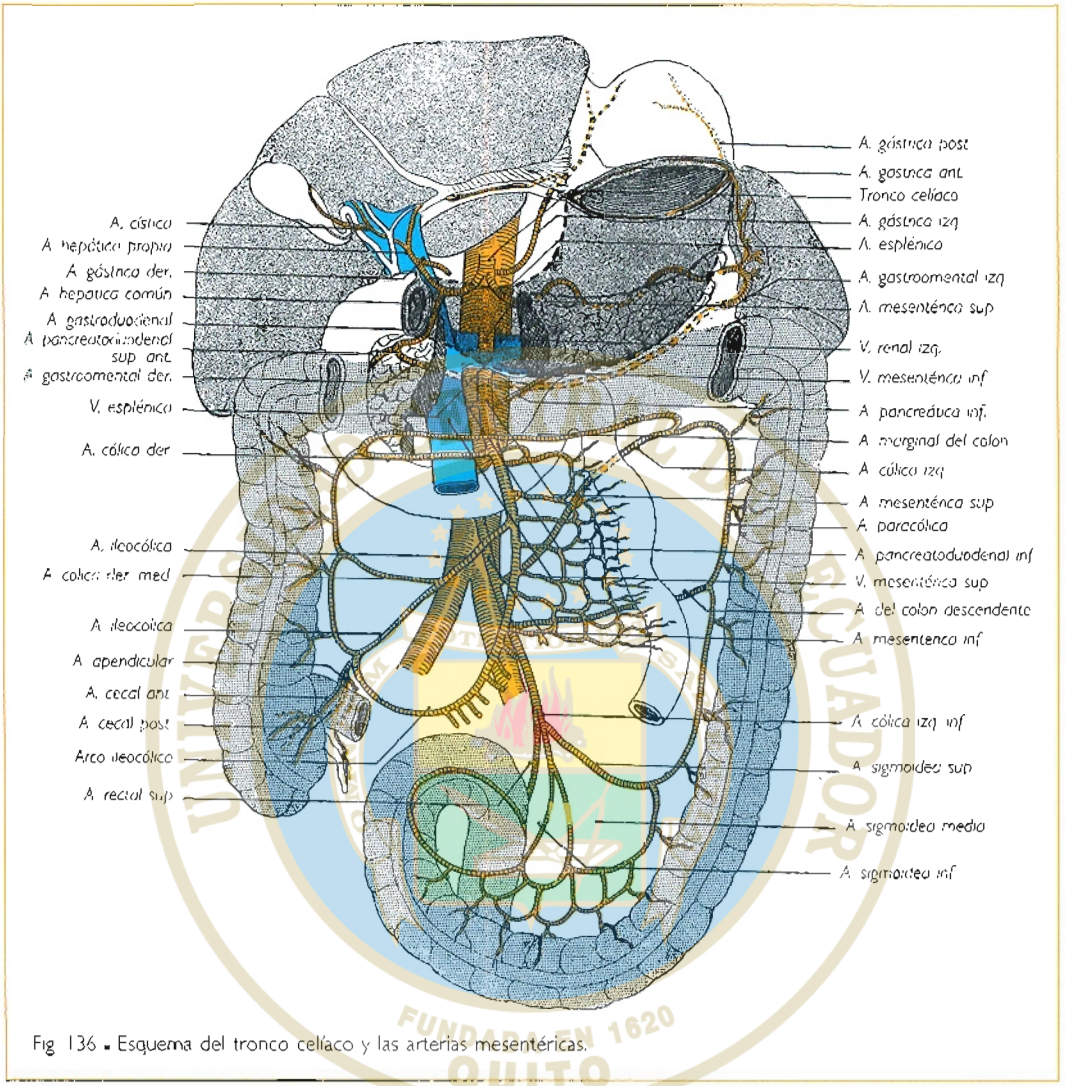

Fig. 136 - Esquema del tronco celíaco y las arterias mesentéricas.

derecha. La primera discurre sobre la cara posterior de la cabeza del páncreas, y la segunda sobre la cara posterior del proceso unciforme (Evrard). Se anastomosan con las arterias pancreatoduodenales superiores anterior y posterior, ramas de la arteria gastroduodenal (v. *Vasos del páncreas*). Una de sus ramificaciones se dirige hacia la izquierda, a lo largo de la porción ascendente del duodeno, y se anastomosa con la primera arteria yeyunal.

Las dos ramas terminales de esta arteria pueden nacer directamente de la arteria mesentérica superior. Existen entonces dos arterias pancreatoduodenales inferiores. *b)* ARTERIA PANCREÁTICA INFERIOR (TESTUT). ARTERIA PANCREÁTICA MAGNA. La arteria pancreática inferior nace de la arteria mesentérica superior cuando ésta se separa de la

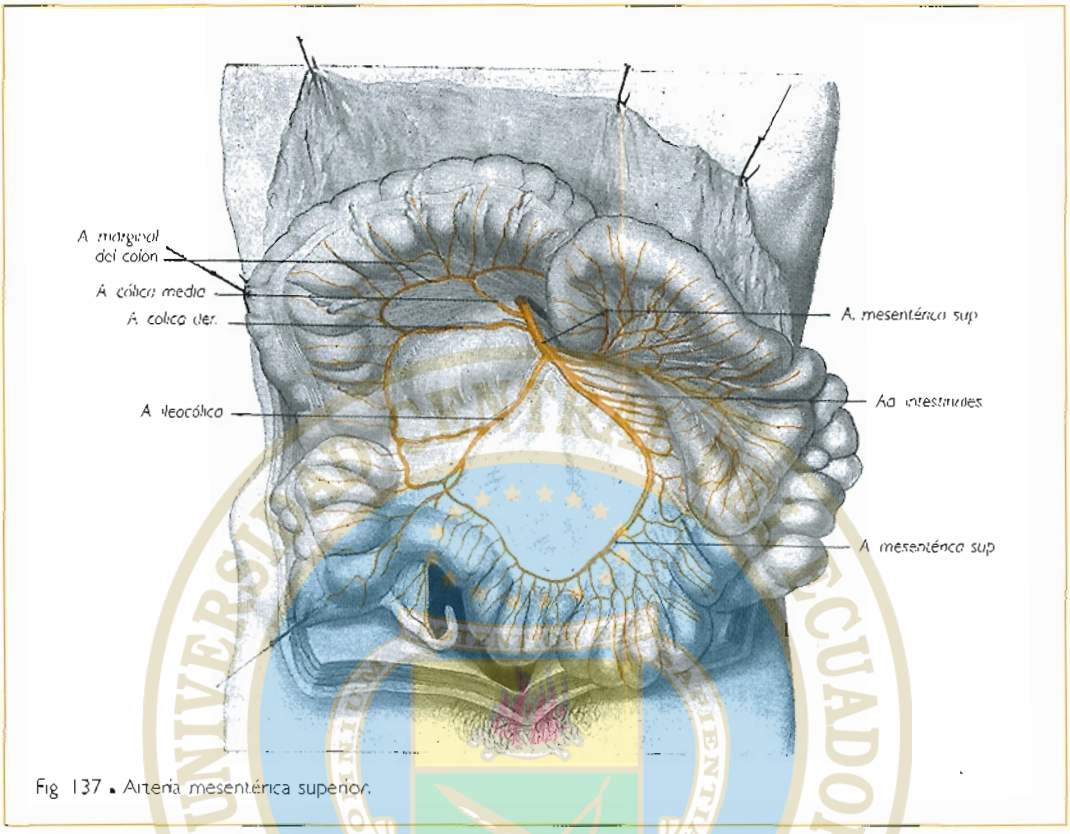

Fig. 137. Arteria mesentérica superior.

cara posterior de la glándula. Se dirige a la izquierda y bordea de derecha a izquierda la parte inferior del cuerpo del páncreas.

La arteria pancreática inferior, cuando es única, sustituye a la rama transversa de otra *arteria denominada arteria pancreática magna.* Ésta se desprende de la arteria mesentérica superior posteriormente al páncreas, desciende y se divide frente al borde inferior del cuello de este órgano en dos ramas terminales, una izquierda y otra derecha. La rama izquierda sigue, de derecha a izquierda, el borde inferior del páncreas; representa a la arteria pancreática inferior. ❑ La rama derecha asciende anteriormente a la cabeza del páncreas y se anastomosa con la arteria pancreatoduodenal superior anterior.

c) ARTERIAS YEYUNALES Y ARTERIAS ILEALES. En número de 12 a 15, estas arterias nacen del borde izquierdo de la arteria mesentérica superior y se introducen en el espesor del mesenterio, hacia el intestino delgado (fig. 137). Las arterias más superiores, que son las yeyunales, son más gruesas que las inferiores, es decir, las ileales.

Cada una de ellas se bifurca a cierta distancia del intestino, y las dos ramas resultantes se anastomosan con las ramas de las arterias vecinas. Se forma así, a lo largo de todo el intestino, una primera serie de arcos de convexidad intestinal. De la con-

vexidad de estos arcos parten nuevas ramas que se dividen a su vez y se anastomosan, como las primeras, por medio de una segunda serie de arcos, los cuales dan nacimiento a un gran número de ramas que constituyen una tercera serie de arcos. Se forman en general tres series de arcos, raramente cuatro o cinco. Sin embargo, sólo existe una fila de arcos en los dos extremos del yeyuno-íleon.

De la última serie de arcos, denominados *vasos paralelos* (Dwight), parten las ramificaciones que se dirigen directamente al borde adherente del intestino: son los *vasos rectos.* Cada vaso recto se divide en dos ramas, una derecha y otra izquierda, que se ramifican en la cara correspondiente del asa intestinal. La división se realiza a una distancia variable del intestino, a veces en el origen mismo del vaso recto. Por último, con frecuencia, las ramas anterior y posterior nacen separadamente de los vasos paralelos.

Una de las ramas, ya sea la anterior o la posterior, da a veces nacimiento, cerca del borde mesentérico del intestino, a una rama que asciende, cruza dicho borde y penetra en la pared, sobre la otra cara del tubo intestinal. Estas ramas son diferentes de las que se han descrito con el nombre de *vasos retrógrados,* que en realidad no existen (Hovelacque) (fig. 138).



Fig. 138 ▪ Ramificación de los vasos rectos en la pared intestinal (Según Hovelacque).

Las ramas anterior y posterior de los vasos rectos discurren en principio bajo la serosa, atraviesan la muscular y terminan en la submucosa.

En su trayecto intraparietal, suministran colaterales que se anastomosan con las colaterales de las ramas vecinas. Cerca del borde libre del intestino, se dividen en la submucosa en dos ramas terminales que divergen y se anastomosan con las ramas semejantes de las arterias vecinas. Así se forman asas arteriales que constituyen en cada cara del intestino una serie de arcos longitudinales (fig. 138), de donde parten finas ramas que se anastomosan en forma de red sobre el borde libre (Hovelacque).

La primera arteria yeyunal presenta una disposición un tanto particular. Se desprende de la arteria mesentérica superior cuando ésta emerge en el borde inferior del páncreas, y se dirige enseguida a la izquierda hacia la flexura duodenoyeyunal, bifurcándose cerca de ésta. De sus dos ramas de bifurcación, la derecha se dirige a la derecha, a lo largo del borde pancréatico de las porciones inferior y ascendente del duodeno, y se anastomosa con la arteria pancreatoduodenal inferior; la izquierda bordea la parte inicial del yeyuno y forma, anastomosándose con la segunda arteria yeyunal, el extremo superior de la primera serie de arcos (Grégoire).

d) ARTERIAS CÓLICAS DERECHAS. Las tres arterias cólicas derechas son, de superior a inferior: la arteria cólica derecha, la arteria cólica derecha media y la arteria ileocólica (fig. 136).

ARTERIA CÓLICA DERECHA (ARTERIA CÓLICA DERECHA SUPERIOR O ARTERIA DEL ÁNGULO CÓLICO DERECHO [CORSY Y AUBERT]). Se separa de la cara anterior de la arteria

mesentérica superior anteriormente a la porción horizontal del duodeno y cerca del borde inferior del páncreas. Asciende enseguida casi verticalmente hacia el extremo derecho de la parte móvil del colon transverso y se divide pronto en dos ramas terminales, que nacen unas veces superiormente a la raíz del mesocolon transverso, es decir, en el mesocolon, más o menos cerca de la parte móvil del colon transverso, y otras inferiormente a la inserción del mesocolon (J. Gosset). De las dos ramas terminales, ❑ la *rama ascendente* se anastomosa en el mesocolon transverso con una rama de la arteria cólica izquierda y constituye con ella la *arteria marginal del colon* o *arteria yuxtacólica* o *arco marginal del colon;* ❑ la *rama descendente* forma un arco anastomótico con la arteria cólica derecha media o con la rama cólica de la arteria ileocólica.

De la arteria cólica derecha nace a veces una rama importante conocida con el nombre de *arteria cólica media*. Esta rama se origina en general directamente del tronco de la arteria mesentérica superior en las proximidades del origen de la arteria cólica derecha (figs. 137 y 139). Desciende en el espesor del mesocolon hacia la parte media del colon transverso y se anastomosa con la arteria marginal del colon (fig. 137).

ARTERIA CÓLICA DERECHA MEDIA. La arteria cólica derecha media o arteria del colon ascendente es inconstante. Nace unas veces del tronco de la arteria mesentérica superior y otras de la arteria ileocólica. Se dirige lateralmente y se divide, en las proximidades del colon ascendente, en dos ramas, una ascendente y otra descendente. Estas ramas se anastomosan con la rama descendente de la arteria cólica derecha superiormente y con la rama cólica de la arteria ileocólica inferiormente. La arteria cólica derecha media suele estar ausente.

ARTERIA ILEOCÓLICA (ARTERIA CÓLICA DERECHA INFERIOR). Nace a una altura variable, por lo común ligeramente superior al borde inferior de la porción horizontal del duodeno. Desciende oblicuamente en sentido inferior y a la derecha a lo largo de la raíz del mesenterio, cruza la cara anterior de la vena mesentérica superior y parece prolongar el tronco de la arteria mesentérica superior hacia el ciego.

Puesto que la arteria ileocólica sigue el borde adherente del mesenterio, presenta las mismas relaciones que éste (v. *Mesenterio*).

Esta arteria se divide habitualmente, a cierta distancia de la flexura ileocólica, en un manojo de ramas terminales o en dos ramas principales (Hovelacque y Sourdin): una cólica y otra ileal. ❑ La *rama cólica* asciende a lo largo del colon ascendente y se anastomosa con la rama descendente de la arteria cólica derecha media o, cuando ésta se halla ausente, de la arteria cólica derecha. ❑ La *rama ileal* se inclina hacia el intestino delgado y constituye, anastomosándose con la rama terminal de la arteria mesentérica superior, el arco ileocólico, el cual sólo abarca los últimos 40 o 50 cm del yeyunoíleon (Latarjet).

Del arco ileocólico y del arco paracólico formado por las arterias cólicas anastomosadas, nacen vasos terminales rectos destinados al ciego y al colon. Entre éstos hay dos que presentan una disposición especial: las *arterias cecal anterior y cecal posterior.*

La *arteria cecal anterior* pasa anterior al íleon y se ramifica en la cara anterior del ciego.

La *arteria cecal posterior* pasa posterior al íleon y se distribuye en la cara posterior del ciego. De la arteria cecal posterior o de la arteria ileocólica se desprende muy frecuentemente la arteria apendicular, destinada al apéndice vermiforme.

La *arteria apendicular* desciende posterior al íleon y alcanza el borde mesentérico del apéndice vermiforme; unas veces se une a él cerca de su base y lo sigue hasta su extremo, pero con mayor frecuencia se acerca gradualmente al apéndice vermiforme, se une con él cerca de su extremo y penetra en su espesor (Hovelacque y Sourdin). Proporciona algunas ramas a la pared apendicular, una *arteria cecoapendicular* que se dirige hacia el ciego y una rama inconstante, la *arteria ileoapendicular,* que asciende hacia el borde libre del íleon.

Las arterias cecal anterior, apendicular e ileoapendicular determinan la formación de repliegues peritoneales que se describirán junto con el peritoneo cecoapendicular.

4. Ramas terminales. Después de suministrar todas sus ramas, la arteria mesentérica superior se comporta como una arteria yeyunal o ileal y termina bifurcándose. De las dos ramas de bifurcación, una se anastomosa con la última de las ramas ileales de la arteria mesentérica superior y la otra con la rama ileal de la arteria ileocólica.

Esta forma de terminación de la arteria mesentérica superior, tal como la entienden Lardennois y Okinczyc, es exacta desde un punto de vista embriológico. Sin embargo, las dos ramas de bifurcación no se diferencian morfológicamente en nada de las ramas de división de las arterias yeyunales o ileales vecinas. La mayor parte de los autores también describen la arteria ileocólica como una rama terminal de la arteria mesentérica superior, porque parece prolongar el tronco de la arteria mesentérica superior a lo largo de la raíz del mesenterio.

■ **ARTERIAS SUPRARRENALES MEDIAS.** Las arterias suprarrenales medias son dos, una derecha y otra izquierda; se desprenden de las caras laterales de la aorta, casi a la misma altura que la arteria mesentérica superior (fig. 131). Se dirigen hacia el borde medial de la glándula suprarrenal cruzando los pilares del diafragma. La arteria derecha, más larga que la izquierda, pasa posteriormente a la vena cava inferior. Cada una de estas arterias se ramifica en las dos caras de la glándula suprarrenal. Las arterias suprarrenales medias son inconstantes. En un tercio de los casos se hallan a la derecha y en la mitad de los casos a la izquierda.

■ **ARTERIAS RENALES.** Las arterias renales son generalmente dos, una derecha y otra izquierda. Pueden observarse dos, raramente tres y excepcionalmente cuatro en un solo lado; únicas o dobles, nacen normalmente de las caras laterales de la aorta, un poco inferiormente a la arteria mesentérica superior y a la altura de la primera vértebra lumbar. Desde este punto, estas voluminosas arterias se dirigen lateral y un poco inferiormente hasta las proximidades del hilio renal, donde se dividen en ramas terminales (fig. 131). Éstas son generalmente dos, una anterior y otra posterior.

En este trayecto, las arterias renales, rodeadas por los plexos renales, están en relación posteriormente con los pilares del diafragma, el tronco simpático abdominal y el músculo psoas mayor.

Anteriormente, la arteria renal izquierda está recubierta por la vena renal correspondiente. La arteria renal derecha se relaciona, de medial a lateral, al principio con la vena cava inferior y después con la vena renal derecha.

Las arterias renales forman parte del pedículo renal. En este pedículo, la arteria y su rama anterior están situadas anteriormente a la pelvis renal; pasan posteriormente a la vena renal y a sus principales ramas de origen (para detalles v. *Pedículo renal*).

1. Ramas. Antes de dividirse, cada arteria renal suministra finas ramas a los nódulos linfáticos vecinos, a la cápsula adiposa del riñón, a la pelvis renal y a la parte superior del uréter. La rama más importante, la *arteria suprarrenal inferior,* nace de la arteria renal o de una de sus ramas terminales y alcanza el extremo inferior de la glándula suprarrenal, donde se ramifica. ❑ Las ramas terminales penetran en el seno renal. Se describirán junto con los vasos renales.

■ **ARTERIAS TESTICULARES Y OVÁRICAS.** Las arterias testiculares están destinadas a los testículos. Las arterias ováricas se dirigen a los ovarios y las trompas uterinas. Ambas son delgadas pero muy largas, las testiculares más que las ováricas; esta gran longitud se debe a la migración del testículo, que aumenta considerablemente la distancia comprendida entre el origen y la terminación de estas arterias.

1. Origen, trayecto y relaciones. Nacen normalmente de la cara anterior de la aorta, a una altura variable, en el intervalo comprendido entre las arterias renales y la arteria mesentérica inferior (fig. 131). Pueden nacer a alturas diferentes a derecha e izquierda.

1. Las *arterias testiculares* descienden, flexuosas, oblicuamente en sentido inferior y lateral hasta el anillo inguinal profundo del conducto inguinal; después recorren este conducto y descienden en el escroto hasta el testículo (fig. 153). Están acompañadas por las venas o por los plexos venosos testiculares y por los elementos del plexo testicular, que discurren entre los vasos sanguíneos.

Las arterias testiculares están cubiertas en su origen por el páncreas y el duodeno. Después sus relaciones difieren a derecha e izquierda.

La *arteria testicular derecha* discurre en el abdomen, posterior al peritoneo y al extremo inferior del mesenterio, así como a las arterias cólica derecha media e ileocólica, que la cruzan y de las cuales está separada por la fascia de adosamiento del mesocolon; discurre además anteriormente, o a veces posteriormente, a la vena cava inferior y al músculo psoas mayor y la fascia ilíaca. Cruza sobre el músculo psoas mayor la cara anterior del uréter y desciende enseguida lateral a este conducto hasta la bifurcación de la arteria ilíaca común. Después la arteria testicular derecha discurre entre el peritoneo y la fascia ilíaca, lateralmente a la arteria ilíaca externa, hasta el anillo inguinal profundo.

La *arteria testicular izquierda* se relaciona: anteriormente con el peritoneo, el colon sigmoideo y las arterias cólica izquierda y sigmoideas; posteriormente, con el músculo psoas mayor y la fascia ilíaca. Presenta con el uréter, las arterias cólicas y los vasos ilíacos externos las mismas relaciones que a la derecha.

En el conducto inguinal y en el escroto, la arteria testicular forma parte del cordón espermático (v. *Cordón espermático y arterias de los testículos*).

2. Las *arterias ováricas* describen el mismo trayecto y presentan las mismas relaciones que las arterias testiculares, desde su origen hasta los vasos ilíacos. A partir de ese punto, las relaciones difieren. Mientras que la arteria testicular bordea la arteria ilíaca externa, la ovárica cruza dicho vaso pasando anteriormente a él, y desciende luego en el ligamento suspensorio del ovario hacia el extremo superior de dicho órgano.

2. Ramas. Las arterias testiculares y ováricas suministran algunas finas ramas colaterales a la cápsula adiposa del riñón y al uréter. Otras, muy finas, se dirigen al ciego a la derecha y al colon descendente a la izquierda (Grégoire y Tourneix).

Las *arterias testiculares* se dividen cerca del testículo en dos ramas principales destinadas al testículo y al epidídimo (v. estos órganos).

Las *arterias ováricas* emiten una rama tubárica lateral que se anastomosa con la arteria tubárica medial, rama de la arteria uterina, suministrando ramas al ovario y anastomosándose después con la rama terminal de la arteria uterina (v. *Vasos del ovario*).

ARTERIA MESENTÉRICA INFERIOR

1. Origen. La arteria mesentérica inferior irriga la parte izquierda del colon y el recto. Nace de la cara anterior de la aorta, ligeramente a la izquierda de la línea media, 4 o 5 cm más o menos superior a la bifurcación de la aorta, enfrente de la tercera vértebra lumbar o del disco comprendido entre las vértebras lumbares tercera y cuarta, o también frente al borde superior de la cuarta. Este origen es posterior a la porción horizontal del duodeno.

2. Trayecto y relaciones. Esta arteria se dirige al principio inferiormente y un poco a la izquierda hasta la arteria ilíaca común (figs. 136 y 139). En esta primera parte de su trayecto, la arteria, cubierta al principio por la porción horizontal del duodeno, la fascia de adosamiento retroduodeno pancreática (de Treitz) y más inferiormente por el peritoneo, discurre primero sobre la cara anterior y luego sobre la cara lateral de la aorta. Siempre oblicua inferiormente y a la izquierda, cruza el tronco simpático y después desciende lateralmente a lo largo de la aorta sobre el músculo psoas mayor, medial al uréter y a las arterias testiculares (fig. 140). Cuando la arteria mesentérica inferior alcanza la arteria ilíaca común, se incurva inferior y medialmente, cruza los vasos ilíacos comunes y desciende en el segmento vertical de la raíz del mesocolon sigmoideo hasta la tercera vértebra sacra, donde se divide en dos ramas terminales.

La arteria mesentérica inferior está envuelta por el plexo mesentérico inferior. Está también en relación, en su origen, con una masa ganglionar preaórtica.

Los nódulos linfáticos mesentéricos inferiores se escalonan a lo largo de su trayecto.

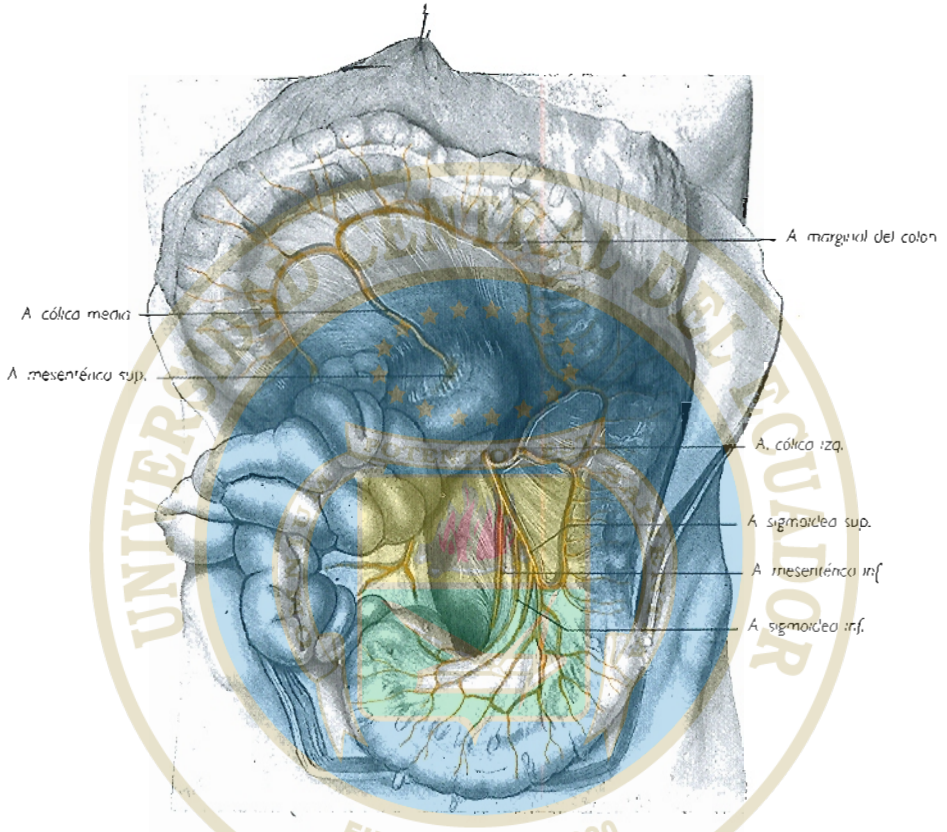

Fig. 139 ▪ Arteria mesentérica inferior.

3. Ramas colaterales. La arteria mesentérica inferior proporciona normalmente dos ramas colaterales, la arteria cólica izquierda y la arteria cólica izquierda inferior (figuras 136 y 139).

a) ARTERIA CÓLICA IZQUIERDA (arteria del ángulo cólico izquierdo). Se origina de la arteria mesentérica inferior, inferiormente al duodeno. Desde ese punto, este vaso se dirige superiormente y a la izquierda, cruza y bordea enseguida la vena mesentérica inferior, con la cual forma el arco vascular (de Treitz) (fig. 140). Junto con esta vena, la arteria cólica izquierda pasa anterior a las arterias testiculares y medial al uréter. Pronto la arteria se separa de la vena mesentérica inferior, que se acoda medialmente. Se divide inferiormente al mesocolon transverso, anteriormente al riñón y a algunos centímetros de la flexura cólica izquierda en dos ramas: ❑ una ascendente y otra descen-

dente. ❑ La rama ascendente o derecha discurre de izquierda a derecha en el mesocolon transverso y forma, anastomosándose con la rama ascendente de la arteria cólica derecha, la arteria marginal del colon o arteria yuxtacólica o arco marginal del colon. ❑ La rama descendente alcanza casi horizontalmente el colon descendente, desciende a lo largo del borde medial del colon y se une, a lo largo del colon descendente, a la rama ascendente de la primera arteria sigmoidea. ❑ La arteriografía en el sujeto vivo demuestra que la irrigación del colon transverso depende casi siempre por completo de la arteria mesentérica superior, mientras que la arteria mesentérica inferior sólo suele proporcionar sus primeras ramas a partir de la flexura cólica izquierda (R. y C. dos Santos).

b) ARTERIA CÓLICA IZQUIERDA INFERIOR O TRONCO DE LAS ARTERIAS SIGMOIDEAS. Esta rama nace de la arteria mesentérica inferior, inferiormente y muy cerca de la arteria cólica izquierda, un poco superior y lateral a la arteria ilíaca común. Poco después de su origen, cruza la vena mesentérica inferior y se divide en tres ramas, que son las arterias sigmoideas superior, media e inferior (fig. 140).

La *arteria sigmoidea superior* alcanza la parte inferior del colon descendente y el colon sigmoideo a lo largo de la raíz izquierda del mesocolon sigmoideo, cubierta por el peritoneo parietal, lateralmente a las arterias ilíacas común y externa. Cruza el uréter y, en la mujer, la arteria ovárica.

Las *arterias sigmoideas media e inferior* penetran en el mesocolon y se dirigen al colon sigmoideo. Cada una de ellas se divide en la proximidad del tubo intestinal en dos ramas, una ascendente y otra descendente, que se anastomosan con las ramas correspondientes de las arterias vecinas. Pueden localizarse en la parte media del colon sigmoideo algunos arcos arteriales de segundo orden (fig. 136).

La rama descendente de la arteria sigmoidea inferior se anastomosa con la arteria rectal superior izquierda o, más frecuentemente, con una rama que nace de la arteria mesentérica inferior un poco superior al recto (fig. 140). Esta rama se denomina *arteria sigmoidea ima.*

La arteria marginal del colon, formada por las arterias cólicas anastomosadas entre sí, da nacimiento a los vasos rectos, que se ramifican en las paredes del colon.

Existe muy frecuentemente una *arteria del colon descendente,* que nace unas veces del tronco de la arteria mesentérica inferior y otras de la arteria cólica izquierda, de la arteria sigmoidea superior o también del tronco de las arterias sigmoideas (fig. 137).

4. Ramas terminales. La arteria mesentérica inferior se divide, en el extremo superior del recto y hacia la mitad de su pared posterior, en dos ramas terminales, las arterias rectales superiores derecha e izquierda, que se ramifican en las paredes del recto (v. *Vasos del recto*).

Ciertos autores hacen terminar la arteria mesentérica inferior de forma inmediatamente inferior al origen de la arteria cólica izquierda inferior, dando a la parte subyacente del tronco de la arteria mesentérica inferior el nombre de *arteria rectal superior,* que se divide en el extremo superior del recto en dos ramas, las cuales constituyen las arterias rectales superiores que acabamos de describir.

Nos parece preferible conservar el nombre de *arteria mesentérica inferior* hasta el recto, reservando el nombre de *arterias rectales* para las arterias del recto, porque la arteria mesentérica inferior contribuye también a la irrigación del colon sigmoideo por medio de la arteria sigmoidea ima, que nace frecuentemente a poca distancia superior al recto (fig. 140).

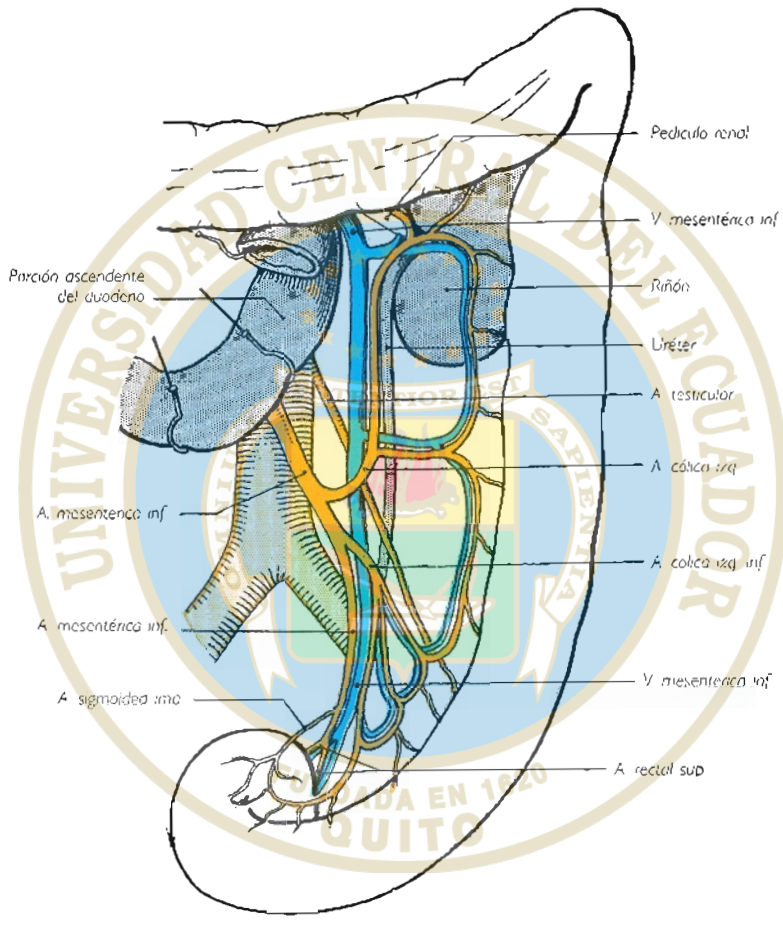

Fig. 140 - Arteria mesentérica inferior y ramas colaterales. Relaciones con la vena mesentérica inferior y con el uréter.

RAMAS TERMINALES DE LA AORTA

La aorta se divide habitualmente, a la altura del borde inferior de la cuarta vértebra lumbar, en tres ramas terminales: una media, que es la arteria sacra media, y dos laterales, que son las arterias ilíacas comunes.

A. Arteria sacra media

La arteria sacra media prolonga la aorta en la pelvis y representa el segmento pélvico atrofiado del tronco aórtico (fig. 141).

Nace de la cara posterior del extremo de la aorta y desciende adosada a la cara anterior de la quinta vértebra lumbar, del promontorio, del sacro y del cóccix; termina en el glomo coccígeo o cuerpo coccígeo.

Esta arteria está cubierta superiormente por la vena ilíaca común izquierda. Más inferiormente, corresponde al colon sigmoideo y al recto.

En su trayecto, la arteria sacra media proporciona:

1. La *quinta arteria lumbar,* que es análoga a las arterias lumbares aórticas.
2. *Ramas laterales* que se dirigen transversalmente laterales y se anastomosan en la cara anterior del sacro con las ramas mediales de las arterias sacras laterales.
3. Delgadas ramas destinadas a la pared posterior del recto.

B. Arterias ilíacas comunes

TRAYECTO. Desde su origen, las arterias ilíacas comunes se dirigen oblicuamente en sentido inferior y lateral y se dividen, después de un trayecto de 6 cm aproximadamente, en arterias ilíaca externa e ilíaca interna (fig. 141). Esta bifurcación suele realizarse medialmente a la articulación sacroilíaca y lateralmente al promontorio, a la altura del borde inferior de la quinta vértebra lumbar y del borde posterosuperior del ala del sacro, a 3 cm aproximadamente de la línea media a la derecha y a 4 cm a la izquierda. Sin embargo, no es raro observar que la arteria ilíaca común se divide un poco superior o inferiormente al borde inferior de la quinta vértebra lumbar.

RELACIONES. ❑ *Anteriormente,* las arterias ilíacas comunes están cubiertas por el peritoneo; la arteria ilíaca común izquierda constituye la pared posterior del receso intersigmoideo. Las arterias testiculares y ováricas son laterales a ellas; por último, lo más frecuente es que el uréter izquierdo cruce el extremo inferior de la arteria ilíaca común, mientras que el uréter derecho pasa sobre la arteria ilíaca externa (v. *Uréter*). ❑ *Posteriormente,* las arterias ilíacas comunes se corresponden con las venas homónimas, pero de una manera diferente a derecha e izquierda. Ascendiendo de inferior a superior, la vena ilíaca común derecha está en principio situada posteriormente y después lateralmente a la arteria. La vena ilíaca común izquierda está situada en su origen posterior y medialmente a la arteria ilíaca común izquierda, pero, muy oblicua superior y medialmente, se sitúa pronto medial e inferiormente a su arteria y pasa posteriormente al extremo superior de la arteria ilíaca común derecha (fig. 141).

Las arterias y venas ilíacas comunes discurren a cada lado anteriormente a una depresión profunda comprendida entre el cuerpo de la quinta vértebra lumbar y el músculo psoas mayor, y cuyo fondo está constituido por el ala del sacro. En esta de-

presión, llamada por Cunéo y Marcille *fosa lumbosacra,* se encuentran: el tronco lumbosacro; lateralmente a dicho tronco, el nervio obturador o la arteria iliolumbar; anteriormente a estos vasos y nervios, los nódulos linfáticos ilíacos comunes intermedios; por último, la quinta arteria lumbar penetra en esta depresión aplicada sobre la cara lateral de la quinta vértebra lumbar.

RAMAS COLATERALES. Las arterias ilíacas comunes no suministran ninguna colateral de importancia. Señalaremos solamente una *arteria ureteral inferior,* que puede nacer de la arteria ilíaca interna.

RAMAS TERMINALES. Las arterias ilíacas comunes se dividen en arteria ilíaca externa y arteria ilíaca interna.

1. Arteria ilíaca externa

a) TRAYECTO Y RELACIONES. La arteria ilíaca externa, que es una rama de bifurcación lateral de la arteria ilíaca común, se extiende a lo largo de la parte anteromedial del músculo psoas mayor, desde esta bifurcación hasta el ligamento inguinal, donde se convierte en arteria femoral (fig. 141).

Está en relación: ❑ *anteriormente,* con el peritoneo que la recubre, con el uréter, que en la mayoría de los casos cruza el extremo superior de la arteria ilíaca externa derecha, y con los vasos ováricos que «de una manera constante cruzan a la izquierda al igual que a la derecha» la arteria ilíaca externa (Proust y Maurer); ❑ *lateralmente,* con el músculo psoas mayor y con el nervio genitofemoral que recorre su borde lateral; además, la arteria ilíaca externa izquierda está bordeada lateralmente por la raíz lateral del mesocolon sigmoideo, mientras que la arteria ilíaca externa derecha se corresponde con el ciego y al apéndice vermiforme; ❑ *medialmente,* con la vena ilíaca externa que, de inferior a superior, tiende a insinuarse posteriormente a la arteria, y con el conducto deferente o el ligamento redondo que cruzan el arco de la arteria epigástrica inferior; ❑ *posteriormente,* con el músculo psoas mayor inferiormente y con el músculo psoas mayor y la vena ilíaca externa superiormente. Se encuentran finalmente, a lo largo de esta arteria, los nódulos linfáticos ilíacos externos. ❑ Arteria y vena están contenidas en una vaina fibrosa, estrechamente unida lateralmente con la fascia ilíaca.

b) RAMAS COLATERALES. La arteria ilíaca externa proporciona, cerca del ligamento inguinal, dos colaterales: la arteria epigástrica inferior y la arteria circunfleja ilíaca profunda.

ARTERIA EPIGÁSTRICA INFERIOR. Esta arteria nace del lado medial de la ilíaca externa, algunos milímetros posterior y superior al ligamento inguinal (fig. 142). Desde este punto, la arteria epigástrica inferior se dirige al principio medialmente a lo largo de 1 cm aproximadamente; después se incurva y asciende oblicuamente en sentido superior y medial hacia el ombligo.

Así pues, la arteria epigástrica inferior describe en su origen una curva, el arco de la arteria epigástrica inferior, que es posterior al ligamento inguinal y al labio inferomedial del anillo inguinal profundo, superior a la vena ilíaca externa e inferior al conduc-

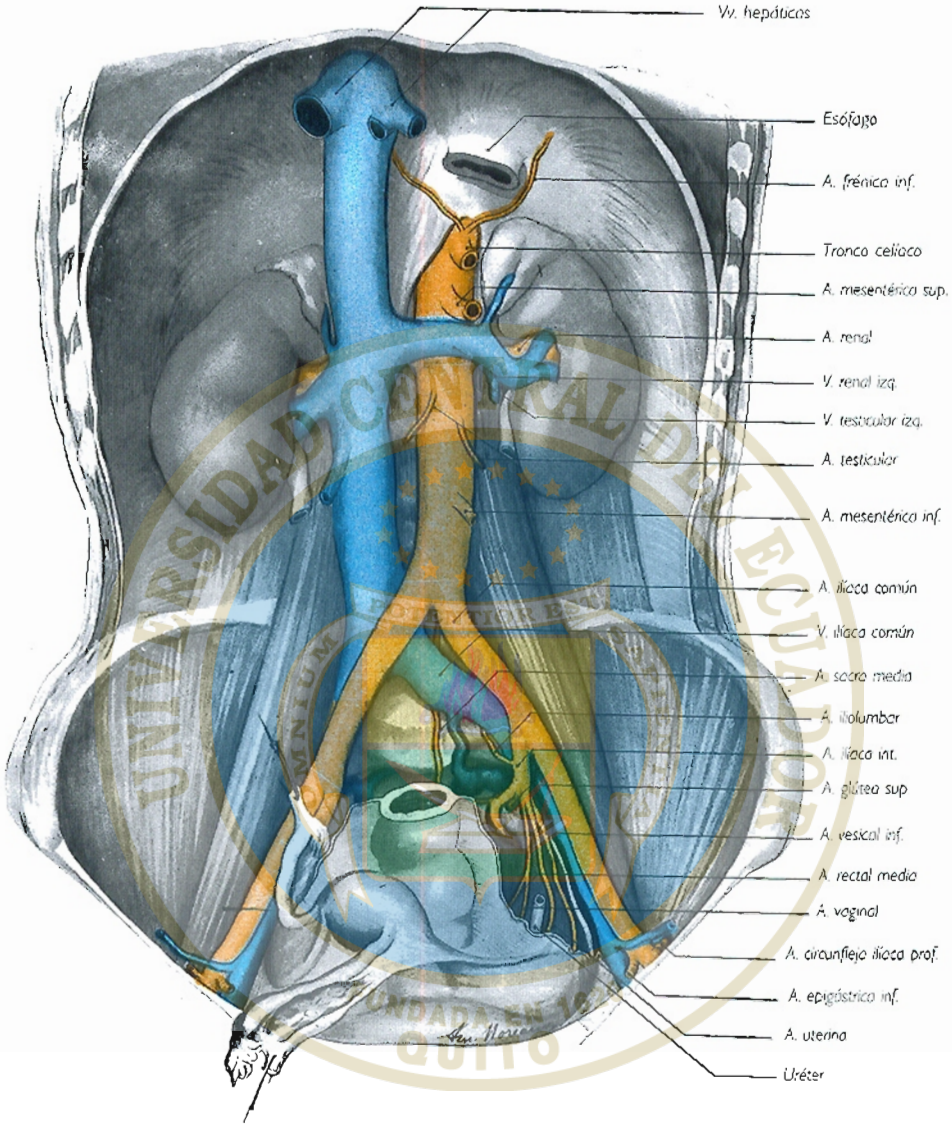

Fig. 141 ▪ Aorta, vena cava inferior y vasos ilíacos.

to deferente o al ligamento redondo, que se apoyan sobre su concavidad para pasar desde el conducto inguinal hacia la pelvis (fig. 142).

En su segmento oblicuo superior y medial, la arteria epigástrica inferior sigue una dirección que está indicada por una línea orientada desde la mitad del ligamento inguinal al ombligo (Gilis). En este trayecto, la arteria se acerca poco a poco al músculo

recto del abdomen, cruza el borde lateral de este músculo y penetra poco después bajo la línea arqueada.

Hasta la línea arqueada, la arteria epigástrica inferior está situada anterior a la *fascia transversalis* (Grégoire). A partir de la línea arqueada, penetra en la vaina del músculo recto del abdomen y discurre posterior al cuerpo muscular hasta el ombligo. La arteria penetra entonces en el músculo, donde termina.

Según Salmon y Dor, una o varias de estas ramas se anastomosan frecuentemente en el espesor del músculo con una o varias ramificaciones terminales, visibles a simple vista, de la arteria epigástrica superior, rama de la arteria torácica interna.

Otras ramas de la arteria epigástrica inferior se dirigen a los tegumentos y se unen, en el tejido celular subcutáneo, con las ramificaciones terminales de la arteria epigástrica superficial, de las arterias lumbares y de la arteria torácica interna.

(Para las relaciones de la arteria, v. *Pared anterolateral del abdomen.*)

Ramas colaterales. La arteria epigástrica inferior proporciona tres ramas colaterales principales que, aunque de pequeño calibre, merecen una mención especial. Éstas son: la *arteria cremastérica,* la *rama obturatriz* y la *rama púbica.*

La *arteria cremastérica* nace del arco de la arteria epigástrica inferior, penetra en el conducto inguinal junto con la fascia espermática interna del cordón espermático o con la vaina fibrosa del ligamento redondo, desciende posterior a esta vaina y termina en las envolturas del testículo o en los labios mayores.

La *rama obturatriz* desciende posterior al borde lateral del ligamento lagunar y de la rama superior del pubis; se anastomosa con la arteria obturatriz a su entrada en el conducto obturador (fig. 142).

La *rama púbica* nace de la arteria epigástrica inferior, bien aisladamente bien por medio de un tronco común con la precedente. Se dirige medialmente hasta la proximidad de la sínfisis púbica.

ARTERIA CIRCUNFLEJA ILÍACA PROFUNDA. La arteria circunfleja ilíaca profunda nace de la cara lateral de la arteria ilíaca externa, casi a la misma altura que la arteria epigástrica inferior (fig. 142). Se dirige en sentido superior y lateral, posterior y a lo largo del ligamento inguinal, en un estrecho espacio prismático comprendido entre el ligamento inguinal anteriormente, la *fascia transversalis* posteriormente y la fascia ilíaca inferiormente (fig. 84, A). Un poco antes de llegar a la espina ilíaca anterior superior, emite a veces una rama ascendente denominada *arteria epigástrica lateral* (Stieda). La arteria circunfleja ilíaca profunda llega así a la espina ilíaca anterior superior, donde se divide en dos ramas terminales, una ascendente y otra ilíaca.

La *rama ascendente* (rama abdominal) se ramifica en el espesor de la pared abdominal. Sus ramas se anastomosan con las de la arteria epigástrica superficial y las de las arterias lumbares.

La *rama ilíaca o rama circunfleja* perfora el músculo transverso del abdomen y discurre a lo largo de la cresta ilíaca, en el intersticio comprendido entre los músculos transverso del abdomen y oblicuo interno del abdomen. Proporciona ramas a los músculos de la pared abdominal y al músculo ilíaco; estas ramas se anastomosan con las de las arterias lumbares y las de la arteria iliolumbar.

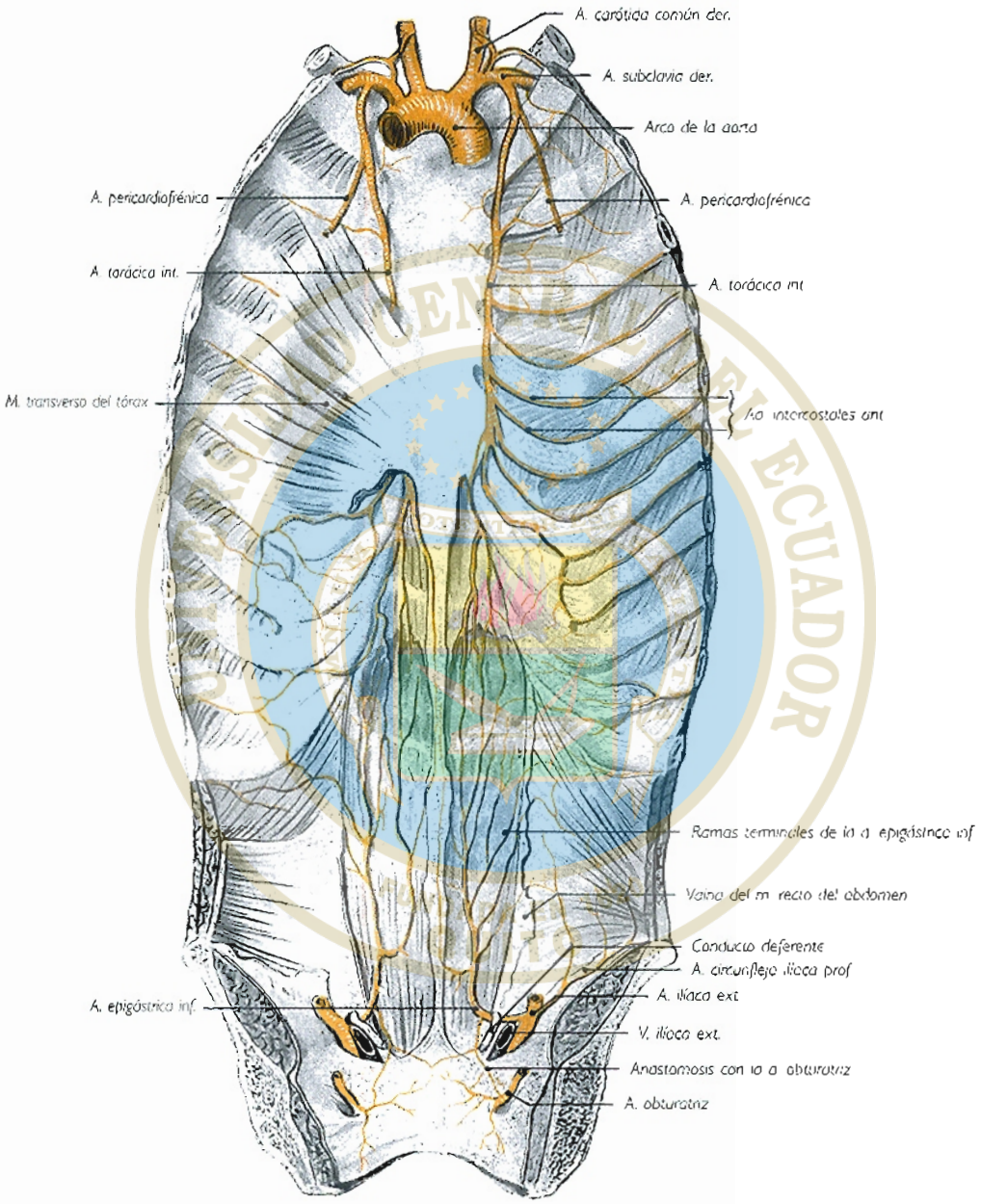

Fig. 142 ▪ Arterias torácicas internas y epigástricas inferiores. (Según Bonamy, Broca y Beau)

2. Arteria ilíaca interna

a) TRAYECTO Y RELACIONES. La arteria ilíaca interna es la rama de bifurcación medial de la arteria ilíaca común. Está destinada a los órganos intrapélvicos y a las paredes de la pelvis.

En la mayoría de los casos, esta arteria, de unos 4 cm de longitud aproximadamente, se separa en ángulo agudo de la arteria ilíaca externa y desciende casi verticalmente anterior al ala del sacro, medial al músculo psoas mayor y posterior y cerca de la arteria ilíaca externa, que se proyecta sobre ella y la oculta en parte. La arteria ilíaca interna cruza enseguida la abertura superior de la pelvis y se hunde en ella anteriormente a la articulación sacroilíaca, siguiendo una dirección ligeramente oblicua posterior e inferior. Suele terminar un poco superior a la escotadura ciática mayor. ❑ Cuando la bifurcación de la ilíaca común es alta, la arteria ilíaca interna se adosa al principio a la arteria ilíaca externa a lo largo de 1 cm aproximadamente, y después desciende en la cavidad pélvica.

En este corto trayecto, la arteria ilíaca interna está acompañada por la vena ilíaca interna y por el uréter (fig. 143).

La vena ilíaca interna derecha es lateral a la arteria. La vena ilíaca interna izquierda asciende lateral y posterior al tronco arterial.

❑ El uréter derecho desciende anterior a la arteria ilíaca interna. ❑ El uréter izquierdo es posterior y medial a la arteria. Sin embargo, esta disposición no es constante, ya que la posición del uréter con respecto a la arteria ilíaca interna varía según este conducto si cruza la arteria ilíaca externa o la arteria ilíaca común (v. *Uréter*).

El nervio obturador pasa lateralmente a los vasos ilíacos internos.

Los nódulos linfáticos ilíacos internos se sitúan sobre todo en la proximidad del origen de sus ramas.

(V. también a propósito de las relaciones de la arteria ilíaca interna: *Nervio obturador, Colon sigmoideo, Mesocolon sigmoideo y Ovarios.*)

b) RAMAS. La arteria ilíaca interna termina a veces a la altura del borde superior de la escotadura ciática mayor, o con más frecuencia un poco superior a éste. Proporciona doce ramas.

Estas ramas nacen a veces directamente de la arteria ilíaca interna, pero más frecuentemente de dos troncos, uno anterior y otro posterior.

El *tronco anterior* suministra las arterias obturatriz, umbilical, glútea inferior, pudenda interna, vesical inferior, rectal media, las ramas prostáticas de la arteria vesical inferior y la arteria del conducto deferente; estas dos últimas son sustituidas en la mujer por las arterias uterina y vaginal. La arteria glútea inferior y la arteria pudenda interna, las más voluminosas de todas, constituyen generalmente dos ramas de bifurcación del tronco anterior.

El *tronco posterior* se divide en cuatro ramas: las arterias iliolumbar, sacra lateral superior, sacra lateral inferior y glútea superior.

Las modalidades de origen de estas diversas ramas, bien en la arteria ilíaca interna o bien en uno de sus troncos terminales, son muy numerosas. Cada una de ellas puede nacer aisladamente o a partir de una de sus ramas vecinas. Así, suele observarse que la arteria vesical inferior, la arteria del conducto deferente y las ramas prostáticas de la arteria vesical inferior proceden de una raíz común.

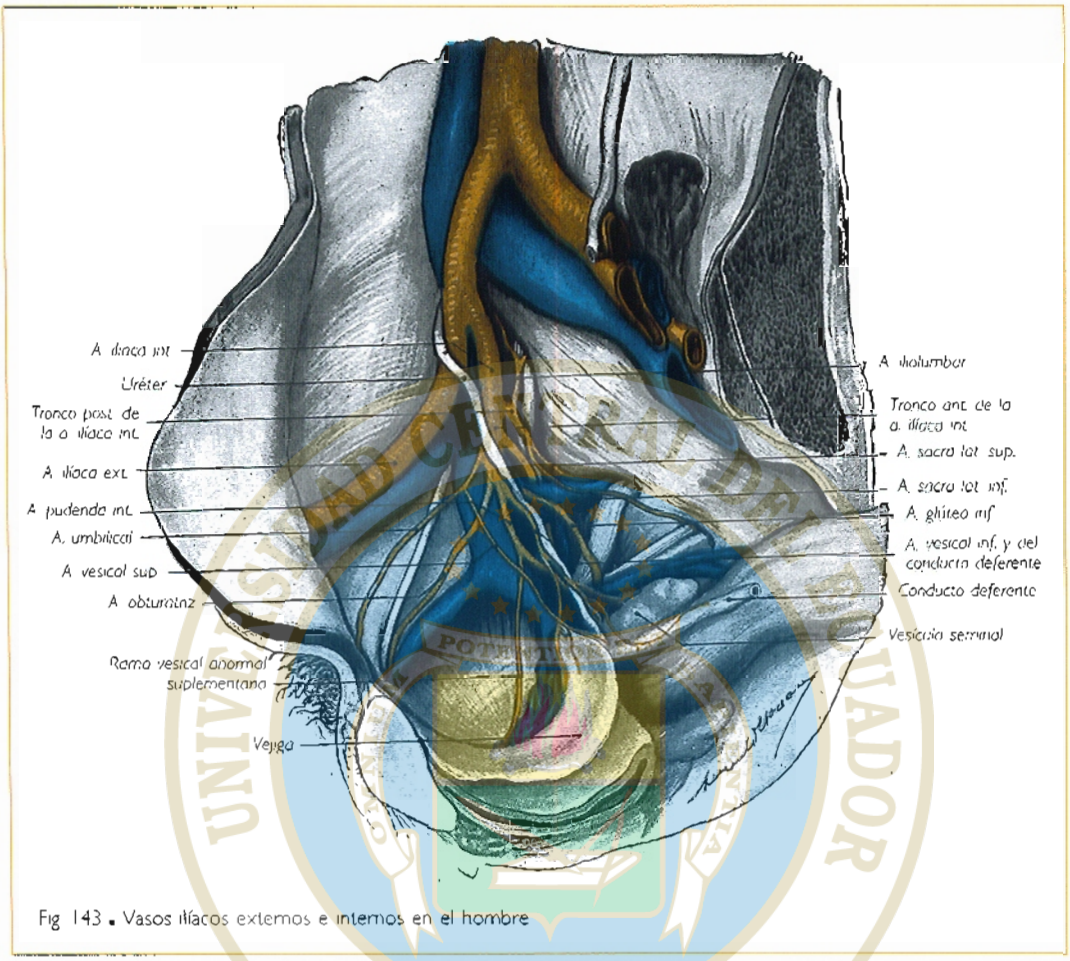

Fig. 143. Vasos ilíacos externos e internos en el hombre.

Entre estas ramas, unas se dirigen a los órganos intrapélvicos y otras a la pared de la pelvis. Desde este punto de vista, se pueden distinguir tres categorías de ramas: *ramas viscerales, ramas parietales intrapélvicas* y *ramas parietales extrapélvicas.*

Los vasos ilíacos internos y sus ramas ocupan el espacio pelvirrectal superior, comprendido entre el peritoneo por una parte y las paredes de la cavidad pélvica por otra. Las relaciones intrapelvianas de estos vasos, en el hombre y en la mujer, serán detalladas más adelante a propósito de los diversos órganos intrapélvicos.

RAMAS VISCERALES. *Arteria umbilical.* La arteria umbilical se extiende desde la arteria ilíaca interna hasta el ombligo. En el feto, esta arteria, de calibre muy grueso, atraviesa el ombligo con el alantoides y lleva sangre a la placenta. En el adulto termina en el ombligo.

Desde su origen, la arteria umbilical se dirige oblicuamente en sentido inferior y anterior hasta la pared lateral de la vejiga. Se inclina después superior y medialmente y asciende primero a lo largo del borde lateral de la vejiga (vejiga vacía) o de su cara lateral (vejiga distendida), y después por la pared abdominal.

© MASSON, S.A. Fotocopiar sin autorización es un delito

La arteria umbilical sólo es permeable en el adulto en su parte pélvica, donde da nacimiento a dos o tres ramas, las *arterias vesicales superiores,* que se ramifican en la pared lateral y superior de la vejiga (figs. 143 y 144).

Arteria vesical inferior. Esta arteria se dirige inferior, anterior y medialmente y se ramifica en la pared posteroinferior de la vejiga. Proporciona también algunas ramas a las vesículas seminales y la próstata en el hombre, y a la vagina y la uretra en la mujer.

Ramas prostáticas de la arteria vesical inferior. Las ramas prostáticas de la arteria vesical inferior nacen en la mayoría de los casos de una de las otras ramas viscerales de la arteria ilíaca interna. Se ramifican en la cara lateral de la próstata y en la parte de la vejiga adyacente a la próstata.

Arteria del conducto deferente. La arteria del conducto deferente se dirige, como las precedentes, anterior, inferior y medialmente, y se distribuye en la vesícula seminal y en la pared posteroinferior de la vejiga.

Se divide, al abordar el conducto deferente, en dos ramas: ❑ una, posterior, desciende a lo largo de este conducto hasta la próstata; ❑ otra, anterior, la *arteria del conducto deferente propiamente dicha,* discurre adosada al conducto deferente hasta el epidídimo, donde se anastomosa con ramificaciones de la arteria testicular.

Arteria uterina. Origen, trayecto y relaciones. En un principio, la arteria uterina desciende adosada a la pared pélvica a lo largo de 5 a 6 cm, casi hasta la altura de la espina isquiática (Rieffel). En esta primera parte de su trayecto, la arteria es posterior y lateral al uréter (fig. 144) y cruza inferiormente el extremo inferior de la fosa ovárica.

Seguidamente cambia de dirección, se dirige medialmente y pasa inferior a los ligamentos anchos. En este corto segmento, la arteria uterina cruza el uréter pasando anterior y superiormente a él. Este cruce se realiza de 15 a 20 mm lateralmente al cuello del útero y un poco inferiormente al istmo del útero (figs. 144 y 387; para detalles v. *Uréter*).

Después de haber cruzado el uréter, la arteria uterina se incurva superiormente y penetra en la base de los ligamentos anchos, describiendo una curva, el *arco de la arteria uterina* (Charpy), cuyo vértice se localiza 15 mm aproximadamente superior y lateral a la porción lateral del fondo de saco de la vagina (Commandeur).

La arteria asciende aproximándose al útero y sigue después el borde lateral del cuerpo del útero. A lo largo del útero, la arteria uterina es ligeramente sinuosa en la nulípara, pero por el contrario presenta en la multípara flexuosidades muy acentuadas.

La arteria se separa del borde del útero un poco inferiormente a su ángulo lateral y se dirige de medial a lateral, inferior al ligamento propio del ovario, hasta el extremo inferior del ovario, donde se anastomosa con la arteria ovárica (v. fig. 376).

Ramas colaterales. Son numerosas. Las describiremos siguiendo el orden en que nacen de la arteria uterina.

1. La *rama ureteral* nace de la arteria cuando ésta cruza el uréter.
2. Las *ramas vesicovaginales* nacen de la arteria uterina en número variable en la proximidad inmediata del uréter, superiores e inferiores al cruce de este conducto con la arteria. Se distribuyen en la pared posteroinferior de la vejiga y en la pared anterior de la vagina.

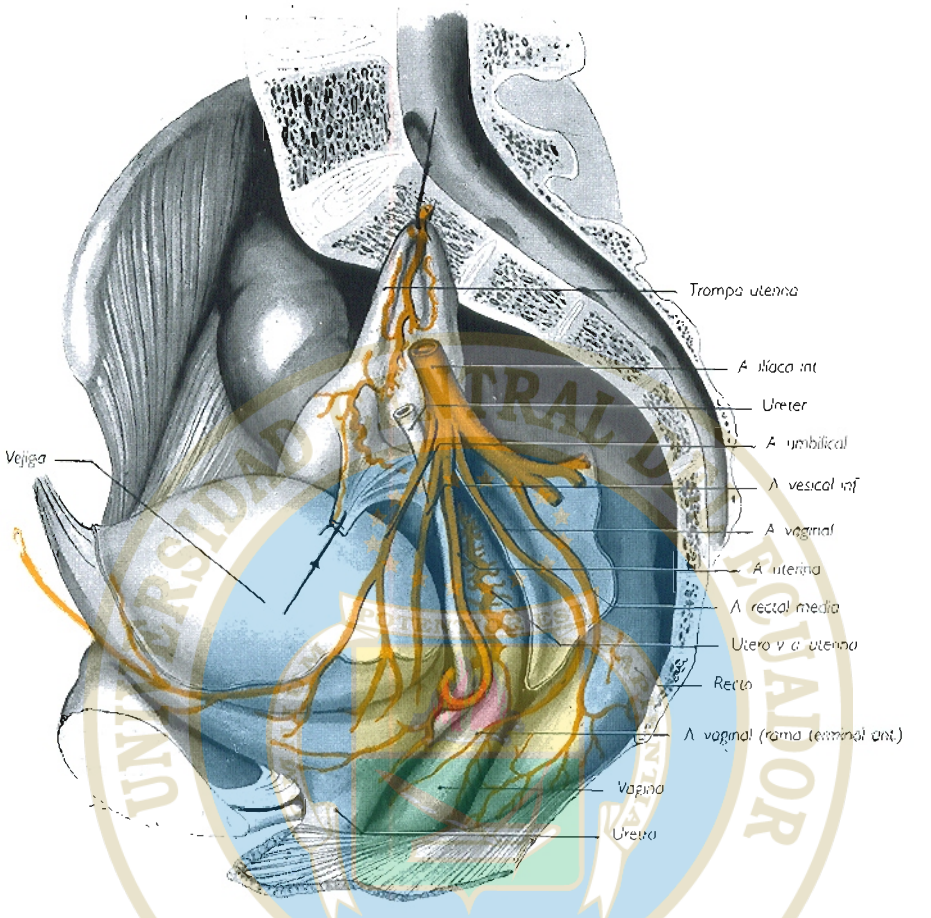

Fig. 144 ▪ Arteria ilíaca interna. Ramas viscerales en la mujer. (Según Farabeuf.)

3. La *rama cervicovaginal,* que es generalmente voluminosa, nace del arco de la arteria uterina y se ramifica en el cuello del útero y en la porción lateral del fondo de saco de la vagina.

4. Las *ramas uterinas* son numerosas y flexuosas. Se dividen en ramas del cuello y ramas del cuerpo.

Las *ramas del cuello* adoptan un trayecto bastante largo lateralmente al útero.

Las *ramas del cuerpo* penetran también en la pared uterina, a excepción de la más alta de ellas, denominada por Fredet *arteria recurrente del fondo del útero.* Esta rama nace de la arteria uterina cuando ésta ya se ha alejado del cuerpo del útero para alcanzar el ovario (v. fig. 376).

5. La *rama tubárica* nace en la vecindad del ángulo uterino. Se dirige de medial a lateral junto con el mesosálpinx, a cierta distancia inferiormente a la trompa uterina, y se anastomosa con la rama tubárica lateral de la arteria ovárica. Algunos la consideran una rama terminal de la arteria uterina (fig. 376).

6. Las *ramas ováricas* nacen de la terminación de la arteria uterina, es decir, de la anastomosis que la une con la arteria ovárica.

Arteria vaginal. Esta arteria, denominada a veces *arteria vaginal larga* para distinguirla de las ramas vaginales de la arteria uterina, se dirige inferior, medial y anteriormente. Se divide, un poco inferior al extremo superior del borde lateral de la vagina, en dos ramas que se ramifican en las paredes anterior y posterior de la vagina (fig. 144).

Arteria rectal media. La arteria rectal media se dirige inferior y medialmente y se ramifica en la parte lateral e inferior de la ampolla rectal. Esta arteria se anastomosa con la arteria rectal superior, rama de la arteria mesentérica inferior, y con la arteria rectal inferior, rama de la arteria pudenda interna (fig. 274).

RAMAS PARIETALES INTRAPÉLVICAS. Son tres: la arteria iliolumbar, la arteria sacra lateral superior y la arteria sacra lateral inferior. Estas ramas nacen en general del tronco posterior de la arteria ilíaca interna (fig. 143).

Arteria iliolumbar. La arteria iliolumbar asciende posterior al tronco de la arteria ilíaca interna y anterior al tronco lumbosacro (fig. 143), y penetra en la fosa lumbosacra comprendida entre la quinta vértebra lumbar y el músculo psoas mayor. Allí, se divide en dos ramas terminales, una posterior o ascendente y otra transversal.

La rama ascendente o *rama lumbar* se distribuye en los músculos psoas mayor, cuadrado lumbar y erector de la columna. Proporciona también a veces una rama espinal que suple a la de la quinta arteria lumbar.

La rama transversal o *rama ilíaca* se dirige lateralmente profunda al músculo psoas mayor y se divide en dos ramas, una superficial y otra profunda. Estas ramas discurren una superior y otra inferior al músculo ilíaco y se anastomosan con la arteria circunfleja ilíaca profunda.

Arteria sacra lateral superior. Se dirige medialmente, penetra en el primer agujero sacro anterior y se divide en dos ramas: ❑ una *rama espinal,* destinada al conducto sacro, ❑ y una *rama dorsal,* que atraviesa el agujero sacro posterior y se pierde en las partes blandas posteriores al sacro.

Arteria sacra lateral inferior. Desciende anterior a los ramos anteriores de los nervios sacros y enfrente de los agujeros sacros anteriores. Termina anastomosándose con la última de las ramas laterales de la arteria sacra media.

La arteria sacra lateral inferior suministra: ❑ *ramas laterales* para los músculos piriforme y coccígeo; ❑ *ramas mediales,* que se anastomosan con las ramas laterales de la arteria sacra media, ❑ y *ramas dorsoespinales,* que se introducen en los agujeros sacros anteriores segundo, tercero y cuarto, y se dividen en una rama espinal y otra dorsal, que presentan la misma disposición que las de la arteria sacra lateral superior.

RAMAS PARIETALES EXTRAPÉLVICAS. Las ramas parietales extrapélvicas son: la arteria glútea superior, la arteria glútea inferior, la arteria obturatriz y la arteria pudenda interna.

Arteria glútea superior. La arteria glútea superior, que es la más voluminosa de las ramas de la arteria ilíaca interna, continúa el tronco terminal posterior de dicha arteria.

Se dirige primero inferior, posterior y lateralmente; discurre luego entre el tronco lumbosacro y el ramo anterior del primer nervio sacro, atraviesa la escotadura ciática

mayor superior al músculo piriforme y penetra en la región glútea. La arteria se divide a su vez en dos ramas, una superficial y otra profunda. La primera se distribuye en el músculo glúteo mayor y la segunda se ramifica entre los músculos glúteo medio y glúteo menor (para detalles, v. tomo 3, *Arteria glútea superior*).

Arteria obturatriz. Trayecto y relaciones. La arteria obturatriz desciende oblicuamente en sentido anterior e inferior por la pared lateral de la cavidad pélvica; después se introduce en el conducto obturador, donde se divide en dos ramas terminales, una anterior y otra posterior.

En la pelvis, la arteria obturatriz está aplicada sobre la fascia obturatriz, entre el nervio obturador, que es superior, y la vena obturatriz, que es inferior. En la mujer, los vasos y el nervio obturador cruzan lateralmente la fosa ovárica y la inserción lateral del ligamento ancho.

En el conducto obturador, el nervio se sitúa lateralmente a los vasos (v. tomo 3, *Región obturatriz*).

Ramas colaterales. La arteria obturatriz proporciona en su trayecto intrapélvico: ❑ *a) ramas musculares* para los músculos iliopsoas y obturador interno; ❑ *b)* una *rama vesical* destinada a la parte anteroinferior de la vejiga, y ❑ *c)* una *rama retropúbica,* cuyas ramificaciones se anastomosan con las del lado opuesto posteriormente a la sínfisis púbica (fig. 142).

La arteria obturatriz se anastomosa también con la arteria epigástrica inferior o con su rama obturatriz mediante una rama a veces muy voluminosa (fig. 142).

Ramas terminales. La *rama anterior* rodea anteriormente, de superior a inferior, el agujero obturado, y se distribuye en la parte superior y medial del muslo. ❑ La *rama posterior* desciende a lo largo del borde posterior del agujero obturado y proporciona ramas a la articulación de la cadera y a los músculos vecinos. Se anastomosa con la rama anterior y con la arteria glútea inferior (para detalles, v. tomo 3; *Arteria obturatriz*).

Arteria glútea inferior. Es la mayor de las ramas del tronco terminal anterior. Desciende anterior a la fascia del músculo piriforme y al plexo sacro, el cual atraviesa muy pronto pasando entre los ramos anteriores de los nervios sacros segundo y tercero. La arteria glútea inferior sale de la pelvis por la parte inferior de la escotadura ciática mayor, inferior al músculo piriforme y medial a los vasos pudendos internos y al nervio pudendo (fig. 145). La arteria atraviesa de superior a inferior la región glútea, donde se divide en numerosas colaterales; después desciende hacia el muslo, donde se anastomosa con la arteria perforante superior, rama de la arteria femoral profunda (para detalles, v. tomo 3, *Arteria glútea inferior*).

Arteria pudenda interna. La arteria pudenda interna es la arteria del periné y de los órganos genitales externos.

Trayecto. Desde su origen en el tronco terminal anterior de la arteria ilíaca interna, la arteria pudenda interna desciende primero por la cavidad pélvica, donde discurre anterior al plexo sacro y después inferior al borde inferior de éste y lateral al nervio pudendo, que es continuación del ramo anterior del cuarto nervio sacro. Penetra enseguida en la región glútea por la parte inferior de la escotadura ciática mayor. La ar-

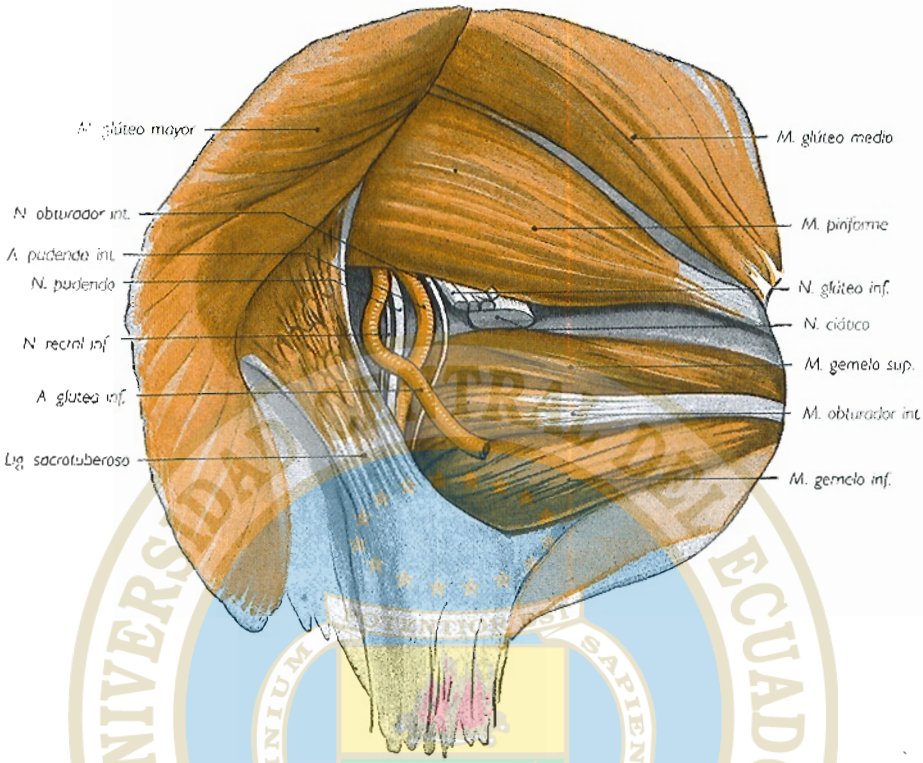

Fig. 145 . Relaciones de los vasos y nervios que atraviesan la escotadura ciática mayor inferiormente al músculo piriforme.

teria sólo emerge en esta región, ya que abordea la espina ciática y se introduce en el periné.

En el periné, la arteria pudenda interna discurre primero oblicuamente en sentido inferior y anterior por la pared lateral de la fosa isquioanal, y después oblicuamente en sentido anterior y superior a lo largo de la rama isquiopubiana hasta el borde inferior de la sínfisis púbica, donde proporciona su rama terminal, que es la arteria dorsal del pene o dorsal del clítoris (figs. 146 y 147).

Relaciones. En la cavidad pélvica, la arteria pudenda interna desciende casi verticalmente, separada del plexo sacro por la fascia del músculo piriforme que cubre dicho plexo.

Cuando la arteria penetra en la *región glútea,* se sitúa inferior al músculo piriforme y lateral a la arteria glútea inferior. Después de haber rodeado el vértice de la espina ciática y antes de sumergirse en el periné, la arteria pudenda interna cruza anterior a la arteria glútea inferior (fig. 145).

En el periné posterior, la arteria se sitúa, junto con la vena pudenda interna y el nervio pudendo, en la pared lateral de la fosa isquioanal, en un desdoblamiento de la fascia obturatriz denominado *conducto pudendo* (v. *Nervio pudendo* y *Fosa isquioanal*).

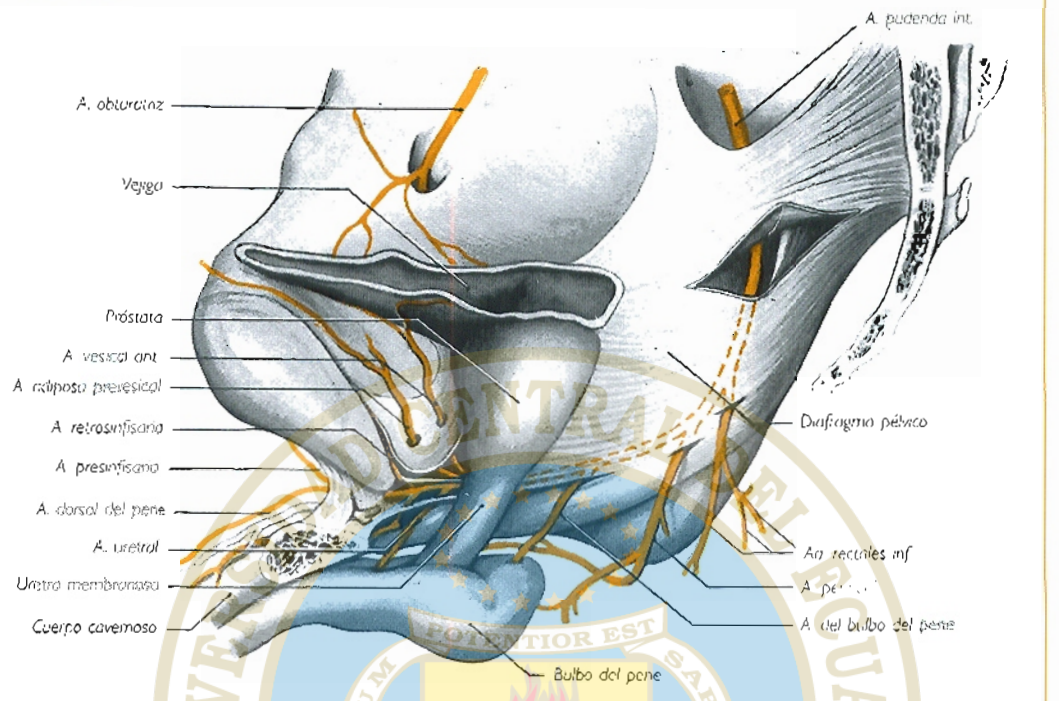

Fig. 146 ▪ Arteria pudenda interna en el hombre. (Según Farabeuf.)

En el periné anterior, la arteria pudenda interna sigue la rama isquiopubiana, superiormente al plano musculofascial medio del periné, situada siempre en un conducto fascial. Este conducto ocupa el ángulo de unión de la fascia obturatriz con la fascia superior del diafragma pélvico. Está cerrado superiormente por una lámina fibrosa que se une lateralmente con la fascia obturatriz y medialmente con la fascia superior del diafragma pélvico (v. *Fascias del periné*).

La arteria discurre por último anterior al borde anterior de la fascia superior del diafragma pélvico, y se sitúa inferior a la sínfisis púbica, sobre la cara posterior del cuerpo cavernoso del pene, donde se convierte en la arteria dorsal del pene (fig. 147).

La arteria pudenda interna está siempre acompañada por la vena pudenda interna y por el nervio pudendo o el nervio dorsal del pene. Señalaremos las relaciones precisas que presenta con ellos al describir el nervio pudendo y el periné.

Ramas colaterales. La arteria pudenda interna no proporciona en la cavidad pélvica ninguna rama de importancia.

En la región glútea, suministra una rama muscular que termina en el músculo glúteo mayor a través del ligamento sacrotuberoso.

Sus ramas más importantes pertenecen al periné y son las siguientes: las arterias rectales inferiores, la arteria perineal, la arteria del bulbo del pene/bulbo del vestíbulo, la arteria uretral, la arteria profunda del pene/profunda del clítoris, la arteria vesical an-

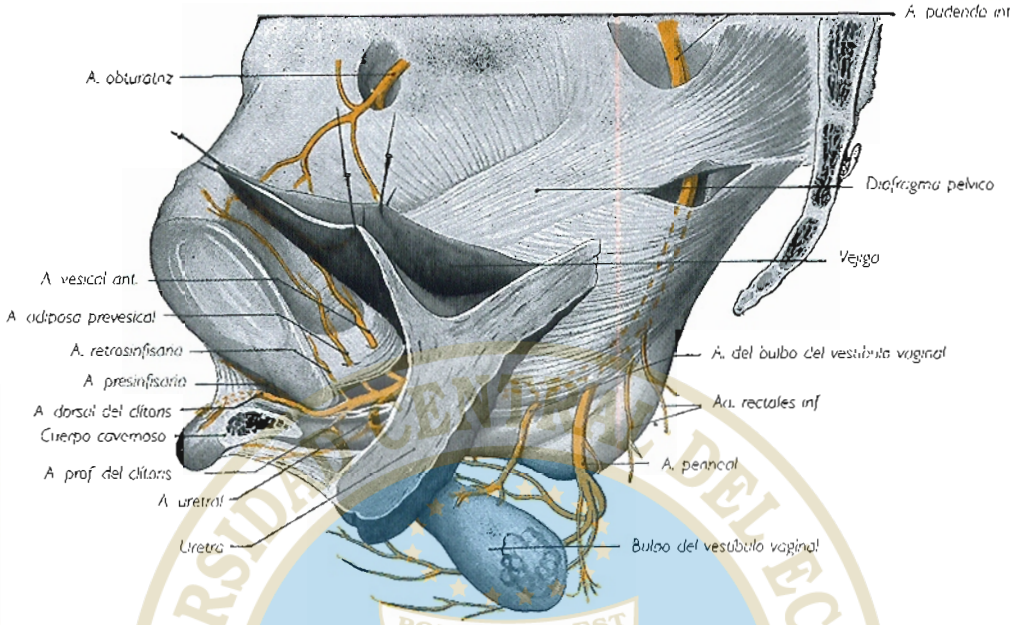

Fig. 147 ▪ Arteria pudenda interna en la mujer. (Según Farabeuf.)

terior, la arteria adiposa prevesical y las arterias retrosinfisaria y presinfisaria (figs. 146 y 147).

Las *arterias rectales inferiores,* en número variable (de una a tres) nacen en la fosa isquioanal. Se dirigen medial e inferiormente a través de la fosa isquioanal. Se distribuyen en las paredes del conducto anal y en la piel de la parte anal del periné. Estas arterias se anastomosan con las otras arterias rectales.

La *arteria perineal* se separa de la arteria pudenda interna frente al borde posterior del músculo transverso superficial del periné. Rodea el borde posterior de dicho músculo y se dirige anterior y medialmente, bajo la fascia, a lo largo de la depresión que separa los músculos isquiocavernoso y bulboesponjoso. Irriga los tres músculos del triángulo urogenital. Después, la arteria se vuelve superficial y termina en la parte posterior del escroto o de los labios mayores y menores.

La *arteria del bulbo del pene/bulbo del vestíbulo* nace anterior a la precedente. Se dirige medialmente entre la fascia superior del diafragma pélvico y la membrana perineal y aborda el bulbo por su cara superior, posteriormente a la uretra en el hombre y por su extremo posterolateral en la mujer (fig. 147).

La *arteria uretral* nace de la arteria pudenda interna, un poco posterior a la sínfisis púbica. Oblicua medial e inferiormente, esta arteria atraviesa la membrana perineal cerca de su extremo anterior; poco después, desaparece en la pared superior del cuerpo esponjoso, cerca de la línea media y en la proximidad del ángulo de unión de los dos cuerpos cavernosos.

En la mujer, la arteria uretral pasa inferior a la raíz del clítoris y termina anteriormente en el plexo venoso intermedio (Kobelt).

La *arteria profunda del pene/profunda del clítoris* nace casi a la misma altura que la precedente y alcanza, a través del plano medio del periné, el cuerpo cavernoso correspondiente.

La *arteria vesical anterior* es una rama delgada que asciende por la cara anterior de la próstata y la vejiga en el hombre, y de la uretra y la vejiga en la mujer. Se anastomosa con la rama vesical de la arteria obturatriz, así como con las ramificaciones de las ramas vesicales de la arteria umbilical.

La *arteria adiposa prevesical* (Farabeuf) termina en el tejido adiposo del espacio retropúbico.

La *arteria retrosinfisaria* (Farabeuf) es también una rama muy fina que se anastomosa con la rama retropúbica de la arteria obturatriz.

La *arteria presinfisaria* (Farabeuf) es extremadamente fina y asciende por la cara anterior de la sínfisis púbica, anastomosándose con las otras arteriolas presinfisarias. Estas tres últimas ramas son inconstantes.

Rama terminal. Cuando la arteria pudenda interna se sitúa inferior a la sínfisis púbica, toma el nombre de arteria dorsal del pene o arteria dorsal del clítoris.

La *arteria dorsal del pene* atraviesa la lámina lateral del ligamento suspensorio del pene. Discurre después sobre la cara dorsal de este órgano, a lo largo y lateralmente a la vena dorsal profunda del pene. Termina formando con la arteria del lado opuesto, alrededor de la base del glande, un anillo arterial de donde se desprenden las ramas destinadas al prepucio y al glande del pene. En todo su trayecto, la arteria dorsal del pene proporciona: *a) ramas superficiales* a los tegumentos, y *b) ramas profundas,* de las cuales unas son mediales y se dirigen a los cuerpos cavernosos y otras son laterales y se dirigen al cuerpo esponjoso, rodeando los cuerpos cavernosos.

La *arteria dorsal del clítoris* presenta una disposición idéntica a la arteria dorsal del pene.

© MASSON, S.A. Fotocopiar sin autorización es un delito

VENAS DEL TRONCO

I. VENAS DE LA CIRCULACIÓN MENOR O CIRCULACIÓN PULMONAR

VENAS PULMONARES

Las venas pulmonares presentan las características morfológicas de las venas, pero transportan sangre arterial al corazón.

Son generalmente dos para cada pulmón: una superior y otra inferior.

ORIGEN. Las venas pulmonares nacen de vénulas procedentes de la red capilar de los alvéolos pulmonares; reciben también las venas procedentes de las últimas ramificaciones bronquiales y de la pleura visceral. Estas vénulas se reúnen para formar ramas cada vez más voluminosas que alcanzan el hilio pulmonar mediante un trayecto diferente al de los bronquios principales y las arterias (Lucien y Hoche). En efecto, las venas discurren por los espacios interbronquiales hasta el hilio pulmonar, donde las ramas se vuelven cada vez más voluminosas; cerca de su salida del pulmón, dichas ramas se unen para formar los dos troncos venosos pulmonares. En la raíz del pulmón se observan los ángulos formados por la unión de las principales ramas de origen de las venas pulmonares. En estos ángulos venosos se sitúan los nódulos linfáticos más anteriores de la raíz del pulmón.

TRAYECTO Y RELACIONES. Las venas pulmonares se dirigen medialmente y terminan en el atrio izquierdo. Las venas superiores están ligeramente inclinadas inferiormente; las inferiores son casi horizontales. Su longitud media es de 1,5 cm; las venas derechas son un poco más largas que las venas izquierdas (fig. 148).

Las dos venas de cada pulmón participan en la constitución de la raíz del pulmón. Están situadas en cada raíz del pulmón, una superior a la otra.

La vena superior se halla en un plano ligeramente anterior al de la vena inferior.

La vena superior es prebronquial y la vena inferior infrabronquial.

La vena superior derecha es inferior y un poco anterior a la arteria, es decir, rebasa la cara anterior de la arteria pulmonar derecha. La vena superior izquierda es en general totalmente subarterial (figs. 148, 104, 197 y 199).

Al llegar a la pared posterior del atrio izquierdo, las venas pulmonares entran en relación con el pericardio seroso, que envuelve aproximadamente tres cuartos de su circunferencia (fig. 119).

Las venas pulmonares son avalvulares. La proyección de los orificios atriales de las venas pulmonares sobre la columna vertebral abarca desde la octava vértebra torácica a la décima (Delmas y Heffez), lo cual supone una extensión mayor que la descrita por Giacomini.

Frecuentemente reciben algunas venas bronquiales anteriores procedentes de bronquios segmentarios y de nódulos linfáticos vecinos.

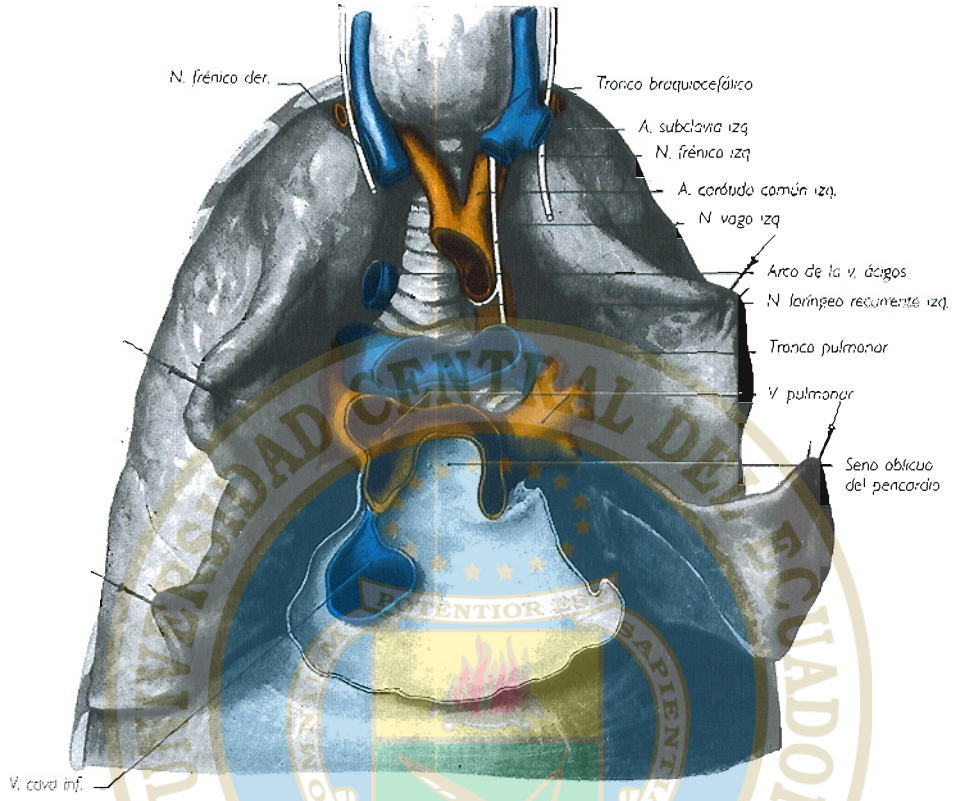

Fig. 148. Raíces de los pulmones. Se ha retirado el corazón, así como el arco de la aorta, la vena cava superior y el tronco pulmonar. Las venas pulmonares han sido seccionadas al nivel del corazón, así como la vena cava inferior, y se ha conservado la parte posterior del pericardio parietal.

II. VENAS DE LA CIRCULACIÓN MAYOR O CIRCULACIÓN SISTÉMICA

La sangre venosa es devuelta al corazón por medio de tres troncos: el seno coronario, que recoge la circulación venosa del corazón, la vena cava superior y la vena cava inferior.

Hemos descrito anteriormente el seno coronario y las venas del corazón.

En lo concerniente a las venas cavas, estudiaremos sucesivamente, en cada caso: *a)* sus ramas de origen; *b)* la vena cava propiamente dicha, y *c)* sus ramas colaterales.

Relacionaremos el estudio de la vena cava inferior con la descripción de la *vena porta hepática,* cuya sangre se vierte finalmente en la vena cava inferior por medio de las venas hepáticas. Describiremos a continuación el sistema de la vena ácigos, que anastomosa los sistemas de las venas cavas superior e inferior.

© MASSON, S.A. Fotocopiar sin autorización es un delito.

SISTEMA DE LA VENA CAVA SUPERIOR

La vena cava superior (cava descendente) es el tronco colector de las venas de la parte supradiafragmática del cuerpo (fig. 149).

A. Ramas de origen de la vena cava superior

VENAS BRAQUIOCEFÁLICAS. La vena cava superior está constituida por la unión de las dos venas braquiocefálicas.

Las venas braquiocefálicas nacen, posteriormente a la extremidad esternal de la clavícula, de la unión de las venas yugulares interna y subclavia, y terminan posteriormente al primer cartílago costal derecho reuniéndose para formar la vena cava superior (fig. 126). Dado que la vena cava superior está situada a la derecha de la línea media, las venas braquiocefálicas difieren entre sí por su situación, dirección, longitud y relaciones (figs. 149 y 150).

1. Vena braquiocefálica derecha. La vena braquiocefálica derecha está situada totalmente a la derecha de la línea media. Su dirección, casi vertical, es ligeramente oblicua inferior y a la izquierda. Su longitud varía entre 2 y 3 cm.

Se relaciona: ❑ *anteriormente,* con la pleura y el pulmón derechos, con la clavícula y el primer cartílago costal; ❑ *posteriormente,* con el nervio vago y el tronco braquiocefálico, el cual rebasa por el lado derecho; ❑ *a la derecha,* con la pleura y el pulmón derechos y con el nervio frénico, el cual desciende primero posteriormente y después a la derecha de la vena, y ❑ *a la izquierda,* con el timo o sus vestigios adiposos.

2. Vena braquiocefálica izquierda. La vena braquiocefálica izquierda atraviesa la línea media; su dirección es oblicua medialmente y a la derecha, casi horizontal.

Su longitud es el doble que la de la vena derecha, es decir, mide aproximadamente 6 cm.

Está en relación: ❑ *anteriormente,* con la articulación esternoclavicular izquierda y la porción superior del manubrio del esternón, del cual está separada por el timo (v. fig. 215); ❑ *posteriormente,* con los tres grandes troncos arteriales que proceden del arco de la aorta, con el nervio vago y el nervio frénico izquierdos, y con los nódulos linfáticos mediastínicos anteriores; ❑ *inferiormente,* con el arco de la aorta, y ❑ *superiormente,* con las venas tiroideas inferiores y con la fascia tiropericárdica que la envuelve mediante un desdoblamiento. Está en contacto, superior e inferiormente, con los nódulos linfáticos mediastínicos anteriores.

a) RAMAS COLATERALES. Cada una de las venas braquiocefálicas recibe las venas vertebral, cervical profunda, torácicas internas y pericardiofrénicas del mismo lado.

Las *venas vertebral y cervical profunda* han sido descritas con el cuello (v. tomo 1).

Las *venas torácicas internas* ascienden a ambos lados de la arteria torácica interna hasta el segundo espacio intercostal, donde se unen en un solo tronco que sigue el lado medial de la arteria hasta su terminación en la vena braquiocefálica izquierda a la izquierda y en la confluencia de las dos venas braquiocefálicas a la derecha.

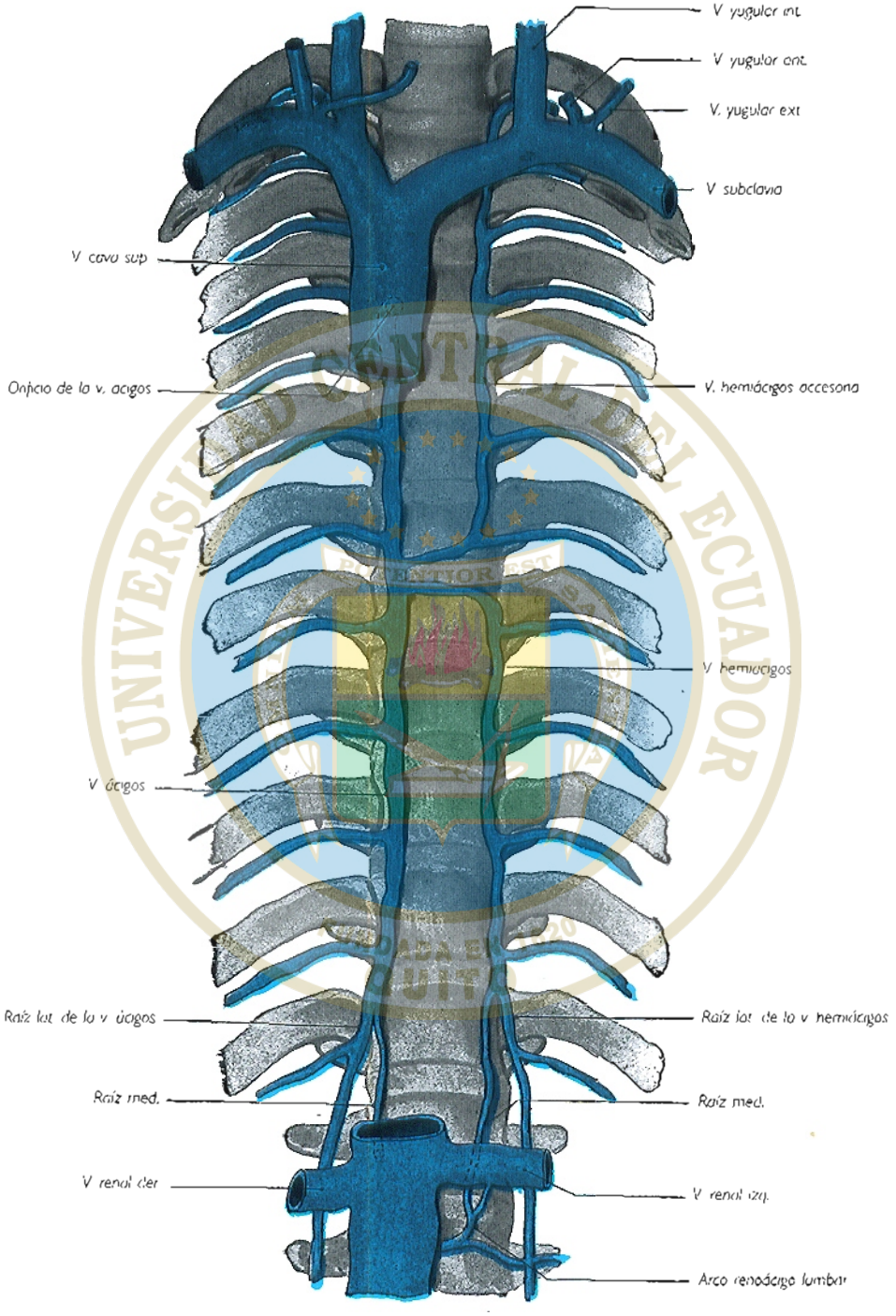

Fig. 149 Sistema de la vena cava superior

© MASSON, S.A. Fotocopiar sin autorización es un delito.

Las *venas tiroideas inferiores* desembocan en la vena braquiocefálica izquierda y en la confluencia de las dos venas braquiocefálicas.

Los confluentes venosos yugulosubclavios izquierdo y derecho pueden también recibir, total o parcialmente, los troncos colectores terminales del sistema linfático.

B. Vena cava superior

ORIGEN, TRAYECTO Y TERMINACIÓN. Desde su origen, que está formado por la unión de las dos venas braquiocefálicas, posteriormente al primer cartílago costal derecho, la vena cava superior desciende un poco oblicuamente posterior y describe una curva cuya concavidad izquierda se adapta a la convexidad de la porción ascendente de la aorta (fig. 150). Desemboca en la pared superior del atrio derecho, a la altura del extremo anterior o esternal del segundo espacio intercostal derecho.

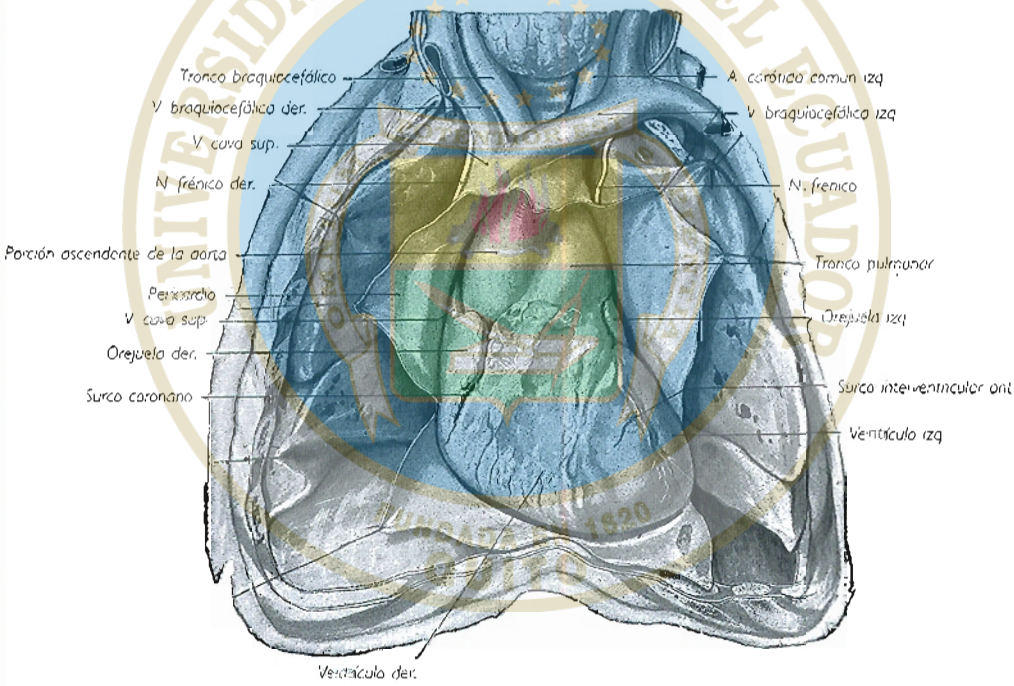

Fig. 150 • Corazón y grandes vasos. El pericardio ha sido seccionado y sus colgajos reclinados.

DIMENSIONES. La vena cava superior mide por término medio 7 cm de longitud y 2 cm de diámetro.

RELACIONES. Se corresponde: ❑ *anteriormente,* con el timo o sus vestigios adiposos, con la pleura y el pulmón derechos, con el extremo medial de los dos primeros espacios intercostales derechos y con el segundo cartílago costal derecho a lo largo de 1 a 1,5 cm;

se proyecta también en la porción del esternón vecina a los dos primeros espacios intercostales y al segundo cartílago costal hasta el límite derecho de la porción ascendente de la aorta (fig. 126); ❑ *posteriormente* y de superior a inferior, se corresponde con los nódulos linfáticos paratraqueales derechos contenidos en la depresión o fosita descrita por Baréty, con la terminación de la vena ácigos y con algunos elementos de la raíz del pulmón derecho, es decir, con la arteria pulmonar derecha y con la vena pulmonar superior derecha, pues no presenta relación alguna con la vena pulmonar inferior derecha; ❑ *medialmente,* con la porción ascendente de la aorta; ❑ *lateralmente,* con la pleura derecha, el nervio frénico y los vasos pericardiofrénicos derechos, que descienden a lo largo de su cara lateral (figs. 150 y 201). Se encuentra además en relación anterior y lateral con los nódulos linfáticos mediastínicos anteriores.

Inferiormente, la vena cava superior presenta relaciones inmediatas con el pericardio. Los tres cuartos anterolaterales de su superficie están revestidos por el pericardio seroso hasta una altura de 2 cm anteriormente y de 1 a 1,5 cm a la derecha; también se relaciona con la prolongación de la cavidad pericárdica, que se insinúa entre la vena cava superior y el atrio derecho por una parte y la aorta por la otra, y que corresponde a la abertura derecha del seno transverso del pericardio.

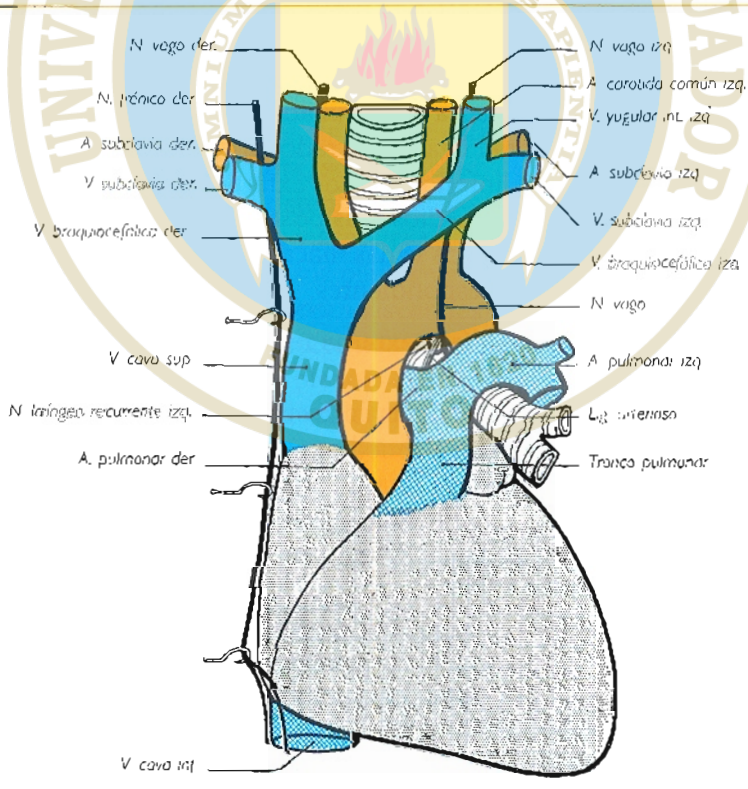

Fig. 151 ▪ Tronco pulmonar, arco de la aorta, vena cava superior y venas braquiocefálicas (esquema)

RAMAS COLATERALES. Normalmente la vena cava superior recibe como único afluente la vena ácigos, que desemboca en su cara posterior superiormente a la raíz del pulmón. La vena ácigos se describirá junto con las vías anastomóticas que unen la vena cava superior con la vena cava inferior.

SISTEMA DE LA VENA CAVA INFERIOR

La vena cava inferior (cava ascendente) es el tronco colector de toda la sangre venosa de la parte infradiafragmática del cuerpo.

A. Venas de origen de la vena cava inferior

La vena cava inferior está formada por la unión de las dos venas ilíacas comunes; cada uno de los troncos de las venas ilíacas comunes resulta de la unión de las venas ilíaca externa e ilíaca interna.

VENA ILÍACA EXTERNA

1. Origen, trayecto y relaciones. La vena ilíaca externa es continuación de la vena femoral a la altura del ligamento inguinal; asciende medial al músculo psoas mayor y termina al unirse con la vena ilíaca interna (figs. 141 y 143).

En su origen, la vena ilíaca externa es medial a la arteria, pero en el curso de su trayecto ascendente tiende a situarse de forma gradual posterior a ésta. La arteria y la vena están contenidas en una misma vaina fibrosa, que se halla unida lateralmente a la fascia ilíaca. La vena ilíaca externa está cruzada medialmente, cerca de su origen, por el conducto deferente o por el ligamento redondo.

Se relaciona con los nódulos linfáticos ilíacos externos, que se sitúan a su alrededor. Los nódulos ilíacos externos intermedios más posteriores se hallan aplicados sobre la vena o sobre la confluencia de las dos venas ilíacas, externa e interna, en el ángulo de separación de las dos arterias correspondientes.

2. Ramas colaterales. La vena ilíaca externa recibe las *venas epigástrica inferior* y *circunfleja ilíaca profunda.*

Estas venas son satélites de las arterias correspondientes. Existen dos por cada arteria, pero se unen en un solo tronco cerca de su terminación.

El tronco de las venas circunflejas ilíacas profundas cruza la arteria ilíaca externa y pasa anterior o posterior a ella.

Las venas epigástricas inferiores reciben las venas del plexo testicular posterior y las venas cremastéricas. Se anastomosan con las venas torácicas internas, epigástricas superficiales, obturatrices y, finalmente, con la vena porta hepática a través de las venas paraumbilicales.

VENA ILÍACA INTERNA (VENA HIPOGÁSTRICA)

1. Origen, trayecto y relaciones. La vena ilíaca interna es voluminosa y corta como el tronco arterial al cual acompaña; es el vaso colector de todas las venas satélites de las ramas de la arteria ilíaca interna (fig. 143).

La vena ilíaca interna es lateral a la arteria, pero de manera diferente a derecha e izquierda.

La vena ilíaca interna derecha es principalmente lateral a su arteria.

La vena ilíaca interna izquierda es más posterior a la arteria que la vena ilíaca interna derecha, sobre todo superiormente.

❑ En el lado derecho, la confluencia de las dos venas ilíacas, externa e interna, se sitúa en general 1 o 1,5 cm inferior y anterior a la bifurcación de la arteria ilíaca común, en el ángulo de bifurcación arterial (fig. 143), o bien está cubierta, al igual que en el lado izquierdo, por la arteria ilíaca interna cuando las dos arterias ilíacas, externa e interna, se hallan en su origen adosadas una a la otra (Proust y Maurer). ❑ En el lado izquierdo, esta confluencia está en parte cubierta por la porción superior de la arteria ilíaca interna.

Las venas ilíacas internas están además en relación con los uréteres. Estas relaciones son más estrechas en el lado izquierdo que en el derecho, porque comúnmente el uréter izquierdo es posterior, mientras que el uréter derecho es anterior a la arteria.

La vena ilíaca interna puede desdoblarse en dos vasos que ascienden uno anterior y el otro posterior a la arteria ilíaca interna (Grégoire).

Las venas ilíacas internas son avalvulares.

2. Ramas de origen. Las ramas de origen de la vena ilíaca interna corresponden a las ramas terminales de la arteria y se dividen, al igual que ellas, en ramas viscerales y ramas parietales.

a) RAMAS VISCERALES. El número de venas viscerales es menor que el de ramas viscerales de la arteria ilíaca interna, porque algunas de estas venas reciben las venas satélites de las arterias vecinas. En el hombre, solamente se describen las *venas vesicales* y las *venas rectales medias.* En la mujer existen además las *venas uterinas* y las *venas vaginales.*

Las ramas de origen de las venas viscerales se anastomosan alrededor de las vísceras intrapélvicas, donde forman densos plexos venosos.

De estos plexos se originan las venas viscerales propiamente dichas, que desembocan en el tronco de la vena ilíaca interna.

En el hombre se aprecian cuatro plexos: ❑ *a)* un *plexo venoso prostático* (de Santorini), situado en las caras anterior y laterales de la próstata; ❑ *b)* un *plexo venoso vesical,* aplicado a las caras laterales de la vejiga, donde se originan las venas vesicales; ❑ *c)* un *plexo venoso seminal,* situado en el espesor del tabique rectovesical, alrededor de las vesículas seminales, y ❑ *d)* un *plexo venoso rectal.*

Estos plexos no son independientes, sino que se anastomosan entre sí muy ampliamente. Por ejemplo, los plexos venosos prostático y vesical están tan estrechamente relacionados por medio de numerosas anastomosis que ciertos autores los describen con el nombre de *plexo venoso vesicoprostático.*

En la mujer existen cinco plexos: ❑ *a)* un *plexo venoso periuretral* (de Santorini); ❑ *b)* un *plexo venoso vesical;* ❑ *c)* un *plexo venoso vaginal;* ❑ *d)* un *plexo venoso uterino,* y ❑ *e)* un *plexo venoso rectal.* Al igual que en el hombre, estos plexos se anastomosan entre sí y con los del lado opuesto. Los plexos venosos uterino y vaginal se confunden y constituyen el plexo venoso uterovaginal.

PLEXO VENOSO PROSTÁTICO, PLEXO VENOSO PERIURETRAL Y VENAS PUDENDAS INTERNAS. En el hombre, el *plexo venoso prostático* está situado en las caras anterior y laterales de la próstata; en la mujer, el plexo venoso periuretral se encuentra alrededor de la uretra.

Reciben: ❑ *a)* la *vena dorsal profunda del pene o vena dorsal profunda del clítoris;* ❑ *b)* las *venas retropúbicas;* ❑ *c)* las *venas vesicales anteriores,* y ❑ *d)* las *venas de la próstata,* las *venas de la uretra prostática* y las *venas de la uretra membranosa.*

Las *venas pudendas internas* nacen, en el hombre, de la parte anterior (preprostática) del plexo venoso prostático y, en la mujer, del plexo venoso periuretral. Cada una de ellas parece ser continuación de una de las ramas de la vena dorsal profunda del pene o de la vena dorsal profunda del clítoris, la cual se bifurca al llegar al plexo. En lo que concierne a estas relaciones, véase *Nervio pudendo, Nervio dorsal del pene o Nervio dorsal del clítoris y Fosa isquioanal.*

PLEXO VENOSO VESICAL Y VENAS VESICALES. El plexo venoso vesical cubre las caras laterales de la vejiga. Las venas vesicales nacen de este plexo, del plexo venoso seminal y de las partes laterales del plexo venoso prostático o periuretral; se dirigen directamente a la vena ilíaca interna.

PLEXO VENOSO RECTAL Y VENAS RECTALES MEDIAS. Las venas de la porción anal del recto forman una red submucosa muy tupida denominada *plexo venoso rectal.*

La sangre que contiene este plexo se vierte en el sistema de la vena porta por medio de las venas rectales superiores, y en el sistema de la vena cava inferior por medio de las venas rectales medias e inferiores. Estos diferentes vasos están unidos por medio del plexo rectal, que efectúa una anastomosis portocava muy importante (fig. 274).

PLEXO VENOSO UTEROVAGINAL: VENAS VAGINALES Y UTERINAS. Los plexos venosos uterino y vaginal presentan continuidad entre sí y constituyen en conjunto el plexo venoso uterovaginal.

Este plexo está muy desarrollado y se extiende a lo largo de todo el borde lateral de la vagina y del útero, alrededor de las arterias uterina y vaginal.

Las *venas uterinas* nacen del plexo venoso uterino a la altura del istmo del útero; generalmente son dos (Farabeuf): la *vena uterina principal* es voluminosa y asciende hacia la vena ilíaca interna posterior al uréter (fig. 387); la otra vena es pequeña y frecuentemente doble, sigue el trayecto de la arteria uterina y se une normalmente a la precedente.

Las *venas vaginales* que proceden del plexo venoso vaginal se dirigen a la vena ilíaca interna bien directamente por medio de venas vaginales largas, satélites de las arterias homónimas, bien indirectamente por medio de ramas tributarias de las venas uterinas, vesicales, rectales medias y pudenda interna.

b) RAMAS PARIETALES. Las ramas de la vena ilíaca interna presentan el mismo territorio, trayecto y relaciones que las arterias correspondientes.

Sin embargo, hemos visto que la vena pudenda interna nace en el plexo venoso prostático o periuretral, desde el cual, ya sea única o doble, desciende junto con la arteria, al principio a lo largo de las ramas isquiopubianas, superiormente al plano medio del periné, donde se halla situada medial a la arteria y al nervio, y después aplicada a la pared lateral de la fosa isquioanal. En esta última región, la vena suele situarse

bien superior a la arteria bien entre la arteria, que es superior, y el nervio, que se sitúa inferiormente; la vena acompaña a la arteria hasta la pelvis.

Las colaterales de la vena pudenda interna son satélites de las ramas de la arteria.

La vena obturatriz, que emerge del orificio profundo del conducto obturador, discurre por la pared lateral de la cavidad pélvica, inferior a la arteria, la cual a su vez es inferior al nervio.

VENAS ILÍACAS COMUNES. Las venas ilíacas comunes están constituidas por la unión de las venas ilíacas externa e interna (v. *Vena ilíaca interna*).

Desde su origen, las venas ilíacas comunes convergen y se unen a la derecha de la columna vertebral, a la altura de la mitad superior de la quinta vértebra lumbar, para formar la vena cava inferior (fig. 152).

Dado que el origen de las venas ilíacas comunes presenta casi la misma situación a derecha e izquierda pero, por otra parte, el origen de la vena cava inferior se sitúa a la derecha de la línea media, la vena ilíaca común izquierda es más larga y oblicua que la vena ilíaca común derecha.

En consecuencia, sus relaciones también son distintas. La *vena ilíaca común derecha* descansa sobre el músculo psoas mayor, discurriendo de inferior a superior, al principio posterior y después lateralmente a la arteria. La *vena ilíaca común izquierda,* en un principio posterior y medial a la arteria ilíaca común izquierda, se inclina marcadamente en sentido medial y discurre anteriormente a la porción inferior de la fosa lumbosacra izquierda; luego, a la altura de la quinta vértebra lumbar, cruza la línea media y la cara anterior de la arteria sacra media, y pasa finalmente posterior al extremo superior de la arteria ilíaca común derecha.

La vena ilíaca común izquierda recibe una sola colateral, la *vena sacra media.*

Las venas ilíacas comunes están desprovistas de válvulas.

B. Vena cava inferior

ORIGEN, TRAYECTO Y TERMINACIÓN (fig. 152). Procede de la unión de las dos venas ilíacas comunes; esta unión se realiza anteriormente y a la derecha de la columna vertebral lumbar, un poco inferior a la bifurcación de la aorta y a la altura de la porción superior de la quinta vértebra lumbar.

La vena cava inferior asciende al principio verticalmente hasta la altura de la primera vértebra lumbar; se inclina entonces hacia la derecha para penetrar en un surco que ella misma excava en la cara diafragmática del hígado. En la porción superior de este surco, donde la vena cava inferior recibe las gruesas venas hepáticas, la vena cava inferior se incurva anteriormente y a la izquierda (fig. 152), atraviesa el diafragma y desemboca en la pared inferior del atrio derecho.

DIMENSIONES. La longitud de la vena cava inferior es por término medio de 22 cm y su calibre es variable; en efecto, la vena presenta una dilatación renal y una dilatación suprahepática superiores a la desembocadura de las venas renales y de las venas hepáticas. En su desembocadura, la vena mide aproximadamente 3 cm de diámetro.

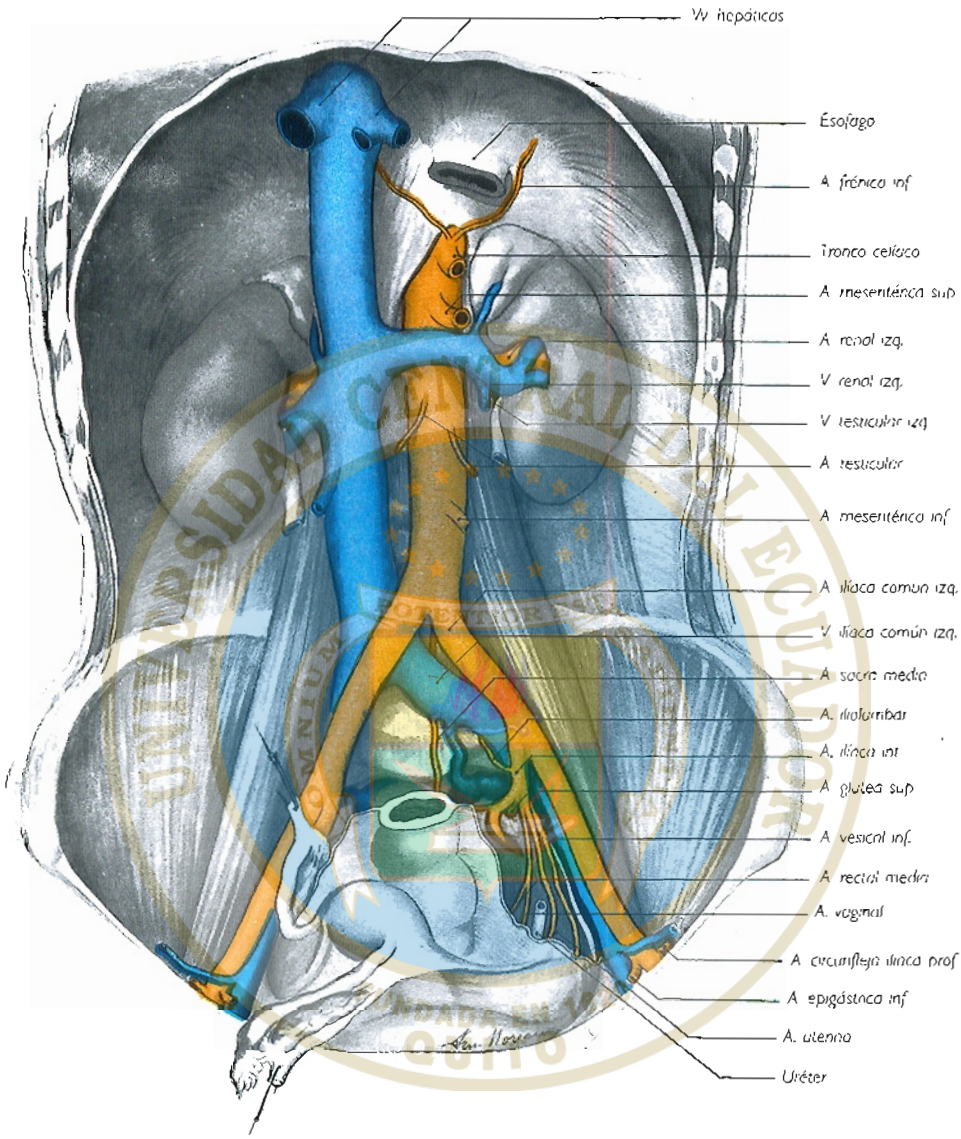

Fig. 152. Aorta, vena cava inferior y vasos ilíacos.

RELACIONES. *En la cavidad abdominal.* En la cavidad abdominal, sus relaciones son: *a) posteriormente,* la vena cava inferior descansa, desde su origen hasta la segunda vértebra lumbar, en la parte medial del músculo psoas mayor, en el lado derecho de la columna vertebral, en las arterias lumbares derechas y en el tronco simpático; a partir de la tercera vértebra lumbar, la vena cava inferior se relaciona con el pilar derecho del diafragma y también, a la altura de la duodécima vértebra torácica, con la glándula suprarrenal derecha (v. esta glándula); a continuación cruza las arterias renal y su-

prarrenal media derechas, así como la rama lateral de la arteria frénica inferior, y cubre la raíz medial de la vena ácigos y los nervios esplácnicos mayor y menor derechos; ❑ *b) anteriormente,* la vena cava inferior está en relación, de inferior a superior, con el borde adherente del mesenterio, las porciones horizontal, descendente y superior del duodeno, la cabeza del páncreas, el orificio omental, que la separa de la vena porta y, finalmente, con la cara diafragmática del hígado, donde ocupa un profundo surco excavado entre el lóbulo derecho y el lóbulo caudado. Está cruzada, frente a la tercera vértebra lumbar, por la arteria testicular u ovárica derecha, que pasa anterior o posterior a ella; ❑ *c) medialmente,* la vena cava inferior acompaña a la aorta hasta la primera vértebra lumbar; más superiormente está separada de ella por el pilar derecho del diafragma y por el lóbulo caudado del hígado, así como por el fondo de saco peritoneal, que es un vestigio del receso neumoentérico (v. *Peritoneo e hígado*), y ❑ *d) lateralmente,* se corresponde con el colon ascendente, el uréter, el riñón derecho, la glándula suprarrenal, la cual cubre parcialmente, y el lóbulo derecho del hígado.

Los nódulos linfáticos lumbares derechos se disponen de forma escalonada anterior, posterior y lateralmente a la vena cava inferior.

En el diafragma. La vena cava inferior está estrechamente unida al borde del orificio tendinoso que atraviesa.

En el tórax. La longitud de su trayecto intratorácico es muy reducida medialmente, donde ocupa el estrecho espacio celular situado entre el diafragma y la cara inferior del pericardio.

Lateral y posteriormente, alcanza los 3 cm. En todo su trayecto intratorácico, la vena cava inferior está rodeada directamente hasta el diafragma por una prolongación del pericardio fibroso; además, superiormente y cerca de su terminación, está también en relación anterior, lateral y medial con el pericardio seroso (fig. 119).

Por medio del pericardio, la vena cava se halla en relación lateral con el ligamento frenopericárdico derecho, el nervio frénico y algunos nódulos linfáticos, y a mayor distancia con la pleura y el pulmón derechos.

La vena cava inferior sólo presenta la válvula de la vena cava inferior.

■ **RAMAS COLATERALES.** La vena cava inferior recibe: las venas lumbares, las venas renales, la vena suprarrenal derecha, la vena testicular u ovárica derecha, las venas hepáticas y las venas frénicas inferiores.

1. Venas lumbares. Estas venas, que son satélites de las arterias lumbares, presentan una disposición idéntica a la de las arterias. En general hay una vena por cada arteria.

Cada una de ellas sigue el borde superior de la arteria y desemboca en la pared posterior de la vena cava inferior.

Estas venas se encuentran unidas entre sí por anastomosis verticales que cruzan anteriormente la base de las apófisis costales. El conjunto de estas anastomosis constituye la *vena lumbar ascendente* (fig. 159).

a) VENA LUMBAR ASCENDENTE. Esta vena asciende a lo largo de la columna lumbar, en el intersticio celular comprendido entre los haces del músculo psoas mayor que se insertan en los cuerpos vertebrales y los que se originan en las apófisis costales. En este intersticio, que contiene también los ramos de origen del plexo lumbar, la vena pasa anterior a

la cuarta y quinta vértebras lumbares, posterior a la primera y a la segunda vértebras lumbares e, indiferentemente, anterior o posterior a la tercera vértebra lumbar (Bonniot).

La vena lumbar ascendente forma, al unirse con la vena subcostal, la raíz lateral de la vena ácigos a la derecha y de la vena hemiácigos a la izquierda.

Las venas lumbares de un lado se anastomosan con las del lado opuesto por medio de los plexos venosos vertebrales externos e internos.

Inferiormente, se anastomosan con las venas iliolumbares.

2. Venas renales. Las tres o cuatro ramas venosas que proceden del riñón se unen a la altura del hilio o cerca de éste en un solo tronco, la vena renal (fig. 123). Las venas renales se dirigen medial y un poco superiormente, anteriores a la arteria, y terminan en el lado correspondiente de la vena cava inferior.

Debido a la localización derecha de la vena cava inferior, la vena renal izquierda es más larga que la derecha; cruza la aorta pasando por lo común anterior a ella e inferior a la arteria mesentérica superior (fig. 152). (En lo que concierne a sus relaciones, v. *Pedículo renal.*)

Las venas renales reciben: ❑ la *vena suprarrenal inferior* procedente de la glándula suprarrenal, ❑ las *venas capsulares* de la cápsula adiposa del riñón y ❑ una *rama uretérica.*

Además, la vena renal izquierda recibe casi siempre la *vena testicular* u *ovárica izquierda* y la *vena suprarrenal* del mismo lado.

Las venas renales se anastomosan con la vena ácigos a la derecha y con la vena hemiácigos a la izquierda, como se indicará al describir los orígenes de estas venas.

3. Venas suprarrenales. Las venas suprarrenales son generalmente dos, una derecha y otra izquierda. Ambas salen del surco anterior de la glándula suprarrenal y desembocan a la derecha en la vena cava inferior y a la izquierda en la vena renal (fig. 152).

4. Venas testiculares u ováricas

a) VENAS TESTICULARES. Proceden del testículo y del epidídimo; las venas del testículo, del cuerpo y de la cabeza del epidídimo ascienden en el escroto, anteriormente o alrededor de la arteria testicular y anteriormente al conducto deferente; forman el *plexo pampiniforme* (plexo venoso anterior del cordón espermático).

Este plexo está compuesto en su origen por diez o quince vénulas sinuosas, que ascienden y se anastomosan, disminuyendo progresivamente de número; por eso se encuentran solamente de cuatro a cinco venas en el anillo inguinal superficial, dos o tres en la fosa ilíaca y, finalmente, sólo una que desemboca a la derecha en la vena cava inferior, un poco inferior a la vena renal, y a la izquierda en la vena renal (figs. 152 y 153).

Las venas de la cola del epidídimo se reúnen en dos o tres troncos posteriores a la arteria testicular y al conducto deferente, constituyendo el *plexo venoso posterior del cordón espermático* o *venas cremastéricas* (fig. 152).

Todas estas venas se anastomosan entre sí.

Al llegar al anillo inguinal profundo, las venas del plexo posterior terminan en las venas epigástricas inferiores (fig. 153).

b) VENAS OVÁRICAS. Las venas ováricas se originan en el territorio de las arterias ováricas y en una pequeña porción del de las arterias uterinas (ramas ováricas, tubáricas, del ligamento redondo y porción superior del plexo venoso uterino).

Las ramas de origen de las venas ováricas, inicialmente anastomosadas en un plexo venoso pampiniforme, ascienden a lo largo de la arteria y pronto se reducen a dos troncos que se unen en uno sólo antes de terminar, como las venas testiculares, a la derecha en la vena cava inferior y a la izquierda en la vena renal.

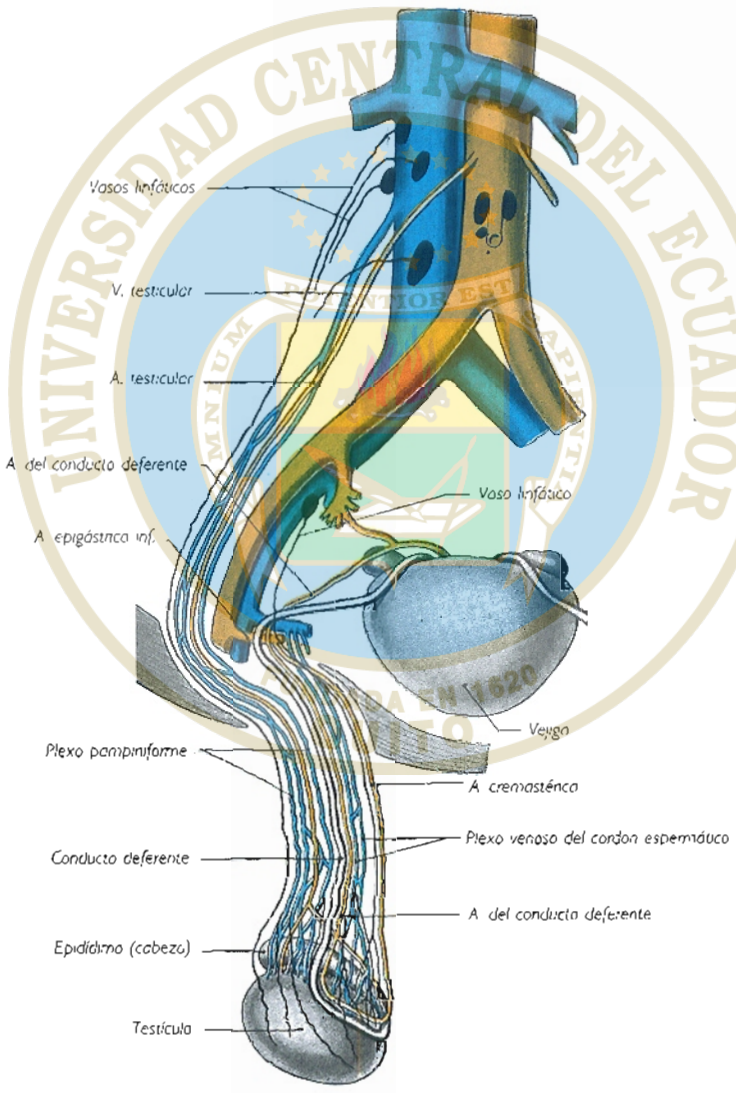

Fig. 153 . Vasos del testículo y del epidídimo.

© MASSON, S.A. Fotocopiar sin autorización es un delito.

La vena ovárica y la testicular derechas presentan una válvula ostial que no existe a la izquierda.

5. Venas hepáticas. Estas venas se originan en el hígado y conducen a la vena cava inferior toda la sangre que llega a esta glándula a través de la arteria hepática y de la vena porta (fig. 154).

La red capilar del hígado da origen a unas vénulas, las cuales se unen en ramas cada vez mayores, que son las venas hepáticas; todas estas venas se dirigen al surco de la vena cava, excavado en la cara diafragmática del hígado. Se dividen en venas hepáticas y venas hepáticas menores.

Las *venas hepáticas* generalmente son dos, una derecha y otra izquierda, y desembocan en la vena cava inferior inmediatamente inferiores al diafragma. La *vena hepática derecha* es más voluminosa y recibe la sangre del lóbulo derecho. La *vena hepática izquierda* tiene su origen en el lóbulo izquierdo, en el lóbulo cuadrado y en el lóbulo caudado.

Las *venas hepáticas menores* son variables en número (unas veinte) y desembocan en la vena cava inferior inferiormente a las precedentes; proceden del lóbulo izquierdo, del lóbulo caudado y de la porción del lóbulo derecho vecina a la vena cava.

Las venas hepáticas desembocan en la vena cava inferior formando un ángulo agudo, a menudo próximo a un ángulo recto (Gellert).

6. Venas frénicas inferiores. Estas venas son dos por cada arteria y acompañan a las arterias frénicas inferiores; reciben a la vena suprarrenal superior y desembocan por medio de un tronco único en la cara anterior de la vena cava a la altura de su orificio diafragmático.

SISTEMA DE LA VENA PORTA HEPÁTICA

La vena porta hepática es el tronco que conduce al hígado la sangre venosa de todas las partes infradiafragmáticas del tubo digestivo, del bazo y del páncreas. Como todo sistema porta, termina en sus dos extremos por medio de una red capilar. Se origina, en efecto, de una red capilar del tubo digestivo, del páncreas y del bazo, y termina en el hígado por medio de una segunda red capilar (fig. 154).

A. Venas de origen de la vena porta hepática

La vena porta hepática procede de la unión de tres voluminosas venas: la *vena mesentérica superior,* la *vena esplénica* y la *vena mesentérica inferior* (figs. 154, 156 y 157).

Cualquiera de las ramificaciones de la vena porta hepática, sea rama de origen o rama colateral, es satélite de una sola rama arterial; únicamente las venas císticas, tributarias de la vena porta hepática, son dos por cada arteria.

Todas las venas del sistema porta hepático carecen de válvulas.

1. Vena mesentérica superior. La disposición general de la vena mesentérica superior es análoga a la de la arteria.

Asciende en el mesenterio, a la derecha y un poco anterior a la arteria.

Sin embargo, puede nacer a la izquierda de la arteria y pasar enseguida al lado derecho, cruzando frecuentemente su cara anterior. Esta disposición es la más común según Hovelacque.

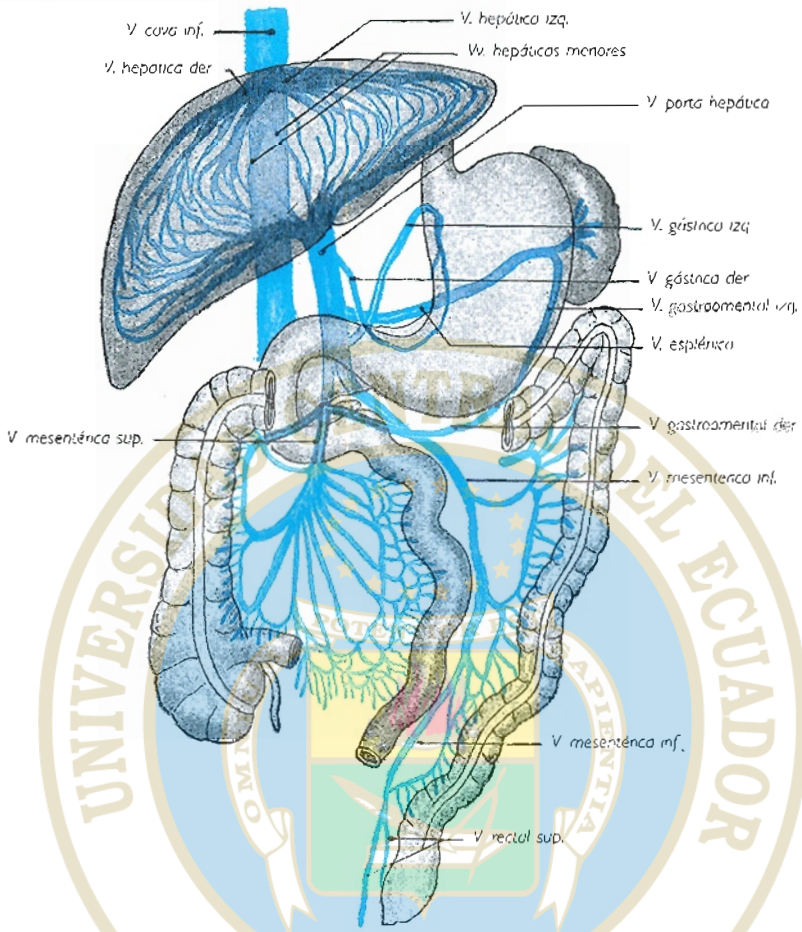

Fig. 154. Sistema de la vena porta hepática (esquema).

En la porción horizontal del duodeno y en el proceso unciforme del páncreas, la vena se sitúa a la derecha y en el mismo plano que el tronco arterial; después, la vena mesentérica superior se introduce posterior al cuello del páncreas alejándose de la arteria y se anastomosa con la vena esplénica (fig. 157).

a) RAMAS COLATERALES. ❑ Sus ramas son las *venas yeyunales e ileales* y la *vena cólica derecha,* todas ellas satélites de las arterias homónimas; recibe además la *vena gastroomental derecha* o *vena gastroepiploica derecha,* así como la vena *pancreatoduodenal inferior,* que acompañan a las arterias del mismo nombre. ❑ La vena pancreatoduodenal inferior anterior desemboca anteriormente al páncreas en la vena gastroomental derecha. En cuanto a la vena pancreatoduodenal superior posterior, señalaremos más adelante que desemboca directamente en el tronco de la vena porta hepática (fig. 155).

Las *venas yeyunales* y las *venas ileales* se originan en los arcos análogos a los de la arteria mesentérica superior y drenan en el lado izquierdo, convexo, del tronco veno-

so. Presentan las siguientes características: ❑ si orientamos artificialmente el mesenterio en un plano sagital, las venas de las primeras asas yeyunales se hallan generalmente a la derecha de las arterias, pero pasan a la izquierda del tronco de la arteria para desembocar en la vena; ❑ las venas yeyunales de la parte media y las venas ileales se hallan, por el contrario, a la izquierda de las arterias y pasan a la derecha de la vena mesentérica superior para desembocar en el tronco venoso (Grégoire).

2. Vena esplénica. La vena esplénica nace de la unión de las venas que proceden del hilio del bazo y se dirige de lateral a medial en sentido inverso a la arteria esplénica.

Las ramas de origen de la vena suelen ser posteriores a las ramificaciones de la arteria.

El tronco de la vena esplénica cruza el borde superior de la cola del páncreas inferiormente al tronco arterial; más adelante, la vena discurre en línea recta por la cara posterior del páncreas, siempre inferior a la arteria. Al llegar a la línea media, pasa anterior al origen de la arteria mesentérica superior y se une después con la vena mesentérica superior.

La vena esplénica recibe las *venas gástricas cortas,* la *vena gastroomental izquierda* o *vena gastroepiploica izquierda,* las *venas pancreáticas* y, muy a menudo, la *vena mesentérica inferior.*

3. Vena mesentérica inferior. La vena mesentérica inferior, formada por la unión de las venas rectales superiores, asciende a lo largo y a la izquierda de la arteria mesentéri-

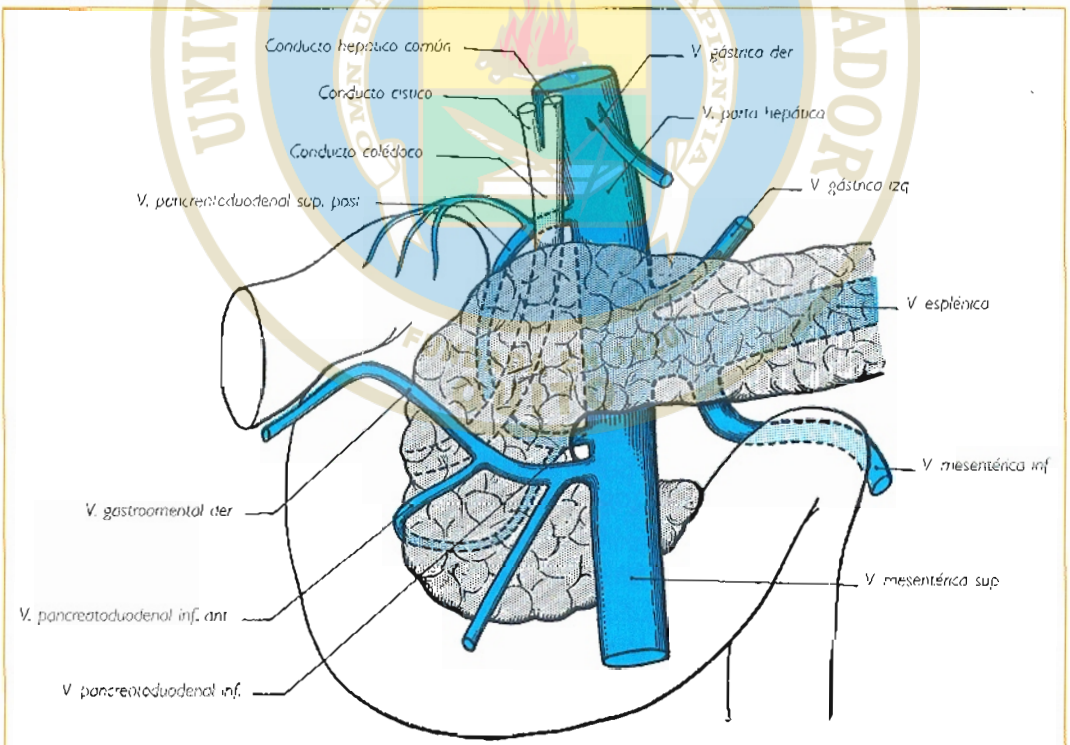

Fig. 155 - Venas del páncreas y del duodeno. La porción superior del duodeno ha sido reclinada a la derecha (Según do Rio-Branco, modificado.)

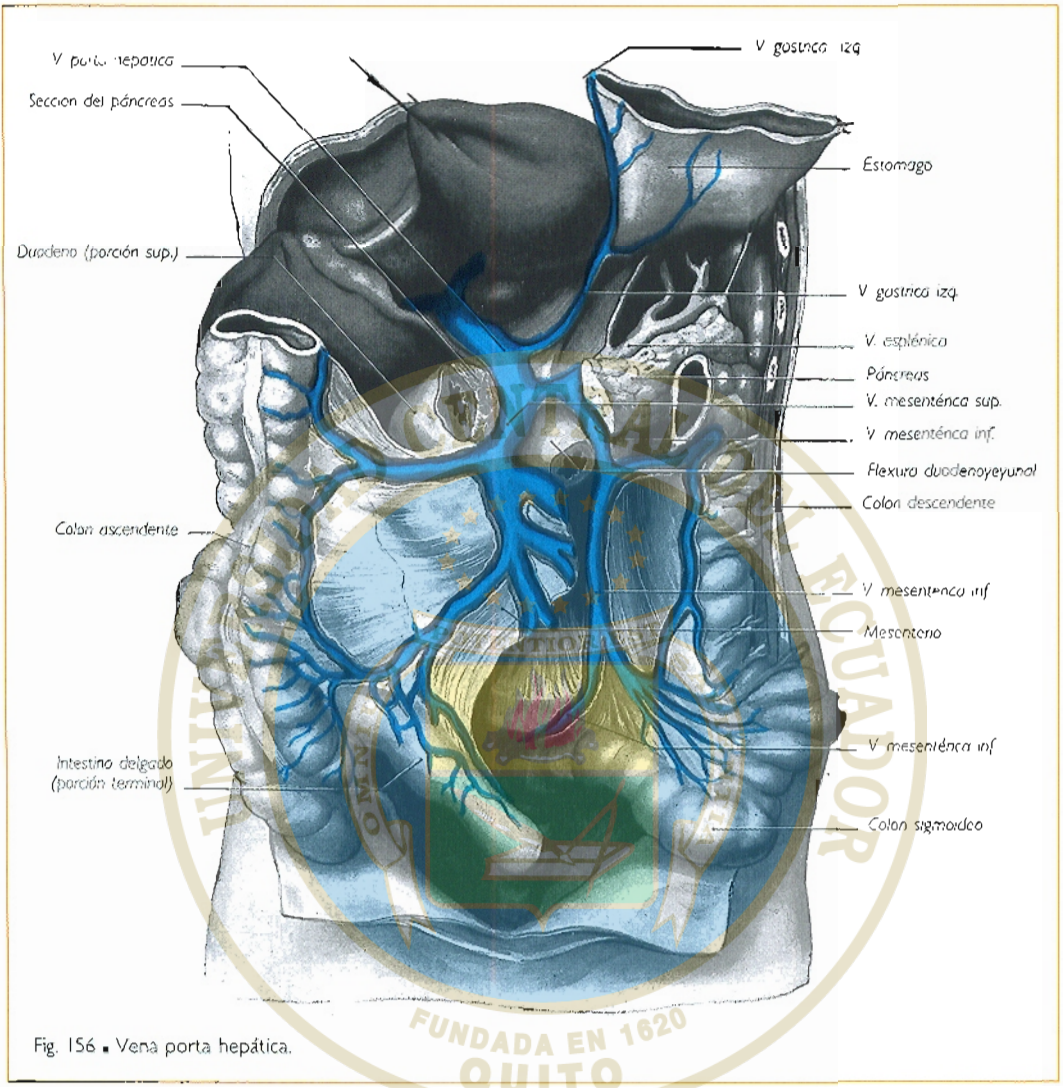

Fig. 156 ▪ Vena porta hepática.

ca inferior y cruza con ella los vasos ilíacos comunes. Desde ese punto, la vena mesentérica inferior asciende casi verticalmente y se aleja de forma gradual de la arteria; se encuentra pronto con la arteria cólica izquierda, cerca de su origen, y la cruza anterior o a menudo posteriormente; la vena asciende después medialmente a esta arteria (fig. 140).

Al llegar al extremo inferior del riñón, la vena mesentérica inferior se inclina medialmente y se aleja de la arteria cólica izquierda; bordea de izquierda a derecha la flexura duodenoyeyunal, pasando superior a ella, se introduce posterior al páncreas y suele terminar en la vena esplénica, a veces en la mesentérica superior y raramente en el ángulo de unión de las venas esplénica y mesentérica superior. Recibe las venas cólicas izquierdas, que son satélites de las arterias. Sin embargo, la sangre venosa de la porción superior del colon descendente y de la flexura cólica izquierda se recoge por

© MASSON, S.A. Fotocopiar sin autorización es un delito.

medio de una vena cólica que se dirige transversalmente en sentido medial y desemboca en la porción superior de la vena mesentérica inferior.

La porción de la arteria cólica izquierda subyacente al cruce de esta arteria con la vena mesentérica inferior, así como el segmento subyacente de dicha vena, adosada primero al lado medial de la arteria cólica izquierda pero que después se aleja de dicho vaso para incurvarse a la derecha, describen un arco que es sucesivamente, de inferior a superior, arterial, arteriovenoso y venoso: se trata del *arco vascular* (de Treitz) (v. fig. 140).

Un grupo importante de nódulos linfáticos se halla adosado al segmento terminal de la vena mesentérica inferior subyacente a la porción arteriovenosa del arco vascular (de Treitz).

B. Vena porta hepática

ORIGEN, TRAYECTO Y DIMENSIONES. La vena porta hepática procede de la unión de la vena mesentérica superior con la vena esplénica, la cual frecuentemente ya ha recibido la vena mesentérica inferior. Esta unión se efectúa en ángulo recto o casi recto, posteriormente al cuello del páncreas, a la derecha de la línea media y de la arteria mesentérica superior, a la izquierda del conducto colédoco y a la mitad de la altura del cuello del páncreas (fig. 157).

La vena porta hepática se dirige oblicuamente en sentido superior y lateral y «ligeramente anterior» (Grégoire). Al principio, está situada posterior al cuello del páncreas, donde excava un surco, y a la porción superior del duodeno. Penetra después en el omento menor y termina en el porta hepático.

La vena porta hepática mide como media 10 cm de longitud y 15 mm de diámetro.

RELACIONES. En la vena porta hepática se pueden considerar tres segmentos que son, de inferior a superior: un *segmento retropancreaticoduodenal,* un *segmento omental* y un *segmento del porta hepático o segmento terminal.*

El *segmento retropancreaticoduodenal* constituye aproximadamente el tercio inferior de la vena porta hepática. Asciende: ❑ a la derecha de la línea media y también de la arteria mesentérica superior inferiormente y de la arteria hepática común superiormente; ❑ a la izquierda del conducto colédoco; la vena porta hepática se aproxima progresivamente de inferior a superior al conducto colédoco y limita con él un espacio denominado *triángulo interportocoledociano,* que es de base inferior (fig. 157), ❑ anteriormente a la vena cava inferior, de la cual está separada por la fascia retroduodenal (de Treitz).

El *segmento omental* comprende casi los dos tercios superiores del tronco venoso. Ocupa, con los otros elementos del pedículo hepático, el borde libre del omento menor (fig. 157). En este punto, la vena porta hepática está en relación: ❑ anteriormente y a la derecha, con el conducto hepático común, que se sitúa sobre la cara anterior de la vena porta hepática, inmediatamente superior al borde superior del páncreas; ❑ anteriormente y a la izquierda, con la arteria hepática propia; ❑ posteriormente, con la vena cava inferior, de la cual está separada por el orificio omental (v. *Pedículo hepático*).

La vena porta hepática alcanza el porta hepático cerca del extremo de este surco, enfrente de la depresión que presenta el labio superior del surco en el espacio que separa los procesos papilar y caudado del lóbulo caudado (v. *Configuración del hígado*).

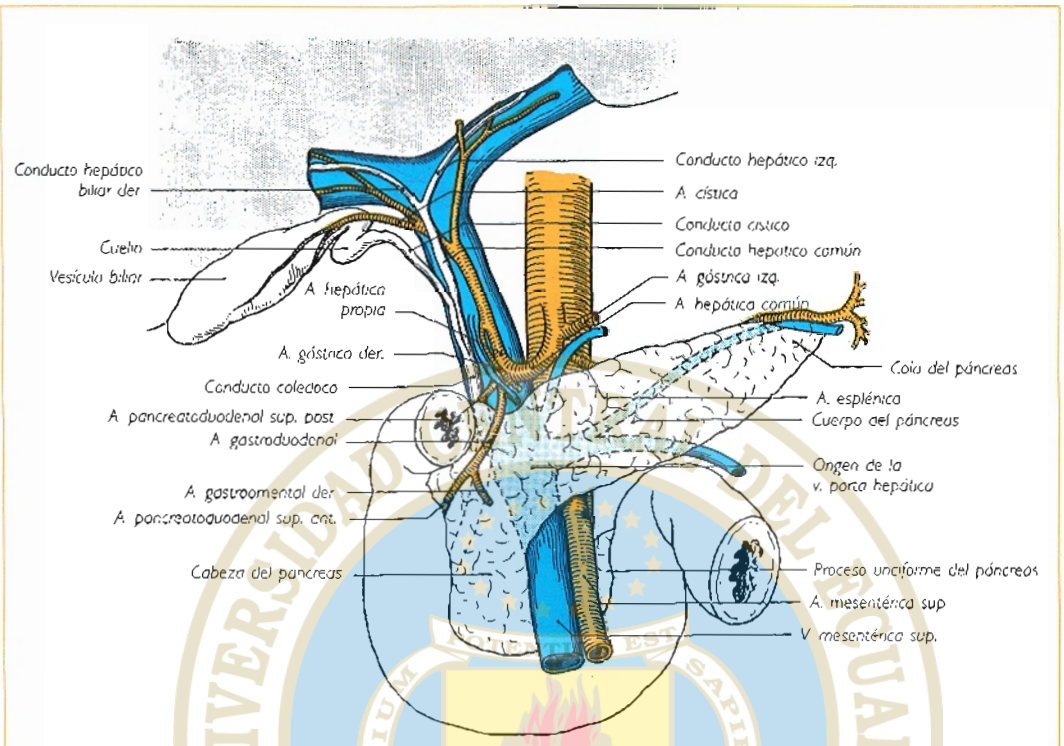

Fig. 157 ▪ Pedículo hepático.

El *segmento del porta hepático* está constituido por el extremo superior bifurcado de la vena porta hepática. Este segmento está situado en el porta hepático. Sus relaciones se describirán junto con las ramas terminales de la vena porta hepática y con el pedículo hepático.

RAMAS COLATERALES. Los afluentes de la vena porta son la *vena gástrica izquierda,* la *vena gástrica derecha* y la *vena pancreatoduodenal superior posterior.*

La *vena gástrica izquierda* acompaña a la arteria del mismo nombre, pero se extiende más allá del tronco celíaco, pasa anteriormente a él, entre las arterias hepática común y esplénica, y drena en la vena porta hepática cerca de su origen (fig. 157). (Respecto a sus relaciones con la arteria, v. *Arteria gástrica izquierda.*)

La *vena gástrica derecha* y la *vena pancreatoduodenal superior posterior* discurren en sentido inverso al de las arterias correspondientes. La vena pancreatoduodenal superior anterior desemboca en la vena gastroomental derecha (fig. 158).

RAMAS TERMINALES. La vena porta hepática se divide, en el porta hepático o un poco inferiormente a él, en dos ramas terminales, una derecha y otra izquierda. Cada una de ellas se dirige hacia el extremo correspondiente del porta hepático y penetra en el parénquima hepático.

Estas dos ramas describen un ángulo muy abierto superiormente y a la derecha.

La bifurcación de la vena porta hepática se efectúa en la unión del tercio derecho con los dos tercios izquierdos del porta hepático; por consiguiente, la rama terminal derecha es mucho más corta y voluminosa que la izquierda.

El extremo superior, o segmento del porta hepático de la vena porta hepática, y sus dos ramas terminales ocupan la parte posterior del porta hepático; están situadas posteriores a las ramas terminales de la arteria hepática propia y a las ramas de origen del conducto hepático común (fig. 157).

Las ramas terminales de la vena porta hepática reciben algunos afluentes: las *venas císticas,* tributarias de la rama terminal derecha, y los vestigios de la *vena umbilical izquierda* y del *conducto venoso,* que se unen a la rama terminal izquierda en el extremo izquierdo del porta hepático.

Las *venas císticas inferiores* son las únicas ramas de la vena porta hepática que son dobles por cada arteria.

La *vena umbilical izquierda** del feto conduce la sangre de la placenta hasta la vena cava inferior por medio de la rama izquierda de la vena porta y el conducto venoso (de Arancio).

Después del nacimiento, la vena umbilical izquierda se atrofia y se oblitera.

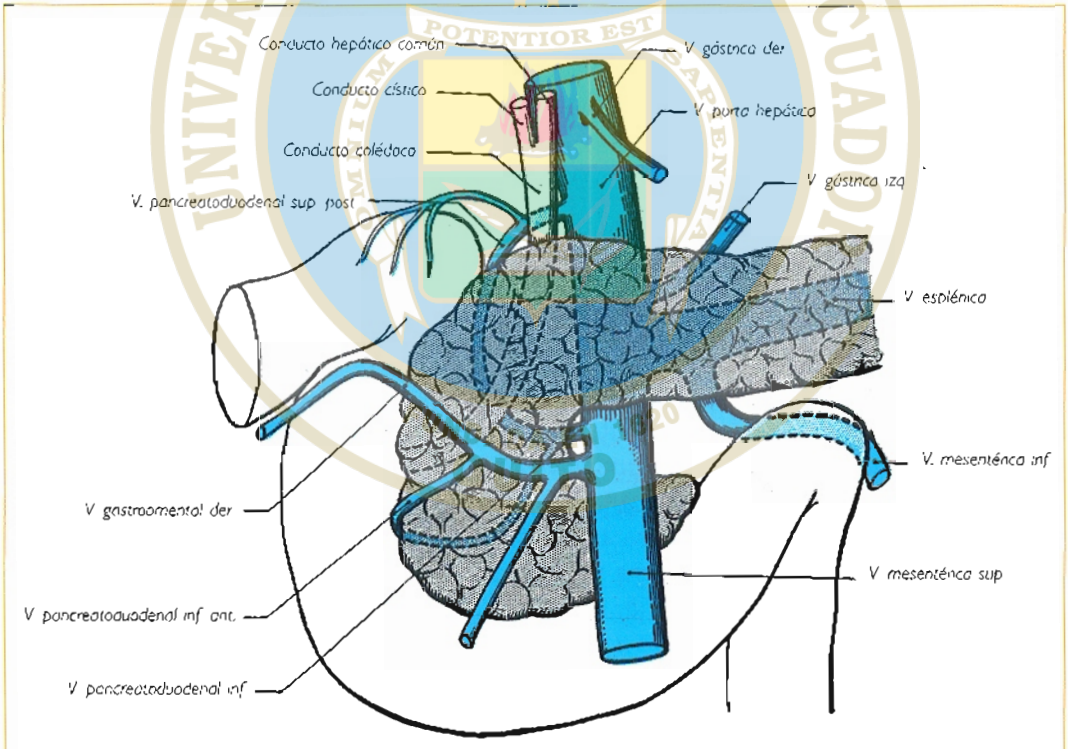

Fig. 158 • Vena porta (Según do Río-Branco, modificado.)

* De todo el sistema de venas umbilicales, sólo la vena umbilical izquierda persiste durante la vida fetal (v. tratados de embriología).

Se transforma en un cordón fibroso, el *ligamento redondo del hígado,* que se extiende desde el ombligo hasta la rama izquierda de la vena porta, a lo largo del borde inferior del ligamento falciforme del hígado y de la fisura del ligamento redondo.

Sin embargo, a lo largo del ligamento redondo suele observarse una vénula, la *vena paraumbilical,* que tiene su origen en la pared abdominal, alrededor del ombligo, y que desemboca en la rama izquierda de la vena porta hepática. Según Wertheimer, se trata de un vaso de nueva formación, la *vena centroumbilical,* que según este autor está situada en el espesor del ligamento redondo.

El *conducto venoso* comunica en el feto la rama izquierda de la vena porta hepática con la vena cava inferior; después del nacimiento, este conducto se oblitera total o parcialmente. En este último caso, permanece permeable sólo en su parte media o en uno de sus extremos, más frecuentemente en las proximidades a su desembocadura en la vena cava inferior. El conducto venoso se presenta en el adulto como un cordón fibroso situado en la prolongación del ligamento redondo, en la fisura del ligamento venoso.

VENAS PORTA ACCESORIAS. El hígado recibe, de los órganos vecinos, pequeñas vénulas que terminan en el hígado por medio de una red capilar, de la misma manera que la vena porta hepática, y que se denominan *venas porta accesorias.*

Las venas porta accesorias se dividen en seis grupos:

1. Las *venas omentales* o *venas epiploicas* proceden del omento menor y se introducen en el espesor de los bordes del porta hepático.
2. Las *venas císticas profundas,* en número de doce a quince (Sappey), nacen del extremo anterior y de la pared superior de la vesícula biliar y terminan en la porción contigua del hígado.
3. Las *venas frénicas* proceden de la cara inferior del diafragma y se dirigen al hígado por medio de los ligamentos coronario y falciforme.
4. Las *venas de los ligamentos falciforme y coronario* se confunden con las venas del grupo precedente.
5. Las *venas del porta hepático* nacen en el porta hepático de las paredes de los vasos y de los conductos biliares.
6. Las *venas paraumbilicales* tienen su origen en la pared abdominal, cerca del ombligo y en el espesor del ligamento redondo, y siguen el trayecto de dicho ligamento. Unas penetran en el hígado a la altura de su borde anterior, mientras que otras lo hacen a lo largo de la fisura del ligamento redondo.

Las venas porta accesorias que nacen de las paredes del abdomen (venas frénicas y paraumbilicales) están anastomosadas con las ramas de origen de las venas tributarias de las venas cavas.

ANASTOMOSIS VENOSAS PORTOCAVAS. El sistema venoso porta hepático y el sistema venoso de las cavas son independientes. El sistema porta hepático drena hacia el hígado la sangre venosa del tracto digestivo; el sistema de las venas cavas asegura el retorno venoso hacia el corazón de toda la circulación sistémica. Sin embargo, existen vénulas que permiten que ambos sistemas se comuniquen en la proximidad de los extremos del tubo digestivo y de las paredes abdominales: son las anastomosis porto-

© MASSON, S.A. Fotocopiar sin autorización es un delito.

cavas. Estas anastomosis pueden adquirir un gran desarrollo cuando el sistema porta hepático no permite el paso de sangre del intestino al hígado o a través de éste; entonces la sangre se deriva hacia el sistema de las venas cavas.

Se distinguen tres variedades de anastomosis portocavas: *a)* anastomosis digestivas, esofágicas y rectales; *b)* anastomosis parietoperitoneales, y *c)* anastomosis parietales propiamente dichas o periumbilicales.

1. Anastomosis venosas digestivas. Las anastomosis digestivas comprenden:

❑ *Anastomosis venosas esofágicas,* que unen las ramas de la vena gástrica izquierda, tributarias del sistema porta hepático, con las venas inferiores del esófago y las venas frénicas inferiores y superiores, tributarias de la vena cava inferior y de las venas ácigos/hemiácigos.

❑ *Anastomosis venosas cardiodiafragmáticas.* La vena colateral gástrica, que es una vena de la cara posterior del cardias tributaria del sistema porta hepático, se une con la vena frénica inferior perteneciente al sistema cava. Es responsable de las hemorragias del tubo digestivo en la hipertensión portal (Gillot y Hureau).

❑ *Anastomosis venosas rectales.* La vena rectal superior, tributaria de la vena porta hepática, se anastomosa con las venas rectales medias e inferiores, tributarias de la vena cava inferior, por medio de la vena ilíaca interna.

2. Anastomosis venosas parietoperitoneales. Existen allí donde el tubo digestivo se halla adosado a la pared y a la raíz de los mesos: venas del intestino delgado unidas a las venas genitales y ureterales a la altura de la raíz del mesenterio, venas cólicas y venas parietales, vena esplénica y vena renal.

3. Anastomosis venosas umbilicales. Se forman alrededor del ombligo, entre las ramas de la vena paraumbilical (vestigio de la vena umbilical del ligamento redondo) y las venas epigástricas inferiores, epigástricas superficiales y torácicas internas, que son tributarias de las venas cavas.

SISTEMA DE LA VENA ÁCIGOS Y VENAS DE LA COLUMNA VERTEBRAL

Los dos sistemas cava están unidos por dos grandes vías anastomóticas constituidas por la vena ácigos y las venas de la columna vertebral.

A. Vena ácigos

ORIGEN. La vena ácigos se forma en la cavidad torácica, a la altura del undécimo espacio intercostal derecho, mediante la unión de dos ramas de origen o *raíces,* una lateral y otra medial (figs. 159 y 149). ❑ La *raíz lateral* está constituida por la unión de la vena lumbar ascendente derecha y la duodécima vena intercostal o vena subcostal derecha. La unión de estas dos venas se efectúa en el borde medial del músculo cuadrado lumbar, inferiormente al extremo medial de la duodécima costilla y superiormente al ligamento arqueado lateral del diafragma. ❑ La *raíz medial* es inconstante; nace de la cara posterior de la vena cava inferior o, más raramente, de la vena renal derecha. Penetra en el tórax, pasando frecuentemente con el nervio esplácnico mayor, que es anterior a ella, entre los haces principal y accesorio del pilar derecho del diafragma.

TRAYECTO Y RELACIONES. En el tórax, la vena ácigos asciende por la cara anterior de la columna vertebral, a la derecha de la línea media, hasta la altura de la cuarta vértebra torácica. En este trayecto, no suele ser vertical: primero es oblicua superiormente y a la izquierda hasta la sexta o quinta vértebra torácica, aproximándose de este modo a la línea media; a continuación se incurva lateralmente, es decir, a la derecha, hasta la cuarta vértebra torácica.

Al llegar a la cuarta vértebra torácica, la vena ácigos se incurva anteriormente, pasa superior a la raíz del pulmón y desemboca en la pared posterior de la vena cava superior. Este segmento de la vena incurvado superiormente a la raíz del pulmón es el *arco de la vena ácigos.*

En la porción ascendente de su trayecto, desde su origen hasta la cuarta vértebra torácica, la vena ácigos se relaciona: ❑ *medialmente,* con el conducto torácico y, un poco más lejos, con la aorta; ❑ *lateralmente,* con la pleura mediastínica derecha; ❑ *posteriormente,* con la columna vertebral y las arterias intercostales derechas; ❑ *anteriormente,* con la raíz del pulmón superiormente y, más inferiormente, con el esófago por medio de un receso pleural derecho.

El arco de la vena ácigos es superior al bronquio principal derecho y a la arteria pulmonar derecha, e inferior a los nódulos linfáticos paratraqueales derechos; está comprendido entre la pleura derecha, que es lateral, y el esófago, el nervio vago derecho y la tráquea, que son mediales (fig. 127).

Un par de válvulas, a veces suficientes, se observan hacia la mitad del arco de la vena ácigos.

RAMAS COLATERALES. La vena ácigos recibe: la *vena bronquial derecha posterior* (v. *Pulmones*), las *venas esofágicas y pericárdicas,* las *venas intercostales posteriores,* la *vena intercostal superior derecha* y las *venas hemiácigos.*

1. Venas intercostales posteriores. Son satélites de las arterias intercostales posteriores y están formadas por la unión de dos ramas: ❑ una, *intercostal,* que discurre en el espacio intercostal en el borde superior de la arteria del mismo nombre, ❑ y otra *dorsoespinal,* que recoge la sangre de los plexos venosos vertebrales externos e internos que describiremos más adelante.

2. Vena intercostal superior derecha. Esta vena es el tronco colector de las tres primeras venas intercostales derechas y corresponde a la arteria intercostal suprema, rama de la arteria subclavia. Lo más común es que descienda y desemboque en el arco de la vena ácigos; a veces asciende y termina en la vena braquiocefálica derecha.

3. Venas hemiácigos. Las venas hemiácigos son normalmente dos, una inferior y otra superior (fig. 159).

La *vena hemiácigos* se forma, al igual que la vena ácigos, en la cavidad torácica, a la altura del undécimo espacio intercostal, mediante la unión de dos raíces, una lateral y otra medial. ❑ La *raíz lateral* resulta de la unión de la vena lumbar ascendente izquierda y de la vena subcostal izquierda. ❑ La *raíz medial* es inconstante y procede de la vena renal o, más exactamente, de una anastomosis que une la vena renal con la

© MASSON, S.A. Fotocopiar sin autorización es un delito.

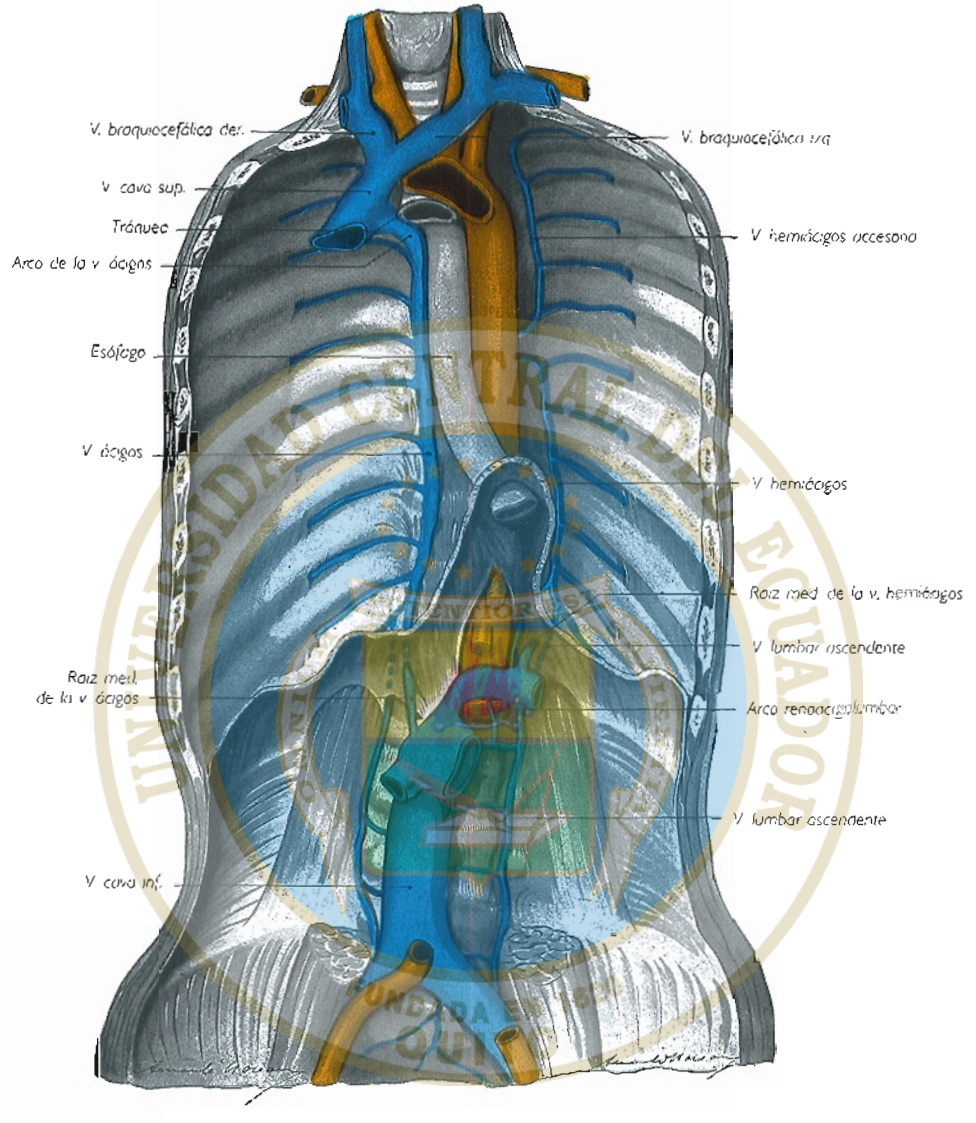

Fig. 159 ▪ Venas ácigos y hemiácigos

vena lumbar subyacente; forma con esta vena el *arco renoacigolumbar* de Lejars. Esta raíz atraviesa el diafragma entre los haces principal y accesorio del pilar izquierdo, posteriormente al nervio esplácnico mayor.

La vena hemiácigos asciende por el lado izquierdo de la columna vertebral, lateralmente a la aorta y anteriormente a las arterias intercostales posteriores, hasta la octava o séptima vértebra torácica; entonces se dirige transversalmente hacia la derecha, pasa posterior a la aorta y al conducto torácico y desemboca en la vena ácigos.

La vena hemiácigos recibe las cuatro o cinco últimas venas intercostales posteriores izquierdas.

La *vena hemiácigos accesoria* desciende por el lado izquierdo de la columna vertebral, lateral a la aorta, hasta la sexta o séptima costilla; después se incurva a la derecha, pasa posterior a la aorta y al conducto torácico y se vierte en la vena ácigos. La vena hemiácigos accesoria recibe las seis o siete primeras venas intercostales posteriores y las venas bronquiales posteriores izquierdas.

Con frecuencia, si no en la mayor parte de los casos, las venas intercostales del primer o de los dos primeros espacios forman una *vena intercostal superior izquierda* que asciende y drena en la vena braquiocefálica izquierda (Ennabli).

Algunas veces, las venas hemiácigos sólo reciben tres o cuatro venas intercostales superiores y posteriores; en ese caso, las venas intermedias (quinta, sexta, séptima y octava) drenan en la vena ácigos directamente o por medio de un tronco colector común.

B. Venas de la columna vertebral

Las venas de la columna vertebral, al anastomosarse, constituyen dos clases de plexos: los *plexos venosos vertebrales internos* y los *plexos venosos vertebrales externos*.

1. Plexos venosos vertebrales internos. Están constituidos por cuatro cordones venosos plexiformes longitudinales, unidos entre sí por los plexos venosos vertebrales transversos.

Hay dos plexos venosos vertebrales internos, longitudinales, a cada lado: uno anterior y otro posterior. Están situados cerca del agujero intervertebral.

En cada mitad lateral del conducto vertebral, el plexo venoso vertebral interno anterior longitudinal discurre anterior a las raíces de los nervios espinales, en tanto que el posterior es posterior a éstas.

Los plexos venosos vertebrales internos longitudinales del mismo lado están anastomosados entre sí y con los del lado opuesto por medio de los plexos venosos vertebrales transversos: anterior, posterior y laterales. Las anastomosis de un lado con el otro constituyen los plexos venosos vertebrales transversos anterior y posterior.

Los *plexos venosos vertebrales transversos anteriores* están situados entre la cara posterior, excavada, de los cuerpos vertebrales y el ligamento longitudinal posterior. Reciben las venas procedentes de los cuerpos vertebrales (Grillot, Plaisant).

Los *plexos venosos vertebrales transversos posteriores* son anteriores a las láminas y a los ligamentos amarillos.

Los plexos venosos vertebrales internos se prolongan alrededor de las raíces de los nervios espinales en los agujeros intervertebrales; precisamente por medio de las venas intervertebrales los plexos venosos intervertebrales internos vierten en los plexos venosos vertebrales externos, en las venas intercostales, lumbares y sacras.

2. Plexos venosos vertebrales externos. Los plexos venosos vertebrales externos se dividen en anteriores y posteriores.

Los *plexos venosos vertebrales externos anteriores* se desarrollan en las caras anterior y laterales de los cuerpos vertebrales.

Los *plexos venosos vertebrales externos posteriores* constituyen una red venosa submuscular que cubre los canales vertebrales en toda su extensión.

Los plexos venosos vertebrales externos anteriores y posteriores se unen a cada lado con las venas intervertebrales para constituir: en el tórax y en la región lumbar, las ramas dorsoespinales de las venas intercostales y lumbares; en el cuello, los principales afluentes de las venas vertebrales.

3. Anastomosis. Los plexos venosos vertebrales internos y externos, unidos entre sí, se extienden a lo largo de toda la columna vertebral. Se comunican superiormente con las venas tributarias de la vena cava superior e inferiormente con las ramificaciones de la vena cava inferior.

Así pues, posteriormente a la vena ácigos, que tiene sus raíces de origen en el sistema de la vena cava inferior y que termina en la cava superior, existe además, entre las dos venas cavas, un segundo sistema anastomótico constituido por los plexos venosos vertebrales externos e internos.

NÓDULOS LINFÁTICOS Y VASOS LINFÁTICOS DEL TRONCO

Describiremos sucesivamente los nódulos linfáticos de la pelvis, del abdomen y del tórax. En cada apartado, indicaremos las regiones y los órganos de los cuales reciben sus vasos linfáticos, pero sin profundizar, ya que entraremos en detalle al describir las regiones y los órganos contenidos en la cavidad torácica y abdominopélvica.

I. NÓDULOS LINFÁTICOS

NÓDULOS LINFÁTICOS DE LA PELVIS

Los nódulos linfáticos pélvicos están escalonados a lo largo de los grandes vasos de la cavidad pélvica. Por este motivo, Cunéo y Marcille establecen en la pelvis tres grupos de nódulos linfáticos principales: los *nódulos linfáticos ilíacos externos,* los *nódulos linfáticos ilíacos internos* y los *nódulos linfáticos ilíacos comunes* (fig. 160). A estos diferentes grupos se añaden además los pequeños nódulos linfáticos intercalados en el trayecto de los vasos aferentes. Señalaremos esta cadena de nódulos intermedios al describir los vasos linfáticos a lo largo de los cuales están situados.

1. Nódulos linfáticos ilíacos externos. Estos nódulos linfáticos son de ocho a diez. Están situados: ❑ unos, laterales a la arteria ilíaca externa (nódulos linfáticos ilíacos externos laterales); ❑ otros, anteriores a la vena ilíaca externa (nódulos linfáticos ilíacos externos intermedios); ❑ otros, finalmente, posteriores a la vena ilíaca externa, entre este vaso y el nervio obturador (nódulos linfáticos ilíacos externos mediales). En cada uno de estos grupos se distingue un nódulo linfático inferior, un nódulo linfático medio y un nódulo linfático superior, aunque en ocasiones uno de ellos (y algunas veces dos) pueden hallarse ausentes. Los nódulos linfáticos más inferiores de los

grupos lateral y medial, denominados *nódulos linfáticos lagunares* lateral y medial, están situados inmediatamente posteriores al ligamento inguinal.

A los nódulos linfáticos ilíacos externos mediales se añade además un pequeño nódulo linfático que se observa a veces frente al orificio profundo del conducto obturador: es el *nódulo linfático obturatriz*. Frecuentemente, este pequeño nódulo inconstante y excepcional se confunde con el elemento medio del grupo de nódulos linfáticos externos mediales que, por el contrario, es constante y voluminoso.

Los nódulos linfáticos ilíacos externos reciben: *a)* los vasos linfáticos eferentes de los nódulos linfáticos inguinales; *b)* una gran parte de los vasos linfáticos del útero, de la vejiga, de la próstata y de la uretra posterior; *c)* los vasos linfáticos del glande y los de la pared abdominal, que son satélites de los vasos epigástricos inferiores y circunflejos ilíacos profundos, y *d)* los vasos linfáticos procedentes del muslo, que son satélites de los vasos obturadores. Reciben además algunos vasos linfáticos anteriores del muslo y, a veces, también un vaso linfático eferente del testículo o del ovario.

2. Nódulos linfáticos ilíacos internos. Los nódulos linfáticos ilíacos internos se sitúan alrededor o dentro de los ángulos que limitan la emergencia de las diversas ramas de la arteria ilíaca interna; los más posteriores están situados a lo largo de las arterias sacras laterales y su número varía de cuatro a ocho.

Estos nódulos linfáticos reciben los vasos linfáticos de las vísceras pélvicas, así como los vasos linfáticos de la región glútea y de la región posterior del muslo, que son satélites de las arterias glúteas superior e inferior.

3. Nódulos linfáticos ilíacos comunes. Cunéo y Marcille dividen estos nódulos linfáticos en tres grupos, cada uno de los cuales comprende de uno a tres nódulos (figura 160).

De los tres grupos, ❑ el *grupo lateral* se sitúa en la cara lateral de los vasos; ❑ el *grupo intermedio* se halla en la fosa lumbosacra descrita por Cunéo y Marcille (v. *Arterias ilíacas comunes*); ❑ el tercero, conocido como *grupo medial o nódulos linfáticos del promontorio,* se sitúa en el ángulo de la división de la aorta.

Los nódulos linfáticos ilíacos comunes reciben los vasos linfáticos eferentes de los nódulos linfáticos ilíacos externos e internos, así como algunos vasos linfáticos del uréter, la próstata, la uretra prostática, el útero y la vagina.

■ **VASOS LINFÁTICOS EFERENTES DE LOS NÓDULOS LINFÁTICOS DE LA PELVIS.** Los vasos linfáticos eferentes de cada uno de los nódulos linfáticos de la pelvis se vierten en los nódulos linfáticos situados superiormente a ellos. Consecuentemente, los vasos linfáticos eferentes de los nódulos linfáticos más elevados del grupo de nódulos linfáticos ilíacos comunes son los colectores de toda la circulación linfática de la pelvis y también de los miembros inferiores. Estos vasos linfáticos eferentes vierten en los nódulos linfáticos lumbares.

NÓDULOS LINFÁTICOS DEL ABDOMEN

Los nódulos linfáticos abdominales pueden dividirse en *nódulos linfáticos parietales* y *nódulos linfáticos viscerales.*

A. Nódulos linfáticos parietales

Se distinguirán dos categorías: los *nódulos linfáticos de la pared anterolateral del abdomen* y los *nódulos linfáticos lumbares.*

1. Nódulos linfáticos de la pared anterolateral del abdomen. A excepción de algunos nódulos linfáticos superficiales, que sólo se observan muy raramente, los nódulos linfáticos normales de la pared anterolateral del abdomen se sitúan en los planos profundos de la pared: ❑ unos, situados a lo largo de los vasos epigástricos inferiores, constituyen los *nódulos linfáticos epigástricos inferiores;* ❑ otros, situados alrededor del ombligo, forman el grupo de los *nódulos linfáticos umbilicales y supraumbilicales;* ❑ otros, finalmente, son satélites de la arteria circunfleja ilíaca profunda y constituyen los *nódulos linfáticos circunflejos ilíacos profundos.*

2. Nódulos linfáticos lumbares. Los nódulos linfáticos lumbares (Poirier y Cunéo) se hallan agrupados en el abdomen alrededor de la aorta y de la vena cava inferior; estos nódulos linfáticos son siempre muy numerosos y pueden dividirse en: ❑ *nódulos linfáticos lumbares izquierdos,* que están situados junto a la aorta y constituyen los grupos de *nódulos linfáticos preaórticos, nódulos linfáticos aórticos laterales* y *nódulos linfáticos postaórticos* o *nódulos linfáticos retroaórticos;* ❑ *nódulos linfáticos lumbares intermedios,* que están situados entre la aorta y la vena cava inferior, ❑ y *nódulos linfáticos lumbares derechos,* situados alrededor de la vena cava inferior (figs. 160 y 161).

Nódulos linfáticos preaórticos. Forman dos conglomerados principales (renal y mesentérico inferior) situados respectivamente cerca del origen de las arterias renales y mesentérica inferior.

Nódulos linfáticos aórticos laterales. Están dispuestos a lo largo del borde izquierdo de la aorta.

Nódulos linfáticos postaórticos. Son posteriores a la aorta.

Nódulos linfáticos lumbares derechos. Están dispuestos a la derecha de la aorta y se dividen en *nódulos linfáticos precava, nódulos linfáticos poscava* o *nódulos linfáticos retrocava* y *nódulos linfáticos laterales de la cava,* según sean anteriores, posteriores o laterales a la vena cava inferior.

VASOS LINFÁTICOS AFERENTES Y EFERENTES DE LOS NÓDULOS LINFÁTICOS LUMBARES. Los nódulos linfáticos lumbares reciben: los vasos linfáticos eferentes de los nódulos linfáticos ilíacos comunes, los vasos linfáticos del testículo o del ovario, la mayor parte de los vasos linfáticos de la trompa y del cuerpo del útero, los vasos linfáticos del riñón y de la glándula suprarrenal del lado correspondiente, numerosos vasos linfáticos de la cara diafragmática del hígado y, finalmente, los vasos linfáticos de la pared posterior del abdomen.

Los colectores de la pared posterior del abdomen son satélites de los vasos sanguíneos lumbares; están interrumpidos durante su trayecto, en el intersticio que separa las porciones profunda y principal del músculo psoas mayor, por pequeños nódulos intercalares cuya infección está seguramente en el origen de los abscesos del músculo psoas mayor denominados «primitivos».

La linfa del plexo formado por los nódulos linfáticos lumbares y por los vasos linfáticos que los unen entre sí se recoge superiormente por medio de dos volumi-

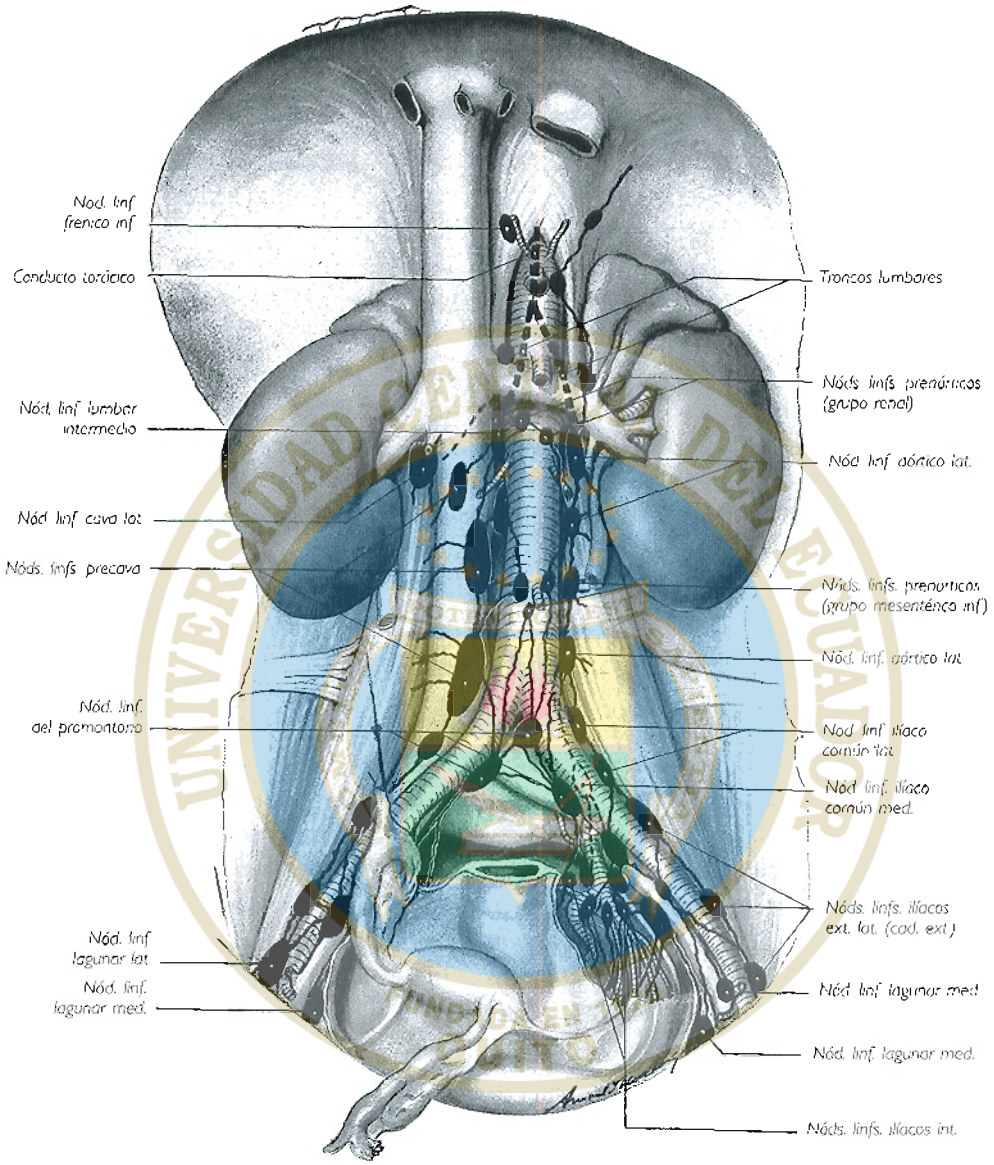

Fig. 160 ▪ Nódulos linfáticos ilíacos y lumbares (esquema). Cad. ext., cadena externa.

nosos conductos denominados *troncos lumbares,* que son los principales ramos de origen del conducto torácico.

B. **Nódulos linfáticos viscerales**

Los vasos linfáticos del estómago, del bazo, del páncreas, del intestino delgado y del intestino grueso, así como una porción de los vasos linfáticos del hígado, desembocan

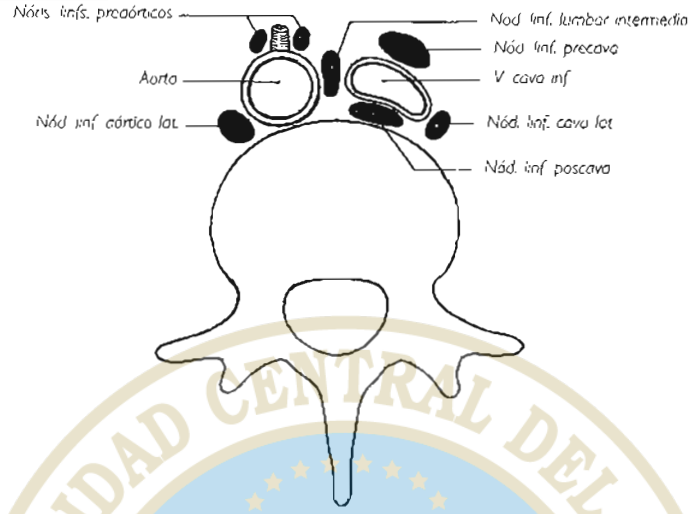

Fig. 161. Esquema que muestra la localización de los diferentes grupos de nódulos linfáticos lumbares

en los nódulos linfáticos situados en la proximidad inmediata de estos órganos, a lo largo de sus vasos sanguíneos; estos nódulos linfáticos se designan con el nombre del órgano al cual se hallan anexos o con el nombre de la arteria a la cual están aplicados.

1. Nódulos linfáticos gástricos izquierdos (fig. 249). ❑ Siguen el recorrido de la arteria homónima a lo largo del pliegue gastropancreático y la curvatura menor del estómago. Los nódulos linfáticos de este grupo están situados: unos, a lo largo de la curvatura menor, sobre todo en la parte superior *(grupo de nódulos linfáticos de la curvatura menor);* otros, en el pliegue gastropancreático, superior y posteriormente a los vasos gástricos izquierdos *(grupo de nódulos linfáticos del pliegue gastropancreático).* ❑ Algunos *nódulos linfáticos yuxtacardíacos,* situados cerca del cardias, prolongan estos grupos de nódulos linfáticos superiormente hasta el extremo inferior del esófago.

2. Nódulos linfáticos esplénicos (fig. 249). Acompañan a la arteria esplénica y comprenden tres grupos que son, en el sentido de la corriente linfática, los nódulos linfáticos gastroomentales izquierdos, los nódulos linfáticos del hilio del bazo y los nódulos linfáticos pancreáticos superiores, situados a lo largo del borde superior del páncreas.

3. Nódulos linfáticos hepáticos (fig. 249). Los nódulos linfáticos hepáticos comprenden los nódulos linfáticos escalonados a lo largo de la arteria hepática común y de sus ramas. Estos nódulos linfáticos se dividen en cuatro grupos principales: ❑ *a)* los *nódulos linfáticos gastroomentales derechos,* los *nódulos linfáticos subpilóricos* y los *nódulos linfáticos retropilóricos,* los cuales se suceden unos a otros a lo largo de las arterias gastroomental derecha y gastroduodenal; ❑ *b)* los *nódulos linfáticos pancreatoduodenales,* más o menos satélites de las arterias pancreatoduodenales, que se dividen en nódulos linfáticos pancreatoduodenales superiores e inferiores, según sean superiores o inferiores al duodeno y a la cabeza

del páncreas; ❑ *c)* el grupo de *nódulos linfáticos pilóricos* o *nódulos linfáticos suprapilóricos,* que se observa raramente y está representado por un pequeño nódulo linfático situado sobre la arteria gástrica derecha, superiormente al píloro, y ❑ *d)* para terminar, el grupo de *nódulos linfáticos celíacos,* que está formado por los nódulos linfáticos situados a lo largo del tronco celíaco. En este último grupo se vierte la linfa que atraviesa todos los demás grupos.

Algunos nódulos linfáticos hepáticos están más estrechamente relacionados con las vías biliares extrahepáticas. Entre estos nódulos linfáticos de las vías biliares existen dos que son importantes: el *nódulo linfático cístico,* situado en el ángulo abierto anteriormente formado por el cuerpo y el cuello de la vesícula biliar, y el *nódulo linfático del orificio omental,* situado en el omento menor, en el borde anterior del orificio omental.

4. Nódulos linfáticos mesentéricos superiores e inferiores. Los nódulos linfáticos que componen estos grupos están dispuestos a lo largo de las arterias mesentéricas superior e inferior y de sus ramificaciones.

Se pueden distinguir los nódulos linfáticos del mesenterio y los nódulos linfáticos anexos a las arterias del intestino grueso.

Nódulos linfáticos mesentéricos. Existen entre cien y doscientos, constituyendo el grupo de nódulos linfáticos más numeroso del organismo.

Están dispersos en el espesor del mesenterio, formando tres grupos secundarios: ❑ *a)* un grupo periférico de *nódulos linfáticos yuxtaintestinales,* situado a lo largo del último arco arterial o de los vasos rectos que parten de él; ❑ *b)* un grupo de *nódulos linfáticos intermedios,* situados aproximadamente a la mitad de altura del mesenterio o un poco superiormente, siguiendo el primer arco arterial, y ❑ *c)* un grupo de *nódulos linfáticos centrales superiores,* que comprende los nódulos linfáticos dispuestos en la raíz del mesenterio alrededor de los troncos de la arteria y de la vena mesentéricas superiores (Poirier y Cunéo).

Los nódulos linfáticos mesentéricos reciben los vasos linfáticos del intestino delgado. ❑ De los nódulos linfáticos centrales superiores parten en general numerosos colectores o *troncos intestinales.* A veces, uno de ellos desciende por el lado izquierdo de la aorta y desemboca en el tronco lumbar izquierdo; los otros se dirigen inferiormente y a la izquierda de la aorta, muy raramente a la derecha, y terminan en los nódulos linfáticos lumbares aórticos laterales cercanos al pedículo renal (Rouvière, Martin).

Nódulos linfáticos satélites de las arterias del intestino grueso. Se pueden dividir en tres grupos principales según se encuentren adosados a las arterias del ciego, a las del colon o a las del recto.

Los *nódulos linfáticos satélites del ciego y del apéndice* se distribuyen en cinco grupos secundarios en relación con las ramas de la arteria ileocólica: grupos de *nódulos linfáticos ileales, nódulos linfáticos cólicos, nódulos linfáticos prececales, nódulos linfáticos retrocecales* y *nódulos linfáticos apendiculares.*

Los *nódulos linfáticos satélites de las arterias del colon* han sido divididos por Jamieson y Dobson en cuatro grupos: ❑ los *nódulos linfáticos epicólicos,* situados en la propia pared del colon; ❑ los *nódulos linfáticos paracólicos,* situados a lo largo del arco arterial paracólico formado por las ramas anastomosadas de las arterias cólicas; ❑ los *nódulos linfáticos intermedios,* que se sitúan sobre las arterias cólicas a medio camino entre el ori-

gen de las arterias cólicas y el colon, y ❑ los *nódulos linfáticos principales* anexos al origen de las arterias cólicas, al tronco de la arteria mesentérica inferior, al ángulo de bifurcación de la arteria mesentérica inferior en sus dos ramas terminales (las arterias rectales superiores) y finalmente al segmento terminal de la vena mesentérica inferior. *Nódulos linfáticos satélites de las arterias del recto.* Son pequeños nódulos denominados *nódulos linfáticos anorrectales* (Gerota) o *nódulos linfáticos pararrectales* (Poirier y Cunéo), situados a lo largo de las arterias rectales superiores y de sus ramas.

Los nódulos linfáticos satélites de las arterias del intestino grueso reciben la linfa del intestino grueso. Los que se encuentran adosados a la arteria cólica derecha y al segmento terminal de la vena mesentérica inferior drenan su contenido en los nódulos linfáticos mesentéricos centrales superiores; los otros lo hacen en los nódulos linfáticos lumbares.

Hay que subrayar que todos los vasos linfáticos abdominales desembocan en una encrucijada linfática retropancreática, verdadero punto de reunión del sistema linfático abdominal (G. Hidden).

NÓDULOS LINFÁTICOS DEL TÓRAX

Los nódulos linfáticos torácicos se dividen en nódulos linfáticos parietales y nódulos linfáticos viscerales.

A. Nódulos linfáticos parietales

Los nódulos linfáticos parietales se dividen en tres grupos: *nódulos linfáticos frénicos superiores, nódulos linfáticos paraesternales* y *nódulos linfáticos parietales posteriores.*

1. Nódulos linfáticos frénicos superiores. Están situados alrededor de la base del pericardio.

De ellos, unos son anteriores; se trata de los *nódulos linfáticos prepericárdicos,* que se dividen en tres grupos: uno medio retroxifoideo y dos laterales posteriores al extremo anterior de la séptima costilla.

Los otros son los *nódulos linfáticos pericárdicos laterales.* Están situados: a la izquierda, cerca del nervio frénico, y a la derecha alrededor de la vena cava inferior y del nervio frénico, pero sobre todo anterior y medialmente a la vena cava inferior.

Existen además otros nódulos linfáticos supradiafragmáticos alrededor del esófago y de la aorta, pero pertenecen al grupo de los nódulos linfáticos mediastínicos posteriores.

Los nódulos linfáticos frénicos superiores reciben vasos linfáticos del diafragma, de la pleura diafragmática, del pericardio, del peritoneo infradiafragmático y del hígado. ❑ Sus conductos eferentes vierten en los nódulos linfáticos paraesternales y en los nódulos linfáticos mediastínicos anteriores. Estos últimos acompañan a las arterias pericardiofrénicas.

2. Nódulos linfáticos paraesternales. Están escalonados a cada lado del esternón en el trayecto de los vasos torácicos internos.

En estos nódulos linfáticos desembocan los vasos linfáticos eferentes de los nódulos linfáticos prepericárdicos, así como algunos troncos linfáticos procedentes de la pared anterior del tórax y de la porción medial de la mama.

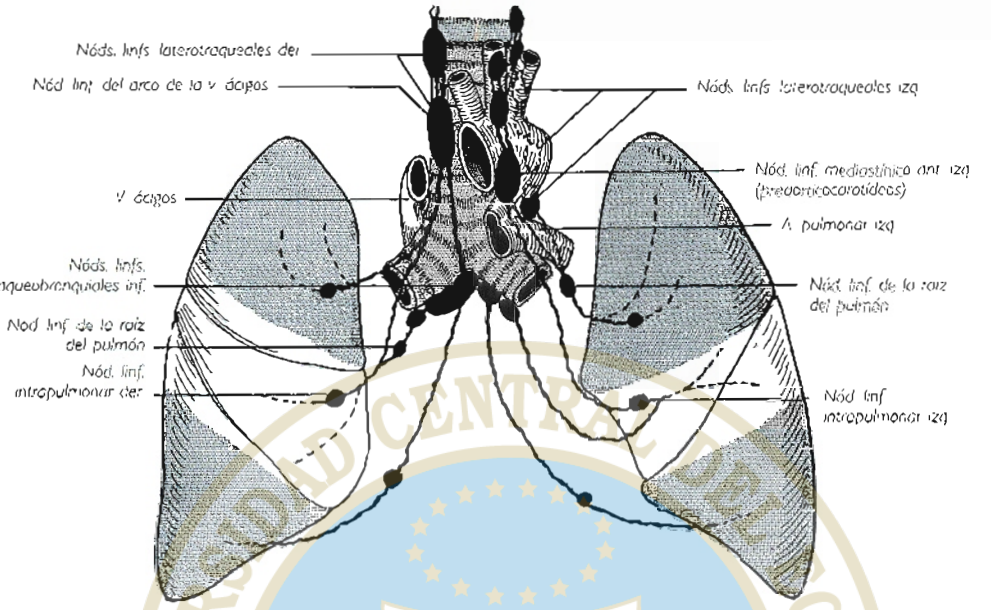

Fig. 162 ▪ Nódulos linfáticos viscerales del tórax (esquema). Los nódulos linfáticos mediastínicos anteriores derechos y transversales no se pueden representar porque la vena cava superior y las venas braquiocefálicas, de las cuales son satélites, han sido retiradas para permitir ver los nódulos linfáticos subyacentes. Este esquema sintetiza también las conexiones entre los territorios de los nódulos linfáticos pulmonares.

3. Nódulos linfáticos parietales posteriores. Se dividen en dos grupos: nódulos linfáticos intercostales y nódulos linfáticos prevertebrales.

Nódulos linfáticos intercostales. Están situados en los espacios intercostales, a lo largo del paquete vasculonervioso, especialmente en su segmento laterovertebral, donde se encuentran de uno a tres nódulos linfáticos.

Los *nódulos linfáticos intercostales* reciben los vasos linfáticos de la pared posterolateral del tórax.

Sus conductos eferentes, exceptuando los del primer espacio, vierten en el conducto torácico, pero de forma diferente según el espacio intercostal que se considere (fig. 165). Los conductos de los cinco a seis últimos espacios intercostales desembocan a cada lado en un mismo tronco colector que desciende hasta la duodécima vértebra torácica, después asciende y finalmente desemboca en el conducto torácico a la altura del undécimo espacio intercostal. Del segundo al quinto espacio intercostal, los conductos eferentes drenan separadamente en el conducto torácico. Finalmente, los vasos linfáticos eferentes del primero o de los dos primeros espacios intercostales ascienden hacia el cuello para terminar en el ángulo venoso yugulosubclavio, directamente o por medio de los nódulos linfáticos cervicales transversos.

Nódulos linfáticos prevertebrales. Están intercalados en el trayecto de los vasos linfáticos eferentes de los nódulos linfáticos intercostales. Unos, aplicados sobre las caras late-

rales de la columna vertebral, son *nódulos linfáticos laterovertebrales;* los otros son *nódulos linfáticos prevertebrales.*

B. Nódulos linfáticos viscerales

Los dividiremos en cuatro grupos principales: nódulos linfáticos mediastínicos anteriores, nódulos linfáticos mediastínicos posteriores, nódulos linfáticos traqueobronquiales y nódulos linfáticos intrapulmonares (fig. 162).

1. Nódulos linfáticos mediastínicos anteriores. Están situados en el mediastino superior y anterior, anteriores a los grandes vasos. Constituyen tres grupos de nódulos linfáticos: mediastínicos anteriores derechos, izquierdos y transversales.

El grupo de *nódulos linfáticos mediastínicos anteriores derechos,* que son prevenosos, se extiende a lo largo de las arterias pericardiofrénicas, de la vena cava superior y de la vena braquiocefálica derecha, desde el diafragma hasta la base del cuello.

El grupo de *nódulos linfáticos mediastínicos anteriores izquierdos,* que son prearteriales o preaorticocarotídeos, asciende desde la raíz del pulmón izquierdo hasta el cuello, anteriores al arco de la aorta y a la arteria carótida común izquierda (fig. 162).

El grupo de *nódulos linfáticos mediastínicos anteriores transversales* está situado a lo largo de la vena braquiocefálica izquierda y se anastomosa con los nódulos linfáticos mediastínicos anteriores derechos e izquierdos.

2. Nódulos linfáticos mediastínicos posteriores. Estos nódulos linfáticos están situados a lo largo del esófago y de la aorta torácica.

3. Nódulos linfáticos traqueobronquiales (fig. 162). Entre los nódulos linfáticos mediastínicos anteriores, escalonados a lo largo de los grandes vasos situados superiores al pericardio, y los nódulos linfáticos mediastínicos posteriores, situados sobre todo a lo largo del esófago, se encuentra el grupo de nódulos linfáticos visceral más importante del tórax: los nódulos linfáticos traqueobronquiales.

Estos nódulos linfáticos se dividen en tres grupos secundarios: *nódulos linfáticos broncopulmonares, nódulos linfáticos traqueobronquiales inferiores* y *nódulos linfáticos paratraqueales. Nódulos linfáticos broncopulmonares.* Se hallan situados entre los elementos de la raíz del pulmón, desde el origen de los bronquios principales hasta la superficie mediastínica de los pulmones. Se dividen en nódulos linfáticos broncopulmonares anteriores, posteriores, superiores e inferiores según la posición que ocupan con respecto al bronquio principal. *Nódulos linfáticos traqueobronquiales inferiores.* Este grupo comprende los nódulos linfáticos subyacentes a la bifurcación de la tráquea y a los bronquios principales. Están situados en el ángulo de bifurcación de la tráquea. Son, por término medio, de tres a cinco. *Nódulos linfáticos paratraqueales.* Los dividiremos en tres grupos: nódulos linfáticos laterotraqueales derechos, nódulos linfáticos laterotraqueales izquierdos y nódulos linfáticos retrotraqueales.

El grupo de *nódulos linfáticos laterotraqueales derechos* constituye un conglomerado de nódulos linfáticos situado en la cara anterolateral derecha de la tráquea intratorácica, en una depresión descrita por Baréty que se halla comprendida entre la vena cava superior y la vena braquiocefálica derecha anteriormente, la tráquea, el arco de la aorta

y el tronco braquiocefálico medialmente, la arteria subclavia superiormente y el arco de la vena ácigos inferiormente. Esta depresión está cerrada lateralmente por la pleura mediastínica. El nódulo linfático más inferior de este grupo, que también es de ordinario el más voluminoso, está en relación con el arco de la vena ácigos (fig. 162). Es el nódulo que Rouvière ha denominado *nódulo linfático del arco de la vena ácigos,* hacia el cual convergen la mayor parte de los vasos linfáticos del pulmón derecho y de la porción inferior del pulmón izquierdo (fig. 162).

El grupo de *nódulos linfáticos laterotraqueales izquierdos* o grupo de *nódulos linfáticos recurrenciales izquierdos* sigue la porción vertical del nervio laríngeo recurrente izquierdo.

Los *nódulos linfáticos retrotraqueales* son elementos nodulares pequeños y poco frecuentes, situados posteriores a la tráquea en el trayecto de los conductos linfáticos que unen los nódulos linfáticos traqueobronquiales inferiores con los nódulos linfáticos laterotraqueales derechos.

4. Nódulos linfáticos intrapulmonares. Ocupan los ángulos de división del bronquio, la arteria y la vena. Se observa siempre uno en los ángulos que separan los pedículos broncovasculares de dos lóbulos vecinos; a estos *nódulos linfáticos interlobulares* se agregan los *nódulos linfáticos lobulares* situados en el primer ángulo de división de los bronquios lobulares.

Relacionaremos con los nódulos linfáticos intrapulmonares todos los pequeños nódulos situados bajo la pleura visceral y denominados *nódulos linfáticos subpleurales.*

VASOS LINFÁTICOS AFERENTES Y EFERENTES DE LOS NÓDULOS LINFÁTICOS VISCERALES DEL TÓRAX. Los *nódulos linfáticos mediastínicos anteriores derechos e izquierdos* forman parte de las vías linfáticas ascendentes mediastínicas anteriores derecha e izquierda. Reciben los vasos linfáticos de los órganos vecinos (pleuras, pericardio, corazón, pulmones, timo y diafragma) y terminan en el ángulo venoso yugulosubclavio correspondiente, directamente o por medio de otro tronco colector de la base del cuello.

Los *nódulos linfáticos mediastínicos posteriores* reciben la linfa del diafragma y de los órganos del mediastino posterior, que drenan en los nódulos linfáticos traqueobronquiales inferiores y en el conducto torácico.

Los *nódulos linfáticos traqueobronquiales* y los *nódulos linfáticos intrapulmonares* están escalonados a lo largo de las vías linfáticas de origen pulmonar. La linfa de los pulmones llega, en efecto, a los nódulos linfáticos laterotraqueales directamente, sobre todo por medio de los nódulos linfáticos intrapulmonares, los nódulos linfáticos broncopulmonares y los nódulos linfáticos traqueobronquiales inferiores. Los nódulos linfáticos broncopulmonares están, en su mayor parte, en conexión con el grupo de nódulos linfáticos laterotraqueales del mismo lado. El grupo suprabronquial de los nódulos linfáticos broncopulmonares izquierdos está unido a los nódulos linfáticos recurrenciales izquierdos por medio de un colector que pasa bajo el arco de la aorta, a lo largo del cual se sitúa un nódulo linfático adosado al asa del nervio laríngeo recurrente izquierdo. Las lesiones del *nódulo linfático del ligamento arterioso* darían origen a ciertas parálisis de este nervio.

Los nódulos linfáticos traqueobronquiales inferiores, que no solamente reciben vasos linfáticos de los pulmones sino también una parte de los vasos linfáticos del esó-

© MASSON, S.A. Fotocopiar sin autorización es un delito.

fago y del corazón, están unidos a los nódulos linfáticos laterotraqueales derechos, que reciben así la mayor parte de la circulación linfática intratorácica (fig. 162). (Para más detalles, v. los linfáticos de estos diferentes órganos.)

Para concluir, cada grupo de nódulos linfáticos laterotraqueales continúa por medio de uno o varios colectores terminales que se dirigen directamente o no al ángulo venoso yugulosubclavio del mismo lado (v. más adelante *Troncos linfáticos colectores de los vasos linfáticos supradiafragmáticos*).

II. TRONCOS LINFÁTICOS COLECTORES DE LOS VASOS LINFÁTICOS TERMINALES

TRONCOS LINFÁTICOS COLECTORES DE LOS VASOS LINFÁTICOS SUPRADIAFRAGMÁTICOS

A cada lado de la base del cuello normalmente se encuentran los troncos linfáticos colectores de los vasos linfáticos: *subclavio, yugular, transverso del cuello, torácico interno, mediastínico anterior, laterotraqueal, recurrente* e *intercostal*. Estos diversos troncos son continuación de los diferentes grupos de nódulos linfáticos: nódulos linfáticos axilares (tronco subclavio), cervicales laterales profundos (yugular y transverso del cuello), torácicos internos, mediastínicos anteriores, laterotraqueales y recurrenciales; el tronco intercostal recoge la linfa de los nódulos linfáticos del primer o de los dos primeros espacios intercostales.

En la mayor parte de los casos, algunos de estos troncos linfáticos terminales, ya sean simples o duplicados, terminan desembocando directamente en el ángulo venoso yugulosubclavio; otros terminan de manera diferente a derecha e izquierda: a la izquierda, drenan en el conducto torácico; a la derecha, se unen para formar uno o varios troncos (figs. 163 y 164). Cuando existe un solo tronco, se denomina *conducto linfático derecho* o *conducto torácico derecho* (Alvaro Rodrigues y Sousa Pereira). El conducto linfático derecho puede medir desde algunos milímetros a 1 cm de longitud. Desemboca en el ángulo venoso yugulosubclavio.

TRONCO LINFÁTICO COLECTOR DE LOS VASOS LINFÁTICOS INFRADIAFRAGMÁTICOS. CONDUCTO TORÁCICO

Casi todos los vasos linfáticos infradiafragmáticos desembocan en un solo tronco linfático colector, el *conducto torácico*.

El conducto torácico (fig. 165) es el más voluminoso de los troncos linfáticos del cuerpo. Es el tronco linfático colector de los vasos linfáticos infradiafragmáticos, a excepción de una parte de los vasos linfáticos del hígado y de los vasos linfáticos de la porción supraumbilical de la pared abdominal. Recibe además los vasos linfáticos de la pared posterolateral del tórax y algunos troncos linfáticos colectores terminales de la base del cuello.

FORMA. Es un conducto largo, de color gris blanquecino en el cadáver, de paredes delgadas y blandas, y aplanado cuando está vacío. Cuando se halla distendido, su superficie es ligeramente irregular, sobre todo en los extremos.

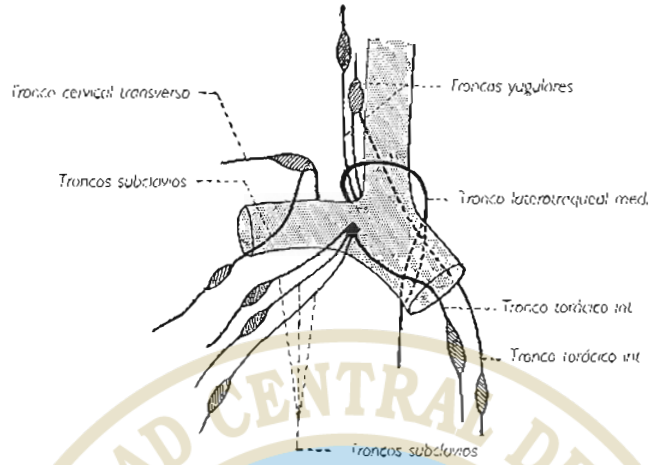

Fig. 163 - Troncos linfáticos terminales, lado derecho (según Alvaro Rodrigues y Sousa Pereira).

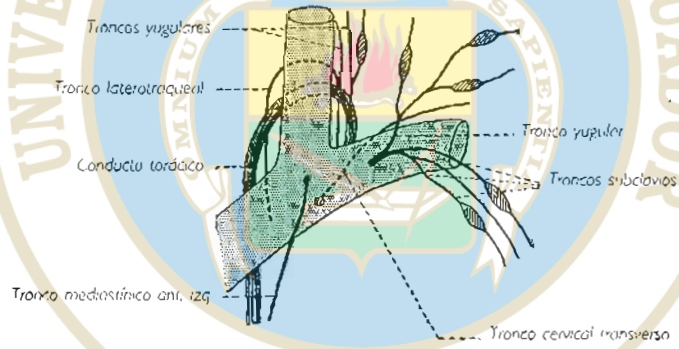

Fig. 164 - Troncos linfáticos terminales, lado izquierdo (según Alvaro Rodrigues y Sousa Pereira).

ORIGEN. El conducto torácico está formado por la unión de dos troncos lumbares que prolongan superiormente a los nódulos linfáticos lumbares derechos e izquierdos.

La unión de los troncos lumbares se efectúa en un punto variable: anteriormente a las dos primeras vértebras lumbares o a las dos últimas vértebras torácicas (Jossifow). Cuando su origen es bajo, resulta intraabdominal; cuando su origen es alto, resulta intratorácico; ambos casos son casi igual de frecuentes.

Sin embargo, según la concepción tradicional, el conducto torácico se inicia por medio de un segmento dilatado denominado *cisterna del quilo*. Esto no es totalmente cierto. El conducto torácico se halla dilatado en su origen sólo si éste es bajo. La forma de dilatación es variable: puede ser alargada o ampular. Cuando es ampular, constituye la cisterna del quilo. Ahora bien, la cisterna del quilo existe solamente cuando uno

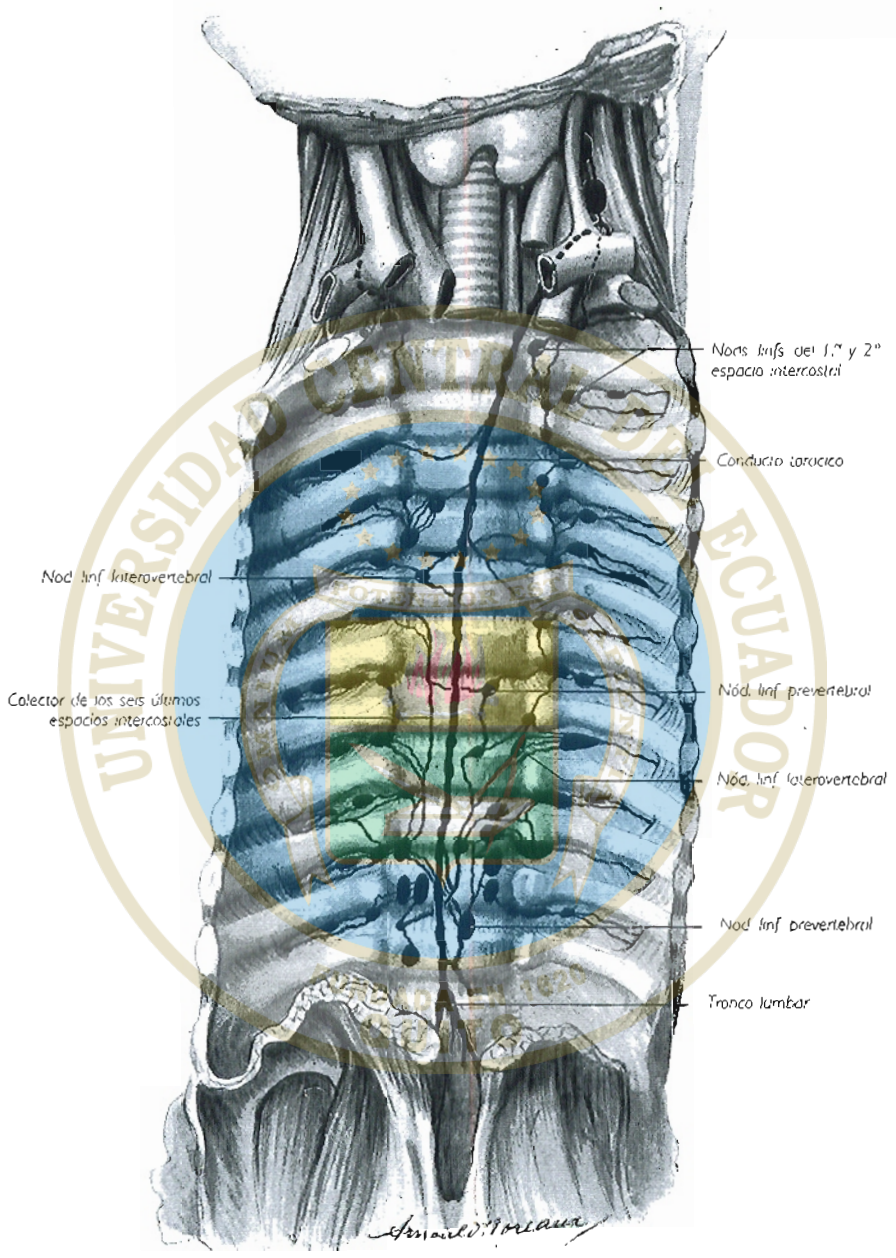

Fig. 165 ▪ Conducto torácico y nódulos linfáticos parietales posteriores del tórax.

o varios troncos intestinales vierten directamente en el extremo inferior del propio conducto torácico (Jossifow).

Esta disposición se observa aproximadamente en una tercera parte de los casos.

TRAYECTO Y DIRECCIÓN (fig. 165). Desde su origen, el conducto torácico asciende bordeando el lado derecho de la aorta. Superiormente a este vaso, el conducto sigue la cara posteromedial de la arteria subclavia izquierda y llega hasta la base del cuello, donde describe una curva cóncava inferior que lo lleva anteriormente y a la izquierda hacia el ángulo yugulosubclavio izquierdo, donde desemboca. Este segmento terminal curvo del conducto torácico se denomina *arco del conducto torácico.* El arco del conducto torácico es tanto más superior cuanto más estrecha es la abertura superior del tórax. Se dice que el conducto presenta una posición baja cuando la abertura superior del tórax es ancha (Lissitzyn).

TERMINACIÓN. El conducto torácico desemboca bien en la vena yugular interna bien en la vena subclavia izquierda, cerca de la confluencia de estos dos vasos o también en el mismo ángulo venoso. Desemboca directamente o después de discurrir en la pared del vaso sanguíneo, lo cual suple la posible insuficiencia de las válvulas terminales del conducto (Buy y Argaud).

CALIBRE. Además de la dilatación que puede presentar el segmento inicial del conducto torácico, éste también se ensancha en su extremo terminal. Esta segunda dilatación se denomina *ampolla del conducto torácico.*

Debido a las irregularidades del calibre del conducto torácico, su medida varía en las diferentes regiones, oscilando entre los 4 y 10 mm de diámetro.

RELACIONES. *a)* EN EL ABDOMEN. Cuando su origen es intraabdominal, el conducto torácico está situado, al igual que al atravesar el diafragma, posterior a la parte derecha de la aorta y medial al pilar derecho.

b) EN EL TÓRAX. En la porción torácica del conducto torácico se pueden apreciar dos segmentos, uno interacigoaórtico y otro supraaórtico.

En el segmento interacigoaórtico (fig. 209). El conducto torácico bordea el flanco derecho de la aorta y se introduce en mayor o menor medida en el surco que separa la aorta de la columna vertebral. Superiormente, cruza la cara medial del arco de la aorta. El conducto está además en relación, a la derecha, con la vena ácigos y, posteriormente, con las arterias intercostales posteriores derechas y el segmento transversal de las venas hemiácigos.

En el segmento supraaórtico. El conducto torácico asciende por la cara posteromedial de la arteria subclavia izquierda y entra en relación anteriormente con la arteria carótida común izquierda y el nervio vago, posteriormente con el músculo largo del cuello, medialmente con el esófago y el nervio laríngeo recurrente, y lateralmente con la arteria subclavia izquierda y la pleura.

c) EN EL CUELLO. El arco del conducto torácico atraviesa un espacio triangular denominado *trígono de la arteria vertebral* (Waldeyer), comprendido entre el músculo largo del cuello y el esófago medialmente, el músculo escaleno anterior lateralmente y la primera costilla inferiormente. En este espacio, el conducto torácico pasa: lateral y posterior al paquete vasculonervioso del cuello, formado por la arteria carótida común, la vena yugular interna y el nervio vago; medial y anterior a la arteria y a la vena vertebrales, y también medial al nervio frénico, contenido en un desdoblamiento de la fascia del músculo escaleno anterior (fig. 166). También puede pasar medial o lateral a un nódulo

© MASSON, S.A. Fotocopiar sin autorización es un delito.

linfático cervical lateral profundo inferior, lo cual explica la posibilidad de dañar el conducto torácico en el curso de una intervención en los nódulos linfáticos del cuello.

COLATERALES. El conducto torácico recibe los vasos eferentes de los nódulos linfáticos intercostales, de los nódulos linfáticos yuxtavertebrales y una parte de los vasos linfáticos eferentes de los nódulos linfáticos mediastínicos posteriores. En el conducto torácico desembocan también un cierto número de troncos linfáticos colectores terminales del lado izquierdo.

VÁLVULAS. Las válvulas, poco numerosas, se hallan sobre todo en los dos extremos del conducto. En el extremo superior se encuentran normalmente una o dos válvulas. Una sola válvula es siempre insuficiente.

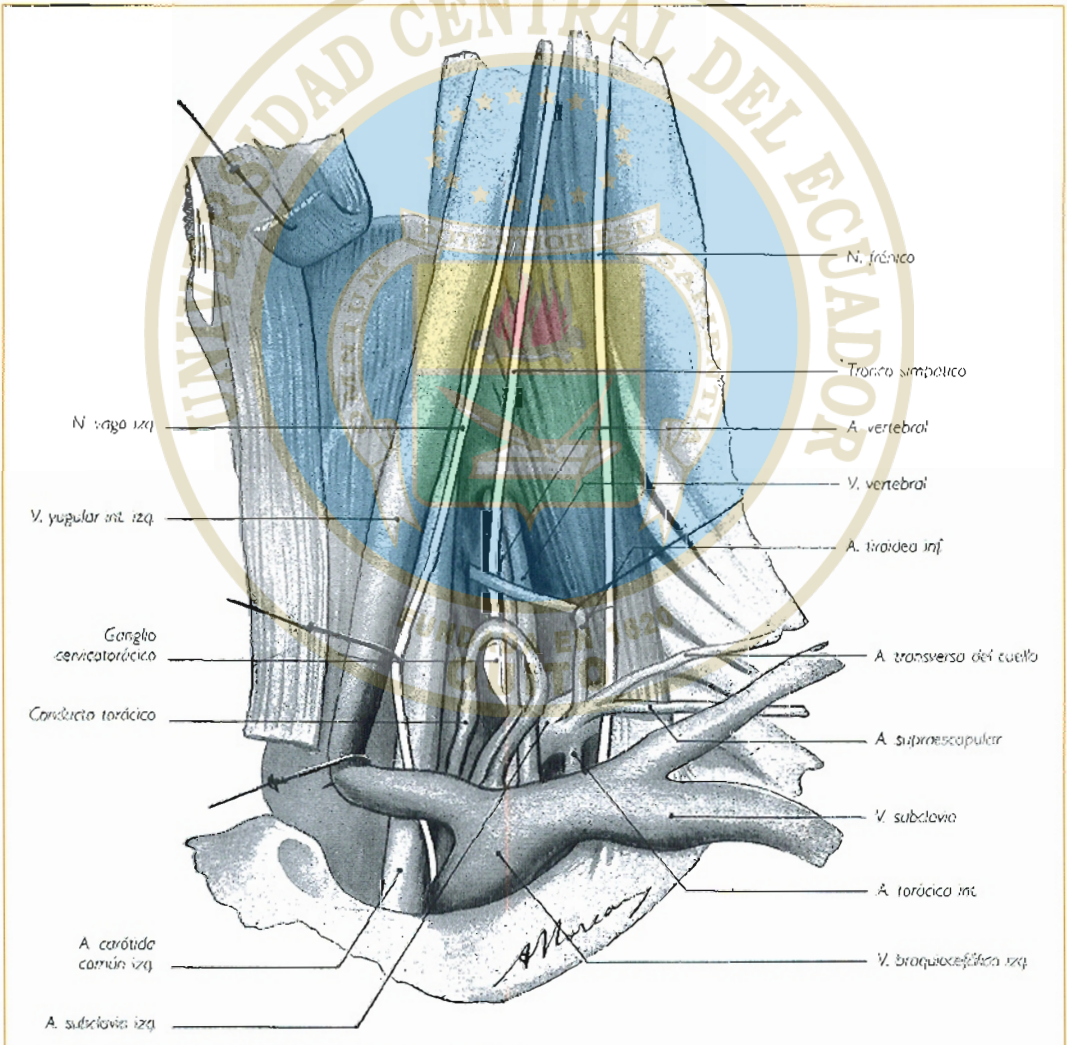

Fig. 166 • Relaciones del conducto torácico en el cuello.

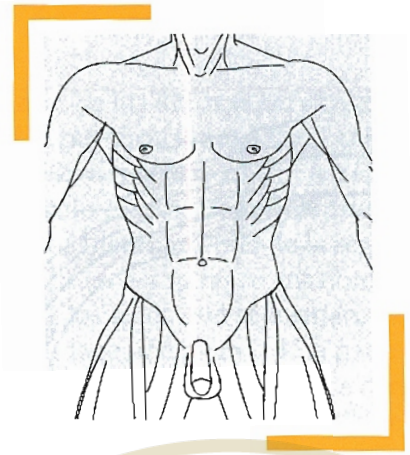

NERVIOS DEL TRONCO

El tronco está inervado por los nervios vagos, frénicos, espinales torácicos, lumbares, sacros y coccígeo, y por el tronco simpático.

El nervio vago ha sido descrito con los nervios craneales y el nervio frénico con el plexo cervical (v. tomo 1 para estos dos nervios).

I. NERVIOS ESPINALES TORÁCICOS, LUMBARES, SACROS Y COCCÍGEO

Los nervios espinales se dividen, a su salida del agujero intervertebral, en dos ramos: un *ramo posterior* o *ramo dorsal,* destinado a la parte posterior o dorsal del cuerpo, y un *ramo anterior* o *ramo ventral,* destinado a la piel y los músculos de la parte anterior.

RAMOS POSTERIORES

Los ramos posteriores de los nervios espinales presentan una disposición general común a todos ellos. Se dirigen posteriormente y atraviesan un orificio limitado superior e inferiormente por las apófisis transversas vecinas, medialmente por las apófisis articulares, y lateralmente por el ligamento costotransverso superior. Al emerger de este orificio que Cruveilhier ha denominado *agujero intervertebral posterior,* los ramos posteriores emergen en el canal vertebral a lo largo del borde lateral del músculo transversoespinoso. Se ramifican por la región vertebral.

No obstante, los ramos posteriores de los nervios espinales presentan características particulares en ciertas regiones de la columna vertebral. Anteriormente hemos indicado las características distintivas entre unos y otros ramos posteriores de los nervios cervicales. En este capítulo se revisarán las características particulares de los ramos posteriores torácicos, lumbares, sacros y coccígeo.

1. Los *ramos posteriores de los ocho primeros nervios torácicos* se dividen a su vez en dos ramos: uno lateral y otro medial (fig. 167).

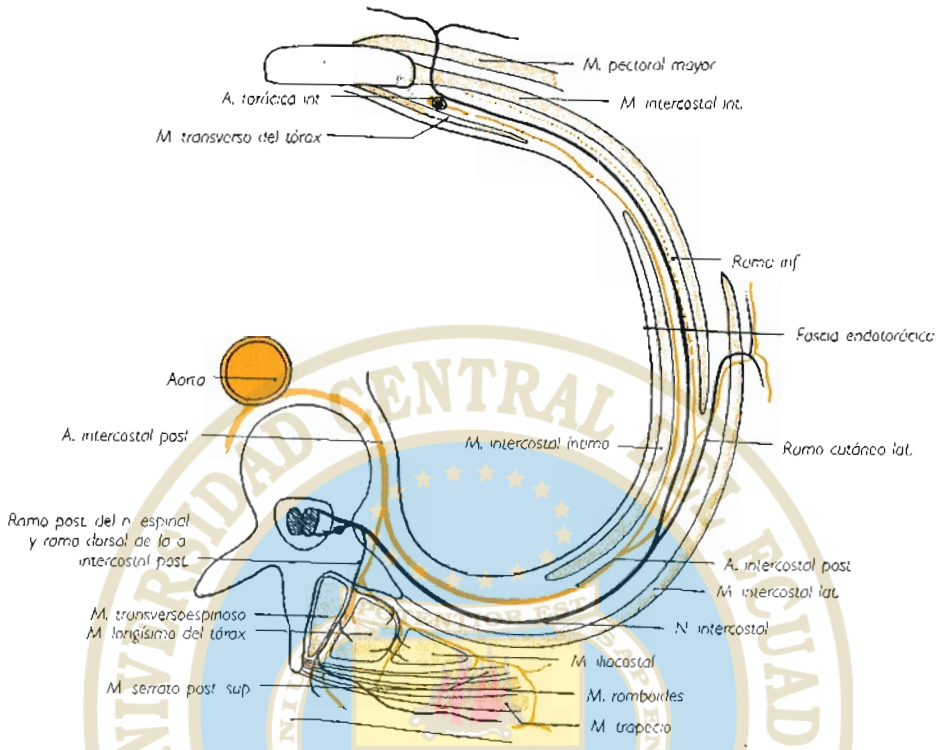

Fig. 167 • Proyección, en un corte transversal de la pared torácica que pasa por un espacio intercostal, de una arteria intercostal posterior y un nervio intercostal (esquema)

El *ramo lateral* es muscular, se dirige lateral, inferior y posteriormente entre los músculos iliocostal y longísimo, y termina en ellos.

El *ramo medial* es musculocutáneo; pasa primero de lateral a medial entre los músculos longísimo y transversoespinoso, hasta las apófisis espinosas; después se incurva lateral e inferiormente, atraviesa los planos musculares superficiales y se ramifica en los tegumentos de la región, formando el *ramo cutáneo posterior.* Este ramo proporciona a su paso algunos filetes para los músculos junto a los que discurre o a los que atraviesa.

2. Los *ramos posteriores de los cuatro últimos nervios torácicos y los de los tres primeros nervios lumbares* se dividen también en ramos lateral y medial.

El *ramo medial* es delgado y casi exclusivamente muscular; proporciona filetes nerviosos cutáneos sólo a la porción media del dorso.

El *ramo lateral* es musculocutáneo; desciende muy oblicuamente en sentido lateral, posterior e inferior entre los músculos iliocostal y longísimo, o bien atraviesa el músculo erector de la columna. Perfora la fascia toracolumbar y se hace subcutáneo bastante inferiormente a la emergencia del ramo posterior en el canal vertebral. Esta diferencia de nivel equivale por lo menos a la altura de tres vértebras (Boppe y Brouet).

Los ramos cutáneos posteriores de los últimos nervios torácicos y de los tres primeros nervios lumbares también dan ramificaciones a la porción superior de la región glútea.

3. Los *ramos posteriores de los dos últimos nervios lumbares* proporcionan un ramo lateral que se pierde en el músculo erector de la columna y un ramo medial musculocutáneo que suministra algunos filetes a la piel de la región dorsomedial.

4. Los *ramos posteriores de los nervios sacros* se anastomosan entre sí a su salida de los agujeros sacros posteriores. De los arcos que se forman, parten ramos destinados a los músculos y a los tegumentos de la región sacra y de la parte próxima de la región glútea.

5. El *ramo posterior del nervio coccígeo* se anastomosa con el ramo posterior del quinto nervio sacro y se distribuye por los tegumentos de la región coccígea.

RAMOS ANTERIORES

A. Ramos anteriores de los nervios torácicos o nervios intercostales

Los ramos anteriores de los nervios torácicos, también denominados *nervios intercostales,* son doce.

1. Características comunes de los nervios intercostales

a) ORIGEN, TRAYECTO Y RELACIONES. Al salir del agujero intervertebral, el nervio espinal torácico se divide en un ramo posterior y un ramo anterior o nervio intercostal.

Cada nervio intercostal penetra enseguida en el espacio intercostal. Al principio está situado a media altura de dicho espacio, cubierto por la fascia endotorácica; gradualmente, el nervio se aproxima al borde inferior de la costilla suprayacente, alcanza la arteria intercostal posterior y discurre inferiormente a ella, primero entre los músculos intercostal externo e intercostal íntimo y después entre éste y el músculo intercostal interno (fig. 167). La arteria intercostal posterior es inferior a la vena (figura 168). El nervio intercostal termina en el extremo anterior del espacio intercostal por medio de un ramo cutáneo anterior.

b) RAMOS. Cada nervio intercostal proporciona ramos musculares y ramos cutáneos.

RAMOS MUSCULARES. Inervan los músculos subcostal, elevador de la costilla e intercostales correspondientes.

RAMOS CUTÁNEOS. Son dos: el ramo cutáneo lateral y el ramo cutáneo anterior.

El *ramo cutáneo lateral* nace cerca del ángulo de la costilla; discurre al principio entre los músculos intercostales íntimo y externo, y después entre los músculos intercostales interno y externo (fig. 167). Un poco anterior a la línea axilar media, este ramo atraviesa el músculo intercostal externo, emerge de los planos musculares a lo largo de las inserciones costales del músculo serrato anterior superiormente y del músculo dorsal ancho inferiormente, atraviesa la fascia y se divide en dos ramos, uno anterior y otro posterior, que se distribuyen en los tegumentos vecinos.

El *ramo cutáneo anterior* puede considerarse el ramo terminal del nervio. Llegado al extremo anterior del espacio intercostal, el nervio atraviesa, en efecto, el músculo intercostal interno y los músculos que cubren los espacios intercostales, y se divide en-

© MASSON, S.A. Fotocopiar sin autorización es un delito

seguida en dos ramificaciones terminales, una medial y otra lateral, que se pierden en los tegumentos.

c) COMUNICACIONES. Cada uno de los nervios intercostales se comunica con el tronco simpático por medio de dos ramos comunicantes, uno blanco y otro gris, que se dirigen a los ganglios simpáticos más próximos.

2. Características particulares de cada nervio intercostal. El *primer nervio intercostal* participa casi totalmente en la constitución del plexo braquial por medio de una voluminosa comunicación que rodea el borde medial de la primera costilla y se une al octavo nervio cervical. El resto del primer nervio intercostal, después de proporcionar su comunicante, se separa de éste inferiormente al borde medial de la primera costilla y forma un cordón delgado que constituye el primer nervio intercostal propiamente dicho, el cual se aplica a la cara inferior de la primera costilla, a la que cruza oblicuamente, alcanzando el primer espacio intercostal un poco posteriormente al primer cartílago costal; este nervio no suministra ningún ramo cutáneo lateral.

El *segundo nervio intercostal* cruza la cara medial de la segunda costilla y a veces penetra ligeramente en el primer espacio intercostal; alcanza el segundo espacio intercostal unos 8 cm lateralmente a la columna vertebral. Este nervio emite un voluminoso ramo cutáneo lateral o *nervio intercostobraquial,* que se une en la axila al nervio cutáneo braquial medial y se distribuye con él en la piel de la axila y de la porción medial del brazo.

El *tercer nervio intercostal* se caracteriza también por un ramo cutáneo lateral o *nervio intercostobraquial* que proporciona un ramo para los tegumentos de la base de la axila y de la porción superomedial del brazo; además, al igual que los tres siguientes, suministra un ramo al músculo transverso del tórax.

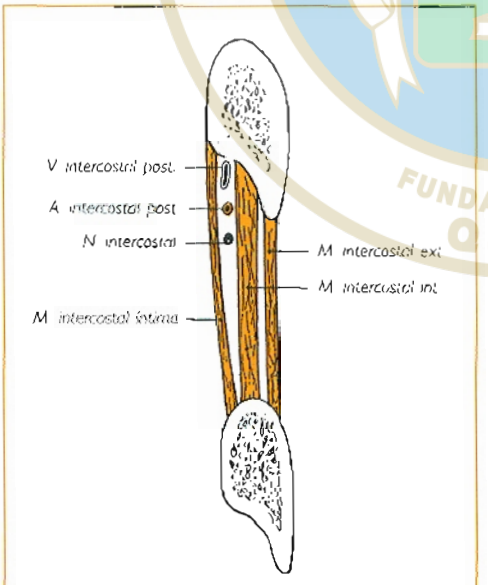

Fig. 168 • Corte vertical de un espacio intercostal.

Los cuatro primeros nervios intercostales proporcionan cada uno un ramo al músculo serrato posterior superior.

Los *nervios intercostales tercero, cuarto, quinto* y *sexto* se dividen anteriormente en dos ramos terminales: uno cutáneo, que es el ramo cutáneo anterior, y otro muscular, que termina en el músculo transverso del tórax.

Los *nervios intercostales séptimo, octavo, noveno, décimo, undécimo* y *duodécimo* proporcionan cada uno filetes al diafragma. Además, los cinco últimos inervan en gran parte los músculos y tegumentos de la pared abdominal (fig. 169). Anteriormente, estos nervios rebasan, en efecto, el extremo anterior de los espacios intercostales correspondientes, cruzan la cara profunda de los cartílagos y a continuación las inserciones del diafragma; pasan después entre los haces del músculo

transverso del abdomen, discurriendo luego entre este músculo y el músculo oblicuo interno del abdomen; continúan su trayecto inferior y medialmente, comunicándose entre sí, para después penetrar en la vaina del músculo recto del abdomen, dentro de la cual llegan hasta la línea alba, pasando posteriormente al músculo.

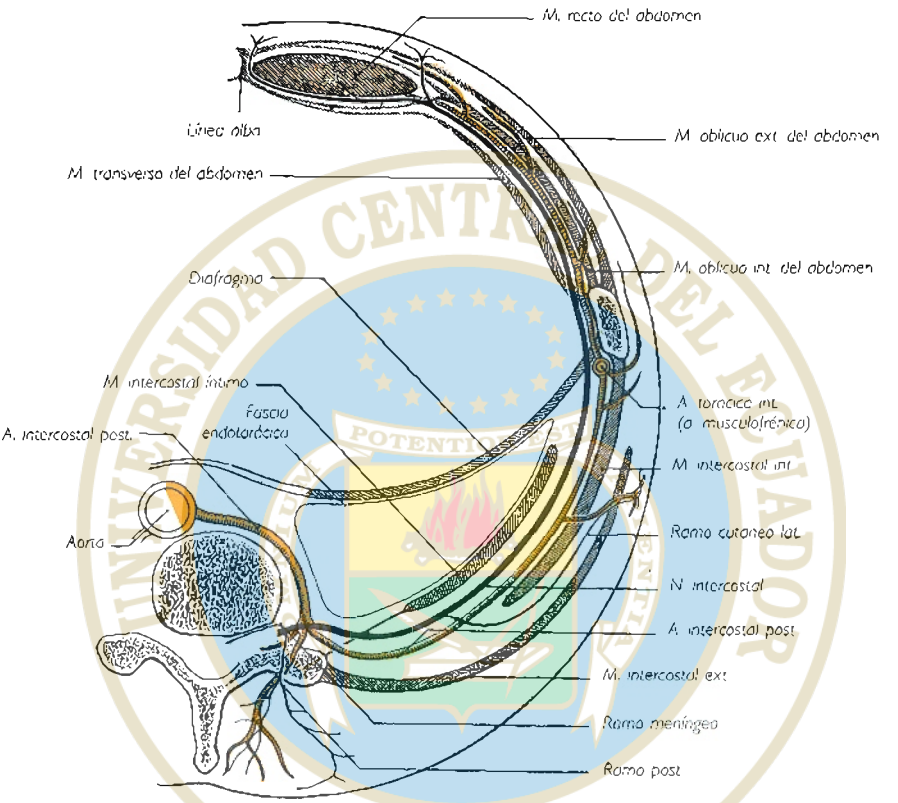

Fig. 169 . Proyección, en un corte transversal que pasa por uno de los cinco últimos espacios intercostales, de la arteria intercostal posterior y del nervio intercostal correspondiente (esquema)

Cada uno de ellos suministra: ❑ *a)* ramos destinados a los músculos de la pared torácica (elevador de la costilla, subcostal, intercostales); ❑ *b)* un ramo cutáneo lateral; ❑ *c)* un ramo destinado al diafragma, el cual contribuye, según unos, a la inervación de este músculo, mientras que según otros es únicamente sensitivo y está destinado al peritoneo y a la pleura; esta última afirmación es generalmente aceptada en la actualidad; ❑ *d)* uno o varios filetes nerviosos destinados a los músculos oblicuos y transverso del abdomen, y ❑ *e)* dos ramos cutáneos anteriores, uno lateral, que es cutáneo, y otro medial, que es musculocutáneo; el primero atraviesa la aponeurosis de los dos músculos oblicuos del abdomen a lo largo del borde lateral del músculo recto del abdomen; el otro suministra algunos filetes nerviosos al músculo recto del abdomen, perfora la vaina de este músculo por su borde medial y termina en los tegu-

mentos; estos ramos cutáneos atraviesan frecuentemente el cuerpo del músculo (Minne, Senneville y Libersa).

El *duodécimo nervio intercostal* no es intercostal sino subcostal, por lo que recibe el nombre de *nervio subcostal.* Sigue el borde inferior de la duodécima costilla, anteriormente al músculo cuadrado lumbar, al cual proporciona algunos ramos; después de haber cruzado este músculo, perfora el músculo transverso del abdomen y enseguida se distribuye por la pared abdominal, adoptando la misma disposición que los nervios precedentes. Además, contribuye frecuentemente a la inervación del músculo piramidal. Su ramo cutáneo lateral, también denominado *ramo glúteo,* nace en las proximidades del borde lateral del músculo cuadrado lumbar, se vuelve subcutáneo superiormente a la parte media de la cresta ilíaca (Brouet) y se ramifica en los tegumentos de la región glútea.

B. Ramos anteriores de los nervios lumbares: plexo lumbar



Fig. 170 - Esquema que muestra la constitución del plexo lumbar

Los ramos anteriores de los cuatro primeros nervios lumbares forman al comunicarse el plexo lumbar (fig. 170).

1. Constitución del plexo lumbar. El *ramo anterior del primer nervio lumbar* recibe una comunicación del nervio subcostal, envía un ramo comunicante al ramo anterior del segundo nervio lumbar y se divide enseguida en dos ramos, que son los nervios iliohipogástrico e ilioinguinal.

El *ramo anterior del segundo nervio lumbar* recibe una comunicación del ramo anterior del primer nervio lumbar, da origen a dos nervios, el nervio cutáneo femoral lateral y el nervio genitofemoral, y se divide en dos ramos, uno anterior y otro posterior.

El *ramo anterior del tercer nervio lumbar* se une a los ramos anteriores del segundo y cuarto nervios lumbares por medio de asas comunicantes y, al igual que el precedente, se divide en un ramo anterior y un ramo posterior.

El *ramo anterior del cuarto nervio lumbar,* que se comunica con los ramos anteriores de los nervios lumbares tercero y quinto, se divide, al igual que los del segundo y tercero, en dos ramos, uno anterior y otro posterior.

Los ramos anteriores de los nervios lumbares segundo, tercero y cuarto se unen y forman el nervio obturador.

Los ramos posteriores, más voluminosos que los anteriores, se unen en un tronco que forma el nervio femoral.

2. Forma, situación y relaciones del plexo lumbar. El plexo lumbar es de forma triangular. Es estrecho en su parte superior y se ensancha gradualmente de superior a inferior (fig. 171).

Está situado a lo largo de los cuerpos vertebrales, en el espesor del músculo psoas mayor. Los cordones nerviosos discurren a través de los haces musculares, excepto en la porción medial del músculo, donde el plexo pasa por el intersticio que separa los haces insertados en las apófisis costales de los que se insertan en los cuerpos vertebrales y en los discos intervertebrales.

Por este intersticio asciende la vena lumbar ascendente, que pasa siempre anteriormente a los ramos anteriores de los nervios lumbares cuarto y quinto, y posterior a los ramos anteriores de los nervios lumbares, primero y segundo y anterior o posterior al ramo anterior del tercer nervio lumbar (Bonniot).

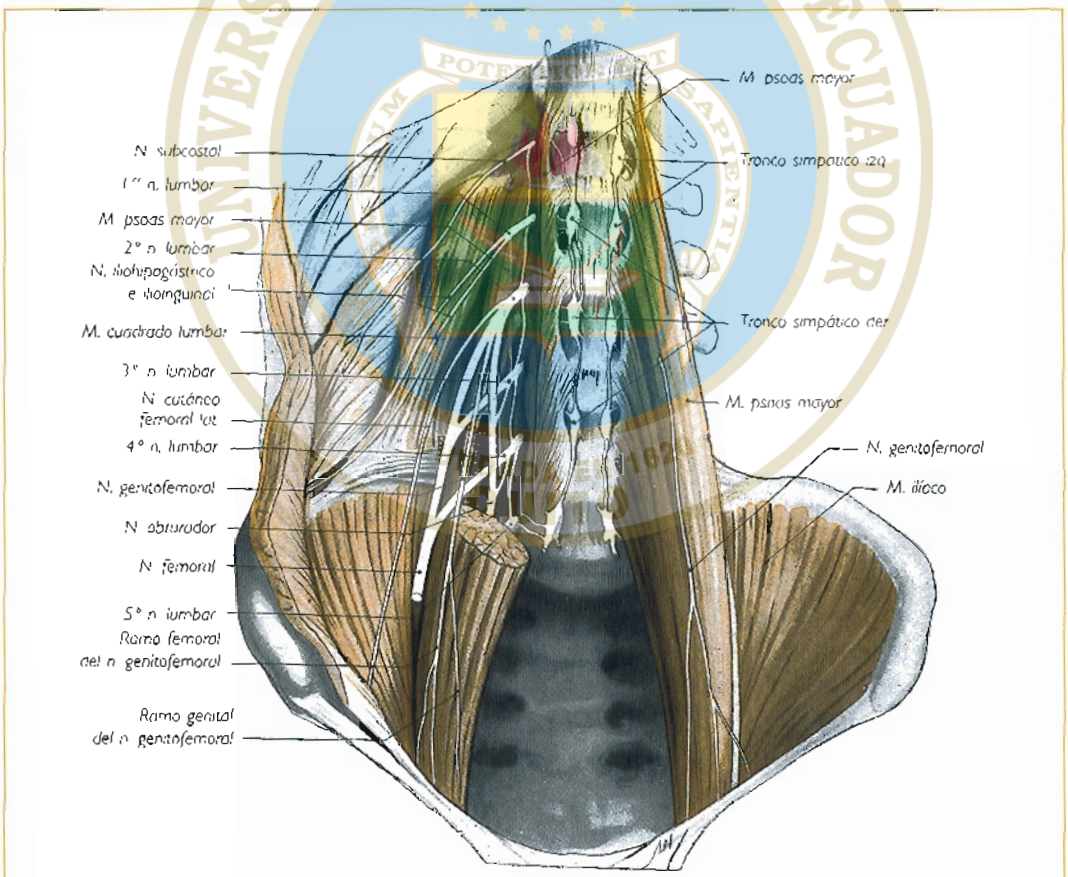

Fig. 171 ▪ Plexo lumbar

3. Comunicaciones. El plexo lumbar se comunica con el tronco simpático por medio de ramos comunicantes que se extienden desde los nervios lumbares a los ganglios del tronco simpático, pasando por los orificios comprendidos entre los ligamentos arqueados mediales y los cuerpos vertebrales.

4. Ramos del plexo lumbar. El plexo lumbar se divide en ramos colaterales y ramos terminales.

Los *ramos colaterales* son delgados y cortos; están destinados a los músculos cuadrado lumbar, psoas mayor y psoas menor. Los nervios del músculo cuadrado lumbar nacen de los ramos anteriores de los dos primeros nervios lumbares; los de los músculos psoas mayor y menor proceden de los ramos anteriores de los cuatro primeros nervios lumbares.

Los *ramos terminales* son los nervios iliohipogástrico, ilioinguinal, genitofemoral, cutáneo femoral lateral, obturador y femoral (fig. 171).

a) NERVIO ILIOHIPOGÁSTRICO O ILIOPÚBICO. El nervio iliohipogástrico o iliopúbico se dirige inferior y lateralmente. Emerge del músculo psoas mayor posteriormente a su borde lateral, cruza la cara anterior del músculo cuadrado lumbar y de su fascia, y discurre inferiormente al nervio subcostal y posteriormente a la hoja posterior de la cápsula fibrosa renal. Debido a su trayecto oblicuo, el nervio iliohipogástrico entra pronto en relación con la cresta ilíaca. Perfora el músculo transverso del abdomen a la altura del borde lateral del músculo cuadrado lumbar o un poco lateralmente a dicho borde (Brouet). El nervio proporciona enseguida un *ramo cutáneo lateral,* también denominado *ramo glúteo,* que se distribuye en los tegumentos de la parte superior de la nalga. Este ramo pasa entre los músculos oblicuos interno y externo del abdomen, y discurre ligeramente superior a la cresta ilíaca, hasta 2 cm posterior a la espina ilíaca anterior superior, donde se vuelve superficial (Brouet).

A poca distancia anterior al origen del ramo cutáneo lateral y después de haber atravesado el músculo transverso del abdomen, el nervio iliohipogástrico se divide en dos ramos, uno abdominal y otro genital.

El *ramo abdominal* discurre de posterior a anterior entre los músculos transverso y oblicuo interno del abdomen, y atraviesa este último un poco superiormente al anillo inguinal profundo; penetra después en la vaina del músculo recto del abdomen y se divide en un ramo cutáneo lateral y un ramo cutáneo medial, análogos a los de los dos últimos nervios intercostales. El nervio cutáneo medial puede pasar anterior al músculo recto del abdomen y suministra un ramo al músculo piramidal.

El *ramo genital* atraviesa el músculo oblicuo interno del abdomen a la altura de la espina ilíaca anterior superior, alcanza entre los dos músculos oblicuos del abdomen el anillo inguinal profundo, desciende después en el conducto inguinal anterior y lateralmente al cordón espermático o al ligamento redondo, y termina: *a)* por medio de dos *filetes nerviosos mediales* o *genitales* en los tegumentos del pubis, del escroto o de los labios mayores, y *b)* por medio de *filetes nerviosos laterales* o *femorales* en la piel de la parte superomedial del muslo.

Los dos ramos del nervio iliohipogástrico suministran en su trayecto numerosos ramos a los músculos de la pared abdominal.

b) NERVIO ILIOINGUINAL. El nervio ilioinguinal discurre inferior al nervio iliohipogástrico, presentando el mismo trayecto y relaciones que éste. Después de perforar el

músculo transverso del abdomen, el nervio sigue entre este músculo y el músculo oblicuo interno del abdomen hasta las proximidades de la espina ilíaca anterior superior, donde se divide en dos ramos, uno abdominal y otro genital.

El ramo abdominal se pierde en los músculos de la pared; el ramo genital atraviesa el músculo oblicuo interno del abdomen y se une al ramo genital del nervio iliohipogástrico. Cuando es independiente, el ramo genital presenta un trayecto y relaciones análogos a los del ramo genital del nervio iliohipogástrico.

c) NERVIO GENITOFEMORAL. Desde su origen en el ramo anterior del segundo nervio lumbar, el nervio genitofemoral se dirige inferior y anteriormente a través del músculo psoas mayor. Emerge de este músculo a la altura de la tercera vértebra lumbar y desciende en el espesor de la fascia ilíaca; poco después, el nervio cruza posterior a los vasos testiculares y al uréter, alcanza la arteria ilíaca externa, sigue el borde lateral de este vaso y se divide a una distancia variable, superior al ligamento inguinal, en dos ramos terminales, uno lateral y otro medial.

El ramo lateral o *ramo femoral* sigue a la arteria ilíaca externa y atraviesa la laguna vascular, situándose anterior y lateral a la arteria femoral; el nervio perfora enseguida la fascia cribiforme anterior a este vaso y se distribuye en los tegumentos del triángulo femoral.

El ramo medial o *ramo genital* desciende en el conducto inguinal posterior al cordón espermático o al ligamento redondo, inerva el músculo cremáster y termina en el escroto o en los labios mayores.

d) NERVIO CUTÁNEO FEMORAL LATERAL O NERVIO CUTÁNEO LATERAL DEL MUSLO. El nervio cutáneo femoral lateral o nervio cutáneo lateral del muslo atraviesa el músculo psoas mayor, del cual emerge a lo largo de su borde lateral; desciende enseguida oblicuamente en sentido inferior y lateral, en el espesor de la fascia ilíaca, y emerge de la cavidad abdominal pasando inferior al ligamento inguinal y medial a la espina ilíaca anterior superior.

El nervio cutáneo femoral lateral se distribuye en la piel de la parte lateral de la nalga y del muslo.

e) NERVIO OBTURADOR. ❑ El nervio obturador desciende posterior y después medial al músculo psoas mayor, y discurre por la depresión descrita por Marcille, posterior a los vasos ilíacos comunes; seguidamente penetra en la cavidad pélvica lateralmente al tronco lumbosacro y cruza la articulación sacroilíaca. El nervio se dirige entonces anterior e inferiormente, a nivel de la abertura superior de la pelvis, profundo a los vasos ilíacos externos y a los nódulos linfáticos ilíacos externos mediales; está aplicado sobre la fascia obturatriz superior a la arteria obturatriz, la cual a su vez es superior a la vena obturatriz. ❑ Por otra parte, pasa lateral a los vasos ilíacos internos y al uréter; cruza luego, en la mujer, la fosa ovárica y el lado lateral del ligamento redondo, en tanto que en el hombre pasa lateral al conducto deferente. Finalmente, el nervio emerge de la pelvis por el conducto obturador, donde proporciona el nervio del músculo obturador externo y dos ramos terminales destinados a los músculos aductores del muslo.

f) NERVIO FEMORAL. El nervio femoral nace del músculo psoas mayor a lo largo del canal formado por este músculo y por el músculo ilíaco, desciende por dicho canal cubierto por la *fascia ilíaca,* pasa inferior al ligamento inguinal y penetra en el muslo.

En su trayecto abdominal, el nervio femoral proporciona un ramo a la arteria femoral, así como los ramos de los músculos psoas mayor e ilíaco; da origen también a *ramos cutáneos anteriores* (v. tomo 3, *Nervio femoral*).

C. Ramos anteriores de los nervios sacros y del nervio coccígeo

Estos ramos anteriores forman al comunicarse tres plexos: sacro, pudendo y coccígeo (fig. 172).

PLEXO SACRO

1. Constitución. El plexo sacro está constituido por el tronco lumbosacro y por los ramos anteriores de los tres primeros nervios sacros (fig. 172).

El tronco lumbosacro resulta de la unión del ramo anterior del quinto nervio lumbar con el ramo comunicante que le envía el ramo anterior del cuarto nervio lumbar; desciende en la cavidad pélvica pasando anterior al ala del sacro y se une al ramo anterior del primer nervio sacro a lo largo del borde superior del músculo piriforme, enfrente del borde superior de la escotadura ciática mayor.

El volumen de los ramos anteriores de los nervios sacros decrece del primero al quinto nervio sacro; el primero cruza muy oblicuamente el borde superior del músculo piriforme, de modo que alcanza la porción anteroinferior de la escotadura ciática mayor; el segundo pasa anterior a este músculo y el tercero sigue su borde inferior.

Los ramos anteriores de los nervios sacros segundo y tercero envían al ramo anterior del cuarto nervio sacro un ramo comunicante que contribuye a formar el plexo pudendo; se unen enseguida al tronco nervioso formado por la unión del tronco lumbosacro con el ramo anterior del primer nervio sacro.

Todos los nervios que participan en la constitución del plexo sacro convergen y se unen. El plexo presenta de este modo, en su conjunto, la forma de un triángulo cuya base corresponde a la línea de los agujeros sacros anteriores y el vértice al borde inferior de la escotadura ciática mayor.

2. Relaciones. El plexo sacro se halla directamente aplicado sobre la cara anterior del músculo piriforme; está cubierto por una lámina fascial resistente, prolongación superior y posterior de la fascia pelviana, que se inserta: por una parte en el sacro, medialmente a los agujeros sacros anteriores y, por otra parte, en el borde anterior de la escotadura ciática mayor, así como en el borde superior de la espina ciática (Morestin); tiene continuidad inferiormente con la fascia pelviana a lo largo del músculo coccígeo. Esta lámina fibrosa separa el plexo sacro de los vasos ilíacos internos.

El plexo sacro está atravesado: ❑ *a)* por la arteria glútea superior, que discurre en el ángulo de unión del tronco lumbosacro con el ramo anterior del primer nervio sacro; ❑ *b)* por la arteria glútea inferior, que se introduce en el ángulo formado por los ramos anteriores de los nervios sacros segundo y tercero, y ❑ *c)* por la arteria pudenda interna, que cruza el borde inferior del plexo inferiormente al ramo anterior del tercer nervio sacro y lateralmente al del cuarto, el cual tiene continuidad con el nervio pudendo (fig. 172).

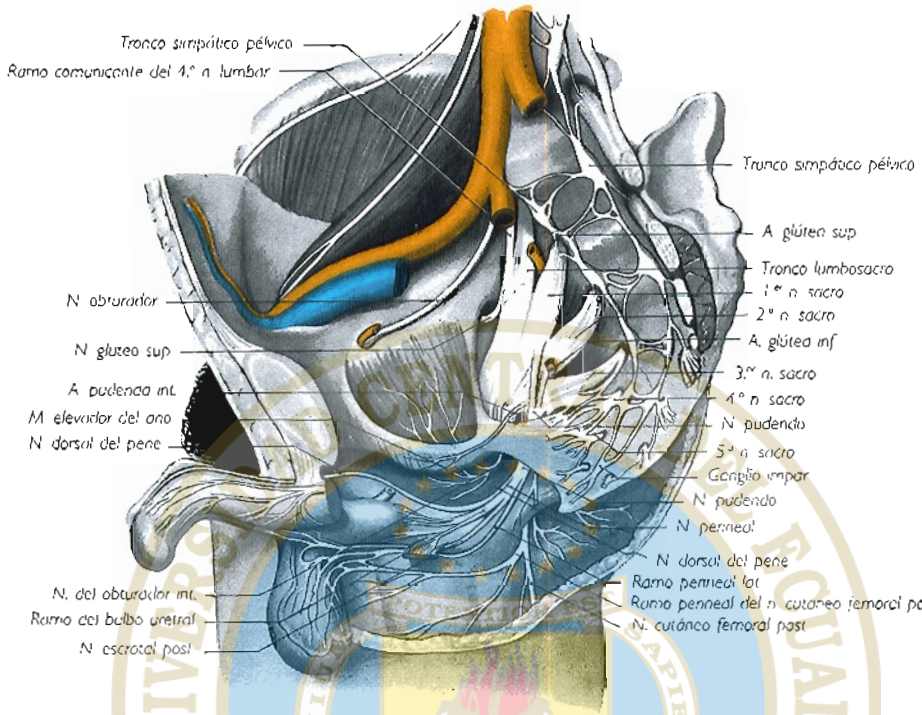

Fig. 172. Plexo sacro y plexo pudendo: nervio pudendo (Según Hirschfeld).

3. Comunicaciones. El plexo sacro está comunicado: ❑ *superiormente,* con el plexo lumbar, por medio del ramo comunicante del ramo anterior del cuarto nervio lumbar; ❑ *inferiormente,* con el plexo pudendo, por medio de los ramos que derivan de los ramos anteriores de los nervios sacros segundo y tercero; ❑ *medialmente,* con el tronco simpático sacro, por medio de ramos comunicantes, que son dos en general para cada ramo anterior de los nervios sacros.

4. Ramos. El plexo sacro da origen a los siguientes ramos colaterales: el nervio del músculo obturador interno, el nervio glúteo superior, los nervios de los músculos piriforme, gémino superior, gémino inferior y cuadrado femoral y, finalmente, el nervio glúteo inferior. Termina por medio del nervio ciático, que prolonga el vértice del plexo.

Todos estos ramos se dirigen al miembro inferior, excepto el *nervio del músculo obturador interno.* Éste parte de la cavidad pélvica por la parte inferior de la escotadura ciática mayor, bordea la espina ciática lateralmente a los vasos pudendos internos y al nervio pudendo (fig. 145), penetra en la escotadura ciática menor y se aplica sobre la cara medial del músculo obturador interno, en el cual se distribuye (fig. 172).

■ PLEXO PUDENDO

1. Constitución y relaciones. El plexo pudendo está constituido por el ramo anterior del cuarto nervio sacro, al cual se unen dos ramos comunicantes procedentes de los

ramos anteriores de los nervios sacros segundo y tercero (fig. 172). Este plexo está íntimamente unido al plexo sacro, que se halla situado superiormente a él, descansa sobre el músculo coccígeo y está cubierto por la misma lámina fascial que el plexo sacro.

2. Comunicaciones. El plexo pudendo está comunicado: superiormente, con el plexo sacro; inferiormente, con el plexo coccígeo por medio de un ramo del ramo anterior del cuarto nervio sacro; medialmente, con el cuarto ganglio del tronco simpático sacro por medio de uno o dos ramos comunicantes que se dirigen al ramo anterior del cuarto nervio sacro; anteriormente, con el plexo hipogástrico inferior por medio de numerosos filetes.

3. Ramos colaterales. Todos los ramos del plexo pudendo, ya sean colaterales o terminales, están destinados al recto, a la vejiga, a los órganos genitales y al periné (fig. 172).

Los *nervios viscerales del plexo pudendo* se dirigen al recto, a la vejiga y a la vagina, unos directamente (Cruveilhier) y otros, en mayor número, por medio del plexo hipogástrico inferior.

El *nervio del músculo elevador del ano* nace de los ramos anteriores de los nervios sacros cuarto y tercero, se dirige anteriormente, aplicado sobre la cara superomedial del músculo elevador del ano, y termina en dicho músculo. El *nervio del músculo coccígeo* nace del ramo anterior del cuarto nervio sacro y penetra en el músculo por su cara superior.

El *nervio rectal inferior* o *nervio anal inferior* procede de los ramos anteriores de los nervios sacros tercero y cuarto, sale de la pelvis por la parte inferior de la escotadura ciática mayor, rodea el ligamento sacroespinoso medialmente a los vasos pudendos internos y al nervio pudendo, y penetra en la fosa isquioanal, atravesando la escotadura ciática menor. Este nervio inerva el esfínter externo del ano y la piel de la región anal. Sus ramos abordan el músculo, sobre todo por la parte media de su cara lateral.

El *ramo cutáneo del nervio pudendo* es un ramo sensitivo. Nace de los ramos anteriores de los nervios sacros tercero y cuarto; sale de la pelvis pasando por el vértice del ángulo de separación de los ligamentos sacrotuberoso y sacroespinoso, desciende profundo al músculo glúteo mayor, rodea el borde medial de dicho músculo y se ramifica en los tegumentos de la nalga, medialmente a los ramos clúneos inferiores del nervio cutáneo femoral posterior.

4. Ramo terminal: nervio pudendo

a) ORIGEN, TRAYECTO Y RELACIONES. Sus fibras proceden de los ramos anteriores de los nervios sacros segundo, tercero y cuarto. Desde su origen, el nervio sale de la pelvis por la porción inferior de la escotadura ciática mayor, inferior al músculo piriforme; rodea después la espina ciática y penetra en la pared lateral de la fosa isquioanal.

En su emergencia en la región glútea, el nervio pudendo está situado lateral al nervio rectal inferior, medial y posterior a la arteria y vena pudendas internas; la vena puede ser medial o lateral a la arteria, a la que recubre en mayor o menor medida. El nervio sigue luego el lado posteromedial de la arteria cuando ésta cruza la cara lateral de la espina ciática (fig. 145). Al llegar a la entrada de la escotadura ciática menor,

se incurva como la arteria y se sitúa primero posterior y luego inferior a ella. A partir de ese punto, o bien el nervio se aleja gradualmente de la arteria (ya que la vena pudenda interna, que en la cara lateral de la espina ciática es lateral al nervio, se insinúa frecuentemente entre la arteria y el nervio en la pared lateral de la fosa isquioanal) o bien el nervio se sitúa en posición inmediatamente inferior a la arteria porque la vena es superior a ella (v. *Fosa isquioanal*). Esta segunda disposición es mucho más frecuente.

En la pared lateral de esta fosa, el nervio pudendo y los vasos pudendos internos están envueltos por una misma vaina fascial denominada *conducto pudendo,* que procede de un desdoblamiento de la fascia obturatriz. El nervio pudendo es el más inferior de los elementos del paquete vasculonervioso y sigue el borde superior del proceso falciforme del ligamento sacrotuberoso.

b) RAMOS. El trayecto del nervio en la pared de la fosa isquioanal es corto; en efecto, el nervio pudendo se divide dentro de su vaina fascial, un poco inferiormente a la escotadura ciática menor y superior a la tuberosidad isquiática, en dos ramos terminales: un ramo inferior, el *nervio perineal,* y un ramo superior o profundo, el *nervio dorsal del pene* o el *nervio dorsal del clítoris* (fig. 172).

NERVIO PERINEAL. Este nervio se dirige inferior y anteriormente, en la vaina del paquete vasculonervioso, hasta el borde posterior del músculo transverso profundo del periné; se divide entonces en dos ramos: un *ramo superficial* cutáneo y un *ramo profundo* muscular.

Antes de su división, el nervio perineal suministra cerca de su origen un ramo colateral, el *nervio escrotal posterior* o el *nervio labial posterior.*

Nervio escrotal posterior o nervio labial posterior. Este ramo parte de la vaina fascial del paquete vasculonervioso pudendo y se dirige inferior y anteriormente hasta el músculo transverso superficial del periné; discurre bajo la fascia perineal, a lo largo del borde medial del músculo isquiocavernoso, hasta la parte anterior del espacio perineal superficial, donde se vuelve superficial y se ramifica en el escroto o en los labios mayores.

Ramo superficial del nervio perineal. El ramo superficial del nervio perineal acompaña a la arteria perineal y se dirige con ella anterior y medialmente; rodea el borde posterior del músculo transverso superficial del periné y discurre en el plano superficial del periné hasta el escroto y la cara inferior del pene, o hasta los labios mayores.

Ramo profundo del nervio perineal. Este ramo penetra en el espacio perineal superficial y pasa superior o inferiormente al músculo transverso superficial del periné o al músculo transverso profundo del periné (Hovelacque). Proporciona algunos ramos a los músculos de este espacio y termina en dos ramos: ❑ uno *bulbar* que penetra en el bulbo del pene, y ❑ otro *uretral,* que recorre de posterior a anterior la cara inferior del cuerpo esponjoso del pene, suministra numerosos filetes nerviosos a este órgano y termina en el glande.

En la mujer, el ramo profundo del nervio perineal inerva además el músculo constrictor de la vulva y termina en el bulbo del vestíbulo.

NERVIO DORSAL DEL PENE O DEL CLÍTORIS. Este nervio acompaña a la arteria y vena pudendas internas, primero en la pared lateral de la fosa isquioanal y después a lo

© MASSON, S.A. Fotocopiar sin autorización es un delito.

largo de la rama isquiopubiana; está contenido en la misma vaina fascial que estos vasos.

No obstante, mientras que, en la pared lateral de la fosa isquioanal, el nervio pudendo y sus ramos terminales son inferiores a los vasos, el nervio dorsal del pene o dorsal del clítoris rodea gradualmente los vasos y suele discurrir lateralmente a ellos, de modo que, en la parte anterior de la rama isquiopubiana, el nervio está normalmente situado lateral y superior a los vasos; además, la vena es medial a la arteria, rara vez superior a ella, y se halla a la altura del nervio.

El nervio dorsal del pene o dorsal del clítoris cruza el borde anterior del ligamento transverso del periné, pasa inferior a la sínfisis púbica y alcanza la cara dorsal del pene o del clítoris a través de los haces del ligamento suspensorio del pene o del clítoris.

En el pene, el nervio es lateral a la arteria dorsal del pene y se divide en dos ramos: uno medial, que continúa la dirección del nervio dorsal del pene y se extiende hasta el glande, donde termina, y otro lateral, que se ramifica en la cara lateral del pene.

En la mujer, el nervio dorsal del clítoris se distribuye en el propio clítoris y en su prepucio.

PLEXO COCCÍGEO. El plexo coccígeo está constituido por el ramo anterior del quinto nervio sacro y por el nervio coccígeo (fig. 172).

El ramo anterior del quinto nervio sacro y el nervio coccígeo salen del conducto vertebral por el extremo inferior del conducto sacro; el ramo anterior del quinto nervio sacro pasa de posterior a anterior entre la articulación sacrococcígea y el ligamento sacrococcígeo lateral; el nervio coccígeo cruza la articulación mediococcígea (Morestin). Ambos nervios atraviesan el músculo coccígeo y se unen por medio de una asa comunicante anterior a este músculo; además, el ramo anterior del quinto nervio sacro recibe un ramo comunicante del ramo anterior del cuarto nervio sacro.

Esta doble comunicación constituye el plexo coccígeo.

Este plexo proporciona: *a) ramos viscerales* que se dirigen al plexo hipogástrico inferior y que proceden probablemente del ramo anterior del cuarto nervio sacro por medio de la comunicación que une este nervio con el plexo; *b) ramos cutáneos* destinados a la piel de la región coccígea, y *c)* un *ramo anococcígeo* que proporciona un filete nervioso al músculo coccígeo, atraviesa dicho músculo y termina en los tegumentos comprendidos entre el cóccix y el ano.

II. SISTEMA NERVIOSO AUTÓNOMO TORACOABDOMINOPÉLVICO

J. Delmas y Laux han realizado una sistematización del sistema simpático, cuya idea directriz o «fórmula general» debe guiar al alumno en el estudio detallado del simpático visceral. Esta forma de considerar la disposición del sistema nervioso autónomo aporta además una nomenclatura simple y racional, sobre todo en lo que concierne al simpático toracoabdominopélvico.

Antes de describir el simpático toracoabdominopélvico, expondremos a grandes rasgos esta sistematización del simpático en lo referente al simpático visceral (fig. 173).

Los diversos órganos de la gran cavidad visceral constituyen compartimientos visceronerviosos superpuestos, es decir, grupos viscerales topográficos con sus nervios simpáticos correspondientes. Estos compartimientos son los siguientes: *cervicomediastínico anterior, mediastínico posterior, toracoabdominal* y *lumbopélvico.*

Existe una perfecta analogía en la inervación simpática de estos compartimientos. En efecto, en cada uno de ellos se distinguen ramos comunicantes, ganglios del tronco simpático, un nervio esplácnico o un sistema de nervios esplácnicos y, por último, el grupo de vísceras con sus plexos nerviosos.

En cada uno de estos compartimientos, los ganglios del tronco simpático forman centros ganglionares laterovertebrales. Así, encontramos, de superior a inferior (fig. 173): *a)* un *centro cefálico y cervical* constituido por los ganglios cervicales; *b)* un *centro torácico superior,* formado por los cinco primeros ganglios torácicos; *c)* un *centro torácico inferior,* representado por los seis últimos ganglios torácicos, y *d)* los ganglios lumbares y los ganglios sacros, que constituyen un *centro lumbopélvico.*

De estos diversos centros de distribución nacen ramos que se agrupan en troncos nerviosos destinados a los *ganglios de los plexos autónomos,* y que son los *nervios esplácnicos.*

Los nervios esplácnicos oscilan entre dos tipos extremos: o bien se hallan concentrados en un solo nervio para un determinado compartimiento o bien dispersos en varios tron-

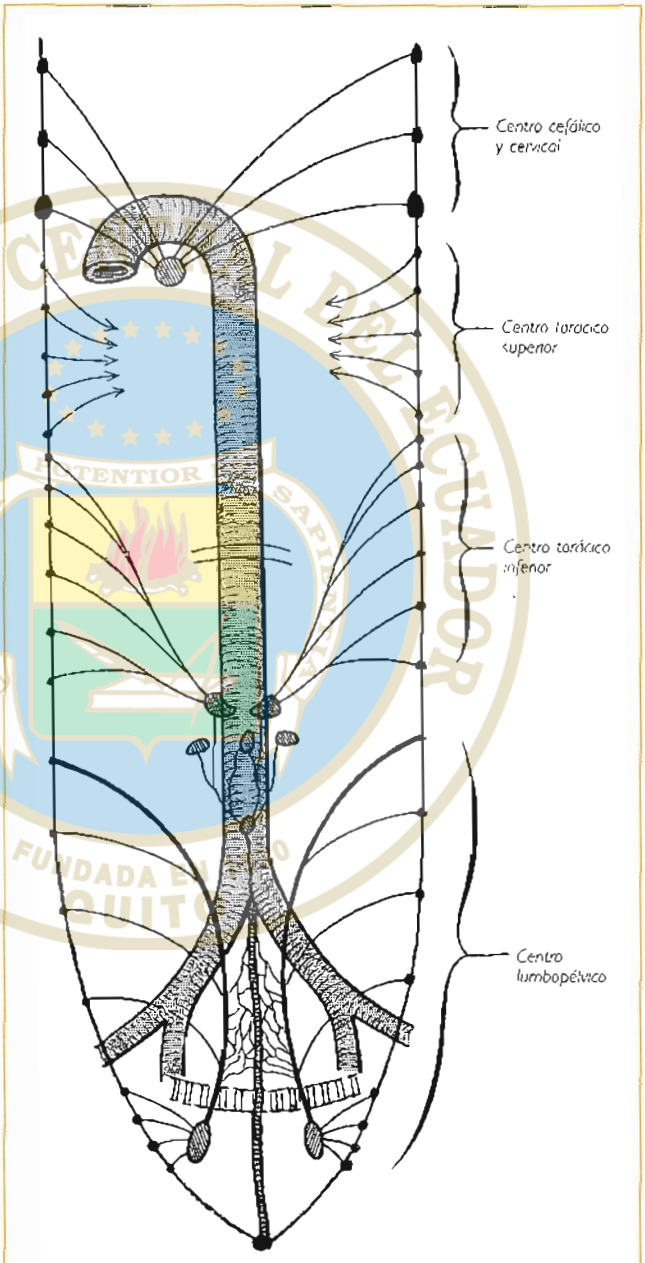

Fig. 173 ▪ Disposición general del simpático visceral (Según Delmas y Laux)

© MASSON, S.A. Prohibida su reproducción sin autorización.

cos nerviosos más o menos comunicados, presentándose entonces como un verdadero cordón plexiforme.

Así pues, pueden describirse a cada lado (fig. 173): ❑ *a) nervios esplácnicos cervicales,* que nacen del tronco simpático cervical y se unen en los plexos cardíaco y pulmonar; son los nervios cardíacos cervicales; ❑ *b) nervios esplácnicos mediastínicos posteriores,* representados por los ramos nerviosos que nacen del centro mediastínico posterior y se distribuyen en el esófago, la aorta torácica y los plexos de la arteria bronquial; ❑ *c) nervios esplácnicos abdominales,* frecuentemente concentrados en dos nervios al atravesar el diafragma, pero cuyo número puede ser mayor; contribuyen a la inervación de todas las vísceras abdominales, y ❑ *d)* los *nervios esplácnicos pélvicos,* procedentes de los ganglios lumbares y sacros, que conducen hacia los órganos pélvicos una parte de su inervación vegetativa.

PORCIÓN TORÁCICA DEL SISTEMA NERVIOSO AUTÓNOMO

A. Tronco simpático torácico

En el tórax, el tronco simpático comprende generalmente once ganglios, excepcionalmente doce; ello se debe a que el primer ganglio torácico se confunde con el ganglio cervical inferior, formando el ganglio cervicotorácico o ganglio estrellado. El cordón intermedio que une los ganglios suele ser único y a veces está dividido longitudinalmente en dos o tres cordones paralelos. Se extiende desde la cavidad torácica hasta la cavidad abdominal a través del intersticio que separa el pilar del diafragma de la lámina muscular que nace del ligamento arqueado medial.

Los ganglios torácicos son anteriores a las articulaciones de la cabeza de la costilla (fig. 174). Sin embargo, el tronco simpático torácico cruza de superior a inferior esta serie de articulaciones del siguiente modo: en la parte superior, lateralmente a ellas, a la altura de las costillas cuarta y quinta anteriormente y, por último, medialmente a las articulaciones a partir del sexto arco costal (Proust, Maurer y Dreyfus).

Están cruzados posteriormente, al igual que el cordón intermedio, por los vasos intercostales posteriores; ❑ el tronco simpático torácico, superiormente y a la izquierda, está cubierto anteriormente por la aorta; en el resto de su extensión se relaciona con la fascia endotorácica y la pleura correspondiente.

La vena ácigos asciende medial y anteriormente al tronco simpático derecho.

RAMOS COMUNICANTES. Cada ganglio torácico está unido, por medio de uno o dos ramos comunicantes grises y transversales (en general uno solo), a los nervios intercostales vecinos y recibe generalmente un ramo comunicante solo (raramente dos), blanco y oblicuo, que tiene continuidad con los nervios esplácnicos (Botar).

RAMOS PERIFÉRICOS. Los ganglios torácicos forman, a cada lado, el centro mediastínico posterior y el centro de origen macroscópico de los nervios esplácnicos abdominales, descritos por Delmas, Laux y Cabanac (fig. 173). Independientemente de al-

gunos filetes nerviosos laterales destinados a las arterias intercostales posteriores, los ramos nerviosos que parten de los ganglios torácicos se dividirán en ramos superiores, procedentes del centro mediastínico posterior, y ramos inferiores, que nacen del centro de los nervios esplácnicos abdominales.

1. **Ramos superiores.** Los ramos superiores nacen de los cuatro o cinco primeros ganglios torácicos y se dirigen a los órganos intratorácicos. Estos ramos son: ❑ *ramos esofágicos* que se pierden en el esófago y cuya existencia es discutible; ❑ *ramos cardíacos torácicos* y *ramos pulmonares torácicos* que se dirigen a la aorta, a la columna vertebral y al plexo pulmonar posterior.

2. **Plexos pulmonares.** En general se distinguen dos plexos pulmonares: uno anterior, situado anteriormente a las raíces pulmonares, y otro posterior, situado posteriormente a estas raíces. Cada uno de ellos está formado por los ramos pulmonares del nervio vago y los ramos pulmonares torácicos del tronco simpático comunicados entre sí. Los plexos posteriores se comunican uno con otro posteriormente a la bifurcación traqueal.

Estos dos plexos pueden dividirse, desde un punto de vista anatomofisiológico, en plexo funcional y plexo nutricio (Delmas y Laux).

El *plexo funcional* comprende el plexo pulmonar anterior y la mayor parte del plexo pulmonar posterior. Sus ramos proceden en parte del plexo cardíaco, que es en realidad un plexo cardiopulmonar (Delmas y Laux); acompañan a los bronquios y a los vasos pulmonares. ❑ El *plexo nutricio* está formado por los ramos procedentes del compartimiento mediastínico posterior del simpático, el cual es satélite de las ramas bronquiales de la aorta torácica descendente.

3. **Ramos inferiores.** Proceden de los seis o siete últimos ganglios torácicos y se distribuyen en los órganos intraabdominales; se unen para formar los nervios esplácnicos mayor y menor (fig. 174).

a) NERVIO ESPLÁCNICO MAYOR. El *nervio esplácnico mayor* resulta de la unión de los ramos que proceden de los ganglios torácicos sexto, séptimo, octavo y noveno; también recibe algunas veces ramos de los ganglios décimo y quinto.

Estos ramos descienden oblicuamente en sentido inferior, anterior y medial, aplicados por medio de la pleura sobre la cara lateral de los cuerpos vertebrales. Cada ramo se une con el cordón nervioso formado por la unión de los ramos más superiores. Se forma así un solo tronco a la altura del cuerpo de la décima o undécima vértebra torácica. El nervio así formado atraviesa el diafragma pasando entre el fascículo principal y el fascículo accesorio del pilar correspondiente, a la altura de la duodécima vértebra torácica, y se une al extremo lateral del ganglio celíaco del mismo lado.

El nervio esplácnico mayor presenta frecuentemente, en su origen, a la altura de la décima o undécima vértebra torácica, un abultamiento denominado *ganglio torácico esplácnico;* este ganglio es casi constante a la derecha y raro a la izquierda.

b) NERVIO ESPLÁCNICO MENOR. Este nervio está formado por los ramos inferiores de los ganglios torácicos décimo, undécimo y duodécimo; desciende un poco lateral y posterior al nervio esplácnico mayor y atraviesa el diafragma, normalmente por el intersticio que da paso al tronco simpático, pero superior y anteriormente a éste; en raras ocasiones atraviesa el mismo orificio por donde pasa el nervio esplácnico mayor o bien el hiato aórtico.

El nervio esplácnico menor se divide poco después en tres grupos de ramos: unos se dirigen a la porción lateral del borde convexo del ganglio celíaco; otros se unen al ganglio mesentérico superior (Delmas y Laux); otros, por último, se unen directamente al plexo renal.

Cuando la raíz procedente del duodécimo ganglio torácico es independiente, forma el *nervio esplácnico imo* o *nervio esplácnico inferior,* que se une al plexo renal (J. Delmas y Laux).

B. Plexo cardíaco

Está constituido por las comunicaciones que unen entre sí los ramos cardíacos del nervio vago y del tronco simpático.

Los ramos simpáticos que forman este plexo no proceden de los ganglios torácicos superiores sino de los ganglios cervicales, es decir, del centro cefálico y cervical. Los ramos son tres a cada lado y se denominan *nervios cardíacos cervicales superior, medio e inferior;* nacen de los ganglios cervicales superior, medio e inferior, o bien del ganglio cervicotorácico (v. tomo 1).

Los ramos cardíacos del nervio vago también son tres: superior, medio e inferior. El ramo superior nace del nervio vago cervical a una altura variable; el ramo medio procede del nervio laríngeo recurrente; el ramo inferior nace del nervio vago inferiormente al nervio laríngeo recurrente. Todos estos ramos se comunican alrededor de los grandes vasos de la base del corazón y forman el plexo cardíaco (fig. 174).

Este plexo puede dividirse en dos partes: una anterior o plexo cardíaco superficial y otra posterior o plexo cardíaco profundo. Se describen de la siguiente manera.

El *plexo cardíaco anterior* o *plexo cardíaco superficial* está constituido por los ramos cardíacos cervicales superiores de los nervios vagos y por la totalidad o una parte del nervio cardíaco cervical superior del tronco simpático izquierdo; se extiende por la cara anterior del arco de la aorta.

El *plexo cardíaco posterior* o *plexo cardíaco profundo* está constituido por los ramos cardíacos cervicales inferiores y los ramos cardíacos torácicos de los nervios vagos y por todos los nervios cardíacos cervicales del tronco simpático, excepto el nervio cardíaco cervical superior izquierdo.

Este plexo es bastante más extenso y denso que el plexo cardíaco anterior. Está situado anterior a la tráquea, en la cara posterior del arco de la aorta.

Los dos plexos cardíacos, anterior y posterior, están unidos por comunicantes que discurren por la cara inferior del arco de la aorta; estas comunicaciones forman una red o plexo que contiene entre sus mallas un voluminoso ganglio, el *ganglio cardíaco superior* (de Wrisberg), situado entre el arco de la aorta superiormente, el tronco pulmonar inferiormente y el ligamento arterioso lateralmente; este ganglio puede estar au-

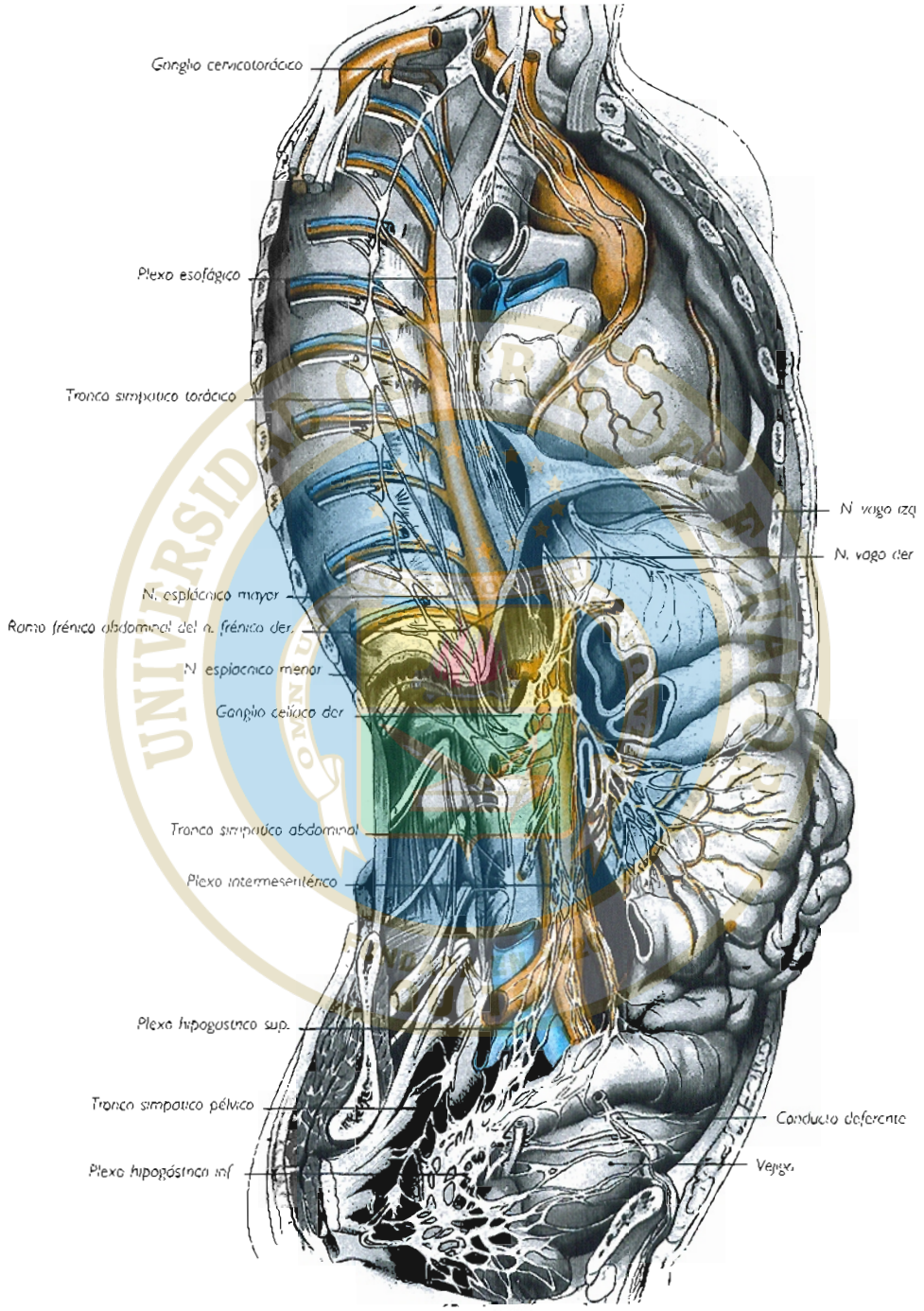

Fig. 174 ▪ Simpático toracoabdominopélvico (Según Hirschfeld.)

sente y ser sustituido por numerosos y pequeños ganglios diseminados en el plexo (Laignel-Lavastine).

De los plexos cardíacos parten algunos filetes nerviosos destinados a la pared de la aorta y del tronco pulmonar. Algunos ramos se dirigen directamente a los atrios. La mayoría de los ramos acompañan a las arterias coronarias, alrededor de las cuales forman los plexos coronarios derecho o anterior e izquierdo o posterior.

Ciertos autores, entre los cuales se encuentran Valentin, Hovelacque, Delmas y Laux, describen de otra forma el plexo cardíaco, el cual dividen en plexo anterior o arterial y plexo posterior o venoso.

El *plexo cardíaco anterior* o *plexo cardíaco arterial* desciende a lo largo del pedículo arterial del corazón, tanto por su cara posterior como por su cara anterior; este plexo es el que presenta el ganglio cardíaco superior y los comunicantes que unen, inferiormente al arco de la aorta, los plexos cardíacos superficial y profundo de la descripción clásica.

El plexo *cardíaco posterior* o *plexo cardíaco venoso* discurre posterior al tronco pulmonar y a sus ramas, y aborda el corazón a la altura de los atrios, en particular posteriormente al atrio derecho, donde forma el denominado *plexo cardíaco de Perman.*

La embriología ha demostrado que los nervios del plexo arterial proceden de la porción superior del tronco simpático y de los nervios vagos, en tanto que los del plexo venoso nacen inferiormente a los nervios del plexo arterial.

En resumen, el corazón recibe sus nervios a través de sus dos pedículos, el arterial y el venoso. Esta concepción, clara y lógica, concuerda con las aportaciones de la embriología y debe sustituir a la descripción aceptada hasta hoy como clásica.

PORCIÓN ABDOMINAL DEL SISTEMA NERVIOSO AUTÓNOMO

A. Tronco simpático lumbar

El tronco simpático lumbar es continuación del tronco simpático torácico; penetra en el abdomen, pasando entre el pilar del diafragma y el ligamento arqueado medial, y se extiende hasta el promontorio, donde a su vez tiene continuidad con el tronco simpático pélvico. En general está constituido por cuatro ganglios lumbares unidos por el cordón intermedio.

El tronco simpático lumbar está situado a cada lado de la línea media, sobre la cara anterior de la columna lumbar, medialmente al músculo psoas mayor, cuyas inserciones bordea anteriormente a los vasos lumbares; el tronco simpático derecho es posterior a la vena cava inferior y el tronco simpático izquierdo se halla cubierto ligeramente por la aorta y sobre todo por nódulos linfáticos.

RAMOS COMUNICANTES. Cada ganglio está unido a los nervios lumbares vecinos por medio de ramos comunicantes. Los ramos comunicantes de los dos primeros ganglios suelen ser dos (a veces tres): uno gris transversal y otro blanco oblicuo (Botar).

Los ramos comunicantes de los dos últimos ganglios son grises.

RAMOS PERIFÉRICOS. A excepción de algunos *filetes nerviosos óseos* destinados a la columna vertebral, de *filetes nerviosos vasculares* satélites de las arterias lumbares y de *filetes nerviosos musculares* (Hovelacque) destinados al músculo psoas mayor, los ramos eferentes de los ganglios lumbares se dirigen anteriormente, bordeando la aorta. Unos terminan en el *plexo intermesentérico;* otros, los más importantes, constituyen los *nervios esplácnicos lumbares.*

B. Plexo celíaco

Se denomina *plexo celíaco* a un plexo nervioso muy importante situado alrededor de los orígenes del tronco celíaco y de la arteria mesentérica superior; ocupa, anteriormente a la aorta, el espacio comprendido entre el hiato aórtico superiormente, las arterias renales inferiormente y las glándulas suprarrenales lateralmente.

CONSTITUCIÓN. Presenta para su estudio los siguientes elementos: ganglios, ramos nerviosos aferentes y ramos nerviosos eferentes o periféricos.

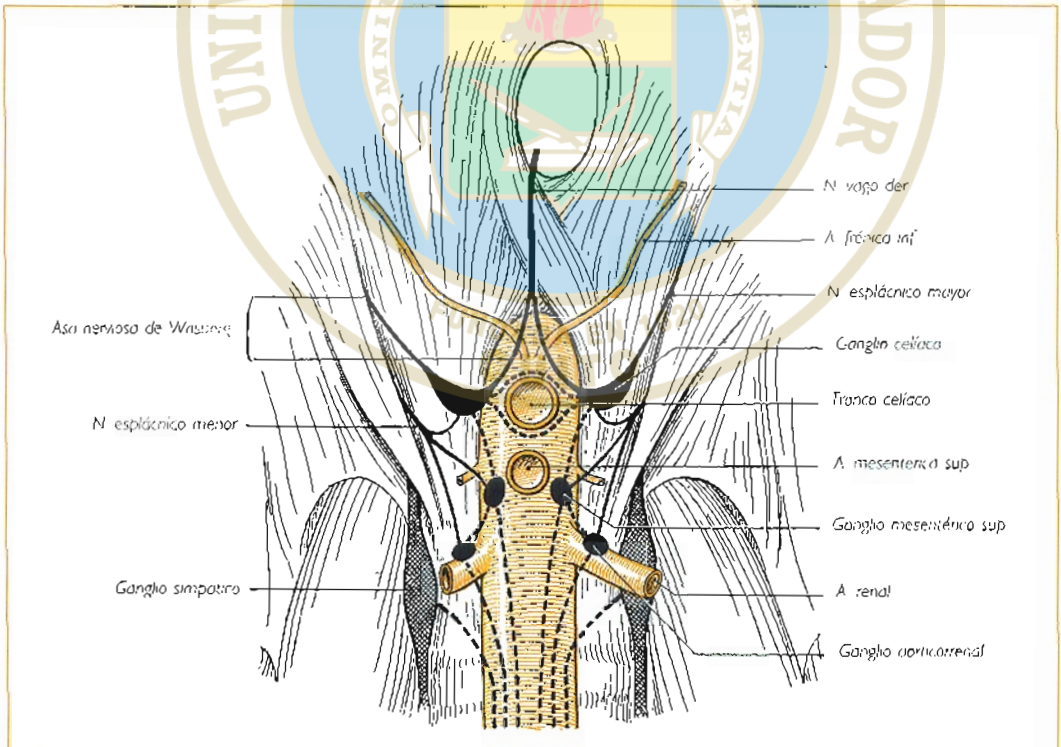

Fig. 175 • Plexo celíaco

© MASSON, S.A. Fotocopiar sin autorización es un delito.

1. Ganglios. Los ganglios del plexo celíaco son numerosos; se distinguen comúnmente tres pares de ganglios principales: celíacos, mesentéricos superiores y renales (fig. 175).

a) GANGLIOS CELÍACOS. Estos ganglios están situados a derecha e izquierda de la aorta, frente al tronco celíaco. Son aplanados transversalmente y presentan un borde inferior convexo, un borde superior cóncavo y dos extremos, uno posterolateral y otro anteromedial.

El *ganglio celíaco derecho* recibe en su extremo posterolateral el nervio esplácnico mayor y, en su extremo anteromedial, el ramo terminal del nervio vago derecho; estos dos nervios, unidos a través del ganglio, constituyen con él un *asa nerviosa* (asa memorable de Wrisberg); el ganglio celíaco derecho recibe además, por su borde cóncavo, algunos ramos terminales del nervio frénico derecho (inconstantes) y por su borde convexo algunos filetes del nervio esplácnico menor.

El *ganglio celíaco izquierdo* recibe, en su extremo posterolateral, el nervio esplácnico mayor; algunos filetes del nervio esplácnico menor abordan el ganglio por su borde convexo.

Según Laignel-Lavastine, el ganglio celíaco izquierdo recibe frecuentemente por su extremo anteromedial un ramo del nervio vago derecho, el cual forma con el ganglio y con el nervio esplácnico mayor izquierdos un asa nerviosa análoga a la del lado derecho.

Los dos ganglios celíacos dan origen a numerosos filetes nerviosos que nacen sobre todo de su borde convexo y contribuyen a formar el plexo celíaco.

b) GANGLIOS MESENTÉRICOS SUPERIORES. Estos ganglios están situados a ambos lados del origen de la arteria mesentérica superior e inferiormente a ésta.

c) GANGLIOS RENALES. Normalmente son anteriores al origen de las arterias renales.

Los diversos ganglios del plexo celíaco están unidos entre sí por medio de numerosos filetes nerviosos.

2. Ramas aferentes. Son los nervios esplácnicos mayores, los nervios esplácnicos menores y el nervio vago derecho (fig. 175).

El nervio esplácnico mayor alcanza, a cada lado, el extremo posterolateral del ganglio celíaco.

El nervio vago derecho proporciona un ramo terminal que alcanza el extremo anteromedial del ganglio celíaco derecho y constituye, con este ganglio y con el nervio esplácnico mayor correspondiente, un asa nerviosa (asa memorable de Wrisberg).

Laignel-Lavastine ha demostrado que el ganglio celíaco izquierdo recibe frecuentemente, por su extremidad anteromedial, un ramo del nervio vago derecho, que forma con el ganglio y con el nervio esplácnico mayor izquierdos un asa nerviosa análoga a la del lado derecho.

El nervio esplácnico menor, finalmente, se divide en numerosos filetes nerviosos que terminan en los tres ganglios: celíaco, mesentérico superior y renal del mismo lado.

3. Ramos eferentes o periféricos. Del plexo celíaco nacen plexos secundarios que se distribuyen por todos los órganos del abdomen siguiendo el trayecto de las ramas de la aorta abdominal.

1. Los *plexos frénicos* acompañan a las arterias frénicas inferiores.
2. Los *plexos suprarrenales* (v. *Glándulas suprarrenales*).
3. El *plexo celíaco,* situado alrededor del tronco celíaco, se divide en tres plexos secundarios (gástrico, esplénico y hepático), satélites de las tres ramas del tronco celíaco. ❑ El *plexo gástrico* se comunica en la parte superior de la curvatura menor del estómago con los dos nervios vagos. ❑ El *plexo hepático* procede de la porción derecha del plexo celíaco, recibe del nervio vago izquierdo un ramo comunicante denominado *ramo hepático* (Hirschfeld, Cruveilhier) o *ramo gastrohepático* (Latarjet, Bonnet y Bonniot) y suministra ramos recurrentes destinados al píloro y a la porción superior del duodeno.

Del plexo hepático se deriva el *plexo coledociano,* que se origina en la parte derecha del plexo celíaco y termina en el hígado siguiendo el conducto colédoco (Latarjet, Bonnet y Bonniot).

4. El *plexo mesentérico superior* acompaña a la arteria mesentérica superior y sus ramas.

En el mesenterio, las ramificaciones de este plexo adoptan un trayecto rectilíneo y más o menos independiente de los vasos; unos ramos se dirigen directamente al intestino; otros se unen antes, cerca del intestino, en un arco nervioso (Cruveilhier).

5. Los *plexos renales* presentan una disposición netamente periarterial. Proceden de los ganglios renales, de los ganglios celíacos y mesentéricos superiores, de los nervios esplácnicos menor y mayor y del esplácnico imo; todos ellos se comunican con el plexo mesentérico inferior (Gil Vernet, Petit-Dutaillis y Flandrin). (En lo que concierne a sus relaciones, v. *Nervios del riñón*).

En el trayecto de los ramos nerviosos del plexo renal, se observan uno o varios ganglios inconstantes, entre los cuales el más frecuente y mayor de todos, denominado *ganglio renal,* es posterior a la arteria y generalmente cercano al origen de ésta.

6. Los *plexos testiculares u ováricos* son satélites de las arterias homónimas y se originan en la parte inferior del plexo celíaco.
7. *Plexo intermesentérico.* Hovelacque ha dado este nombre a los filetes nerviosos procedentes del plexo celíaco que descienden anterior y lateralmente a la aorta en el espacio comprendido entre las arterias mesentéricas. Se extiende, por tanto, hasta el plexo mesentérico inferior. A los filetes nerviosos procedentes del plexo celíaco se unen ramos que parten de los dos primeros ganglios lumbares y contribuyen a formar más inferiormente el plexo hipogástrico superior.

C. Plexo mesentérico inferior

Este plexo está formado por ganglios, ramos aferentes constituidos por los nervios del plexo intermesentérico y ramos eferentes, de los cuales unos acompañan a la

arteria mesentérica inferior y otros descienden inferiormente a ésta y anteriormente a la aorta, constituyendo la raíz media del plexo hipogástrico superior.

D. Plexo hipogástrico superior o nervio presacro y nervios hipogástricos

El plexo hipogástrico superior o nervio presacro está formado por tres raíces: dos laterales y una media (fig. 173).

Cada *raíz lateral* es un cordón nervioso resultante de la unión de cuatro ramos procedentes de los cuatro ganglios lumbares. Las dos raíces laterales descienden, convergen y se unen a veces a la altura de la quinta vértebra lumbar.

La *raíz media* tiene un origen más complejo. Está formada por delgados ramos nerviosos que nacen del plexo mesentérico inferior, descienden anteriormente a la aorta, se comunican entre sí y se unen a las raíces laterales.

A la altura de la quinta vértebra lumbar, las raíces del plexo hipogástrico superior a veces se unen en un solo tronco, el *nervio presacro,* que en realidad suele ser prelumbar; sin embargo, es más frecuente que se presenten en forma de dos cordones nerviosos (raíces laterales) unidos entre sí por un plexo nervioso intermedio (raíz media), constituyendo así el plexo.

Ahora bien, en la parte inferior de la quinta vértebra lumbar o a la altura del promontorio, el plexo puede estructurarse en dos cordones, los nervios hipogástricos derecho e izquierdo, que se aíslan separándose uno del otro y se dirigen al plexo hipogástrico inferior del lado correspondiente (fig. 173).

Un poco antes de llegar al plexo hipogástrico inferior, cada nervio hipogástrico recibe algunos filetes nerviosos de los plexos nerviosos perisigmoideos y rectales superiores (J. Delmas y G. E. Jayle).

PORCIÓN PÉLVICA DEL SISTEMA NERVIOSO AUTÓNOMO

A. Tronco simpático pélvico

El tronco simpático pélvico desciende aplicado a la cara anterior del sacro medialmente a los agujeros sacros anteriores (fig. 174). Comprende a cada lado cuatro ganglios sacros, rara vez cinco, así como el cordón intermedio que los une; termina anteriormente al cóccix en forma variable: frecuentemente se une con el tronco simpático del lado opuesto y forma un asa nerviosa coccígea en medio de la cual se observa un ganglio coccígeo, el *ganglio impar;* otras veces, cada uno de los troncos se divide en numerosos filetes nerviosos precoccígeos.

RAMOS COMUNICANTES. Los ganglios están unidos a los ramos anteriores de los nervios sacros y del nervio coccígeo por medio de ramos comunicantes, por lo general dos por cada ganglio.

RAMOS PERIFÉRICOS. Los troncos simpáticos envían: *a)* ramos mediales que se comunican con los del lado opuesto y forman un plexo alrededor de la arteria sacra media, y *b)* ramos anteriores que se expanden en el plexo hipogástrico inferior.

1. Plexo hipogástrico inferior o plexo pélvico

a) CONSTITUCIÓN, SITUACIÓN Y RELACIONES. El plexo hipogástrico inferior o plexo pélvico inerva la vejiga, el recto y los órganos genitales (fig. 174).

Está constituido por pequeños ganglios unidos entre sí por numerosos cordones nerviosos delgados y cortos; en conjunto, el plexo constituye una lámina nerviosa irregularmente cuadrilátera y fenestrada, es decir, perforada por numerosos orificios que limitan los ganglios y los nervios comunicantes. Esta lámina nerviosa ha sido denominada por Latarjet *ganglio hipogástrico*.

El plexo hipogástrico inferior es inferior al peritoneo, superior al diafragma pélvico, medial a los vasos del espacio pelvirrectal superior, lateral al recto y a las vesículas seminales en el hombre y asimismo lateral al recto y a la parte posterosuperior de la vagina en la mujer; está contenido en el espesor de la vaina ilíaca interna.

b) RAMOS AFERENTES. Los ramos aferentes del plexo hipogástrico inferior son: ❑ *a)* el nervio hipogástrico (cordón plexiforme); ❑ *b)* los ramos del tronco simpático sacro procedentes sobre todo de los ganglios sacros segundo y tercero, y ❑ *c)* los ramos que nacen de las raíces del plexo pudendo y los que proceden de los ramos anteriores segundo, tercero y cuarto de los nervios sacros; estos últimos ramos constituyen los *nervios esplácnicos sacros*.

c) RAMOS EFERENTES O RAMOS PERIFÉRICOS. Al igual que los ramos aferentes, en los ramos eferentes podemos distinguir, según Delmas y Jayle, dos partes: una superior y medial, y otra inferior y lateral, unidas entre sí por numerosos ramos comunicantes (fig. 176).

La *parte superior y medial* o *porción pélvica* recibe como ramo aferente el nervio hipogástrico del mismo lado y distribuye sus ramos eferentes en los órganos genitales internos y la vejiga.

La *parte inferior y lateral* o *porción perineopélvica*, cuyos ramos aferentes proceden de las raíces del plexo pudendo por medio de los nervios esplácnicos sacros, inerva la región inferior del recto y la vejiga, así como el aparato de la erección.

Existen, como muestra la figura 176, dos corrientes nerviosas principales en la pelvis, una superior y otra inferior.

Independientemente del origen y de las relaciones de los ramos aferentes con los ramos eferentes, se pueden distinguir en el plexo hipogástrico inferior tantas clases de ramos eferentes, nervios o plexos secundarios como órganos hay en la pelvis.

Estos plexos secundarios dan origen a los nervios del órgano correspondiente. Se describen seis:

1. *Plexo rectal medio.* Los *nervios del recto* que lo constituyen se comunican con la terminación del plexo mesentérico inferior.
2. *Plexo ureteral.* Forma alrededor del uréter, a 1 cm aproximadamente de su terminación, un asa nerviosa constante.

© MASSON, S.A. Fotocopiar sin autorización es un delito.

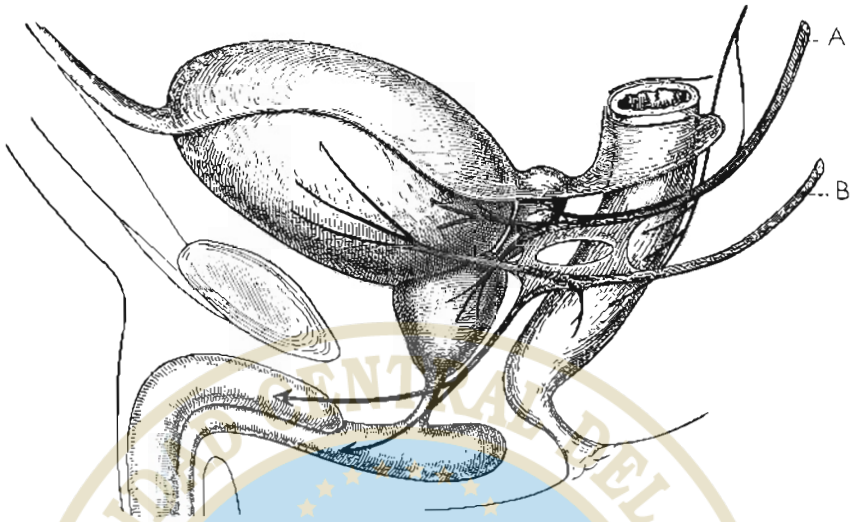

Fig. 176 • El plexo hipogástrico inferior y las dos corrientes nerviosas de la pelvis (Según J. Delmas y G. F. Jayle.) A) Nervio hipogástrico, plexo hipogástrico inferior y sus ramos principales (plexos deferencial, vesical y prostático): anterior al nervio hipogástrico, el nervio rectal inferior le proporciona una raíz. B) Nervio esplácnico sacro, porción perineal del plexo hipogástrico inferior y sus ramos principales (plexos rectal inferior, vesical, bulbar y nervios cavernosos del pene)

3. *Plexo vesical.* Nace del plexo hipogástrico inferior y del asa nerviosa ureteral, y proporciona ramos nerviosos independientes que abordan la vejiga en la unión de sus caras lateral y posteroinferior.

4. *Plexos deferenciales.* Están comunicados con el plexo vesical y dan origen, a lo largo del conducto deferente, a un plexo deferencial que se une al plexo testicular.

5. *Plexo prostático.* Suministra los nervios de la próstata y de la uretra posterior.

6. *Nervios cavernosos del pene.* De estos nervios, unos penetran directamente en los cuerpos cavernosos del pene inferiormente a la sínfisis, mientras que un ramo más largo, denominado *nervio cavernoso mayor* (Müller), se dirige a la vez a los cuerpos cavernosos y al cuerpo esponjoso del pene; este nervio se sitúa en el dorso del pene y se une al nervio dorsal del pene.

En la mujer existe, al igual que en el hombre, un plexo rectal medio y un plexo vesical. En lugar de los plexos deferenciales y prostático, se encuentra un *plexo uterino lateral* y un *plexo uterovaginal.* Los nervios uterinos abordan el útero a la altura del istmo y de la porción supravaginal del cuello; están situados, antes de alcanzar el útero, en la porción anterosuperior de los pliegues rectouterinos, medialmente al uréter y medial y posteriormente a la arteria uterina (Latarjet); a mayor distancia forman, a lo largo del borde lateral del cuerpo del útero, un *plexo uterino lateral* que envuelve a la arteria uterina.

Los nervios de la vagina están unidos al plexo vesical anteriormente y al plexo rectal medio posteriormente.

Como acabamos de ver, el sistema nervioso autónomo, destinado a los órganos intratorácicos, intraabdominales, intrapélvicos y a los genitales externos, se complementa con fibras de los nervios vagos y con los ramos viscerales de los nervios sacros, procedentes de los plexos pudendo y coccígeo. Los elementos orgánicos de los nervios vagos constituyen una parte del *parasimpático craneal,* y los ramos viscerales de los nervios sacros representan el sistema parasimpático pélvico (v. tomo 4, *Sistema nervioso autónomo*).

UNIVERSIDAD CENTRAL DEL ECUADOR
POTENTIOR EST
OMNIUM SAPIENTIA
FUNDADA EN 1620
QUITO

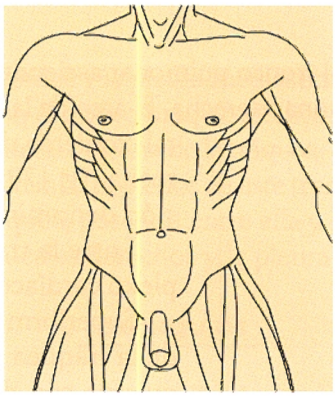

VÍSCERAS DEL TRONCO

El tronco contiene en sus cavidades torácica, abdominal y pélvica la casi totalidad de las vísceras, es decir, los órganos que aseguran la vida vegetativa: respiración, nutrición, reproducción y excreción.

ÓRGANOS TORÁCICOS

Las vísceras del tórax pertenecen tanto al aparato respiratorio (tráquea, bronquios y pulmones) como al aparato digestivo (esófago).

I. APARATO RESPIRATORIO

TRÁQUEA

La tráquea es la continuación de la laringe. Se inicia en el cuello y termina en el tórax, dividiéndose en dos ramos de bifurcación: los bronquios principales (fig. 177).

Su descripción se ha efectuado anteriormente (v. tomo 1, *Tráquea*). A continuación señalaremos las relaciones de la porción torácica de este conducto, es decir, sus últimos 10 cm.

RELACIONES DE LA PORCIÓN TORÁCICA DE LA TRÁQUEA

1. Cara anterior. Inferiormente, la bifurcación traqueal se relaciona en sentido anterior con la bifurcación del tronco pulmonar y con la rama derecha de éste, es decir, la arteria pulmonar derecha, ya que la bifurcación suele efectuarse ligeramente a la izquierda de la bifurcación de la tráquea.

Anterior a la bifurcación del tronco pulmonar asciende el arco de la aorta, el cual discurre superior a la arteria pulmonar derecha. El arco de la aorta cruza la parte anterolateral izquierda de la tráquea y la desvía a la derecha (fig. 179), labrando en ella una depresión denominada *impresión aórtica* (fig. 177).



Fig. 177 ▪ Tráquea.

Entre la tráquea y la aorta se insinúa el plexo cardíaco posterior.

Superiormente a la aorta, la cara anterior de la tráquea se relaciona, de derecha a izquierda, con el tronco braquiocefálico, la arteria carótida común izquierda (figs. 178 y 180) y los nódulos linfáticos mediastínicos anteriores. El tronco braquiocefálico y la arteria carótida común izquierda se separan de inferior a superior, dejando al descubierto toda la cara anterior de la tráquea. Entre los dos troncos asciende, aplicada sobre la tráquea, la pequeña e inconstante arteria tiroidea ima.

Estos troncos arteriales están cruzados anteriormente por la vena braquiocefálica izquierda. Esta última está situada, así como los nódulos linfáticos mediastínicos anteriores, entre las dos hojas de la fascia tiropericárdica. La vena braquiocefálica izquierda y esta fascia se hallan entonces en relación con el conducto traqueal en el espacio comprendido entre los dos vasos.

La vena cava superior desciende a cierta distancia anterior al lado derecho de la tráquea, de la cual está separada por una depresión, denominada *fosita de Baréty,* que se halla ocupada por los nódulos linfáticos paratraqueales derechos.

Finalmente, anterior a la vena braquiocefálica izquierda, la tráquea se relaciona con el timo o con sus vestigios adiposos (v. tomo 1, *Región infrahioidea*).

2. Cara posterior. Posteriormente, la tráquea está aplicada sobre el esófago, que la rebasa a la izquierda. Tanto en el tórax como en el cuello, estos dos conductos están unidos por tejido conjuntivo poco denso y por haces musculares denominados *músculos traqueoesofágicos,* constituidos por fibras musculares lisas y tejido fibroelástico.

3. Caras laterales. Lateralmente, la tráquea está en relación: ❑ *a) a la izquierda,* con el arco de la aorta, la carótida común y el nervio vago izquierdos, la arteria subclavia izquierda, el conducto torácico, el nervio laríngeo recurrente izquierdo, los nódulos linfáticos pa-

ratraqueales o recurrentes izquierdos y la pleura mediastínica izquierda, y ❑ *b) a la derecha,* con el arco de la vena ácigos; con el tronco braquiocefálico, que al ascender tiende a situarse gradualmente sobre la cara lateral derecha de la tráquea; con el nervio vago derecho, que rodea sucesivamente las caras lateral y posterior de este tronco arterial y después se sitúa en la cara lateral derecha de la tráquea, pasando entre ella y el arco de la vena ácigos, y con los nódulos linfáticos paratraqueales derechos y la pleura mediastínica derecha (fig. 179).

BRONQUIOS

■ **ORIGEN Y TERMINACIÓN.** La tráquea se divide en dos bronquios principales, uno derecho y otro izquierdo, bien a la altura de la porción inferior de la quinta vértebra

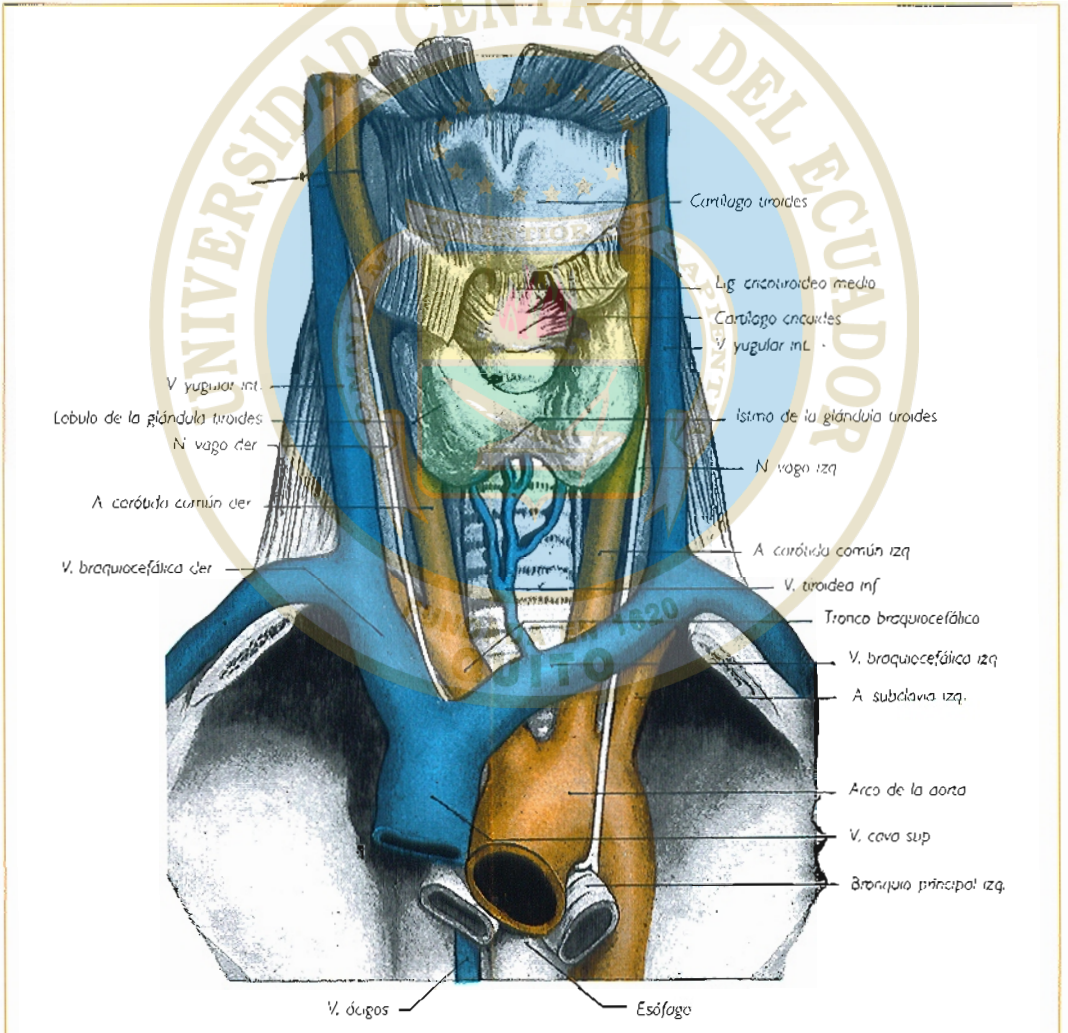

Fig. 178 • Laringe, glándula tiroides y tráquea (visión anterior).

torácica bien a la altura del disco intervertebral que une esta vértebra con la sexta. Los dos bronquios principales se separan uno del otro y se dirigen hacia el hilio pulmonar del pulmón correspondiente. Cada uno de ellos penetra en el pulmón por el hilio pulmonar y lo atraviesa hasta su base, dando origen a numerosas ramificaciones.

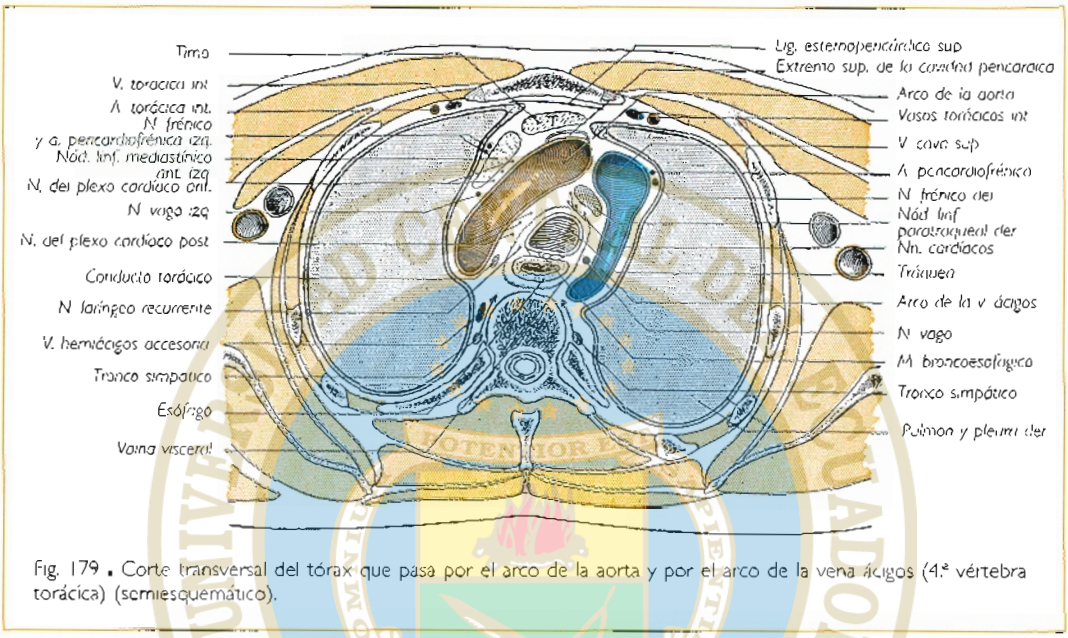

Fig. 179 • Corte transversal del tórax que pasa por el arco de la aorta y por el arco de la vena ácigos (4.ª vértebra torácica) (semiesquemático).

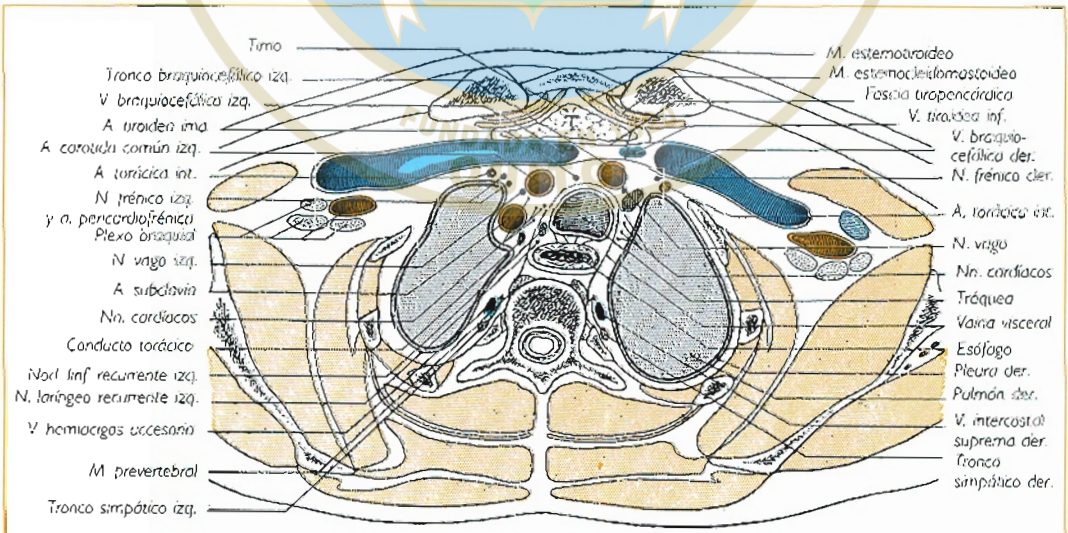

Fig. 180 • Corte transversal que pasa por la porción inferior del cuello (2.ª vértebra torácica) (semiesquemático).

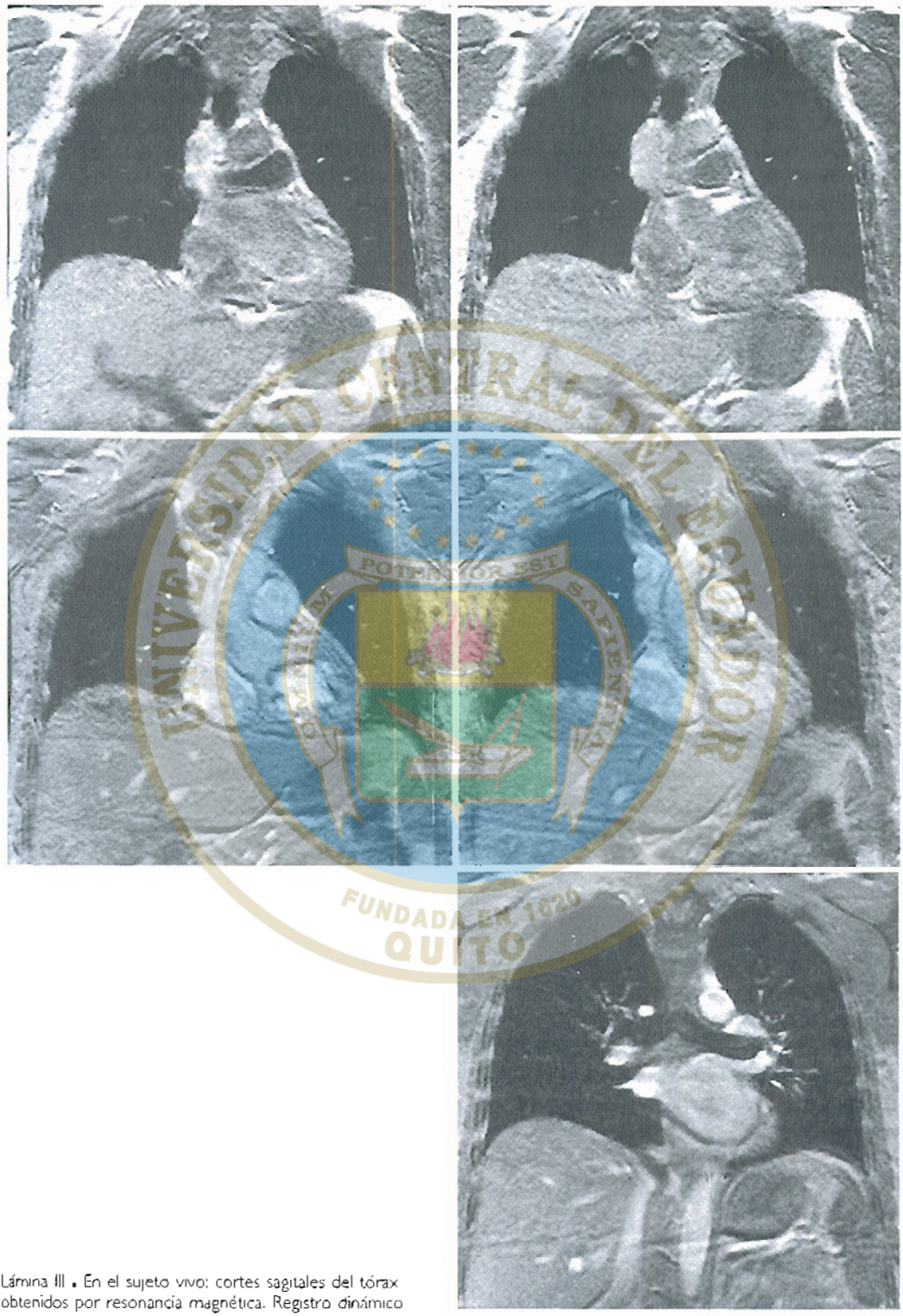

Lámina III • En el sujeto vivo: cortes sagitales del tórax obtenidos por resonancia magnética. Registro dinámico

UNIVERSIDAD CENTRAL DEL ECUADOR
FUNDADA EN 1620
QUITO



Lámina IV . En el sujeto vivo cortes sagitales de tórax obtenidos por resonancia magnética. Registro dinámico.

UNIVERSIDAD CENTRAL DEL ECUADOR
OMNIUM POTENTIOR EST SAPIENTIA
FUNDADA EN 1620
QUITO

En este trayecto, el bronquio principal no pierde su individualidad sino que constituye, en medio de sus ramificaciones, el *tronco bronquial,* es decir, el bronquio principal de origen del *árbol bronquial.*

DIRECCIÓN. *Bifurcación traqueal y ligamento interbronquial.* Los bronquios principales divergen desde su origen. Se dirigen oblicuamente en sentido inferior, lateral y un poco posterior, limitando entre sí, inferiormente a la tráquea, un ángulo que mide 70° por término medio. Un *ligamento interbronquial* ocupa el vértice de este ángulo cuando se halla ausente la carina traqueal cartilaginosa en la pared del ángulo de bifurcación (Dupas y Badelon).

La dirección de los bronquios principales no es rectilínea (*fig.* 181). El bronquio principal derecho describe una curva cóncava medial y un poco anteriormente. El bronquio principal izquierdo es sinuoso y presenta una forma de S muy alargada, describiendo cerca de su origen una primera curva cóncava lateral y superiormente (*figs.* 177 y 181) debido a la presencia del arco de la aorta, que se apoya sobre él. Más inferiormente, el bronquio principal izquierdo describe una segunda curva cuya concavidad, orientada medial e inferiormente, se adapta, a cierta distancia, a la convexidad del corazón (*fig.* 181).

El bronquio principal comprende dos segmentos, uno extrapulmonar y otro intrapulmonar. Solamente describiremos en este capítulo el segmento extrapulmonar; el

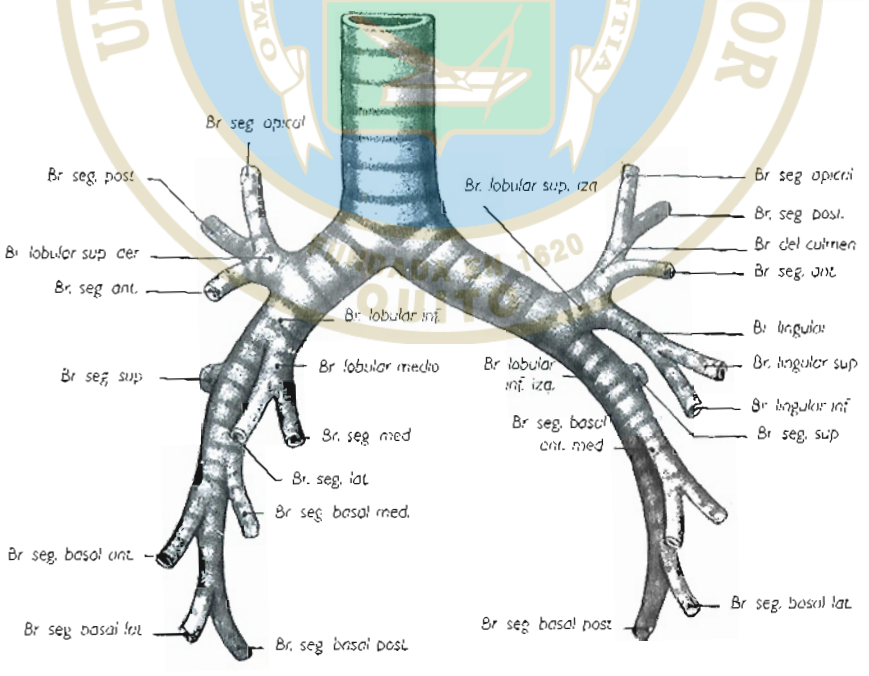

Fig. 181. Árbol bronquial (visión anterior). Br., bronquio; seg., segmentario

segmento intrapulmonar se estudiará al mismo tiempo que la constitución anatómica de los pulmones.

CONFIGURACIÓN EXTERNA. Los segmentos extrapulmonares de los bronquios principales presentan la misma configuración y la misma estructura que la tráquea. En efecto, cada uno de ellos se halla aplanado posteriormente en tanto que el resto de su superficie es convexa y presenta salientes transversales debido a las prominencias circulares determinadas por los anillos cartilaginosos incompletos y abiertos posteriormente.

Los segmentos extrapulmonares de los bronquios principales derecho e izquierdo se distinguen uno del otro por tres características principales (fig. 181): ❑ *a)* el bronquio principal derecho es *rectilíneo,* más oblicuo que el izquierdo y casi vertical; el bronquio principal izquierdo está más inclinado lateralmente y además describe una ligera curva cóncava superiormente; ❑ *b)* el bronquio principal derecho es *más corto* que el bronquio principal izquierdo; la longitud del bronquio principal derecho es aproximadamente de 2 cm, y la del izquierdo de 5 cm, y ❑ *c)* el bronquio principal derecho es de *mayor calibre* que el bronquio principal izquierdo, lo cual concuerda con la diferencia de volumen entre los dos pulmones.

RELACIONES. Los bronquios principales forman parte de las raíces pulmonares (pedículos pulmonares).

Las *raíces pulmonares* están constituidas por el conjunto de elementos que entran o salen de los pulmones. Cada raíz pulmonar comprende: el bronquio principal, la arteria pulmonar, las venas pulmonares, las ramas bronquiales de la aorta torácica descendente, los nervios y los vasos linfáticos del pulmón.

Las relaciones de los bronquios principales con los otros elementos de la raíz pulmonar son un poco diferentes a derecha e izquierda (v. fig. 221). Cada bronquio principal está en relación: ❑ *anteriormente,* con la arteria pulmonar correspondiente; ésta es casi horizontal a la derecha y ligeramente oblicua superior y lateralmente a la izquierda, cruzando en ángulo muy agudo la cara anterior del bronquio principal; en el hilio pulmonar, la arteria pulmonar derecha está situada anteriormente al bronquio principal y la arteria pulmonar izquierda superiormente al bronquio principal; ❑ *anterior e inferiormente,* con las venas pulmonares, que se sitúan una superior y un poco anterior a la otra, pero inferiores a la arteria pulmonar; sin embargo, la vena superior derecha rebasa un poco a la arteria; ❑ *posteriormente,* con los vasos bronquiales.

El bronquio principal está además, en la raíz pulmonar, en relación con los nódulos linfáticos traqueobronquiales, así como con los plexos pulmonares anterior y posterior, cuyas ramas rodean las caras anterior y posterior de la raíz pulmonar.

Además, cada bronquio principal presenta relaciones específicas con los órganos vecinos de la raíz pulmonar. El *bronquio principal izquierdo* está rodeado superiormente por el arco de la aorta; lo cruzan posteriormente la porción torácica descendente de la aorta y el nervio vago izquierdo; además, se relaciona superiormente con el nervio laríngeo recurrente izquierdo, que pasa inferior al arco de la aorta, y posteriormente con el esófago, que rebasa por la izquierda la tráquea, desviada a la derecha (fig. 178); anteriormente, se relaciona con la pleura y con el pulmón izquierdos. El *bronquio principal derecho* está

rodeado posterior y superiormente por el arco de la vena ácigos. Además, está cruzado posteriormente por el nervio vago derecho. Su cara anterior se relaciona con la vena cava superior y el nervio frénico derecho, que desciende lateral a la vena (v. fig. 201).

VASOS Y NERVIOS. Las *arterias* de los segmentos extrapulmonares de los bronquios principales proceden de las ramas bronquiales de la aorta torácica descendente. Sus *venas* drenan en las venas bronquiales. Los *vasos linfáticos* desembocan en los nódulos linfáticos traqueobronquiales. Sus *nervios* proceden del plexo pulmonar.

ANATOMÍA FUNCIONAL DE LA TRÁQUEA Y DE LOS BRONQUIOS PRINCIPALES

Los movimientos respiratorios desplazan la tráquea y los bronquios principales, los cuales siguen los cambios de volumen de los pulmones y resisten las tracciones que se ejercen sobre ellos.

En el sujeto en espiración, la bifurcación traqueal se proyecta posteriormente en el borde superior del cuerpo de la quinta vértebra torácica. En el curso de la inspiración o cuando el sujeto se endereza, la bifurcación traqueal se aleja de la columna vertebral y se dirige anterior e inferiormente hasta la altura de la sexta vértebra torácica.

La bifurcación traqueal es atraída inferiormente por los ligamentos traqueopericárdicos y broncopericárdicos del pericardio fibroso, que se abaten en la inspiración a través del diafragma.

Dado que en la inspiración el manubrio esternal se eleva hasta una altura de una vértebra, la bifurcación traqueal, que en la espiración se proyecta sobre la pared anterior del tórax siguiendo la línea que une los dos primeros espacios intercostales, desciende en la inspiración hasta la línea que une la articulación de los cuartos cartílagos costales en el esternón.

En resumen, la inspiración hace descender la tráquea, en relación con la columna vertebral, la altura de una vértebra y, en relación con el esternón, dos espacios intercostales.

Al mismo tiempo, se observa una torsión helicoidal de los bronquios principales, lo cual permite la distribución de la corriente de aire a las divisiones bronquiales siguientes y adapta el árbol bronquial a los desplazamientos del pulmón.

Los músculos bronquiales regulan el volumen de aire en circulación, mientras que los cartílagos aseguran la permeabilidad de la luz bronquial, manteniendo pasivamente el equilibrio entre las presiones extra e intrabronquiales.

PULMONES

Los pulmones son los órganos de la respiración en los cuales la sangre venosa se transforma en sangre arterial.

SITUACIÓN. Son dos, derecho e izquierdo, y están separados por el mediastino, nombre que se da a la región limitada lateralmente por los pulmones y las pleuras, anteriormente por el esternón y posteriormente por la columna vertebral.

VOLUMEN. *Hay pocos órganos que presenten tantas variaciones de volumen como* los pulmones. Estas diferencias dependen sobre todo: *a)* de la capacidad del tórax,

porque el volumen de los pulmones es proporcional a ésta, y ❑ *b)* del estado de inspiración o de espiración.

El pulmón derecho es siempre más voluminoso que el izquierdo.

■ **PESO.** El peso de los dos pulmones en el hombre adulto es de 1.300 g por término medio: 700 g para el pulmón derecho y 600 g para el pulmón izquierdo. En la mujer, el pulmón derecho pesa aproximadamente 550 g y el pulmón izquierdo 450 g.

El pulmón que ha respirado es más ligero que el agua; el pulmón que no ha respirado es más denso que el agua. Colocando en agua los pulmones de un mortinato, se puede determinar si el niño ha respirado o no, según si los pulmones flotan o se hunden.

■ **CAPACIDAD.** La capacidad de los pulmones en el hombre adulto se mide por la cantidad de aire que contienen; en cifras aproximadas es de 5.000 cm^3 después de una inspiración forzada. Después de una inspiración normal es de 3.500 cm^3 y comprende: *a)* el *aire de la respiración* que entra en los pulmones durante la inspiración normal; *b)* el *aire de reserva respiratoria,* que puede ser expulsado después de una espiración normal por una espiración forzada, y *c)* el *aire residual* que queda en los pulmones después de una espiración forzada. La cantidad de aire de la respiración es de 500 cm^3. El aire de reserva respiratoria y el aire residual presentan cantidades más o menos iguales (aproximadamente 1.500 cm^3).

■ **COLOR.** La superficie externa de los pulmones es lisa y brillante, ya que está tapizada por la pleura visceral, que está estrechamente adherida.

El color de los pulmones es rojo oscuro antes de nacer, rosado en el niño que ha respirado, y gris rosado y después azulado en el adulto; a medida que el sujeto avanza en edad, se forman en la superficie de los pulmones unos depósitos pigmentarios dispuestos en forma de puntos, manchas y líneas, las cuales describen pequeñas figuras poligonales que corresponden a los límites de los lobulillos pulmonares superficiales.

■ **CONSISTENCIA Y ELASTICIDAD.** El pulmón es blando y cede ante una débil presión. Si la compresión es fuerte, se produce un ruido crepitante causado por la rotura de las estructuras alveolares.

El tejido pulmonar está compuesto por elementos muy sólidamente unidos entre sí; por eso, a pesar de su escasa consistencia, el pulmón debe a la «fuerza de cohesión» de su tejido una resistencia muy elevada frente a las causas de distensión (Cruveilhier).

El tejido del pulmón presenta además una gran elasticidad, gracias a la cual el pulmón distendido tiende a recobrar su volumen inicial.

■ **CONFIGURACIÓN EXTERNA Y RELACIONES.** Generalmente, la forma de los pulmones se compara con la mitad de un cono seccionado en dos por un plano vertical. En efecto, cada pulmón presenta una cara costal convexa, una cara mediastínica casi plana, un vértice orientado superiormente, una base inferior y tres bordes (anterior, posterior e inferior).

Cada pulmón está envuelto por una serosa denominada *pleura.* A través de las pleuras, los pulmones se hallan en relación con la pared torácica y los órganos del mediastino.

1. Cara costal. La cara costal del pulmón aumenta gradualmente de altura de anterior a posterior, se amolda a la pared lateral del tórax y muestra las huellas de las costillas.

Sin embargo, posteriormente la cara costal de los pulmones abandona la pared costal a lo largo del fondo del canal costovertebral y se aplica después, de posterior a anterior, a los lados de la columna vertebral. Esta cara está siempre separada de la pared torácica (costillas, músculos intercostales y columna vertebral) por la pleura y por una capa de tejido conjuntivo subpleural fibroso, denominada *fascia endotorácica* (v. *Pleuras*).

2. Cara mediastínica. El hilio pulmonar (es decir, la región de la cara mediastínica del pulmón por la cual la raíz pulmonar penetra en el parénquima pulmonar) está situado en la cara mediastínica, cerca del borde posterior.

Su contorno es casi oval a la derecha y triangular a la izquierda.

Los elementos de la raíz pulmonar presentan una disposición un poco diferente en el hilio pulmonar derecho y en el izquierdo.

En el *hilio pulmonar derecho* (fig. 184), el bronquio principal está situado posterior y superiormente, y las venas bronquiales posteriores y la mayor parte de los nervios son posteriores al bronquio principal; la arteria pulmonar (y, muy frecuentemente, la arteria bronquial) son anteriores al bronquio principal, así como las venas bronquiales anteriores y el plexo pulmonar anterior; las venas pulmonares ocupan la porción anterior e inferior de la raíz pulmonar, inferiormente a la arteria y anterior e inferiormente al bronquio principal. Sin embargo, por lo general la vena pulmonar superior cubre parte de la cara anterior de la arteria.

Los nódulos linfáticos interbronquiales están diseminados en los espacios comprendidos entre los bronquios, los vasos y sus primeras ramas colaterales.

En el *hilio pulmonar izquierdo,* la arteria pulmonar, tras cruzar completamente la cara anterior del bronquio principal, se sitúa superiormente a éste (fig. 185). Los otros elementos de la raíz pulmonar presentan aproximadamente la misma disposición que en el hilio derecho, excepto las venas pulmonares. Así, la vena pulmonar superior, que es prebronquial, no suele sobrepasar superiormente a la arteria. La vena pulmonar inferior es inferior al bronquio principal, a la arteria pulmonar y a la vena pulmonar superior (fig. 185).

La cara mediastínica del pulmón se adapta a los órganos del mediastino, los cuales marcan su impresión en ella.

Anterior e inferiormente al hilio pulmonar, la cara mediastínica del pulmón se halla excavada y corresponde al corazón y al pericardio. Ahora bien, como el corazón está inclinado a la izquierda, la *impresión cardíaca* es mucho más pronunciada en el pulmón izquierdo que en el derecho. Superior a la impresión cardíaca y anterior al hilio pulmonar, la cara mediastínica de los pulmones se halla también deprimida por la impresión que dejan la vena cava superior a la derecha y la porción ascendente de la aorta a la izquierda.

Superiormente al hilio pulmonar se aprecian en el pulmón derecho dos surcos verticales en relación con la vena braquiocefálica derecha y el tronco braquiocefálico; en el pulmón izquierdo se observa un surco horizontal que corresponde al arco de la aorta. Esta parte de la cara mediastínica de los pulmones se corresponde además con el timo o con sus vestigios.

Posteriormente al hilio pulmonar, la cara mediastínica de los pulmones está excavada por un surco vertical, más ancho y profundo en el pulmón izquierdo que en el derecho. Este surco se corresponde con la aorta a la izquierda y con la vena ácigos a la derecha (figs. 184 y 185).

Inferiormente al hilio pulmonar derecho se encuentra una depresión originada por la vena cava inferior.

3. Vértice. El vértice es la porción del pulmón que sobresale superiormente a la abertura superior del tórax. Está limitado inferiormente por una ancha depresión producida por la primera costilla, inclinada como ella inferior y anteriormente, y cuya profundidad y anchura aumentan de posterior a anterior (figs. 182 y 183). En el vértice del pulmón se pueden distinguir dos caras, una medial y otra lateral o anterolateral, y un borde anterosuperior. Las caras y el borde entran en relación, por medio de la cúpula pleural y la fascia endotorácica que cubren el vértice del pulmón, con los órganos de la base del cuello.

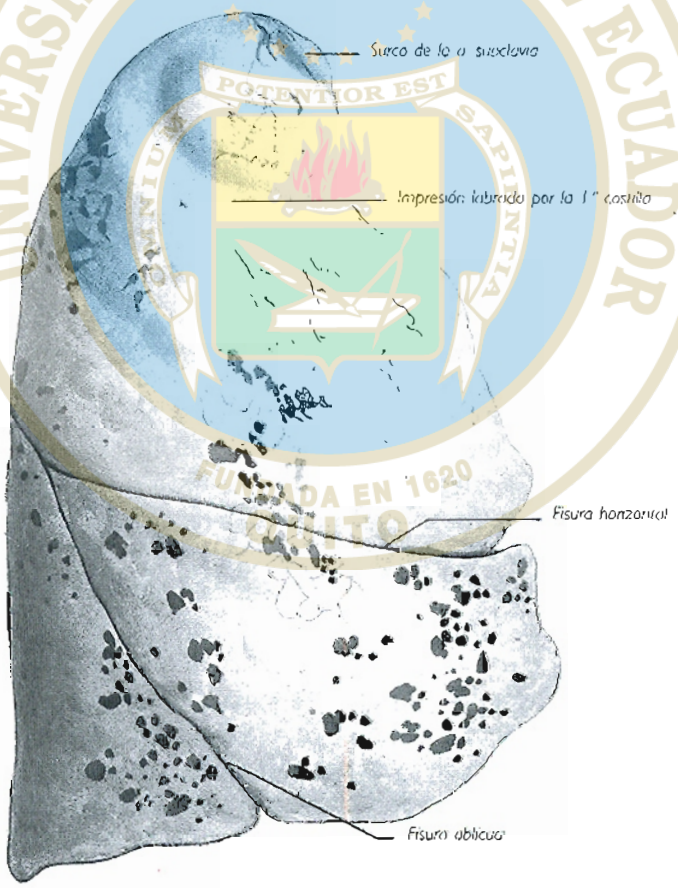

Fig. 182 • Pulmón derecho (cara costal)

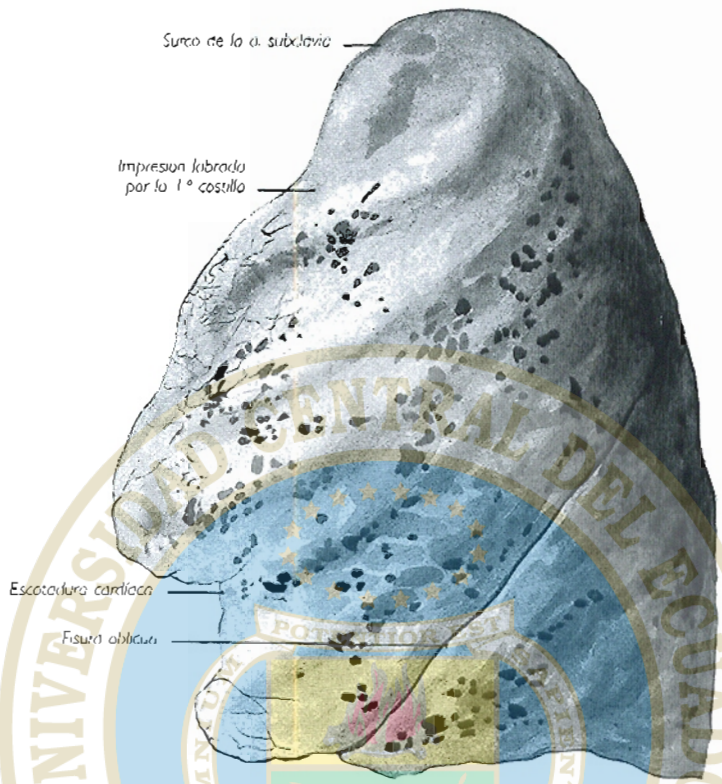

Fig. 183 ▪ Pulmón izquierdo (cara costal).

La *cara medial del vértice derecho* se corresponde anteriormente con: el extremo superior de la vena braquiocefálica, el tronco braquiocefálico y la arteria subclavia, el nervio vago, que desciende anterior a la arteria, el nervio laríngeo recurrente derecho, el asa subclavia, la comunicación del nervio frénico con el ganglio cervicotorácico del tronco simpático, que bordea la cara inferior de la arteria, la tráquea y el esófago (v. tomo 1, *Región esternocleidomastoidea*).

La *cara medial del vértice izquierdo* se relaciona con la vena braquiocefálica izquierda, la carótida común izquierda, el nervio vago, la arteria subclavia izquierda, el asa subclavia, el conducto torácico, la tráquea y el esófago (fig. 180).

La arteria subclavia izquierda, la vena braquiocefálica izquierda y, a la derecha, el tronco braquiocefálico excavan cada uno un surco en la cara medial y en la parte anterior del vértice del pulmón.

La *cara lateral* está cubierta, de anterior a posterior y de derecha e izquierda, por la vena subclavia, el músculo escaleno anterior, la arteria subclavia, que rodea el borde anterior de la cúpula pleural, el tronco inferior del plexo braquial y, finalmente, por los músculos escalenos medio y posterior. ❑La arteria dorsal de la escápula atraviesa el

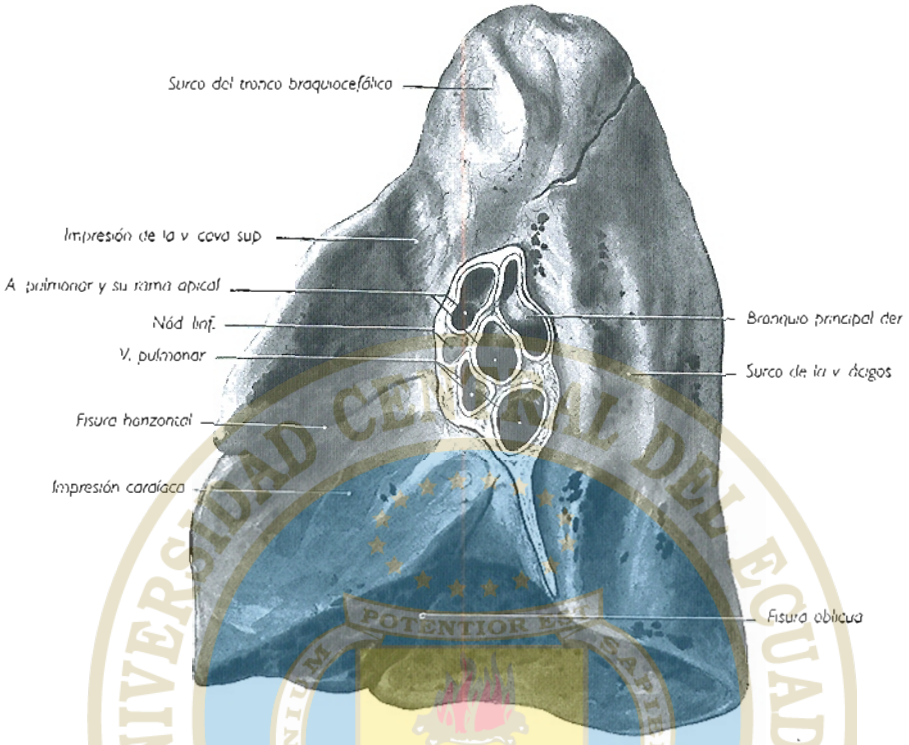

Fig. 184 ▪ Pulmón derecho (cara mediastínica).

músculo escaleno medio o bien cruza su cara lateral cerca de la primera costilla, donde puede ser lesionada en el curso de la resección del primer arco costal.

Las caras lateral y medial están separadas por un *borde anterosuperior* romo y casi vertical, ligeramente escotado por el surco de la arteria subclavia. Este borde está rodeado, medialmente y de superior a inferior, por la porción inicial de la arteria torácica interna, que bordea el nervio frénico. Su extremo posterior se corresponde con el ganglio cervicotorácico del tronco simpático, que está situado en las fositas supra y retropleural.

En lo concerniente a las relaciones del vértice del pulmón con la pared, remitimos al lector al capítulo sobre topografía toracopulmonar, donde hemos reunido todas las nociones de importancia acerca de las relaciones de los pulmones y sus fisuras con la pared torácica (v. más adelante *Topografía toracopulmonar*).

4. Base. La base de los pulmones es cóncava y se amolda a la convexidad del diafragma.

5. Bordes. El *borde anterior* separa anteriormente la cara costal de la cara mediastínica. El del pulmón derecho describe una curva convexa medialmente; el del pulmón izquierdo es convexo superiormente y presenta inferiormente una profunda escotadura, la *escotadura cardíaca del pulmón izquierdo,* que se halla en relación con el corazón; además, está prolongado inferiormente por una lengüeta de parénquima, la língula del pulmón izquierdo.

El *borde posterior* separa posteriormente las caras costal y mediastínica, y sigue la línea de unión de las caras anterior y lateral de los cuerpos vertebrales.

El *borde inferior* circunscribe la base del pulmón. Se reconocen en él dos segmentos: uno medial, grueso y cóncavo medialmente, que está situado entre la base y la cara mediastínica del pulmón; el otro, lateral y convexo lateralmente, separa la base de la cara costal. Este segmento es aplanado y delgado, y se introduce en el *receso costodiafragmático,* es decir, en el ángulo que forman la pleura diafragmática y la pleura costal.

■ **LÓBULOS DE LOS PULMONES Y FISURAS INTERLOBULARES.** Los pulmones están divididos en diversas porciones o lóbulos por las denominadas *fisuras interlobulares.* Estas fisuras son particularmente apreciables en la cara costal del pulmón y suelen penetrar hasta la proximidad del hilio pulmonar.

Estas fisuras se vuelven a encontrar en la cara mediastínica, hallándose a veces completas hasta el hilio pulmonar y otras interrumpidas cerca de éste (fig. 193).

El *pulmón derecho* está dividido en tres lóbulos por dos fisuras interlobulares (fig. 182): *a)* una fisura oblicua, que es oblicua inferior y anteriormente, y *b)* una fisura

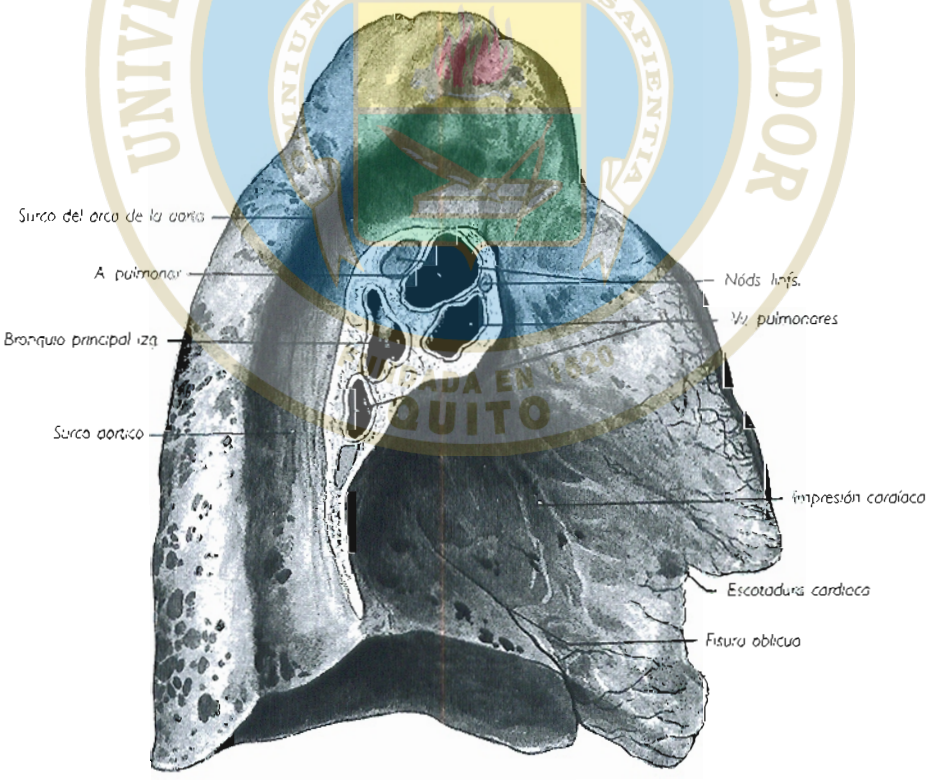

Fig. 185 ▪ Pulmón izquierdo (cara mediastínica)

horizontal, que se extiende oblicuamente en sentido anterior y un tanto inferior, desde la parte media de la fisura oblicua hasta el borde anterior del pulmón.

El lóbulo superior corresponde a la porción anterosuperior del pulmón derecho. Presenta tres caras: medial o mediastínica, lateral o costovertebral e inferior o fisural. La cara inferior comprende dos áreas: un área posterior, muy oblicua inferior y anteriormente, que descansa por medio de la fisura oblicua sobre la porción alta del lóbulo inferior, y un área anterior, casi horizontal, separada del lóbulo medio por la fisura horizontal.

El lóbulo medio forma la porción anterior e inferior del pulmón derecho. Presenta cuatro caras: una cara medial mediastínica, una cara lateral costal, una cara superior en relación con el lóbulo superior, y una cara inferior aplicada, en su porción alta, sobre la cara anterior del lóbulo inferior y, en su porción basal, directamente sobre la cúpula diafragmática.

El lóbulo inferior es posterior e inferior a los dos precedentes. En él se reconocen cinco caras: una inferior diafragmática, una posteromedial vertebromediastínica, una anteromedial cardíaca, que presenta un surco que se corresponde con la vena cava inferior, una lateral superficial y costal, y una anterior fisural, que se relaciona superiormente con el lóbulo superior e inferiormente con el lóbulo medio.

El *pulmón izquierdo* está dividido en dos lóbulos, superior e inferior, por una fisura interlobular que cruza su cara costal de superior a inferior y de posterior a anterior (fig. 183).

El lóbulo superior izquierdo, mucho más voluminoso que el derecho, presenta, al igual que éste, tres caras: una cara lateral costal, una cara medial mediastínica y una cara inferior. Su cara inferior comprende dos porciones de desigual importancia: una superior fisural, en relación con el lóbulo inferior, y otra inferior, estrecha y aplicada sobre el diafragma.

La configuración del lóbulo inferior izquierdo es idéntica a la de su homólogo derecho (fig. 193).

La profundidad de las fisuras es variable. La fisura horizontal es la más sujeta a variaciones. Frecuentemente está marcada por un simple surco. Puede hallarse ausente a la derecha y aparecer en el lado izquierdo. Suele ser incompleta (G. Jiron).

El número de fisuras, y en consecuencia el número de lóbulos, puede ser mayor (Dévé, Lucien, d'Hour, etc.). Entre los lóbulos supernumerarios que se han encontrado frecuentemente, los más importantes son el *lóbulo infracardíaco* o *lóbulo paracardíaco* y el *lóbulo accesorio del pulmón derecho.*

El *lóbulo paracardíaco* se observa normalmente en los cuadrúpedos, por lo menos en el lado derecho y a veces en ambos lados (cobaya); en el ser humano, se corresponde con el territorio del bronquio segmentario basal medial o bronquio cardíaco (v. más adelante). Cuando existe lo hace a expensas del lóbulo inferior y se sitúa en la porción medial de este lóbulo. A la derecha, es estrecho y se sitúa inferior al hilio pulmonar, cerca de la vena cava inferior; a la izquierda, está situado también inferior al hilio pulmonar; es más extenso en sentido anteroposterior, pero menos grueso que a la derecha (Lucien).

El *lóbulo accesorio del pulmón derecho,* sobre el cual los radiólogos han llamado la atención (d'Hour), se debe a una anomalía del arco de la vena ácigos que produce una fisura de superior a inferior en el lóbulo superior del pulmón derecho. El lóbulo acce-

sorio del pulmón derecho está situado medialmente a esta fisura anormal. Cabe destacar que, debido a su modo de formación y contrariamente a lo que ocurre en otras fisuras tapizadas sólo por la pleura visceral, las paredes de la fisura del lóbulo accesorio del pulmón derecho están cubiertas por un repliegue de las dos hojas de la serosa.

TOPOGRAFÍA TORACOPULMONAR. Las relaciones de los pulmones y de las fisuras del pulmón con la pared varían de un sujeto a otro, e incluso en el mismo sujeto según esté en fase de inspiración o espiración, sobre todo en la respiración forzada. En la siguiente exposición indicaremos la disposición más frecuente, que corresponde al término medio entre las diferencias individuales, cuando el sujeto respira normalmente.

1. Punto culminante del vértice del pulmón. Este punto está situado en un plano tangente al extremo posterior de la primera costilla. Pero, debido a la oblicuidad de esta costilla, el vértice del pulmón sobresale de ella a una altura que aumenta gradualmente desde el extremo posterior hasta el extremo anterior del primer arco costal. Esta altura es de aproximadamente 1,5 cm frente a la parte media de la costilla y de 5 cm a la altura del extremo medial del primer cartílago costal (fig. 186).

El vértice del pulmón sobresale superiormente a la extremidad esternal de la clavícula. Su punto culminante está situado 2 o 3 cm superiormente a este hueso, en una vertical que pasa entre 4 y 4,5 cm lateralmente a la línea media.

2. Borde anterior. El borde anterior del pulmón comprende dos segmentos: un segmento superior, que es corto y constituye el borde anterior del vértice del pulmón, y un segmento inferior, que es el borde anterior propiamente dicho. Ambos segmentos están separados entre sí por el extremo anterior de la impresión producida sobre el pulmón por el primer arco costal (fig. 186).

a) PULMÓN DERECHO. El borde anterior del vértice del pulmón desciende desde el punto culminante oblicuamente en sentido inferior, medial y anterior, y cruza la articulación esternoclavicular; inferiormente a ésta, el borde anterior del pulmón se halla escotado por el extremo anterior de la impresión en forma de surco excavada por la primera costilla; a esta altura se incurva y se dirige en sentido marcadamente medial e inferior a lo largo de toda la altura de dicha escotadura, de manera que, a la altura del borde inferior de la primera articulación esternocostal, se encuentra entre 1 y 1,5 cm medial a dicha articulación.

En ese punto se inicia el borde anterior propiamente dicho, que desciende inferior y medialmente hasta la altura de la segunda articulación esternocostal. A esta altura se encuentra el borde anterior del pulmón izquierdo, sólo separado de él por los recesos pleurales.

Desde la segunda hasta la cuarta articulación esternocostal, el borde anterior del pulmón derecho desciende en sentido vertical. Enseguida se incurva inferiormente y a la derecha y alcanza el extremo medial del sexto cartílago, donde se une al borde inferior.

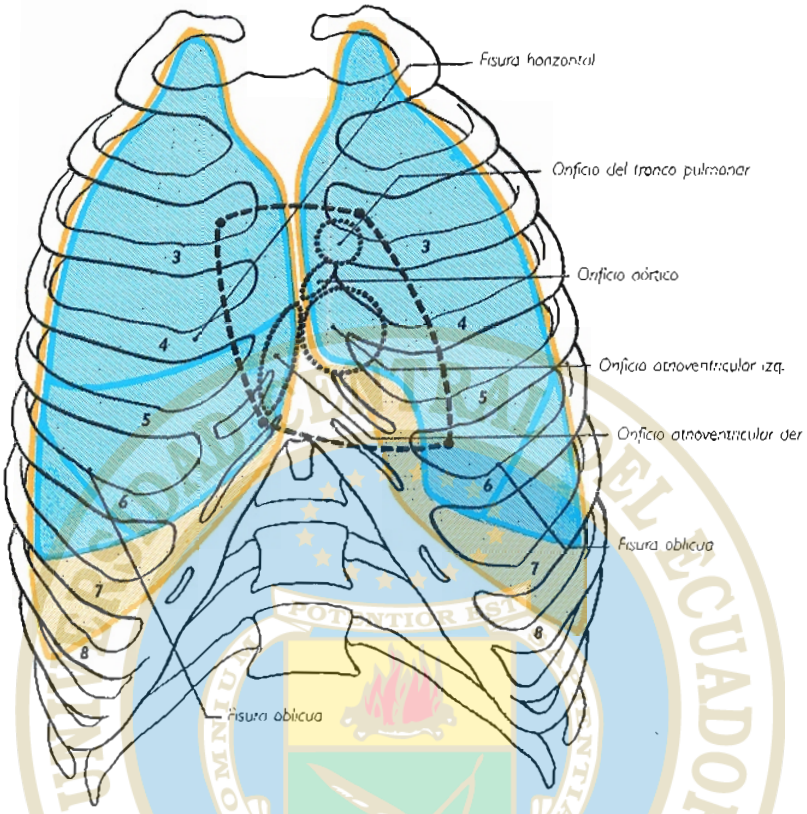

Fig. 186 • Esquema destinado a mostrar las relaciones del corazón, los pulmones, las fisuras interlobulares y las pleuras con la pared torácica (visión anterior) (Imitado de Merkel, modificado.) Los pulmones están proyectados en azul, las pleuras en rojo

b) PULMÓN IZQUIERDO. El borde anterior del pulmón izquierdo presenta relaciones casi idénticas a las del borde anterior del pulmón derecho, desde el punto culminante hasta la altura del cuarto cartílago costal (fig. 186).

A la altura de este cartílago, el borde anterior del pulmón izquierdo se aleja bruscamente de la línea media y describe una curva cóncava medial e inferiormente, la *escotadura cardíaca del pulmón izquierdo*. Esta escotadura se extiende desde el extremo anterior del cuarto cartílago costal hasta el tercio lateral del sexto cartílago costal, y cruza el cartílago de la quinta costilla a 2 o 3 cm del esternón.

3. Borde inferior. Aquí revisaremos sólo el segmento lateral del borde inferior.

Éste es continuación del borde anterior y se inicia, a la derecha, en el extremo medial o esternal del sexto cartílago costal, y a la izquierda en la unión del tercio medio con el tercio lateral de dicho cartílago; desde este punto, se dirige lateral y un poco inferior, casi horizontal, cruza el sexto espacio intercostal en la línea mamilar, el séptimo espacio intercostal en la línea axilar anterior y el noveno espacio intercostal so-

bre la línea escapular, y alcanza la columna vertebral a la altura del extremo posterior de la undécima costilla (fig. 187).

4. Fisuras interlobulares. La *fisura oblicua del pulmón izquierdo* se inicia superior y posteriormente frente al extremo posterior del tercer espacio intercostal, y termina inferior y anteriormente en la línea mamilar a la altura de la articulación de la sexta costilla con su cartílago (figs. 186 y 187).

La *fisura oblicua del pulmón derecho* comienza superior y posteriormente a la misma altura que la fisura del pulmón izquierdo, o bien un poco inferiormente, a la altura del extremo posterior del cuarto espacio intercostal.

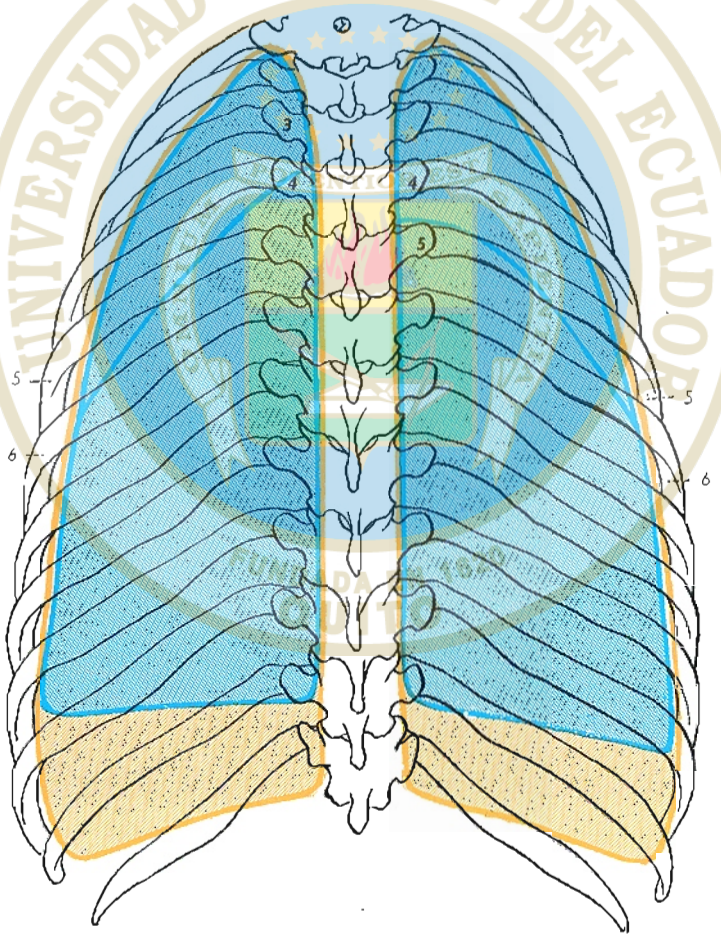

Fig. 187 ▪ Esquema destinado a mostrar las relaciones de los pulmones, las fisuras interlobulares y las pleuras con la pared torácica (visión posterior). (Imitado de Merkel, modificado.) Los pulmones están proyectados en azul, las pleuras en rojo

Termina inferior y anteriormente a una distancia variable del esternón, por lo general cerca de la articulación de la sexta costilla con su cartílago.

La *fisura horizontal del pulmón derecho* nace de la precedente a la altura del cuarto espacio intercostal, un poco posterior a la línea axilar, y alcanza el borde anterior del pulmón frente al extremo anterior del tercer espacio intercostal o del cuarto cartílago costal (fig. 186).

■ **CONSTITUCIÓN DE LOS PULMONES.** Los pulmones están constituidos: *a)* por la porción intrapulmonar del árbol bronquial; *b)* por los vasos, que comprenden las arterias pulmonares, las venas pulmonares, los vasos bronquiales y los vasos linfáticos; *c)* por ramos nerviosos, y *d)* por tejido conjuntivo elástico, que llena los intersticios comprendidos entre los otros elementos.

La disposición de los bronquios, de las arterias y de las venas pulmonares ha sido estudiada por numerosos anatomistas, en particular por Lucien y sus alumnos, Beau, Hovelacque, Monod y Evrard, la escuela de Lille, Boyden, Appleton, Ruiz Liard y Gómez Oliveros.

1. Árbol bronquial. Ya hemos indicado la dirección y el trayecto de los bronquios principales en el espesor de los pulmones. Cada uno de los bronquios principales y sus ramificaciones constituyen un árbol bronquial.

De acuerdo con Aéby, se admite que cada uno de los bronquios principales resultantes de la bifurcación de la tráquea se divide enseguida, sin interrupción, a través del pulmón hasta la porción posterior, inferior y medial del órgano. De estos dos bronquios principales, derecho e izquierdo, nacen, siguiendo el tipo monopódico, los diferentes bronquios lobulares (fig. 189).

Seguiremos la descripción de Gaston Cordier y Christian Cabrol, que es una síntesis de todo lo que se conoce sobre el tema.

El *bronquio principal derecho* (figs. 189, 190 y 193, A) da origen sucesivamente: por su cara lateral, al bronquio lobular superior; por su cara anterior y un poco más inferiormente, al bronquio lobular medio. Finalmente se continúa con el bronquio lobular inferior; la porción comprendida entre el nacimiento de los bronquios lobulares superior y medio se denomina *bronquio intermedio.*

A continuación, cada uno de estos bronquios lobulares se divide en un cierto número de bronquios segmentarios, que ventilan un territorio determinado del lóbulo. Estos territorios, de forma piramidal con vértice hiliar, constituyen los segmentos pulmonares (figs. 180, 181 y 182).

El bronquio lobular superior da origen a tres bronquios segmentarios: apical, anterior y posterior.

El bronquio lobular medio da nacimiento a dos bronquios segmentarios: uno medial y otro lateral.

El bronquio lobular inferior, contrariamente a los precedentes, que se dividen en forma dicotómica, se ramifica en forma monopódica. Da origen sucesivamente: por su cara posterior, al bronquio segmentario superior (de Nelson), que ventila la parte posterosuperior del lóbulo; después, un poco más inferiormente por su cara medial, al

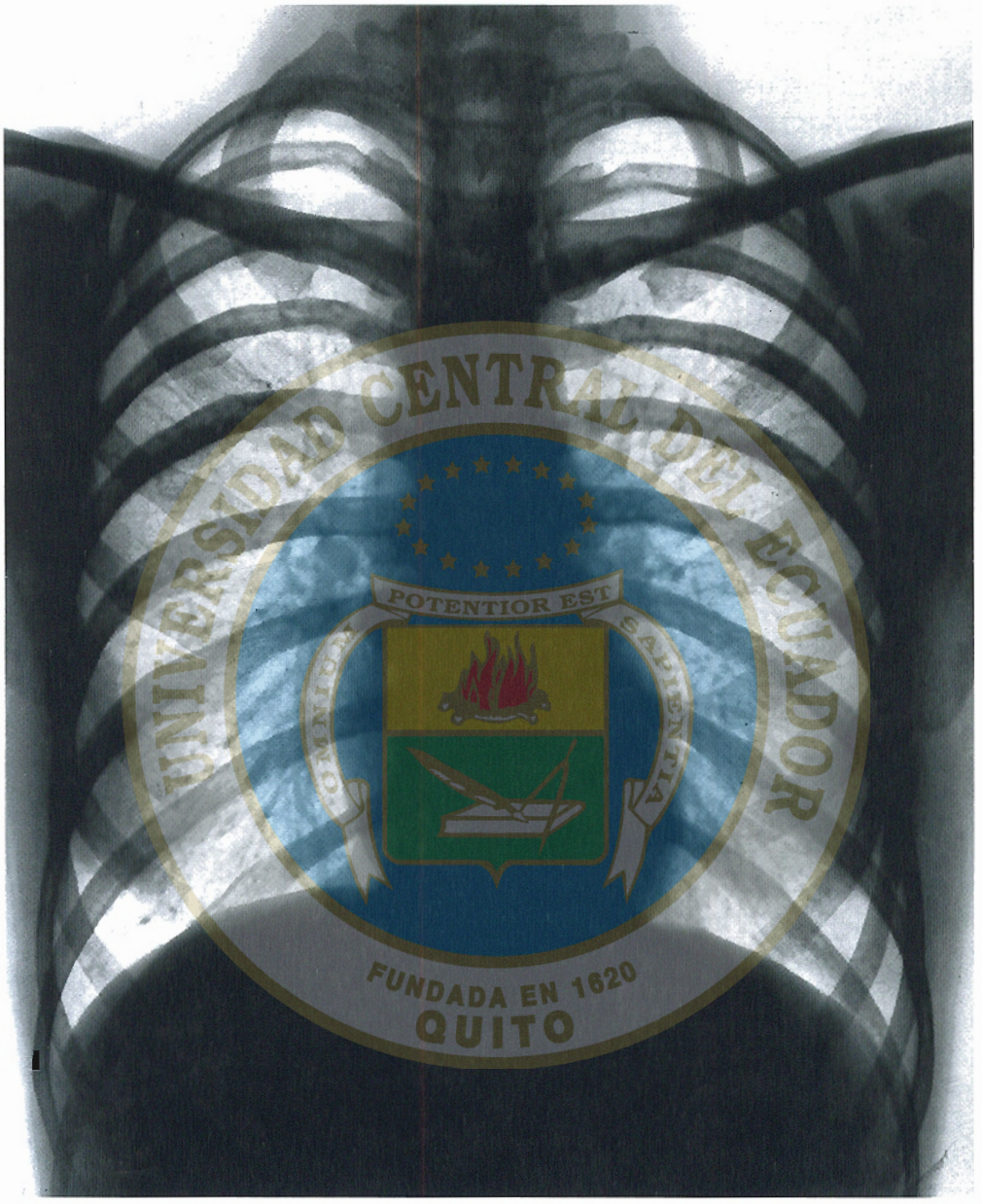
UNIVERSIDAD CENTRAL DEL ECUADOR
POTENTIOR EST
OMNIUM SAPIENTIA
FUNDADA EN 1620
QUITO

Fig. 188 ▪ Radiografía de los pulmones.

bronquio segmentario basal medial o bronquio cardíaco; luego, por su cara anterior, al bronquio segmentario basal anterior y, por su cara anterolateral, al bronquio segmentario basal lateral; termina en el bronquio segmentario basal posterior, que constituye el final del bronquio principal derecho.

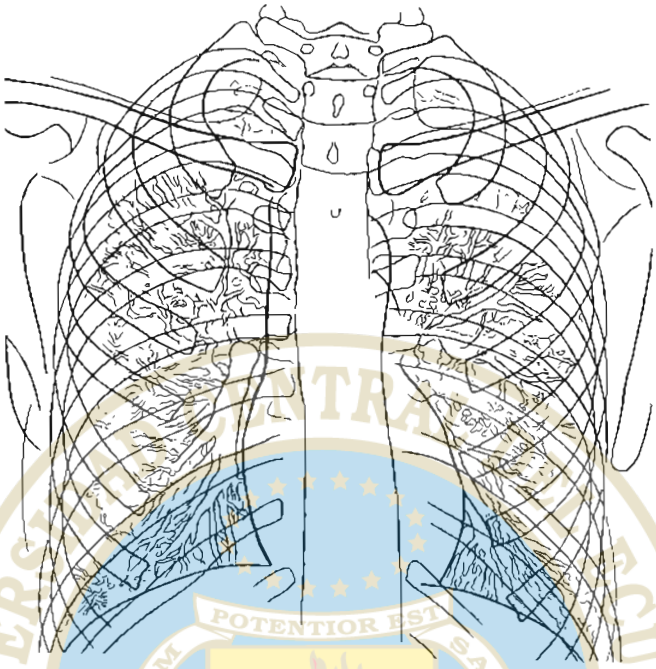

Fig. 188 bis. Esquema interpretativo de la figura 188.

Se denomina *bronquio basal* aquella porción del bronquio principal que está situada inferiormente al origen del bronquio segmentario superior del bronquio lobular inferior; se conoce como *pirámide basal* el conjunto de los cuatro segmentos ventilados por el bronquio basal; éstos son los segmentos basales medial (o cardíaco), anterior, lateral y posterior.

El *bronquio principal izquierdo* (figs. 189, 191 y 193, B) suministra solamente dos bronquios lobulares, correspondientes a los dos lóbulos de este pulmón: el bronquio lobular superior, que nace de su cara anterolateral, y el bronquio lobular inferior, que constituye la continuación del bronquio principal.

El bronquio lobular superior izquierdo es diferente de los demás bronquios lobulares y no da origen directamente a los diferentes bronquios segmentarios correspondientes, sino que se divide en dos troncos, superior e inferior.

El tronco inferior ventila la porción anterior e inferior del lóbulo superior izquierdo, que se denomina *língula del pulmón izquierdo,* de acuerdo con Churchill y Belsey. Este tronco lingular (homólogo para algunos autores del bronquio lobular medio derecho) da origen a dos bronquios segmentarios: lingular superior y lingular inferior.

El tronco superior se ramifica en la porción superior y posterior del lóbulo, que es la más voluminosa y se denomina *culmen.* Este tronco culminal da origen (al igual que

el bronquio lobular superior derecho, del cual es equivalente para algunos autores) a tres bronquios segmentarios: anterior, apical y posterior. Estos dos últimos nacen generalmente por medio de un tronco común apicoposterior.

El bronquio lobular inferior izquierdo presenta la misma disposición que su homólogo derecho; la única diferencia notable es que da origen, por medio de un tronco común, a dos bronquios segmentarios: basal anterior y basal medial.

a) LOBULILLOS PULMONARES (fig. 194). Los bronquios segmentarios se dividen en dos o tres ramas denominadas *bronquios subsegmentarios,* que delimitan, en el interior de cada segmento, territorios más pequeños denominados *subsegmentos.* Los bronquios subsegmentarios a su vez dan origen a bronquios más pequeños que también se dividen, y así sucesivamente. Las últimas ramificaciones *bronquiales,* denominadas *bronquiolos,* desembocan en pequeñas masas poliédricas cuyo volumen es aproximadamente de 1 cm^3: son los *lobulillos pulmonares.*

Cada bronquiolo supralobulillar penetra en el lobulillo y recibe el nombre de *bronquiolo intralobulillar,* el cual se comporta de maneras diferentes en la mitad superior y en la mitad inferior del lobulillo (Laguesse y d'Hardivillier).

En la mitad superior (área del tronco), el bronquiolo intralobulillar da origen a algunas colaterales que se ramifican abundantemente.

En la mitad inferior (área de las ramificaciones), el bronquiolo intralobulillar se divide de cinco a seis veces sucesivamente; sus últimas ramificaciones se denominan

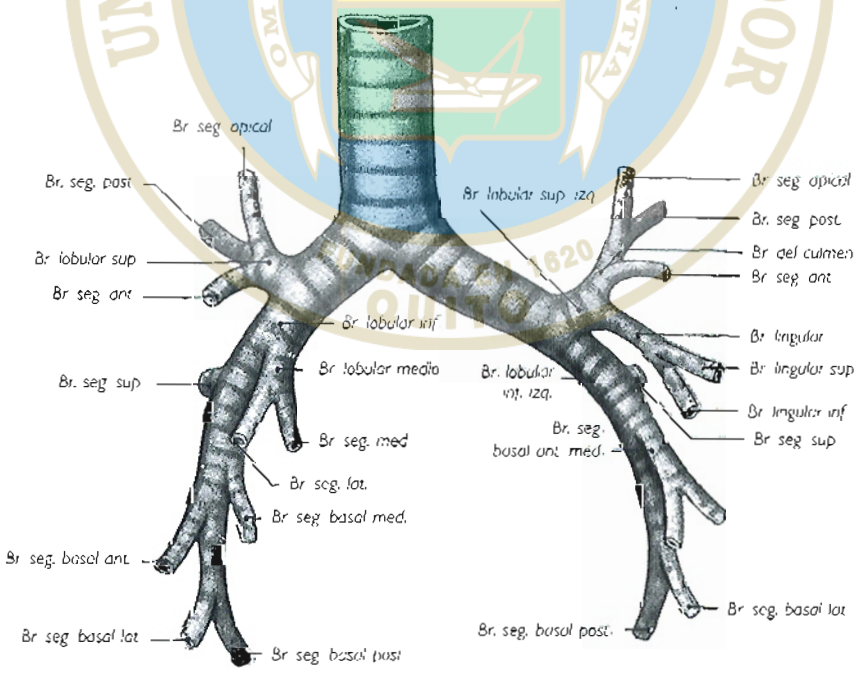

Fig. 189 ▪ Arbol bronquial (visión anterior) Br., bronquio, seg. segmentario



Fig 190 ▪ Visión lateral del pulmón derecho y del árbol bronquial derecho, destinada a mostrar la proyección cortical de los segmentos pulmonares y la disposición de los bronquios segmentarios. Los segmentos y los bronquios segmentarios tienen también una clasificación numérica. La más usual es la de Jackson-Huber

Fig. 191 ▪ Visión lateral del pulmón izquierdo y del árbol bronquial izquierdo, que muestra la proyección de los segmentos pulmonares y la disposición de los bronquios segmentarios. Misma nomenclatura que en la figura 190

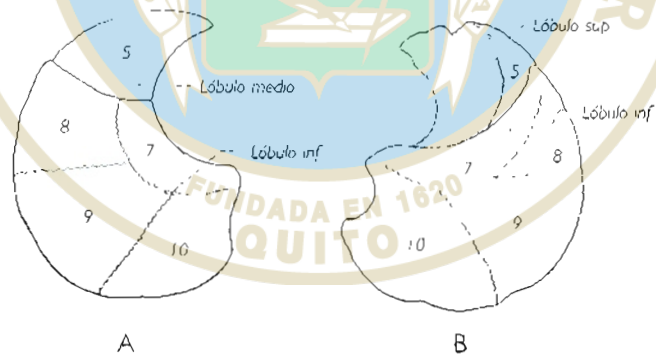

Fig. 192 ▪ Pulmones (cara diafragmática). A) Pulmón derecho B) Pulmón izquierdo La nomenclatura es la misma que en las figuras anteriores

bronquiolos respiratorios. Cada bronquiolo respiratorio se dilata y se transforma en un conducto de forma sacular, el *saco alveolar;* éste sufre un cierto número de divisiones sucesivas, que forman un ramillete de conductos cuyas paredes presentan «abolladuras» determinadas por las depresiones en fondo de saco de la superficie interna, denominadas *alvéolos pulmonares*.

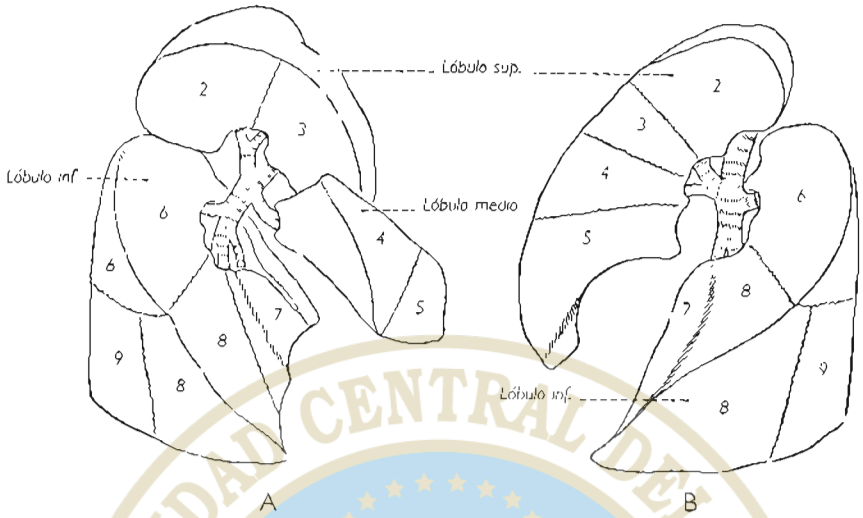

Fig. 193 - Visión lateral de los pulmones, con los lóbulos aislados. A) Pulmón derecho. B) Pulmón izquierdo. Igual nomenclatura segmentaria que en las figuras precedentes.

Existen unos 300 millones de alvéolos y su superficie total varía entre 30 m^2 durante la espiración y 100 m^2 en el curso de la inspiración profunda.

b) ESTRUCTURA DEL ÁRBOL BRONQUIAL. El árbol bronquial está constituido, al igual que la tráquea, por una capa externa y una capa interna o mucosa.

La *capa externa es fibromusculocartilaginosa.* Está constituida por una lámina superficial fibrocartilaginosa o simplemente fibrosa, según el calibre del bronquio, y por una capa profunda muscular.

En la capa fibrocartilaginosa, los cartílagos, unidos por una lámina fibrosa, no están dispuestos en forma de anillo, como en la tráquea o en los bronquios principales. Se trata de placas cartilaginosas de formas variables, diseminadas sin orden. Dichas placas cartilaginosas disminuyen en número y extensión a medida que el calibre de las ramificaciones bronquiales disminuye, y desaparecen en los bronquios de 1 mm de diámetro; la capa superficial está entonces únicamente representada por la membrana fibrosa.

La capa muscular está constituida por fascículos transversales situados en el interior de la lámina fibrosa o fibrocartilaginosa.

La *capa interna* o *mucosa* se hace más delgada al mismo tiempo que disminuye el diámetro de los bronquios.

VASOS Y NERVIOS

a) ARTERIAS PULMONARES. El tronco pulmonar se divide en dos ramas, las arterias pulmonares derecha e izquierda (figs. 195 y 196).

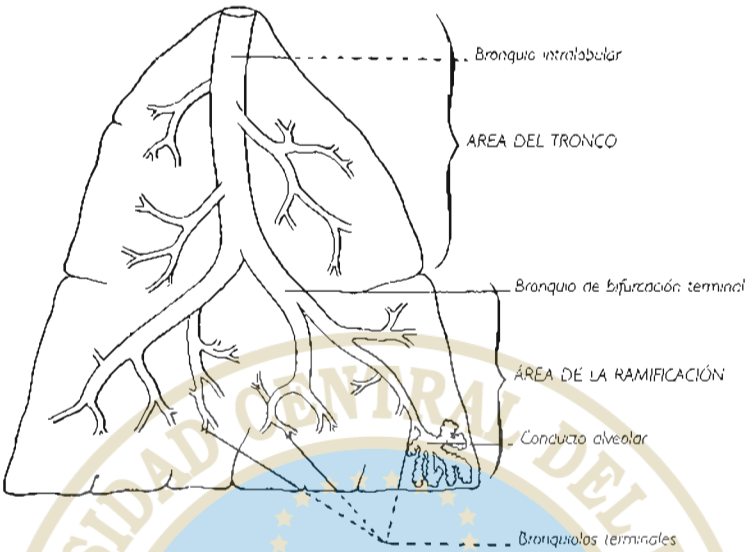

Fig 194 ▪ Esquema del lóbulo pulmonar humano (según una reconstrucción de Laguesse y d'Hardivillier)

Cada una de las arterias pulmonares se introduce en el pulmón correspondiente; a partir de este punto ya no debe hablarse de raíz pulmonar principal.

La arteria pulmonar cruza la cara anterior del bronquio principal inferiormente al bronquio lobular superior derecho y superiormente al bronquio lobular superior en el lado izquierdo.

A causa de esta disposición, Aéby ha afirmado que el bronquio lobular superior es eparterial a la derecha e hiparterial a la izquierda.

Después del cruce del bronquio principal, el dato esencial es el enrollamiento de la arteria pulmonar alrededor de éste. La arteria sigue al bronquio por su cara lateral y después por su cara posterior.

La *arteria pulmonar derecha,* que es ligeramente descendente y está orientada en sentido anterior, alcanza el árbol bronquial derecho inferiormente al origen del bronquio lobular superior, a la altura del borde medial del bronquio intermedio, del cual cruza la cara anterior, pasando superior al bronquio lobular medio. A continuación se incurva ligeramente en sentido inferior y lateral, se aplica sobre la cara anterolateral del bronquio lobular inferior, lo rodea en espiral, pasa anterior y lateral al bronquio segmentario superior del lóbulo inferior y lateral y posterior a los bronquios segmentarios basales anterior y lateral, y termina finalmente en la cara posterior del bronquio segmentario basal posterior.

Sus ramas son, en conjunto, satélites de las colaterales del bronquio principal. Estas colaterales nacen escalonadamente a lo largo de toda la arteria pulmonar. Las primeras están destinadas al lóbulo superior y generalmente son dos. La primera, constan-

te y voluminosa, nace un poco anterior al cruce del bronquio principal derecho con la arteria pulmonar, a la altura de la cara mediastínica del lóbulo superior: es la rama apicoposterior. La segunda se origina un poco más inferiormente, en el punto en que la arteria pulmonar se sitúa enfrente de la fisura: es la rama anterior.

Las arterias del lóbulo medio suelen ser dos: la rama medial y la rama lateral. Nacen de la cara anterior de la arteria pulmonar, al mismo nivel o ligeramente más inferiores que la rama anterior del lóbulo superior.

Las arterias del lóbulo inferior nacen de la porción terminal de la arteria pulmonar, en general a la altura de los bronquios segmentarios correspondientes. La más elevada es la rama superior, que nace frecuentemente a la altura de las arterias del lóbulo medio o superiormente a ellas.

La *arteria pulmonar izquierda,* que es ligeramente ascendente y está orientada casi sagitalmente de anterior a posterior, se aproxima muy rápidamente al bronquio principal izquierdo, al cual alcanza superiormente al origen del bronquio lobular superior; describe una curva cóncava inferior y anteriormente y cruza a continuación la cara anterior del bronquio principal izquierdo; sigue después su borde superior y pasa enseguida superior al bronquio lobular superior y después posterior a él, para alcanzar

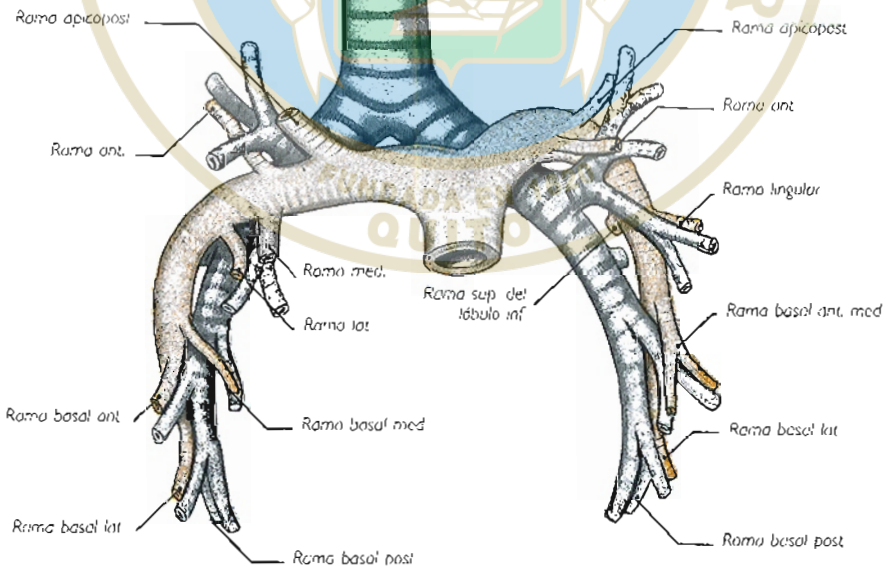

Fig. 195 ▪ Trayecto y ramas colaterales de las arterias pulmonares derecha e izquierda. Relaciones con el árbol bronquial (visión anterior).

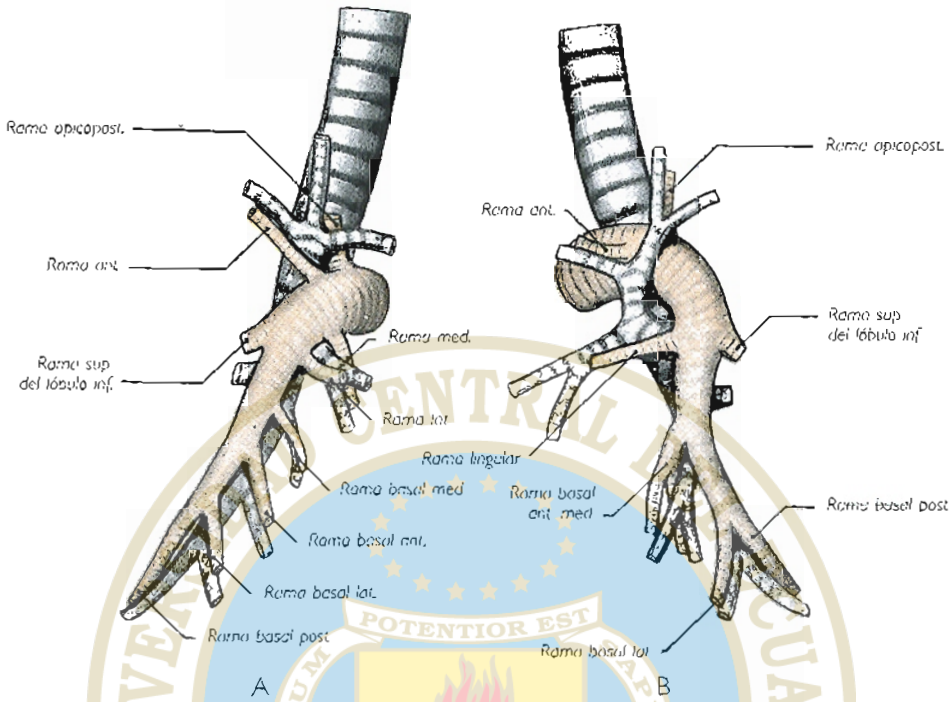

Fig. 196 ▪ Arterias pulmonares (visión lateral). A) Arteria pulmonar derecha B) Arteria pulmonar izquierda

por último el bronquio lobular inferior, con el cual la arteria presenta las mismas relaciones que en el pulmón derecho.

Las primeras ramas colaterales están destinadas al lóbulo superior. Su número es muy variable, con un promedio de tres. La primera nace un poco anterior al cruce de la arteria pulmonar y el bronquio lobular superior, y se denomina *rama anterior;* la segunda es exactamente inferior a este cruce y se conoce como *rama apicoposterior.* Suelen terminar en el territorio culminal. La tercera nace de la porción fisural de la arteria pulmonar izquierda y suele distribuirse en el territorio lingular, recibiendo el nombre de *rama lingular.*

Las arterias del lóbulo inferior se originan, como en el pulmón derecho, a la altura de los bronquios segmentarios correspondientes. La rama superior del lóbulo inferior nace, por regla general, superior a la rama lingular, pero de la cara posterior de la arteria pulmonar.

Estas ramas arteriales se ramifican igual que los bronquios. Las ramas de división que corresponden a los bronquios supralobulillares penetran con ellos en los lobulillos y presentan la misma disposición de ramificación que los bronquios intralobulillares. Por último, forman en la superficie de los alvéolos una red capilar perialveolar que da nacimiento a las primeras ramas de origen de las venas pulmonares.

b) VENAS PULMONARES. Las venas pulmonares nacen de la red capilar perialveolar. Sus ramas de origen o venas perilobulillares reciben también las vénulas bronquiales procedentes de los pequeños bronquios y las venas pleurales procedentes de la pleura visceral.

Las venas perilobulillares se unen para formar troncos cada vez más voluminosos, con un trayecto independiente al de los bronquios. Drenan finalmente en las venas que discurren por la periferia de los diferentes segmentos, es decir, en las venas perisegmentarias subpleurales y las venas intersegmentarias.

A la derecha (figs. 197 y 198), a la altura del lóbulo superior, las venas perisegmentarias confluyen en tres troncos: una rama mediastínica, que drena las venas subpleurales de la cara mediastínica del lóbulo; una rama anterior, situada en el plano de la fisura horizontal en la cara inferior del segmento anterior, y una rama apicoposterior, formada por la unión con la porción infralobular de la rama posterior. Estas tres ramas forman la *raíz superior de la vena pulmonar derecha superior.*

La raíz inferior está constituida por la unión de las venas del lóbulo medio, habitualmente agrupadas en dos troncos. Uno es superficial y drena las venas subpleurales de la cara mediastínica del lóbulo: es la rama mediastínica medial. El otro es profundo y se conoce como *rama del lóbulo medio.*

Las venas del lóbulo inferior constituyen la vena pulmonar derecha inferior; se agrupan comúnmente también en dos raíces. La raíz superior reúne las venas que discurren entre la cara inferior del segmento superior y la pirámide basal, denominadas *ramas intersegmentarias (interapicobasales);* sale del lóbulo inferior pasando posterior al bronquio basal. La raíz inferior reúne las venas intersegmentarias de la pirámide basal; sale del pulmón y se insinúa entre el bronquio segmentario basal medial anteriormente y el bronquio segmentario basal posterior posteriormente.

A la izquierda (figs. 199 y 200), la disposición venosa es idéntica a la del pulmón derecho.

A la altura del lóbulo superior, todas las ramas intersegmentarias del culmen drenan en la rama apicoposterior que sale de la cara medial del lóbulo, entre el segmento apical y el segmento anterior. Recoge a esta altura las venas perisegmentarias subpleurales y se une a la porción intersegmentaria de la rama anterior, que discurre entre el segmento anterior y la língula. De este modo, se forma la raíz superior de la vena pulmonar izquierda superior.

La raíz inferior agrupa las venas del territorio lingular (rama intersegmentaria y venas perisegmentarias subpleurales de la cara medial del territorio). Contrariamente a lo que se observa a la derecha, es muy raro encontrar venas a la altura de la fisura oblicua. Las venas del lóbulo inferior se disponen de la misma forma que las del lado opuesto para formar la vena pulmonar izquierda inferior.

Las venas de cada pulmón se unen finalmente en dos troncos: las *venas pulmonares* propiamente dichas, que desembocan en el atrio izquierdo. Los gruesos troncos venosos pulmonares reciben de los grandes bronquios, así como de los bronquios principales, algunas vénulas a través de las cuales se anastomosan con las venas bronquiales.

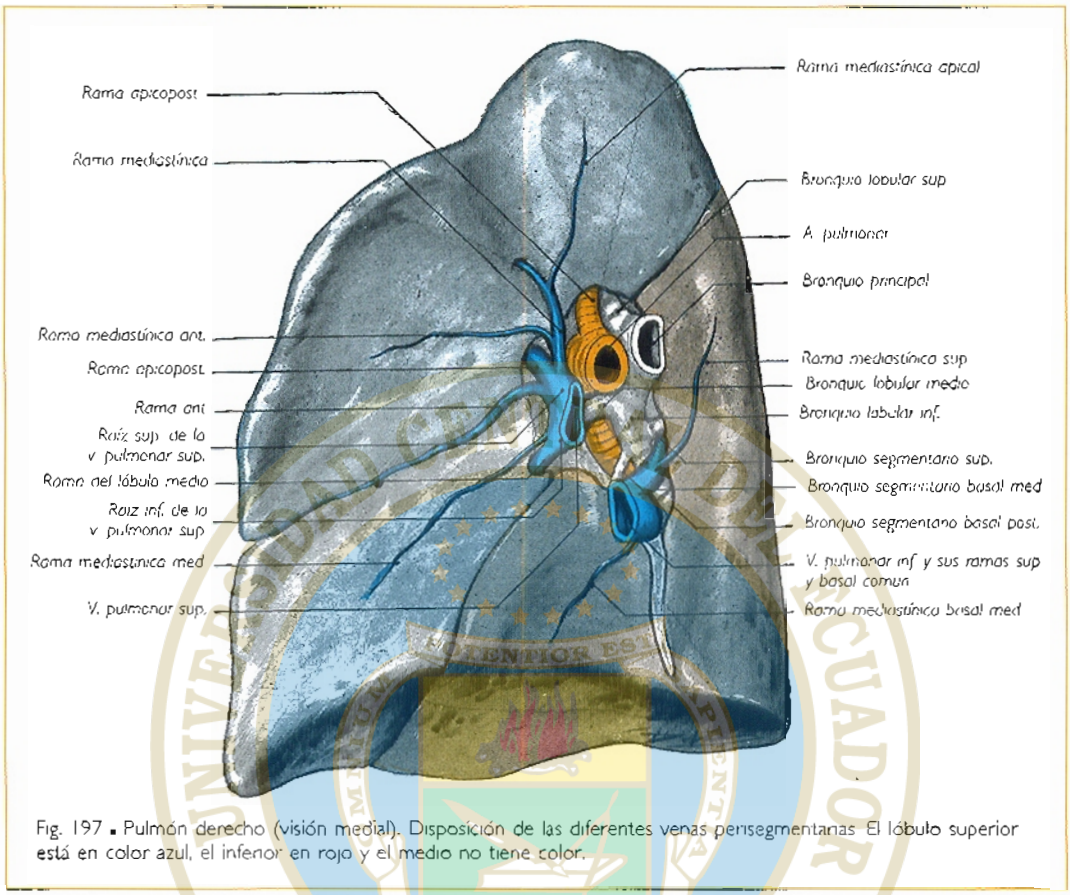

Fig. 197 ▪ Pulmón derecho (visión medial). Disposición de las diferentes venas perisegmentarias. El lóbulo superior está en color azul, el inferior en rojo y el medio no tiene color.

c) RAMAS BRONQUIALES DE LA AORTA TORÁCICA DESCENDENTE. Las ramas bronquiales de la aorta torácica descendente son generalmente dos, una derecha y otra izquierda. Nacen de la aorta y llegan a la cara posterior o, más frecuentemente, a la cara anterior del bronquio principal correspondiente y penetran con él en el pulmón; suministran ramas a los nódulos linfáticos del hilio pulmonar, a la pared de los vasos pulmonares y a las ramificaciones del árbol bronquial, hasta los lobulillos.

d) VENAS BRONQUIALES. Se distinguen las venas bronquiales posteriores y las venas bronquiales anteriores.

Las *venas bronquiales posteriores,* una derecha y otra izquierda, discurren posteriores al bronquio; no son satélites de la rama bronquial de la aorta torácica descendente y de sus ramas. La vena derecha drena en la vena ácigos, mientras que la vena izquierda lo hace en la vena hemiácigos accesoria.

Las venas bronquiales posteriores tienen un territorio mucho menos extenso que el de las ramas bronquiales de la aorta torácica descendente, porque sólo reciben venas de los pequeños bronquios, que son tributarias de las venas pulmonares. La mayor

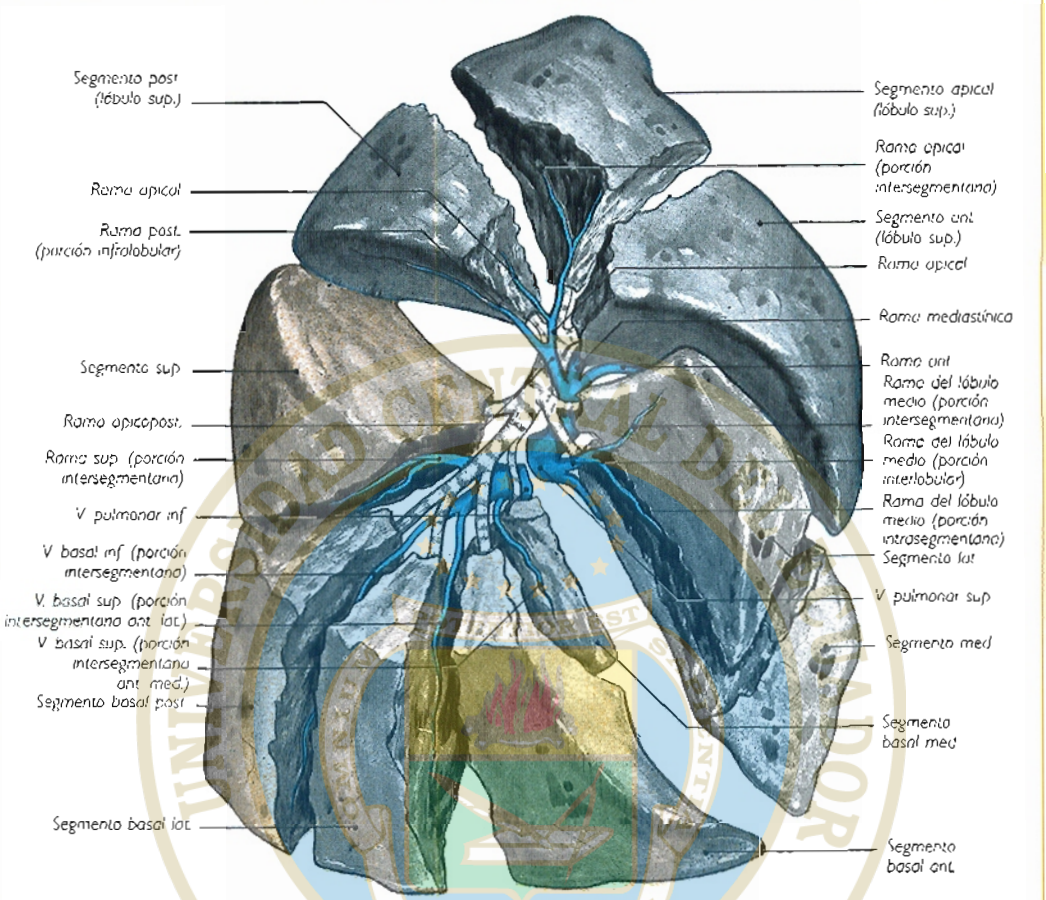

Fig. 198 ▪ Pulmón derecho (visión lateral). Los lóbulos se han aislado y tienen el mismo color que en la figura 197. Cada lóbulo presenta sus diferentes segmentos, que permiten apreciar el trayecto de las venas intersegmentarias.

cantidad de sangre venosa de la pared anterior de los grandes bronquios desemboca en las venas bronquiales anteriores.

Las *venas bronquiales anteriores* reciben además algunas vénulas de los nódulos linfáticos intrapulmonares. Terminan más allá del hilio pulmonar, en las venas pulmonares, o en la vena ácigos a la derecha y en la vena hemiácigos accesoria a la izquierda.

e) ANASTOMOSIS VASCULARES. Tienen una gran importancia funcional, pues unen en el pulmón la circulación pulmonar y sistémica y regularizan la hematosis en los alvéolos.

Las arteriolas pulmonares y bronquiales son muy numerosas; se denominan también *anastomosis de bloqueo* porque pueden permitir o suspender el paso de la sangre de un vaso a otro en los dos sentidos, pulmonar o bronquial.

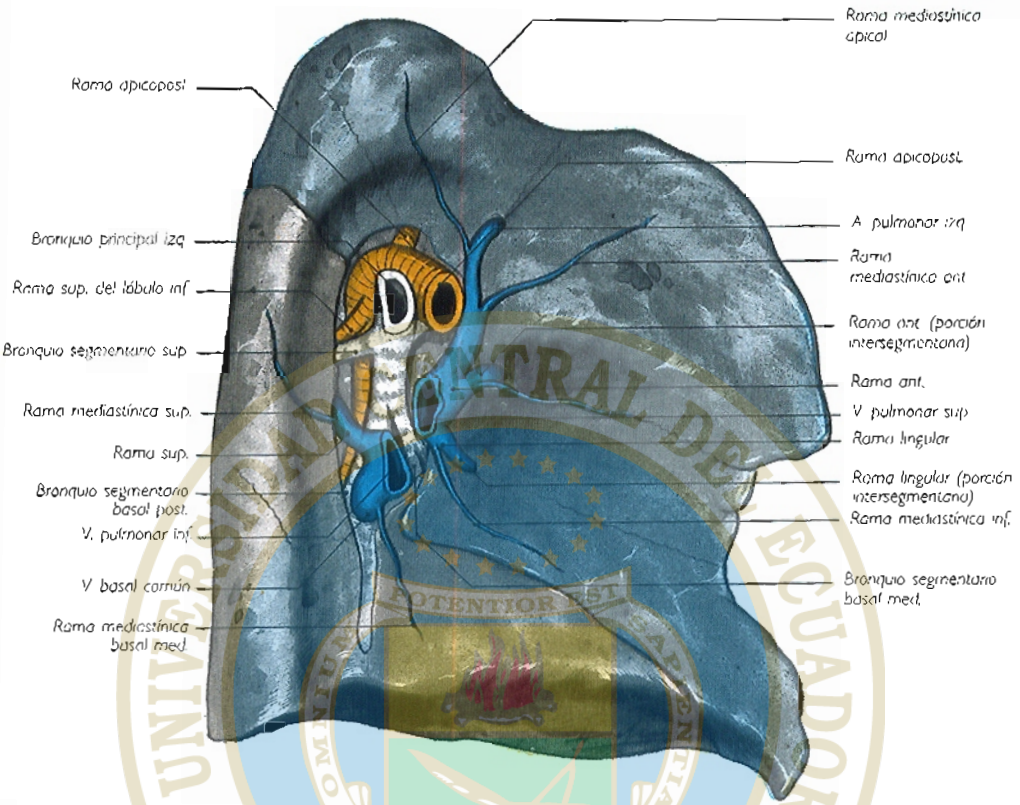

Fig. 199 ▪ Pulmón izquierdo (visión medial). Grupo de venas perisegmentarias. El lóbulo superior está en azul y el inferior en rojo.

Existen también anastomosis arteriovenosas entre las arteriolas pulmonares y las vénulas pulmonares; pueden ser directas o indirectas, por medio de las arterias y de las venas bronquiales. Constituyen un sistema de seguridad en caso de sobrecarga del sistema arterial pulmonar.

f) VASOS LINFÁTICOS. Los vasos linfáticos producen una red perilobulillar visible en la superficie de los pulmones.

Esta red drena, por medio de los troncos satélites de los vasos y de los bronquios, en los nódulos linfáticos traqueobronquiales, directamente o por medio de los nódulos linfáticos intrapulmonares. En lo concerniente a las conexiones de los vasos linfáticos de los pulmones con estos grupos de nódulos linfáticos, se distinguen en cada pulmón tres territorios linfáticos: superior, inferior y medio (fig. 162).

En el pulmón derecho, ❑ el territorio superior está constituido por la región anteromedial del lóbulo superior, que se halla en conexión con los nódulos linfáticos paratraqueales derechos; ❑ el territorio inferior, formado por la porción inferior del lóbulo inferior, drena en

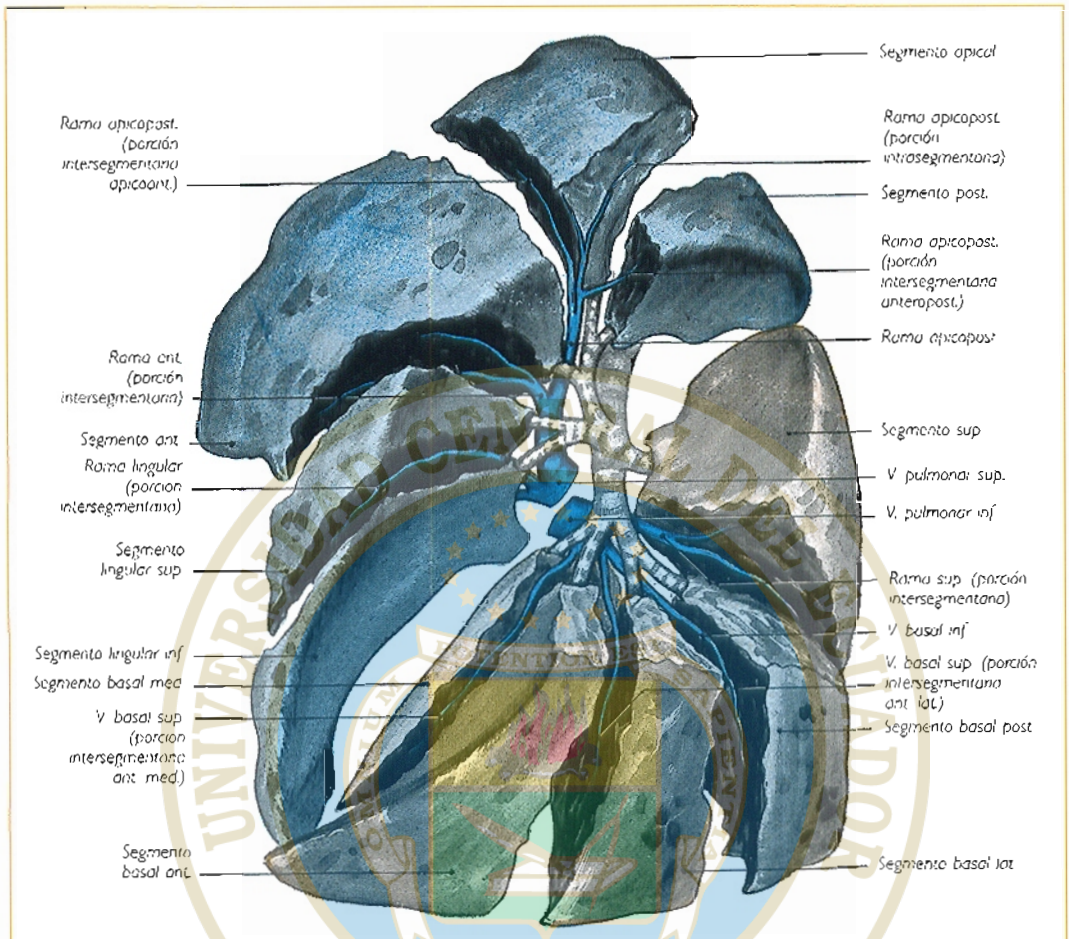

Fig. 200 ▪ Pulmón izquierdo (visión lateral). Al igual que en la figura 198, los dos lóbulos se representan aislados en sus diferentes segmentos. Los colores son los mismos que en la figura 199. Obsérvense el trayecto de las venas pensegmentarias y la ausencia de venas en el plano de la fisura oblicua.

los nódulos linfáticos traqueobronquiales inferiores; ❑ finalmente, el territorio medio, que comprende todo el resto del pulmón, es a la vez tributario de los nódulos linfáticos paratraqueales derechos y de los nódulos linfáticos traqueobronquiales inferiores.

En el pulmón izquierdo, ❑ el territorio superior, formado por la porción superior del lóbulo superior, está en conexión con los nódulos linfáticos mediastínicos anteriores; ❑ el territorio inferior, constituido por la porción inferior del lóbulo inferior, envía sus vasos linfáticos a los nódulos linfáticos traqueobronquiales inferiores. ❑ Por último, el territorio medio, que comprende la porción inferior del lóbulo superior y los dos tercios superiores del lóbulo inferior, está en conexión, por una parte, con los nódulos linfáticos mediastínicos anteriores y, por otra, con los nódulos linfáticos traqueobronquiales inferiores.

Dado que los nódulos linfáticos traqueobronquiales inferiores envían normalmente sus eferentes a los nódulos linfáticos paratraqueales derechos, los vasos linfáticos de los pulmones drenan, directamente o no, en los nódulos linfáticos paratraqueales derechos, excepto los vasos linfáticos del territorio superior del pulmón izquierdo y una parte de aquellos que proceden de su territorio medio.

g) NERVIOS. Se originan en los plexos pulmonares correspondientes.

PLEURAS

Las pleuras son las envolturas serosas de los pulmones.

Como todas las serosas, se componen de una hoja visceral, la *pleura visceral* o *pleura pulmonar,* que tapiza el pulmón, y de una hoja parietal, la *pleura parietal,* aplicada sobre la pared torácica. Estas dos hojas tienen continuidad una con otra a la altura del hilio pulmonar; además, están en contacto entre sí y limitan una cavidad virtual cerrada por todas partes, la *cavidad pleural* (fig. 203).

■ **PLEURA VISCERAL O PLEURA PULMONAR.** La pleura visceral es delgada y transparente, recubre toda la superficie pulmonar excepto el hilio pulmonar, y forma cuerpo con el pulmón. Reviste también las paredes de las fisuras interlobulares en toda su extensión. Su superficie libre, que está en contacto con la pleura parietal, es brillante, lisa y uniforme.

■ **PLEURA PARIETAL.** La pleura parietal recubre las paredes del compartimiento que contiene el pulmón; en ella se pueden reconocer tantas partes como áreas de la superficie pulmonar, es decir, una porción costal, una porción mediastínica que corresponde a las caras costal y mediastínica del pulmón, una porción diafragmática en relación con la base y, finalmente, una cúpula pleural que cubre el vértice del pulmón.

1. Pleura costal. La porción costal de la pleura parietal está aplicada: anteriormente, al esternón, al músculo transverso del tórax y a los vasos torácicos internos; lateralmente, a la superficie interna de las costillas y los espacios intercostales; por último, posteriormente, a las partes laterales de la columna vertebral, desde el fondo del canal costovertebral hasta el borde posterior de la cara mediastínica del pulmón; en esta última región cubre el tronco simpático y los vasos intercostales posteriores.

Inferiormente al borde inferior del pulmón, la pleura parietal costal se aplica directamente sobre la pleura parietal diafragmática. Es la *zona muda* de la pleura (v. *Receso costodiafragmático*).

2. Pleura mediastínica. La pleura mediastínica recubre los órganos del mediastino, desde el esternón hasta la columna vertebral. Estos órganos son: ❑ *a) a la derecha,* el pericardio, el nervio frénico y los vasos pericardiofrénicos, los vestigios del timo, el tronco braquiocefálico y la vena braquiocefálica derecha, así como las venas cavas su-

perior e inferior, la tráquea, el esófago, la vena ácigos y el nervio vago derecho (fig. 201); ❑ *b) a la izquierda,* el pericardio, el arco de la aorta, la arteria carótida común izquierda, el nervio vago izquierdo, el nervio frénico izquierdo, la vena braquiocefálica izquierda, la aorta torácica descendente, el esófago, las venas hemiácigos y, superiormente, el conducto torácico (fig. 202).

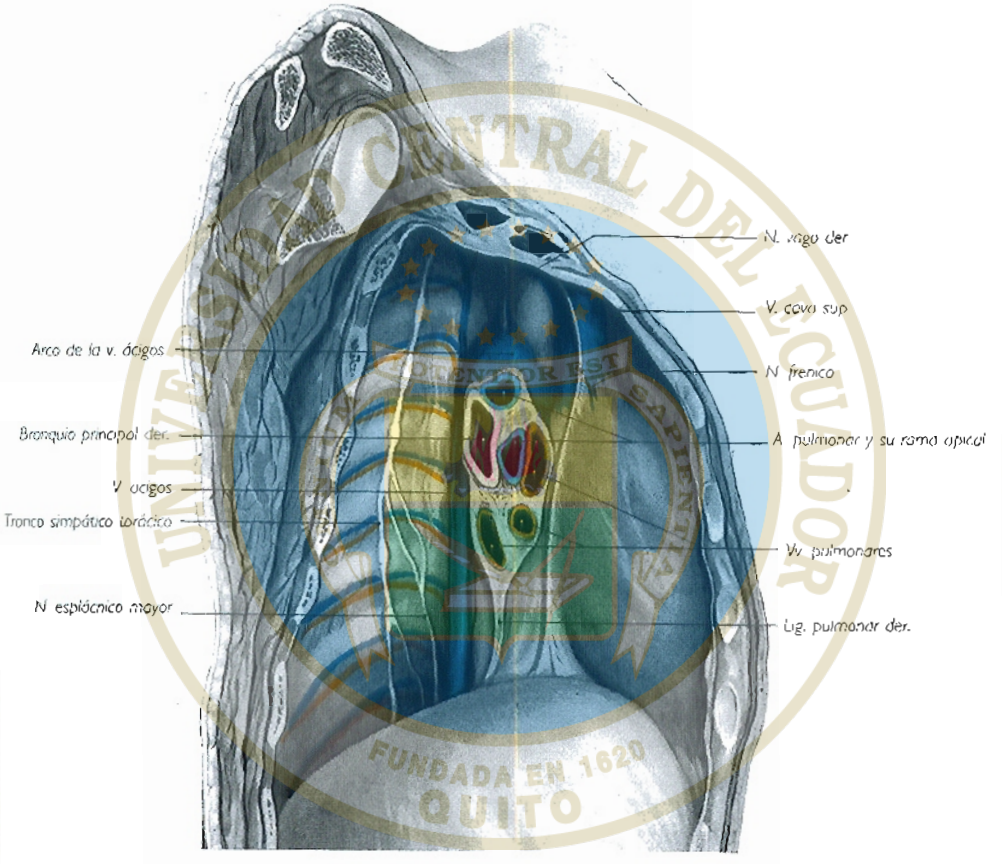

Fig. 201 ▪ El mediastino visto por su cara lateral derecha. La pleura se conserva en su lugar.

La pleura mediastínica recubre totalmente estos órganos y se introduce en las depresiones que los separan; de este modo, penetra en la depresión supraaórtica, situada superiormente a la terminación del arco de la aorta y posteriormente al origen de la arteria subclavia izquierda. Asimismo, entre el esófago y la vena ácigos a la derecha y entre el esófago y la aorta a la izquierda, forma una prolongación en forma de fondo de saco cuya profundidad aumenta progresivamente de superior a inferior. Son los *recesos pleurales vertebromediastínicos derecho e izquierdo* (v. *Ligamento*

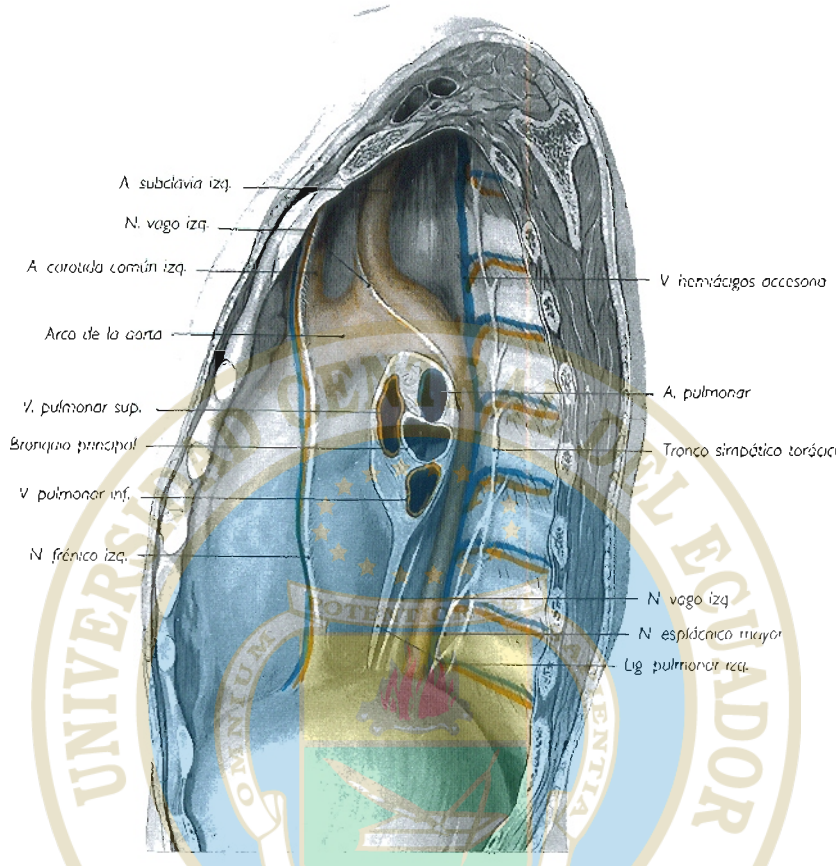

Fig. 202 ▪ El mediastino visto por su cara lateral izquierda. La pleura se conserva en su lugar. El nervio vago izquierdo está en esta figura (tomada del natural) en la porción supraaórtica de su trayecto, posterior a su posición normal, ya que debería seguir, hasta el arco de la aorta, el trayecto de la carótida común izquierda.

pulmonar). El primero es más profundo que el segundo (fig. 203), pero ambos aumentan de profundidad de superior a inferior; están unidos entre sí inferiormente, cerca del diafragma, por una membrana fibrocelular denominada *ligamento interpleural* (Morosow).

a) LÍNEA DE REFLEXIÓN DE LA HOJA PARIETAL CON LA HOJA VISCERAL. LIGAMENTO PULMONAR. El revestimiento del mediastino por la pleura parietal se ve forzosamente interrumpido por la raíz pulmonar, que une el pulmón con el mediastino. La pleura mediastínica se refleja alrededor de la raíz pulmonar y tiene continuidad con la pleura visceral.

Ahora bien, la línea de reflexión de la pleura mediastínica no se limita al contorno de la raíz pulmonar (figs. 184, 185, 201 y 202), sino que se prolonga inferiormente al hilio pulmonar hasta el diafragma o cerca de éste. En conjunto, la línea de reflexión



Fig. 203. Corte transversal del tórax que pasa por la séptima vértebra torácica (semiesquemático).

presenta una disposición en forma de raqueta, cuyo óvalo rodea la raíz pulmonar anterior, superior y posteriormente, en tanto que el mango está representado por un estrecho meso denominado *ligamento pulmonar* (figs. 201 y 202). Las dos láminas de este meso están adosadas una a la otra porque ningún órgano, excepto los vasos linfáticos, se insinúa entre ellas.

El ligamento pulmonar izquierdo es casi vertical. El ligamento pulmonar derecho se halla desviado posteriormente por la vena cava inferior y se dirige oblicuamente en sentido inferior y posterior (Braine).

Cada uno de los ligamentos pulmonares se relaciona medialmente con el borde lateral correspondiente del esófago por medio del tejido conjuntivo que rodea el esófago y que forma a su alrededor una vaina o *adventicia del esófago* (A. Monteiro). Las dos láminas u hojas de los ligamentos están fuertemente unidas a esta fascia, sobre todo la hoja posterior, que se adhiere al ligamento interpleural, insinuándose a la derecha entre el esófago y la vena ácigos, y a la izquierda entre el esófago y la aorta, para formar los recesos pleurales vertebromediastínicos derecho e izquierdo (figs. 203 y 215).

3. Pleura diafragmática. La pleura parietal tapiza el diafragma a ambos lados del mediastino.

La serosa está muy adherida al diafragma.

4. Cúpula pleural. La cúpula pleural cubre el vértice del pulmón.

Con el nombre de *aparato suspensorio de la pleura* (Sebileau) se designa un conjunto de haces musculares y fibrosos que está constituido por el músculo escaleno mínimo y dos fascículos fibrosos principales, el *ligamento vertebropleural* y el *ligamento costopleural* (fig. 204).

El *músculo escaleno mínimo* se inserta superiormente en la apófisis transversa de la séptima vértebra cervical. Desciende oblicuamente en sentido inferior, anterior y lateral, tangencialmente a la cúpula pleural, a la cual se adhiere por medio de numerosos haces tendinosos; por último, termina por medio de un delgado tendón en el borde medial de la primera costilla, posteriormente a la inserción del músculo escaleno anterior. Este músculo se observa en más de la mitad de los casos (Zuckerkandl). Cuando se halla ausente, es sustituido por un fascículo fibroso, el *ligamento vertebropleurocostal.*

El *ligamento vertebropleural,* que no debe confundirse con el precedente, debería denominarse *ligamento pleuromembranoso.* Nace de las láminas prevertebral y pretraqueal de la fascia cervical, y se pierde en la parte superomedial de la cúpula pleural.

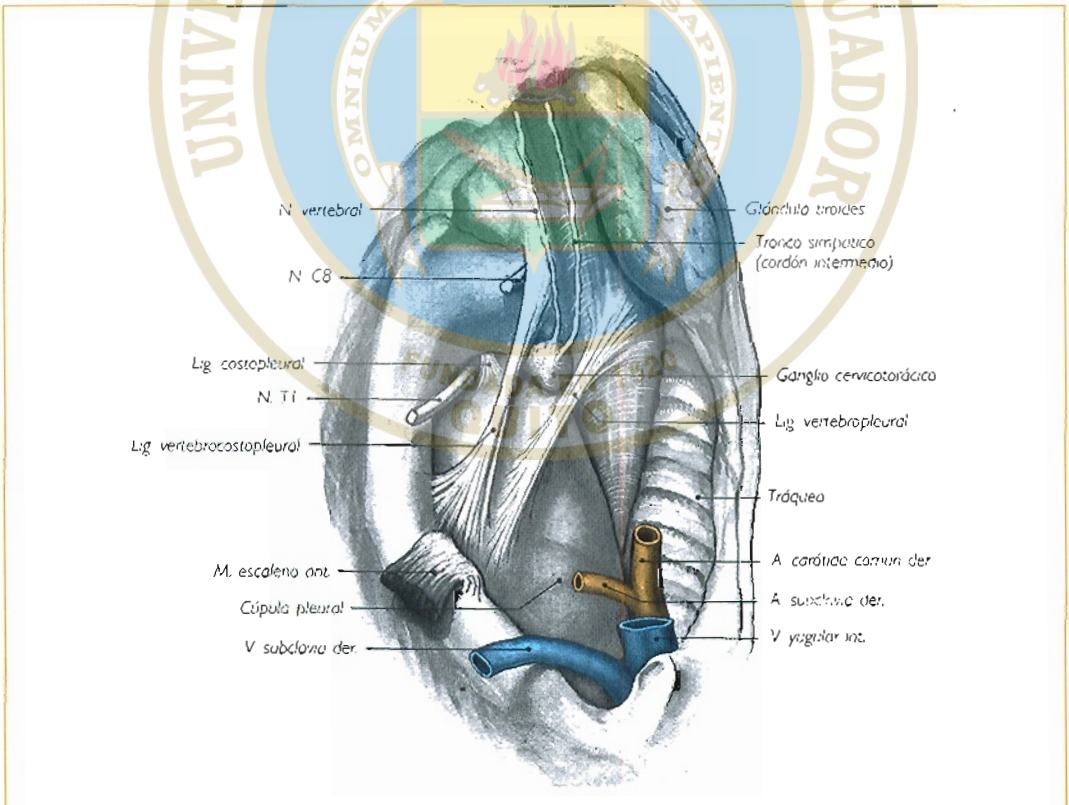

Fig. 204 ▪ Cúpula pleural y aparato suspensorio de la pleura (lado derecho).

El *ligamento costopleural* suele hallarse ausente. Fija la pleura al cuello de la primera costilla. El primer nervio torácico, o más exactamente la comunicación de éste con el octavo nervio cervical, pasa inferior a este ligamento y cruza enseguida el borde medial de la costilla para llegar al plexo braquial.

En realidad, el aparato suspensorio de la pleura, al que en ocasiones se unen algunas fibras tendinosas de los músculos escalenos anterior y medio (Leblanc), no termina directamente en la cúpula pleural, sino en una «cúpula conjuntiva» independiente de la pleura (Quénée; v. más adelante *Fascia endotorácica*).

El ligamento vertebropleural medialmente, el ligamento costopleural lateralmente, la pleura inferiormente, el extremo posterior de la primera costilla posteriormente y el ligamento vertebropleurocostal o el músculo escaleno mínimo superior y lateralmente limitan una depresión angular a la vez *supra y retropleural* (Sébileau), que contiene el ganglio cervicotorácico del tronco simpático.

La disposición de estos ligamentos en diferentes órdenes de mamíferos demuestra que su existencia está relacionada con la postura erecta (Locchi) y con la inclinación de la primera costilla (A. Delmas).

Las otras relaciones de la cúpula pleural se confunden con las propias del vértice pulmonar que ya han sido descritas (v. *Vértice del pulmón*).

5. Recesos pleurales. Los ángulos según los cuales la pleura parietal se refleja de una pared a otra se denominan *recesos pleurales.*

Estos recesos son: *a)* el *receso costodiafragmático,* que es el ángulo de unión, en la periferia del diafragma, de las pleuras costal y diafragmática; *b)* un *receso costomediastínico anterior* y un *receso costomediastínico posterior,* formados por la unión de las pleuras costal y mediastínica, y *c)* el *receso frenicomediastínico,* formado por el ángulo de unión de las pleuras diafragmática y mediastínica. La cúpula pleural se denomina también algunas veces *receso pleural superior.*

El receso costomediastínico anterior y el receso costodiafragmático no se corresponden directamente con el borde correspondiente del pulmón, sino que están a cierta distancia de éste. Los pulmones se insinúan en estos fondos de saco y se acercan más o menos al fondo de los recesos durante la inspiración, en tanto que se alejan de ellos durante la espiración.

6. Fascia endotorácica. La pleura parietal está tapizada en toda su extensión por una lámina de tejido conjuntivo, análoga a la fascia subperitoneal. Esta fascia subpleural es la *fascia endotorácica.*

La fascia endotorácica presenta una constitución diferente según las regiones.

Forma, bajo la pleura costal, una delgada membrana estrechamente unida al revestimiento fibroso del músculo intercostal íntimo, así como al periostio de las costillas, en tanto que se encuentra separada de la pleura parietal costal por un plano de tejido celular que presenta trabéculas adiposas a lo largo del borde inferior de las costillas (Latarjet y Francillon). Sin embargo, en ciertos sujetos es posible separar la fascia de la pared costal.

Posteriormente, a la altura de la cara lateral de la columna vertebral, la fascia endotorácica es más densa y distinta de la pleura parietal, y está unida a las vértebras por finos ligamentos (Braine).

En la cúpula pleural, la fascia endotorácica forma una cúpula conjuntiva suprayacente a la cúpula pleural, a la cual está simplemente adosada. Sobre esta cúpula conjuntiva, independientemente de la pleura, se insertan las diferentes formaciones descritas con el nombre de *aparato suspensorio de la pleura* (Quénée, Leblanc, Cordier y Devos, Hovelacque, Monod y Évrard, Latarjet y Francillon). La fascia endotorácica, junto con los elementos de este falso aparato suspensorio de la pleura, forma un tabique independiente de la hoja parietal de la serosa pleural, sólidamente insertado en el esqueleto cercano: se trata de la *membrana suprapleural* (Leblanc).

La fascia endotorácica es gruesa y blanda en la región del mediastino. Sin embargo, algunos autores postulan, siguiendo a Luschka, que forma, en la superficie del pericardio, una lámina fibrosa unida a éste, diferente de la capa de tejido subpleural más laxo inmediatamente subyacente a la pleura.

En la pleura diafragmática, el tejido subpleural es celuloadiposo en la periferia del diafragma, pero su densidad aumenta de lateral a medial al mismo tiempo que se adelgaza, de tal manera que, en la mayor parte de la pleura diafragmática, la fascia está constituida por una capa muy delgada de un tejido muy denso que une estrechamente la serosa al diafragma.

La pleura se adhiere además a la pared por medio de la fascia endotorácica: anteriormente, a la altura del músculo transverso del tórax; posteriormente, entre el ángulo posterior de las costillas y la columna y sobre la misma columna vertebral.

El gran interés que presentan las relaciones de la fascia endotorácica en la cirugía del tórax explica el gran número e importancia de los trabajos publicados a este respecto.

■ **VASOS Y NERVIOS.** ❑ Las *arterias de la pleura* parietal proceden de las arterias vecinas: torácicas internas, intercostales posteriores y anteriores, mediastínicas y pericardiofrénicas. ❑ La pleura visceral está irrigada por las ramas bronquiales de la aorta torácica descendente.

Las *venas de la pleura* son satélites de las arterias.

Los *vasos linfáticos de la pleura* visceral se confunden con los vasos linfáticos del pulmón.

Los de la pleura parietal drenan en los vasos linfáticos de la pared, que son a su vez tributarios de los nódulos linfáticos paraesternales, intercostales y frénicos superiores.

Sin embargo, hay tres regiones de la pleura parietal que presentan conexiones particulares: ❑ *a)* la pleura parietal que recubre la porción media del primer arco costal y del primer espacio intercostal envía sus vasos linfáticos a los nódulos linfáticos cervicales transversos; ❑ *b)* la pleura parietal que corresponde a la pared medial de la cavidad axilar envía generalmente algunos colectores a los nódulos linfáticos de la axila, y ❑ *c)* por último, la región pleural que se extiende inferiormente desde la región

axilar hasta la sexta costilla da origen algunas veces a vasos linfáticos tributarios de los nódulos linfáticos axilares.

Estas conexiones explican los casos de propagación de la tuberculosis pulmonar a los nódulos linfáticos axilares, debido a la formación, en las adherencias pleurales, de vasos linfáticos que unen los del pulmón con los de la pleura parietal.

Los *nervios de la pleura* costal proceden de los nervios intercostales, y los de las pleuras mediastínica y diafragmática proceden de las fibras sensitivas del nervio frénico. La irritación de estos nervios explica la presencia de puntos laterales dolorosos intercostales o situados en el trayecto del nervio frénico hacia la base del cuello, así como dolores abdominales (fibras abdominales del nervio frénico).

Los *nervios* de la pleura visceral proceden del plexo pulmonar.

ANATOMÍA FUNCIONAL DE LA RESPIRACIÓN

A. Movimientos de la caja torácica en el curso de la respiración

La caja torácica aumenta todos sus diámetros en la inspiración y los disminuye en la espiración. Este mecanismo resulta del juego combinado de la columna vertebral, las diez primeras costillas con sus cartílagos, y el esternón.

La columna torácica rectifica su curvatura en la inspiración y la aumenta en la espiración. Es el eje que involucra todo el aparato costal en un movimiento de apertura o de cierre en abanico, que se extiende a lo largo de todas las costillas hasta la inserción esternal de los cartílagos costales.

Las primeras costillas, cortas y muy oblicuas, actúan directamente sobre el manubrio del esternón. Desde la tercera a la séptima, las costillas están unidas directamente al cuerpo del esternón por medio de sus cartílagos; a partir de la séptima, las costillas no llegan directamente al esternón, sino que lo hacen por medio del séptimo cartílago costal; las cuatro últimas costillas actúan así como postigos laterales móviles.

Los movimientos de las costillas dependen del eje mecánico de las articulaciones costovertebrales, de la longitud de las costillas, de la de sus cartílagos y de su oblicuidad.

Las articulaciones de la cabeza de la costilla y costotransversa constituyen una bisagra. La costilla se eleva o se abate de acuerdo con el eje de la bisagra, que varía según los segmentos: es casi transversal para la primera costilla, describiendo un ángulo de sólo 10° con el plano frontal (fig. 205, A), de 20° para la segunda costilla, de 40° para las costillas tercera y cuarta, y de 45° de la quinta a la décima (Félix) (fig. 205, B).

El eje de la bisagra costotransversa está además inclinado de lateral a medial y de superior a inferior para las primeras costillas, es horizontal a la altura de la séptima costilla, y está orientado de inferior a superior desde la séptima hasta la décima costilla.

Cada costilla se desplaza según un eje que le es propio, y los movimientos son diferentes para cada una en el curso de la inspiración: elevación, proyección anterior y proyección lateral.

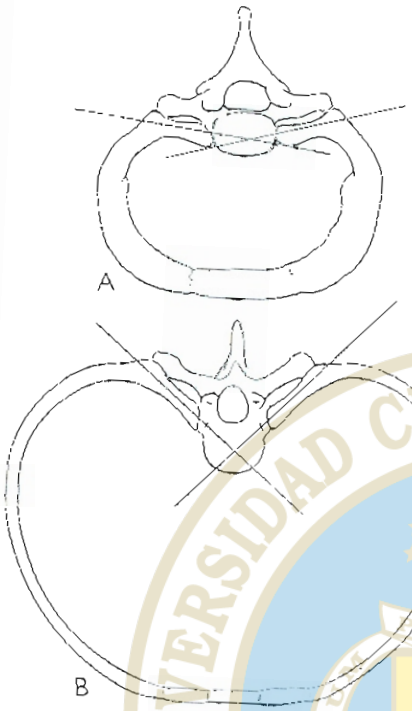

Fig 205 ▪ Ejes vertebrocostales. A) De la primera vértebra torácica. B) De la séptima vértebra torácica.

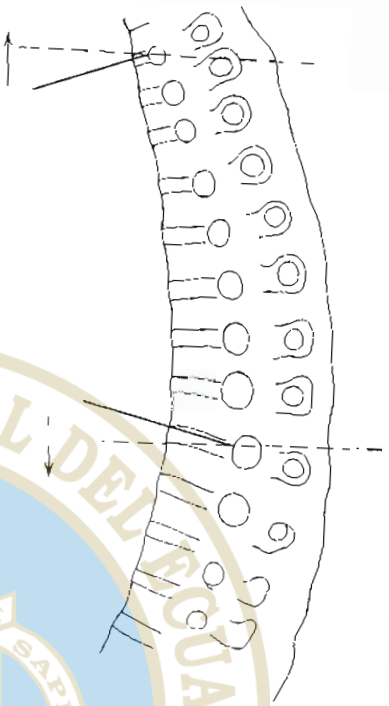

Fig 206 ▪ Inclinación de las articulaciones costotransversas. (Von Hayeck)

La elevación de las costillas aumenta de la primera a la cuarta, y después disminuye progresivamente de la cuarta a la décima.

La proyección en un plano sagital desplaza el extremo anterior de la costilla anteriormente de forma muy evidente para la primera costilla, y progresivamente menor para las siguientes costillas hasta la séptima. A partir de la séptima costilla, el extremo no se proyecta anterior sino posteriormente.

Finalmente, las costillas se desplazan transversalmente; la amplitud de este movimiento se incrementa desde la primera hasta la novena costilla (Landerer).

En el tórax se pueden distinguir tres segmentos:

- Un segmento superior (las dos primeras costillas) constituido por el plastrón del tórax, que se eleva en la inspiración y desplaza el manubrio esternal superior y anteriormente.
- Un segmento medio, de la tercera a la séptima costilla, donde predomina la elevación; el desplazamiento anterior es ligero y la extensión lateral de mediana amplitud. Este segmento corresponde a la articulación directa de los cartílagos costales en el cuerpo del esternón.
- Un segmento inferior, de la séptima a la décima costilla, donde predominan las proyecciones laterales posteriores (movimiento en asa de cubo).

Este movimiento, que aleja las costillas del esternón en la inspiración, corresponde exactamente a la abertura del ángulo infraesternal.

B. Músculos de la respiración

La respiración pone en juego no solamente sus órganos propios, las vías aéreas y los pulmones, sino todo el sistema mecánico: caja torácica, músculos y centros nerviosos de la médula oblonga y medulares.

Los centros nerviosos que aseguran el control automático de los músculos inspiradores y espiradores son excitados por los nervios del pulmón (plexo broncopulmonar del nervio vago), cuyas terminaciones periféricas son sensibles al CO_2 de los alvéolos pulmonares.

El automatismo de los movimientos respiratorios puede ser modificado por la corteza cerebral, voluntariamente o bajo el efecto de las emociones. Normalmente se cuentan 16 inspiraciones por minuto durante el día y 12 durante el sueño.

Los músculos inspiradores son numerosos y se clasifican en dos grupos: el diafragma, que es el músculo respiratorio principal que incrementa la altura y las dimensiones de la cavidad torácica, y los músculos que movilizan ciertas costillas y el esternón.

En la respiración normal y tranquila, los músculos escalenos elevan la abertura superior del tórax; los músculos intercostales continúan la acción de los escalenos, pero más débilmente, y el diafragma, descendiendo finalmente la altura de dos vértebras, aumenta la altura de la cavidad torácica y sus diámetros transverso y anteroposterior (v. *Diafragma*).

En la inspiración forzada voluntaria, el músculo esternocleidomastoideo coopera con la acción de los músculos escalenos para elevar el esternón y la primera costilla por medio de la clavícula y del músculo subclavio. La acción del músculo esternocleidomastoideo requiere la fijación previa posterior de la cabeza.

La inmovilización de la escápula por los músculos romboides y trapecio permite a los músculos serrato anterior y pectoral menor intervenir en el mecanismo de la inspiración.

Cabe destacar que es necesaria la puesta en tensión y extensión de la columna vertebral para permitir la acción de los músculos inspiradores. La tensión y extensión de la columna se debe a los músculos erectores de la columna: longísimo e iliocostal.

La espiración requiere la posición en reposo de los músculos inspiradores. La espiración forzada se debe al aparato intercostal interno y a los músculos de la pared abdominal.

La acción de los músculos intercostales es muy controvertida. Se admite que el músculo intercostal externo es débilmente inspirador y el músculo intercostal íntimo más bien espirador. La función principal de estos músculos es mantener constante la separación de las costillas en el curso de la respiración y sobre todo regularizar la presión intratorácica al oponerse al desplazamiento exagerado de las costillas en el curso de los movimientos respiratorios, limitando su separación en el curso de la inspiración y su aproximación durante la espiración.

II. TUBO DIGESTIVO INTRATORÁCICO

ESÓFAGO

El esófago es el segmento del tubo digestivo que une la faringe con el estómago.

TRAYECTO Y DIRECCIÓN. El esófago comienza en el extremo inferior de la faringe. Desciende anterior a la columna vertebral, atraviesa sucesivamente la porción inferior del cuello, el tórax y el diafragma, penetra en el abdomen y desemboca en el estómago, formando con el fundus de este órgano un ángulo agudo abierto superiormente y hacia la izquierda. El orificio de desembocadura del esófago en el estómago se denomina *cardias*.

La dirección general del esófago es un poco oblicua inferiormente y hacia la izquierda. En efecto, su extremo superior está situado en el plano medio, en tanto que su extremo inferior está situado a 2 cm aproximadamente a la izquierda de la línea media.

El esófago no es rectilíneo. Describe, en sentido anteroposterior, una curva cóncava anteriormente, pero menos acentuada que la de la columna vertebral, porque el esófago, que se halla aplicado superiormente a la columna vertebral hasta la cuarta vértebra torácica, se aleja enseguida gradualmente hasta su terminación.

En sentido transversal, el esófago es sinuoso. Al principio está desviado a la izquierda hasta la cuarta vértebra torácica, donde se encuentra con el arco de la aorta; se incurva entonces hacia la derecha y retorna hacia la línea media; al llegar a la altura de la séptima vértebra torácica, se inclina nuevamente a la izquierda hasta su desembocadura en el estómago.

CONFIGURACIÓN EXTERNA E INTERNA. El esófago presenta el aspecto de una gruesa cinta muscular, irregularmente aplanada de anterior a posterior, desde su origen hasta la bifurcación de la tráquea; tiende a volverse cilíndrico en el resto de su extensión, excepto en su extremo inferior, donde adopta una forma cónica de base inferior.

La superficie interna es de color rosa pálido y lisa en el sujeto vivo. Es blanquecina en el cadáver. Presenta pliegues mucosos longitudinales que desaparecen mediante la distensión del conducto. El orificio inferior del esófago o *cardias* está provisto de un pliegue semilunar más o menos marcado según los sujetos: es la *válvula cardioesofágica,* de la cual hablaremos al describir el cardias.

Cuando el esófago está vacío, su cavidad se reduce a una simple hendidura casi transversal en el cuello y en la parte superior del tórax; se encuentra abierta pero un poco aplanada de anterior a posterior inferiormente a la tráquea y al bronquio principal izquierdo; finalmente, se halla muy abierta en su terminación en el estómago.

DIMENSIONES. El esófago mide por término medio 25 cm de longitud.

Cuando está medianamente distendido, su calibre varía según las regiones. El conducto esofágico presenta cuatro estrechamientos denominados *estrechamientos cricoideo, aórtico, bronquial* y *diafragmático.* El primero ocupa el orificio superior del esófago; los otros tres corresponden al arco de la aorta, al bronquio principal izquierdo y al diafragma respectivamente.

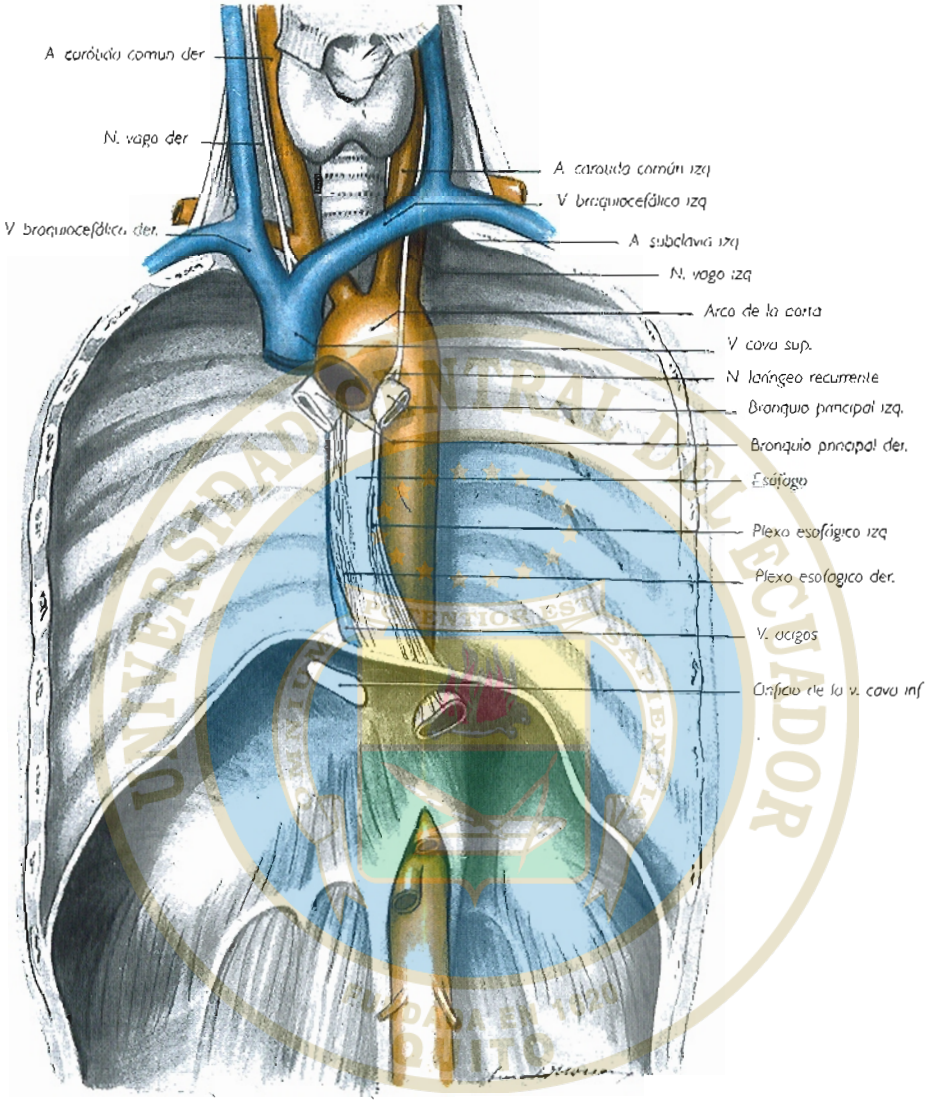

Fig. 207 ▪ Relaciones del esófago

El calibre del esófago medianamente distendido varía en el adulto, según las regiones, entre 2 y 3 cm.

RELACIONES

1. **Orificio superior.** El orificio superior del esófago se relaciona anteriormente con el borde inferior del cartílago cricoides y posteriormente con la sexta vértebra cervical. Está situado a 15 cm aproximadamente de la parte media de la arcada dental inferior.



Fig. 208 ▪ Imagen radiográfica del esófago torácico, con contraste baritado.

2. Porción cervical. ❑ *Anteriormente,* el esófago está en relación con la tráquea y con el nervio laríngeo recurrente izquierdo. Este nervio asciende por la cara anterior del esófago, que rebasa la tráquea por el lado izquierdo, en tanto que el nervio laríngeo recurrente de-

recho sigue a lo largo del borde derecho del esófago. ❑ El esófago, la tráquea y los nervios laríngeos recurrentes están rodeados por la lámina pretraqueal de la fascia cervical del cuello (v. tomo 1, *Región infrahioidea*).

❑ *Posteriormente,* el esófago está separado de la lámina prevertebral de la fascia cervical, de los músculos prevertebrales y de la columna vertebral por la lámina pretraqueal de la fascia cervical y por el espacio celular, muy estrecho y retrovisceral, comprendido entre dicha vaina y la lámina prevertebral.

❑ *A los lados,* el esófago se relaciona, por medio de la lámina pretraqueal de la fascia cervical, con los lóbulos de la glándula tiroides, con el paquete vasculonervioso del cuello y con la arteria tiroidea inferior. El nervio laríngeo recurrente derecho asciende por el lado derecho del esófago, primero a cierta distancia de dicho conducto y después dentro de la lámina pretraqueal de la fascia cervical.

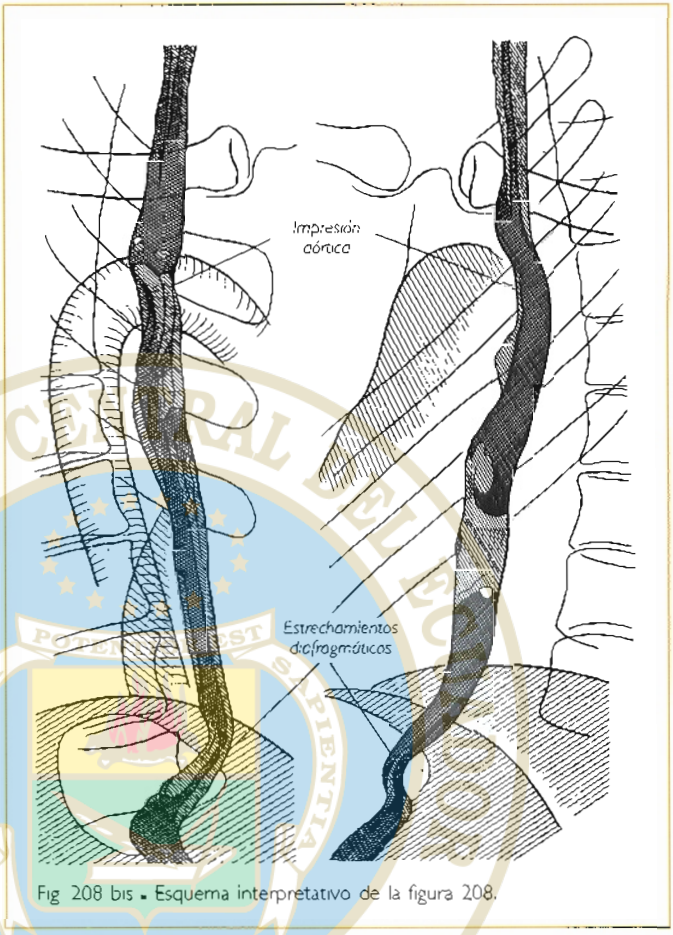

Fig 208 bis • Esquema interpretativo de la figura 208.

La arteria tiroidea inferior penetra en esta vaina antes o después de dividirse en sus ramas terminales. Anteriormente se han indicado las relaciones de esta arteria con los nervios laríngeos recurrentes (v. tomo 1).

3. Porción torácica. El esófago ocupa en el tórax primero el mediastino superior e inferiormente el mediastino posterior (figs. 207 y 208).

Anteriormente, está en relación de superior a inferior: ❑ *a)* con la tráquea, a la cual está unido por tejido celular cuya densidad aumenta de superior a inferior, así como por bridas elásticas y musculares lisas traqueoesofágicas*; ❑ *b)* con la bifurcación de la

* El esófago está a veces unido también al bronquio principal izquierdo, al arco de la aorta y a la pleura izquierda por medio de fascículos musculares lisos, cortos y delgados. Estos haces inconstantes se han denominado *músculos traqueoesofágico, broncoesofágico, aorticoesofágico y pleuroesofágico.*

© MASSON, S.A. Fotocopiar sin autorización es un delito.

tráquea y el origen del bronquio principal izquierdo, ya que el esófago está desviado a la izquierda, en tanto que el extremo inferior de la tráquea está desplazado a la derecha por el arco de la aorta, que se apoya en ella; ❑ *c)* con los nódulos linfáticos traqueobronquiales inferiores; ❑ *d)* con la rama bronquial de la aorta torácica descendente y la arteria pulmonar derecha, que cruzan transversalmente la cara anterior del esófago, y ❑ *e)* con el pericardio, el seno oblicuo del pericardio y la capa celuloadiposa que llena el espacio de Portal (figs. 122 y 207).

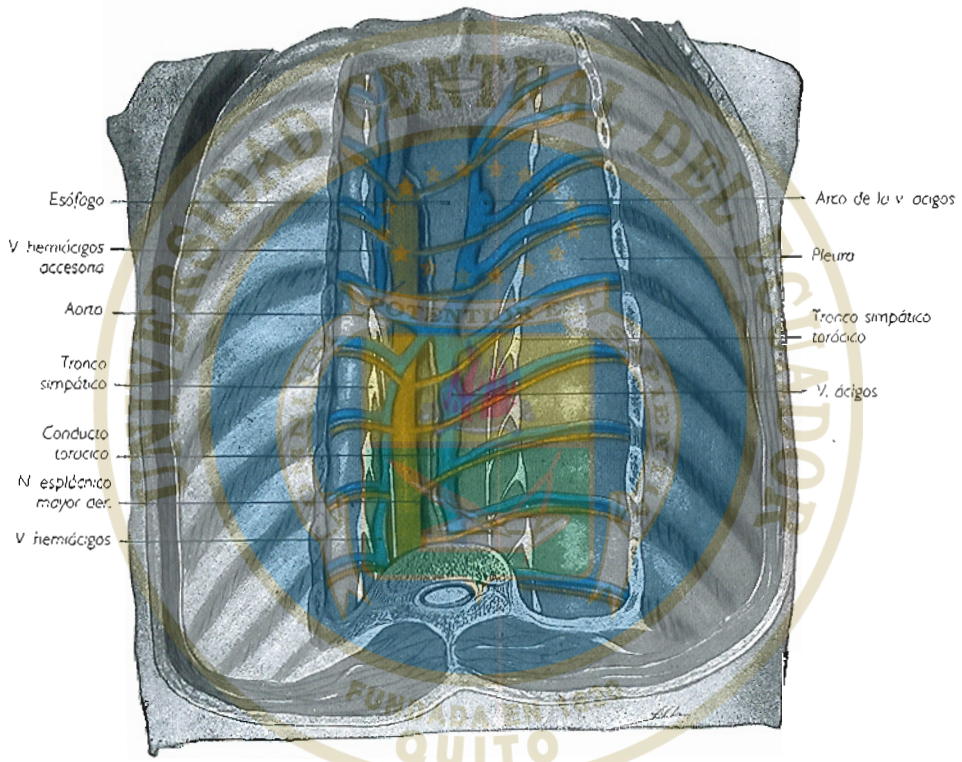

Fig. 209 ▪ Mediastino posterior.

En la parte inferior del esófago se han descrito, entre éste y el pericardio, recesos pleurales preesofágicos que normalmente no se hallan presentes.

Posteriormente, el esófago se aplica sobre la columna vertebral desde su origen hasta la cuarta vértebra torácica. En toda esta extensión se relaciona sucesivamente, de anterior a posterior, con la lámina pretraqueal de la fascia cervical que lo acompaña hasta la cuarta vértebra torácica, con el espacio retrovisceral, con la lámina prevertebral de la fascia cervical y con los músculos prevertebrales.

A partir de la cuarta vértebra torácica, el esófago se aleja de la columna vertebral y se relaciona: ❑ *a)* con la aorta torácica descendente; este vaso está situado superior-

mente, a la izquierda del esófago (fig. 207), pero se inclina progresivamente, de superior a inferior, hacia la línea media y se sitúa, desde la séptima u octava vértebra torácica, posterior al esófago; ❑ *b)* con la vena ácigos, que asciende por el lado derecho de la cara anterior de la columna vertebral; ❑ *c)* con el conducto torácico, situado a lo largo del borde derecho de la aorta; ❑ *d)* con los recesos pleurales vertebromediastínicos derecho e izquierdo, así como con el ligamento interpleural que se extiende posterior al esófago entre ambos recesos (fig. 215), y ❑ *e)* con la vena hemiácigos accesoria y con las primeras arterias intercostales posteriores derechas, que cruzan transversalmente la cara anterior de la columna vertebral posteriormente a la aorta, a la vena ácigos y al conducto torácico (fig. 208), en el receso retrocardíaco.

A los lados, las relaciones difieren a derecha e izquierda.

A la derecha, el esófago está cruzado a la altura de la cuarta vértebra torácica por el arco de la vena ácigos (fig. 207). Superior e inferiormente a ésta, se encuentra en relación con la pleura y con el pulmón derechos. ❑ El nervio vago derecho aborda el flanco derecho del esófago inferiormente al arco de la vena ácigos; después se desvía y alcanza gradualmente su cara posterior.

A la izquierda, el esófago está cruzado a la altura de la cuarta vértebra torácica por el arco de la aorta (fig. 207). Superiormente a éste, está separado de la pleura y del pulmón izquierdos por la arteria subclavia izquierda y por el conducto torácico. Está también separado, inferiormente al arco de la aorta, por la aorta torácica descendente, antes de que este tronco se sitúe posterior al esófago. ❑ El nervio vago izquierdo alcanza el lado izquierdo del esófago inferiormente al bronquio principal izquierdo y desciende después por su cara anterior.

Inferiormente a la raíz pulmonar, el esófago está acompañado en toda su longitud y a cada lado por el ligamento pulmonar (fig. 203).

4. Porción diafragmática. El esófago está unido a las paredes del hiato esofágico, el cual atraviesa, por medio de fibras musculares que se dirigen desde el diafragma hasta la pared esofágica (Rouget) y, sobre todo, por medio de una membrana anular conjuntiva (Laimer). Los nervios vagos se sitúan sobre el esófago: el derecho en la cara posterior y el izquierdo en la cara anterior. Esta porción del esófago corresponde al cuerpo de la décima vértebra torácica.

5. Porción abdominal. El segmento abdominal del esófago mide aproximadamente 2 cm de longitud.

Su *cara anterior* está recubierta por el peritoneo y se relaciona con la cara visceral del hígado, sobre la cual deja marcada la impresión esofágica. Los ramos del nervio vago izquierdo descienden por esta cara, cubiertos por el peritoneo.

Su *cara posterior* se apoya sobre el pilar izquierdo del diafragma, sin interposición del peritoneo. La rama medial de la arteria frénica inferior izquierda discurre sobre el diafragma a 1 cm aproximadamente del hiato esofágico (Grégoire). La glándula suprarrenal izquierda se sitúa un poco inferior al esófago. Las ramificaciones del nervio vago derecho se hallan directamente aplicadas sobre la pared esofágica.

Por medio del diafragma, el esófago abdominal se relaciona con la aorta, que está situada posteriormente y a la derecha, con la porción más declive del pulmón izquierdo y, finalmente, con el segmento de columna vertebral comprendido entre las partes medias de las vértebras torácicas décima y undécima.

Su *borde izquierdo* se corresponde superiormente con el ligamento triangular izquierdo del hígado; el peritoneo esofágico tiene continuidad superiormente con la hoja inferior de dicho ligamento e, inferiormente a éste, con el peritoneo parietal que reviste el diafragma.

Su *borde derecho* está flanqueado por el omento menor. Las dos hojas de éste se separan a lo largo del borde derecho del esófago; la hoja anterior tiene continuidad con el peritoneo anterior del esófago, y la hoja posterior se refleja a la derecha sobre la pared abdominal posterior, a la altura del lóbulo caudado (v. fig. 245).

a) HIATO ESOFÁGICO (fig. 210). Existe de hecho un conducto esofágico diafragmático que comprende las dos últimas porciones del esófago.

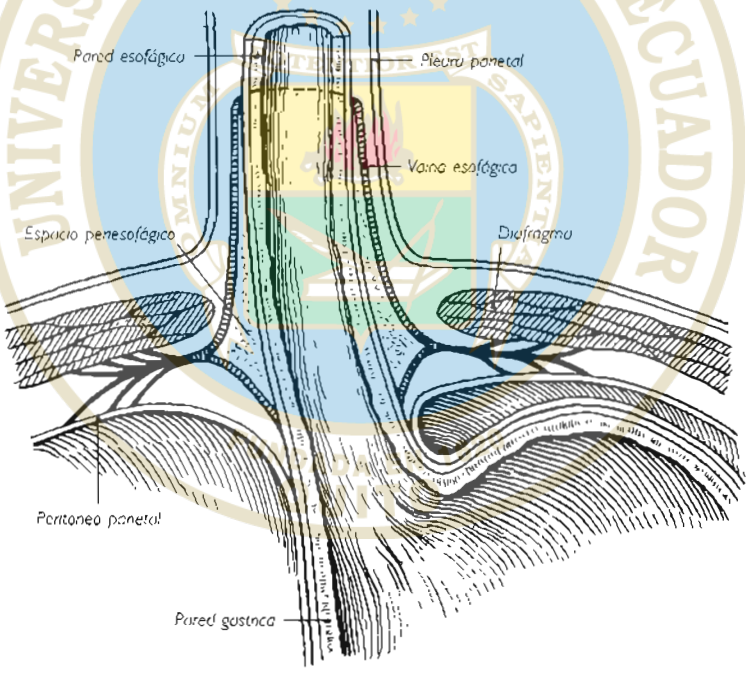

Fig. 210 ▪ Vainas del esófago diafragmático

El esófago abdominal está rodeado en toda su longitud por una vaina fibrosa subperitoneal anteriormente, prediafragmática posteriormente e inserta superiormente en el esófago e inferiormente en el cardias. Esta vaina está adherida al peritoneo subfrénico y a los pilares del diafragma. Existen fascículos musculares que parten del

diafragma y se pierden en la vaina. Finalmente, entre esta vaina fibrosa y el esófago se encuentra un espacio celular de deslizamiento (A. Delmas y Roux).

6. Orificio inferior o cardias. Las relaciones del cardias se describirán junto con el estómago.

CONSTITUCIÓN DEL ESÓFAGO. La pared del esófago, de un grosor de 3 mm aproximadamente cuando el esófago está vacío, está constituida por tres capas superpuestas que son, de la superficie a la profundidad: *a)* una *capa muscular,* compuesta por fibras superficiales longitudinales y fibras profundas circulares u oblicuas; *b)* una *capa celular submucosa,* y *c)* una *capa mucosa.*

VASOS Y NERVIOS. Las *arterias esofágicas superiores* proceden de las arterias tiroideas inferiores; además, las ramas bronquiales de la aorta torácica descendente suministran una rama a la región esofágica vecina al arco de la aorta. Las *arterias esofágicas medias* nacen directamente de la aorta. Las *arterias esofágicas inferiores* son suministradas por las arterias frénicas inferiores y por la arteria gástrica izquierda. Sin embargo, los últimos 2 o 3 cm del esófago torácico y la porción diafragmática del esófago se hallan poco vascularizados. Este dato reviste interés para el estudio de la etiología de la úlcera péptica y permite explicar el frecuente fracaso de las anastomosis gastroesofágicas (Gossart).

Las *venas,* anastomosadas entre sí en la submucosa y en la superficie del esófago, establecen una importante anastomosis portocava. En efecto, drenan superiormente en la vena cava superior por medio de las venas tiroideas inferiores, ácigos y pericardiofrénicas, e inferiormente en la vena porta por medio de la vena gástrica izquierda.

Los *vasos linfáticos* de la porción cervical del esófago desembocan en los nódulos linfáticos cervicales laterales profundos; los de la porción torácica se dirigen a los nódulos linfáticos paratraqueales, traqueobronquiales inferiores y mediastínicos posteriores; finalmente, los de la porción abdominal desembocan en los nódulos linfáticos gástricos izquierdos.

Los colectores linfáticos discurren a lo largo de un trayecto más o menos largo, de inferior a superior o a la inversa, en la pared esofágica, para terminar en los diversos grupos de nódulos linfáticos. Algunos desembocan en ocasiones en nódulos linfáticos bastante alejados de su origen (Sakata).

Los *nervios* proceden del tronco simpático y de los nervios vagos por medio de los plexos esofágicos.

III. ANATOMÍA TOPOGRÁFICA DEL TÓRAX

La caja torácica comprende paredes cuyas partes constitutivas han sido objeto de descripción sistemática: esqueleto (págs. 11 y 38), articulaciones (pág. 67), músculos (pág. 87), vasos (pág. 192) y nervios (pág. 271).

Contiene órganos, corazón y grandes vasos, pulmones y pleuras, que se proyectan sobre la pared torácica y ocupan compartimientos, y una región central, el mediastino.

Consideraremos sucesivamente las paredes y las mamas, junto con las proyecciones pleuropulmonares y el mediastino.

PAREDES TORÁCICAS

En el tórax hay que considerar una pared inferior o diafragmática, una pared anterolateral o esternocostal y una pared posterior o vertebral.

La *pared diafragmática* está constituida por el diafragma, que ya se ha estudiado. La *pared vertebral* está formada por el segmento torácico de la región vertebral, cuyas características y relaciones principales han sido señaladas a propósito de la columna vertebral, de la médula espinal y de las meninges; se describirá con la región vertebral de la pared posterior del abdomen. Queda por considerar la pared esternocostal.

A. Pared esternocostal

La pared esternocostal cierra la cavidad torácica anterolateralmente hasta la columna vertebral. Comprende por lo tanto el esternón, los cartílagos costales, las costillas, las partes blandas que cubren estas estructuras esqueléticas y las que ocupan los espacios intercostales.

El hombro oculta la pared esternocostal superior y lateralmente. Todo el resto de la superficie de esta pared es libre. Presenta prominencias determinadas por las mamas en la mujer y otros relieves que se modelan sobre los arcos costales y las masas musculares subyacentes.

En la pared esternocostal se distinguen tres capas o planos principales: una parte supraesquelética o supraesternocostal, una parte intercostal y, finalmente, una parte subesquelética o subesternocostal; por último, consideraremos la mama.

PARTE SUPRAESQUELÉTICA O SUPRAESTERNOCOSTAL. Esta parte de la pared esternocostal está compuesta por todas las formaciones blandas que recubren la pared esquelética esternocostal.

1. Constitución. 1.° La *piel* es gruesa y muy móvil, excepto anteriormente al esternón.

2.° La *capa subcutánea* está compuesta por tejido celuloadiposo; en algunas localizaciones es difícil reconocer un panículo adiposo continuo, una fascia superficial y una lámina celulosa subcutánea bien diferenciados. Sin embargo, la parte profunda de esta capa está formada por tejido conjuntivo bastante laxo, que proporciona movilidad a la piel.

Anteriormente al esternón, la grasa tiende a desaparecer; la capa subcutánea se compone esencialmente de tejido celulofibroso que une la piel a la fascia y al periostio, tanto más estrechamente cuanto más se aproxima a la línea media.

En este plano de panículo adiposo se desarrolla la mama (v. *Mama*).

En la capa subcutánea se encuentran las ramas anteriores de la arteria torácica interna, las ramificaciones terminales de las ramas torácicas de la arteria axilar (torácica superior, torácica lateral, rama pectoral de la toracoacromial y subescapular) y las ramas torácicas de las arterias intercostales posteriores. Estas ramificaciones arteriales son insig-

nificantes, así como sus venas satélites, excepto los vasos de la región mamaria, que adquieren un gran desarrollo durante el período de actividad de la glándula mamaria.

La capa subcutánea contiene también los ramos de división de los ramos cutáneos laterales y anteriores de los nervios intercostales.

Los ramos cutáneos laterales de los nervios intercostales emergen en el plano subcutáneo, anteriormente a la línea axilar media, y siguen una línea curva, cóncava posteriormente, que bordea las inserciones costales de los músculos serrato anterior y dorsal ancho. Los ramos cutáneos anteriores de los nervios intercostales atraviesan la fascia profunda cerca del extremo anterior de los espacios intercostales.

3.° La *fascia profunda* es delgada y se inserta superiormente en la clavícula. Medialmente, se une al tejido denso formado por los fascículos tendinosos del músculo pectoral mayor, así como al periostio del esternón. Inferior y posteriormente, la fascia profunda tiene continuidad con la de las regiones vecinas.

4.° La *capa muscular* está formada: anterior y superiormente, por el músculo pectoral mayor y el músculo pectoral menor, que es profundo al músculo pectoral mayor; anterior e inferiormente, por los fascículos de inserción del músculo recto del abdomen y por las digitaciones del músculo oblicuo externo del abdomen; lateralmente, por los músculos serrato anterior, dorsal ancho, etc.

Estos músculos están vascularizados por las mismas arterias que terminan en los tegumentos. Sus nervios son ramos colaterales del plexo braquial, excepto para los músculos recto del abdomen y oblicuo externo del abdomen, cuyos fascículos superiores están inervados por los nervios intercostales.

■ **PARTE INTERCOSTAL.** Esta parte de la pared torácica comprende los espacios intercostales y las estructuras esqueléticas del tórax, costillas, cartílagos costales y esternón, que limitan los espacios intercostales.

El esternón, las costillas y los cartílagos costales ya se han descrito. Ahora sólo nos ocuparemos de los espacios intercostales.

Esta denominación comprende todas las partes blandas situadas en el marco osteocartilaginoso formado superior e inferiormente por dos costillas vecinas y sus cartílagos, posteriormente por la columna vertebral y anteriormente por el esternón.

1. Constitución. Un espacio intercostal está constituido por cinco planos: tres musculares y dos celulofibrosos. Los examinaremos siguiendo su orden desde la superficie hacia la profundidad (fig. 211).

a) PLANO MUSCULAR EXTERNO. Está constituido por el músculo intercostal externo, cuyas fibras se dirigen oblicuamente en sentido inferior y anterior, desde el borde inferior de la costilla superior hasta el borde superior de la costilla subyacente.

Este músculo ocupa el espacio intercostal desde la articulación costotransversa posteriormente hasta las proximidades de la articulación condrocostal anteriormente.

El intervalo comprendido entre el extremo anterior del músculo y el esternón está ocupado por una lámina fibrocelular, denominada *membrana intercostal externa,* que es delgada pero resistente. En ella se observan numerosos haces fibrosos oblicuos infe-

rior y anteriormente, que constituyen los vestigios de esta parte atrofiada del músculo intercostal externo.

Medialmente al extremo posterior del músculo intercostal externo, que se confunde con el músculo elevador de la costilla, emerge el ramo posterior del nervio torácico correspondiente, por un espacio limitado superior e inferiormente por las apófisis transversas de las vértebras vecinas, lateralmente por el ligamento costotransverso superior, y medialmente por las apófisis articulares de las vértebras. Este espacio se denomina *agujero intervertebral posterior* (Cruveilhier).



Fig. 211 ▪ Corte de un espacio intercostal. (Según Camière.) La hoja de desdoblamiento de la membrana intercostal interna que cubre medialmente el paquete neurovascular en el segmento posterolateral del espacio no está representada.

El músculo intercostal externo está atravesado, hacia la parte media del espacio y cerca de su borde superior, por el ramo cutáneo lateral del nervio intercostal.

b) PLANO FIBROCELULAR INTERMUSCULAR EXTERNO. El músculo intercostal externo está cubierto profundamente por una capa celulofibrosa. Esta capa es fibrosa posteriormente desde el extremo posterior del espacio intercostal hasta el borde posterior del músculo intercostal interno, es decir, hasta la línea axilar media, y constituye la *mem-*

brana intercostal interna (Sauvé y Tinel). Más anteriormente, es celular y ocupa el intersticio que separa el músculo intercostal externo del músculo intercostal interno. Por último, en el extremo anterior del espacio intercostal se confunde con los vestigios fibrosos del músculo intercostal externo.

El segmento posterior fibroso se desdobla a lo largo de su borde superior y limita con el surco costal de la costilla suprayacente, posteriormente al músculo intercostal interno, una vaina osteofibrosa que contiene el paquete vasculonervioso intercostal (Carrière).

c) PLANO MUSCULAR MEDIO. Este plano sólo se observa en la mitad anterior aproximadamente del espacio intercostal. Las fibras del músculo intercostal interno, oblicuas inferior y posteriormente, se insertan en las costillas superior e inferior, inmediatamente internas al músculo intercostal externo. Las inserciones en la costilla superior se realizan en el borde externo del surco costal.

d) PLANO CELULAR INTERMUSCULAR MEDIO. El músculo intercostal interno está separado del músculo intercostal íntimo por una delgada capa celular inferiormente y gruesa superiormente, que se relaciona con el surco costal que contiene el paquete vasculonervioso.

e) PLANO MUSCULAR INTERNO. El plano muscular interno está constituido por los músculos intercostal íntimo y subcostal.

Sus inserciones en la costilla superior se realizan a distancia de las inserciones de los otros dos músculos intercostales, en el labio interno del surco costal.

El músculo intercostal íntimo se halla ausente en los dos extremos del espacio intercostal: ❑ posteriormente, desde el ángulo de la costilla hasta la columna vertebral; ❑ anteriormente, en una longitud de 5 a 6 cm lateralmente al esternón.

Profundamente al músculo intercostal íntimo, el espacio intercostal está cubierto por una fascia fibrosa estrechamente unida a la *fascia endotorácica,* que es una dependencia del tejido subpleural.

2. Paquete vasculonervioso intercostal. El paquete vasculonervioso intercostal, formado por los vasos y nervios intercostales, discurre en los intersticios que separan los músculos entre sí. Pero dado que estos músculos presentan diferentes extensiones, las conexiones existentes entre ellos y el paquete vasculonervioso varían en las diversas partes del espacio intercostal.

Según Carrière, el espacio intercostal se puede dividir en cuatro segmentos: ❑ *a)* un *segmento laterovertebral,* comprendido entre la columna vertebral y el ángulo de las costillas, donde se interrumpe el músculo intercostal íntimo; ❑ *b)* un *segmento posterolateral,* que se extiende anterior al precedente hasta la línea axilar media, es decir, hasta el borde posterior del músculo intercostal interno; ❑ *c)* un *segmento medio,* comprendido entre el borde posterior del músculo intercostal interno y el borde anterior del músculo intercostal íntimo, y ❑ *d)* un *segmento anterior,* que se extiende anterior al segmento medio hasta el esternón (fig. 211).

1. *En el segmento laterovertebral,* el paquete vasculonervioso es anterior al músculo intercostal externo y a su revestimiento fibrocelular, y posterior a la fascia endotorácica, aunque los elementos que lo componen presentan relaciones muy variables entre sí.

Según Carrière, cuando la arteria intercostal posterior alcanza este espacio, asciende oblicuamente hacia el borde inferior de la costilla suprayacente, pasa anterior al nervio intercostal y se sitúa entre la vena intercostal posterior, que es superior, y el nervio, que es inferior.

Esta disposición sólo suele encontrarse en cada hemitórax en un cierto número de espacios intercostales.

Los elementos del paquete vasculonervioso presentan una disposición diferente según los espacios que se consideren.

A la altura de los espacios intercostales primero y segundo, los vasos y nervios establecen entre sí relaciones muy distantes, excepto en las proximidades de la columna vertebral, donde la arteria nace de la arteria intercostal suprema y pasa verticalmente en sentido anterior al nervio. En tanto que los vasos se ramifican en los espacios intercostales primero y segundo, el primer nervio intercostal discurre en la cara inferior de la primera costilla hasta las proximidades de la primera articulación costocondral; el segundo nervio intercostal cruza la cara interna de la segunda costilla, penetra a veces en el primer espacio intercostal y llega al segundo espacio intercostal a 8 o 10 cm de la columna vertebral.

Del tercero al noveno espacio intercostal, en un principio los vasos están situados, al alcanzar el extremo posterior del espacio intercostal, a cierta distancia en sentido anterior y ligeramente inferior al nervio intercostal, de tal manera que la arteria se proyecta en el borde inferior del nervio. En ese punto la arteria es inmediatamente inferior a la vena. Pronto los dos vasos se separan. La vena se sitúa rápidamente superior al nervio, pasa anterior a él y discurre a lo largo de su borde superior. La arteria alcanza el borde inferior del nervio y lo cruza pasando anterior, al igual que la vena, o posteriormente; finalmente se sitúa superior al nervio e inferior a la vena. Estos vasos y nervios se hallan entre la membrana intercostal interna y la fascia endotorácica.

Ésta es la disposición que se observa más frecuentemente en los espacios comprendidos entre los espacios intercostales tercero y noveno.

En los tres últimos espacios, los vasos se sitúan superiores al nervio. Su orden de superior a inferior es: vena, arteria y nervio.

2. *En el segmento posterolateral,* los tres elementos del paquete vasculonervioso discurren al principio inferiormente y después a la altura del surco costal, al cual se aproximan gradualmente; en este trayecto, los vasos y nervios se sitúan entre los músculos intercostales externo e íntimo, en un desdoblamiento de la membrana intercostal interna. El nervio es inferior a la arteria, la cual a su vez es inferior a la vena.

En este mismo intersticio, a lo largo de la costilla inferior del espacio intercostal, discurre la rama colateral inferior de la arteria intercostal posterior, que se origina de la arteria a la altura del extremo posterior del músculo intercostal íntimo.

El ramo cutáneo lateral del nervio intercostal, que nace a la altura del ángulo de las costillas, discurre también en este intersticio y después entre los músculos intercostales interno y externo, atravesando este último músculo un poco anterior a la línea axilar media.

3. *En el segmento medio,* el paquete vasculonervioso está situado en el surco costal, entre los músculos intercostales interno e íntimo. Se encuentran, de superior a inferior, la vena, la arteria y el nervio.

4. *En el segmento anterior,* el músculo intercostal íntimo no existe; los vasos y nervios discurren entre el músculo intercostal interno anteriormente y la fascia endotorácica y el músculo transverso del tórax posteriormente. El nervio intercostal se halla en medio del espacio, atraviesa el músculo intercostal interno y se convierte en el ramo cutáneo anterior del nervio intercostal. La arteria intercostal posterior adelgazada es sustituida por las ramas intercostales anteriores de la arteria torácica interna, que se anastomosan con las ramificaciones terminales de la arteria intercostal posterior.

En toda su extensión, los vasos intercostales se hallan acompañados por vasos linfáticos que terminan posteriormente en los nódulos linfáticos intercostales. Estos vasos linfáticos se encuentran interrumpidos, sobre todo en la mitad posterior de su trayecto, por pequeños nódulos linfáticos de relevo.

PARTE SUBESQUELÉTICA O SUBESTERNOCOSTAL. En la cara profunda de las costillas, de los cartílagos costales y de los espacios intercostales, se sitúa una delgada lámina fibrosa denominada *fascia endotorácica.* Esta fascia es consecuencia de la diferenciación del tejido celular subpleural y reviste la pleura parietal en toda su extensión.

Anteriormente, el músculo transverso del tórax se extiende desde la parte inferior del esternón y de la apófisis xifoides hasta los cartílagos costales tercero, cuarto, quinto y sexto. La cara profunda de este músculo se relaciona con la pleura parietal y se adhiere a ella por medio de la fascia endotorácica, que en ese punto se halla muy estrechamente unida a la pleura por una parte y al músculo por otra.

La arteria torácica interna, acompañada por sus venas satélites, desciende posteriormente a los cartílagos costales y a los espacios intercostales, anteriormente al músculo transverso del tórax y lateralmente al borde lateral del esternón. Está separada de este último por un espacio que varía, de superior a inferior, entre 1 y 2 cm, y que aumenta desde el primer espacio intercostal al sexto (Delorme y Mignon).

Inferiormente, en el contorno interno de la abertura inferior del tórax, la pared esternocostal sirve de inserción al diafragma.

Posterior a la apófisis xifoides e inferior a los haces esternales del diafragma, se encuentra primero una gruesa lámina de tejido celuloadiposo subperitoneal y, a continuación, el peritoneo. Es en este tejido celuloadiposo subperitoneal y retroxifoideo donde debe introducirse el trocar en la punción del pericardio por vía epigástrica indicada por Marfan.

MAMAS

1. Situación. Las mamas están situadas en la pared anterior del tórax, entre el esternón y una línea vertical tangente al límite anteromedial de la axila. En sentido vertical, se extienden de la tercera a la séptima costilla.

2. Forma y dimensiones. Las mamas son casi hemisféricas en la mujer joven. Sin embargo, su mitad inferior es comúnmente un poco más redondeada y saliente que su mitad superior. Esta disposición se acentúa con la edad y por influencia del embarazo, de tal modo que las mamas se vuelven colgantes y se hallan separadas inferiormente de la pared torácica por un *surco submamario* de profundidad variable.

3. Configuración externa. La porción central de la superficie anterior de la mama es convexa y está ocupada por una prominencia de forma cilíndrica o cónica: la *papila mamaria* o *pezón.*

El pezón mide aproximadamente 1 cm de altura y de anchura. Su superficie no es uniforme. Su extremo libre es redondeado y está recorrido por surcos y sembrado de pequeñas aberturas, que son los orificios de los conductos lactíferos o conductos galactóforos. El número de estos orificios, llamados *poros lactíferos* o *poros galactóforos,* varía entre diez y veinte.

El extremo libre del pezón se halla a veces deprimido; en otras ocasiones, todo el pezón está hundido.

El pezón está rodeado por una superficie pigmentada anular de 4 a 5 cm de diámetro, denominada *aréola mamaria;* es rosada en la mujer joven pero toma un tinte más oscuro desde el principio del embarazo. Su superficie es irregular debido a la presencia de pequeñas eminencias denominadas *tubérculos de las glándulas areolares;* estas eminencias están constituidas por voluminosas glándulas sebáceas.

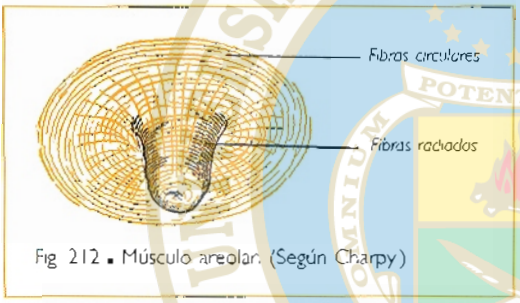

Fig. 212. - Músculo areolar. (Según Charpy.)

4. Estructura

a) REVESTIMIENTO CUTÁNEO. Se ha descrito al estudiar la configuración externa de la mama.

A la piel fina y móvil de la aréola mamaria y del pezón, están anexas las fibras musculares lisas subdérmicas, cuyo conjunto constituye el *músculo areolar* (fig. 212).

Este músculo está formado por fibras circulares y fibras radiadas.

Las *fibras circulares* se adhieren a la piel en la aréola; se extienden hasta la base del pezón, donde se entrelazan alrededor de los conductos excretores de la glándula.

Las *fibras radiadas* presentan una dirección perpendicular a las precedentes. Nacen de la dermis de la aréola, ascienden en el pezón y terminan en la dermis de éste.

b) GLÁNDULA MAMARIA. La glándula mamaria presenta casi la misma forma que la mama (fig. 213). Está cubierta directamente en toda su extensión por una lámina delgada de tejido fibroso, denominada por algunos autores *cápsula fibrosa* de la glándula mamaria. Esta cápsula no es una envoltura aislable, sino que forma cuerpo, sobre todo anteriormente, con la masa glandular.

La superficie de la glándula mamaria es regular y casi plana en la cara posterior de la masa glandular; el resto de su superficie es muy irregular. Además, su circunferencia presenta profundas y anchas incisuras; da origen lateralmente a un proceso lateral o proceso axilar.

La glándula mamaria está situada en el espesor del panículo adiposo, el cual forma para el cuerpo de la glándula una envoltura casi completa; en ésta pueden distinguirse una capa posterior y una capa anterior, que están unidas en la periferia de la glándula.

La *capa adiposa anterior* o *capa preglandular* se halla ausente en la región de la aréola mamaria, donde la glándula mamaria sólo está separada de la dermis y del músculo areolar por una delgada capa de tejido conjuntivo. En el resto, los cúmulos adiposos de la capa adiposa preglandular están contenidos en pequeños compartimientos, las *fosas adiposas,* formadas de la siguiente manera (fig. 213): la cara anterior de la glándula, muy irregular, está erizada de salientes laminares, y la cápsula fibrosa que los cubre se prolonga más allá de su vértice hasta la cara profunda de la piel, formando las *crestas fibrosas de la mama;* estas crestas, anastomosadas entre sí, limitan con la piel espacios llenos de tejido adiposo de la capa adiposa preglandular; estas celdas son las fosas adiposas (Duret).



Fig. 213 ▪ Corte sagital de la mama.

En esta capa también se encuentra un plexo arterial formado por las ramificaciones tegumentarias superficiales de las arterias de la mama, así como una red venosa superficial muy desarrollada, sobre todo en la época de gestación y lactancia.

La *capa adiposa posterior* o *capa retroglandular* es más delgada que la anterior. Las fosas adiposas no existen; sólo algunas trabéculas fibrosas se extienden desde la glándula a la fascia superficial y separan los cúmulos adiposos entre sí.

Esta lámina adiposa contiene una red arterial y numerosas venas.

RELACIONES DE LA GLÁNDULA MAMARIA CON LA FASCIA SUPERFICIAL Y CON EL TEJIDO CELULAR SUBCUTÁNEO. Aquí, como en todas las regiones donde existe un panículo adiposo y un tejido celular subcutáneo diferenciados, éstos están separados por una fascia superficial que limita profundamente el panículo adiposo (fig. 211).

La capa celular comprendida entre la fascia superficial y la fascia de los músculos pectoral mayor y serrato anterior es un tejido laminar laxo en el cual Chassaignac y después Richet han observado una *bolsa serosa submamaria.* La existencia de esta bolsa serosa debe ser poco frecuente, ya que otros investigadores nunca la han encontrado.

5. Constitución. Un corte sagital de la mama que pase por el pezón presenta un aspecto diferente durante la lactancia y fuera de los períodos de lactación.

Cuando secreta, la glándula presenta una porción periférica blanda y rojiza, y una porción central más consistente, recorrida por los conductos excretores de la glándula.

La glándula mamaria en reposo forma, por el contrario, una masa blanquecina y homogénea, de consistencia muy dura.

La glándula mamaria está constituida por varias glándulas independientes unas de otras, en número de diez a veinte; cada una de ellas constituye un *lóbulo,* y cada lóbulo representa una glándula arracimada que se divide en lobulillos y en ácinos.

a) CONDUCTOS LACTÍFEROS O CONDUCTOS GALACTÓFOROS. Cada lóbulo posee un conducto excretor, denominado *conducto lactífero* o *conducto galactóforo,* en el cual desembocan los conductos procedentes de los lobulillos. Los conductos lactíferos, en número igual al de los lóbulos, se dirigen por medio de un trayecto sinuoso hacia el pezón.

Presentan, antes de penetrar en el pezón, una dilatación de 1 a 1,5 cm de longitud y 0,5 cm de ancho, denominada *seno lactífero* o *seno galactóforo;* más allá del seno, los conductos lactíferos se dirigen en línea recta hacia el vértice del pezón, donde se abren en los *poros lactíferos* o *poros galactóforos.*

6. Vasos y nervios

a) ARTERIAS. ❑ La parte medial de la mama está irrigada por las ramas perforantes de la arteria torácica interna, que atraviesan los seis primeros espacios intercostales; la rama perforante principal, o *rama mamaria medial principal* (Salmon), atraviesa el segundo espacio. ❑ Las partes lateral e inferior reciben sus arterias de las arterias torácica lateral, subescapular, toracoacromial y torácica superior, que son ramas de la arteria axilar. Una de ellas es más importante que las demás: la *rama mamaria lateral principal* (Salmon). Finalmente, la mama recibe también algunas ramas de las arterias intercostales. La mayor parte de las arterias abordan la mama sobre todo por su cara superficial; las arterias retroglandulares son escasas (Salmon).

b) VENAS. Existe una red venosa superficial, sobre todo durante el embarazo y la lactancia, en la cual se reconoce algunas veces, alrededor de la aréola, un anillo anastomótico denominado *plexo venoso areolar* (de Haller); esta red superficial se vierte en las venas superficiales de las regiones vecinas.

Las venas profundas drenan en las venas torácicas laterales lateralmente, en la vena torácica interna medialmente y en las venas intercostales posteriormente.

c) VASOS LINFÁTICOS. Se distinguen tres categorías de colectores según sean tributarios de los nódulos linfáticos axilares, paraesternales o supraclaviculares.

NÓDULOS LINFÁTICOS AXILARES. *Vía principal.* Los vasos linfáticos de la mama drenan en su mayor parte en una red subareolar, de la cual parten dos troncos linfáticos principales que se dirigen hacia la axila. Reciben, en el curso de su trayecto, los colectores procedentes de las porciones superior e inferior de la glándula y terminan en los nódulos linfáticos axilares pectorales, después de haber rodeado el borde inferior del músculo pectoral mayor.

Los vasos linfáticos de una región mamaria pueden desembocar en los nódulos linfáticos axilares del lado opuesto (Rieffel, Œlsner).

Vía transpectoral. Los colectores originados en la cara profunda de la mama a menudo alcanzan, a través del músculo pectoral mayor y de la fascia clavipectoral, los nódulos linfáticos apicales. Estas vías linfáticas pueden estar interrumpidas por nódulos linfáticos axilares interpectorales.

Vía retropectoral. Otros vasos linfáticos rodean el borde inferior del músculo pectoral mayor y desembocan en los nódulos linfáticos apicales, pasando posteriormente a los músculos pectorales o entre el músculo pectoral mayor y el músculo pectoral menor.

NÓDULOS LINFÁTICOS PARAESTERNALES. Existen normalmente troncos linfáticos que proceden de la porción medial de la glándula, atraviesan el músculo pectoral mayor y los espacios intercostales, normalmente el tercero y el cuarto (o alternativamente el primero y el segundo) (Dessaint), y terminan en los nódulos linfáticos paraesternales.

NÓDULOS LINFÁTICOS SUPRACLAVICULARES. Monard y Guénin han identificado un tronco linfático que se dirige directamente desde la porción superior de la glándula hasta los nódulos linfáticos supraclaviculares, pasando inferiormente a la clavícula. Este colector es poco frecuente.

d) NERVIOS. Los ramos cutáneos proceden de los nervios supraclaviculares del plexo cervical, del ramo cutáneo anterior y del ramo cutáneo lateral de los nervios intercostales segundo, tercero, cuarto, quinto y sexto. Estos ramos cutáneos inervan también la mama.

B. Proyección parietal de las vísceras torácicas

PROYECCIÓN DEL CORAZÓN SOBRE LA PARED TORÁCICA ANTERIOR. El corazón presenta, por medio del pericardio, relaciones estrechas con otros órganos contenidos en la cavidad torácica, y también con las paredes de dicha cavidad.

La *cara anterior* o *cara esternocostal* del corazón se relaciona con el timo o sus vestigios, con los pulmones y las pleuras, que se insinúan entre el pericardio y la pared torácica (fig. 203), con los vasos torácicos internos y el músculo transverso del tórax y con el plastrón esternocostal.

No es necesario insistir en la importancia que reviste el conocimiento preciso de la zona de la pared torácica anterior relacionada con el corazón. Sin embargo, esta zona, denominada *área cardíaca,* varía con la forma del tórax y según si el eje mayor del corazón es más o menos vertical u horizontal.

Cuando el tórax presenta dimensiones medias, es decir, cuando el ángulo infraesternal es normal, el área cardíaca es un cuadrilátero cuyos cuatro ángulos ocupan los pun-

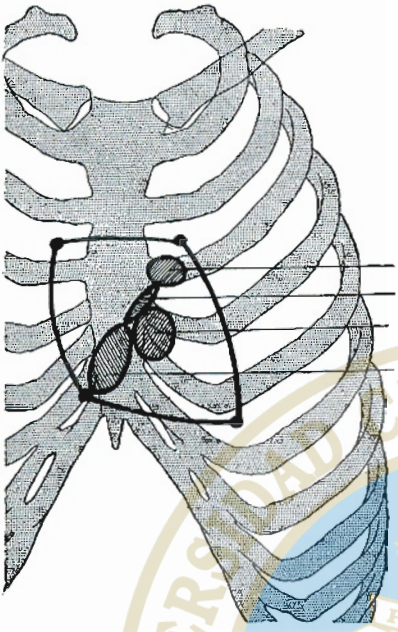

Fig. 214 ▪ Proyección del corazón y de los orificios valvulares del corazón sobre la pared torácica.

tos siguientes: ❑ los dos ángulos superiores están situados a los lados del esternón, en la parte media del segundo espacio intercostal y a 1 cm aproximadamente del borde lateral del esternón; ❑ el ángulo inferior derecho corresponde al extremo esternal del sexto espacio intercostal derecho; ❑ finalmente, el ángulo inferior izquierdo está situado en el quinto espacio intercostal izquierdo, un poco inferior y medial al pezón, a 8 cm aproximadamente de la línea media (fig. 214).

Los pulmones y las pleuras se extienden a cada lado, entre el pericardio y el corazón por una parte y el plastrón esternocostal por otra. Más adelante señalaremos cuáles son las líneas de proyección sobre la pared torácica del borde anterior de los pulmones y de los recesos costomediastínicos anteriores. A partir de la superposición de estas líneas sobre el área cardíaca, será fácil deducir los límites de la región de la cara anterior del corazón y del pericardio en relación directa con la pared torácica.

■ **PROYECCIÓN DE LA PLEURA SOBRE EL TÓRAX.** Por *topografía toracopleural* se entiende la descripción de las relaciones que la pared torácica presenta con los límites de la pleura, es decir, con la cúpula pleural y los recesos costomediastínico anterior, costodiafragmático y costomediastínico posterior.

1. Cúpula pleural. La cúpula pleural presenta las mismas relaciones que el vértice del pulmón.

2. Receso costomediastínico anterior. *A la derecha,* el receso presenta relaciones casi semejantes a las del borde anterior del pulmón derecho que, en la respiración tranquila y en el cadáver, está muy próximo al receso costomediastínico anterior (fig. 215). A veces, el receso derecho es anterior al receso izquierdo o a la inversa.

A la izquierda, el receso costomediastínico anterior se proyecta casi sobre la misma línea que el borde anterior del pulmón, desde el vértice hasta el cuarto cartílago costal; inferiormente a dicho cartílago, el pulmón izquierdo se aleja notablemente del receso costomediastínico, ya que éste es menos oblicuo lateralmente y se separa mucho menos que el pulmón de la línea media y del esternón (figs. 186 y 215). De este modo, el receso cruza el quinto espacio intercostal 1 o 1,5 cm en sentido lateral al esternón, y deja al descubierto

el pericardio solamente a la altura del extremo medial de este espacio; alcanza el sexto cartílago costal aproximadamente a 2 cm del borde lateral del esternón (fig. 186).

3. Receso costodiafragmático. El receso costodiafragmático se inicia en el extremo inferior del receso costomediastínico anterior, es decir, a la altura del extremo medial del sexto cartílago costal derecho y, sobre dicho cartílago, a 2 cm del borde del esternón, a la izquierda. Desde ese punto, el receso se dirige inferior y posteriormente y cruza la décima costilla a la altura de la línea axilar media y la undécima costilla a unos 10 cm aproximadamente de la línea media (figs. 186 y 187). A continuación, el receso costodiafragmático se dirige primero directamente en sentido medial y después medial y superiormente, y termina a la altura de un punto de la columna vertebral comprendido entre el borde inferior de la duodécima costilla superiormente y el borde superior o la parte media de la primera vértebra lumbar inferiormente (Dufour).

Sus relaciones con la duodécima costilla varían según si la costilla es larga o corta; si es larga, el receso la cruza a 7 u 8 cm de la línea media; si es corta, la pleura la rebasa inferiormente en toda su longitud.

En resumen, el receso costodiafragmático cruza la duodécima costilla (cuando es larga) a 8 cm de la línea media y la undécima costilla a 10 cm; además, anteriormente a la undécima costilla, el receso costodiafragmático se sitúa, como señala Farabeuf, casi a un través de dedo pulgar superior al arco costal.

Como muestra la comparación entre la topografía toracopulmonar y la topografía toracopleural, la pleura parietal se extiende en sentido marcadamente inferior al borde inferior costal de los pulmones; en la mayor parte de la región pleural subpulmonar, la pleura costal se une estrechamente a la pleura diafragmática en el curso de la respiración, constituyendo la *zona muda de la pleura* (Huard y Montagné), así denominada porque, en toda la extensión de esta zona, la simple apertura de la cavidad pleural normal no produce neumotórax.

4. Receso costomediastínico posterior. Este receso sigue, a cada lado, la línea de unión de la cara lateral con la cara anterior de los cuerpos vertebrales.

CONTENIDO DE LA CAVIDAD TORÁCICA

Todos los órganos contenidos en la cavidad torácica han sido estudiados desde un doble punto de vista descriptivo y topográfico.

Sin embargo, hay una región del tórax, el *mediastino,* que debemos examinar a fin de obtener una visión de conjunto de las relaciones existentes entre todos los órganos de esta región.

MEDIASTINO.

Las partes laterales de la cavidad torácica, ocupadas por los pulmones y las pleuras, constituyen las *regiones pleuropulmonares.* El *mediastino* es la región media del tórax, que separa las regiones pleuropulmonares una de otra.

1. Límites. El mediastino está limitado por el plastrón esternocostal anteriormente, la columna vertebral posteriormente, las pleuras y los pulmones lateralmente, el diafragma inferiormente y la base del cuello superiormente.

El límite superior del mediastino es totalmente ficticio, porque el extremo superior de esta región es, en su totalidad, un lugar de paso para los órganos que se extienden desde el tórax hacia el cuello y los miembros superiores, o a la inversa.

2. División. El mediastino se divide, con fines descriptivos, en dos porciones: una situada superiormente, el *mediastino superior,* y otra situada inferiormente, el *mediastino inferior,* que a su vez se subdivide en *mediastino anterior, mediastino medio* y *mediastino posterior.*

Los límites entre el mediastino superior y el inferior se hallan determinados por un plano transversal que pasa inferiormente al cuerpo de la cuarta vértebra torácica.

El *mediastino superior* contiene el arco de la aorta, la arteria braquiocefálica, las arterias carótida común y subclavia izquierdas, las venas braquiocefálicas y la porción

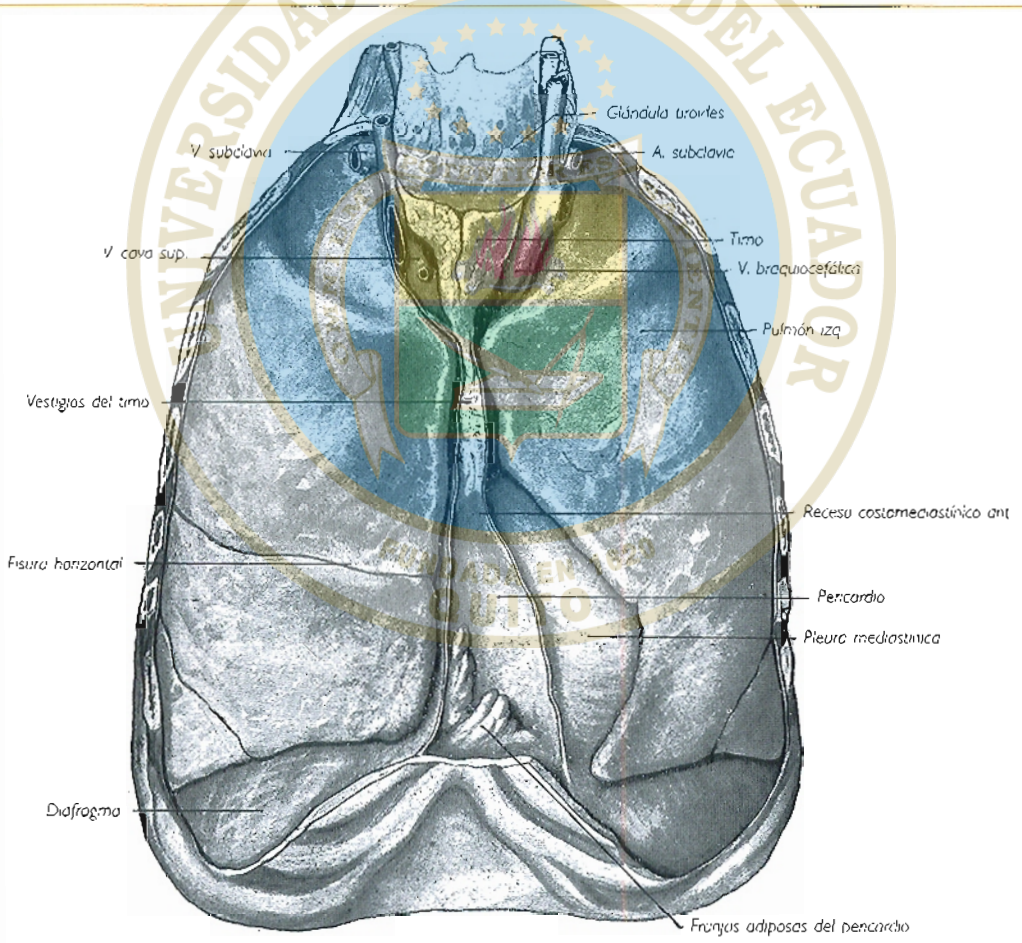

Fig. 215 . Pulmones y pericardio (visión anterior). Relaciones de los recesos pleurales costomediastínicos anteriores con los pulmones y con el pericardio.

superior de la cava superior, el conducto torácico, los nervios vagos, laríngeos recurrentes y frénicos, la tráquea, el esófago, el timo o sus restos y nódulos linfáticos paratraqueales, mediastínicos anteriores y traqueobronquiales.

El *mediastino anterior* se sitúa entre el plastrón esternocostal anteriormente y el pericardio posteriormente. Contiene los ligamentos esternopericárdicos, ramas de la arteria torácica interna, el timo o sus restos, y nódulos linfáticos prepericárdicos.

El *mediastino medio* contiene el pericardio, el corazón, la porción ascendente de la aorta, la porción inferior de la vena cava superior, la vena ácigos, las venas pulmonares, los nervios frénicos, el plexo cardíaco, la bifurcación traqueal, los bronquios principales y los nódulos linfáticos traqueobronquiales.

El *mediastino posterior* se encuentra delimitado anteriormente por la bifurcación traqueal, los vasos pulmonares, el pericardio y la parte posterior de la cara superior del diafragma, y posteriormente por la columna vertebral. Contiene la aorta torácica, las venas ácigos y hemiácigos, el conducto torácico, los nervios vagos y esplácnicos mayores y menores, el esófago y los nódulos linfáticos mediastínicos posteriores.

Describiremos topográficamente, de anterior a posterior, todas las relaciones de las diferentes estructuras que se sitúan en el mediastino.

Cuando se retira el plastrón esternocostal, se aprecia la cara anterior del mediastino entre los recesos pleurales costomediastínicos anteriores (fig. 215).



Fig. 216 • Corte transversal que pasa por la porción inferior del cuello y por la parte superior de la segunda vértebra torácica

Esta cara es alargada de superior a inferior, «en forma de reloj de arena». En efecto, es más estrecha en su parte media desde los segundos hasta los cuartos cartílagos costales, en tanto que se ensancha gradualmente hacia sus extremos.

La parte anterior del mediastino está ocupada superiormente por el timo o sus vestigios adiposos, e inferiormente por el pericardio.

Estos órganos están cubiertos anteriormente por una capa celular que contiene: *a)* superiormente, profundo al músculo transverso del tórax y a la altura del extremo medial de los tres primeros espacios intercostales, los vasos torácicos internos y los nódulos linfáticos paraesternales, y *b)* inferiormente, los nódulos linfáticos prepericárdicos. Esta capa celular está atravesada además por los ligamentos esternopericárdicos superior e inferior.

La cara anterior del mediastino es estrecha porque las pleuras y los pulmones se insinúan entre el pericardio fibroso y la pared torácica.

La región en la cual el *pericardio* se corresponde directamente con la pared es lineal, desde los segundos hasta los cuartos cartílagos costales. Inferiormente a estos últimos, se ensancha progresivamente de superior a inferior y adquiere la forma de un triángulo cuya base se extiende desde el extremo medial del sexto cartílago costal derecho hasta el punto donde el receso costomediastínico anterior izquierdo cruza el límite inferior del área cardíaca (fig. 215). Este punto se sitúa generalmente en el sexto cartílago costal, a 1,5 cm más o menos lateral a una vertical tangente al borde lateral izquierdo del esternón.

A los lados, esta zona triangular del pericardio, directamente retroesternocostal, está limitada por los recesos costomediastínicos anteriores. El receso costomediastínico anterior derecho sigue este triángulo desde un punto medio, situado a la altura de los cuartos cartílagos costales, hasta el extremo medial del sexto cartílago costal. La línea de proyección del receso costomediastínico izquierdo se halla mucho más inclinada inferior y lateralmente que la precedente. Parte del mismo punto medio, situado a la altura de los cuartos cartílagos costales, y termina en el sexto cartílago costal a 1,5 cm del esternón. Esta línea cruza el quinto espacio intercostal a cierta distancia del esternón, de tal manera que el pericardio está en relación con las partes blandas de este espacio directamente, es decir, sin interposición de la pleura, a lo largo de 1,5 cm a partir del borde izquierdo del esternón. Dado que los vasos torácicos internos están a menos de 1 cm lateralmente al borde lateral del esternón, el lugar de elección para la paracentesis del pericardio por vía intercostal se encuentra en el extremo medial del quinto espacio intercostal izquierdo, en contacto con el esternón.

A los lados, el pericardio se halla bastante unido a la pleura mediastínica por medio de una delgada capa de tejido conjuntivo denso, que deriva de la fascia endotorácica. Sin embargo, las dos membranas pueden separarse.

En el tejido conjuntivo denso que las une discurren los *nervios frénicos,* acompañados por los *vasos pericardiofrénicos.* El nervio frénico derecho desciende en vertical, pasa inmediatamente en sentido anterior a la raíz pulmonar derecha y después sobre la cara lateral de la vena cava inferior, de la cual está siempre separado por la vaina pericárdica de la vena y por el ligamento frenopericárdico derecho. El nervio frénico izquierdo pasa aproximadamente 2 cm anterior a la raíz pulmonar izquierda y alcanza

el diafragma unos 2 cm posteriormente al vértice del corazón; en la proximidad inmediata de los dos nervios frénicos se localizan los nódulos linfáticos frénicos superiores.

Ya hemos descrito en detalle las relaciones que existen entre el pericardio y el corazón.

El *timo,* que con el pericardio ocupa la porción anterior del mediastino, está contenido en una celda fibrosa denominada *celda tímica* (v. tomo 1). La pared anterior de la celda tímica está formada por la hoja profunda de la lámina pretraqueal de la fascia cervical superiormente y por el ligamento esternopericárdico inferiormente; su pared posterior está constituida por la *fascia tiropericárdica* y por el pericardio subyacente a ésta; por último, lateralmente, la celda tímica está limitada por las vainas carotídeas y por las membranas fibrosas que unen las venas braquiocefálicas a los vasos torácicos internos, a la clavícula y al primer cartílago costal.

Posteriormente al timo y superiormente al corazón, se encuentran los grandes troncos vasculares arteriales y venosos (fig. 120).

Un primer plano, venoso, está constituido por las *venas braquiocefálicas* y por la *vena cava superior* (fig. 120). La vena braquiocefálica izquierda y las venas tiroideas inferiores, que son tributarias de este tronco, están situadas en el plano de la fascia tiroperi-

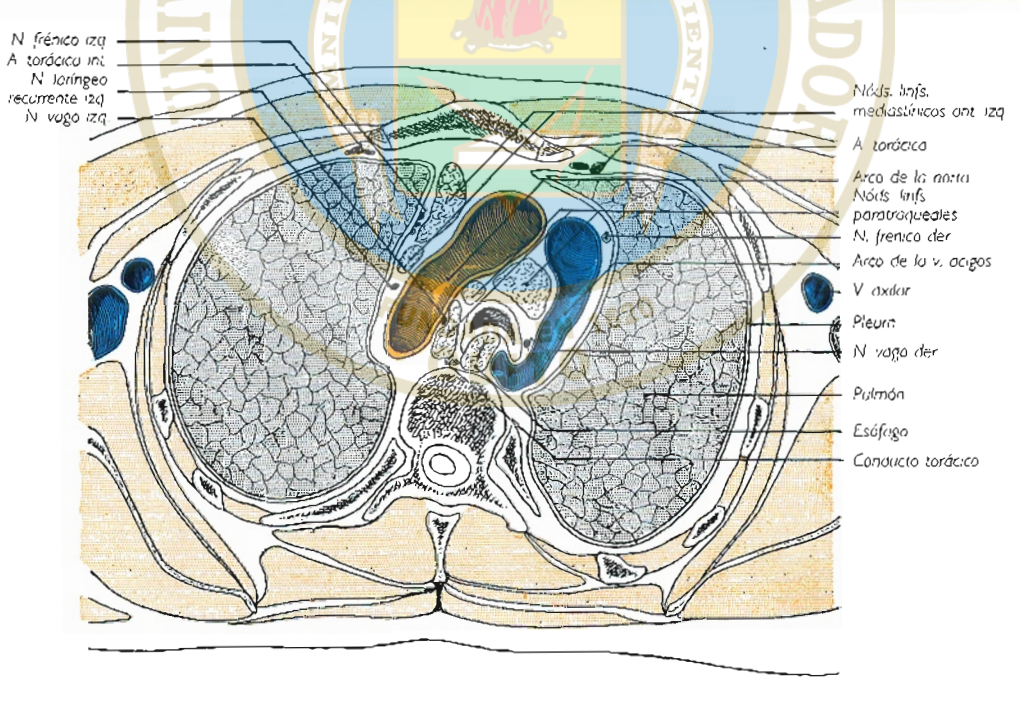

Fig. 217 ▪ Corte transversal del tórax que pasa por el arco de la aorta, el arco de la vena ácigos y la cuarta vértebra torácica (Nótese el desarrollo anormal, patológico, de los nódulos linfáticos mediastínicos anteriores.)

cárdica que las envuelve (v. tomo 1). A lo largo de estos troncos del plano venoso están dispuestos los nódulos linfáticos *mediastínicos anteriores.*

Un segundo plano, arterial, está situado posterior al plano venoso. Se compone de: ❑ *a)* los dos troncos del pedículo arterial del corazón, la aorta y el tronco pulmonar, y ❑ *b)* las dos primeras ramas que nacen del arco de la aorta, que son el tronco braquiocefálico y la arteria carótida común izquierda (fig. 120). ❑ La arteria subclavia izquierda y el conducto torácico, que ascienden lateralmente a la tráquea y al esófago, son posteriores, así como la porción terminal del arco de la aorta.

La *aorta ascendente* y el *tronco pulmonar* están casi totalmente envueltos en el pericardio. El pericardio seroso que les proporciona una vaina común constituye, posteriormente a ellos, el *seno transverso del pericardio,* que separa el pedículo arterial del corazón de su pedículo venoso.

Los *nódulos linfáticos mediastínicos anteriores* izquierdos están escalonados anteriormente y a la izquierda del arco de la aorta y de la arteria carótida común izquierda.

Superiormente al pericardio, numerosos nervios discurren entre los troncos vasculares (fig. 217).

El *nervio vago derecho* pasa entre la arteria y la vena subclavias derechas, da origen al nervio laríngeo recurrente derecho a la altura de la cara inferior de esta arteria, y después desciende primero lateral y luego posteriormente al tronco braquiocefálico.

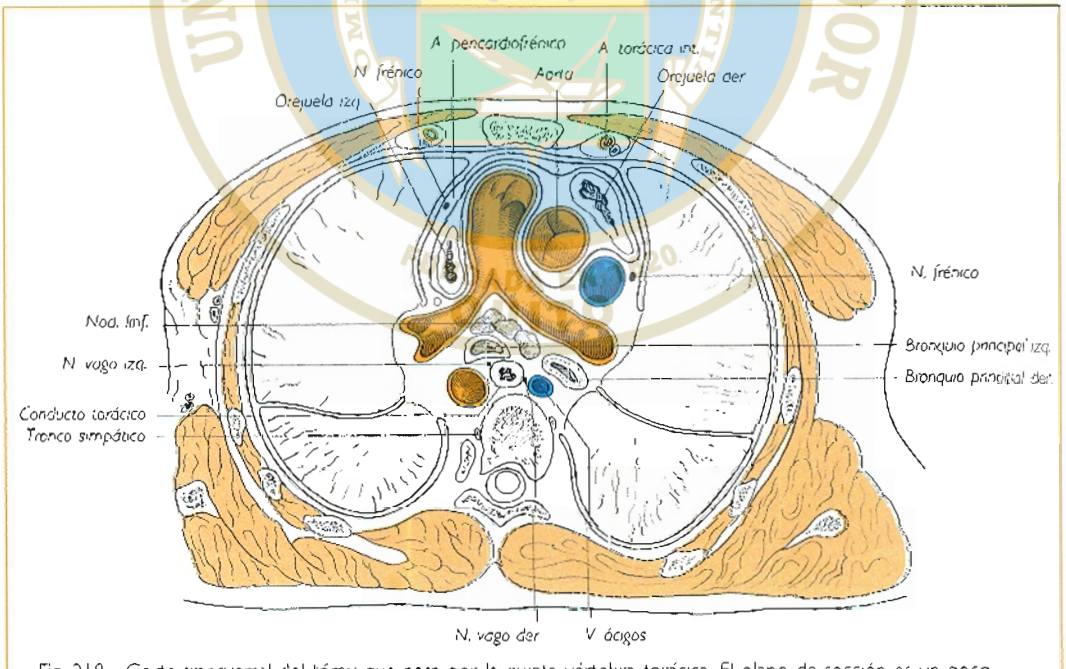

Fig. 218 ▪ Corte transversal del tórax que pasa por la quinta vértebra torácica. El plano de sección es un poco oblicuo y más bajo anterior que posteriormente.

De este modo llega a la cara lateral derecha de la tráquea, donde volvemos a encontrarlo.

El *nervio vago izquierdo* desciende primero por la cara lateral de la arteria carótida común izquierda, de superior a inferior y de posterior a anterior; cruza después la cara anterolateral del arco de la aorta, siguiendo una dirección oblicua inferior y posterior y pasa posterior a la raíz pulmonar izquierda.

El *nervio laríngeo recurrente izquierdo* nace del nervio vago a la altura de la cara inferior del arco de la aorta. Bordea esta cara y pasa por el ángulo de unión del ligamento arterioso y del arco de la aorta (fig. 217) o inferiormente a dicho ligamento.

El *nervio frénico derecho* desciende al principio posterior y lateral a la vena braquiocefálica derecha y después por la cara lateral de la vena cava superior.

El *nervio frénico izquierdo* pasa a escasa distancia anterior y lateralmente al arco de la aorta.

Los *plexos cardíacos anterior y posterior* se extienden por las caras anterior y posterior del arco de la aorta. El ganglio cardíaco superior está situado a la altura de la cara inferior del arco de la aorta.

Posteriormente a este plano se encuentran la tráquea y los bronquios, el esófago torácico, la porción terminal del arco de la aorta y la porción descendente de la aorta torácica, la porción intratorácica de la arteria subclavia izquierda, las ramas colatera-

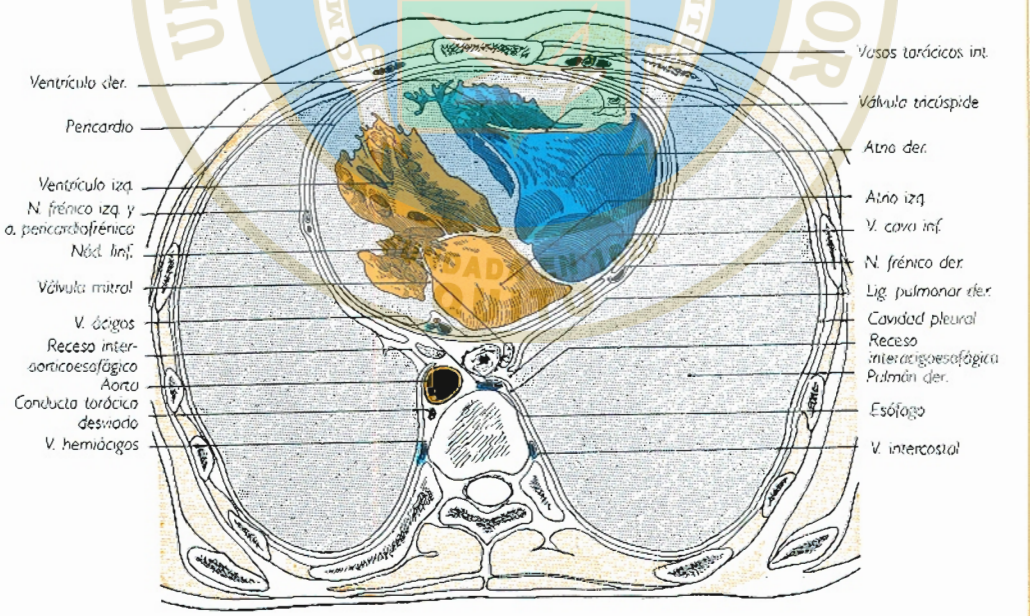

Fig. 219 ▪ Corte transversal del tórax que pasa por la séptima vértebra torácica. En este corte, el conducto torácico, en lugar de ocupar su posición normal anterior a la columna vertebral, entre la aorta y la vena ácigos, se sitúa posterior a la aorta, en el lado izquierdo de la columna vertebral.

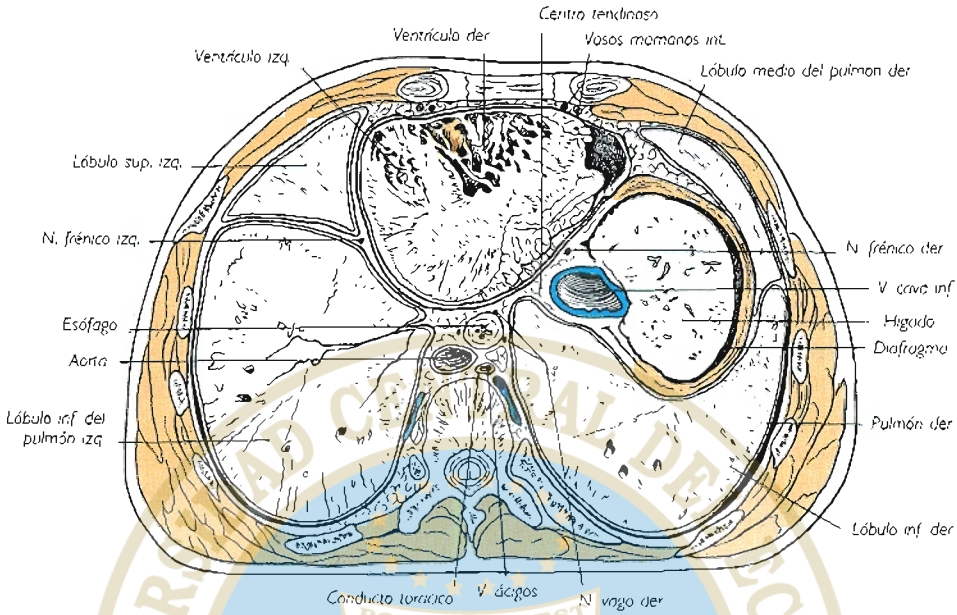

Fig. 220 ▪ Corte transversal del tórax que pasa por la novena vértebra torácica. La cúpula diafragmática derecha ha sido seccionada, así como la cara superior del lóbulo derecho del hígado.

les de la aorta torácica descendente, el conducto torácico, las venas del sistema ácigos, los nervios vagos, los nódulos linfáticos traqueobronquiales y los nódulos linfáticos mediastínicos posteriores.

La *tráquea,* ligeramente desviada hacia la derecha por el arco de la aorta, que se apoya en ella, se divide en dos bronquios principales a la altura de la quinta vértebra torácica o del disco intervertebral que separa la quinta de la sexta vértebra torácica.

Es posterior a la fascia tiropericárdica y a los grandes vasos del mediastino medio (v. *Vasos del tronco*).

Se sitúa también posterior a los elementos anteriores de los *nódulos linfáticos paratraqueales derechos.* Estos nódulos, en efecto, están situados en un compartimiento (Baréty) limitado posteriormente por la cara anterolateral derecha de la tráquea, anteriormente por la vena cava superior y la vena braquiocefálica derecha, medialmente por la porción superior de la porción ascendente de la aorta y el tronco braquiocefálico e inferiormente por el arco de la vena ácigos.

Los nódulos linfáticos paratraqueales izquierdos siguen el borde posterolateral de la tráquea (v. más adelante).

La *bifurcación de la tráquea* está en relación anteriormente con la arteria pulmonar derecha que la cubre (fig. 221); posteriormente a ella, pasan a veces las ramas bronquiales derechas de la aorta torácica descendente, y la red nerviosa intermedia que une entre sí los dos plexos pulmonares. El ángulo de bifurcación traqueal está ocupado por los nódulos linfáticos traqueobronquiales inferiores.

Alrededor de los bronquios principales están agrupados los elementos que constituyen las *raíces pulmonares:* ❑ las *ramas bronquiales de la aorta torácica descendente* están situadas, en cada raíz pulmonar, posterior o anteriormente al bronquio principal; ❑ la *arteria pulmonar* es anterior al bronquio principal a la derecha, y anterior primero y superior después al bronquio principal a la izquierda; ❑ las *venas pulmonares* ocupan la porción anteroinferior de la raíz pulmonar: la vena pulmonar derecha superior es a la vez prebronquial y prearterial; la vena pulmonar izquierda superior es frecuentemente prebronquial y no suele invadir la cara anterior de la arteria; las venas pulmonares inferiores, derecha e izquierda, son subbronquiales; ❑ los *vasos linfáticos* están situados a lo largo de los bronquios y de los vasos de la raíz pulmonar; ❑ el *plexo pulmonar* se despliega alrededor de la raíz pulmonar y se desarrolla sobre todo posteriormente; ❑ finalmente, los *nódulos linfáticos broncopulmonares* están dispuestos en los intervalos comprendidos entre los elementos de la raíz pulmonar, en el hilio pulmonar y en las regiones vecinas.

La raíz pulmonar tiene su límite a la altura del hilio pulmonar.

El *hilio pulmonar* es la parte de la superficie mediastínica del pulmón a través de la cual los elementos que constituyen la raíz pulmonar penetran y se pierden en la masa pulmonar*.

El *esófago* es posterior a la tráquea, pero la rebasa a la izquierda debido a la inclinación del esófago a la izquierda desde su origen hasta el arco de la aorta y también a causa de la desviación de la tráquea hacia la derecha.

Anteriormente a su borde izquierdo, asciende el nervio *laríngeo recurrente izquierdo,* acompañado por los nódulos linfáticos recurrenciales izquierdos (fig. 207).

La cara anterior del esófago puede estar cruzada, posteriormente a la bifurcación de la tráquea, por la rama bronquial derecha. Inmediatamente inferior a la tráquea, es decir, en el ángulo de bifurcación traqueal, la cara anterior del esófago se corresponde con los nódulos linfáticos traqueobronquiales inferiores y, anteriormente a éstos, con el tronco pulmonar. Más inferiormente, está en relación con el pericardio, el seno oblicuo del pericardio y el atrio izquierdo.

Los bordes laterales del esófago están bordeados, inferiormente a las raíces pulmonares, por el *ligamento pulmonar* correspondiente (fig. 203).

El *arco de la aorta* cruza de anterior a posterior la tráquea, el nervio laríngeo recurrente izquierdo, el borde izquierdo del esófago y el conducto torácico; termina posteriormente en la cara lateral izquierda de la cuarta vértebra torácica (fig. 221).

La *aorta torácica descendente* está situada, superiormente, posterior a la raíz pulmonar y a la izquierda y posterior al esófago, pero a medida que desciende se aproxima a la línea media, de manera que se sitúa primero posterior al esófago y después posterior y a la derecha de éste (fig. 203).

* Ciertos autores describen el hilio pulmonar como una *encrucijada,* un *cráter* excavado en el pulmón, de extensión y profundidad indeterminadas, en el cual la masa pulmonar está constituida por las primeras divisiones de los bronquios principales y los vasos pulmonares. Esta definición es análoga a la del seno renal, con la diferencia de que el seno renal se halla bien limitado, en tanto que el hilio pulmonar, según esta concepción, no lo está. Ahora bien, el seno renal, aunque se halle bien limitado, no es equivalente al hilio pulmonar

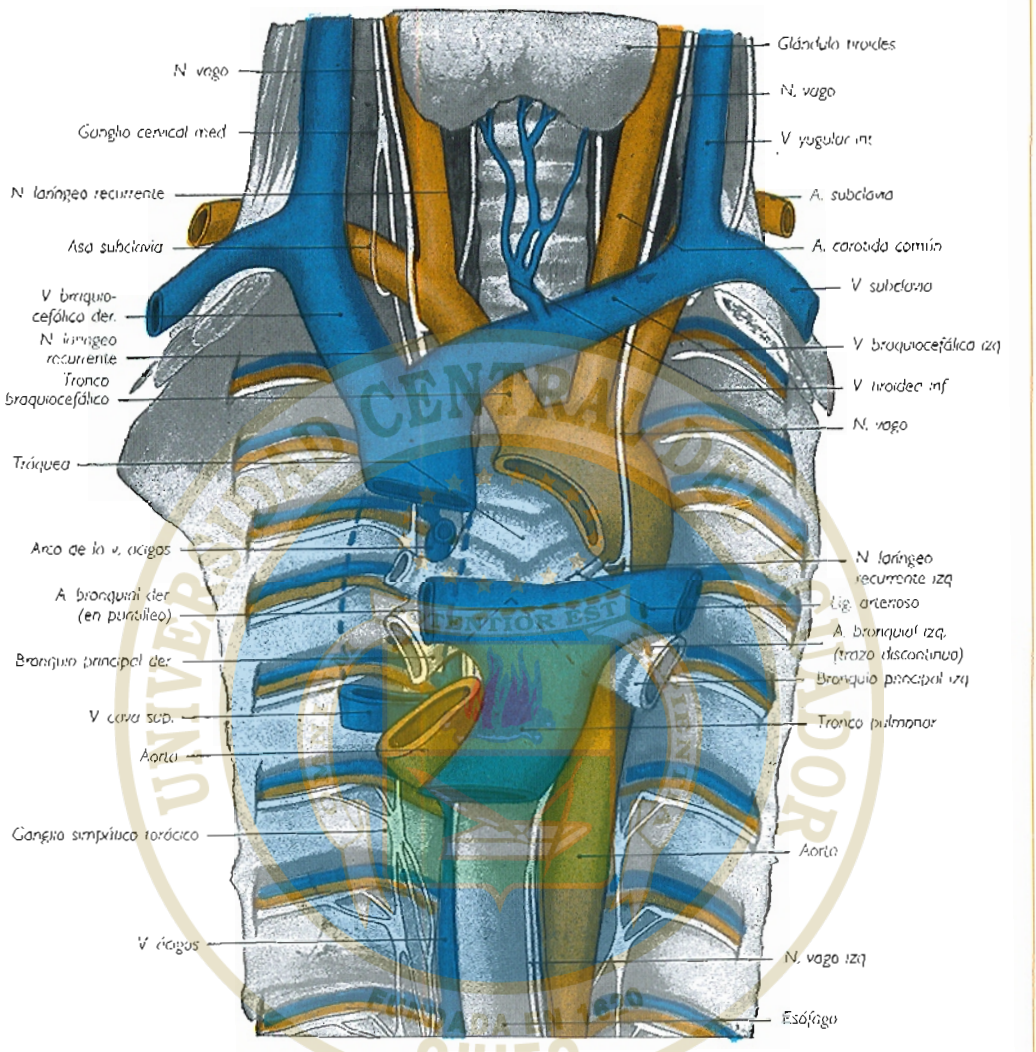

Fig. 221 . Porción posterior del mediastino superior y del mediastino posterior (visión anterior.)

Las *arterias intercostales posteriores* se hallan directamente aplicadas sobre la columna vertebral y forman, con los vasos linfáticos aferentes del conducto torácico y los nódulos linfáticos prevertebrales, el plano vascular posterior más profundo.

La *arteria subclavia izquierda* asciende, casi verticalmente, superior al arco de la aorta, posterior a la arteria carótida común y al nervio vago izquierdos, anterior a la columna vertebral, lateral a la tráquea, el esófago y el conducto torácico y medial a la pleura y al pulmón izquierdos (fig. 216).

El *conducto torácico* se dirige, a partir de su origen, a lo largo del flanco derecho de la aorta. Por tanto, asciende oblicuamente en sentido superior y hacia la izquierda, cla-

ramente a la izquierda de la vena ácigos, anterior a las arterias intercostales posteriores derechas y a las porciones terminales, de dirección transversal, de las venas hemiácigos y hemiácigos accesoria o de su tronco común. Cruza enseguida la cara medial del arco de la aorta y desciende medialmente a la arteria subclavia izquierda hasta la base del cuello.

El *sistema de las venas ácigos* está situado en las partes laterales de la cara anterior de la columna vertebral.

La *vena ácigos* asciende anterior a las arterias intercostales posteriores, a la derecha del conducto torácico, y posterior al esófago y a la raíz pulmonar derecha. El arco de la vena ácigos rodea superiormente esta raíz, lateralmente a la cara lateral derecha de la tráquea y del nervio vago derecho (fig. 217).

Las *venas hemiácigos* son laterales y posteriores a la aorta. Su segmento terminal transversal, por el cual desembocan en la vena ácigos, es posterior a la aorta y al conducto torácico.

Los *nervios vagos* descienden a lo largo de la parte posterior del mediastino. ❑ El *nervio vago derecho* discurre primero sobre el tronco braquiocefálico y a continuación por la cara lateral de la tráquea; pasa medial al arco de la vena ácigos y después posterior a la raíz pulmonar derecha, donde contribuye a formar el plexo pulmonar derecho. Inferiormente a la raíz pulmonar, el nervio vago derecho se aplica primero al borde derecho y después a la cara posterior del esófago. ❑ El *nervio vago izquierdo,* que hemos seguido hasta la cara inferior del arco de la aorta, desciende después posterior a la raíz pulmonar izquierda, donde participa en la constitución del plexo pulmonar izquierdo. Es anterior a la aorta torácica descendente; más inferiormente, el nervio vago sigue primero el borde izquierdo y después la cara anterior del esófago. A la altura de la cara inferior del arco de la aorta, da origen al nervio laríngeo recurrente izquierdo, que pasa inferior al ligamento arterioso o por el punto de unión de éste con el arco de la aorta. Encontramos, inferior a la aorta y en contacto con el nervio laríngeo recurrente izquierdo, el *nódulo linfático del ligamento arterioso,* que se encuentra en el origen de los nódulos linfáticos recurrentes izquierdos.

Los *nervios del plexo cardíaco posterior* descienden por las caras anterior y laterales de la tráquea para pasar posteriores al arco de la aorta y alcanzar la parte anterior del mediastino medio.

El *tronco simpático torácico* no está situado en el mediastino propiamente dicho, ya que se encuentra a cada lado, posterior a los pulmones y a las pleuras, en las regiones pleuropulmonares. Ahora bien, existen algunos ramos superiores procedentes de los cuatro o cinco primeros ganglios torácicos, que terminan en los órganos de la porción posterior del mediastino, especialmente en la aorta; otros se dirigen al plexo pulmonar posterior.

Los *nódulos linfáticos mediastínicos posteriores* se encuentran en los bordes laterales y en las caras del esófago, diseminados en el tejido conjuntivo del mediastino posterior.

El *tejido conjuntivo* rodea todos los órganos contenidos en la parte posterior del mediastino. Este tejido, generalmente *laxo,* se condensa en ciertos lugares, por ejem-

plo alrededor del esófago, donde forma una *vaina periesofágica* o *adventicia del esófago* (A. A. P. Monteiro).

Las *pleuras* que limitan lateralmente la porción posterior del mediastino se insinúan en las depresiones comprendidas entre los órganos vecinos. Así, estas hojas pleurales emiten, posteriormente al esófago y anteriormente a la vena ácigos a la derecha y a la aorta a la izquierda, unas prolongaciones denominadas *recesos pleurales vertebromediastínicos derecho e izquierdo*. Estos fondos de saco aumentan en profundidad de superior a inferior, y están unidos entre sí, en la parte inferior del mediastino posterior, por una membrana fibrocelular frontal retroesofágica: se trata del *ligamento interpleural* (de Morosow). Este ligamento debe considerarse una porción mejor diferenciada y más resistente de la adventicia del esófago señalada por Monteiro.

La pleura izquierda da origen además, superiormente a la aorta y posteriormente a la arteria subclavia izquierda, a un *receso supraaórtico* ocupado por tejido pulmonar.

ESPACIO INFRAMEDIASTÍNICO POSTERIOR. Es la porción más declive del mediastino posterior (Rossi). Prolonga el mediastino, inferiormente al plano transversal que pasa por los recesos inferiores de la pleura.



Fig. 222 ▪ Espacio inframediastínico posterior en un corte esquemático horizontal que pasa entre la duodécima vértebra torácica y la primera vértebra lumbar (Según J. Meillere y Bréhant.)

Se trata de un ángulo diedro agudo, subyacente al receso pleural vertebrodiafragmático, abierto superiormente entre el diafragma anteriormente y la columna vertebral posteriormente.

En un corte transversal, presenta el aspecto de una media luna cuya concavidad se amolda a la prominencia del cuerpo de la duodécima vértebra torácica.

Está limitado anteriormente por la cara posterior de los pilares del diafragma y por las fibras musculares que nacen de ellos; a esta altura, los pilares dan paso a la aor-

ta. Se corresponde posteriormente con la cara anterior de los cuerpos vertebrales de la duodécima vértebra torácica y de la primera vértebra lumbar, así como con el disco intervertebral correspondiente. Lateralmente, este espacio se detiene en una línea curva convencional, oblicua de superior a inferior y de posterior a anterior, que se extiende desde la cara lateral del cuerpo de la duodécima vértebra torácica hasta la inserción de los pilares (Paturet). Inferiormente, el espacio inframediastínico está cerrado por la inserción vertebral de los pilares del diafragma sobre los cuerpos vertebrales de las vértebras lumbares primera y segunda; superiormente, el espacio se abre sobre la línea media en el tejido celular del mediastino posterior; no obstante, este límite superior puede estar artificialmente representado por el plano horizontal que sigue el borde de los dos recesos inferiores de la pleura, aproximadamente en el tercio superior de la duodécima vértebra torácica (Paturet).

En el espacio inframediastínico se encuentran los órganos posteriores que atraviesan el diafragma, en particular la aorta, el tronco simpático y los nervios esplácnicos, que pueden ser abordados en esta región por la vía mediastínica posterior.

La aorta está situada en la línea media entre los dos pilares del diafragma, anterior al ligamento longitudinal anterior; se halla rodeada por una vaina densa que se adhiere más o menos a la cara posterior de la porción vertical del diafragma. Antes de atravesar su hiato, da origen a: las ramas frénicas superiores, inconstantes y destinadas a los pilares, las arterias subcostales, que nacen de su cara posterior, y las primeras arterias lumbares, que surgen lateralmente. Virno ha designado con el término de *compartimientos lateroaórticos derecho e izquierdo* los canales, laterales a la aorta, que alojan los vasos y nervios del espacio inframediastínico.

El conducto torácico es generalmente posterior al borde derecho de la aorta.

Las dos raíces de origen de las venas ácigos y hemiácigos se fusionan en el espacio inframediastínico posterior. En la parte superior del espacio inframediastínico suele constituirse la raíz lateral de las venas ácigos y hemiácigos por la unión de la vena lumbar ascendente con la vena subcostal, que habitualmente es gruesa.

El nervio esplácnico mayor es el nervio más medial y anterior; se relaciona con las venas ácigos y hemiácigos correspondientes sin alcanzarlas, y suele terminar en el ganglio torácico esplácnico (de Lobstein) antes de abandonar el espacio inframediastínico. Oblicuo anterior y medialmente, atraviesa las fibras tendinosas o musculares del pilar diafragmático, el cual divide, según algunos autores, en un pilar principal y un pilar accesorio.

El nervio esplácnico menor atraviesa la región y el diafragma lateral y posterior al nervio esplácnico mayor, normalmente en el intersticio que da paso al tronco simpático, pero superior y anterior a él; rara vez lo hace por el mismo orificio que el nervio esplácnico mayor o por el hiato aórtico. Cuando su raíz inferior, procedente del duodécimo ganglio torácico, permanece independiente, el nervio esplácnico imo presenta un trayecto muy corto en esta región.

El tronco simpático torácico está situado anterior a la interlínea articular costovertebral mediante el duodécimo ganglio torácico; en realidad, está en el límite lateral del espacio, ya cubierto por la pleura costovertebral (Braine).



Lámina V ▪ Secuencia de imágenes de cortes horizontales del hígado en proyección craneocaudal, obtenidas por ecografía, los dos inferiores corresponden a cortes sagital (izquierda) y horizontal (derecha) del riñón obtenidos por ecografía (Dr. A. Kujas)

ÓRGANOS DEL ABDOMEN

El abdomen contiene la mayor parte del aparato digestivo, es decir, el estómago, el intestino delgado y el intestino grueso, así como el hígado, el páncreas y el bazo.

Estos órganos están contenidos dentro de la cavidad peritoneal. Comenzaremos nuestro estudio por el peritoneo.

I. APARATO DIGESTIVO Y PERITONEO

PERITONEO

El peritoneo es una membrana serosa anexa a los órganos contenidos dentro de la cavidad abdominopélvica, es decir, a la parte infradiafragmática del aparato digestivo y a ciertos órganos del aparato urogenital.

Se reconocen, en el peritoneo, como en todas las membranas serosas: ❑ *a)* una *hoja parietal,* denominada *peritoneo parietal,* aplicada sobre las paredes de las cavidades abdominal y pélvica; la hoja parietal está tapizada en toda su extensión por una capa de tejido celular o celuloadiposo denominada fascia extraperitoneal; ❑ *b)* una *hoja visceral* o *peritoneo visceral,* constituida por el revestimiento seroso de los órganos abdominopélvicos, y ❑ *c)* repliegues membranosos que unen el peritoneo parietal con el peritoneo visceral.

Estos repliegues contienen los pedículos vasculonerviosos que se dirigen desde la pared hasta los órganos envueltos por la serosa. Cada uno de ellos está compuesto por dos hojas separadas entre sí por una delgada lámina de tejido celuloadiposo, donde se encuentran los vasos y los nervios. Estas hojas serosas nacen del peritoneo parietal, avanzan por la cavidad abdominopélvica y tienen continuidad con el peritoneo visceral a cada lado de la zona en que los vasos y los nervios abordan el órgano al que están destinados.

Los repliegues del peritoneo presentan diferentes formas y, según los casos, se denominan *meso, omento* o *epiplón* y *ligamento.* ❑ Se da el nombre de mesos a los repliegues peritoneales que unen a la pared un segmento del tubo digestivo. El meso se denomina *mesogastrio, mesoduodeno, mesenterio* o *mesocolon* según esté en conexión con el estómago, el duodeno, el yeyuno y el íleon o el colon. El nombre de *meso* se aplica también a algunos repliegues del peritoneo urogenital. ❑ Se da el nombre de ligamentos a los repliegues del peritoneo que unen a la pared los órganos intraabdominales o pélvicos que no forman parte del tubo digestivo (hígado, útero, etc.). ❑ Finalmente, se denominan *omentos* o *epiplones* los repliegues peritoneales que se extienden entre dos órganos intraabdominales (fig. 223).

De hecho, en la superficie de los órganos, el peritoneo aparece como un «simple barniz» (Farabeuf). Presenta la textura y el aspecto de una membrana de cierto espesor solamente en las paredes (peritoneo parietal) y en los mesos y los omentos. Su reforzamiento mediante la fascia extraperitoneal permite movilizarlo y suturarlo.

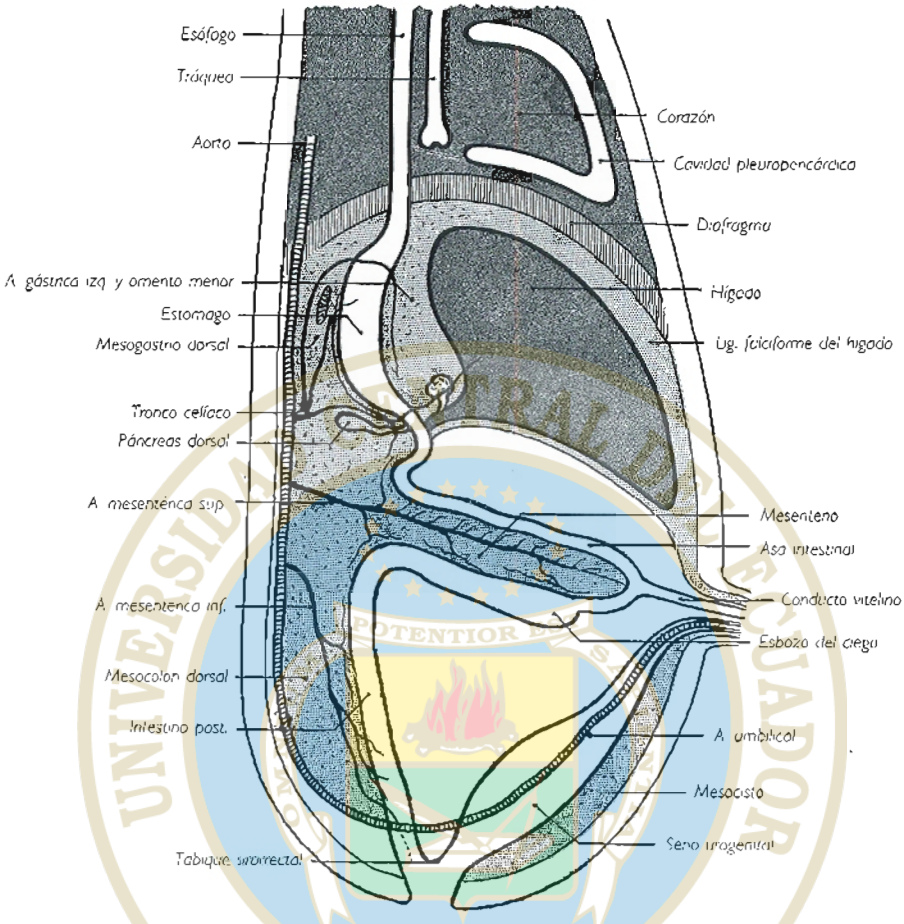

Fig. 223 ▪ Esquema que muestra la disposición general del tubo digestivo embrionario y de los mesos del pentoneo que lo une a la pared en un estadio muy precoz de su desarrollo.
El esquema también muestra las arterias que discurren por el mesogastrio dorsal. ❑ De las tres ramas del tronco celíaco, la *arteria gástrica izquierda* asciende hacia el extremo craneal del estómago, que cruza a la derecha; seguidamente desciende a lo largo de la curvatura menor; la *arteria esplénica* alcanza directamente la parte media de la curvatura mayor; la *arteria hepática común* se dirige hacia el extremo caudal del estómago, al que cruza por la derecha para alcanzar el hígado. ❑ La *arteria mesentérica superior*, destinada al asa intestinal, se extiende por el mesenteno hasta el vértice del asa. ❑ Finalmente, la *arteria mesentérica inferior* desciende dorsal al intestino terminal.

Peritoneo visceral, peritoneo parietal, mesos, omentos y ligamentos son partes de una misma membrana, siempre continua, que limita una cavidad virtual, denominada la *cavidad peritoneal*.

La descripción completa y precisa del peritoneo no será objeto de este capítulo, ya que no puede separarse de los órganos envueltos por esta serosa. Ahora bien, para comprender la morfología y sobre todo la topografía de estos órganos y del peritoneo, es indispensable considerar previamente, a la luz de la embriología, la disposición ge-

neral de la serosa peritoneal en sus relaciones con los órganos que envuelve. Como la configuración del peritoneo está condicionada por la de los órganos a que está anexo, el estudio general del peritoneo debe comprender, por una parte, la evolución de los órganos intraabdominopélvicos y, por otra, las modificaciones que sufre el peritoneo en el curso de esta evolución.

A. Anatomía funcional del peritoneo

El peritoneo asegura el sostén de los órganos de la cavidad abdominal, suspendiéndolos y fijándolos a la pared. La superficie del peritoneo, humedecida por la serosidad, permite a las vísceras deslizarse unas sobre otras y favorece así sus movimientos propios.

El peritoneo asegura además la reabsorción de líquidos intraperitoneales; esta reabsorción normal se realiza especialmente en el hipocondrio derecho, sobre todo superiormente al hígado y a través del diafragma, hacia los vasos linfáticos del mediastino, por medio de los denominados *conductillos de Ranvier.*

DESARROLLO DE LA PARTE INFRADIAFRAGMÁTICA DEL APARATO DIGESTIVO. EVOLUCIÓN DEL PERITONEO CORRESPONDIENTE. El tubo digestivo es, en su origen, casi rectilíneo. Sin embargo, se alarga más rápidamente que el cuerpo del embrión. De ello resultan inflexiones del tubo digestivo que, añadidas a las desigualdades de su calibre, permiten el reconocimiento, en su parte infradiafragmática, de varios segmentos (fig. 223).

Muy tempranamente se observa, un poco caudal al diafragma, una parte dilatada, el *estómago,* que tiene un borde ventral cóncavo y un borde dorsal convexo.

Al estómago le sigue un segmento incurvado en forma de asa cuya concavidad se orienta dorsalmente: se trata del *asa duodenal,* de la que deriva el duodeno.

Al asa duodenal le sigue el *asa intestinal primitiva,* que es cóncava dorsalmente como el asa duodenal pero mucho más larga que ésta. Se distinguen en el asa intestinal primitiva un vértice, de donde deriva el conducto vitelino, y dos ramas, una cefálica y otra caudal.

En la rama caudal del asa se observa una dilatación denominada *esbozo cecal.* La parte que se encuentra craneal al esbozo cecal forma el yeyuno y el íleon. El resto, comprendido el esbozo cecal, constituye el ciego, el colon ascendente y el colon transverso. El ángulo formado por el duodeno y el asa intestinal constituye la flexura duodenoyeyunal.

El asa intestinal continúa hasta el ano por medio de un último segmento, el *intestino posterior,* que forma el colon descendente, el colon sigmoide y el recto.

La acodadura que presenta el tubo digestivo en la unión del asa intestinal con el intestino posterior constituye la flexura cólica izquierda.

En su origen, los diferentes segmentos del tubo digestivo están situados cerca de un plano sagital (fig. 223). Su revestimiento seroso está unido en toda su longitud a la pared abdominal dorsal por medio de un meso medio dorsal denominado ❑ *mesogastrio dorsal* a la altura del estómago, ❑ *mesoduodeno* frente al duodeno, ❑ *mesenterio dorsal* en la región que corresponde a las asas intestinales y ❑ *mesocolon dorsal* a lo largo de todo el intestino posterior.

El estómago y la mitad superior del asa duodenal están también unidos a la pared ventral hasta el ombligo por un mesenterio ventral. Dado que dicho mesenterio está relacionado sobre todo con el estómago, generalmente se denomina *mesogastrio ventral.* Los mesogastrios dorsal y ventral se confunden cranealmente con el septo transverso, cuya parte craneal formará el diafragma.

DESARROLLO DEL ESTÓMAGO, DUODENO, HÍGADO Y BAZO. EVOLUCIÓN DE LOS MESOGASTRIOS DORSAL Y VENTRAL Y DEL MESODUODENO

1. Rotación e inflexión del estómago. Evolución del mesogastrio dorsal. Primer esbozo de la bolsa omental. El estómago sufre pronto un movimiento de rotación tal que su borde ventral cóncavo o curvatura menor se orienta a la derecha, y su borde dorsal o curvatura mayor a la izquierda.

Su borde dorsal aumenta más rápidamente y de manera más marcada que su borde ventral, lo cual da por resultado el fenómeno de la rotación (Dankmeijer).

Muy tempranamente, se forma en la cara derecha del estómago y del mesogastrio dorsal un divertículo de la cavidad peritoneal que se desarrolla cranealmente, es decir, hacia el diafragma, a la derecha del estómago y en el espesor del mesogastrio dorsal (figs. 224 y 225, A).

Como consecuencia de ciertas modificaciones sobre las cuales no insistiremos, este divertículo, denominado *receso hepatoentérico,* se encuentra limitado cranealmente por el diafragma y lateralmente por dos láminas, una derecha y otra izquierda, resultantes del desdoblamiento del mesogastrio dorsal por el receso. La lámina derecha se denomina *mesohepatocava* o *mesolateral* (Brachet), porque su borde ventral está unido al hígado y su borde dorsal es seguido de craneal a caudal por la vena cava inferior. La lámina izquierda se convierte en el *mesogastrio dorsal propiamente dicho,* que es todavía muy grueso (figs. 224 y 225, A).

Pronto el receso hepatoentérico da origen a una prolongación que se hunde de derecha a izquierda, inmediatamente dorsal al estómago, en el espesor del mesogastrio dorsal propiamente dicho (figs. 224 y 225, B), en el intervalo comprendido entre las arterias gástrica izquierda y hepática común (fig. 223). Al mismo tiempo, el estómago comienza su movimiento de rotación alrededor de un eje vertical, si bien ello no tiene nada que ver con la formación de esta prolongación.

El receso hepatoentérico y su *prolongación transversal retrogástrica* constituyen el primer esbozo de la bolsa omental (fig. 225, B y C). La formación de éste, contrariamente a opiniones aceptadas durante mucho tiempo, es al principio independiente del cambio de posición del estómago (Broman). Sin embargo, la formación de la prolongación frontal retrogástrica tiene por resultado un adelgazamiento y estiramiento considerables del mesogastrio dorsal, que por lo tanto se modifica y facilita los diversos cambios de orientación del estómago.

Mientras que el mesogastrio dorsal prosigue su movimiento de rotación alrededor de un eje vertical, el estómago bascula ligeramente alrededor de un eje ventrodorsal, de tal modo que su extremo craneal se incurva hacia la izquierda, arrastrando el ex-

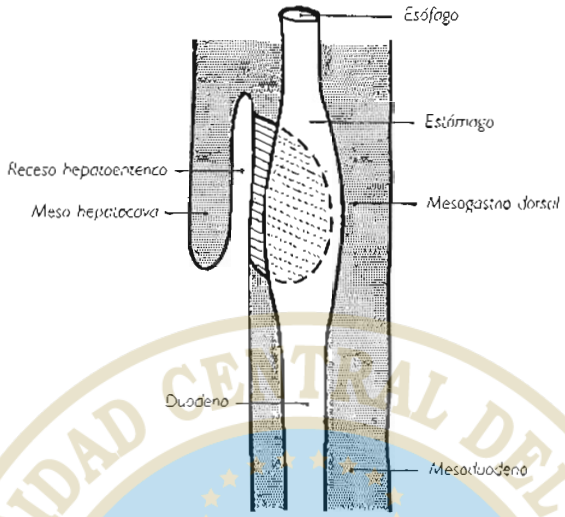

Fig. 224 ▪ Formación del receso hepatoentérico. La figura representa el segmento posterior de un corte frontal esquemático del mesogastrio dorsal y del mesoduodeno, sobre el cual se han proyectado el estómago y el duodeno. En trazos espaciados, paralelos y oblicuos, se ha señalado la prolongación retrogástrica que el receso hepatoentérico envía dorsalmente al estómago. (Adaptada de Brachet.)

tremo caudal del esófago. Experimenta además un ligero desplazamiento de craneal a caudal, que acompaña al movimiento de báscula. Por último, y al mismo tiempo, el estómago se ensancha en todas direcciones.

Todos estos cambios sólo pueden producirse gracias a un alargamiento suficiente del mesogastrio dorsal, que permite a la curvatura mayor desplazarse. Este alargamiento se produce con gran rapidez y es más extenso de lo necesario para asegurar los desplazamientos de la curvatura mayor, de lo cual resulta que el mesogastrio dorsal forma pronto un repliegue que desborda la curvatura mayor en toda su longitud (figs. 225, C y 226). Este repliegue en forma de saco se denomina *omento mayor* o *epiplón mayor.*

En este desplazamiento caudal, el estómago se desliza ventralmente al tronco celíaco, pero la pared caudal de la bolsa omental, que se desplaza al mismo tiempo que el estómago, queda enganchada y levantada por el tronco celíaco y por la arteria hepática común (figs. 227 y 229). Así se produce la formación de un repliegue saliente en la bolsa omental, el *pliegue hepatopancreático* (hoz de la arteria hepática o pliegue de la arteria celíaca) (Broman), que divide esta cavidad en dos partes: ❑ una se halla a la derecha y se denomina *vestíbulo de la bolsa omental;* ❑ la otra, situada a la izquierda, se designa como *bolsa omental* o *transcavidad de los epiplones* (figs. 229 y 231).

Esta separación se completa cranealmente mediante un repliegue del peritoneo del esófago abdominal alzado por la arteria gástrica izquierda. En efecto, en su doble movimiento de báscula y de descenso, el estómago desplaza caudalmente y a la izquier-

da la arteria gástrica izquierda, que arrastra consigo un repliegue del peritoneo. Este repliegue se denomina *pliegue gastropancreático* (fig. 231).

2. Peritoneo del esófago abdominal. Antes de cambiar de orientación, el esófago abdominal presenta, al igual que el estómago, dos caras, una derecha y otra izquierda, y dos bordes, uno ventral y otro dorsal. Las dos hojas del mesenterio tapizan las dos caras y tiene continuidad ventralmente con el mesoesófago ventral, mientras que dorsalmente forman para el esófago un meso dorsal en continuidad con el mesogastrio dorsal.

Cuando el estómago ejecuta su movimiento de rotación, el esófago gira sobre sí mismo en el espesor del mesenterio dorsal. Su cara derecha se vuelve dorsal y desaparece en el espesor del mesoesófago dorsal, por lo cual se encuentra desprovista de revestimiento peritoneal. Su cara izquierda se vuelve ventral y se halla tapizada siempre por la hoja izquierda del mesoesófago (fig. 226). Finalmente, el borde ventral del esófago se convierte en su borde derecho, a lo largo del cual las dos hojas peritoneales de este conducto tienen continuidad con el mesoesófago ventral, que forma posteriormente el extremo craneal del omento menor (fig. 226).

No obstante, la repercusión del movimiento de rotación del estómago sobre el esófago no se aprecia a lo largo de todo este conducto, y disminuye progresivamente de caudal a craneal.

Esto explica las particularidades que presentan las relaciones del esófago con los nervios vagos. De craneal a caudal, se observa que al principio los nervios vagos se aplican, cuando toman contacto con el esófago, a la pared lateral correspondiente.

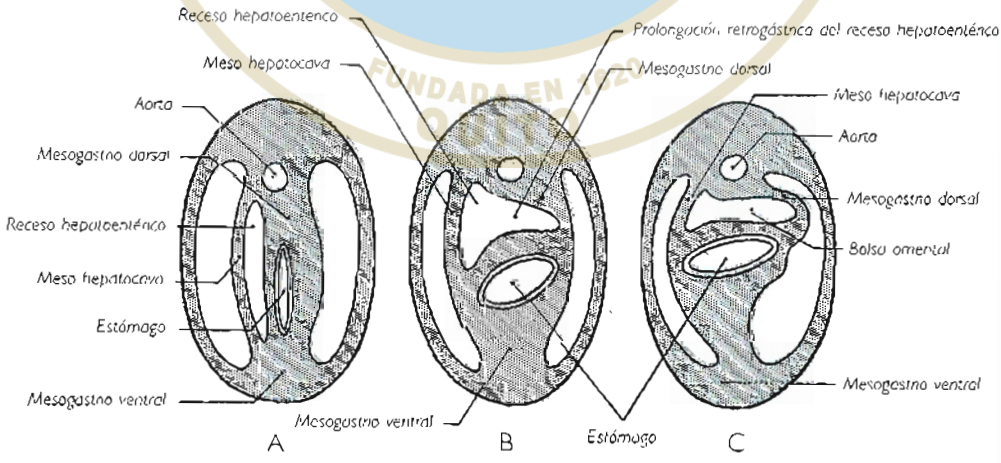

Fig. 225 ▪ A-C) Cortes transversales esquemáticos que muestran en diferentes estadios, en primer lugar, la formación del receso hepatoentérico y de su prolongación retrogástrica, que constituye el primer esbozo de la bolsa omental y del omento mayor; y, en segundo lugar, la rotación del estómago.

De forma inmediata y progresiva, el nervio vago derecho alcanza la pared dorsal y el nervio vago izquierdo la pared ventral del conducto esofágico.

3. Rotación del duodeno. Al doblarse hacia la derecha, el extremo caudal del estómago arrastra consigo el asa duodenal. Ésta ejecuta un movimiento de rotación por el cual el asa y el mesoduodeno se aplican por su cara derecha a la parte correspondiente de la pared abdominal dorsal (fig. 226).

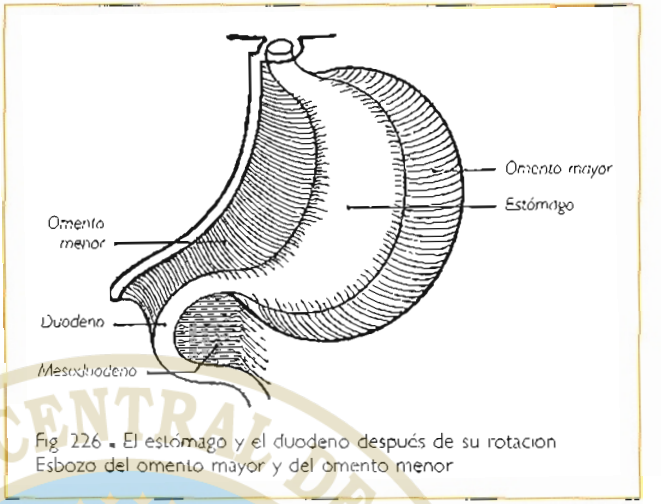

Fig. 226. - El estómago y el duodeno después de su rotación. Esbozo del omento mayor y del omento menor.

4. Formación del hígado y del páncreas. Mientras el estómago sufre las transformaciones que acabamos de indicar, el duodeno da origen a dos divertículos huecos. Uno de ellos nace de la pared ventral del duodeno: es el *divertículo hepático.*

El otro deriva de la pared dorsal del asa duodenal y constituye el esbozo del *páncreas dorsal* (fig. 227, A).

El divertículo hepático da origen al mismo tiempo al primer esbozo del hígado y al esbozo del conducto colédoco. El extremo libre del divertículo hepático prolifera y forma numerosas hileras de células que constituyen el hígado. Además, da nacimiento a una evaginación lateral que formará el *conducto cístico* y la *vesícula biliar.* Del origen del divertículo hepático, o más exactamente de la pared intestinal cercana al punto de origen de éste, nacen, según las especies animales, otros dos esbozos pancreáticos ventrales situados a ambos lados del divertículo hepático, o bien uno solo situado a la derecha del divertículo hepático.

Cuando hay dos esbozos pancreáticos ventrales, la mayoría de las veces el de la izquierda se atrofia, de tal modo que, finalmente, queda sólo uno que constituye el páncreas ventral.

El punto de implantación del divertículo hepático y del páncreas ventral sobre el duodeno está originariamente separado del origen del páncreas dorsal por toda la anchura del tubo intestinal; sin embargo, después del movimiento de rotación que experimenta el asa duodenal (A. Delmas), y probablemente también a causa de un desarrollo desigual de las diferentes partes de esta asa, los esbozos hepático y pancreático ventral se acercan gradualmente al páncreas dorsal hasta ponerse en contacto, y entonces el esbozo pancreático ventral se une al páncreas dorsal para formar el *páncreas* (fig. 227, B).

El páncreas se desarrolla de ventral a dorsal y de caudal a craneal, primero en el mesoduodeno y a continuación en el mesogastrio dorsal (figs. 224 y 229). El páncreas pasa

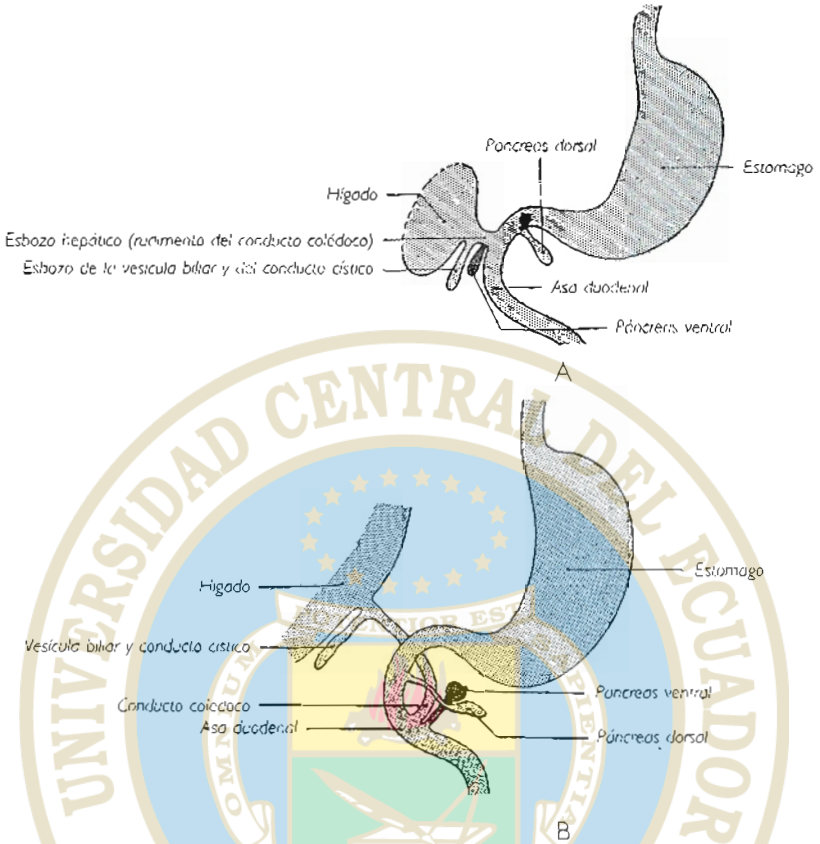

Fig. 227 - A y B) Esquemas que muestran los esbozos del hígado, del páncreas y de las vías biliares extrahepáticas, en dos estadios de su desarrollo. El páncreas dorsal forma el cuerpo, la cola y la parte inferior de la cabeza del páncreas, su conducto excretor constituye el conducto pancreático a lo largo del cuerpo del páncreas, para después formar, en la cabeza del páncreas, el conducto pancreático accesorio. El páncreas ventral forma sobre todo la parte superior (Broman) y posterior (A. Delmas) de la cabeza del páncreas. Su conducto exterior se anastomosa con el del páncreas dorsal. Forma la parte terminal, incluso en la cabeza, del conducto pancreático.

directamente del mesoduodeno al mesogastrio dorsal, que ya se ha doblado hacia la izquierda. La plicatura del páncreas descrita por Rogie no existe, ya que no hay motivo para ello.

Tras la rotación del estómago y del duodeno, el páncreas se sitúa en un plano frontal, al igual que los mesos en los cuales se encuentra; la cabeza de la glándula ocupa el mesoduodeno, mientras que el cuerpo y la cola se alargan oblicuamente de craneal a caudal y de medial a lateral en la parte del mesogastrio dorsal que limita caudal y dorsalmente la bolsa omental.

5. Formación del bazo y los ligamentos gastroesplénico y pancreatoesplénico. El bazo comienza a desarrollarse poco tiempo después que el hígado y el páncreas.

Aparece hacia el final del primer mes, en el espesor de la parte lateral flexionada del mesogastrio dorsal, entre la cola del páncreas y el estómago, y a cierta distancia de estos dos órganos (figs. 228, 229, 231 y 232).

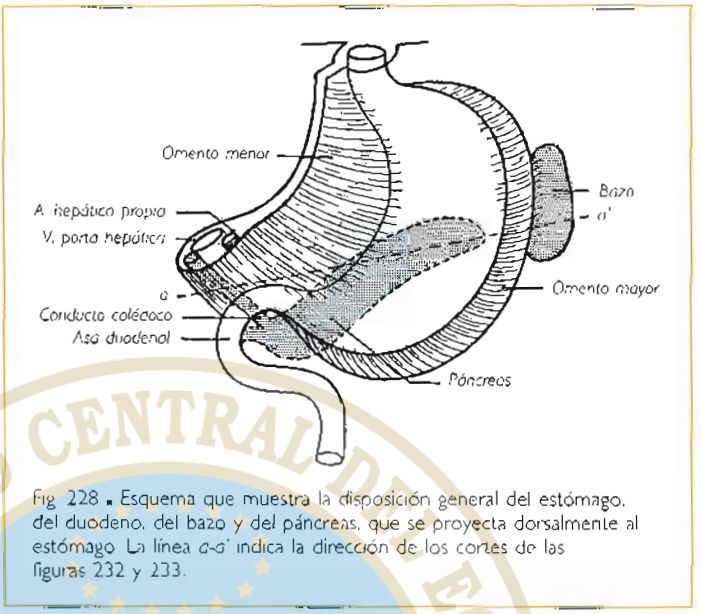

Fig. 228. Esquema que muestra la disposición general del estómago, del duodeno, del bazo y del páncreas, que se proyecta dorsalmente al estómago. La línea a-a' indica la dirección de los cortes de las figuras 232 y 233.

El bazo determina primeramente un simple engrosamiento de la pared de la bolsa omental, pero crece muy rápidamente y alza la hoja lateral o izquierda del saco omental, donde se introduce (figs. 231 y 232).

El resultado es que el bazo queda unido: ❑ *a)* con el páncreas por una porción del mesogastrio dorsal que se convierte en el *ligamento pancreatoesplénico*, y ❑ *b)* con el estómago por otra porción del mesogastrio dorsal que se denomina *ligamento gastroesplénico* (fig. 233).

6. Desarrollo del hígado, de sus ligamentos y del omento menor. El hígado se desarrolla entre las dos hojas del mesogastrio ventral, pero no lo invade totalmente. Su presencia permite distinguir en el mesogastrio ventral tres partes (figs. 223 y 229): ❑ *a)* una parte media hepática, que envuelve el hígado y constituye el peritoneo hepático propiamente dicho; ❑ *b)* una parte dorsocaudal, que une el hígado con el borde ventral del estómago y la parte craneal del duodeno, formando el *omento menor* o *epiplón menor*, y ❑ *c)* una parte ventrocraneal, que une craneal y ventralmente el hígado con el diafragma; este segmento del mesogastrio ventral, al principio muy grueso, se adelgaza después y se convierte en el *ligamento falciforme del hígado* (ligamento suspensorio del hígado).

Cranealmente al hígado, entre éste y el diafragma, se observa un segmento del mesogastrio ventral, entre el ligamento falciforme y el omento menor (fig. 223). Une el diafragma al borde dorsocraneal del hígado, que al engrosar se convierte en la cara dorsal de dicho órgano. En ese punto se forma el *ligamento coronario del hígado*. La existencia de este ligamento se debe a que las dos hojas del mesogastrio, que a esta altura es grueso, quedan separadas y se alejan una de otra a lo ancho de toda la cara dorsal del hígado, de manera que cada una de las hojas se prolonga hasta el extremo lateral correspondiente de esta cara. Craneal y caudalmente al ligamento coronario, las hojas del mesogastrio, por el contrario, se aproximan una a otra por adelgazamiento de los mesos y forman cranealmente el ligamento falciforme y caudalmente el omento menor y el mesoesófago dorsal (fig. 230).

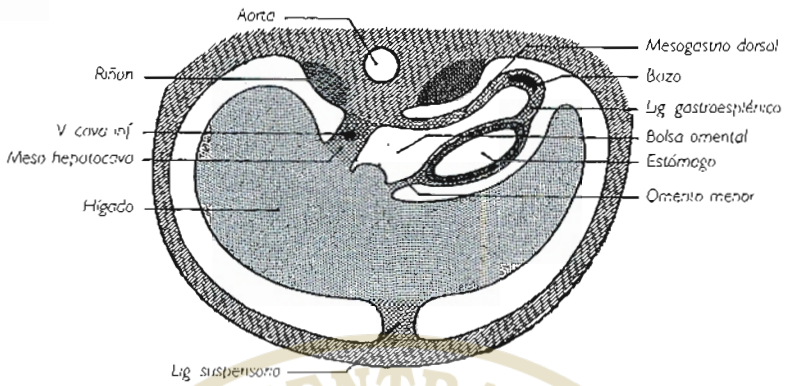

Fig. 229 ▪ Corte transversal en que se indica el modo de formación del ligamento falciforme del hígado y del omento menor. El corte pasa por el meso hepatocava.

El ligamento coronario ocupa casi toda la anchura de la cavidad abdominal; circunscribe una superficie muy alargada transversalmente, alta en su parte media y afilada en sus extremos laterales.

El contorno caudal del ligamento es muy irregular. Describe una gran sinuosidad que limita el receso hepatoentérico (fig. 230). La altura máxima del ligamento coronario corresponde al meso hepatocava, que bordea caudalmente la hoja caudal de este ligamento. El meso hepatocava está recorrido de caudal a craneal por la vena cava inferior, que recibe a esta altura las venas hépaticas.

El receso hepatoentérico, comprendido en su origen entre el meso hepatocava y el mesogastrio dorsal, es originariamente muy estrecho; se ensancha después porque el hígado forma en este punto el lóbulo caudado, cuya superficie limita ventralmente el receso.

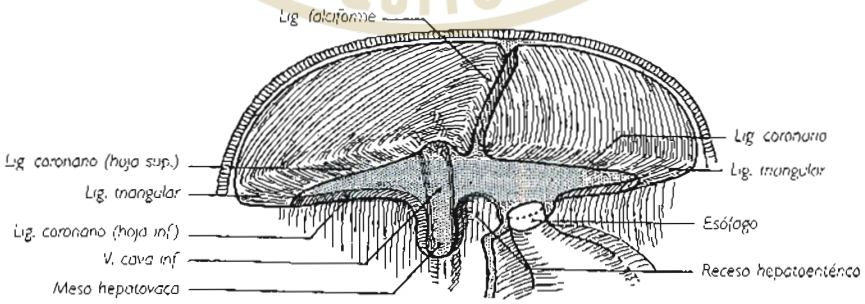

Fig. 230 ▪ Esquema que muestra la disposición general de los ligamentos triangulares y coronario. Los ligamentos que unen el hígado al diafragma están cortados al ras de este músculo; el corte pasa caudal a él, a través del omento menor, y ventral al esófago y al estómago.

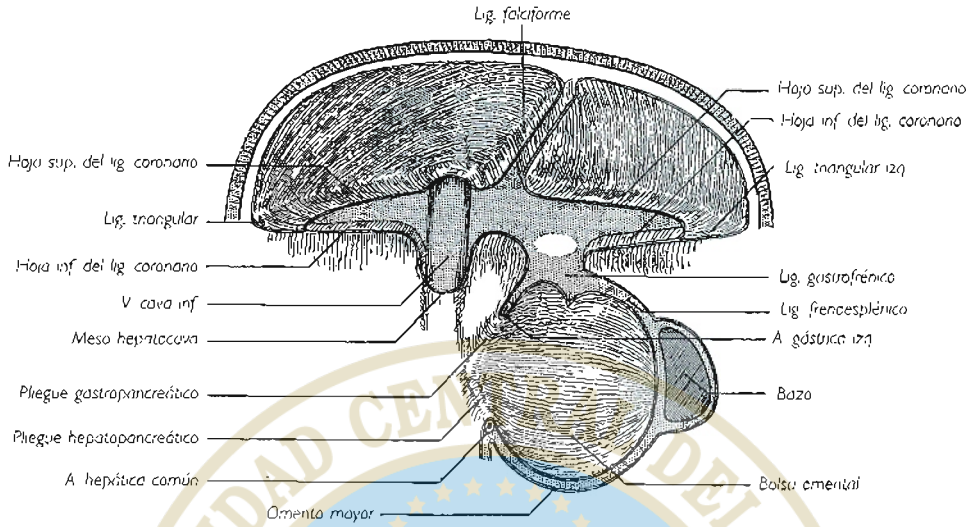

Fig. 231 ▪ Ligamentos del hígado y bolsa omental. Los ligamentos que unen el hígado con el diafragma están cortados al ras de este músculo y del esófago. Más caudalmente, el corte pasa dorsalmente al esófago y al estómago, a través del ligamento gastrofrénico y la bolsa omental. El adosamiento del duodeno y de su meso al peritoneo parietal no se ha producido aún y por lo tanto no está representado. El hiato esofágico del diafragma está indicado por un espacio en blanco situado en el límite del ligamento coronario y el mesoesófago posterior.

En los extremos laterales del ligamento coronario, sus dos hojas se alargan gradualmente y se aplican una sobre otra, formando los *ligamentos triangulares del hígado.*

7. Cambios de orientación de las ramas del tronco celíaco. Es evidente que los diversos cambios que experimentan los mesogastrios dan lugar a que se modifique la orientación de las ramas del tronco celíaco que discurren en su espesor. Además, cada una de estas ramas contrae nuevas relaciones a medida que el hígado, el páncreas y el bazo se desarrollan entre las dos hojas del mesogastrio. El lector apreciará fácilmente los cambios que experimentan las arterias hepática común y esplénica comparando las figuras 223, 232 y 233.

La arteria esplénica, atraída por el mesogastrio, describe en el repliegue una curva cóncava medialmente, y se pone en relación, antes de alcanzar la curvatura mayor del estómago, primero con el páncreas y después con el bazo, el cual irriga.

A consecuencia del movimiento de báscula del estómago, la arteria gástrica izquierda es también atraída hacia la izquierda por la parte craneal del estómago y forma, desde su origen hasta la curvatura menor del estómago, el pliegue peritoneal denominado *pliegue gastropancreático.*

La arteria hepática común, desviada por el píloro y por el asa duodenal, se dirige ventralmente y ligeramente a la derecha, produciendo el *pliegue hepatopancreático.*

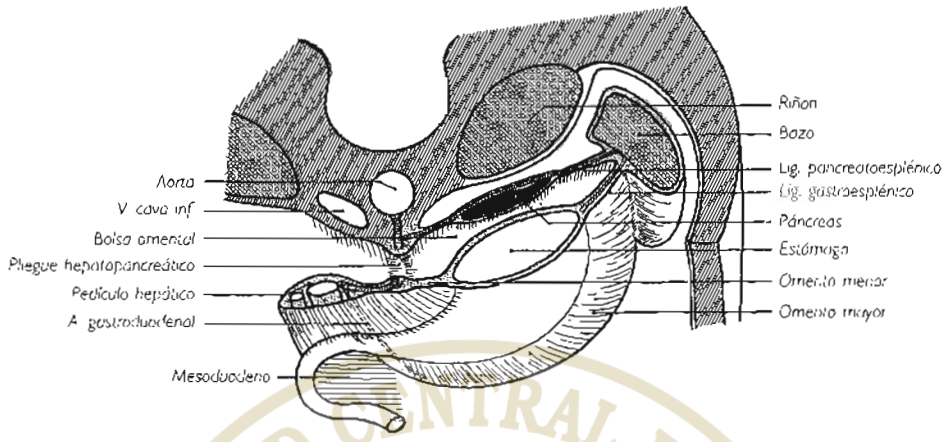

Fig. 232 ▪ Corte transversal de la bolsa omental antes de la soldadura del cuerpo del páncreas a la pared. El corte sigue la línea *a-a'* de la figura 228.

8. Soldadura de ciertas partes del mesogastrio dorsal al peritoneo parietal. Cuando dos hojas peritoneales se ponen en contacto por su superficie serosa, y si no hay movimiento entre ellas, se sueldan entre sí. De su soldadura resulta la formación de una lámina celular o celulofibrosa más o menos definida, denominada *fascia de adosamiento*. Estas soldaduras tienen también como resultado modificar las líneas de reflexión según las cuales el peritoneo visceral o los mesos tienen continuidad con el peritoneo parietal. Comienzan a producirse al tercer mes de vida embrionaria.

a) COALESCENCIA DEL MESOGASTRIO DORSAL A LA PARED. FIJACIÓN DEL CUERPO DEL PÁNCREAS Y FORMACIÓN DE LOS LIGAMENTOS GASTROFRÉNICO Y FRENOESPLÉNICO. La hoja peritoneal dorsal de la pared dorsal de la bolsa omental se une progresivamente al peritoneo parietal correspondiente. Esta soldadura progresa desde la línea media hacia la izquierda y pronto ocupa una gran extensión. Dado que el cuerpo y la cola del páncreas están incluidos entre las dos hojas peritoneales de la pared dorsal de la bolsa omental, el páncreas también queda soldado a la pared abdominal dorsal (figs. 232 y 233). No obstante, la soldadura solamente comprende el cuerpo del páncreas y suele respetar la cola, que queda libre y móvil más allá de la zona de soldadura, entre las dos hojas del mesogastrio, y unida al peritoneo esplénico por un corto meso llamado *ligamento pancreatoesplénico* (fig. 223).

Cranealmente al páncreas, la hoja dorsal del mesogastrio se une al peritoneo parietal, que reviste la glándula suprarrenal y la parte medial del riñón caudalmente y el diafragma cranealmente. Cuando se produce esta soldadura, la parte craneal del estómago se une al diafragma por medio de un meso muy corto, que es el esbozo del *ligamento gastrofrénico* (fig. 241, A y B). El bazo está también adherido al diafragma por un *ligamento frenoesplénico* (fig. 231), que está constituido por la parte del mesogastrio dorsal

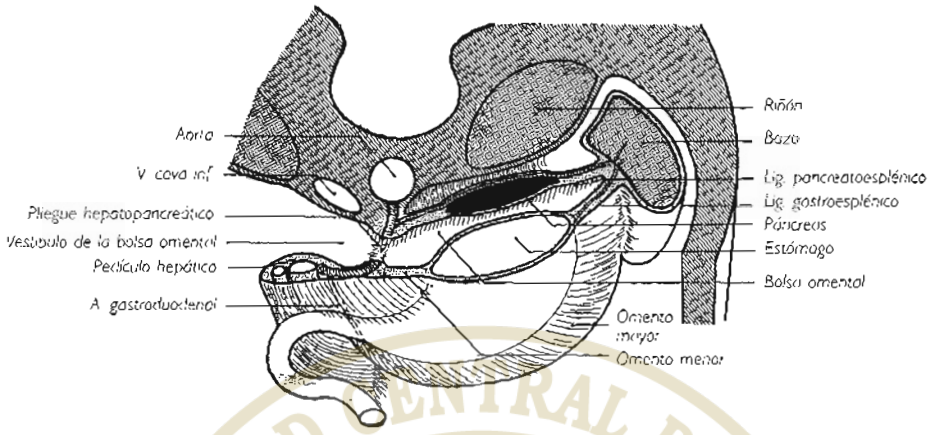

Fig. 233 ▪ Corte transversal de la bolsa omental después de la soldadura del cuerpo del páncreas a la pared. El corte sigue la línea *a-a'* de la figura 228

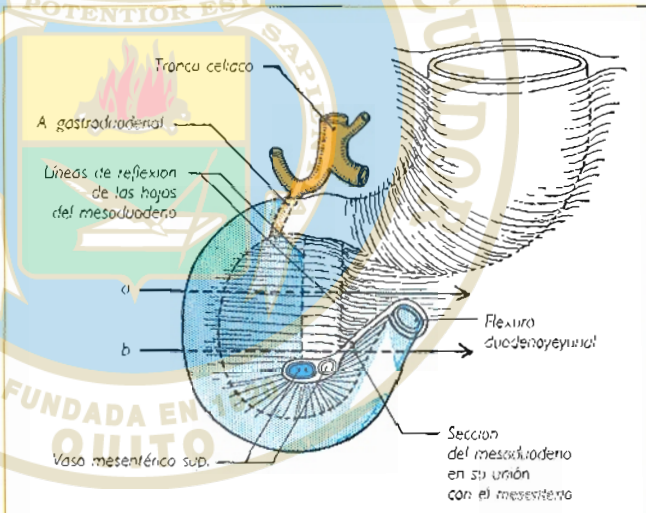

Fig. 234 ▪ Esquema que muestra las zonas de adosamiento del duodeno y de su meso al peritoneo posterior. Las zonas están indicadas en azul

comprendida entre el extremo craneal del bazo y el extremo lateral o izquierdo del ligamento gastrofrénico. Seguidamente, el ligamento gastrofrénico se modifica debido a que, en la parte craneal del fundus gástrico, el mesogastrio dorsal no se adhiere solamente al peritoneo diafragmático, sino que también se suelda ventralmente, por su hoja ventral, a la hoja visceral del fundus gástrico. Gracias a esta doble soldadura, el fundus gástrico está estrechamente unido al diafragma (fig. 241, B). En esta zona, circunscrita por las dos hojas del ligamento gastrofrénico, se desarrollan los elementos fibrosos del *ligamento gastrofrénico*. El ligamento gastrofrénico tiene continuidad medialmente con el pliegue gastropancreático y lateralmente con el ligamento frenoesplénico (fig. 231).

La hoja caudal del ligamento gastrofrénico marca el límite superior de la bolsa omental (fig. 231). Este límite es normalmente curvo y cóncavo caudalmente, o bien se encuentra dividido por un repliegue en dos recesos secundarios (fig. 231).

Caudalmente al páncreas, el mesogastrio dorsal se une al mesocolon transverso y al colon transverso, que se sitúan dorsalmente a él. Volveremos sobre este punto al estudiar la torsión del asa intestinal.

9. Alargamiento del duodeno. Hemos visto que el duodeno y su meso se sitúan originariamente en un plano sagital. Pronto son atraídos, mediante un movimiento de rotación a la derecha, por la flexión en ese sentido del extremo caudal del estómago, y se aplican por su cara derecha a la pared abdominal dorsal.

Además, el asa duodenal se alarga al mismo tiempo que se efectúa la torsión intestinal (fig. 238). Su extremo caudal pasa primero caudalmente a la parte inicial del asa intestinal y de la arteria mesentérica superior, y después a la izquierda de ésta. Por último, se dobla cranealmente, y la flexura duodenoyeyunal queda al fin situada craneal y a la izquierda de la entrada de la arteria mesentérica superior en el mesenterio.

10. Soldadura de la pared del duodeno y del mesoduodeno. *Formación del orificio omental.* Cuando termina el alargamiento del duodeno, la cara dorsal del asa duodenal se suelda al peritoneo parietal (figs. 234 a 237).

Sin embargo, el adosamiento no se extiende a toda la superficie dorsal del asa duodenal y de su meso: no llega a producirse a la altura de la parte medial de la porción superior del duodeno. Además, no puede haber adosamiento en el espacio privado de

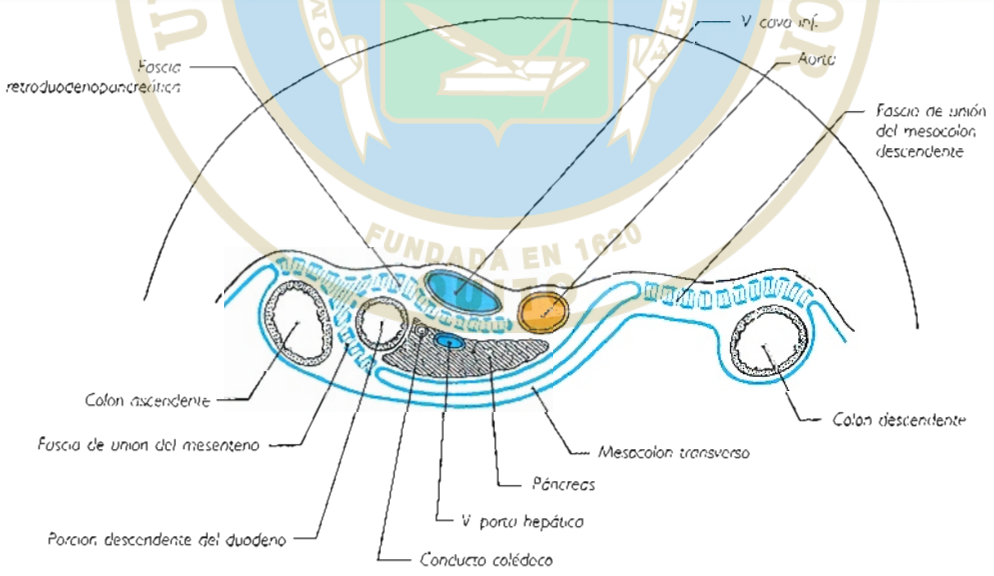

Fig. 235 ▪ Corte esquemático que pasa por la línea *a* de la figura 234. Este corte afecta al páncreas, al duodeno, al colon ascendente y al colon descendente cranealmente a la porción ascendente del duodeno. Pueden apreciarse sus relaciones con el peritoneo y con las fascias de adosamiento que se sitúan entre el pentoneo parietal, el mesoduodeno, el mesenterio y el mesocolon descendente

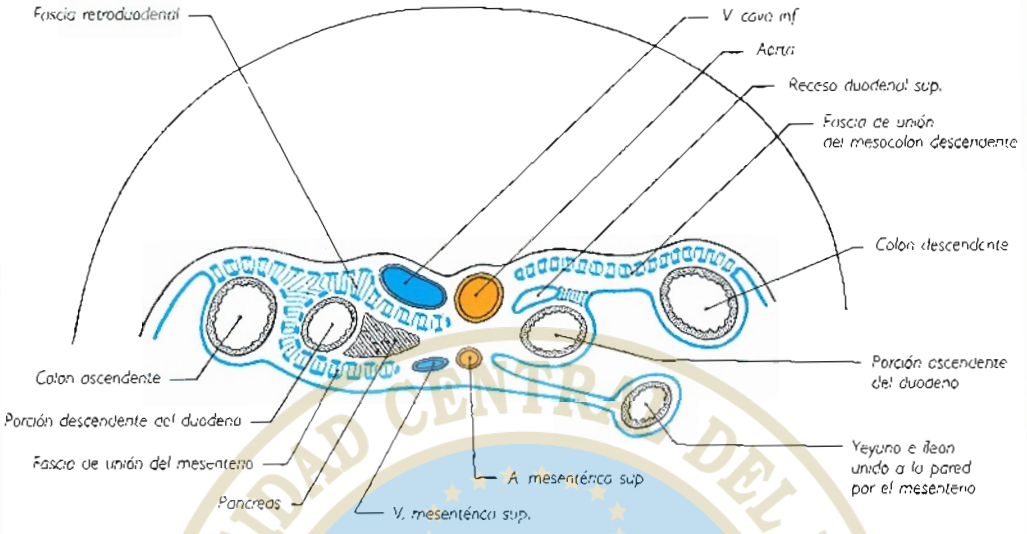

Fig. 236 ▪ Corte esquemático que pasa por la línea *b* de la figura 234 y por el punto de penetración de la arteria mesentérica superior en el mesenterio. Este corte muestra las relaciones del duodeno, del páncreas, del asa intestinal y del colon descendente con el peritoneo, así como la formación de las fascias de adosamiento que unen a esta altura el mesoduodeno, el mesenterio y el mesocolon descendente con la pared.

peritoneo, por la presencia del páncreas, y comprendido entre las líneas de reflexión sobre el peritoneo parietal de las dos hojas del meso.

El adosamiento se efectúa caudalmente y también a la izquierda de la línea de inserción del mesoduodeno en la pared, frente a las porciones horizontal y ascendente del duodeno (figs. 234 y 243), las cuales, en virtud del alargamiento del asa duodenal, han sido desplazadas con su revestimiento peritoneal a cierta distancia caudalmente y a la izquierda de la línea de inserción de este meso.

A menudo el adosamiento de la porción ascendente del duodeno a la pared es incompleto (figs. 234 y 236), por lo cual se forman, en el límite lateral de esa parte del duodeno, dos repliegues que limitan pequeños recesos de la cavidad peritoneal denominados *recesos duodenales*.

De esta soldadura resulta: ❑ *a)* que el peritoneo parietal tiene continuidad directamente con el revestimiento seroso de la cara ventral del duodeno; ❑ *b)* que este órgano queda desde entonces adosado a la pared y constituye un órgano retroperitoneal; ❑ *c)* la formación de una fascia de adosamiento conocida con el nombre de *fascia retroduodenal* (de Treitz) (figs. 235 y 236); ❑ *d)* la adherencia a la pared abdominal de la porción del páncreas comprendida entre las dos hojas del mesoduodeno, y ❑ *e)* la permanencia en una posición fija y definitiva del borde libre del omento menor; este borde se orienta a la derecha y se extiende desde el porta hepático de la cara inferior del hígado, donde penetra el pedículo hepático, hasta el ángulo, ya fijo, formado por la unión de las dos primeras porciones del duodeno.

La soldadura de la parte del duodeno situada a la derecha de la línea media se extiende en altura hasta la arteria hepática común y su rama gastroduodenal (figura 234).

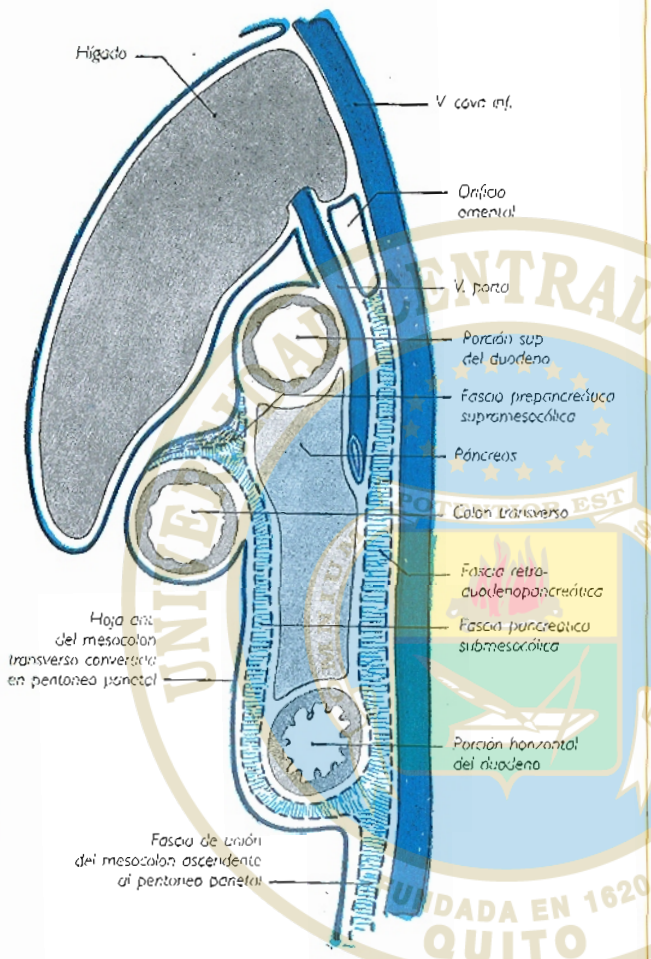

Fig. 237 ▪ Corte esquemático parasagital que pasa por el orificio omental. Se muestran las relaciones del duodeno y del páncreas con los órganos vecinos, el peritoneo y las fascias de adosamiento.

Antes de la soldadura del duodeno y de su meso a la pared, el orificio por el cual la bolsa omental se abría en la cavidad peritoneal estaba enmarcado por el meso hepatocava dorsal y cranealmente, y por la arteria hepática común caudalmente (figura 231). Una vez realizada la soldadura, este orificio, denominado *orificio omental* u *orificio epiploico,* está limitado (fig. 237): ❑ ventralmente por el borde libre del omento menor, ❑ dorsalmente por un relieve de la pared dorsal que prolonga caudalmente el meso hepatocava y en el cual se encuentra la vena cava inferior, ❑ cranealmente por el lóbulo caudado del hígado, y ❑ caudalmente por el ángulo de unión del peritoneo parietal con la hoja dorsal del omento menor, a la altura del extremo lateral de la porción superior del duodeno.

La parte del asa duodenal que se halla a la izquierda de la línea media y de la arteria mesentérica superior se relaciona dorsalmente con el mesocolon del intestino posterior, que se apoya a su vez sobre la pared abdominal (figs. 236 y 238, E). Más adelante nos referiremos al mecanismo por medio del cual el mesocolon adopta esta nueva disposición. Por ahora, basta saber que el mesocolon se suelda al peritoneo parietal y que la parte del duodeno y de su meso situada a la izquierda de la línea media se sueldan a su vez a la cara anterior del mesocolon. Desde el punto de vista de la embriología, esta parte del duodeno sólo está unida indirectamente a la pared abdominal dorsal.

EVOLUCIÓN DEL ASA INTESTINAL, DEL MESENTERIO, DEL INTESTINO CAUDAL Y DEL MESOCOLON

1. Torsión del asa intestinal. El asa intestinal crece mucho más deprisa en longitud que el cuerpo del embrión y el mesenterio. Esta diferencia produce un movimiento de torsión del asa de la manera que explicamos a continuación.

Las dos ramas del asa intestinal están en un principio en un plano sagital (fig. 223). La rama descendente o craneal está situada cranealmente a la rama ascendente o caudal. Pronto la rama craneal se desplaza a la derecha de la línea media y la rama caudal se eleva y se coloca a la izquierda de la precedente. Posteriormente, la rama caudal continúa su movimiento de elevación y se sitúa transversalmente en sentido craneal a la rama craneal (fig. 238, A, B y C).

2. División del asa intestinal en yeyuno e íleon, ciego, colon ascendente y colon transverso. Este movimiento se efectúa como consecuencia del rápido alargamiento del segmento del asa intestinal situado cranealmente al esbozo cecal y que se convierte en yeyuno e íleon.

El resto del asa intestinal, o segmento cecocólico, que comprende el esbozo cecal y lo que le sigue, está situado cranealmente al yeyuno y al íleon (fig. 238, C); se aplica en una dirección casi transversal sobre la pared abdominal dorsal y sobre el duodeno, que también se halla adosado a dicha pared. El segmento cecocólico del asa intestinal constituye únicamente el ciego y el colon transverso. Está cubierto en una gran parte de su extensión por el omento mayor, que desciende y se extiende ventralmente a él.

En esta etapa del desarrollo, el ciego está situado en el extremo derecho del colon transverso, caudalmente al hígado y ventralmente al riñón derecho. No hay todavía colon ascendente. No obstante, muy pronto el extremo derecho del colon transverso, cercano a la terminación del intestino delgado, crece con gran rapidez; el ciego, detenido a la derecha por la pared lateral del cuerpo, se desvía caudalmente y desciende poco a poco, aplicado a la pared abdominal dorsal, hasta la fosa ilíaca derecha (Broman). De esta manera se forma un segmento de colon vertical, intermedio entre el ciego y el colon transverso: se trata del *colon ascendente* (fig. 238, D y E).

3. Modificaciones del mesenterio en el curso de la torsión intestinal

a) DIVISIÓN DEL MESENTERIO EN MESOCOLON ASCENDENTE, MESOCOLON TRANSVERSO Y MESENTERIO PROPIAMENTE DICHO. La torsión del asa intestinal se puede producir porque el mesenterio es suficientemente extenso como para prestarse a tales cambios. El resultado da al mesenterio una nueva orientación.

La parte del mesenterio en relación con el yeyuno y el íleon, y que originariamente era casi enteramente craneal a la arteria mesentérica superior (fig. 223), se desplaza, cuando la torsión ha terminado, caudalmente y a la izquierda de la arteria (fig. 238). La otra parte del mesenterio, que al principio del desarrollo del asa intestinal estaba situada caudal a la arteria mesentérica superior y en conexión con el segmento cecocólico del asa intestinal, se sitúa, después de la torsión, cranealmente y a la derecha de la arteria mesentérica superior (compárense las figs. 223 y 238).

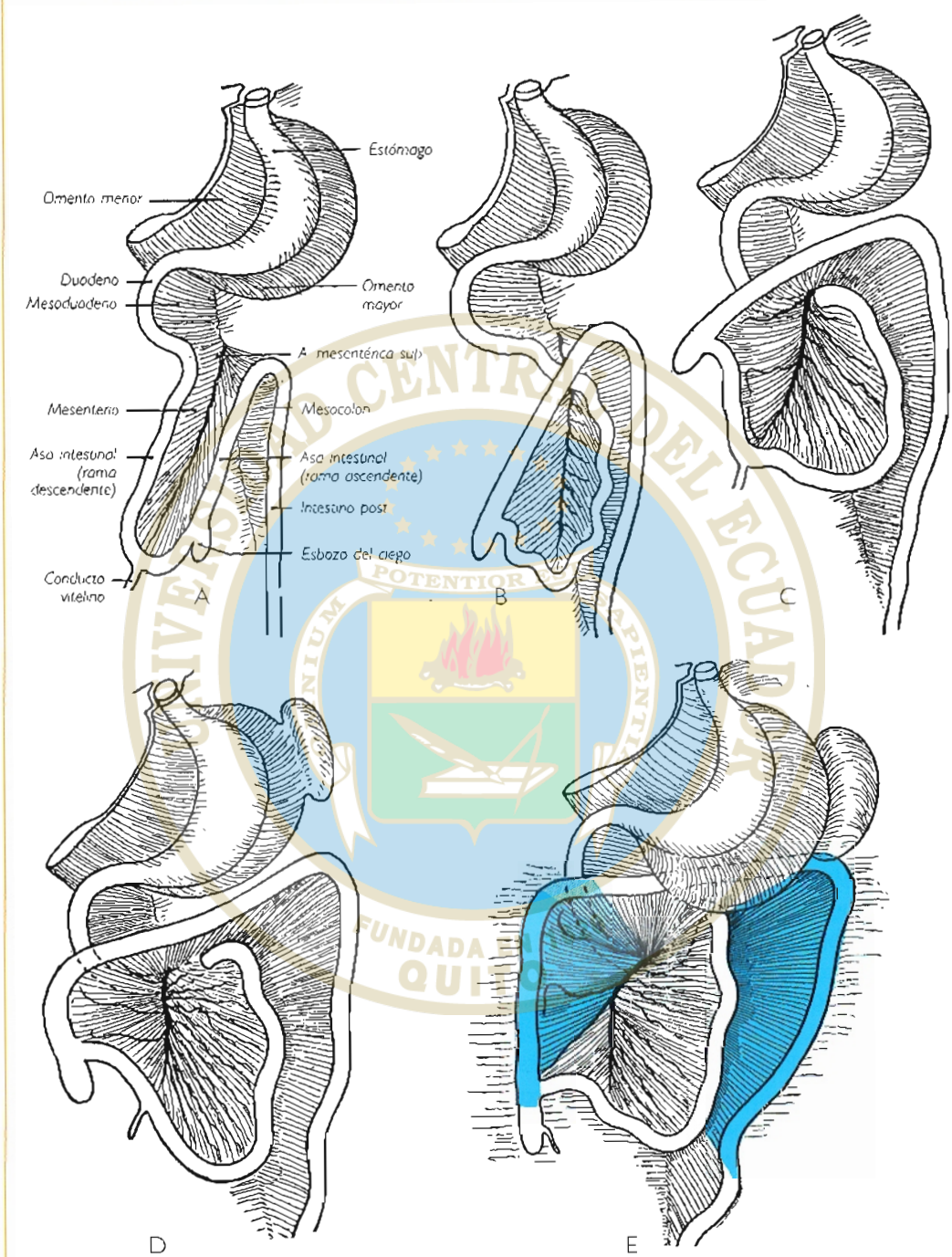

Fig 238 ▪ A-E) Esquemas que muestran cinco estadios sucesivos del desarrollo del tubo digestivo, particularmente la torsión intestinal y la formación de los mesos. Los espacios marcados en color azul indican las zonas en que cada mesocolon se adosa al pentoneo parietal

Esta parte cecocólica del mesenterio puede subdividirse en dos regiones: ❑ una, situada a la derecha de la arteria mesentérica superior y en conexión con el colon ascendente, es el *mesocolon ascendente;* ❑ otra, situada cranealmente a la arteria, es el *mesocolon transverso.*

b) SOLDADURA DEL COLON Y DEL MESOCOLON ASCENDENTES. ❑ El revestimiento seroso de la cara dorsal del colon ascendente y la hoja dorsal de su meso se sueldan al peritoneo parietal. La soldadura se inicia a lo largo del borde derecho del colon ascendente y progresa de craneal a caudal y de lateral a medial (Ancel y Cavaillon). Está limitada cranealmente por una línea que se extiende desde el punto de entrada de la arteria mesentérica superior en el mesenterio hasta la flexura cólica derecha. Más adelante veremos que este límite quedará situado en el borde medial de la porción descendente del duodeno. ❑ El límite termina caudal y medialmente según una línea que se dirige desde el origen de la arteria mesentérica superior hasta la flexura ileocecal, en la unión del intestino delgado con el ciego. Esta línea corresponde a la arteria mesentérica superior cranealmente y a su rama ileocólica caudalmente (figs. 238, D y 239, B).

c) MESENTERIO PROPIAMENTE DICHO. A la izquierda de la arteria mesentérica superior se encuentra el mesenterio (figs. 238, D y 239, B), que es libre en toda su extensión y presenta numerosos pliegues, cuya amplitud aumenta desde el borde adherente o raíz del mesenterio hasta el borde libre o intestinal. Estos pliegues se deben a que el borde intestinal del mesenterio se alarga tan rápidamente como el yeyuno y el íleon, a los

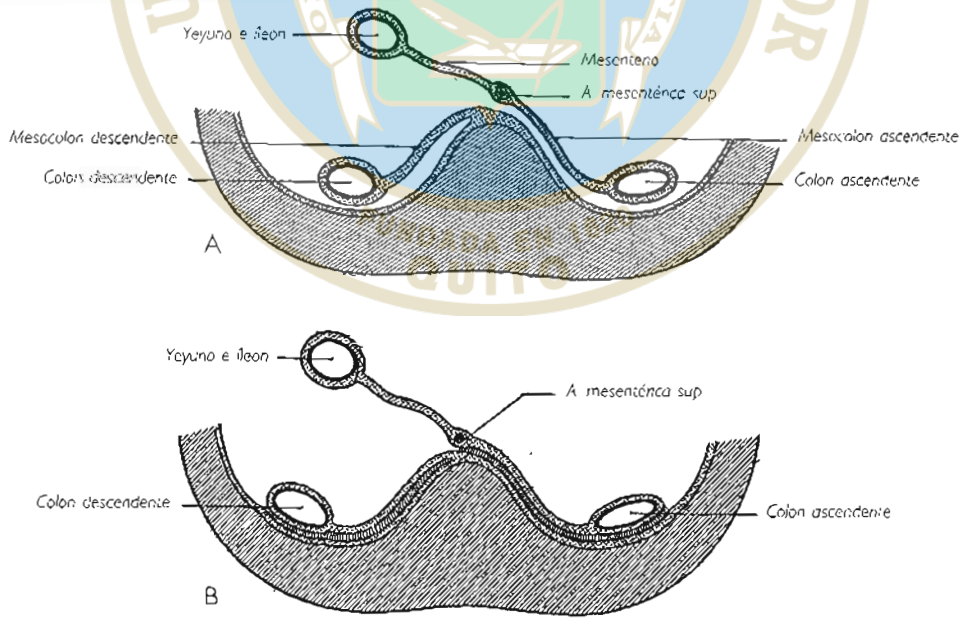

Fig. 239 ▪ Esquemas que muestran las modificaciones experimentadas por el mesenteno (segmento inferior del corte). A) Antes de la soldadura del colon ascendente y descendente y de sus mesos. B) Después de la soldadura.

que fija a la pared, mientras que el borde adherente solamente crece del mismo modo que la pared dorsal del abdomen.

La *raíz del mesenterio* corresponde generalmente a la arteria mesentérica superior y a la arteria ileocólica, las cuales contiene en su espesor. No obstante, a veces la zona de adherencia del mesocolon ascendente se detiene ligeramente a la derecha de la arteria, o bien se prolonga un poco a la izquierda de ésta. En el primer caso, la arteria queda comprendida entre las dos hojas del mesenterio; en el segundo, se halla aplicada contra la pared por la hoja ventral del mesenterio, convertida en ese punto en peritoneo parietal.

El extremo superior de la raíz del mesenterio no se halla en la línea media. El crecimiento del asa duodenal y la torsión intestinal la han desplazado, así como al extremo inicial del yeyuno, a la izquierda y cranealmente al origen de la arteria mesentérica superior, que cruza la porción horizontal del duodeno. Por ello, el borde adherente del mesenterio, oblicuo caudalmente y a la derecha, discurre a la derecha de la porción ascendente del duodeno y cruza la porción horizontal (figs. 238, E y 240).

d) PERITONEO DEL CIEGO Y DEL APÉNDICE VERMIFORME. El ciego y el apéndice vermiforme derivan del alargamiento del esbozo cecal y están revestidos por el peritoneo en toda su superficie. Normalmente quedan libres en la cavidad abdominal. Sin embargo, en ocasiones su cara dorsal se suelda a la pared dorsal de la fosa ilíaca. En estos casos, la adherencia se produce solamente en una porción de la cara dorsal del ciego, y la zona de soldadura limita un *receso retrocecal* de forma y extensión muy variables.

Las arterias cecal anterior y apendicular elevan el peritoneo en una parte de su trayecto. El repliegue formado por la arteria cecal anterior limita con el íleon un *receso ileocecal superior*. El repliegue formado por la arteria apendicular es el *mesoapéndice*.

4. Evolución del intestino terminal

a) COLON DESCENDENTE, COLON SIGMOIDEO Y RECTO. La torsión intestinal ha desplazado la flexura cólica izquierda, situada en la unión del colon transverso y el colon descendente, ventralmente al riñón izquierdo y caudalmente al esbozo del bazo (fig. 238).

El intestino terminal, que se inicia en la flexura cólica izquierda, desplazado con su meso por el asa intestinal, queda situado a la izquierda, en un plano frontal, contra la pared abdominal dorsal. Solamente su extremo distal, que dará origen al recto y al conducto anal, queda en el plano sagital.

El alargamiento del intestino terminal varía según las regiones. Es muy rápido en la región iliopélvica, lo cual se traduce en la formación del *asa sigmoidea* (figs. 238, E y 240).

b) SOLDADURA DEL COLON DESCENDENTE Y DE SU MESO. MESOCOLON SIGMOIDEO Y RECESO INTERSIGMOIDEO. El colon descendente y su meso se sueldan a la pared (fig. 239, B). El proceso de coalescencia comienza cranealmente, siguiendo una línea trazada desde la entrada de la arteria mesentérica superior en el mesenterio hasta la flexura cólica izquierda. Desde este punto, la soldadura progresa caudalmente hasta detenerse en la pelvis a lo largo del borde medial del músculo psoas mayor (fig. 238, E), por lo cual se corresponde con el colon descendente en toda su longitud (fig. 240). En ocasiones, el colon descendente no se suelda a la pared o lo hace de manera incompleta.

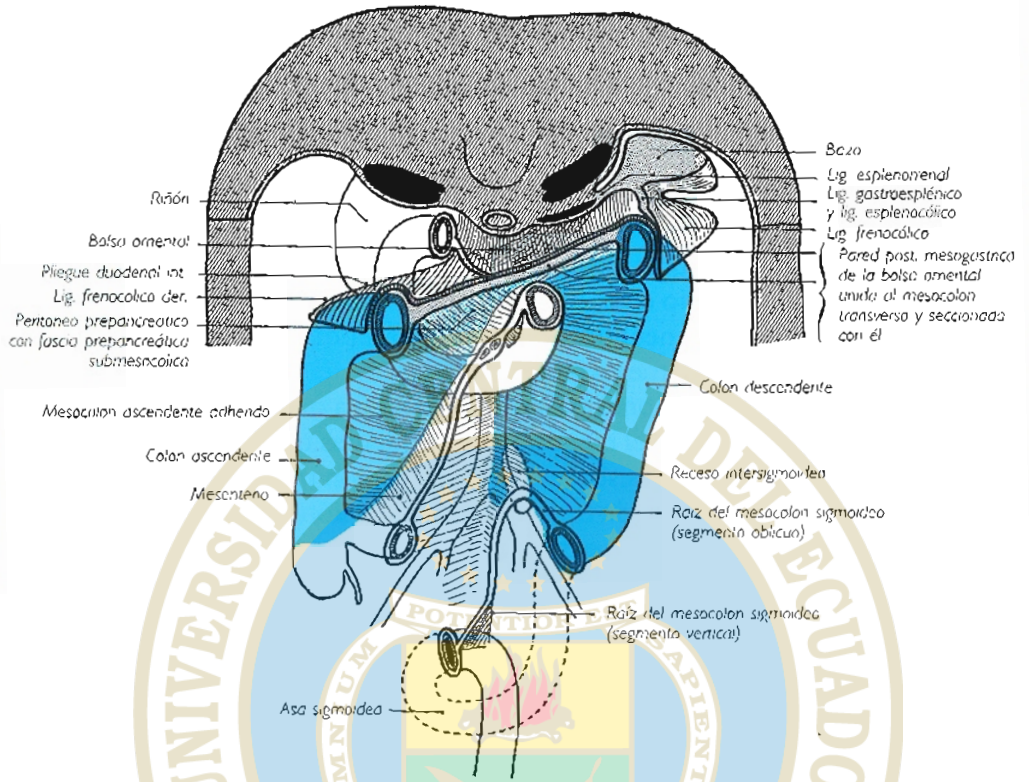

Fig. 240 ▪ Soldadura de los mesocolon y formación de los ligamentos frenicocólicos. (Según Fredet, modificada.)

La parte del intestino grueso que se extiende desde la abertura superior de la pelvis hasta la parte media del sacro es el *colon sigmoideo,* que flota en la cavidad pélvica porque está unido a la pared por un largo mesocolon sigmoideo que queda libre.

El borde adherente o *raíz* de este meso configura una línea quebrada que comprende dos segmentos (fig. 240): ❑ uno, vertical y medio, representa la parte caudal de la línea de inserción del mesocolon sigmoideo, subyacente al mesocolon descendente; ❑ el otro, oblicuo caudalmente y a la izquierda, rodea en la pelvis el borde medial del músculo psoas mayor izquierdo y corresponde al límite caudal de la zona de adherencia del mesocolon descendente y sigmoideo. Los dos segmentos mencionados se unen en las proximidades del origen de la arteria ilíaca común izquierda y limitan un ángulo abierto caudalmente y a la izquierda.

El vértice de este ángulo presenta frecuentemente un orificio que da acceso a un divertículo de la cavidad peritoneal denominado *receso intersigmoideo* (fig. 240).

El receso intersigmoideo es alargado y estrecho, y asciende a lo largo de la arteria ilíaca común hasta el origen de ésta o un poco más cranealmente. Proviene de la au-

sencia de soldadura de una zona estrecha del mesocolon descendente con el peritoneo parietal, que tapiza la depresión comprendida entre la eminencia vertebral y la parte caudal de la eminencia renal.

5. Colon transverso y mesocolon transverso. El colon transverso está situado entre el colon ascendente y el descendente, por lo cual el mesocolon transverso comprende toda la parte del mesenterio situada entre el mesocolon ascendente y el descendente. Está limitado lateralmente por dos líneas oblicuas lateral y cranealmente, que divergen a derecha e izquierda, desde el punto de entrada de la arteria mesentérica superior en el mesenterio de la flexura cólica correspondiente. Estas líneas representan a la vez el límite craneal del mesocolon ascendente y del descendente, así como el borde adherente del mesocolon transverso.

Este borde sufre modificaciones posteriores debido a que el proceso de coalescencia mediante el cual el colon y el mesocolon ascendentes quedan soldados a la pared se prolonga cranealmente a ellos sobre el meso del colon transverso. Éste se suelda al peritoneo duodenal hasta el borde izquierdo de la porción descendente del duodeno (Buy), y el proceso de soldadura se extiende por la parte caudal de la cabeza y del cuello del páncreas. La soldadura del mesocolon transverso a la hoja del mesoduodeno que cubre la cabeza del páncreas produce una *fascia de adosamiento prepancreática inframesocólica* (Fredet) (figs. 237 y 243).

De esta manera, el extremo derecho del mesocolon transverso desaparece, y la parte correspondiente del colon transverso se aplica al riñón derecho y a la porción descendente del duodeno, situados dorsalmente a él.

Por lo tanto, el mesocolon transverso comienza a la izquierda de la porción descendente del duodeno. Desde este punto, su borde adherente se dirige hacia la izquierda y cruza la cabeza del páncreas y los vasos mesentéricos superiores en su emergencia bajo el borde caudal de esta glándula; luego se dobla hacia la izquierda y cranealmente, sigue el borde caudal del cuerpo del páncreas y termina en la cara ventral del riñón izquierdo (fig. 240).

a) SOLDADURA DEL MESOCOLON TRANSVERSO AL OMENTO MAYOR. Con anterioridad hemos estudiado cómo la pared mesogástrica dorsal de la bolsa omental se suelda a la pared abdominal y cómo el proceso de coalescencia se extiende desde el fundus gástrico hasta el borde caudal del cuerpo del páncreas.

Caudalmente al cuerpo del páncreas, el omento mayor, que se ha extendido caudalmente y a los lados, desciende ventral al mesocolon y al colon transverso, a los que se adhiere (fig. 241). Por lo tanto, el omento mayor une la curvatura mayor del estómago con el borde ventral del colon transverso, constituyendo el *ligamento gastrocólico.*

A la derecha de la línea media, antes de alcanzar el colon transverso, la lámina dorsal del omento mayor se une a la hoja ventral del mesoduodeno, que cubre la cabeza del páncreas y la porción descendente del duodeno, cranealmente al borde adherente del mesocolon transverso. Esta unión produce otra fascia de adosamiento prepancreática supramesocólica (Fredet) (fig. 243).

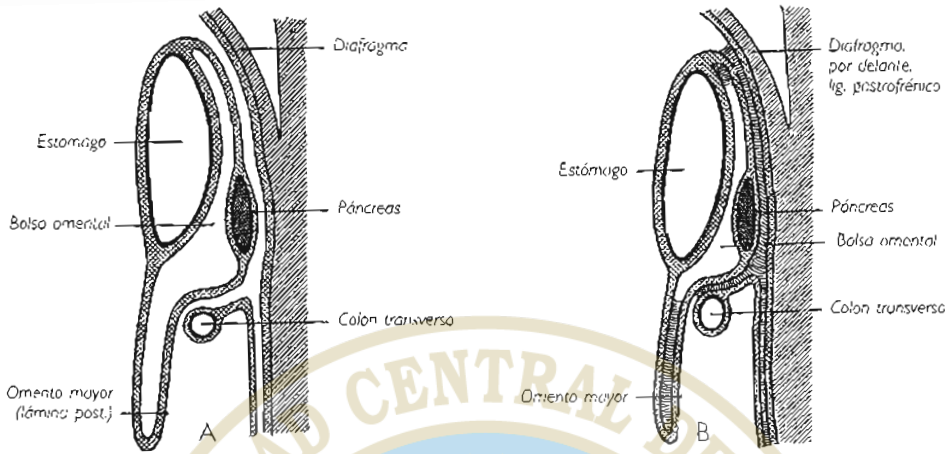

Fig. 241. Esquemas que muestran la disposición del omento mayor y del mesocolon transverso. A) Antes de la soldadura de la pared dorsal de la bolsa omental a la pared y del mesocolon transverso. B) Después de dicha soldadura.

Al pasar de la porción descendente del duodeno, a la cual está unido, al colon transverso, al que está soldado, el omento mayor forma un pliegue que ocupa el ángulo de unión de los dos órganos y que se denomina *pliegue duodenal inferior* o *pliegue duodenomesocólico* (fig. 240).

b) FORMACIÓN DEL LIGAMENTO FRENOCÓLICO Y DEL LIGAMENTO ESPLENOCÓLICO. A la izquierda y cranealmente, el omento mayor se extiende caudalmente al bazo (fig. 242, A). Desborda lateralmente la flexura cólica izquierda y se adosa al peritoneo parietal diafragmático (fig. 242, B). Las hojas de esta parte del omento mayor, que se hallan soldadas entre sí, al peritoneo cólico y al peritoneo parietal, forman un ligamento sobre el cual se apoya el extremo inferior del bazo. Es el *ligamento frenocólico* (sustentáculo esplénico) (fig. 242, B). Además forman, caudalmente al bazo, tras su unión con el colon transverso, un pliegue seroso que se extiende desde el bazo hasta el colon y que se denomina *ligamento esplenocólico;* este ligamento tiene continuidad cranealmente con el ligamento gastroesplénico (fig. 240).

c) FORMACIÓN DEL LIGAMENTO FRENOCÓLICO DERECHO. A la derecha de la línea media, el omento mayor puede extenderse lateralmente a la flexura cólica derecha hasta el diafragma. En este caso, se une al peritoneo parietal y forma un ligamento que une esta flexura a la pared: es el *ligamento frenocólico derecho* (fig. 240).

d) OBLITERACIÓN DE LA CAVIDAD DEL OMENTO MAYOR. En su origen, la bolsa omental desciende en el omento mayor hasta su borde caudal. Durante el desarrollo, el omento mayor se oblitera por adosamiento de las hojas serosas en contacto. La obliteración asciende a la derecha hasta las proximidades del píloro y el estómago; en la línea media y a la izquierda de ésta, la unión de las hojas se extiende, de caudal a cra-

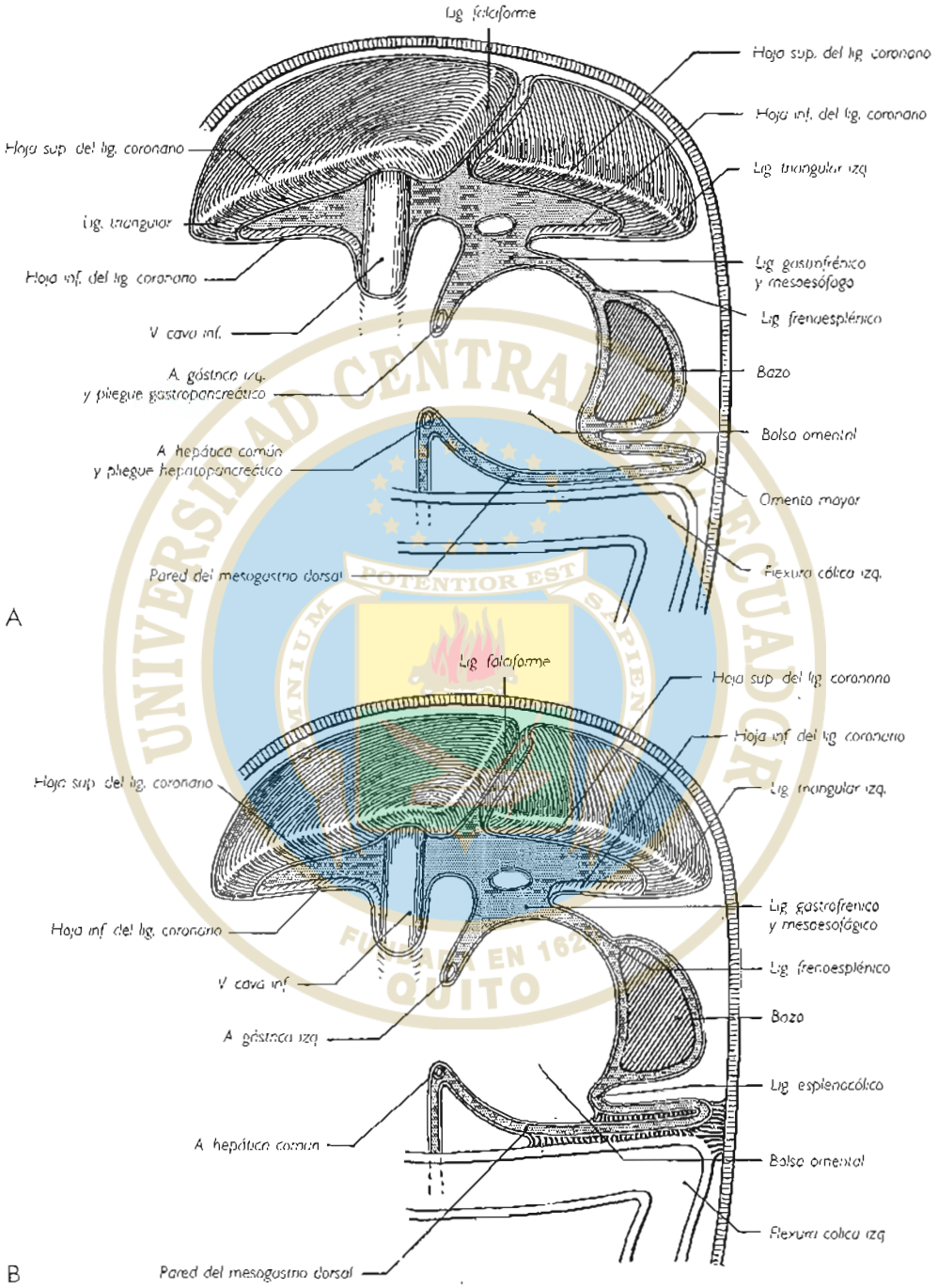

Fig. 242 - Esquemas que muestran el mecanismo de formación de los ligamentos del bazo. A) Pared del mesogastrio dorsal y omento mayor antes de su adosamiento al colon transverso y al peritoneo parietal diafragmático. B) Después de su adosamiento.

neal, hasta el colon transverso, y limita caudalmente el receso inferior de la bolsa omental (fig. 241, B).

BOLSA OMENTAL. Indicaremos solamente la disposición general de la bolsa omental en el adulto. La descripción de cada una de sus partes se realizará al mismo tiempo que la de los órganos que la constituyen.

La bolsa omental (transcavidad de los epiplones) es un divertículo de la cavidad peritoneal y comunica con ella por medio del orificio *omental* u *orificio epiploico.* Se divide en dos partes: el *vestíbulo de la bolsa omental* y la *bolsa omental* propiamente dicha o *transcavidad de los epiplones;* la división se establece mediante dos pliegues serosos elevados por las arterias gástrica izquierda y hepática común. Estos pliegues limitan

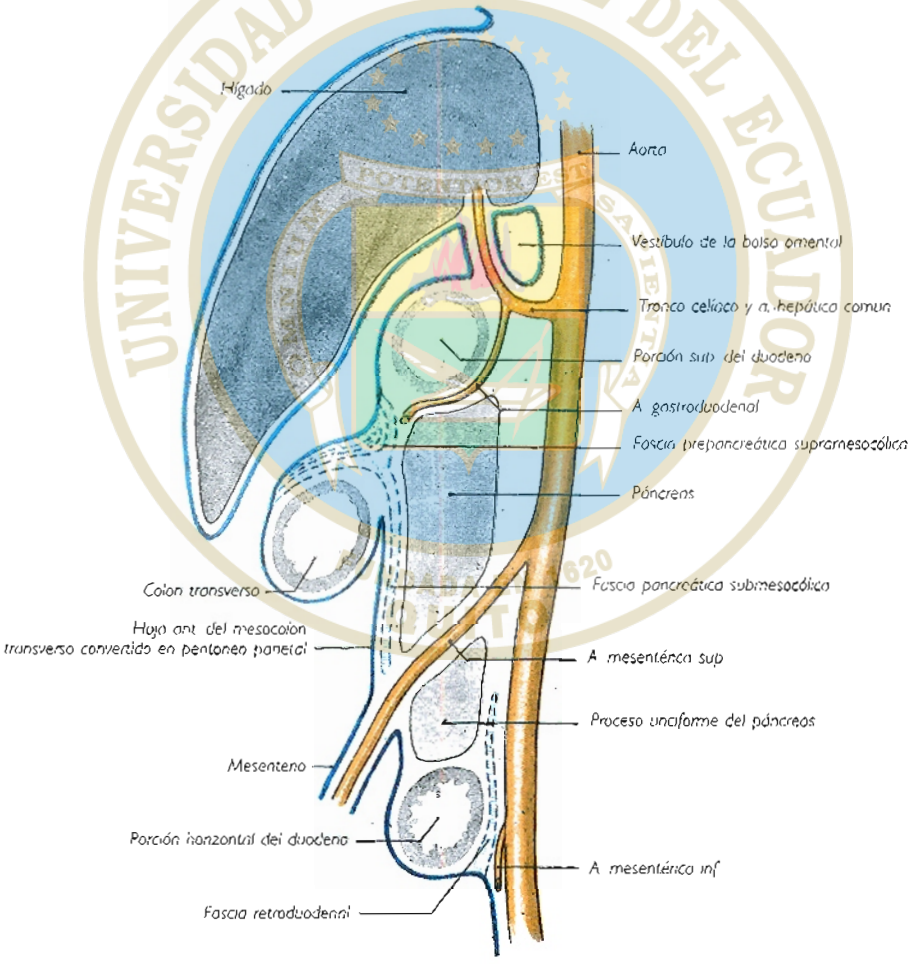

Fig. 243 ▪ Corte esquemático sagital de la región duodenopancreática. Indica las relaciones del duodeno y del páncreas con los órganos vecinos, el pentoneo y las fascias de adosamiento.

un estrechamiento, la *entrada de la bolsa omental,* que comunica el vestíbulo con la bolsa omental (figs. 242 y 248).

El *orificio omental* es una hendidura alargada de superior a inferior y abierta a la derecha, que está limitada: ❑ anteriormente, por el borde libre del omento menor, que comprende en su espesor el pedículo hepático; ❑ posteriormente, por el relieve de la vena cava inferior; ❑ superiormente, por el proceso caudado del lóbulo caudado, e ❑ inferiormente por el ángulo de reflexión del peritoneo parietal sobre el omento menor; este ángulo corresponde a la unión de las paredes superior y posterior de la porción superior del duodeno.

La *entrada de la bolsa omental* está limitada: ❑ posterior y superiormente, por el pliegue seroso denominado *pliegue gastropancreático;* ❑ posterior e inferiormente, por el pliegue hepatopancreático; ❑ anteriormente, por la curvatura menor del estómago.

El *vestíbulo de la bolsa omental* se extiende desde el orificio omental hasta la entrada de la bolsa omental. Su pared anterior está constituida por el omento menor. Su pared posterior está formada por la pared abdominal posterior, entre la vena cava inferior y los pliegues gastropancreático y hepatopancreático. El vestíbulo se ensancha progresivamente de superior a inferior, y da origen, en su parte superior, a una prolongación que se insinúa posterior al hígado, entre el lóbulo caudado y el diafragma, hasta el ligamento coronario.

La *bolsa omental* propiamente dicha se extiende, de derecha a izquierda, desde la entrada de la bolsa omental hasta el hilio del bazo. Está limitada superiormente por la reflexión del peritoneo parietal sobre el revestimiento seroso del estómago, e inferiormente por la soldadura de las dos láminas del omento mayor (v. *Obliteración de la cavidad del omento mayor*). ❑ La pared anterior de la bolsa omental corresponde superiormente a la cara posterior del estómago e inferiormente, más allá de la curvatura mayor, a las hojas anteriores del omento mayor. ❑ La pared posterior está en relación con el cuerpo y la cola del páncreas, con el riñón y la glándula suprarrenal izquierdos y con el diafragma.

El fondo o extremo izquierdo de la bolsa omental, denominado *receso esplénico* o *receso lienal,* está constituido: posteriormente por el ligamento pancreatoesplénico, en el cual discurren los vasos esplénicos, y anteriormente por el ligamento gastroesplénico, que da paso a los vasos gástricos cortos y a la arteria gastroomental izquierda. A lo largo del hilio del bazo, la hoja medial del ligamento gastroesplénico tiene continuidad con la hoja anterior del ligamento pancreatoesplénico (fig. 233).

ESTÓMAGO

El estómago es un segmento dilatado del tubo digestivo, que se halla en situación intermedia entre el esófago y el duodeno.

Ocupa la mayor parte de la celda subfrénica izquierda, que está comprendida entre el diafragma superior y lateralmente, el mesocolon y el colon transverso inferiormente, y la región celíaca medialmente. La celda subfrénica corresponde aproximadamente al hipocondrio izquierdo y a una parte del epigastrio (v. *Anatomía topográfica del abdomen*).

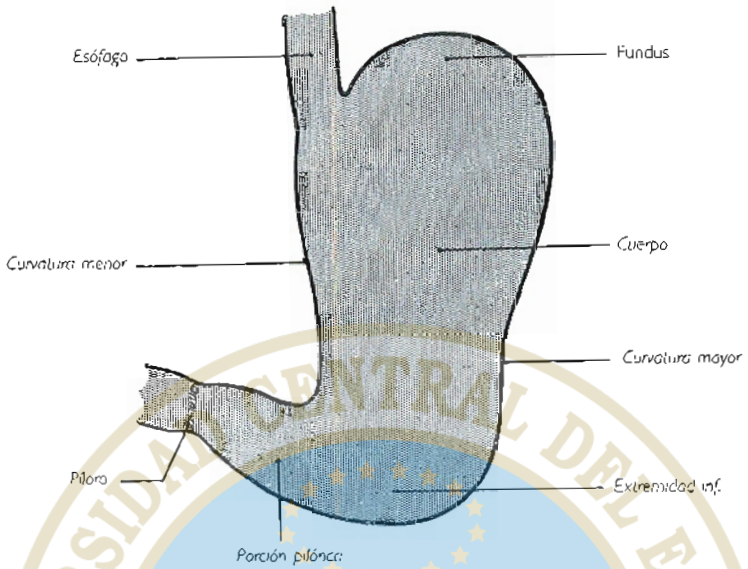

Fig. 244 • Esquema de la configuración externa del estómago

CONFIGURACIÓN EXTERNA. Se ha comparado el estómago con una gaita, un cono vertical de base superior, etc. En realidad, el estómago comprende dos partes: una, la más larga y voluminosa, es la *porción vertical* o *porción descendente;* la otra, más pequeña, se denomina *porción pilórica* (porción horizontal) (figs. 244 y 245).

a) PORCIÓN DESCENDENTE. La porción descendente o vertical comprende aproximadamente las dos terceras partes de la longitud del estómago. Es oblicua inferior y anteriormente, y en ella se distinguen dos segmentos superpuestos, el fundus gástrico y el cuerpo del estómago, separados uno de otro por un plano horizontal tangente al borde superior del cardias.

El *fundus gástrico* corona el cuerpo del estómago a la manera de una cúpula.

El *cuerpo del estómago* o *cuerpo gástrico* se estrecha ligeramente de superior a inferior. Su extremo inferior del estómago forma la parte más declive del órgano.

b) PORCIÓN PILÓRICA. La porción pilórica, que es horizontal, se dirige, estrechándose ligeramente, en sentido oblicuo superior, hacia la derecha y posteriormente. Su extremo derecho o píloro se une al duodeno a la altura de un surco anular que se aprecia en la superficie externa, denominado *surco duodenopilórico* (figs. 244, 245 y 251). El ángulo, saliente inferiormente y a la izquierda, por el cual la porción pilórica del estómago se une a la porción descendente, se confunde con el extremo inferior del cuerpo del estómago.

Éstas son la forma y la orientación del estómago en un cadáver cuyos órganos han sido previamente fijados *in situ* en posición vertical. En un cadáver en decúbito dorsal, la acodadura del estómago se atenúa, y el estómago se halla alargado transversalmente y describe una curva cóncava superior.

c) FORMA DEL ESTÓMAGO EN EL SUJETO VIVO. La descripción que acabamos de ofrecer es la del estómago normal, examinado en el cadáver o en el sujeto vivo en el curso de una laparotomía.

Examinado en el sujeto vivo por medio de procedimientos radiológicos, el estómago adopta una forma por lo general no muy diferente de la que presenta en el cadáver. La forma del estómago del sujeto vivo, examinado de pie, se ha comparado con una J mayúscula, en la que se describe una porción descendente larga y una porción pilórica, horizontal, más corta. No obstante, las variaciones de detalle son numerosas y se hallan en relación con el sexo, la edad, la tonicidad de la pared gástrica y, sobre todo, con la posición que se hace adoptar al sujeto y la forma de la caja torácica. De esta manera, bajo el efecto de la anestesia en el curso de una laparotomía (Grégoire), o bien cuando la base del tórax es amplia, la porción descendente del estómago se presenta al igual que en el cadáver en decúbito dorsal: se halla inclinada inferiormente y a la derecha y tiene continuidad, por medio de una curvatura de radio variable, con la porción pilórica.

■ **DIMENSIONES.** Un estómago medianamente distendido mide: ❑ un máximo de 25 cm de largo, ❑ de 10 a 12 cm de ancho (medido de un borde al otro en la parte media del órgano) y ❑ de 8 a 9 cm en sentido anteroposterior (Sappey).

■ **CARAS Y BORDES.** El estómago presenta, en su conjunto, dos caras, una anterior y otra posterior, más o menos convexas según el grado de repleción del órgano.

Estas caras están separadas una de otra por los bordes o curvaturas del estómago. Se distingue un borde derecho cóncavo o curvatura menor, y un borde izquierdo convexo o curvatura mayor (fig. 245).

Las curvaturas del estómago no son regulares. Se componen de varios segmentos unidos por ángulos más o menos abiertos y redondeados.

La *curvatura menor* es cóncava y se orienta hacia la derecha y superiormente. Se compone de dos segmentos, uno descendente y otro casi horizontal, que corresponden a los segmentos homónimos del estómago.

La *curvatura mayor* es convexa y comprende: ❑ *a)* un segmento superior orientado superiormente y que forma parte del fundus gástrico; ❑ *b)* un segmento medio descendente, y ❑ *c)* un segmento inferior oblicuo superiormente, a la derecha y posteriormente, que corresponde a la porción pilórica.

■ **ORIFICIOS.** El estómago comunica superiormente con el esófago por medio del *orificio del cardias* (orificio esofágico), e inferiormente con el duodeno por medio del *orificio pilórico* (orificio duodenal) (figs. 244, 245 y 248).

El *cardias* está situado entre el extremo superior de la curvatura menor y el fundus gástrico. Este orificio es ovalado; su eje mayor es alargado de superior a inferior y de izquierda a derecha. Está orientado hacia la derecha, superior y un poco anteriormente (fig. 245).

El *píloro* es circular y está situado en el extremo derecho de la porción pilórica del estómago. Está orientado hacia la derecha, posterior y superiormente, y se corresponde externamente con el surco duodenopilórico.

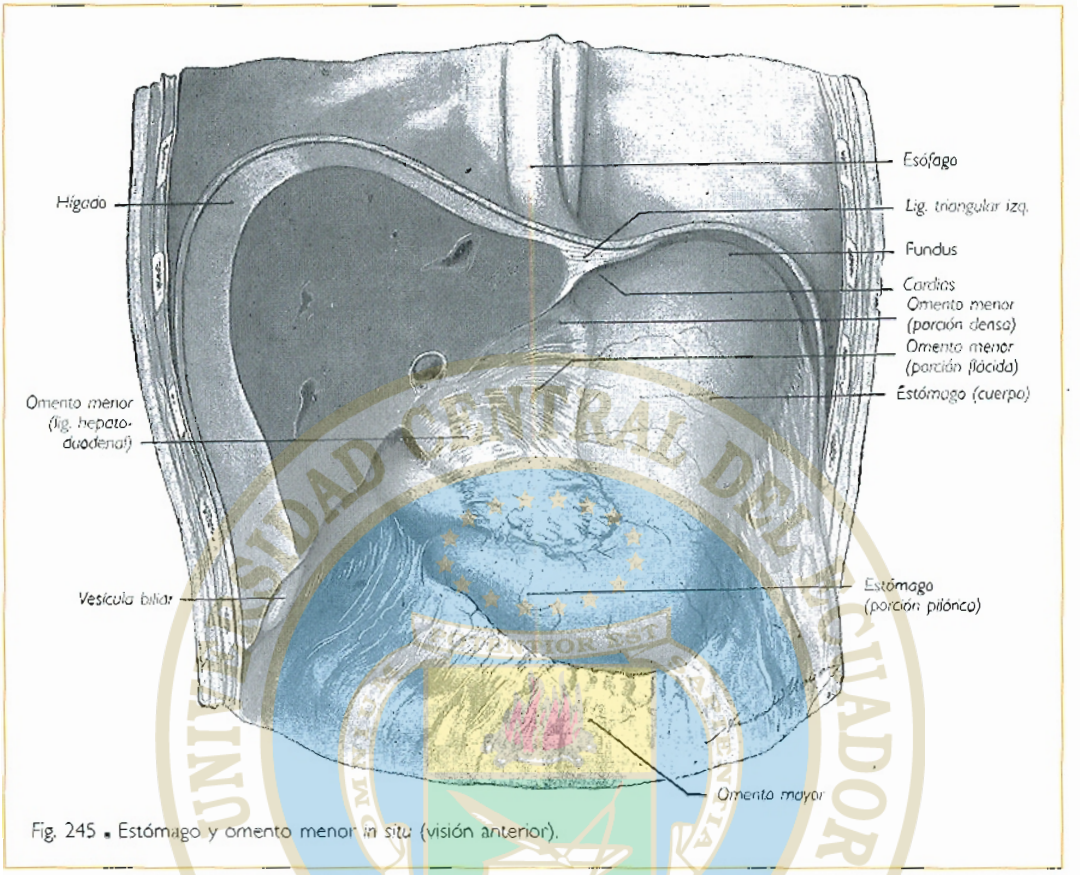

Fig. 245 . Estómago y omento menor *in situ* (visión anterior).

ANTRO PILÓRICO. El píloro se halla precedido por el antro pilórico. El antro pilórico se caracteriza por su constitución muscular y por su mucosa. Las fibras musculares circulares del estómago presentan a esta altura dos fascículos que, adosados a nivel de la curvatura menor, se separan de 4 a 6 cm a la altura de la curvatura mayor, limitando en las proximidades del píloro un espacio a veces visible en las radiografías, el *canalis egestorius* (Couinaud).

En cuanto a la mucosa, se caracteriza por su estructura glandular, con células mucosas y células endocrinas secretoras de gastrina, responsables de la secreción ácida del estómago y de los movimientos del antro pilórico (fig. 250).

CONFIGURACIÓN INTERNA. La superficie interna o mucosa del estómago es roja en el sujeto vivo.

Después de la muerte, la mucosa se altera muy rápidamente y se vuelve de color grisáceo.

Cuando el estómago está vacío, su superficie interna se halla recorrida en toda su extensión por pliegues anastomosados que limitan depresiones de forma variable. Es-

tos pliegues gástricos, formados por la mucosa, desaparecen a medida que el estómago se distiende.

Existen también, en toda la superficie interna del estómago, finos surcos que circunscriben pequeñas superficies poligonales ligeramente elevadas de 3 a 4 mm de diámetro, denominadas *áreas gástricas*. Estas áreas y los surcos que las limitan no desaparecen con la distensión del estómago.

En el *cardias,* el color rojo del estómago contrasta en el sujeto vivo con la coloración rosa pálido del esófago. El orificio del cardias presenta un repliegue, la *válvula cardioesofágica,* que corresponde, en la superficie interna del orificio, al ángulo agudo formado por el esófago con el fundus gástrico. La superficie interna del cardias está plegada, y sus pliegues irradian desde el cardias hacia el estómago. Estos pliegues desaparecen por distensión.

El *píloro* está provisto de una válvula anular: la *válvula pilórica.* En el lado del duodeno, la válvula es plana y perpendicular a la pared duodenal. En el lado del estómago, la superficie de la válvula se inclina oblicuamente hacia la pared gástrica y tiene una continuidad inapreciable con ella.

La válvula pilórica es un repliegue de la mucosa elevado por un engrosamiento de la musculatura del estómago denominado *músculo esfínter pilórico.*

RELACIONES

1. **Cara anterior.** La cara anterior del estómago presenta dos partes: una superior o *infratorácica,* es decir, cubierta por la pared torácica y el diafragma, y otra inferior o *abdominal.*

a) PARTE INFRATORÁCICA. La proyección de la parte superior o infratorácica del estómago sobre la pared anterior del tórax se extiende: *a)* transversalmente entre una vertical tangente al borde izquierdo del esternón y la pared lateral del tórax, y *b)* verticalmente, en la respiración tranquila y sobre la línea mamilar, desde el arco costal inferiormente hasta el quinto espacio intercostal superiormente (fig. 246). Esta parte de la cara anterior del estómago está en relación con la pared torácica por medio del diafragma y de los órganos situados superior e inferiormente al diafragma. Superiormente al diafragma, se encuentran el corazón, el pericardio y el pulmón y la pleura izquierdos. Inferiormente, entre el estómago y el diafragma se encuentra tan sólo el hígado. El lóbulo izquierdo del hígado y el ligamento triangular izquierdo se insinúan, en efecto, en una extensión variable entre el diafragma y la cara anterior del estómago (figs. 247 y 283). Además, inferiormente y a la izquierda, el bazo sobresale de la superficie de proyección del estómago sobre la pared anterolateral del tórax.

ESPACIO SEMILUNAR DE TRAUBE. Se denomina así a una región de la pared torácica en relación con la cara anterior del estómago y que «presenta un timpanismo agudo a la percusión». El espacio semilunar de Traube está limitado por dos líneas curvas orientadas por sus concavidades, una superior y otra inferior (fig. 246).

El *límite superior* es cóncavo inferomedialmente y comienza en el extremo anterior del octavo cartílago costal izquierdo. Desde ese punto se dirige oblicuamente en sentido superior y a la izquierda, frente al borde anterior del lóbulo izquierdo del híga-

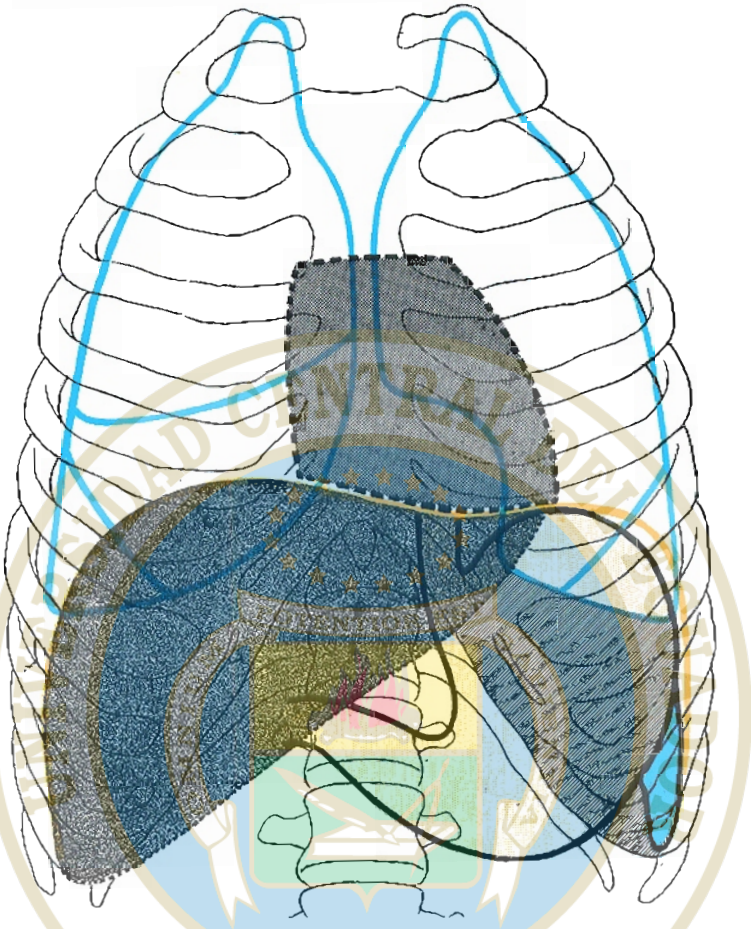

Fig. 246 • Relaciones de la cara anterior del estómago, espacio semilunar de Traube. El estómago se representa en color rojo, el hígado en gris oscuro, el pericardio y el corazón mediante un cuadriculado, el bazo y los límites de los pulmones en azul, y el espacio semilunar de Traube en trazos oblicuos paralelos.

do. Llega así al quinto espacio intercostal, pasando un poco inferior al vértice del corazón (Berceanu); después, se inclina inferiormente y a la izquierda y sigue la línea de proyección del borde inferior del pulmón izquierdo hasta la línea axilar anterior; por último, desciende casi vertical a lo largo del límite anterior del bazo y alcanza la undécima costilla, un tanto posterior a su extremo anterior.

El *límite inferior* del espacio semilunar de Traube está constituido por el arco costal, entre los dos extremos de su límite superior.

Frente a este espacio, la cara anterior del estómago, que sólo está separada de la pared torácica por el diafragma y la pleura izquierda, proporciona a la percusión un sonido timpánico que contrasta con la matidez del hígado, del corazón y del bazo y con el sonido claro pulmonar.

Sin embargo, el estómago no corresponde a toda la extensión del espacio semilunar de Traube, sino que se halla desbordado inferiormente y a la izquierda por la flexura cólica izquierda, que es también sonora a la percusión. La proyección del colon sobre la parte lateral del espacio es tanto más estrecha cuanto más distendido está el estómago, e inversamente. En efecto, el estómago, que está fijo a la pared a la altura del cardias y del píloro, rechaza el colon hacia la izquierda o lo atrae medialmente por medio del ligamento gastrocólico, según esté distendido o retraído (Dan Berceanu). *b)* PARTE ABDOMINAL. La parte abdominal de la cara anterior del estómago se extiende más o menos inferiormente, según el estómago esté vacío o distendido y según que la tonicidad de su musculatura sea mayor o menor.

Esta parte del estómago se corresponde, cuando no está distendido, superiormente y a la derecha con el hígado, e inferiormente y a la izquierda con la pared abdominal, según una región triangular denominada *triángulo de L. Labbé.*

El triángulo de Labbé está limitado: ❑ a la derecha, por una línea que asciende oblicuamente frente al borde anterior del hígado, desde el noveno cartílago costal derecho hasta el extremo anterior del octavo cartílago costal izquierdo; ❑ a la izquierda, por el arco costal; ❑ inferiormente, por una línea horizontal que normalmente no rebasa superiormente los novenos cartílagos costales (figs. 246 y 247).

2. Cara posterior. Superiormente, el fundus gástrico se aplica directamente sobre el diafragma. Está estrechamente unido, en el intervalo comprendido entre las dos hojas del ligamento gastrofrénico, por un tejido fibroso que forma el *ligamento suspensorio del estómago* (Grégoire).

Las dos hojas del ligamento gastrofrénico se aproximan y se aplican una sobre otra en el extremo lateral del ligamento, donde tiene continuidad con las del ligamento frenoesplénico. Medialmente, la hoja inferior del ligamento se confunde con la hoja izquierda del pliegue gastropancreático; la hoja superior tiene continuidad con la lámina izquierda del mesoesófago (fig. 240).

Inferiormente al ligamento suspensorio, el estómago está en relación con la bolsa omental (figs. 237 y 248). Por medio de esta bolsa omental, se corresponde de superior a inferior: con el diafragma (en particular con su pilar izquierdo), con la glándula suprarrenal, con el cuerpo y la cola del páncreas, con los vasos esplénicos, con el riñón (de acuerdo con una zona triangular comprendida entre la glándula suprarrenal, el bazo y el páncreas) y, finalmente, con el mesocolon transverso y el colon transverso, que separan el estómago de la flexura duodenoyeyunal y de las asas del intestino delgado (fig. 248).

La cara posterior del estómago se corresponde también con la cara gástrica del bazo a través de la bolsa omental, así como por medio de los ligamentos gastroesplénico y pancreatoesplénico (para detalles, v. *Bazo*).

3. Curvatura menor. La curvatura menor del estómago se une con el hígado por medio del omento menor (fig. 245).

La arteria gástrica izquierda y el pliegue gastropancreático alcanzan la curvatura menor un poco inferiormente al cardias.

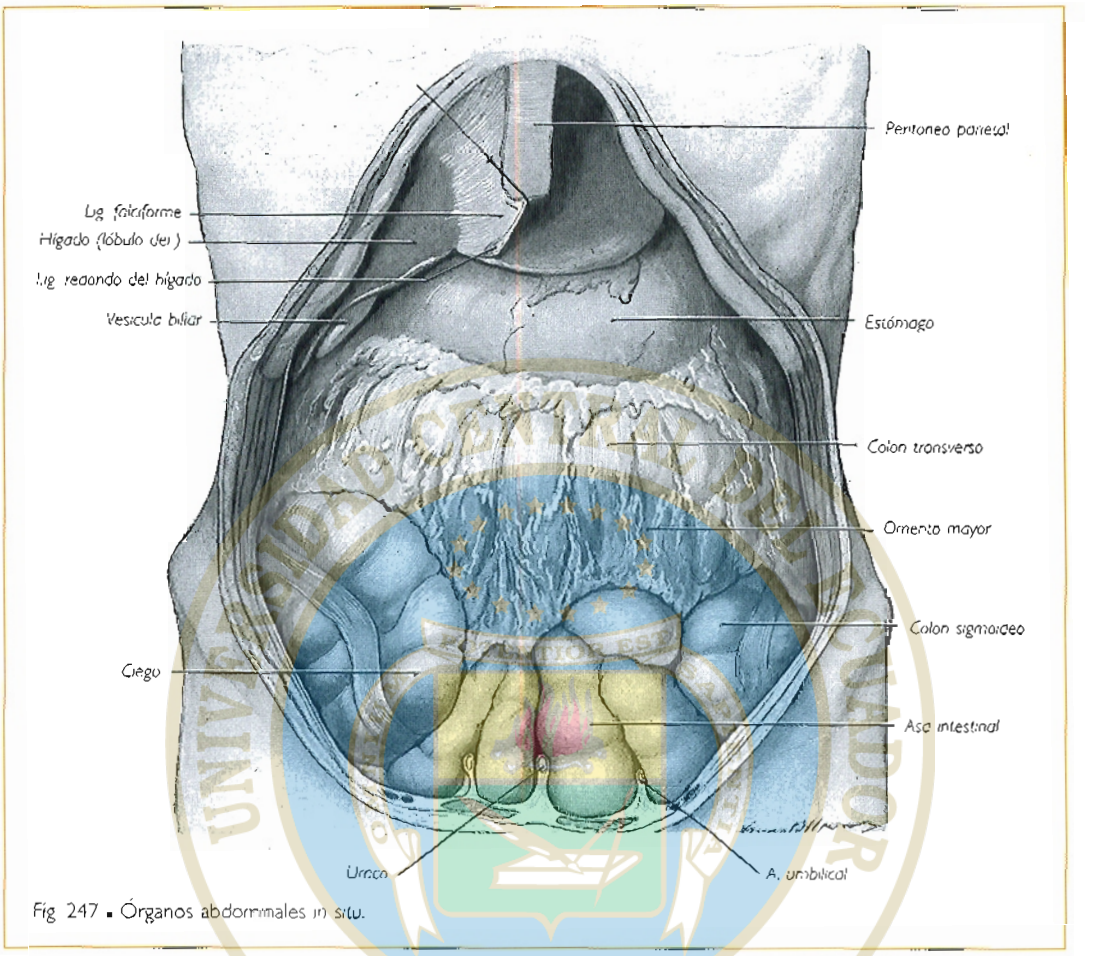

Fig. 247 • Órganos abdominales in situ.

Las ramas terminales de esta arteria y las venas correspondientes discurren a continuación entre las dos hojas del omento menor, estrechamente adosadas a la pared del estómago. A lo largo de estos vasos se escalonan los nódulos linfáticos gástricos, que también están muy unidos a la pared gástrica. Las ramificaciones terminales de los nervios vagos abordan el estómago a lo largo de la curvatura menor (Wertheimer). Finalmente, la curvatura menor se corresponde también, a través de la bolsa omental y el peritoneo parietal, con la aorta, el tronco celíaco y el plexo celíaco.

4. **Curvatura mayor.** La curvatura mayor está unida: superiormente, con el diafragma por medio del ligamento gastrofrénico; más inferiormente, con el hilio del bazo por medio del ligamento gastroesplénico, que contiene los vasos gástricos cortos y la arteria gastroomental izquierda (fig. 248); por último, inferiormente al bazo, con el colon transverso por medio del omento mayor (fig. 247).

Frente al bazo, el ligamento gastroesplénico alcanza la curvatura mayor sólo a la altura del extremo inferior del bazo; más superiormente, la inserción gástrica del liga-

mento gastroesplénico se aleja de la curvatura mayor y se separa progresivamente de inferior a superior. En esta parte esplénica de su extensión, la curvatura mayor del estómago está en contacto con el diafragma y, a veces, con el borde superior dentado del bazo, cuando éste se insinúa entre la curvatura mayor del estómago y el diafragma (fig. 248).

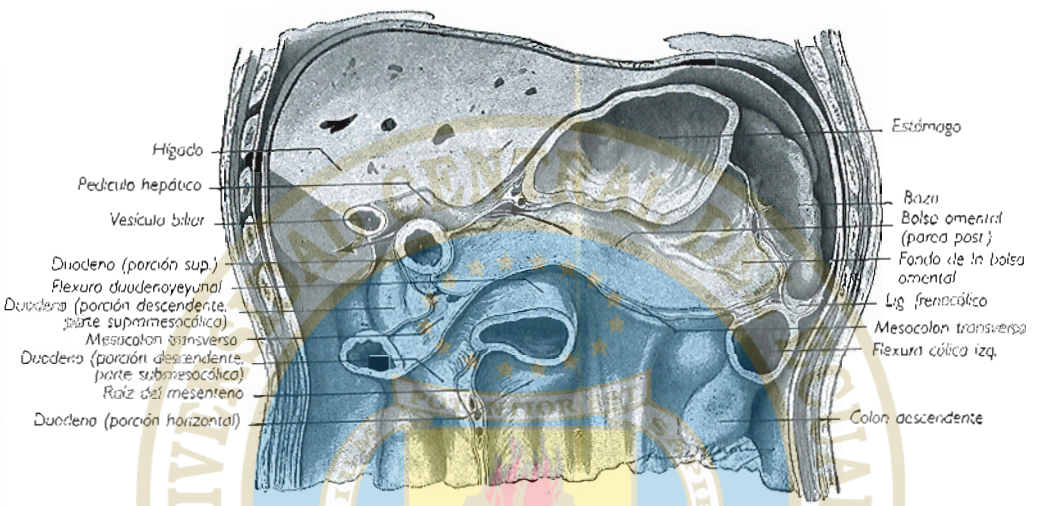

Fig. 248 ▪ Relaciones de la cara posterior del estómago y disposición del peritoneo pancreático y duodenal *in situ*. El estómago y el colon transverso han sido eliminados para mostrar los órganos posteriores a ellos. La flecha pasa bajo el omento menor y sale de la bolsa omental por el orificio omental

A lo largo del omento mayor, la curvatura mayor está separada del colon transverso por el receso inferior de la bolsa omental, comprendida entre las hojas del omento mayor. En esta región está en relación con las arterias y las venas gastroomentales derecha e izquierda, que discurren entre las dos hojas del omento, a 1 y 1,5 cm de la curvatura mayor; además está en relación con los nódulos linfáticos gastroomentales que bordean estos vasos. Los nódulos linfáticos gastroomentales están normalmente situados inferiormente o a la altura de los vasos gastroomentales; excepcionalmente son superiores a ellos.

5. Cardias. El cardias presenta, con los nervios vagos y el peritoneo, las mismas relaciones que la porción abdominal del esófago. Está situado a 2 cm a la izquierda de la línea media y se corresponde: posteriormente y a la derecha con la aorta, el pilar izquierdo del diafragma y el cuerpo de la undécima vértebra torácica; anteriormente está en relación con el lóbulo izquierdo del hígado, sobre el cual forma un surco, proyectándose sobre el séptimo cartílago costal; a la izquierda, se corresponde con el vértice del ángulo abierto superiormente, comprendido entre el esófago y el fundus gástrico.

6. Píloro. El píloro está situado en la línea media o ligeramente a la derecha de ésta, a la altura de la primera vértebra lumbar. Su *borde posterior* se corresponde con el páncreas por medio del extremo inferior y derecho de la bolsa omental (figs. 248 y 254). Está bordeado a la derecha por la arteria gastroduodenal (fig. 255), la cual se halla acompañada por nódulos linfáticos retropilóricos. Su *borde anterior* está cubierto por el lóbulo cuadrado del hígado. Su *borde inferior* está cruzado por la arteria gastroomental derecha, que pasa un poco inferior a éste y se relaciona con los nódulos linfáticos subpilóricos. Finalmente, su *borde superior* está en relación con la arteria gástrica derecha, contenida entre las dos hojas del omento menor.

CONSTITUCIÓN. La pared del estómago se compone de cuatro capas superpuestas que son, de superficie a profundidad, las capas serosa, muscular, submucosa y mucosa.

La *capa serosa* o *capa peritoneal* comprende dos hojas que se adhieren a las caras anterior y posterior del estómago. Estas hojas tienen continuidad, a lo largo de las curvaturas, con las de los omentos.

La *capa muscular* está constituida por tres planos de fibras: un plano superficial, formado por fibras longitudinales; un plano medio, compuesto por fibras circulares, y un plano profundo, constituido por fibras oblicuas. A la altura del píloro, las fibras circulares se espesan y constituyen el músculo esfínter pilórico.

La *capa submucosa* es una capa de tejido celular laxo.

La *capa mucosa* ha sido descrita anteriormente (v. *Configuración interna del estómago*).

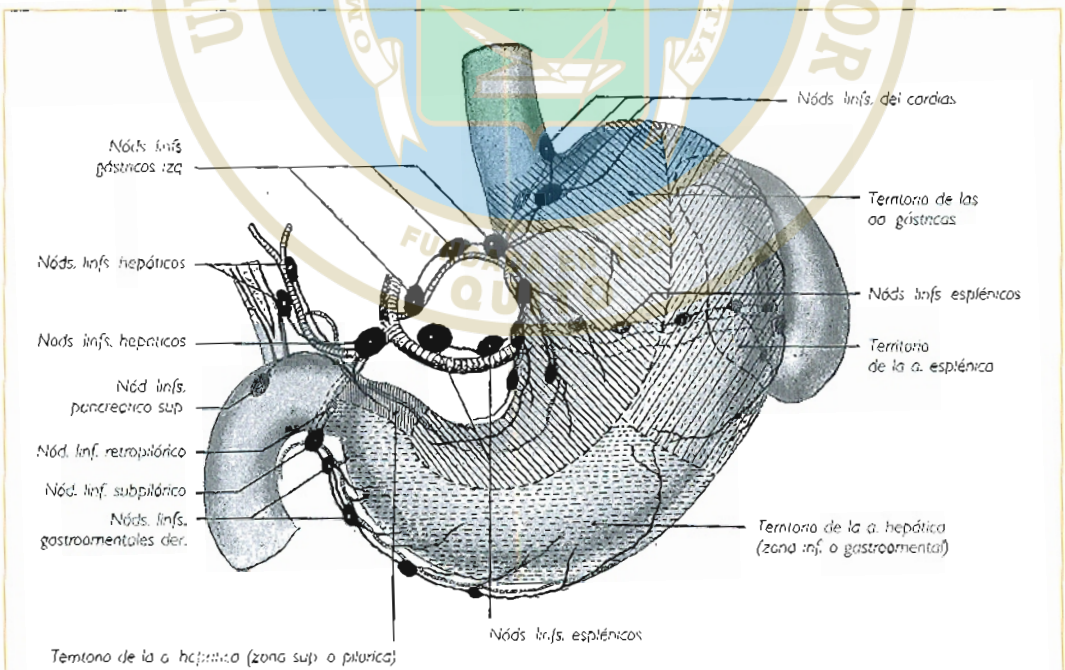

Fig. 249 ▪ Vasos linfáticos del estómago y nódulos linfáticos satélites de las ramas del tronco celíaco.

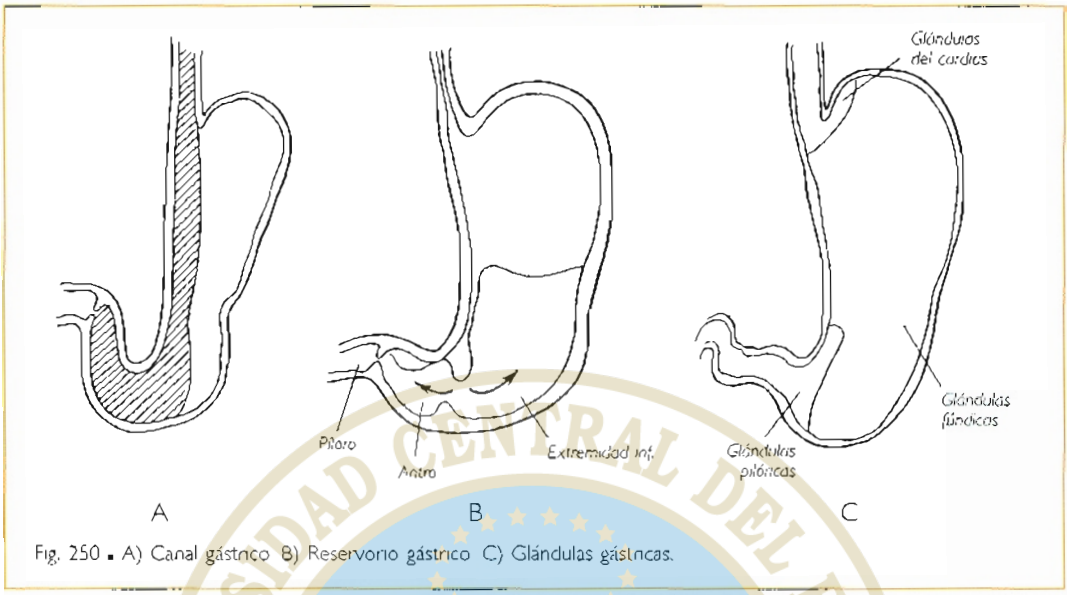

Fig. 250 ▪ A) Canal gástrico B) Reservorio gástrico C) Glándulas gástricas.

VASOS Y NERVIOS

a) ARTERIAS. Las arterias del estómago proceden de las tres ramas del tronco celíaco.

La arteria gástrica izquierda se divide en dos ramas terminales que descienden a lo largo de la curvatura menor y se anastomosan con las ramas de la arteria gástrica derecha, rama de la arteria hepática común. ❑ La arteria hepática común suministra también al estómago, por medio de la arteria gastroduodenal, la arteria gastroomental derecha, que se anastomosa a lo largo de la curvatura mayor con la arteria gastroomental izquierda, rama de la arteria esplénica. ❑ La arteria esplénica provee al estómago de las denominadas *arterias gástricas cortas.*

Todas estas arterias, anastomosadas entre sí, forman dos arcos que recorren respectivamente las curvaturas menor y mayor del estómago. De estos arcos nacen, en ángulo recto, numerosas ramas que se distribuyen en las dos caras del órgano.

La parte superior del cuerpo del estómago y el fundus gástrico están irrigados por las arterias gástricas cortas de la arteria esplénica, las ramas esofágicas de la arteria gástrica izquierda y las ramas fúndicas de las arterias gástrica izquierda y esplénica.

b) VENAS. Las venas son satélites de las arterias y drenan en la vena porta hepática.

c) VASOS LINFÁTICOS. Es preciso distinguir en el estómago tres territorios linfáticos principales (fig. 249).

❑ 1. El *territorio de los nódulos linfáticos gástricos izquierdos* comprende casi los dos tercios mediales de la porción descendente del estómago y un pequeño segmento de la porción pilórica.

❑ 2. El *territorio de los nódulos linfáticos esplénicos* está representado por la parte de la porción descendente del estómago que se encuentra lateral al territorio de la arteria gástrica izquierda, desde el vértice del fundus gástrico hasta la parte media de la curvatura mayor.


UNIVERSIDAD CENTRAL DEL ECUADOR
POTENTIOR EST
OMNIUM
SAPIENTIA
FUNDADA EN 1620
QUITO

Fig. 251. A ▪ Radiografía del estómago después de su opacificación con bario.

❑3. El *territorio de los nódulos linfáticos hepáticos* está constituido por el resto de la pared gástrica. Se divide en dos regiones secundarias: una superior o pilórica, tributaria de los nódulos linfáticos situados sobre la arteria hepática común, y a menudo también de un nódulo linfático retropilórico situado posterior a la flexura duodenal superior; la otra región, inferior o gastroomental, se prolonga inferiormente y a la derecha hacia el territorio esplénico.

d) NERVIOS. Los nervios proceden de los nervios vagos y del tronco simpático, y se agrupan en tres pedículos (Latarjet y Wertheimer): ❑*a)* el *pedículo de la curvatura menor,*

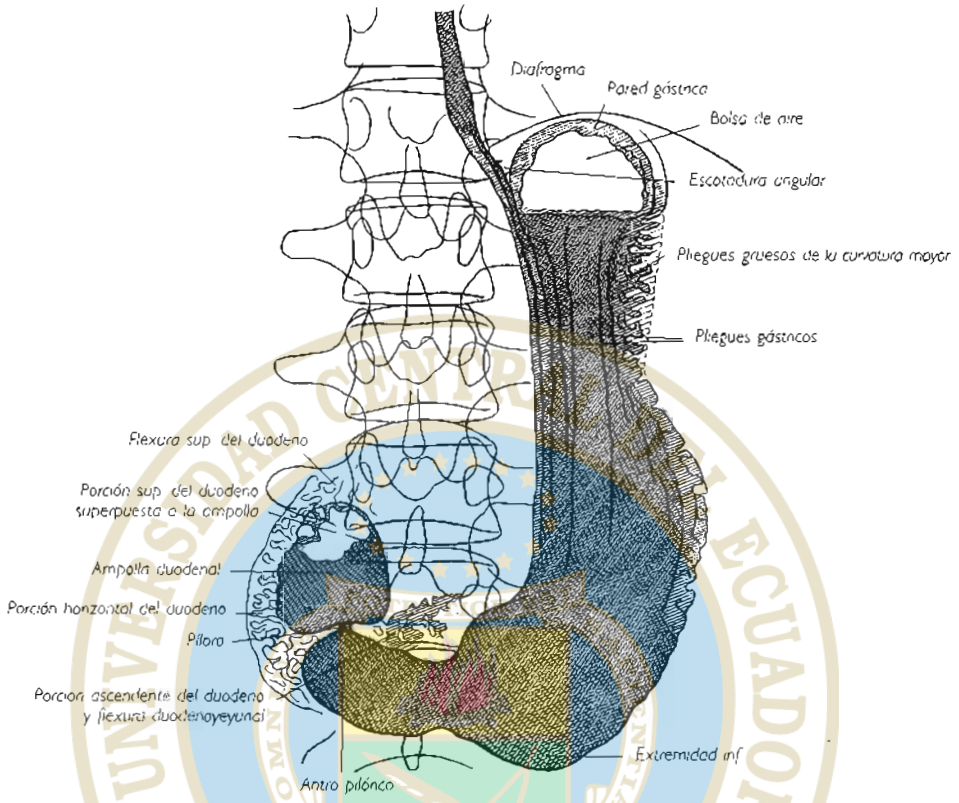

Fig. 251, B • Esquema interpretativo de la figura 251, A.

formado por los ramos gástricos de los nervios vagos, comunicados con los filetes nerviosos simpáticos del plexo nervioso de la arteria gástrica izquierda; los ramos del nervio vago izquierdo se dirigen a la cara anterior del estómago, mientras que los del nervio vago derecho van a la cara posterior; estos ramos se mantienen independientes y tienen cada uno un territorio distinto; ❑ *b)* un *pedículo duodenopilórico* formado por algunos filetes nerviosos recurrentes del plexo hepático que inervan el píloro, y ❑ *c)* un *pedículo subpilórico* o *pedículo gastroomental derecho,* que nace del plexo hepático y acompaña a la arteria gastroomental derecha. ❑ A estos tres pedículos es conveniente añadir las ramificaciones satélites de las ramas de la arteria esplénica destinadas al estómago.

Anatomía funcional del estómago

El estómago constituye el reservorio donde finaliza la trituración de los alimentos iniciada en la cavidad bucal y donde comienza su digestión.

El estómago posee una doble función de conducción y de reservorio. La conducción se realiza por el adosamiento, paralelo a la curvatura menor, de las caras ante-

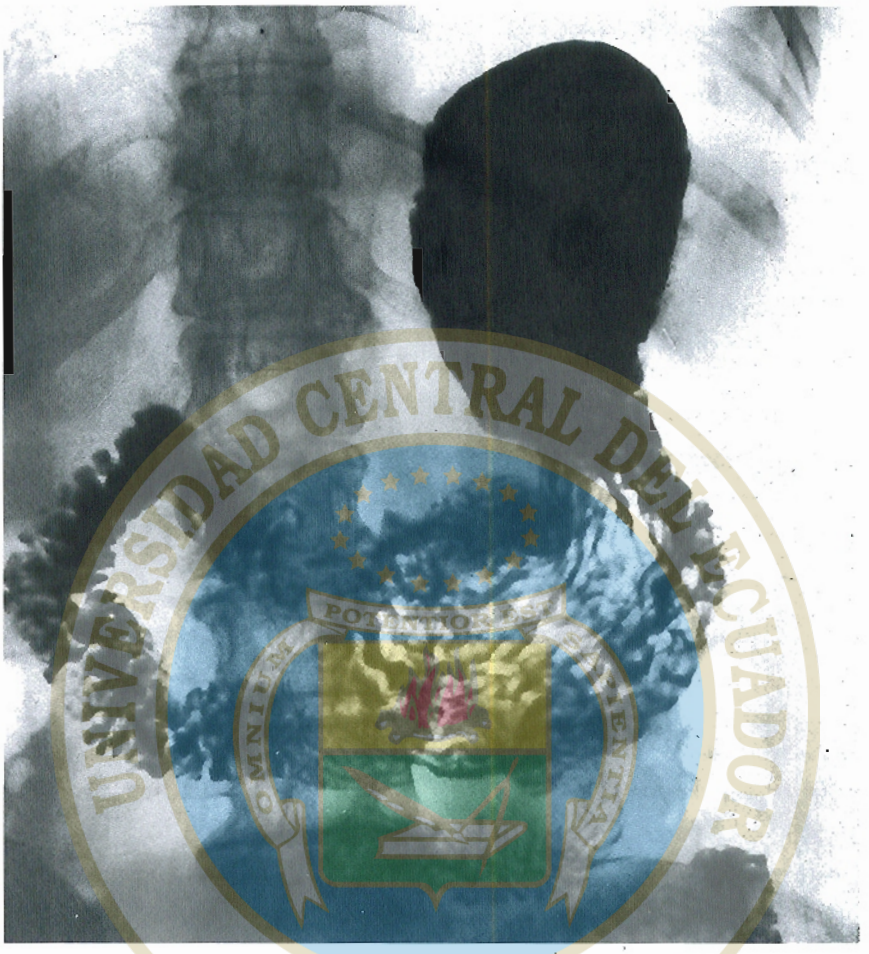

Fig. 252. A ▪ Radiografía del estómago y su vaciado en el duodeno. Nótense el acortamiento de la bolsa gástrica, el ascenso del antro pilórico y la abertura del píloro.

UNIVERSIDAD CENTRAL DEL ECUADOR
FUNDADA EN 1620
QUITO

rior y posterior de la mucosa: éste es el canal gástrico que siguen los líquidos que llegan por el cardias. Este canal los conduce directamente hacia el extremo inferior del estómago, después hacia el antro pilórico y el píloro y desde allí hacia el duodeno. Los dos pliegues de la mucosa que delimitan el canal están elevados por las fibras longitudinales de la «corbata suiza».

Los alimentos ingeridos se acumulan en el extremo inferior del estómago, que actúa como reservorio gástrico y cuya capacidad puede ser de 1 a 2 l. Las fibras musculares longitudinales de la capa superficial del estómago y las fibras circulares de la capa media aseguran la trituración, el transporte y la evacuación del contenido (figs. 250 a 252).



Fig. 252, B ▪ Esquema interpretativo de la figura 252, A.

La digestión se efectúa gracias a la secreción de las glándulas gástricas. La porción pilórica está provista de glándulas mucosas y de glándulas endocrinas que secretan gastrina. Esta hormona es la responsable de la secreción ácida de la parte descendente del estómago y de las diferentes enzimas necesarias para la digestión. Ésta termina con la producción de un bolo alimenticio semilíquido o semisólido, el quimo, que será expulsado a través del píloro, cuya oclusión o apertura se efectúan sobre todo mediante el deslizamiento de su mucosa.

INTESTINO DELGADO

El intestino delgado es un segmento del tubo digestivo que mide por término medio 7 m de longitud. Es casi cilíndrico y se extiende desde el píloro hasta el intestino grueso.

En el intestino delgado se distinguen dos partes principales: una relativamente fija, el *duodeno,* y otra móvil, el *yeyuno* y el *íleon.*

A. Duodeno

El duodeno es la parte inicial del intestino delgado.

Este segmento del tubo digestivo está enrollado en forma de anillo alrededor de la cabeza y del cuello del páncreas, y se halla profundamente situado en la pared abdominal posterior, anterior a la columna vertebral y a los grandes vasos prevertebrales. Se diferencia del yeyuno y del íleon en que está casi inmovilizado por sus conexiones con los vasos vecinos, el hígado, el páncreas y el peritoneo. Este último, después de la unión del mesoduodeno con el peritoneo parietal, pasa anteriormente al duodeno, al cual aplica sobre la pared.

■ **FIJACIÓN.** A pesar de todas sus conexiones, la fijación del duodeno no es absoluta. Así, el duodeno desciende ligeramente cuando el sujeto pasa de la posición horizontal a la vertical (Grégoire).

■ **LÍMITES Y DIMENSIONES.** El duodeno comienza en el píloro; su origen está indicado por el surco duodenopilórico. Termina formando con la parte móvil del intestino delgado un ángulo, denominado *flexura duodenoyeyunal.*

La longitud del duodeno es de 25 cm. Su calibre es irregular (v. *Configuración externa*); su diámetro mide, según la región, de 3 a 4 cm.

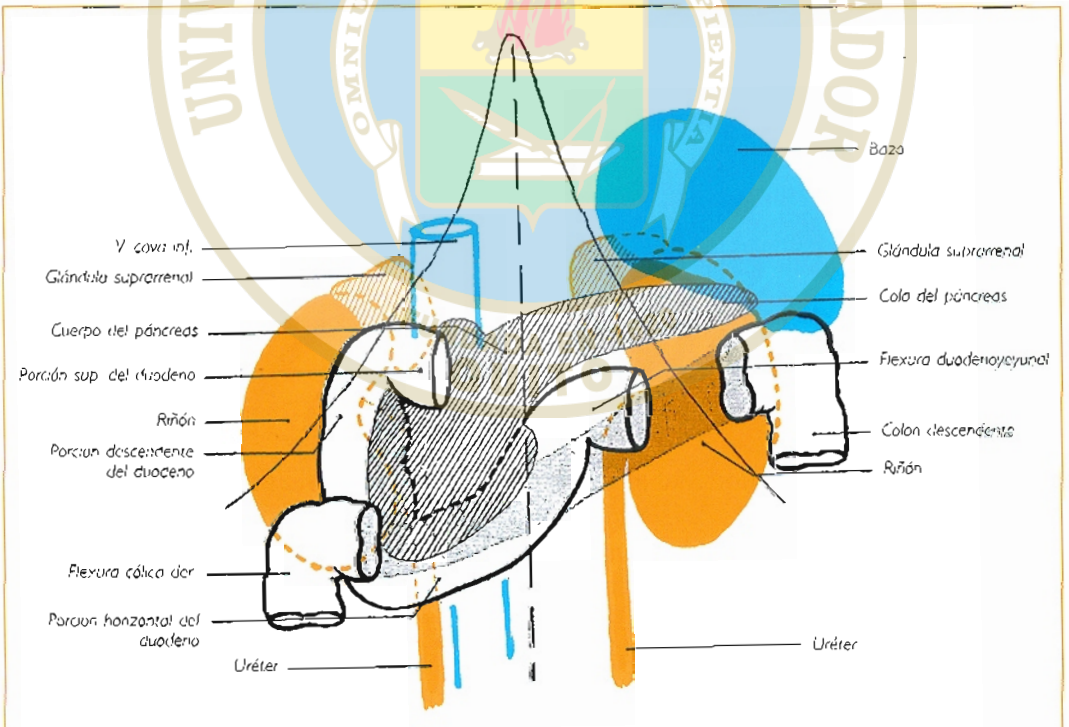

Fig. 253 ▪ Proyección del duodeno y sus relaciones con los riñones, el páncreas y el colon. (Según Addison, modificada.)

FORMA Y CONFIGURACIÓN EXTERNA (figs. 253, 254 y 256). El duodeno presenta casi siempre la forma de un anillo casi completo, abierto sólo superiormente y a la izquierda. Ahora bien, por lo general la curva del anillo no es regular, lo cual permite distinguir en el duodeno cuatro porciones: ❑ *a)* una *porción superior,* oblicua en sentido posterior, superior y un poco a la derecha (fig. 245); ❑ *b)* una *porción descendente,* vertical; ❑ *c)* una *porción horizontal* o *porción inferior,* orientada horizontalmente de derecha a izquierda, pero que describe una curva cóncava superior y sobre todo posteriormente, que se adapta a la prominencia formada por la columna vertebral y los grandes vasos prevertebrales; finalmente, y ❑ *d)* una *porción ascendente,* casi vertical pero ligeramente inclinada hacia la izquierda, que termina en la flexura duodenoyeyunal.

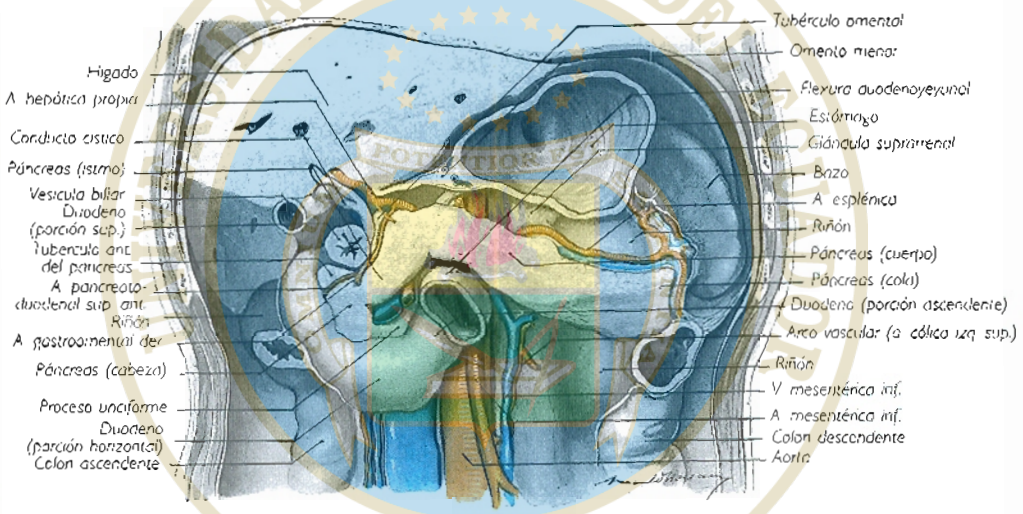

Fig. 254. Relaciones del duodeno y el páncreas *in situ*. Se han resecado la mayor parte del estómago y el colon transverso, así como el peritoneo.

La curvatura del asa duodenal es variable; según su disposición se dice que el duodeno adquiere forma de O, C, U o V.

Villemin describió un *estrechamiento* situado un poco superior a la ampolla hepatopancreática (v. más adelante), hacia la parte media de la porción descendente del duodeno. Este estrechamiento divide el duodeno en dos partes que difieren: ❑ *a)* por su estructura, ya que las glándulas duodenales sólo existen en el segmento superior; ❑ *b)* por su vascularización, ya que el segmento superior está irrigado sobre todo por las ramas de la arteria hepática común y el inferior por las de la arteria mesentérica superior; ❑ *c)* por la presencia en el segmento inferior de pliegues circulares que se hallan ausentes superiormente al estrechamiento, y ❑ *d)* finalmente, por su volumen, pues el

diámetro del duodeno es mayor en la porción superior que en la porción descendente. ❑ La porción superior, que es la más ancha, se denomina también *ampolla duodenal* o *bulbo duodenal*.

■ **CONFIGURACIÓN INTERNA** (fig. 255). La superficie interna o mucosa del duodeno presenta las características generales de la mucosa de todo el intestino delgado: *vellosidades intestinales, pliegues circulares* y *nodulillos linfáticos*.

Las *vellosidades intestinales* son salientes filiformes muy cortos, visibles mediante una lupa y apretados entre sí. Recubren toda la mucosa y le confieren un aspecto aterciopelado.

Los *pliegues circulares* (válvulas conniventes) son repliegues permanentes de la mucosa, alargados perpendicularmente al eje del intestino. Únicamente se observan en las tres últimas porciones del duodeno y sólo son claramente visibles a partir del estrechamiento superior a la ampolla hepatopancreática.

Los pliegues circulares presentan dos caras, una axial dirigida hacia la cavidad y otra parietal aplicada sobre la pared, dos bordes, uno libre y otro adherente y, finalmente, dos extremos que se adelgazan y se confunden con la pared.

Tanto en el duodeno como en el resto del intestino delgado, los pliegues circulares raramente forman un anillo completo; más a menudo se implantan sólo en la cuarta

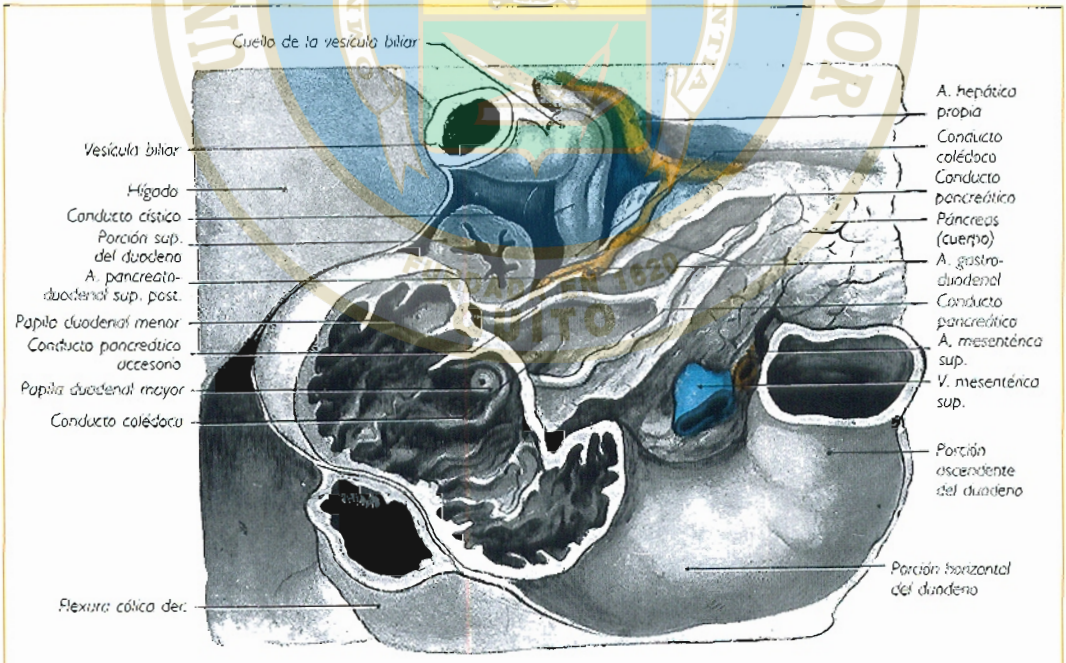

Fig. 255 ▪ Configuración interna de la porción descendente del duodeno *in situ*. Conductos excretores del páncreas y vías biliares extrahepáticas.

parte, la tercera parte o la mitad de la circunferencia intestinal. Al igual que su anchura, su altura es muy variable. Los pliegues de las dos últimas porciones del duodeno son, junto con los de las primeras asas del yeyuno, los más desarrollados de toda la mucosa intestinal.

Los *nodulillos linfáticos* son pequeñas masas linfoides, redondeadas y blanquecinas, que sobresalen en la superficie de la mucosa.

a) PAPILAS DUODENALES MAYOR Y MENOR. Además de aquellos elementos que se encuentran en toda la extensión del intestino delgado, la superficie mucosa del duodeno presenta dos formaciones particulares: la papila duodenal mayor y la papila duodenal menor.

La *papila duodenal mayor* es un saliente cónico que mide de 5 a 10 mm de longitud y de 5 a 6 mm de anchura. Está situada en la cara interna de la porción descendente del duodeno, en su parte media y cerca de su cara posterior. Un pliegue circular la recubre en su borde inferior; se une a la pared por medio de un repliegue mucoso vertical, el *pliegue longitudinal del duodeno* (frenillo de la carúncula).

Aproximadamente en la mitad de los casos, la papila duodenal mayor está excavada por una cavidad denominada *ampolla hepatopancreática* (fig. 288); en el fondo de la ampolla desembocan el conducto colédoco y el conducto pancreático. La misma ampolla se abre en el duodeno por medio de un estrecho orificio de 1 a 3 mm de diámetro (Pedro Belou) que ocupa el vértice de la papila duodenal mayor.

Ésta es la disposición más frecuente. Sin embargo, la ampolla puede no existir, y en ese caso los conductos colédoco y pancreático se abren directamente en el vértice de la papila duodenal mayor por medio de uno o dos orificios.

La papila duodenal mayor se abre, en la mayor parte de los casos, en la *línea umbilicohemiclavicular derecha* (Marsiaj), que se extiende desde el ombligo hasta el punto medio de la clavícula derecha.

La papila duodenal mayor falta en el 20 % de los casos según Marsiaj, y en un 38 % de acuerdo con Pedro Belou. Se halla entonces sustituida por un simple orificio común para los conductos colédoco y pancreático, o por dos orificios distintos.

La *papila duodenal menor* es un saliente también cónico, de 1 a 3 mm de altura, situado a 3 cm aproximadamente superior y ligeramente anterior a la papila duodenal mayor. El vértice de la papila duodenal menor está ocupado por el orificio de desembocadura del conducto pancreático accesorio.

La papila duodenal menor se halla ausente bastante a menudo; sólo se observa el orificio. Éste puede también hallarse ausente aunque exista el conducto pancreático accesorio. Esta disposición es bastante rara; Marsiaj la ha encontrado una vez de cada quince.

RELACIONES

1. Porción superior. La porción superior del duodeno es oblicua en sentido posterior, superior y un poco a la derecha, casi anteroposteriormente, y se proyecta sobre la mitad derecha del cuerpo de la primera vértebra lumbar.

a) La *cara anterior,* tapizada por el peritoneo, está en contacto anteriormente con la cara inferior del lóbulo cuadrado del hígado; posteriormente, se corresponde con el cuello de la vesícula biliar y el extremo derecho del porta hepático (fig. 254). La cara anterior de la flexura superior del duodeno está en contacto con el lóbulo derecho del hígado, a la derecha y anterior al porta hepático (figs. 277 y 278).

b) La *cara posterior* presenta dos segmentos, uno medial peritoneal y otro lateral extraperitoneal. El límite entre estos dos segmentos corresponde al borde medial de la arteria gastroduodenal.

El *segmento peritoneal* está en relación con el extremo inferior y derecho de la bolsa omental. El revestimiento seroso de la cara posterior del duodeno tiene continuidad superiormente con la hoja posterior del omento menor, e inferiormente con el peritoneo parietal pancreático (fig. 248). Por medio de la bolsa omental, el segmento peritoneal del duodeno se halla en relación con el cuerpo del páncreas y con la arteria hepática común, que discurre superior a dicha glándula.

El *segmento extraperitoneal* se halla adherido inferiormente al cuello del páncreas, pero desborda esta glándula superiormente, donde se halla cruzado por el conducto colédoco y la vena porta. Se halla también cruzado por la arteria gastroduodenal, que desciende entre el duodeno y el páncreas a lo largo de la línea de reflexión del peritoneo duodenal sobre el parietal (fig. 254). Alrededor de la arteria gastroduodenal se agrupan, posteriormente a la porción superior del duodeno, los nódulos linfáticos retropilóricos.

Posteriormente al páncreas, al conducto colédoco y a la vena porta, se extiende la fascia retroduodenal (de Treitz), que procede del adosamiento de la hoja derecha del mesoduodeno y el peritoneo parietal. Por último, posterior a la fascia retroduodenal asciende la vena cava inferior (fig. 233).

c) La *cara superior* de la porción superior del duodeno presenta las mismas relaciones con el hígado que la cara anterior. Corresponde al codo de la arteria hepática propia.

El omento menor se separa de la porción superior del duodeno en el límite entre sus caras superior y posterior, y el revestimiento peritoneal de la cara superior del duodeno tiene continuidad superiormente con la hoja anterior del omento menor (figs. 233 y 248).

d) La *cara inferior* se adhiere lateralmente al cuello del páncreas. La arteria gastroduodenal, que cruza la cara posterior del duodeno, atraviesa también su cara inferior y se bifurca en sus dos ramas terminales cuando llega frente al borde anterior de dicha cara (figs. 254 y 290).

2. Porción descendente. La porción descendente del duodeno desciende, en el cadáver, a la derecha de la columna lumbar, desde el cuerpo vertebral de la primera vértebra lumbar hasta el de la cuarta. Las radiografías muestran que está situada anterior al plano vertebral (Maingot, en Grégoire).

La *cara anterior* de la porción descendente del duodeno, recubierta por el peritoneo, se halla cruzada por el colon transverso (fig. 253) y por su meso, que sigue la misma dirección que la arteria cólica derecha. El mesocolon transverso divide esta cara en dos partes, una supramesocólica y otra inframesocólica (fig. 248). La parte supra-



Fig. 256, A ▪ Radiografía del asa duodenal. Opacificación con bario.

mesocólica corresponde a la cara inferior del lóbulo derecho del hígado y a la vesícula biliar; produce en el lóbulo derecho del hígado la impresión duodenal. La parte inframesocólica está en relación con el extremo derecho del colon transverso (figs. 253, 254 y 266) e, inferiormente al colon transverso, con las asas del intestino delgado.

La *cara posterior* se aplica sobre la vena cava inferior y sobre la arteria testicular derecha, el pedículo renal derecho y el uréter, e invade ligeramente la parte medial de la cara anterior del riñón derecho. Sin embargo, está separada de estos órganos por la fascia retroduodenal.

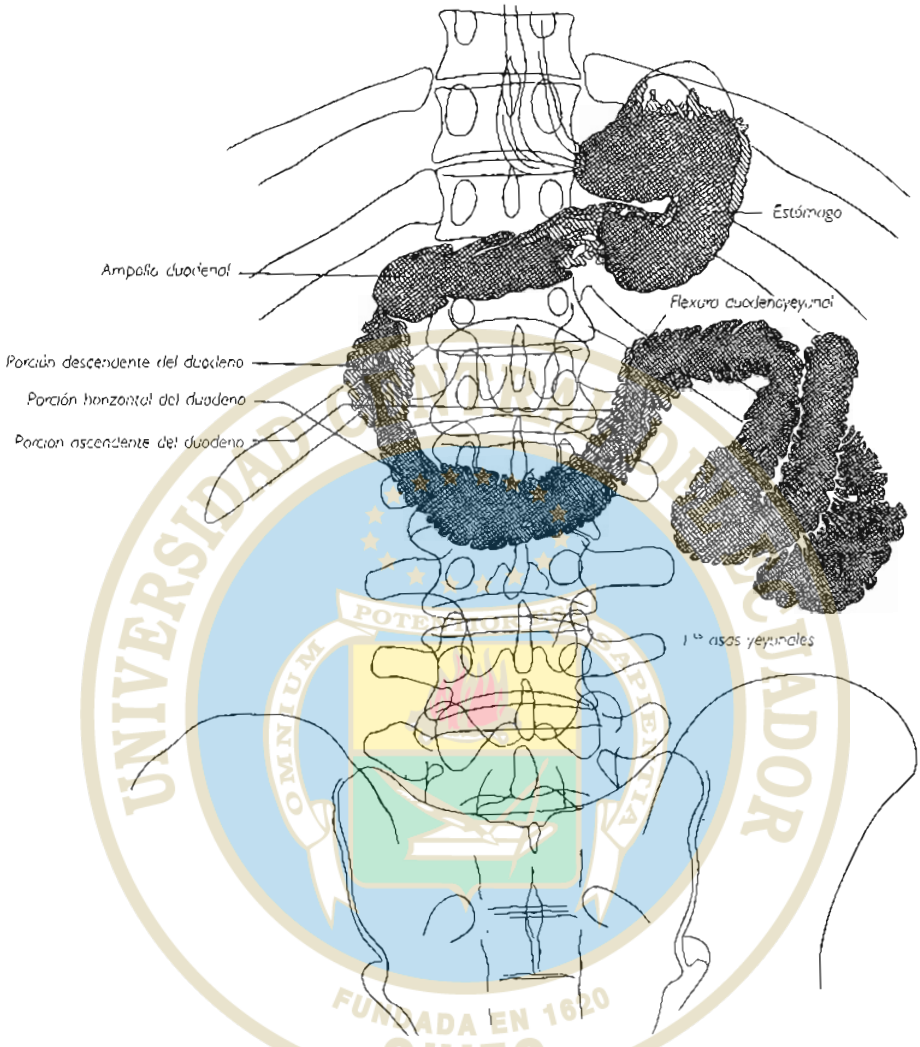

Fig. 256. B - Esquema interpretativo de la figura 256. A

La *cara lateral* está en relación, superiormente al colon transverso, con el hígado, e inferiormente con el colon ascendente. El peritoneo que recubre esta cara tiene continuidad a la derecha con el peritoneo parietal, a lo largo de un surco vertical sobre el que se implanta la fascia retroduodenal.

La *cara medial* está unida a la cabeza del páncreas, que se ahueca en canal para recibirla; corresponde también al conducto colédoco y a los conductos pancreático y pancreático accesorio, que se abren en el duodeno a través de su pared interna. Finalmente, esta cara está cruzada por la arteria pancreatoduodenal superior anterior, cuando ésta rodea el borde derecho de la cabeza del páncreas.

3. Porción horizontal o porción inferior. La porción horizontal o porción inferior del duodeno se extiende transversalmente en sentido anterior a la cuarta vértebra lumbar, o algunas veces a la tercera. Describe una curva de concavidad posterior que abraza el saliente formado por la columna lumbar y los grandes vasos prevertebrales.

La *cara anterior* se halla recubierta por el peritoneo y corresponde a las asas del intestino delgado. Está cruzada oblicuamente, de superior a inferior y de izquierda a derecha, por la raíz del mesenterio. Los vasos mesentéricos superiores, rodeados por los nódulos linfáticos mesentéricos superiores, discurren entre las hojas del mesenterio anteriormente a la porción horizontal del duodeno (figs. 248, 254 y 266). La arteria cólica derecha nace anterior a esta parte del duodeno.

La *cara posterior* recubre la vena cava inferior, la aorta, el origen de la arteria mesentérica inferior, el plexo nervioso intermesentérico y la parte superior de las raíces del plexo hipogástrico superior y, finalmente, los nódulos linfáticos preaórticos. Está, sin embargo, separada de estos órganos por la fascia retroduodenal.

La *cara superior* sigue el borde inferior de la cabeza y el proceso unciforme del páncreas; solamente se les une en su extremo derecho.

La *cara inferior* está en relación con las asas intestinales.

4. Porción ascendente. La porción ascendente del duodeno asciende por el lado izquierdo de la columna lumbar, desde el cuerpo de la cuarta vértebra lumbar hasta

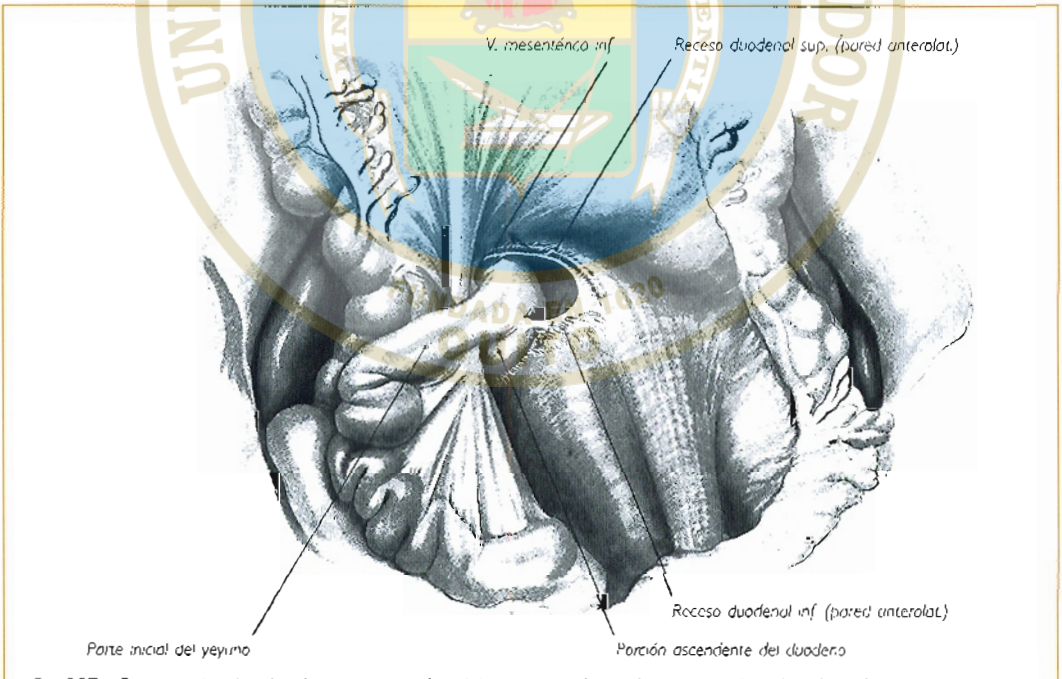

Fig. 257 ▪ Recesos duodenales. La parte superior del yeyuno se ha reclinado a la derecha, dejando ver en el mismo lado la porción ascendente del duodeno y la flexura duodenoyeyunal. En esta preparación, el receso duodenal superior es al mismo tiempo duodenoyeyunal.

la segunda, o hasta el disco intervertebral que separa la primera de la segunda vértebra lumbar.

Su *cara anterior* se corresponde: ❑ superiormente con el colon transverso y su meso, que descansa sobre él y lo separa del estómago, e ❑ inferiormente con las asas del intestino delgado.

Su *cara posterior* recubre los vasos renales y testiculares izquierdos, así como la fascia del músculo psoas mayor.

Su *cara medial* o derecha es contigua, de superior a inferior, primero al extremo del proceso unciforme del páncreas y después al extremo superior de la raíz del mesenterio. Bordea la aorta.

Su *cara lateral* se halla más o menos cercana, según los sujetos y el estado de distensión del asa duodenal, al borde medial del riñón izquierdo. Entre estos dos órganos, asciende el arco vascular (de Treitz), formado por la vena mesentérica inferior y la arteria cólica izquierda, adosadas una a la otra (fig. 140).

El extremo superior de la porción ascendente del duodeno se une al yeyuno por medio de la *flexura duodenoyeyunal*. Alcanza la cara inferior del cuerpo del páncreas y la raíz del mesocolon transverso (figs. 248 y 254). Corresponde al borde superior de la segunda vértebra lumbar. ❑ La flexura duodenoyeyunal se une al pilar izquierdo del diafragma por medio de un haz de fibras musculares lisas conocido con el nombre de *músculo suspensorio del duodeno;* debido a la presencia de este músculo, ésta es la parte más fija del duodeno.

a) RECESOS DUODENALES. El peritoneo recubre la cara anterior de la porción ascendente del duodeno y tiene continuidad: a lo largo de su cara medial con la hoja izquierda del mesenterio y a lo largo de su cara lateral con el peritoneo parietal. El peritoneo de esta parte del duodeno presenta frecuentemente pliegues que limitan divertículos de la cavidad peritoneal denominados *recesos duodenales*. Existen tres recesos principales: los recesos duodenales superior, inferior y paraduodenal.

Los *recesos duodenales superior e inferior* se abren en la cavidad peritoneal a lo largo de la depresión vertical comprendida entre la cara lateral de la porción ascendente del duodeno y la pared. Son aplanados de anterior a posterior (fig. 257), adoptan la forma de una pirámide triangular cuando se tracciona anteriormente de esta parte del duodeno, y se orientan por su base, que corresponde al orificio del receso. De las tres paredes de cada uno de ellos, la medial está formada por la parte posterolateral de la porción ascendente del duodeno; la posterior, por la región vecina de la pared abdominal posterior; la anterolateral, por un repliegue peritoneal que se extiende desde la porción ascendente del duodeno hasta la pared posterior del abdomen. El repliegue que limita el receso duodenal superior contiene frecuentemente la vena mesentérica inferior.

El *receso paraduodenal* (Jonnesco) es poco frecuente; se desarrolla entre la vertiente superior de la flexura duodenoyeyunal y el mesocolon transverso. El repliegue peritoneal que lo limita superiormente contiene la vena mesentérica inferior antes de que ésta se sumerja posterior al páncreas.

Es importante recordar la presencia de los recesos duodenales, porque un asa intestinal puede penetrar y estrangularse dentro de alguno de ellos.

Los recesos duodenales se forman cuando se produce un adosamiento incompleto y anormal de la pared posterior de la porción ascendente del duodeno al peritoneo parietal (Ancel y Cavaillon) (fig. 230).

■ **CONSTITUCIÓN.** El duodeno se compone, como todo el tubo intestinal, de cuatro capas superpuestas que son, de superficie a profundidad, las capas serosa, muscular, submucosa y mucosa.

1. La *capa serosa* o *peritoneal* ha sido descrita fragmentariamente en la exposición de las relaciones del duodeno.

Cuando se considera en su conjunto, se observa que el peritoneo duodenal está dividido en tres partes por las raíces del mesocolon transverso y del mesenterio (fig. 248).

Superiormente al mesocolon, el peritoneo reviste la cara anterior de las porciones superior y descendente del duodeno. Sin embargo, la cara posterior de la porción superior del duodeno está sólo tapizada por la serosa, desde el píloro hasta la línea por la cual la arteria gastroduodenal cruza el duodeno; en esta región, el asa duodenal forma parte de la pared anterior de la bolsa omental, en el límite inferior y derecho de dicha cavidad.

Inferiormente al mesocolon, el peritoneo recubre sólo las caras anterior e inferior del duodeno. Tiene continuidad superiormente con la hoja inferior del mesocolon transverso. ❑ El mesenterio divide el peritoneo duodenal inframesocólico en dos partes: una, superior y derecha, en relación con el segmento inframesocólico de la porción descendente del duodeno y la mitad derecha de la porción horizontal; la otra, inferior e izquierda, recubre la mitad izquierda de la porción horizontal del duodeno y toda la porción ascendente.

2. La *capa muscular* está formada por una capa superficial de fibras longitudinales y una capa profunda de fibras circulares. Está atravesada por los conductos colédoco y pancreático.
3. La *capa submucosa* es una delgada lámina de tejido celular laxo.
4. La *capa mucosa* ha sido descrita junto con la configuración interna del duodeno.

■ **VASOS Y NERVIOS**

a) ARTERIAS. Las arterias del duodeno son: ❑ *a)* las *arterias pancreatoduodenales superiores anterior* y *posterior,* que son ramas de la arteria gastroduodenal, y la *arteria pancreatoduodenal inferior,* que es una rama de la arteria mesentérica superior; la arteria pancreatoduodenal inferior se divide cerca de su origen en dos ramas, una anterior y otra posterior, que se anastomosan en las caras anterior y posterior del páncreas con las arterias pancreatoduodenales superiores anterior y posterior (fig. 134), y ❑ *b)* la primera arteria yeyunal, que es rama de la arteria mesentérica superior.

La ampolla duodenal recibe, además, una *arteria supraduodenal,* que es rama de la arteria hepática propia o de la arteria gastroduodenal, y una *arteria subpilórica,* que nace frecuentemente de la arteria gastroomental derecha o, rara vez, de la arteria pancreatoduodenal superior anterior (Voisin y Devambez) (v. *Arterias pancreatoduodenales*).

b) VENAS. Las venas son, de manera general, satélites de las arterias, y forman en sus anastomosis arcos semejantes a los arcos arteriales. Sin embargo, su terminación presenta algunas particularidades.

La *vena pancreatoduodenal superior posterior* desemboca en el tronco de la vena porta.

La *vena pancreatoduodenal inferior anterior* se aleja de su arteria en la cara anterior del páncreas y vierte, junto con la vena gastroomental derecha, en la vena mesentérica superior.

La *vena pancreatoduodenal inferior posterior* termina también en la vena mesentérica superior.

c) VASOS LINFÁTICOS. Los vasos linfáticos del duodeno drenan en los nódulos linfáticos pancreatoduodenales superiores e inferiores. Sin embargo, la porción superior del duodeno es también tributaria de nódulos linfáticos subpilóricos y la porción ascendente envía algunos vasos linfáticos a un nódulo linfático pancreático inferior cercano a la flexura duodenoyeyunal.

d) NERVIOS. Los nervios proceden del nervio vago izquierdo para la porción superior del duodeno, del ganglio celíaco derecho y del plexo mesentérico superior para las porciones descendente y horizontal, y finalmente del nervio vago derecho y del ganglio celíaco izquierdo para la porción ascendente, la última parte de la porción horizontal y la flexura duodenoyeyunal (Thomas y J. Debeyre).

B. Yeyuno e íleon

El yeyuno y el íleon constituyen la porción del intestino delgado que se extiende desde el duodeno hasta el intestino grueso. El yeyuno comienza en la flexura duodenoyeyunal y el íleon termina en la unión ileocecal.

DIMENSIONES. Su longitud es aproximadamente de 6,5 m. Su calibre, que es de 3 cm en la flexura duodenoyeyunal, disminuye gradualmente hasta el intestino grueso y sólo mide 2 cm en las proximidades de su terminación (Sappey).

CONFIGURACIÓN EXTERNA (figs. 258 y 259). Desde su origen hasta su terminación, el yeyuno junto con el íleon describen alrededor de 15 a 16 grandes sinuosidades denominadas *asas intestinales*. Cada una de ellas tiene forma de U, cuyas ramas son más o menos paralelas y están en contacto una con otra.

Las asas están dispuestas de un modo más o menos constante, que se establece, como ha demostrado Erik Müller, desde el tercer mes de vida embrionaria. Se reconocen dos grupos principales de asas intestinales: un *grupo superior izquierdo* formado por asas horizontales, situadas unas inferiores a otras, y un *grupo inferior derecho* formado por asas verticales, yuxtapuestas de izquierda a derecha y de anterior a posterior.

RELACIONES. Cada asa intestinal presenta: ❑ dos caras convexas, en contacto con las asas intestinales vecinas; ❑ un borde libre convexo en relación con la pared abdominal anterior o con las asas contiguas, y ❑ finalmente, un borde adherente cóncavo, a lo largo del cual el peritoneo del intestino tiene continuidad con las hojas del mesenterio.

Consideradas en su conjunto, las asas intestinales forman una masa que ocupa en la cavidad abdominopélvica un amplio espacio, más extenso a la izquierda que a la derecha. Esto se debe a que el ciego y el colon ascendente ocupan, a la derecha, casi toda la extensión de la cavidad abdominal, mientras que el colon descendente, mucho más estrecho, está siempre a cierta distancia de la pared abdominal anterior.



Fig. 258 • Esquema que muestra la disposición general de las asas intestinales.

La masa del yeyuno y del íleon se corresponde: ❑ *posteriormente,* con la pared abdominal posterior y los órganos retroperitoneales, los grandes vasos prevertebrales, la parte inframesocólica del duodeno, los riñones y los uréteres, el colon ascendente, el ciego y, sobre todo, el colon descendente; ❑ *anteriormente,* con el omento mayor, que cubre directamente la masa intestinal, y con la pared abdominal anterior; ❑ *superiormente,* con el colon transverso y el mesocolon transverso; ❑ *inferiormente,* con el colon sigmoideo y los órganos de la pelvis menor (recto y vejiga en el hombre; recto, vejiga, útero y ligamentos anchos del útero en la mujer); ❑ *a la izquierda,* con la pared lateral del abdomen, y ❑ *a la derecha,* con el ciego, el colon ascendente y la pared (figs. 247 y 261).

DIVERTÍCULO ILEAL. ❑ El íleon presenta, en cerca del 2 % de los casos, un poco superiormente al ciego, un divertículo en fondo de saco denominado *divertículo ileal (de Meckel),* que es un vestigio del conducto vitelino. Habitualmente está libre, pero puede hallarse unido a la pared por su vértice, directamente o por medio de un cordón fibroso.

■ **CONSTITUCIÓN.** La pared del yeyuno y del íleon está constituida, al igual que la del duodeno, por cuatro capas: serosa, muscular, submucosa y mucosa.

La *capa serosa* tiene continuidad a lo largo del borde adherente de las asas intestinales con las dos hojas del mesenterio.

Las *capas muscular* y *submucosa* son idénticas a las del duodeno.

La *capa mucosa* presenta, al igual que la del duodeno: *a) vellosidades intestinales; b) pliegues circulares* cuyas dimensiones y número disminuyen gradualmente desde la flexura duodenoyeyunal hacia la terminación del yeyuno, desapareciendo completamente unos 50 cm antes del intestino grueso, y *c) nodulillos linfáticos.*

En el yeyuno e íleon se encuentran además los *nodulillos linfáticos agregados.* Se denomina así a un grupo de nodulillos linfáticos que describen, en la superficie de la mucosa, placas blanquecinas en forma de panal de miel (Cruveilhier), de forma elíptica y de 5 a 6 cm de longitud; se localizan especialmente en la segunda mitad del yeyuno, a lo largo del borde libre del intestino.



Fig. 259. A ▪ Radiografía del intestino delgado. Opacificación con bario.

■ **VASOS Y NERVIOS.** Las *arterias yeyunales* e *ileales* (fig. 260) son las ramas intestinales de la arteria mesentérica superior (v. *Arteria mesentérica superior*).

Las *venas yeyunales* e *ileales* están dispuestas como las arterias y desembocan en la vena mesentérica superior.

Los *vasos linfáticos* que salen de la pared del yeyuno y del íleon son los *vasos quilíferos* (de Aselius).

Se dirigen directamente a los nódulos linfáticos yuxtaintestinales o a los grupos de nódulos linfáticos intermedios (fig. 275). Estos nódulos linfáticos comunican entre sí y con nódulos linfáticos superiores (centrales), cuyos eferentes conducen finalmente la linfa del yeyuno y del íleon hacia el tronco lumbar izquierdo o hacia la cisterna del quilo, en parte directamente por medio de uno o varios colectores denominados *troncos intestinales* y también por medio de nódulos linfáticos preaórticos y aórticos laterales próximos al pedículo renal (Rouvière y Martin).

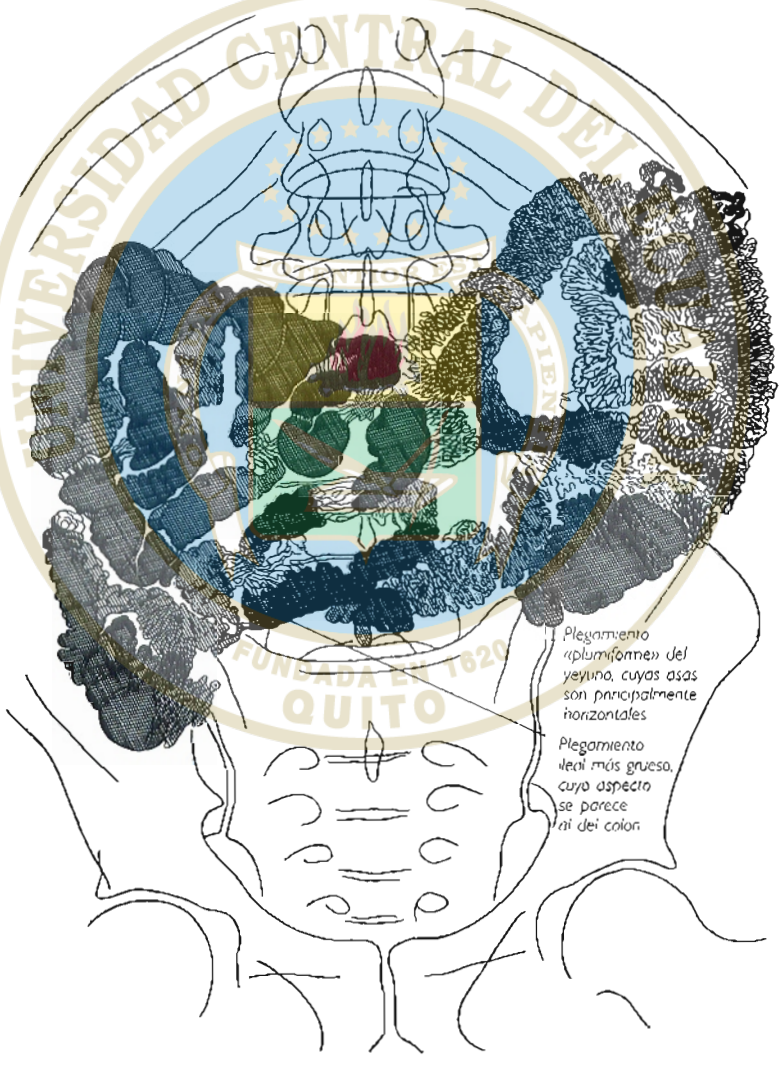

Fig. 259. B • Esquema interpretativo de la figura 259, A

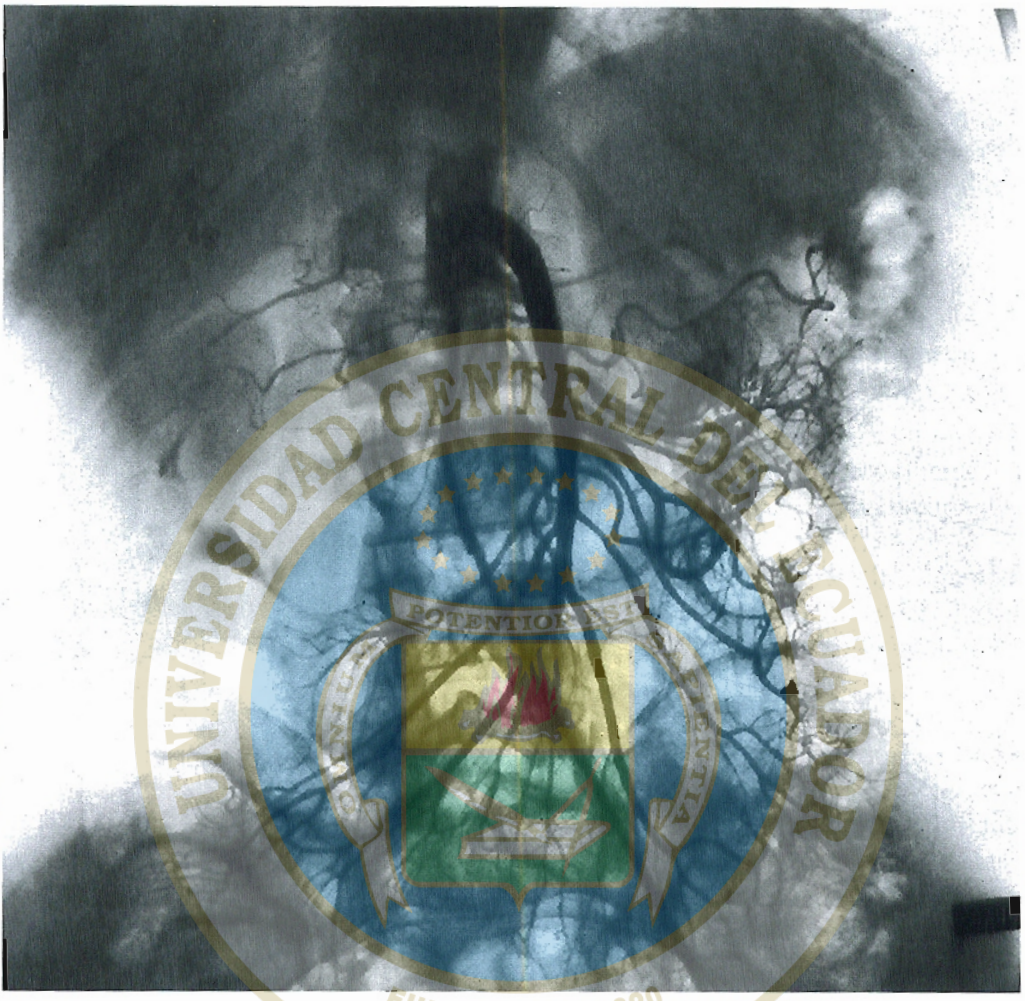

Fig. 260 ▪ Arteriografía de la arteria mesentérica superior.

UNIVERSIDAD CENTRAL DEL ECUADOR
FUNDADA EN 1620
QUITO

Los *nervios del yeyuno y del íleon* proceden del plexo celíaco por medio del plexo mesentérico superior.

C. Mesenterio

El mesenterio es un largo meso peritoneal que fija el yeyuno y el íleon a la pared.

CONFIGURACIÓN Y RELACIONES. Es una membrana arrugada cuyos pliegues aumentan muy rápidamente de altura desde su origen en la pared hasta su borde intestinal, por el cual se une al yeyuno y al íleon. Si bien el mesenterio mide solamente de

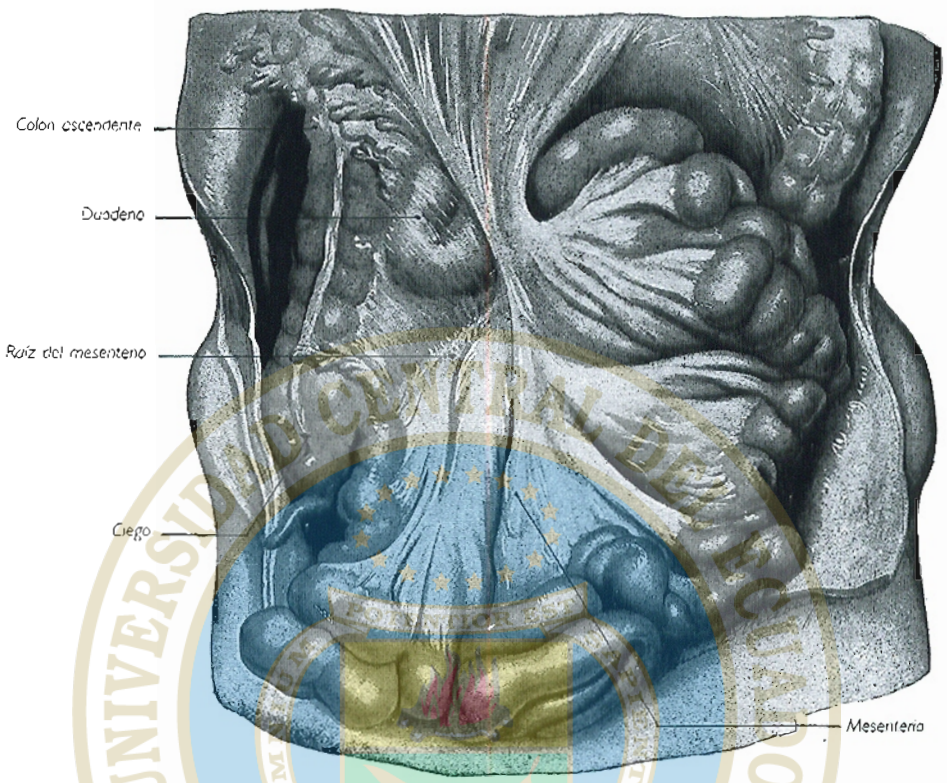

Fig. 261 . Cara anterior del mesenterio. El intestino delgado ha sido apartado a la izquierda.

15 a 18 cm a lo largo de su inserción parietal, alcanza en su inserción intestinal la misma longitud que las asas delgadas, es decir, 6,5 m.

En él se reconocen dos caras, una anterior o derecha y otra posterior o izquierda, así como dos bordes, uno adherente denominado raíz y otro libre o intestinal.

Las caras presentan amplios repliegues «en acordeón» en igual número a los de las asas intestinales y cuya altura aumenta desde el borde adherente hasta el borde libre.

El borde adherente o *raíz del mesenterio* fija el mesenterio a la pared (fig. 266). Mide de 15 a 18 cm y comienza a la altura de la segunda vértebra lumbar o del disco intervertebral entre la primera y la segunda vértebra lumbar, medialmente a la flexura duodenoyeyunal. Desde ese punto, se dirige inferiormente y a la derecha hasta la fosa ilíaca derecha. En este trayecto sigue el borde derecho de la porción ascendente del duodeno; cruza a continuación el proceso unciforme del páncreas y la porción horizontal del duodeno, pasando por la emergencia de los vasos mesentéricos superiores (fig. 248). Más inferiormente, la raíz del mesenterio pasa anterior a la vena cava inferior, después bordea lateralmente la arteria ilíaca común, luego el origen de la

arteria ilíaca externa y cruza en esta región, sobre el músculo psoas mayor, el uréter y los vasos testiculares u ováricos. Termina en el ángulo de unión del íleon con el colon ascendente (fig. 266), anterior o un poco lateral a la articulación sacroilíaca derecha y a la altura del promontorio.

La raíz del mesenterio es recorrida de superior a inferior primero por los vasos mesentéricos superiores y después por los vasos ileocólicos, según modalidades un poco diferentes, cuyas razones hemos indicado en la descripción del desarrollo del mesenterio.

El *borde libre* es sinuoso y se confunde con el borde adherente de las asas intestinales. A lo largo de este borde, las dos hojas del mesenterio se separan para envolver el intestino.

■ **DIMENSIONES.** La altura del mesenterio, medida desde la raíz del mesenterio hasta el borde libre, es nula en sus extremos pero aumenta muy rápidamente y puede alcanzar 15 cm (altura máxima) a una distancia de 2 m aproximadamente en sentido inferior a la flexura duodenoyeyunal; después oscila entre 10 y 15 cm hasta una cierta distancia superiormente al ciego.

Su *espesor* es variable. Llega al máximo en la raíz, a la altura de los vasos mesentéricos superiores, pero disminuye gradualmente desde la raíz hacia el borde intestinal. Las variaciones que presenta dependen de la cantidad de grasa que contenga.

■ **CONTENIDO DEL MESENTERIO.** Entre las dos hojas peritoneales del mesenterio se encuentran: ❑ *a)* la arteria mesentérica superior, sus ramas intestinales y sus ramificaciones anastomosadas en arcos; ❑ *b)* la vena mesentérica superior, que asciende a la derecha y anteriormente a la arteria, y sus ramas colaterales, satélites de las arterias intestinales (ya se han señalado en otra parte las relaciones de las venas con las arterias intestinales, v. *Venas mesentéricas*); ❑ *c)* los nódulos linfáticos mesentéricos superiores escalonados a lo largo de los vasos mesentéricos, los vasos quilíferos que éstos reciben y los vasos linfáticos que los unen entre sí y con los nódulos linfáticos mesentéricos superiores; ❑ *d)* el plexo nervioso mesentérico superior, y ❑ *e)* grasa.

La grasa puede hallarse ausente en el recién nacido y en el niño; en el adulto, está desigualmente repartida según las regiones. Es poco abundante en la parte superior del mesenterio, es decir, en las proximidades de la flexura duodenoyeyunal. Más inferiormente, el mesenterio acumula progresivamente grasa y forma, a lo largo de su unión intestinal y en su mitad inferior, pequeñas «borlas grasosas», que disminuyen o desaparecen en los últimos 40 cm del yeyuno y del íleon (Latarjet). Existe también, en el extremo inferior del mesenterio, una zona desprovista de grasa y de vasos apreciables a simple vista, que parece estar constituida únicamente por dos hojas peritoneales adosadas. Esta zona, denominada *avascular,* está circunscrita por el asa arterial que une la rama terminal de la arteria mesentérica superior con la arteria ileocólica.

INTESTINO GRUESO

El intestino grueso es la última parte del tubo digestivo. Se extiende desde el íleon hasta el ano.

■ **DISPOSICIÓN GENERAL.** El íleon no desemboca en el extremo del intestino grueso, sino un poco por encima de éste. De ello resulta la formación, inferiormente al orificio de comunicación entre el intestino delgado y el grueso, de un fondo de saco denominado *ciego* (figs. 262 y 266).

El ciego es seguido por el *colon.* Éste asciende verticalmente hasta la cara visceral del hígado, denominándose aquí *colon ascendente;* en ese punto se acoda, formando la *flexura cólica derecha,* y se dirige casi transversalmente, de derecha a izquierda, hasta el extremo inferior del bazo; este fragmento se denomina *colon transverso;* se acoda una segunda vez inferiormente al bazo, formando la *flexura cólica izquierda,* y desciende verticalmente hasta la fosa ilíaca izquierda, denominándose ahora *colon descendente.* Inferior al colon descendente, el intestino grueso se dirige, a través de la fosa ilíaca izquierda y de la pelvis menor, hasta la altura de la tercera vértebra sacra, describiendo sinuosidades de forma y extensión variables, y recibiendo aquí el nombre de *colon sigmoideo;* finalmente, el colon *sigmoideo* tiene continuidad con el *recto* y el *conducto anal,* que se abre al exterior por el *ano.*

■ **DIMENSIONES.** La longitud del intestino grueso es de 1,5 m por término medio. Su calibre disminuye del ciego al ano. Así, su diámetro mide de 7 a 8 cm en el origen del colon ascendente, 5 cm en el colon transverso y de 3 a 5 cm en el colon descendente. El intestino grueso vuelve a aumentar ligeramente de calibre en el colon sigmoideo y presenta, a la altura del recto, una dilatación denominada *ampolla rectal.*

■ **CONFIGURACIÓN EXTERNA.** El intestino grueso se distingue del intestino delgado por cuatro características principales (fig. 266):

1. Es más voluminoso que el intestino delgado.
2. Está recorrido en toda su longitud por cintas musculares longitudinales, denominadas *tenias del colon.* Estas tenias son tres en el ciego, el colon ascendente, el colon transverso y el colon descendente; dos en el colon sigmoideo, y ninguna en el recto y el conducto anal. En el ciego, el colon ascendente y el colon descendente, estas tenias se dividen en anterior (tenia libre), posteromedial (tenia mesocólica) y posterolateral (tenia omental); en la posición normal del colon transverso, la tenia mesocólica se sitúa posterosuperiormente y corresponde a la inserción del mesocolon transverso, la tenia libre se vuelve posteroinferior y la tenia omental se sitúa anteriormente.
3. En el intervalo entre las tenias, el colon presenta saculaciones denominadas *haustras del colon,* que están separadas por pliegues semilunares del colon. Las haustras del colon se atenúan y desaparecen en las proximidades del recto y del conducto anal.
4. A lo largo de las tenias del colon se implantan pequeños cuerpos adiposos denominados *apéndices omentales, apéndices epiploicos* o *apéndices adiposos del colon.* ❑ Los apéndices omentales son prolongaciones de la masa adiposa contenida en los mesos.

Estas prolongaciones son profundas al peritoneo y se hallan situadas a lo largo de una rama terminal de un vaso recto, hasta la vecindad de la tenia más próxima a la inserción primitiva del meso; después se pediculizan (Meillère). Cada apéndice omental contiene una ramificación de la rama terminal correspondiente del vaso recto; a veces esta rama describe un asa en el espesor del apéndice omental antes de su ramificación en la pared intestinal (Cunéo y Bloch).

CONSTITUCIÓN Y CONFIGURACIÓN INTERNA. El intestino grueso está constituido, al igual que el intestino delgado, por cuatro capas superpuestas: serosa, muscular, submucosa y mucosa.

La *capa serosa* presenta una disposición que varía en cada segmento del intestino grueso. La describiremos al estudiar los diferentes segmentos.

La *capa muscular* se compone, al igual que en el intestino delgado, de dos capas: una superficial, longitudinal e incompleta, que es gruesa solamente en las tenias, y otra profunda y formada por fibras circulares.

La *capa submucosa* es análoga a la del intestino delgado.

La *capa mucosa* del colon no presenta vellosidades ni pliegues circulares. Está elevada por los *pliegues semilunares del colon* (crestas o válvulas cólicas) que corresponden a los surcos de la superficie externa y limitan las *haustras*.

A. Ciego y apéndice vermiforme

CIEGO. El ciego es la parte del intestino grueso situada inferiormente a un plano transversal tangente al borde inferior del orificio que pone en comunicación el intestino delgado con el grueso. El ciego debe considerarse un apéndice o divertículo del intestino grueso, que se halla ausente en ciertos mamíferos; su ausencia ha sido constatada una vez en el hombre por Velluda. Por tanto, el límite superior del ciego debe corresponder al borde inferior y no al borde superior del *orificio ileal* (orificio ileocecal). Lo estudiaremos con la porción ascendente del colon.

1. Forma y dimensiones. El ciego tiene la forma de un saco abierto superiormente. Mide aproximadamente 6 cm de altura y de 6 a 8 cm de anchura.

2. Situación. Está normalmente situado en la fosa ilíaca derecha, y su extremo inferior o fondo ocupa el ángulo formado por la fosa ilíaca y la pared abdominal anterior. Su dirección es oblicua inferior, medial y anteriormente.

A veces el ciego está situado en la parte superior de la fosa ilíaca, y otras incluso transversalmente en sentido anterior a la región lumbar y al riñón; se dice entonces que se encuentra en *situación alta*. A veces, por el contrario, desborda medialmente el músculo psoas mayor y los vasos ilíacos externos y se inclina hacia la cavidad pélvica o desciende por ésta; se encuentra entonces en *situación baja*. La situación alta del ciego resulta de la detención del desarrollo del colon ascendente. La situación baja es consecuencia de un desarrollo exagerado.

3. Configuración externa (figs. 262, 263 y 266). El ciego presenta cuatro caras (anterior, posterior, lateral y medial), un extremo superior o base, por el cual tiene conti-

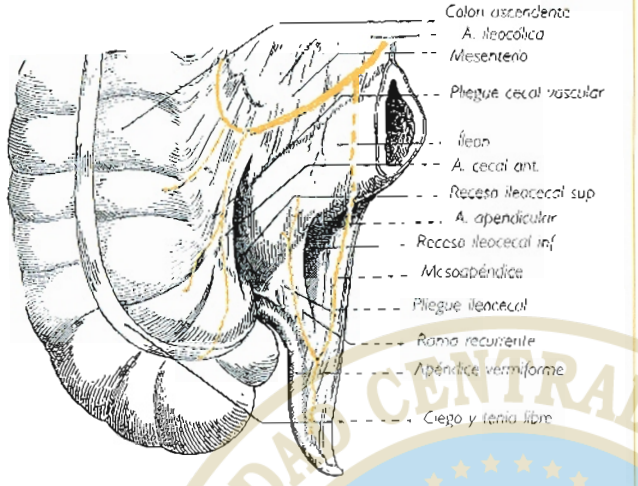

Fig. 262 - Peritoneo cecoapendicular

nuidad con el colon ascendente, y un extremo inferior o fondo, que es libre y redondeado.

Superiormente a la cara medial se halla el orificio de desembocadura del intestino delgado. La porción terminal del íleon forma con el ciego un ángulo agudo abierto hacia abajo y a la izquierda y denominado *flexura ileocecal.*

A 2 o 3 cm más inferiormente se implanta el apéndice vermiforme.

Desde el punto de implantación del apéndice parten las tres tenias del intestino grueso. Una, la tenia libre, describe anteriormente una curva cóncava superior y medialmente y asciende por el centro de la cara anterior, la segunda, la tenia omental, describe en la cara posterior una curva análoga a la de la tenia libre y asciende sobre el lado posterolateral del ciego; finalmente, la tenia mesocólica discurre posterior al orificio ileal y constituye la tenia mesocólica del colon ascendente.

Entre las tenias se hallan las haustras, dispuestas en hileras al igual que las tenias. Aumentan de volumen bajo la presión del contenido intestinal, pero crecen desigualmente. Las haustras anterolaterales son las que más aumentan; una de ellas constituye el fondo del ciego (J. Delmas).

4. Relaciones

a) CARA ANTERIOR. Anteriormente, el ciego se corresponde directamente con la pared abdominal anterior o bien, si está poco distendido, se halla separado de ella por las asas intestinales.

b) CARA POSTERIOR. La cara posterior está aplicada sobre las partes blandas que ocupan la fosa ilíaca. Éstas están dispuestas, desde la cavidad peritoneal hacia la superficie, en cinco planos distintos (fig. 264):

1. El *peritoneo parietal.*
2. Una *capa celuloadiposa subperitoneal,* que tiene continuidad con el tejido subperitoneal de la pared abdominal anterior y llena, a lo largo del ligamento inguinal, un espacio prismático triangular denominado *espacio retroinguinal* (de Bogros). La existencia de este espacio se debe a que el peritoneo parietal se refleja de una pared a la otra, a cierta distancia del ligamento inguinal, que representa la arista del ángulo diedro formado por la fosa ilíaca y la pared abdominal anterior.
3. La *fascia ilíaca,* que se fija posteriormente en la cresta ilíaca. Se adhiere anteriormente a la vaina de los vasos ilíacos externos, inferiormente al ligamento inguinal,



Fig. 263 • A) Radiografía del ciego y del apéndice vermiforme, inyectados con bario. B) Esquema interpretativo.

y se continúa superiormente sobre el músculo psoas mayor. Los nervios cutáneo femoral lateral y genitofemoral discurren en el espesor de esta fascia.

4. Una *capa celuloadiposa subfascial* comprendida entre la fascia ilíaca y el músculo; esta capa está separada en todas partes por la fascia ilíaca del tejido celuloadiposo subperitoneal. Contiene el nervio femoral.

5. El *músculo iliopsoas.*

c) CARA LATERAL. Esta cara está en relación con las partes blandas de la fosa ilíaca inferiormente y con la pared lateral del abdomen superiormente.

d) CARA MEDIAL. Está en contacto, anterior y superiormente a los vasos ilíacos, con las asas intestinales y más en concreto con la terminación del íleon. El apéndice vermiforme se halla implantado en esta cara.

e) EXTREMO INFERIOR O FONDO. El extremo inferior o fondo del ciego ocupa el ángulo de unión de la fosa ilíaca con la pared abdominal anterior.

Las relaciones del ciego con el peritoneo se estudiarán al mismo tiempo que el peritoneo del apéndice vermiforme.

■ **APÉNDICE VERMIFORME.** El apéndice vermiforme es una prolongación del ciego que nace de su pared medial 2 o 3 cm inferiormente al orificio ileal.

Mide de 7 a 8 cm de longitud y de 4 a 8 mm de diámetro.

El apéndice vermiforme representa el segmento terminal, de calibre reducido, del ciego primitivo. Su punto de implantación está situado al principio en el extremo del ciego; así se encuentra todavía en el recién nacido. A continuación, el origen del apéndice vermiforme se desplaza gradualmente a la pared medial, debido a la preponderancia del desarrollo de la pared lateral (Quénu y Heitz-Boyer).

1. Configuración. El apéndice vermiforme presenta por lo general la forma de un tubo cilíndrico más o menos flexuoso (figs. 262, 263 y 266).

Su cavidad es también normalmente cilíndrica. Se abre en el ciego por medio de un orificio provisto en raras ocasiones de un repliegue mucoso.

2. Relaciones. El apéndice vermiforme se dispone, con relación al ciego, de manera muy variable. Lo más frecuente es que descienda a lo largo de la cara medial del ciego (*situación normal* o *descendente*); ❑ a veces se dirige, siguiendo una dirección oblicua o transversal, por la cara anterior del ciego *(situación prececal)* o por su cara posterior *(situación retrocecocólica);* ❑ a veces bordea de izquierda a derecha el fondo del ciego y asciende por su cara lateral *(situación subcecal);* ❑ finalmente puede dirigirse oblicua o transversalmente en sentido medial, inferior al íleon *(situación medial).*

Dado que el apéndice vermiforme está unido al ciego, presenta con los órganos vecinos relaciones que no solamente difieren de acuerdo con su situación con respecto al ciego, sino también según éste se halle en situación normal, alta o baja.

Cuando el ciego y el apéndice vermiforme están en situación normal, éste se corresponde: ❑ lateralmente con la cara medial del ciego, ❑ medialmente con las asas intestinales; ❑ anteriormente con las asas intestinales y la pared abdominal, y ❑ posteriormente con la fosa ilíaca y los vasos ilíacos externos. Su extremo cecal se proyecta sobre la pared, según Mac Burney, en el punto medio de una línea trazada desde la espina ilía-

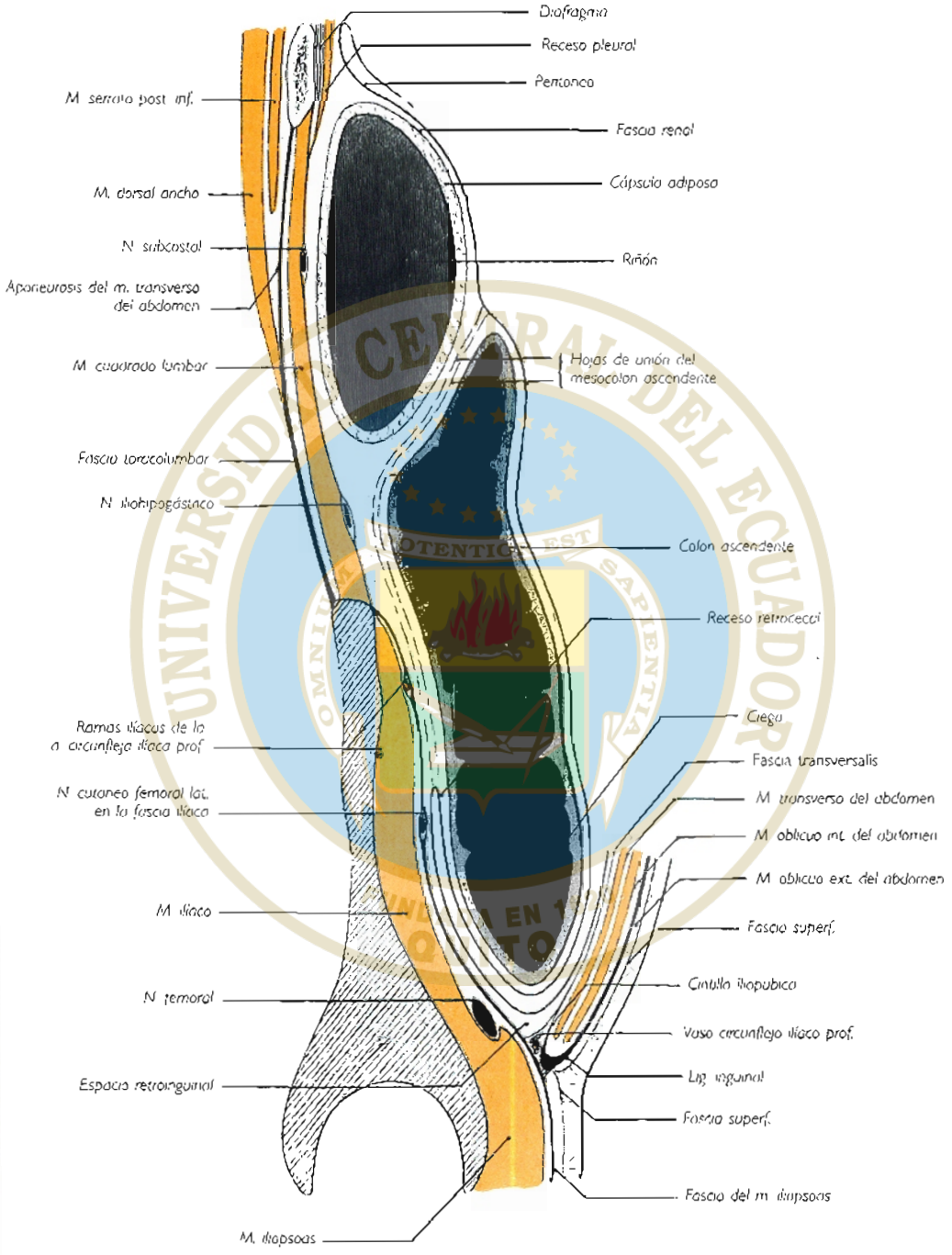

Fig. 264 • Corte sagital del ciego y del colon ascendente, así como de las regiones ilíaca y lumbar derechas

ca anterosuperior derecha hasta el ombligo *(punto de Mac Burney).* Según A. A. Monteiro, cuando el ciego está en situación normal, es decir, en la posición más habitual, el punto de Mac Burney raramente corresponde a la unión del apéndice vermiforme con el ciego, sino que el extremo cecal del apéndice vermiforme se halla frente a un punto situado en la intersección de dos líneas: una que une la apófisis xifoides con un punto situado sobre el ligamento inguinal a 8 cm de la sínfisis púbica, y otra trazada desde una espina ilíaca anterosuperior hasta la otra. El *punto de Monteiro* es inferior y medial al punto de Mac Burney.

El extremo inferior del apéndice vermiforme puede descender en la cavidad pélvica y entrar en relación con las vísceras de ésta (vejiga, recto, útero, ovario, ligamento ancho).

Cuando el ciego está en situación alta o baja, el apéndice vermiforme presenta con las paredes o el contenido de la cavidad abdominopélvica las mismas relaciones que la parte del ciego que le es contigua.

PERITONEO CECOAPENDICULAR. A la altura de la flexura ileocecal, las dos hojas del extremo inferior del mesenterio continúan, una por la cara anterior y otra por la cara posterior del ciego, y envuelven dicho órgano, así como el apéndice vermiforme. Las dos hojas peritoneales tienen continuidad una con otra en la cara lateral y en el fondo del ciego, así como en uno de los bordes del apéndice vermiforme, de tal manera que el ciego y el apéndice vermiforme están rodeados por el peritoneo y son móviles dentro de la cavidad abdominal.

El peritoneo cecoapendicular está elevado en ciertos puntos por los vasos que se dirigen al ciego y al apéndice. De ello resultan pliegues y depresiones dispuestos de la manera siguiente (fig. 262):

La arteria cecal anterior cruza el ángulo comprendido entre la cara anterior del íleon y la del ciego, y eleva el peritoneo cecoapendicular formando un *pliegue cecal vascular,* que se extiende desde la cara anterior del mesenterio hasta la cara anterior del ciego.

La arteria apendicular se dirige al apéndice vermiforme pasando posterior al íleon; forma de la misma manera el *mesoapéndice,* que se dirige desde la cara posterior del mesenterio hasta borde superior del apéndice vermiforme.

Finalmente, la arteria apendicular suministra algunas veces una rama recurrente que se dirige desde el borde superior del apéndice vermiforme hasta el íleon. Esta rama también eleva el peritoneo y forma un *pliegue ileocecal* inconstante, que se extiende desde el apéndice vermiforme hasta íleon.

Estos tres pliegues determinan la formación de dos recesos: uno, denominado *receso ileocecal superior,* está situado posterior al pliegue cecal vascular y anterior a la flexura ileocecal; el otro, el *receso ileocecal inferior,* es inconstante y está comprendido entre el pliegue ileocecal anteriormente y el mesoapéndice posteriormente.

Se observa también bastante a menudo, posteriormente al ciego, un *receso retrocecal* procedente de la soldadura incompleta de la pared posterior del ciego con el peritoneo parietal. El proceso de adosamiento por el cual el colon ascendente se une a la pared se prolonga a veces sobre el ciego, pudiendo realizarse la soldadura de éste al peritoneo parietal sólo a lo largo de los bordes lateral y medial de su cara posterior. Se forma así el *receso retrocecal,* que está abierto inferiormente.

A menudo el mesoapéndice está unido al ligamento ancho del útero por medio de un pliegue peritoneal denominado *ligamento apendiculoovárico* (Clado), pero éste no contiene vasos linfáticos que unan las redes del apéndice vermiforme con las del ovario (Dan Berceanu).

VASOS Y NERVIOS. Las *arterias del ciego* son las arterias cecales anterior y posterior, ramas de la arteria ileocólica. El apéndice vermiforme está irrigado por la arteria apendicular, que suele originarse de la arteria cecal posterior, y a veces de la arteria ileocólica.

Las *venas del ciego* son satélites de las arterias y tributarias de la vena mesentérica superior.

Los *vasos linfáticos del ciego* siguen el trayecto de los vasos sanguíneos, atravesando a menudo pequeños nódulos linfáticos prececales y retrocecales, y se drenan en los nódulos linfáticos ileocólicos.

Los linfáticos del apéndice vermiforme se dirigen también a los nódulos linfáticos ileocólicos, directamente o después de haber atravesado algunos nódulos que contiene a veces el mesoapéndice.

Los *nervios del ciego* proceden del plexo celíaco por medio del plexo mesentérico superior.

B. Colon ascendente

El colon ascendente está comprendido entre el ciego y la flexura cólica derecha (figs. 266 y 267). Por lo tanto, su longitud, situación y relaciones varían según si el ciego está en situación normal, alta o baja.

LONGITUD Y DIRECCIÓN. En la mayoría de los casos, el colon ascendente mide de 8 a 15 cm de largo. Su dirección, casi vertical, es no obstante un poco oblicua superior y posteriormente, por lo cual, a medida que asciende, se vuelve más y más profundo; además, describe una ligera curva de concavidad medial y anterior.

Cuando el colon ascendente es largo, describe sinuosidades tanto más pronunciadas cuanto mayor es su longitud.

ORIFICIO ILEAL Y VÁLVULA ILEAL O ILEOCECAL. El colon ascendente comunica con el íleon por medio de un orificio situado superiormente a la pared medial del ciego. Este orificio ileal está provisto de una válvula, la *válvula ileal* o *válvula ileocecal,* formada por dos labios, uno superior o labio ileocólico y otro inferior o labio ileocecal (fig. 265).

Ambos labios se inclinan el uno hacia el otro y describen una prominencia en la cavidad cólica, pero el grado de inclinación, la orientación y la forma de uno y otro son diferentes. Así, el labio superior, cuya forma es comparable a la de un pliegue semilunar del colon, es más o menos horizontal, mientras que el labio inferior está orientado en un plano más o menos vertical. Además, el labio inferior es más alto y menos largo que el labio superior. Los dos labios se unen en sus extremos, formando las comisuras; éstas se continúan en la pared cólica mediante unos pliegues salientes denominados *frenillos del orificio ileal.*

La válvula ileocecal está constituida por el adosamiento de la pared cólica a la pared ileal, que se invagina en el colon. Sin embargo, de las diferentes capas de la pared intestinal sólo la mucosa, la submucosa y la capa de fibras musculares circulares inter-

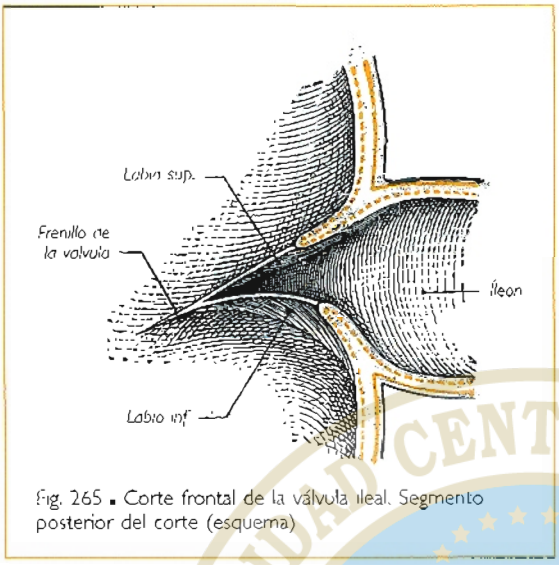

Fig. 265 ▪ Corte frontal de la válvula ileal. Segmento posterior del corte (esquema)

vienen en la constitución de los labios. La capa muscular longitudinal y la serosa se dirigen directamente desde el íleon hacia el colon superiormente y al ciego inferiormente, y mantienen adosadas las capas precedentes.

RELACIONES. Cuando el colon presenta una longitud normal, se corresponde posteriormente con la parte superior de la fosa ilíaca, la fosa lumbar y el polo inferior del riñón derecho (fig. 264). Sin embargo, está separado de la fascia ilíaca, de la fascia del músculo cuadrado lumbar, del riñón y de la fascia renal por una hoja de tejido celular bastante denso que constituye una *fascia de adosamiento*, resultante de la unión de la hoja peritoneal posterior del colon y del mesocolon ascendente al peritoneo parietal. Generalmente, cuando el desarrollo del peritoneo finaliza, éste cubre sólo la cara anterior del colon ascendente y lo aplica a la pared (fig. 264).

El colon ascendente también está en relación, de superior a inferior: lateralmente, con la pared lateral del abdomen y el diafragma; medialmente, con el uréter derecho, los vasos testiculares u ováricos, las asas intestinales y el extremo inferior de la porción descendente del duodeno (figs. 331 y 338); anteriormente, con la pared abdominal anterior, de la que está separado por asas intestinales, y con la cara visceral del hígado, sobre la cual marca una parte de la *impresión cólica*.

C. Flexura cólica derecha o flexura hepática del colon

El colon ascendente tiene continuidad con el colon transverso formando la flexura cólica derecha o flexura hepática del colon (figs. 266 y 267; v. también fig. 331).

FORMA. Habitualmente esta flexura es aguda. Está orientada en un plano vertical, oblicua anterior y medialmente. Su abertura se orienta anterior, inferior y medialmente, lo cual se debe a la oblicuidad superior y posterior del colon ascendente y a la dirección oblicua en sentido anterior, medial y ligeramente inferior del extremo derecho del colon transverso. Sin embargo, la flexura cólica derecha puede presentar un ángulo muy agudo, recto, obtuso o incluso muy obtuso. Esta última variedad se observa cuando el ciego se halla en situación alta con ausencia completa o casi completa del colon ascendente. Puede ser también sinuosa y bordear el polo inferior del riñón.

RELACIONES. La flexura cólica derecha está situada en el espacio angular, abierto inferiormente, comprendido entre el riñón derecho posteriormente y el hígado anteriormente (figs. 254 y 331).

Está en relación posteriormente con la mitad o el tercio inferior del riñón derecho por medio de la fascia renal y de la fascia de adosamiento que resulta de la soldadura

del peritoneo cólico con el peritoneo parietal (fig. 264). A veces, el colon no asciende anterior al riñón derecho, sino que sólo rodea su polo inferior. La flexura cólica derecha también se relaciona: ❑ anteriormente, casi frente al extremo anterior de la décima costilla, con la cara visceral del hígado, sobre la cual marca la mayor parte de la impresión cólica; ❑ medialmente, con la porción descendente del duodeno; ❑ lateralmente, con el diafragma, al cual está unida por el ligamento frenocólico derecho.

A veces existe otro pliegue del peritoneo que une la flexura cólica derecha con el hígado y la vesícula biliar: se trata del *ligamento hepatocólico* (A. Gutiérrez). Este ligamento es una dependencia del omento menor (v. *Omento menor*).

D. Colon transverso

El colon transverso se extiende de derecha a izquierda, desde el colon ascendente hasta el colon descendente (figs. 247, 266 y 267).

Su longitud varía entre 40 y 80 cm. Mide 50 cm por término medio.

DIVISIÓN Y DIRECCIÓN. En el colon transverso se pueden distinguir dos partes, una derecha y otra izquierda, cuya zona limítrofe se halla ligeramente a la derecha de la línea media, sobre el borde medial de la porción descendente del duodeno; la parte derecha es fija, se aplica sobre la pared y se dirige oblicuamente en sentido anterior, medial y un poco inferior.

La parte izquierda, más larga que la derecha, es móvil y está unida a la pared por el mesocolon transverso; se dirige oblicuamente a la izquierda, posterior y un poco superiormente.

En definitiva, el colon transverso describe en su conjunto un asa cóncava posterior y superiormente. El vértice del asa corresponde aproximadamente a la línea media; su extremo izquierdo está siempre más elevado que su extremo derecho.

Las variaciones son numerosas. Consisten sobre todo en una mayor longitud de la porción móvil del colon transverso y de su meso. Así, el colon transverso puede describir una U, V, M, S, etc. (Gérard).

RELACIONES. ❑ *Anteriormente* (fig. 247), el colon transverso está en relación con el hígado en su extremo derecho; en todo el resto de su extensión, se corresponde con la pared abdominal por medio del omento mayor y de la bolsa omental, que se extiende por la cara anterior del segmento izquierdo o móvil del colon transverso. ❑ *Superiormente,* el segmento fijo del colon transverso está en contacto con el hígado. Su segmento móvil bordea la curvatura mayor del estómago hasta el extremo anterior del bazo; además, se apoya sobre la parte lateral de la cara inferior del cuerpo del páncreas, donde produce una impresión cólica. ❑ *Posteriormente,* el segmento fijo se aplica de derecha a izquierda primero sobre el riñón derecho y después sobre la porción descendente del duodeno. El segmento móvil está unido a la pared por el mesocolon transverso y se apoya, de derecha a izquierda, sobre la cabeza del páncreas y la porción horizontal del duodeno; seguidamente sobre la porción ascendente del duodeno, las asas intestinales y la parte media de la cara anterior del riñón izquierdo (figs. 253 y 266). ❑ *Inferiormente,* el colon transverso se corresponde con las asas intestinales.

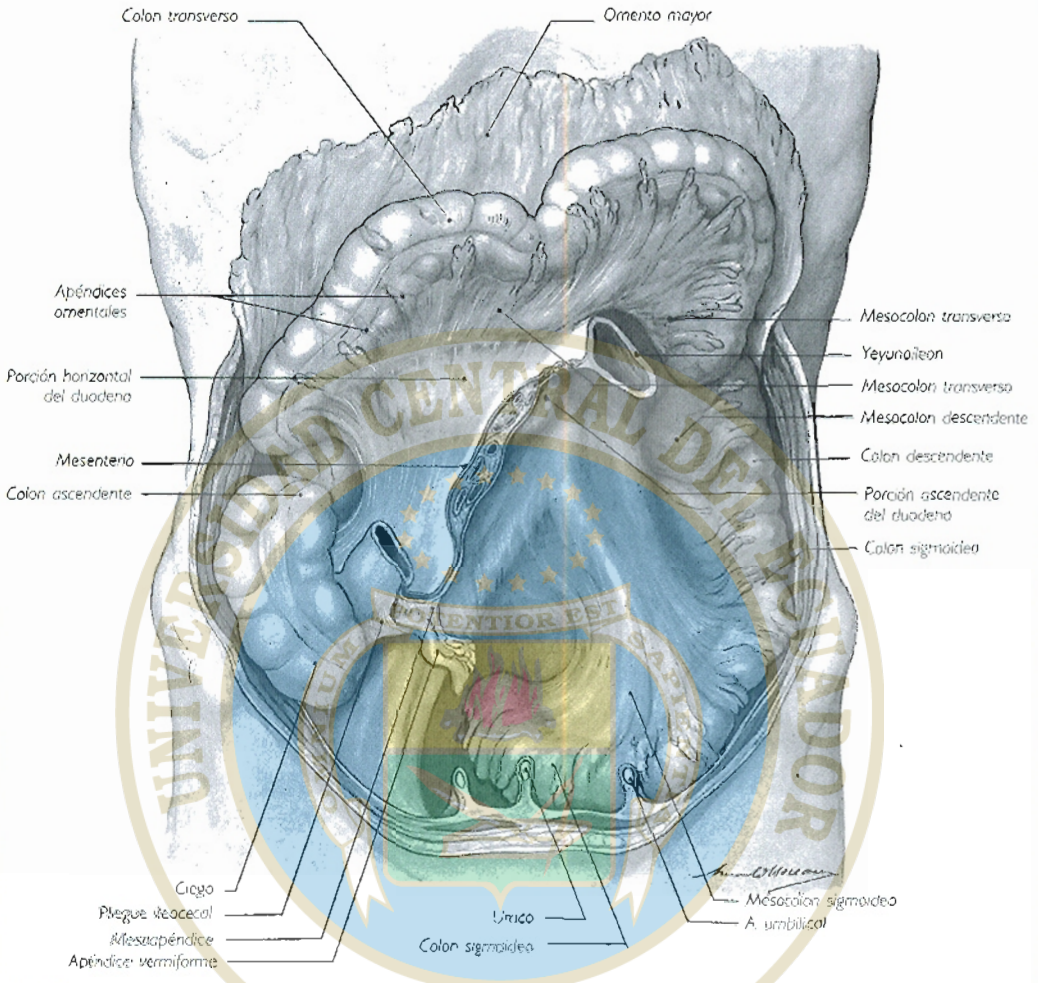

Fig. 266 . Intestino grueso y raíz del mesenterio. El intestino delgado se ha resecado y el colon transverso se ha apartado superiormente.

1. **Mesocolon transverso** (figs. 248 y 266). La disposición del peritoneo es diferente en el segmento fijo y en el segmento móvil del colon transverso. A lo largo del segmento fijo, el mesocolon es ancho y muy corto, y mantiene la parte correspondiente del colon transverso estrechamente unida a la pared.

A la izquierda de la porción descendente del duodeno, el mesocolon se alarga; dicho alargamiento persiste hasta la vecindad de la flexura cólica izquierda, donde el mesocolon disminuye nuevamente de altura y tiene continuidad con el ligamento frenocólico izquierdo.

Su altura media máxima varía entre 10 y 15 cm.

Presenta dos bordes (parietal y visceral) y dos caras.

El *borde parietal* cruza sucesivamente la porción descendente del duodeno y la cara anterior de la cabeza del páncreas, pasa superior a la flexura duodenoyeyunal y bordea la arista que separa las caras anterior e inferior del cuerpo del páncreas. Termina en el diafragma, inferiormente al bazo, donde se confunde con la inserción frénica del ligamento frenocólico izquierdo.

El *borde visceral* se fija al asa cólica y presenta las mismas inflexiones que ésta.

La *cara superior* forma la parte inferior de la pared posterior de la bolsa omental. Esta relación se debe a que el mesocolon transverso definitivo está formado por el mesocolon transverso primitivo soldado a la parte correspondiente del mesogastrio dorsal. Es éste el que, en realidad, constituye la pared posterior de la bolsa omental (v. *Desarrollo del peritoneo* y fig. 237).

La *cara inferior* descansa sobre las asas intestinales.

El mesocolon transverso contiene entre sus hojas, cerca de su borde visceral, la arteria marginal del colon, que anastomosa las arterias cólicas derecha e izquierda. Algunas veces está recorrido de superior a inferior, en su parte media, por una rama arterial inconstante, la arteria cólica media.

2. Omento mayor o epiplón mayor. El colon transverso está unido al estómago por medio de un pliegue peritoneal denominado *omento mayor* o *epiplón mayor.*

El omento mayor desciende desde el estómago hacia la pelvis, anterior al intestino y posterior a la pared abdominal anterior (fig. 247).

Es irregularmente cuadrilátero o bien presenta forma de delantal, con el borde inferior libre y convexo.

Su aspecto, su espesor y su constitución varían con la edad y el peso del sujeto. ❑ En el niño, el omento mayor es delgado. ❑ En el adulto está infiltrado de grasa a lo largo de los vasos, y es delgado y fenestrado en los intervalos cuando el sujeto está delgado; por el contrario, es grueso y se halla lleno de grasa cuando el sujeto es obeso.

Las dimensiones del omento mayor son también variables; a menudo desciende hasta el pubis, pero a veces sólo forma un estrecho ribete a lo largo e inferiormente al colon transverso.

El omento mayor está unido al diafragma, a la altura de las flexuras cólicas, por dos ligamentos frenocólicos, cuyo modo de formación hemos indicado más arriba.

Con anterioridad hemos señalado (v. *Peritoneo*) que el omento mayor está constituido en su origen por un repliegue del mesogastrio dorsal en forma de saco; esta cavidad es un divertículo de la bolsa omental que se oblitera en el curso del desarrollo por la soldadura de las láminas que lo limitan. La soldadura, que progresa de inferior a superior, se detiene a cierta distancia de la curvatura mayor del estómago, de tal modo que la bolsa omental desciende por la parte superior del omento mayor. La altura de esta prolongación aumenta de derecha a izquierda. A la derecha la cavidad se detiene superiormente al colon transverso; en la mitad izquierda, desciende hasta el colon transverso o un poco inferiormente a éste.

La pared anterior del receso omental inferior contiene en su espesor, a 1 o 1,5 cm de la curvatura mayor del estómago, nódulos linfáticos y vasos gastroomentales, cuyas ramas descendentes se dirigen al omento mayor.



Fig. 267. A ▪ Radiografía del colon con enema baritado

E. Flexura cólica izquierda o flexura esplénica del colon

La flexura cólica izquierda o flexura esplénica del colon está formada por la unión del colon transverso con el colon descendente (figs. 253, 254 y 266).

FORMA. Esta flexura forma un ángulo agudo, en un grado mucho mayor que la flexura cólica derecha, ya que el extremo izquierdo del colon transverso, que es obli-



Fig. 267, B - Esquema interpretativo de la figura 267, A.

cuo superior y posteriormente, se adosa a la cara anteromedial del segmento correspondiente del colon descendente.

Está orientada en un plano vertical casi anteroposterior, si bien es un poco oblicua anterior y medialmente. Su abertura se orienta anterior, inferior y un poco medialmente (fig. 254).

■ **RELACIONES.** La flexura cólica izquierda está más alejada de la línea media que la flexura cólica derecha. Rebasa lateralmente la parte media del riñón izquierdo y se adhiere al diafragma, al cual está estrechamente unida por el ligamento frenocólico izquierdo.

Está también situada más profunda que la flexura cólica derecha, y se sumerge en el canal comprendido entre la parte lateral del riñón y la pared. Finalmente, está más elevada que la flexura cólica derecha y se encuentra más o menos a la altura de la octava costilla.

Sobre la flexura cólica izquierda y el ligamento frenocólico izquierdo, que se une a la cara superior de ésta, descansa el bazo (fig. 253).

La flexura cólica izquierda está en relación anteriormente con la curvatura mayor del estómago, pero rebasa éste a la izquierda y se apoya en el diafragma; se corresponde, a la izquierda del estómago, con la parte izquierda del espacio semilunar (v. *Estómago*).

F. Colon descendente

El colon descendente empieza en la flexura cólica izquierda y termina en el lado izquierdo de la abertura superior de las pelvis, donde tiene continuidad con el colon sigmoideo. Más profundamente situado y de menor calibre que el colon ascendente, desciende más o menos vertical por el canal comprendido entre el riñón y la pared abdominal (fig. 266). Su longitud media es de 12 cm.

RELACIONES. En la gran mayoría de los casos, el colon descendente se halla aplicado a la pared abdominal posterior por el peritoneo, que reviste sus caras anterior y laterales.

En este caso, su *cara posterior* está en relación con el borde externo del riñón y con la pared abdominal por medio de una fascia de adosamiento análoga a la que se encuentra posterior al colon ascendente. Una vez de cada seis, la fascia se halla ausente y el colon descendente está unido a la pared por un corto meso.

Sus *caras anterior* y *laterales*, tapizadas por el peritoneo, se corresponden con las asas intestinales.

G. Colon sigmoideo

El colon sigmoideo se extiende desde el lado izquierdo de la abertura superior de la pelvis, donde continúa al colon descendente, hasta la tercera vértebra sacra, donde tiene continuidad con el recto (figs. 266 y 267).

En el colon sigmoideo podemos distinguir dos partes: una fija, que es la porción ilíaca del colon sigmoideo, y otra móvil, que es la porción pélvica del colon sigmoideo.

1. Porción ilíaca del colon sigmoideo. La porción ilíaca del colon sigmoideo presenta las mismas características que el colon descendente.

Atraviesa la fosa ilíaca desde la cresta ilíaca hasta el borde medial del músculo psoas mayor, describiendo una curva cóncava medialmente. Cruza, según sea más o menos larga, la parte medial de la fosa ilíaca, habitualmente por su parte media y con menos frecuencia por su parte anterolateral.

La porción ilíaca del colon sigmoideo se halla aplicada a la fosa ilíaca por el peritoneo, que presenta la misma disposición que en el colon descendente. Éste reviste las caras anterior y laterales de esta porción del colon sigmoideo, mientras que su cara posterior está separada del músculo iliopsoas y de su fascia por una fascia de adosamiento en continuidad con la que se forma posterior al colon descendente. Esta fas-

cia resulta, como hemos señalado antes, de la soldadura de la hoja serosa posterior de la porción ilíaca del colon sigmoideo y de su meso al peritoneo parietal.

Anteriormente y a los lados, la porción ilíaca del colon sigmoideo está recubierta por las asas intestinales o por el asa de la porción pélvica del colon sigmoideo.

2. Porción pélvica del colon sigmoideo o asa sigmoidea. Comienza a la altura del borde medial del músculo psoas mayor izquierdo y tiene continuidad con el recto a la altura de la tercera vértebra sacra. Forma un asa cuya situación, relaciones y movilidad varían con la longitud del colon sigmoideo (fig. 268).

a) PORCIÓN PÉLVICA DEL COLON SIGMOIDEO NORMAL (figs. 268 y 269). En la mayoría de los casos, la porción pélvica del colon sigmoideo presenta una longitud de 40 cm aproximadamente. Es entonces muy móvil, está suspendida de la pared por un largo mesocolon sigmoideo y describe una curva cuya concavidad se orienta posterior e inferiormente. La porción pélvica del colon sigmoideo normal se dirige a lo largo de un trayecto casi transversal, más o menos flexuoso, desde el borde izquierdo hasta el borde derecho de la abertura superior de la pelvis; después se dirige inferior, posterior y medialmente hacia el recto.

La porción pélvica del colon sigmoideo cruza, en su origen, los vasos ilíacos externos.

Se corresponde: ❑ inferior y anteriormente, con la vejiga o bien con el útero y los ligamentos anchos del útero, sobre los que descansa; ❑ posteriormente, con el recto y el conducto anal, y ❑ superiormente, con las asas intestinales.

b) PORCIÓN PÉLVICA DEL COLON SIGMOIDEO LARGA O ABDOMINOPÉLVICA (fig. 268). A veces la porción pélvica del colon sigmoideo es muy larga y puede alcanzar hasta 80 cm de longitud. En este caso, el asa sigmoidea, cóncava inferiormente, asciende más o menos en la cavidad abdominal, anterior a las asas intestinales y al colon descendente.

c) PORCIÓN PÉLVICA DEL COLON SIGMOIDEO CORTA (fig. 268). Otras veces la porción pélvica del colon sigmoideo es corta. Desciende entonces hasta el recto, siguiendo la pared posterolateral izquierda de la pelvis, y describe una o dos sinuosidades más o menos acusadas. Cuando el colon sigmoideo presenta esta dis-

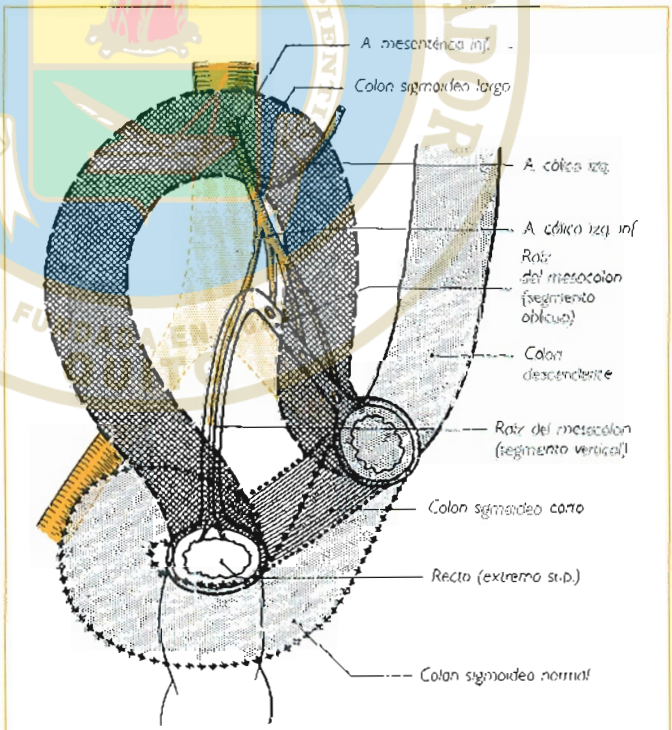

Fig. 268 ▪ Las tres formas o variedades del colon sigmoideo

posición, es muy poco móvil y se une a la pared por medio de un meso muy corto (v. más adelante *Mesocolon sigmoideo*). A veces este meso no existe y la porción pélvica del colon sigmoideo se halla aplicada a la pared por el peritoneo, que pasa anterior a éste.

3. Mesocolon sigmoideo (figs. 236, 268 y 269). El colon sigmoideo está unido a la pared por el *mesocolon sigmoideo.*

Una de las caras de este meso es anterior y la otra posterior.

Su borde superior o parietal comprende dos segmentos: ❑ uno, denominado *segmento oblicuo,* es oblicuo superior y medialmente, bordea de inferior a superior la cara lateral de las arterias ilíacas externa y común, cruza los vasos testiculares y el uréter y habitualmente tiene continuidad con el segundo segmento, un poco inferior a la bifurcación de la aorta, a la izquierda de la línea media; ❑ el otro segmento, denominado *segmento vertical,* forma con el precedente un ángulo agudo abierto inferiormente y se inclina inferior y un poco medialmente para alcanzar el promontorio y la línea media, la cual sigue hasta el recto y el conducto anal.



Fig. 269 ▪ El colon sigmoideo ha sido apartado superiormente para extender su meso y mostrar el receso intersigmoideo

La altura del mesocolon sigmoideo es tanto mayor cuanto más larga sea la porción pélvica del colon sigmoideo. Por lo general, la altura máxima corresponde a la parte media del meso y mide aproximadamente 15 cm.

La altura del mesocolon sigmoideo es muy pequeña cuando la porción pélvica del colon sigmoideo es muy corta. Ya hemos señalado anteriormente que el meso puede hallarse ausente. En ese caso, la hoja posterior del meso está soldada al peritoneo parietal, produciendo una fascia de adosamiento situada posterior a los vasos sigmoi-

deos normalmente contenidos en el meso y anterior a los órganos parietales (vasos ilíacos, uréter, etc.). (A propósito de las relaciones del meso y el uréter, v. *Uréter ilíaco.*)

El mesocolon sigmoideo contiene en su espesor, junto con los vasos linfáticos y los filetes nerviosos, la terminación de la arteria mesentérica inferior, las arterias sigmoideas y las venas correspondientes. ❑ La terminación de la arteria mesentérica inferior bordea el segmento vertical del borde adherente del meso. El segmento oblicuo de este borde contiene la arteria sigmoidea superior. Las arterias sigmoideas media e inferior discurren en la parte media del mesocolon sigmoideo.

El espacio comprendido entre el mesocolon sigmoideo anteriormente y el peritoneo parietal posteriormente, en el intervalo que separa los dos segmentos del borde adherente del mesocolon, se denomina *fosa sigmoidea.*

Cuando se alza el mesocolon sigmoideo para examinar su cara posterior, se aprecia, en aproximadamente dos tercios de los casos, un orificio situado en el vértice de la fosa sigmoidea, es decir, en la unión de los segmentos oblicuo y vertical del meso. Este orificio da acceso a un divertículo de la cavidad peritoneal que asciende hasta el flanco izquierdo de la terminación de la aorta. Este divertículo es el *receso intersigmoideo,* cuyo modo de formación hemos indicado anteriormente (v. *Evolución del intestino caudal*).

H. Recto y conducto anal

El recto y el conducto anal constituyen el segmento terminal del tubo digestivo.

LÍMITES. Continúan el colon sigmoideo y comienzan donde finaliza el mesocolon, es decir, a la altura del cuerpo de la tercera vértebra sacra. Terminan en el ano.

DIRECCIÓN (figs. 270, 272 y 273). El recto y el conducto anal descienden anteriores al sacro y al cóccix.

El recto describe primero una curva de concavidad anterior y concéntrica a la del sacro y el cóccix. Enfrente del vértice del cóccix, el recto se acoda y se dirige oblicuamente en sentido inferior y posterior. Presenta, en resumen, dos curvaturas anteroposteriores: la *flexura sacra,* que es superior y cóncava anteriormente, y la *flexura perineal* o *flexura anorrectal,* que es inferior y cóncava posteriormente.

Presenta también, en la mayoría de los casos, ligeras inflexiones laterales pélvicas: se trata de las *flexuras laterales,* cuya situación, dirección y profundidad son muy variables.

DIVISIÓN Y DIMENSIONES. El segmento superior, es decir, el *recto,* se sitúa en la cavidad pélvica; el segmento inferior, es decir, el *conducto anal,* está comprendido en el espesor de la pared inferior de la pelvis o el periné. El límite entre estos dos segmentos corresponde a la flexura perineal, que se halla en el vértice del cóccix. ❑ La longitud total del recto y del conducto anal es, en el adulto, de 12 a 15 cm por término medio, de los cuales entre 10 y 12 cm corresponden al recto y entre 2 y 3 cm al conducto anal.

CONFIGURACIÓN EXTERNA Y CALIBRE. Si bien el recto es estrecho superiormente en su unión con el colon sigmoideo, cuando está medianamente distendido se ensancha de forma gradual para terminar en una dilatación denominada *ampolla rectal.* Las paredes del recto son muy extensibles y, cuando se halla muy distendido, la ampolla rectal puede ocupar toda la anchura de la cavidad pélvica.

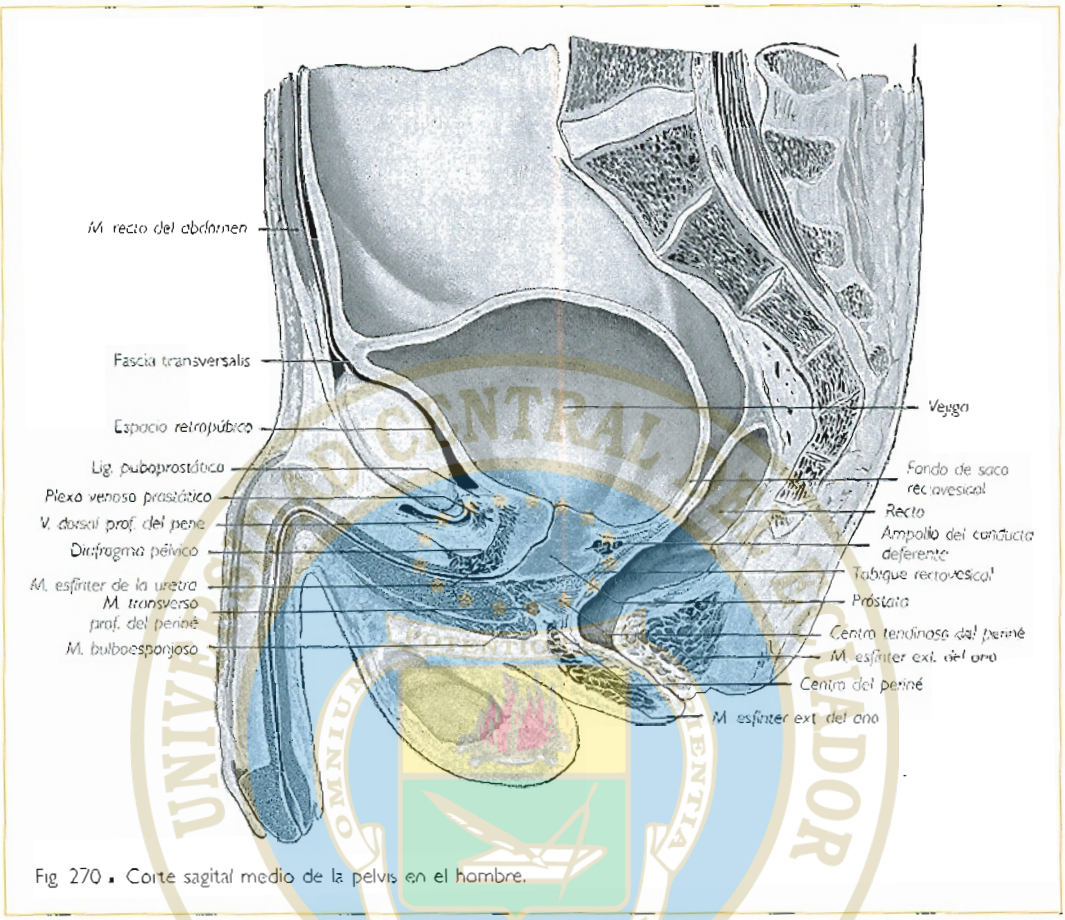

Fig. 270 • Corte sagital medio de la pelvis en el hombre.

La superficie del recto está recorrida por estrías longitudinales formadas por haces de fibras de la capa muscular superficial. Está excavada en sus caras laterales por surcos poco profundos de número y localización variables, al igual que las flexuras laterales señaladas anteriormente, cuyo vértice ocupan.

■ **CONFIGURACIÓN INTERNA** (fig. 271). Cuando el recto se halla vacío, se marcan sobre su superficie interna pliegues mucosos longitudinales que desaparecen con la distensión.

Además de estos pliegues temporales, existen en el recto pliegues permanentes, semilunares y orientados transversalmente, denominados *pliegues transversos del recto.* Estos pliegues son muy variables en su situación, dimensiones y número, y se corresponden con los surcos de la superficie externa.

En el conducto anal se encuentran las *columnas anales* y las *válvulas anales.*

Las *columnas anales* son elevaciones longitudinales (generalmente de 6 a 8) que miden 1 cm de longitud. Cada una de ellas tiene la forma de una pirámide triangular o de un rodete que se adelgaza en su extremo superior o vértice mientras que se ensancha en su extremo inferior o base.

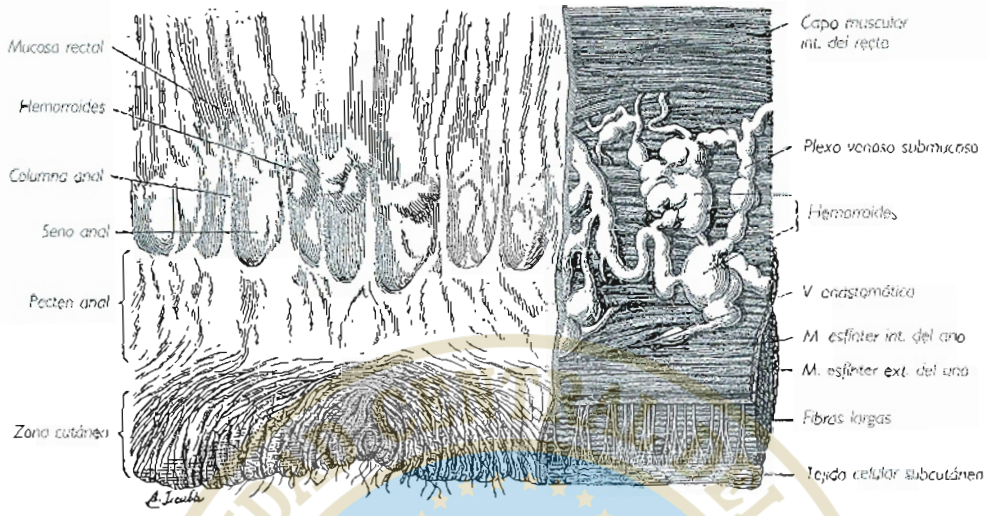

Fig. 271 ▪ Superficie interna del extremo inferior del recto y del conducto anal (según Luschka, modificada por Jounnesco). A la derecha, se ha extirpado la capa mucosa para mostrar la disposición de las venas submucosas.

Las bases de las columnas anales se unen unas con otras por medio de pequeños y delgados pliegues transversales de forma semilunar: se trata de las *valvas anales*. Estas valvas, de la misma forma que las valvas semilunares de los orificios arteriales del corazón, presentan un borde adherente convexo, un borde libre cóncavo, una cara axial convexa, una cara parietal cóncava y dos extremos que se confunden con la base de las columnas anales vecinas. Limitan con la pared rectal los *senos anales*, que son fositas en forma de nido de golondrina comparables a las que forman las valvas semilunares.

En el conducto anal se pueden distinguir dos porciones, una mucosa y otra cutánea. ❑ La *porción mucosa* está comprendida entre una línea anular sinuosa inferiormente, denominada *línea anocutánea*, y una línea superior o *unión anorrectal*, más sinuosa aún que la otra. La unión anorrectal está formada por una serie de festones cuyas partes salientes corresponden a los extremos superiores de las columnas anales, y las depresiones a los espacios intercolumnares. ❑ La *porción cutánea* es una zona de 1 cm de altura aproximadamente, superior a la línea anocutánea. Se denomina *pecten anal* y no presenta pelos ni glándulas. ❑ La porción mucosa del conducto anal y el pecten anal, en conjunto, son zonas de transición entre el revestimiento cutáneo, que es inferior, y la mucosa rectal, que es superior.

Relaciones

1. Recto

a) VAINA FIBROSEROSA DEL RECTO. El recto está rodeado por una vaina fibroserosa formada superiormente por el peritoneo e inferiormente por una hoja fibrosa (fig. 273).

Aunque el mesocolon sigmoideo se detiene en el extremo superior del recto, el peritoneo de las caras anterior y laterales del colon sigmoideo se prolonga inferiormente sobre las caras laterales y anterior del recto. Lo más interesante de la disposición del peritoneo rectal es que desciende más inferiormente en la cara anterior que en las caras laterales del recto y que, en éstas, resulta tanto más inferior cuanto más cercano a la cara anterior se halla el punto que se examina.

El peritoneo se refleja: ❑ *anteriormente,* en el hombre, sobre la vejiga (figs. 270 y 339) y en la mujer sobre la cara posterior de la vagina (figs. 272 y 374); ❑ *lateralmente,* sobre la pared lateral de la pelvis menor. El fondo de saco formado por la reflexión del peritoneo recibe anteriormente el nombre de *excavación rectouterina* o *fondo de saco rectouterino* en la mujer o de *excavación rectovesical* o *fondo de saco rectovesical* en el hombre. Continúa a cada lado por un fondo de saco lateral cuya profundidad disminuye gradualmente de anterior a posterior.

La parte más declive del fondo de saco, tanto en el hombre como en la mujer, se halla unos 7 cm superior al ano (Dufour).

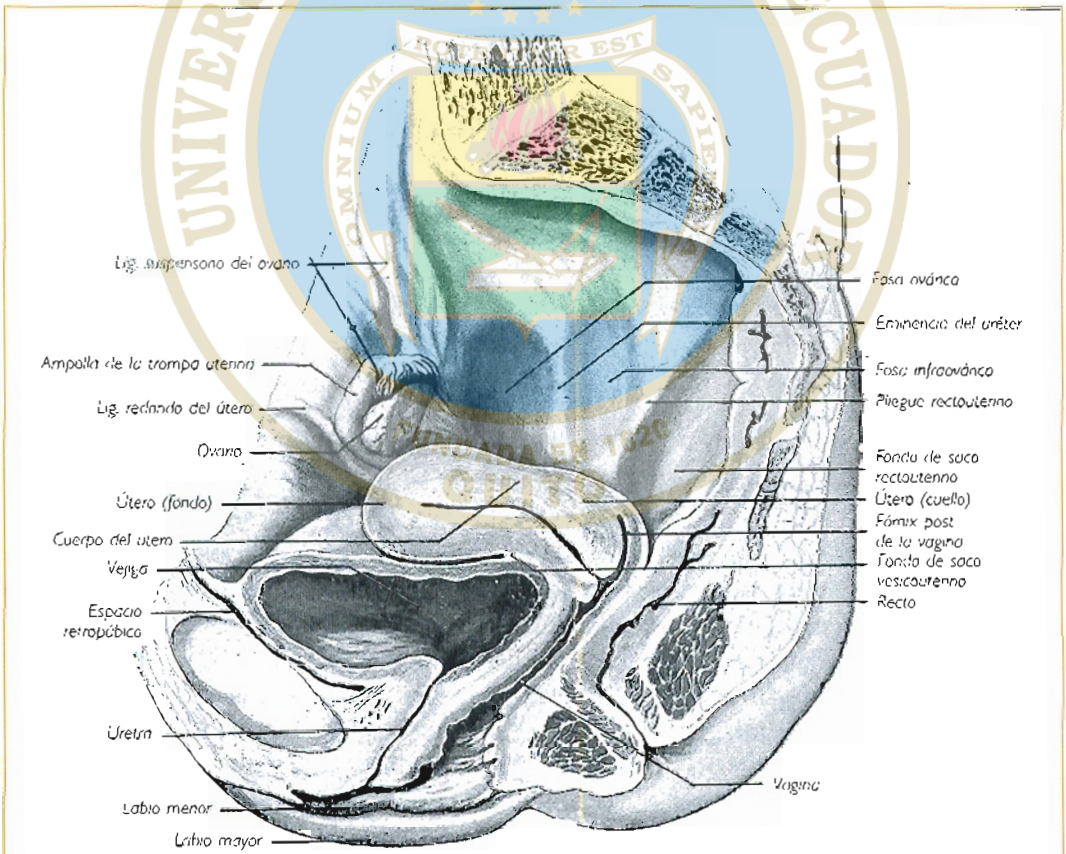

Fig. 272 ▪ Corte sagital de la pelvis en la mujer

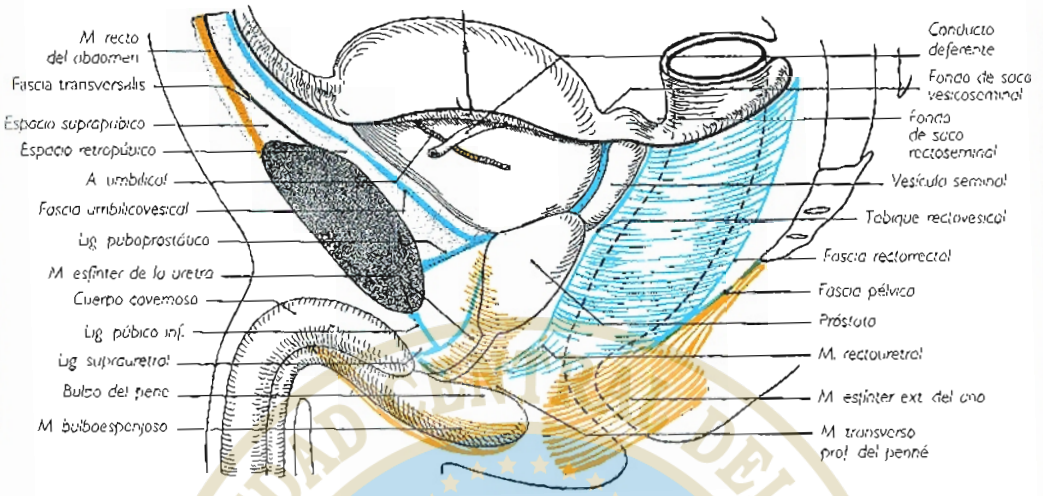

Fig. 273 . Relaciones anteriores del recto y su vaina fibroserosa

El fondo de saco rectovesical está más o menos claramente dividido en el hombre por el fondo de la vesícula seminal, que eleva el peritoneo, en dos fondos de saco secundarios: uno anterior o *fondo de saco vesicoseminal* y otro posterior o *fondo de saco rectoseminal* (fig. 273).

Inferiormente al peritoneo, el recto está envuelto por una vaina fibrocelulosa que se extiende desde el fondo de saco peritoneal perirrectal, donde se fija, hasta el periné, donde se une a la fascia pélvica. Esta vaina rectal es fibrosa y constituye una dependencia de las láminas fibrocelulosas que se diferencian en el tejido conjuntivo del espacio pelvirrectal superior. Así, las paredes laterales de la vaina forman parte de las fascias sacrorrectogenitales; su pared anterior está formada en el hombre por la *fascia rectoprostática, tabique rectovesical* o *septo rectovesical,* y su pared posterior por una *fascia rectosacra,* que se extiende desde el fondo de saco peritoneal hasta el periné.

La fascia rectosacra separa dos espacios despegables uno de otro, situados uno anterior y otro posteriormente a ella. En el primero descienden los vasos rectales superiores; el segundo es el *«espacio despegable clásico»,* que limita posteriormente una fascia presacra adherida al periostio y que recubre los vasos sacros medios (G. Cordier e Y. Chatain).

Por medio de su vaina rectal, el recto presenta las siguientes relaciones.

b) CARA POSTERIOR. La cara posterior del recto se corresponde con el sacro, el cóccix y el músculo piriforme, sobre los que descansan los vasos sacros medios y sacros laterales, los nervios esplácnicos sacros, inferiormente el glomo coccígeo y lateralmente los ramos anteriores de los nervios sacros, recubiertos por la fascia pélvica.

c) CARA ANTERIOR. Sus relaciones son diferentes en el hombre y en la mujer.

En el hombre (figs. 270 y 273), está en relación superiormente, por medio del fondo de saco rectovesical, con la cara posterosuperior de la vejiga o con el colon sigmoideo

y las asas intestinales que descienden en la pelvis menor. ❑ Inferiormente al fondo de saco rectovesical, la cara anterior se corresponde con la pared posteroinferior de la vejiga, sobre la cual se aplican los conductos deferentes y las vesículas seminales; más inferiormente, con la próstata. El tabique rectovesical, que está situado entre el recto y estos órganos, rodea las vesículas seminales y la parte terminal de los conductos deferentes. Se ha señalado que este tabique estaba atravesado inferiormente por el *músculo rectouretral* (v. más adelante *Estructura del recto*).

En la mujer, el segmento peritoneal de la cara anterior del recto se relaciona con la cara posterior del útero y con la porción posterior del fórnix de la vagina, por medio del fondo de saco rectouterino. ❑ El segmento subperitoneal está separado de la vagina sólo por una capa de tejido celulofibroso con la cual se confunden la vaina rectal y la *fascia rectovaginal, tabique rectovaginal* o *septo rectovaginal* (v. *Vagina*). Este tejido celulofibroso es poco denso y permite separar fácilmente los dos órganos. Se ha descrito un *músculo rectovaginal* análogo al músculo rectouretral del hombre.

d) CARAS LATERALES. En las caras laterales del recto se pueden distinguir dos segmentos: uno superior peritoneal y otro inferior cubierto por la parte fibrosa de la vaina rectal. ❑ Cuando el recto está vacío, el segmento superior está en relación con el colon sigmoideo y las asas intestinales. ❑ Cuando el recto está distendido, las paredes laterales se aproximan a la pared pélvica y se corresponden, por medio del fondo de saco peritoneal, con el uréter, los vasos ilíacos internos y sus ramas. Están también en relación, en la mujer, con el ovario y el infundíbulo de la trompa uterina, sobre todo cuando el ovario se sitúa en la fosa infraovárica (fig. 374).

El segmento inferior, subperitoneal, está en contacto con la parte posterior de la vaina de la arteria ilíaca interna, que forma a esa altura la pared lateral de la vaina rectal, al mismo tiempo que el extremo posterior de la fascia sacrorrectogenital. La vaina de la arteria ilíaca interna contiene en su espesor, a la altura del recto, el plexo hipogástrico inferior (fig. 274); recubre el uréter y las ramas de los vasos ilíacos internos, situados lateralmente a ella.

La *flexura perineal* o *flexura anorrectal,* por la cual el recto tiene continuidad con el conducto anal, está situada anterior al vértice del cóccix y posterior al vértice de la próstata en el hombre o a la parte media de la vagina en la mujer.

2. Conducto anal. El conducto anal está rodeado por un manguito musculofascial constituido de superior a inferior por la fascia pélvica, el músculo elevador del ano y el músculo esfínter externo del ano. A su entrada en esta vaina, el recto está muy estrechamente unido al diafragma pélvico. La mayor parte de las fibras longitudinales del recto y las fibras superiores o profundas de la porción elevadora del músculo elevador del ano, inmediatamente subyacentes a la fascia, se unen a un tejido tendinoso comprendido entre la pared del recto y el borde medial del elevador del ano (Laimer) (v. *Músculo elevador del ano* y fig. 395).

Por medio de los músculos elevadores del ano y del esfínter externo del ano, el conducto anal se corresponde *anteriormente* con una masa fibromuscular formada por el centro del periné y por los músculos del periné que allí se insertan (figs. 270 y 272).

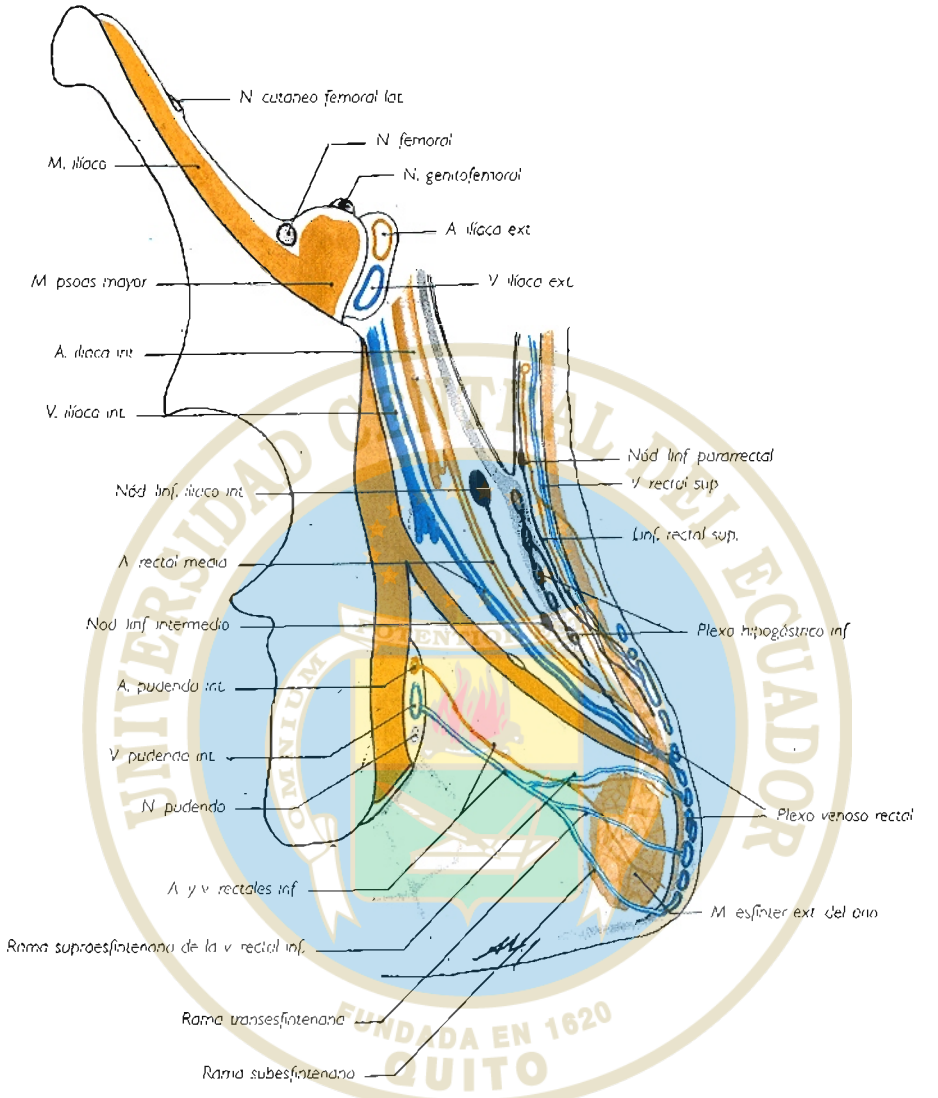

Fig. 274 ▪ Vasos y nervios del recto.

Este *centro del periné* o *cuerpo perineal* y estos músculos ocupan un espacio triangular de base inferior, limitado posteriormente por el recto y anteriormente por la uretra, las glándulas bulbouretrales y el bulbo del pene en el hombre (triángulo rectouretral) y ❑ por la vagina en la mujer (triángulo vaginorrectal).

Este triángulo rectouretral o vaginorrectal está ocupado superiormente por la parte inferior, engrosada, de los tabiques rectovesical o rectovaginal. ❑ *Lateralmente,* el conducto anal está en relación con la fosa isquioanal y su contenido; ❑ *posteriormente,* con

© MASSON, S.A. Fotocopiar sin autorización es un delito.

estos mismos espacios, que están separados uno de otro por el rafe musculofibroso anococcígeo.

ESTRUCTURA. El recto presenta una estructura ligeramente diferente a la del colon.

La *capa serosa* ya se ha descrito anteriormente.

La *capa muscular* se compone de una capa superficial de fibras longitudinales y una capa profunda de fibras circulares.

Las *fibras longitudinales* forman un plano continuo, de espesor un poco mayor en las caras anterior y posterior. ❑ Las fibras longitudinales profundas descienden hasta el ano. ❑ Las fibras superficiales presentan estrechas conexiones con las fibras de la parte elevadora del músculo elevador del ano; estas conexiones se describirán junto con este músculo (fig. 395). Señalaremos, sin embargo, que muy a menudo algunas de las fibras longitudinales superficiales posteriores se dirigen posteriormente en sentido superior al músculo elevador del ano, y se fijan en la cara anterior del cóccix, constituyendo el *músculo rectococcígeo*. Además, las fibras longitudinales superficiales anteriores se adhieren al pasar el centro del periné y descienden entre los músculos esfínteres externo e interno del ano sin proporcionar fibras a estos músculos ni atravesarlos (Gil Vernet). El músculo puborrectal del músculo elevador del ano constituye la cincha fijadora del recto (Barbin).

El *músculo rectouretral* se ha descrito hasta ahora de la manera siguiente: de la flexura perineal situada en la unión del recto y el conducto anal se separan, en el hombre, haces de fibras lisas que se dirigen inferior y anteriormente, se mezclan con los elementos del diafragma pélvico y se pierden en la fascia superior de éste, así como en los músculos esfínter externo de la uretra y transverso profundo del periné, cubiertos por dicha fascia; estos haces musculares lisos son los que forman el *músculo rectouretral* (fig. 273). Ahora bien, este músculo, que aparece según esta explicación como una dependencia de las fibras longitudinales del recto, no existe según Gil Vernet, ya que no hay conexión directa entre las fibras del recto y la uretra. El músculo rectouretral es, de acuerdo con este autor, el resultado de un artificio de preparación según el cual las fibras longitudinales se separan artificialmente de la pared rectal y son desplazadas anteriormente a su terminación normal, que se verifica en el centro del periné.

En la mujer se describe un *músculo rectovaginal* comparable al músculo rectouretral del hombre, cuyas fibras se extienden oblicuamente en sentido inferior y anterior de la flexura perineal a la cara posterior de la vagina, a la que alcanzan superiormente al centro del periné (Proust, Barbilian). ❑ Este músculo es probablemente, al igual que el músculo rectouretral, el resultado de un artificio de preparación, y procede de la separación del centro del periné de la pared rectal anterior.

La capa de *fibras circulares* se engruesa a lo largo del conducto anal y forma el *músculo esfínter interno del ano*. Este músculo rebasa al músculo esfínter externo del ano superiormente, pero es desbordado por éste inferiormente.

La *capa submucosa* contiene el plexo venoso rectal.

La capa mucosa ya se ha descrito (v. *Configuración interna del recto*).

I. Vasos y nervios del intestino grueso

ARTERIAS

a) ARTERIAS DEL COLON (fig. 260). Las arterias del colon proceden de las arterias mesentérica superior y mesentérica inferior. El territorio de la arteria mesentérica superior se extiende hasta la flexura cólica izquierda, ya que la irrigación del colon transverso está casi enteramente asegurada por esta arteria (v. *Arteria mesentérica inferior*).

La arteria mesentérica superior da origen a las arterias cólicas derecha y media y a la arteria ileocólica. ❑ La arteria mesentérica inferior suministra las arterias cólica izquierda y cólica izquierda inferior; esta última se divide en tres arterias sigmoideas.

Cada una de las arterias cólicas o de las arterias sigmoideas se bifurca en las proximidades del colon, y las dos ramas de bifurcación se anastomosan con las de las arterias vecinas. Se forma así, a lo largo de todo el intestino grueso, un arco arterial paracólico que recibe el nombre de *arteria marginal del colon, arteria yuxtacólica* o *arco marginal del colon* a lo largo del colon transverso. El arco paracólico se prolonga hasta el recto por medio de una anastomosis que une la última arteria sigmoidea a la arteria rectal superior izquierda o a la parte inferior de la arteria mesentérica inferior. ❑ Un arco de segundo orden puede existir frente a la flexura cólica derecha, mientras que normalmente se observan una serie de arcos en la parte media del colon sigmoideo. ❑ Del arco paracólico parten los vasos rectos, que se ramifican en las dos caras del colon.

Los vasos rectos se dividen en vasos largos y cortos. Los primeros alcanzan el intestino frente a los surcos y se extienden hasta su borde libre; los segundos nacen frente a las haustras y su trayecto en la pared intestinal es menos extenso que el de los vasos largos (Hovelacque) (v. *Apéndices omentales*). Los vasos rectos se anastomosan muy abundantemente en la pared intestinal, y sobre todo en la región de su borde libre (Meillère).

b) ARTERIAS DEL RECTO. Las arterias del recto son las arterias rectales superiores, medias e inferiores (fig. 274).

Las arterias rectales superiores nacen de la bifurcación de la arteria mesentérica inferior, en el extremo superior de la pared posterior del recto. Las dos arterias rectales superiores, derecha e izquierda, divergen y se dirigen hacia las paredes laterales derecha e izquierda. Dan origen a ramas destinadas a la mitad correspondiente del recto. Sin embargo, esta distribución no es absolutamente simétrica: «La arteria rectal superior izquierda tiene sobre todo una distribución anterolateral; la arteria rectal superior derecha, una distribución posterolateral» (Quénu y Hartmann).

Las arterias rectales medias, ramas de la arteria ilíaca interna, abordan la pared lateral del recto cerca del extremo inferior de la ampolla rectal; sus ramificaciones rectales se unen: ❑ por una parte, a las arterias rectales superiores por medio de finas anastomosis, unas superficiales, situadas en la capa muscular (Quénu), y otras intraparietales, situadas sobre todo en la capa submucosa, y ❑ por otra parte, a las arterias rectales inferiores.

Las arterias rectales inferiores son de una a tres a cada lado y nacen de la arteria pudenda interna cuando ésta discurre por la pared lateral de la fosa isquioanal. Atraviesan este espacio y se distribuyen en el músculo esfínter externo del ano, la pared del

conducto anal y la piel del margen del ano. Las ramificaciones submucosas de las arterias rectales inferiores se anastomosan con las de las arterias rectales medias.

La arteria sacra media suele suministrar al recto algunas ramificaciones muy delgadas que nacen a la altura de los dos últimos agujeros sacros anteriores (Quénu y Hartmann).

VENAS

a) VENAS DEL COLON. Las venas del colon están dispuestas como las arterias, a las que acompañan, y desembocan en la vena porta hepática por medio de las venas mesentéricas superior e inferior.

b) VENAS DEL RECTO. Reciben el nombre de *venas rectales;* siguen aproximadamente el mismo trayecto que las arterias. Las venas rectales superiores desembocan en la vena porta hepática por medio de la vena mesentérica inferior; las venas rectales medias e inferiores se dirigen a la vena cava inferior por medio de las venas ilíacas internas (fig. 274).

Estas venas nacen de un denso plexo submucoso común a estos tres grupos de venas. Este plexo venoso, denominado *plexo venoso rectal* (fig. 274), realiza así una *anastomosis portocava* muy importante. El plexo venoso rectal está especialmente desarrollado en el conducto anal, sobre todo en la región de las columnas anales (fig. 271). ❑ Las ramas de origen de las venas rectales superiores y medias son más o menos satélites de las arterias. Las ramas de origen de las venas rectales inferiores se dividen en venas supraesfinterianas, transesfinterianas e infraesfinterianas, según pasen superiores, a través o inferiores al músculo esfínter externo del ano (fig. 274).

Las venas rectales inferiores que resultan de su unión están envainadas junto con las arterias, a las que acompañan en su trayecto por la fosa isquioanal, por una expansión de la fascia del músculo obturador interno.

VASOS LINFÁTICOS (fig. 275).

Los *vasos linfáticos del colon* se dirigen, directamente o bien a través de nódulos intermedios, a los nódulos linfáticos epicólicos situados en la pared en la base de las tenias, a los nódulos linfáticos paracólicos situados a lo largo de los arcos arteriales y a los nódulos linfáticos cólicos situados a lo largo de las arterias cólicas (Jamieson y Dobson).

Los *vasos linfáticos del recto* se dividen en tres grupos: inferior, medio y superior.

Los *vasos linfáticos rectales inferiores* nacen de la zona cutánea del ano y se dirigen a los nódulos linfáticos inguinales superficiales superomediales. Sin embargo, ciertos colectores de la zona cutánea del ano se dirigen a los nódulos linfáticos pararrectales y se mezclan enseguida con los colectores superiores (Boulay).

Los *vasos linfáticos rectales medios* siguen a los vasos rectales medios y terminan en un nódulo linfático ilíaco interno (Quénu) (figs. 274 y 275).

Los *vasos linfáticos rectales superiores* tienen su origen en todo el recto, pero concretamente drenan toda la linfa de la ampolla rectal y de la parte superior del recto (fig. 274). Unos son cortos, otros de longitud media y otros largos; todos se dirigen

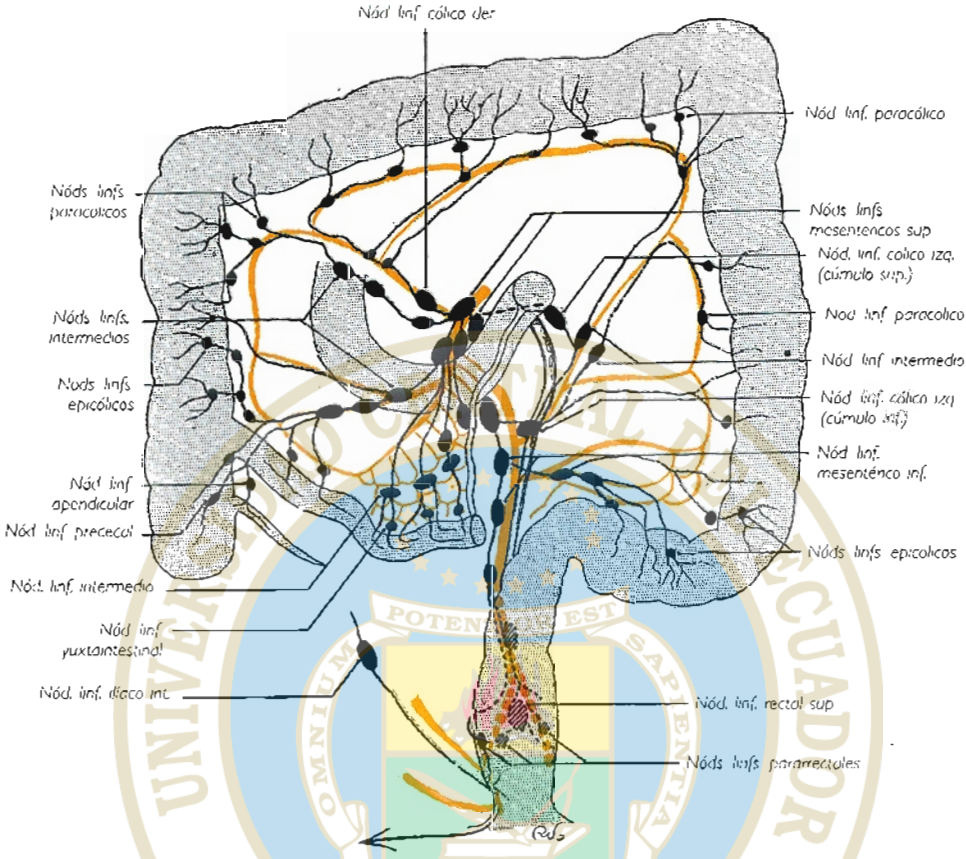

Fig. 275 ▪ Vasos y nódulos linfáticos del intestino.

a los nódulos linfáticos mesentéricos inferiores (Villemin, Huard y Montagné). ❑Los vasos colectores cortos son los más numerosos y se dirigen hacia los nódulos linfáticos situados en la bifurcación de la arteria rectal superior. Estos nódulos, que reciben la mayor parte de los vasos colectores del recto, constituyen los nódulos linfáticos rectales superiores (Mondor). ❑Los vasos colectores medios y largos terminan en los nódulos linfáticos mesentéricos inferiores, que están situados superiores a los precedentes. ❑En el curso de su trayecto, los vasos colectores rectales superiores atraviesan numerosos pequeños nódulos linfáticos de relevo anorrectales.

■**NERVIOS.** Los nervios del colon proceden de los plexos mesentéricos superior e inferior.

El recto está inervado: ❑*a)* por los plexos rectales superiores, que son la terminación del plexo mesentérico inferior; ❑*b)* por los plexos rectales medios e inferiores, que nacen de los plexos hipogástricos inferiores, y ❑*c)* por el nervio rectal inferior o

anal inferior, ramo del plexo sacro; el nervio rectal inferior inerva el músculo esfínter externo del ano y la piel del margen del ano.

INERVACIÓN INTRÍNSECA DEL TUBO DIGESTIVO. La inervación intrínseca del tubo digestivo está asegurada por los plexos entéricos (plexos submucoso y mientérico). El plexo mientérico asegura la motricidad de las capas musculares, y el plexo submucoso la de la submucosa. Estos plexos están unidos a las porciones simpática y parasimpática del sistema nervioso autónomo.

La densidad de los plexos sensitivos y motores varía según las regiones: poco abundantes a la altura del esófago, su número aumenta en el estómago y a medida que se aproximan al píloro; disminuye acusadamente a la altura del duodeno, del yeyuno y del íleon, y aumenta a lo largo del intestino grueso hasta el recto, donde su densidad es análoga a la de la región pilórica.

La mayor o menor densidad de los plexos nerviosos del tubo digestivo está relacionada con la sensibilidad y la motricidad vegetativa de los diferentes segmentos.

HÍGADO

El hígado es una voluminosa glándula que excreta la bilis y desempeña un papel metabólico fundamental en la secreción y almacenaje de glucosa, proteínas y factores de coagulación.

SITUACIÓN. El hígado ocupa el *receso subfrénico derecho,* que está limitado por el diafragma superior y lateralmente, el colon transverso y el mesocolon transverso inferiormente, y la región celíaca medialmente. No obstante, el hígado desborda el receso subfrénico derecho y ocupa también la parte superior de la región celíaca y la porción vecina del receso subfrénico izquierdo o, dicho en otros términos, el hígado ocupa el hipocondrio derecho y se prolonga hacia el epigastrio y el hipocondrio izquierdo.

COLOR Y CONSISTENCIA. El hígado es de color rojo oscuro y presenta una consistencia bastante firme; sin embargo, es friable y frágil, y se deja deprimir por los órganos vecinos.

PESO Y DIMENSIONES. El hígado es el órgano más voluminoso del organismo. Su peso es aproximadamente de 1.500 g en el cadáver. En el sujeto vivo contiene además de 800 a 900 g de sangre (Grégoire).

Mide por término medio 28 cm transversalmente, 16 cm en sentido anteroposterior y 8 cm de espesor en la zona más voluminosa de su lóbulo derecho (Soulié).

CONFIGURACIÓN EXTERNA Y RELACIONES. En conjunto, el hígado puede compararse con el segmento superior de un ovoide de eje mayor transversal, con el extremo grueso a la derecha, que hubiera sido seccionado de izquierda a derecha siguiendo un plano inclinado orientado superior, anterior y a la derecha.

La superficie del hígado es lisa. Presenta dos caras, una diafragmática y otra visceral, así como un borde bien definido entre ambas, el borde inferior; además, se suelen describir un borde posterosuperior y un borde posteroinferior.

1. **Cara diafragmática** (figs. 276, 278 a 283). Es convexa, lisa y regular, y se orienta a la vez en sentido superior, anterior, posterior y a la derecha, ya que se adapta a la cara inferior del diafragma, determinando así cuatro porciones: superior, anterior, derecha y posterior. Su límite anterior es el borde inferior del órgano. El límite posterior de su porción superior está marcado por la línea de reflexión de la hoja superior del ligamento coronario. La porción posterior de la cara diafragmática es casi vertical.

La cara diafragmática del hígado está dividida en dos lóbulos, uno derecho y otro izquierdo, por un repliegue peritoneal, el *ligamento falciforme,* que se extiende de la cara diafragmática del hígado al diafragma. El *lóbulo derecho* es muy convexo.

El *lóbulo izquierdo* es bastante más pequeño que el derecho; además, es más plano y presenta hacia su parte media, inferiormente al centro tendinoso del diafragma y, a través de éste, frente al pericardio, una ligera concavidad denominada *impresión cardíaca,* que está determinada por el corazón.

La cara diafragmática del hígado se amolda a la concavidad del diafragma. Su porción derecha está casi completamente cubierta por la caja torácica y se eleva, al igual que el diafragma, hasta el cuarto espacio intercostal, a la altura de la línea mamilar derecha.

Anteriormente, la cara diafragmática se pone en contacto con la pared abdominal anterior, a lo largo del arco costal del hemitórax derecho, en una extensión de 1 cm aproximadamente. Estas relaciones con la pared son mucho más extensas en la región del ángulo infraesternal. En esta región, el hígado se corresponde con toda la porción de la pared abdominal situada superior a una línea que, siguiendo el borde inferior del hígado, une la parte anteroinferior del arco costal derecho con el extremo anterior del octa-

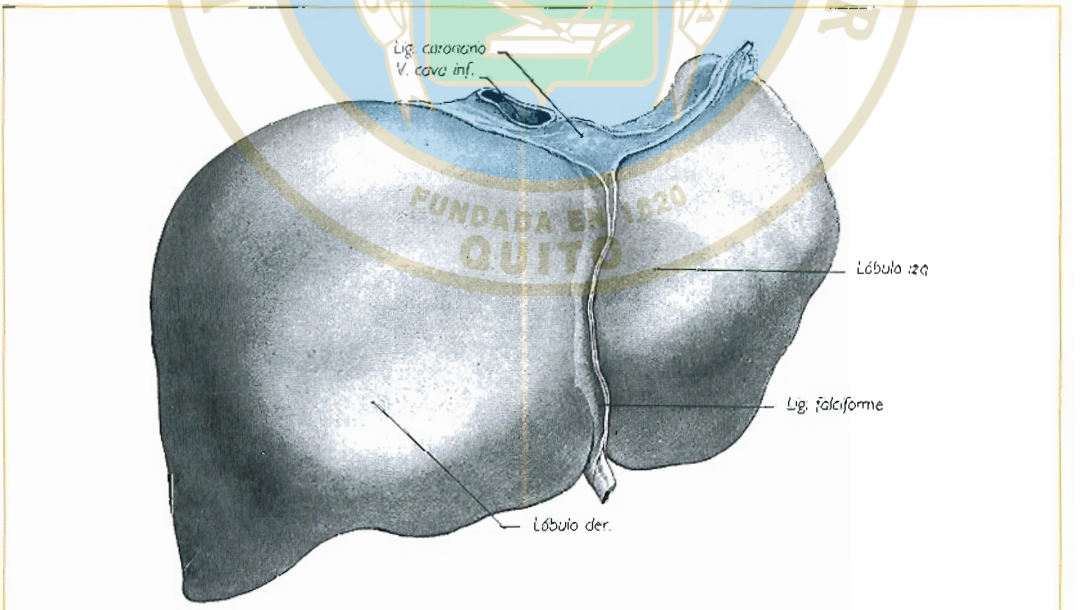

Fig. 276 ▪ Hígado (cara diafragmática).

vo cartílago costal izquierdo (fig. 246). La cara diafragmática del hígado puede extenderse hacia la izquierda hasta la línea mamilar, superarla o no llegar a ella, siempre bajo el diafragma y más o menos cerca del esternón. En general, las relaciones del hígado con la pared varían según la base del tórax sea ancha o estrecha, y sobre todo según la altura del ángulo infraesternal: si es poco elevado, el hígado desborda el arco costal; si es muy cerrado, el hígado se oculta inferiormente a éste (Villemin, Dufour y Rigaud).

En lo que concierne a las relaciones del hígado con el corazón, las pleuras y los pulmones por medio del diafragma, se recomienda al lector consultar los capítulos dedicados a la topografía toracocardíaca, toracopulmonar y toracopleural.

La porción posterior de la cara diafragmática del hígado (figs. 278 a 282) es vertical y presenta una concavidad transversal muy pronunciada, que se adapta al saliente formado por la columna vertebral.

Su parte más superior se encuentra a la derecha de la vena cava inferior; a partir de aquí su altura disminuye en dirección a los extremos.

Sus límites son inferiormente el borde posteroinferior y superiormente el borde posterosuperior. En esta porción se aprecian dos surcos verticales (fig. 280).

El *surco de la vena cava,* a la derecha, es un canal profundo y ancho que contiene la vena cava inferior. Es oblicuo superiormente y a la izquierda. Los bordes de este canal tienen tendencia a unirse en la cara posterior de la vena cava inferior. Cuando se unen, transforman el canal en un conducto. Las paredes del surco presentan orificios por donde discurren las venas hepáticas.

La *fisura del ligamento venoso,* a la izquierda, tiene continuidad con la fisura del ligamento redondo de la cara diafragmática; su extremo superior se inclina hacia la derecha y alcanza el extremo superior del surco de la vena cava.

El surco de la vena cava y la fisura del ligamento venoso dividen la porción posterior de la cara diafragmática del hígado en tres segmentos:

El *segmento derecho* está situado a la derecha del surco de la vena cava. Es convexo y presenta en su parte inferior, muy cerca del surco de la vena cava, la impresión suprarrenal, que determina la parte superior de esta glándula. Los ligamentos hepatorrenal y hepatosuprarrenal se dirigen desde el hígado hasta la cara anterior del riñón y de la glándula suprarrenal del lado derecho (v. *Riñón y glándulas suprarrenales*). Este segmento está estrechamente unido al diafragma por medio de tejido fibroso denso.

El *segmento medio* es el *lóbulo caudado,* que se halla comprendido entre los dos surcos de la porción posterior. Este lóbulo es alargado de superior a inferior, está orientado ligeramente a la izquierda y se relaciona con el pilar derecho del diafragma y con el lado derecho de la aorta por medio de un divertículo de la bolsa omental derivado del receso hepatoentérico.

El *segmento izquierdo* se halla a la izquierda de la fisura del ligamento venoso. Es estrecho y de escasa altura, y presenta un canal ligeramente oblicuo inferiormente y a la izquierda, en relación con el esófago.

2. Cara visceral (fig. 277). La cara visceral del hígado es irregularmente plana y está orientada inferior, posteriormente y a la izquierda. Se halla recorrida por tres surcos: dos anteroposteriores y uno transversal.

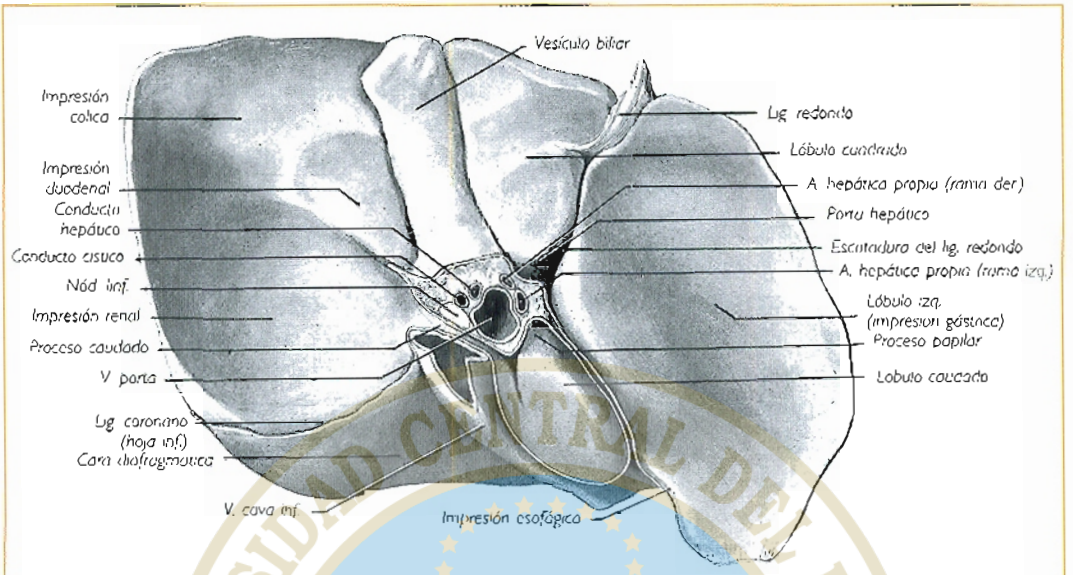

Fig. 277 ▪ Hígado (cara visceral)

Los surcos anteroposteriores o longitudinales se dividen en derecho e izquierdo. Su dirección es ligeramente oblicua de anterior a posterior y de derecha a izquierda. Presentan además una inclinación muy pronunciada de inferior a superior y de anterior a posterior, al igual que la cara visceral del hígado.

a) FISURA DEL LIGAMENTO REDONDO. Es muy estrecha, pero se incrusta profundamente en la cara visceral. Su extremo anterior produce en el borde inferior del hígado una escotadura, denominada *escotadura del ligamento redondo,* en la que también converge el extremo anterior del ligamento falciforme (fig. 276).

La fisura del ligamento redondo cruza el extremo izquierdo del porta hepático y se divide en dos segmentos, uno anterior y otro posterior al porta hepático (fig. 277). ❑ El *segmento anterior* contiene un cordón fibroso denominado *ligamento redondo del hígado,* que resulta de la atrofia de la vena umbilical. Frecuentemente, un puente de tejido hepático transforma una parte de esta fisura en un conducto completo. ❑ El *segmento posterior* está recorrido por el ligamento venoso, el extremo anterior de este segmento pertenece a la cara visceral, y el resto de su recorrido está excavado en la porción posterior de la cara diafragmática.

b) FOSA DE LA VESÍCULA BILIAR. Este surco es en realidad un canal poco profundo y más ancho anteriormente que posteriormente. Se denomina *fosa de la vesícula biliar* porque corresponde a la vesícula biliar. La fosa de la vesícula biliar se inicia en el borde inferior del hígado, donde produce una escotadura que comprende toda la anchura del fondo de la vesícula biliar, y termina posteriormente al extremo derecho del porta hepático, frente al proceso caudado del lóbulo caudado.

c) PORTA HEPÁTICO. El porta hepático (*surco transverso* o *hilio del hígado*) se extiende entre la fisura del ligamento redondo y la fosa de la vesícula biliar, anterior y muy cerca

del borde posterior del hígado. Presenta una dirección oblicua en sentido posterior y hacia la izquierda.

Su extremo izquierdo separa la fisura del ligamento redondo de la fisura del ligamento venoso. A la derecha, el porta hepático termina en el extremo posterior de la fosa de la vesícula biliar, y frecuentemente se prolonga, en el lóbulo derecho, en forma de una fisura profunda, el *surco del proceso caudado,* situado entre la impresión renal y la duodenal, anteriormente y a lo largo del proceso caudado del lóbulo caudado.

El porta hepático, que mide de 6 a 7 cm de longitud y 1,5 cm de anchura, está ocupado por los órganos que se dirigen al hígado o que parten de él (vasos, nervios y vías biliares). Las relaciones que guardan estos órganos entre sí se describirán con precisión al tratar del pedículo hepático.

Los tres surcos de la cara visceral del hígado la dividen en cuatro segmentos o lóbulos: lóbulo izquierdo, lóbulo derecho, lóbulo cuadrado y lóbulo caudado.

d) LÓBULO IZQUIERDO. El lóbulo izquierdo del hígado está situado lateralmente a la fisura del ligamento redondo. Su superficie es cóncava y se apoya y modela sobre la cara anterior convexa del estómago, que determina la *impresión gástrica* (fig. 277).

e) LÓBULO DERECHO. El lóbulo derecho del hígado es menos extenso en la cara visceral que en la cara diafragmática del hígado. Su superficie está excavada por depresiones anchas y superficiales, causadas por los órganos sobre los cuales el lóbulo derecho se apoya y se modela (figs. 277 y 278).



Fig. 278 ▪ Proyección de los órganos en relación con las caras diafragmática y visceral del hígado. Los surcos excavados en estas caras están marcados en color azul. Los órganos en relación con éstos, en color rojo. La línea discontinua marca el límite entre las caras diafragmática y visceral

En la parte anterior se observa la *impresión cólica,* de forma cuadrilátera, determinada por la flexura cólica derecha. ❑ Posteriormente a la impresión cólica, se encuentra la *impresión renal* en relación con la porción supramesocólica de la cara anterior del riñón derecho. El hígado está unido al polo superior del riñón derecho por la parte correspondiente de la hoja inferior del ligamento coronario, que forma a esta altura el *ligamento hepatorrenal.* ❑ Se observa también, posterior a la impresión cólica, medial a la impresión renal y a lo largo de la parte posterior de la vesícula biliar, una depresión estrecha denominada *impresión duodenal,* que corresponde a la porción supramesocólica de la porción descendente del duodeno (compárense las figs. 277 y 278).

f) LÓBULO CUADRADO. Este lóbulo está limitado por la fisura del ligamento redondo a la izquierda, la fosa de la vesícula biliar a la derecha, el borde inferior del hígado anteriormente y el porta hepático posteriormente. Es alargado en sentido anteroposterior, y se estrecha ligeramente de anterior a posterior. ❑ El lóbulo cuadrado cubre la porción pilórica del estómago, el píloro, la parte del duodeno cercana al píloro y el segmento prepancreático del colon transverso (fig. 278).

g) LÓBULO CAUDADO. Está situado posteriormente al porta hepático, entre la fisura del ligamento venoso y el surco de la vena cava. Es alargado de superior a inferior y alcanza posteriormente la cara diafragmática del hígado.

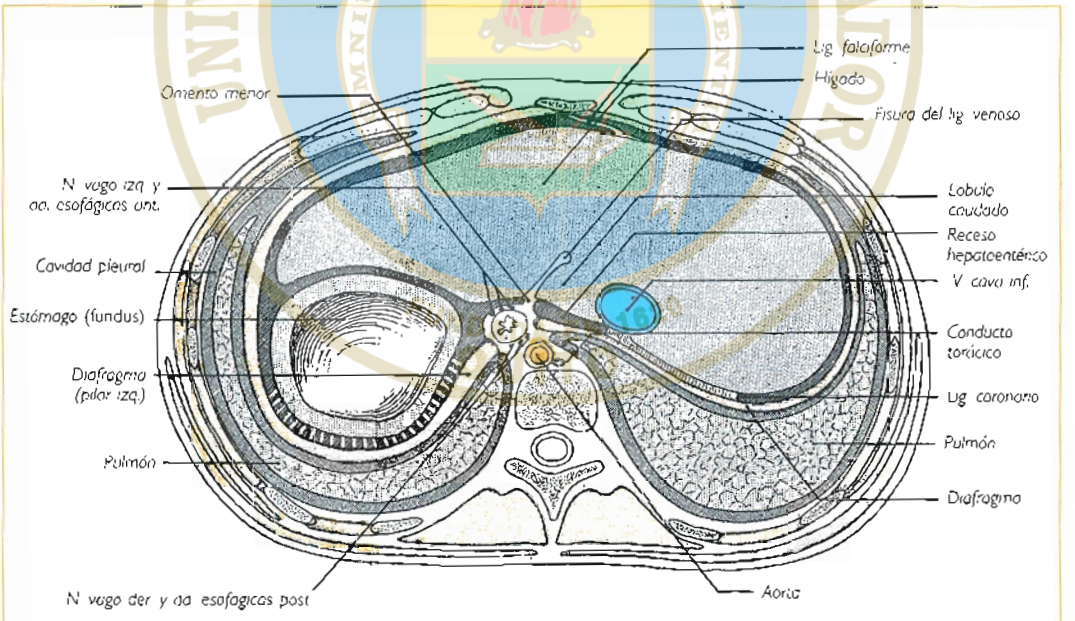

Fig. 279 ▪ Corte transversal del tronco que pasa por la décima vértebra torácica. El corte es inmediatamente superior al ligamento gastrofrénico, el cual corresponde a la zona estriada con trazos blancos, posteriormente al fundus del estómago. Debido al crecimiento en altura, de izquierda a derecha, de la cara diafragmática del hígado, el corte muestra, a la derecha, la porción posterior del hígado desde su extremo derecho hasta la fisura del ligamento venoso. A la izquierda de este surco se observa la cara visceral del hígado, que ha sido dividida por el plano de sección que pasa por la impresión gástrica

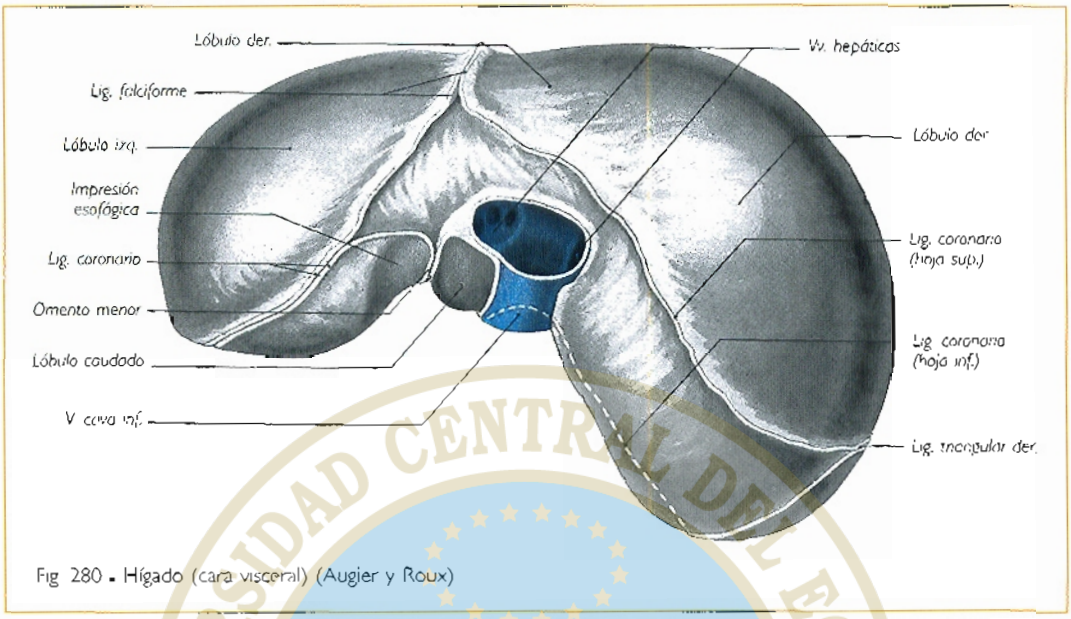

Fig. 280 - Hígado (cara visceral) (Augier y Roux)

El extremo inferior del lóbulo caudado presenta dos mamelones o tubérculos, uno derecho y otro izquierdo, separados por una ligera depresión en relación con la vena porta (fig. 280). El mamelón izquierdo es redondeado y se denomina *proceso papilar;* el mamelón derecho se denomina *proceso caudado.* El proceso caudado separa el extremo posterior de la fosa de la vesícula biliar del extremo inferior del surco de la vena cava, y tiene continuidad, en el lóbulo derecho, con la cresta que separa la impresión renal de la impresión duodenal.

3. Bordes. El *borde inferior* es muy agudo. Limita el hígado anteriormente, a derecha e izquierda, y se extiende posteriormente hasta los extremos de la cara diafragmática, donde tiene continuidad con el borde posterior. Presenta dos escotaduras situadas en los extremos anteriores de la fisura del ligamento redondo y de la fosa de la vesícula biliar.

Hemos estudiado sus relaciones con la pared toracoabdominal al considerar los límites anteriores de la cara diafragmática del hígado.

El borde posterior se puede dividir en dos: un borde posteroinferior y un borde posterosuperior.

El *borde posteroinferior* pasa, de derecha a izquierda, posterior a la impresión renal e inferior a la impresión suprarrenal y al surco de la vena cava; después cruza el extremo inferior del lóbulo caudado y de la fisura del ligamento venoso, y se redondea a la altura de la impresión esofágica para luego volverse agudo hasta el extremo izquierdo del hígado.

El *borde posterosuperior* es romo en toda su extensión. Sigue de derecha a izquierda la línea de reflexión de la hoja superior del ligamento coronario y pasa, al igual que ésta, superior al surco de la vena cava y a la fisura del ligamento venoso.

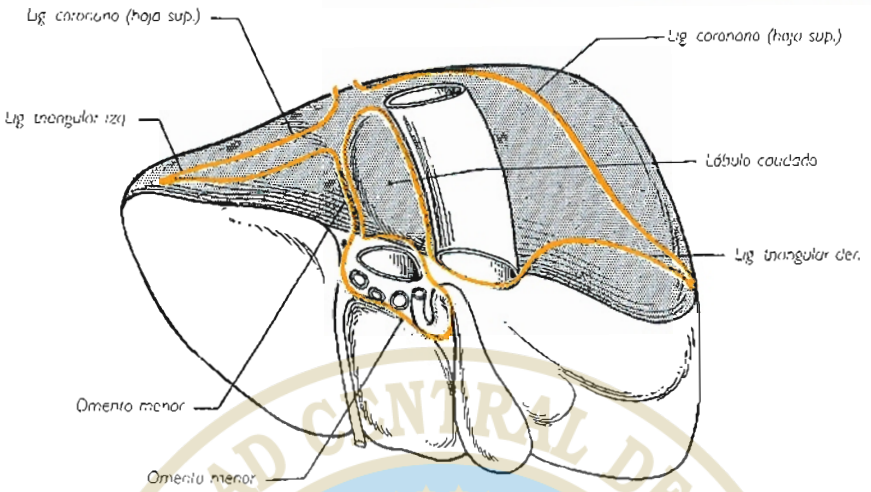

Fig. 281 ▪ Hígado visto de posterior a anterior. La figura muestra parte de la cara diafragmática del hígado y, en perspectiva, su cara visceral. La línea roja marca la reflexión del peritoneo visceral sobre el peritoneo parietal a lo largo del ligamento coronario y del omento menor.

MEDIOS DE FIJACIÓN DEL HÍGADO. PERITONEO HEPÁTICO Y LIGAMENTOS HEPÁTICOS. El hígado se mantiene sólidamente fijo en su posición: *a)* por medio de un tejido conjuntivo muy denso que une estrechamente al diafragma el segmento derecho de la porción posterior de la cara diafragmática, y *b)* por medio de la vena cava inferior, pues ésta se halla muy adherida por su propia pared al surco hepático con el que se pone en contacto, así como por las venas hepáticas que salen del hígado y desembocan en la vena cava inferior. Por otra parte, la vena cava inferior se adhiere también muy estrechamente al contorno de su orificio diafragmático.

A estos medios de fijación hay que añadir los pliegues o ligamentos peritoneales que unen el peritoneo hepático con el peritoneo parietal.

La hoja visceral del peritoneo que recubre el hígado se une: por una parte al peritoneo diafragmático mediante los ligamentos coronario, triangulares y falciforme; por otra parte, al estómago y a la porción superior del duodeno por medio del omento menor.

1. **Ligamento coronario.** El ligamento coronario se extiende desde la porción posterior de la cara diafragmática del hígado hasta el diafragma. Es muy corto, ya que las dos hojas que lo componen están únicamente representadas por los ángulos de reflexión del peritoneo visceral sobre el peritoneo parietal. Por otro lado, el ligamento coronario es muy ancho, pues se extiende transversalmente de un extremo a otro de la porción posterior de la cara diafragmática del hígado. Por último, es muy grueso, ya que las dos hojas que lo componen están separadas una de otra, en una gran parte de su extensión, por toda la altura de la porción posterior de la cara diafragmática del hígado (figs. 277 y 280).

La *hoja superior* del ligamento coronario sigue, de derecha a izquierda, el borde posterosuperior del hígado. Esta hoja está dividida en dos segmentos por el ligamento falciforme, cada uno de los cuales tiene continuidad con la hoja correspondiente de este ligamento (figs. 277 y 280).

La *hoja inferior* del ligamento coronario también se halla dividida en dos segmentos, derecho e izquierdo, por el omento menor, a la altura del extremo posterior del ligamento venoso. Cada uno de los segmentos tiene continuidad con la hoja correspondiente del omento menor (fig. 277).

El segmento derecho sigue primero la porción del borde posterior del hígado que marca el límite posterior de la impresión renal; cruza después la cara anterior de la vena cava inferior en el extremo inferior de su surco y describe, hacia la izquierda de dicha vena, una curva en forma de U invertida, cuyo contorno encuadra el lóbulo caudado por su lado derecho, después superiormente y finalmente por su lado izquierdo. En el límite superior izquierdo del lóbulo caudado, la hoja inferior del ligamento coronario tiene continuidad con la hoja posterior del omento menor. Esta última sigue el borde derecho de la fisura del ligamento venoso y se prolonga hacia la cara visceral del hígado (v. más adelante *Omento menor*).

El segmento izquierdo de la hoja inferior del ligamento coronario se dirige hacia el extremo izquierdo del hígado, inferiormente y muy cerca de la hoja superior, y a lo largo de la porción posterior estrecha del lóbulo izquierdo. En el extremo derecho de este segmento izquierdo, la hoja inferior del ligamento coronario se incurva para seguir el borde izquierdo de la fisura del ligamento venoso y tiene continuidad con la hoja anterior del omento menor.



Fig. 282 • Línea de inserción hepática del ligamento coronario y del omento menor. El hígado está orientado como en la figura 280. El borde inferior está situado superiormente, y la cara diafragmática, vista oblicuamente, está marcada con líneas diagonales. Podría ser útil, para apreciar la orientación del omento menor en relación con el ligamento coronario, observar esta figura en sentido inverso.

2. Ligamentos triangulares (fig. 279). Las dos hojas que componen el ligamento coronario se aproximan gradualmente entre sí en los dos extremos de éste. Al mismo tiempo, se alargan progresivamente de medial a lateral. Forman así, en cada extremo del ligamento coronario, un repliegue triangular de vértice medial y base lateral. De los tres bordes del ligamento, uno está fijo al hígado, otro al diafragma, y el tercero es libre y se orienta anterior y lateralmente.

El ligamento triangular derecho es más pequeño que el izquierdo.

3. Ligamento falciforme. Este ligamento, que es alargado de anterior a posterior, une la cara diafragmática del hígado al diafragma y a la pared abdominal anterior (fig. 247). Es delgado y translúcido porque las dos hojas peritoneales que lo forman están adosadas entre sí. Entre ellas solamente se aprecian pequeñas y escasas acumulaciones de grasa, venas porta accesorias denominadas *venas frénicas* y *venas del ligamento falciforme,* vasos linfáticos, algunos filetes nerviosos del plexo diafragmático y, por último y principalmente, el ligamento redondo del hígado y las venas porta accesorias que lo acompañan.

El ligamento falciforme se dirige transversalmente desde la pared abdominal y el diafragma hasta el hígado, de tal manera que su cara izquierda se orienta inferiormente y descansa sobre la cara diafragmática del hígado, mientras que su cara derecha se orienta superiormente y se sitúa inferior a la cúpula diafragmática.

Es de forma triangular. El *borde anterosuperior* o *borde diafragmático* se inicia en el ombligo, desde donde se extiende hasta alcanzar la hoja superior del ligamento coronario, desviándose ligeramente hacia la izquierda. El *borde posteroinferior* o *borde hepático* (figs. 276 y 280) se extiende desde la escotadura del ligamento redondo hasta la hoja superior del ligamento coronario y se une al borde anterosuperior del ligamento coronario ligeramente a la izquierda de la vena cava inferior. El tercer borde, que es el *borde libre,* se une a los extremos anteriores de los dos bordes precedentes. Se extiende, por lo tanto, desde el ombligo hasta la escotadura del ligamento redondo, en el borde inferior del hígado.

Las dos hojas del ligamento falciforme tienen continuidad entre sí a la altura de este borde, que es grueso porque contiene en su espesor el *ligamento redondo del hígado,* es decir, el cordón fibroso que procede de la atrofia de la vena umbilical.

A lo largo de los bordes anterosuperior y posteroinferior, las dos hojas del ligamento falciforme se separan y tienen continuidad, por una parte, con el peritoneo parietal diafragmático (figs. 227, 247 y 279) y, por otra, con el peritoneo visceral hepático (fig. 276).

4. Omento menor o epiplón menor (figs. 280 a 283). El omento menor o epiplón menor une el hígado al esófago abdominal, al estómago y a la porción superior del duodeno. Las dos hojas que lo constituyen forman una lámina serosa orientada en un plano casi frontal.

En el omento se describen un borde hepático, un borde gastroduodenal, un borde diafragmático, un borde libre y dos caras, una anterior y otra posterior.



Fig. 283 ▪ Estómago y omento menor (visión anterior).

El *borde hepático* se inicia en el extremo superior de la fisura del ligamento venoso, donde las dos hojas del omento menor tienen continuidad, una a la derecha y otra a la izquierda, con los dos segmentos de la hoja inferior del ligamento coronario. Desde este punto, el borde hepático sigue, de superior a inferior, la fisura del ligamento venoso hasta el extremo izquierdo del porta hepático, donde se incurva hacia la derecha y se fija en los dos labios de éste, hasta su extremo derecho.

De la exposición precedente resulta que la inserción hepática del omento menor cambia dos veces de dirección. Se acoda una primera vez al pasar de la porción posterior de la cara diafragmática a la cara visceral del hígado, describiendo un ángulo obtuso. Poco después, vuelve a acodarse al pasar de la fisura del ligamento venoso al porta hepático.

A lo largo de su inserción hepática, las dos hojas del omento menor se separan una de otra y tienen continuidad con el peritoneo visceral del hígado.

El *borde gastroduodenal* comienza superiormente en el borde derecho del esófago abdominal; desciende a lo largo de toda la curvatura menor del estómago y pasa luego sobre la porción superior del duodeno, en el límite de sus caras superior y posterior. Este borde termina en la flexura duodenal superior.

A la altura del esófago, la hoja anterior del omento menor tiene continuidad con el peritoneo de la cara anterior de este conducto; su hoja posterior se refleja desde el

borde derecho del esófago hacia el diafragma. ❑ A lo largo de la curvatura menor del estómago, las dos hojas del omento menor tienen continuidad con las que tapizan las caras del estómago (figs. 229 y 292). ❑ Por último, en el duodeno la hoja anterior se refleja sobre la cara superior de este órgano. La hoja posterior se dispone de manera diferente, medial o lateralmente a la arteria gastroduodenal: medial a la arteria, la hoja tiene continuidad con el peritoneo de la cara posterior del duodeno; lateral a la arteria, la hoja se refleja posterior y de inferior a superior para entrar en continuidad con el peritoneo que recubre la pared abdominal posterior y la vena cava inferior (fig. 233).

El *borde diafragmático* es muy corto y se extiende desde el extremo superior del borde hepático hasta el extremo superior del borde gastroduodenal. Dicho de otro modo, el omento menor se relaciona con el diafragma desde el extremo superior de la fisura del ligamento venoso hasta el extremo superior del borde derecho del esófago. Las dos hojas del omento están en este punto en continuidad con el peritoneo diafragmático.

El *borde libre* limita anteriormente el orificio omental. A lo largo de este borde, las dos hojas del omento menor tienen continuidad una con otra y contienen en su espesor los elementos del pedículo hepático (figs. 229 y 283).

La *cara anterior* del omento menor se orienta ligeramente a la izquierda; para observarla es necesario levantar el hígado, que la cubre en posición normal.

La *cara posterior* se orienta posteriormente y ligeramente a la derecha; constituye la pared anterior del vestíbulo de la bolsa omental.

El omento menor no presenta el mismo aspecto en toda su extensión. Sus dos hojas están separadas, en la porción superior izquierda, cerca del esófago, por tejido celular, ramas vasculares y ramos nerviosos (rama hepática de la arteria gástrica izquierda, ramos hepáticos del nervio vago izquierdo); esta porción del omento, bastante gruesa, se denomina *porción densa* (Toldt). En su parte media, el omento se reduce a una lámina muy delgada y transparente, en la que no es posible distinguir las dos hojas que la componen: se trata del *ligamento hepatogástrico del omento menor* (Toldt). Por último, a la derecha de este ligamento, el omento menor se engruesa hasta su borde libre, ya que contiene entre sus dos hojas todos los elementos del pedículo hepático: se trata del *ligamento hepatoduodenal del omento menor.*

5. Pliegue duodenal inferior o pliegue duodenomesocólico. Aproximadamente en la mitad de los casos (Ancel y Sencert), el omento menor se prolonga hacia la derecha del pedículo hepático y une la vesícula biliar con el duodeno y con el colon transverso; por esta razón se denomina a esta prolongación *pliegue duodenomesocólico.* Puede también extenderse inferior y lateralmente y alcanzar el omento mayor, constituyendo entonces un pliegue cisticoduodenocoloomental (A. Gutierrez). ❑ Este ligamento se forma cuando el omento menor desborda hacia la derecha el pedículo hepático y prolonga su inserción hepática a lo largo de la vesícula biliar. Esta parte del omento menor, al principio flotante, se suelda posteriormente, por su parte inferior, a la porción descendente del duodeno, a la flexura cólica derecha y al omento mayor.

CONSTITUCIÓN DEL HÍGADO. LOBULILLOS HEPÁTICOS. El hígado está compuesto por un gran número de pequeños segmentos denominados *lobulillos hepáticos*. Los lobulillos hepáticos están separados entre sí por *fisuras interlobulillares*, que están interrumpidas por zonas de unión existentes entre los lobulillos vecinos.

Las fisuras interlobulillares están ocupadas por tejido conjuntivo y por vasos interlobulillares. Estas fisuras se vuelven más amplias en los puntos de unión de tres o cuatro lobulillos; se denominan entonces *espacios perisinusoidales*.

Cápsula fibrosa perivascular. Ya hemos indicado anteriormente la disposición de la envoltura peritoneal del hígado, pero éste posee además una membrana propia que lo envuelve; dicha membrana es de naturaleza conjuntiva e independiente del revestimiento peritoneal.

A la altura del porta hepático, esta membrana propia rodea los vasos sanguíneos y los conductos hepáticos, y penetra con ellos en el tejido hepático formando un sistema de vainas ramificadas, cada una de las cuales contiene, en medio de un tejido conjuntivo laxo, ramificaciones de la vena porta, de la arteria hepática propia y de los conductos biliares. Esta parte refleja e intrahepática de la membrana de envoltura se designa con el nombre de *cápsula fibrosa perivascular*. La cápsula fibrosa perivascular envuelve los vasos y los conductos biliares hasta los espacios porta.

VASOS Y NERVIOS. El hígado recibe: *a)* un vaso funcional, que es la vena porta hepática, y *b)* la arteria hepática propia. La sangre aportada al hígado por estos dos vasos es conducida después a la vena cava inferior por las venas hepáticas.

a) VENA PORTA HEPÁTICA (figs. 285 y 287). La vena porta hepática se divide a la altura del porta hepático en dos ramas, una derecha y otra izquierda. Ambas se separan

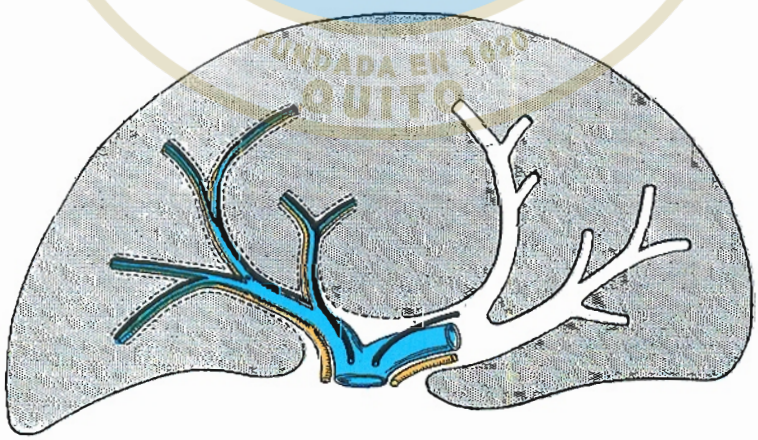

Fig. 284 ▪ Capa fibrosa del hígado (esquema). A la izquierda, la figura indica las relaciones de las ramas arterial, portal y biliar dentro de las vainas de la capa fibrosa. Las vías biliares están representadas en color negro.

formando un ángulo muy obtuso abierto superiormente y alcanzan el extremo correspondiente del porta hepático, donde penetran en el parénquima hepático.

La *rama derecha,* más voluminosa y corta que la izquierda, origina dos colaterales destinadas a los lóbulos cuadrado y caudado, y se ramifica en el lóbulo derecho. Recibe generalmente las venas císticas. La *rama izquierda,* antes de penetrar en el lóbulo izquierdo, suministra también algunas colaterales a los lóbulos cuadrado y caudado; además, en esta rama se fijan el ligamento redondo del hígado y el ligamento venoso.

Las ramas de la vena porta se ramifican en el hígado de un modo irregular, dando sin ningún orden ramas gruesas o delgadas. Todas estas ramas discurren juntas, con una rama de la arteria hepática propia y un conducto biliar, en una vaina de la cápsula fibrosa perivascular, hasta los espacios periportales.

Al alcanzar estos espacios, cada rama de la vena porta hepática se divide en varias ramas interlobulillares que se anastomosan alrededor de los lobulillos, formando redes perilobulillares. De estas redes parten las venas que penetran en los lobulillos.

Las ramas de división de la vena porta hepática reciben en el hígado algunas vénulas muy delgadas procedentes de la cápsula fibrosa perivascular y de las paredes de los vasos y de los conductos biliares.

b) ARTERIA HEPÁTICA PROPIA (figs 285, 286 y 290). Por lo general, la arteria hepática propia se divide, inferiormente al porta hepático y muy inferiormente a la bifurcación de la vena porta hepática, en dos ramas terminales, una derecha y otra izquierda.

La *rama izquierda* suele dividirse a su vez, antes de llegar al porta hepático, en tres ramas secundarias destinadas a los lóbulos cuadrado, caudado e izquierdo. No es raro observar que una u otra de estas ramas, principalmente la que se dirige al lóbulo izquierdo, se subdivide a su vez en varias ramas antes de penetrar en el hígado.

La *rama derecha,* más voluminosa que la izquierda, puede no dividirse hasta que penetra en el parénquima hepático, o bien lo hace, después de haber originado la arteria cística, en dos o tres ramas: una superior, otra inferior y, a veces, una tercera de situación posterior.

Normalmente, las ramas de la arteria hepática propia están situadas en el porta hepático, anteriormente a la vena porta hepática (para más detalles, v. *Relaciones de las vías biliares extrahepáticas y pedículo hepático*).

La arteria hepática propia se ramifica en el hígado de la misma manera que la vena porta hepática. Cada una de sus ramas discurre en una vaina de la cápsula fibrosa perivascular junto con una rama de la vena porta hepática y un conducto biliar. Generalmente, las ramas arteriales se adosan a la cara inferior de las ramificaciones de la vena porta hepática: son *hipoportales.*

No es raro observar las pequeñas ramas de división de la vena porta hepática acompañadas cada una de ellas por dos ramas arteriales.

La arteria hepática propia proporciona vasos nutricios a los lobulillos hepáticos; irriga también la membrana de envoltura y la cápsula fibrosa perivascular, y suministra finas ramas a los vasos y a los conductos biliares.

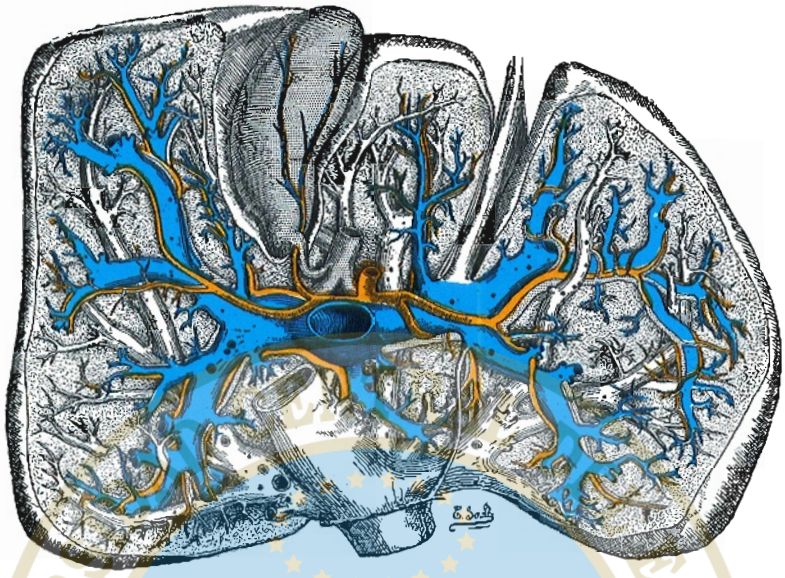

Fig. 285 ▪ Vasos sanguíneos y vías biliares (según Bourgery). La arteria hepática se representa en color rojo, la vena porta en azul, y las vías biliares y las venas hepáticas en blanco y negro.

c) ARTERIAS HEPÁTICAS ACCESORIAS. La disposición arterial que hemos descrito es la más frecuente, pero no la única. El hígado puede recibir, además de la arteria hepática propia, una arteria hepática izquierda y una arteria hepática derecha. La arteria hepática izquierda, destinada al lóbulo izquierdo del hígado, nace de la arteria gástrica izquierda y discurre en la porción densa del omento menor. La arteria hepática derecha es rama de la arteria mesentérica superior y está destinada al lóbulo derecho; a menudo suple a la arteria hepática propia.

Hay que recordar siempre la posible existencia de estas arterias hepáticas accesorias, debido a su importancia quirúrgica.

d) VENAS HEPÁTICAS (figs. 285 y 294). La sangre conducida al lobulillo hepático por la arteria hepática propia y por la vena porta hepática sale de éste por la *vena central* (vena intralobulillar).

Las venas centrales drenan, externamente a los lobulillos, en las *venas sublobulillares*. Éstas se unen y forman vasos progresivamente más voluminosos que reciben también venas de grueso calibre y venas sublobulillares vecinas. En definitiva, toda la sangre venosa del hígado es conducida a la vena cava inferior por medio de troncos colectores denominados *venas hepáticas*.

Al igual que las ramas de la vena porta hepática, las venas hepáticas no se anastomosan entre sí, pero se distinguen de las ramificaciones portales por varias características: son menos numerosas y más pequeñas que las ramas de la vena porta hepática; son adherentes al tejido hepático y, en consecuencia, quedan abiertas en los cor-



Fig. 286 ▪ Arteriografía del tronco celíaco y de sus ramas.

tes; no están contenidas en las vainas de la cápsula fibrosa perivascular; las venas hepáticas y sus ramas de origen están siempre situadas en un plano más elevado que las ramificaciones portales; mientras que las principales ramificaciones de la vena porta hepática están sobre todo orientadas transversalmente, las gruesas ramas de las venas hepáticas presentan más bien una dirección anteroposterior; por último, en todo su trayecto, las ramas de las venas hepáticas van recibiendo las venas sublobulillares vecinas, por lo cual su superficie interna está llena de los orificios de desembocadura de esas venas.

Las venas hepáticas se dividen en mayores y menores. Todas desembocan en la vena cava inferior a la altura del surco que esta vena excava en la porción posterior de la cara diafragmática del hígado.

Las *venas hepáticas mayores* son tres: derecha, intermedia e izquierda. A veces sólo hay dos: derecha e izquierda. Su calibre terminal es aproximadamente de 15 mm.

UNIVERSIDAD CENTRAL DEL ECUADOR
POTENTIOR EST
OMNIUM SAPIENTIA
FUNDADA EN 1620

La vena hepática derecha recibe la sangre del lóbulo derecho; la vena hepática izquierda, la del lóbulo izquierdo; además, ambas reciben una parte de la sangre venosa de los lóbulos cuadrado y caudado; la vena hepática intermedia recibe sangre venosa del lóbulo caudado. Drenan en la parte superior de la vena cava inferior.

Las *venas hepáticas menores* son aproximadamente veinte y tienen como territorio el tejido hepático cercano a la vena cava inferior; terminan en ella inferiormente a las venas hepáticas mayores. Su diámetro en su terminación va de 0,5 a 5 mm.

e) VASOS LINFÁTICOS. En el hígado se distinguen vasos linfáticos superficiales y profundos.

Los *vasos linfáticos superficiales* proceden de los espacios interlobulillares superficiales y discurren en la superficie del órgano, profundos al peritoneo.

Los vasos linfáticos anteriores de la cara diafragmática rodean el borde inferior del hígado y se dirigen a los nódulos linfáticos hepáticos.

Los vasos linfáticos posteriores de la cara diafragmática son aferentes de los nódulos linfáticos aórticos laterales. Otros penetran en el tórax con la vena cava inferior y terminan en los nódulos linfáticos cercanos a este vaso.

Por último, los vasos linfáticos superiores de la cara diafragmática se dirigen al ligamento falciforme y penetran en éste; sus troncos colectores atraviesan el diafragma y drenan en los nódulos linfáticos prepericárdicos. Los vasos linfáticos superficiales de la cara visceral se dirigen a los nódulos linfáticos hepáticos.

Los *vasos linfáticos profundos* tienen su origen en el espesor del parénquima hepático. Algunos siguen las ramificaciones de la vena porta hepática, de los conductos biliares y de la arteria hepática propia en las vainas de la cápsula fibrosa perivascular, y drenan en los nódulos linfáticos hepáticos. Otros acompañan a las venas hepáticas; sus troncos colectores alcanzan la vena cava inferior y penetran con ella en el tórax, para terminar en los nódulos linfáticos situados alrededor de este vaso, superiormente al diafragma (Sappey).

f) NERVIOS. El hígado recibe sus nervios del plexo celíaco, del nervio vago izquierdo y también del nervio frénico derecho por medio del plexo frénico.

ESQUEMA GENERAL DE LA DISTRIBUCIÓN VENOSA INTRAHEPÁTICA Y DE LA SEGMENTACIÓN HEPÁTICA (COUINAUD). La embriología (Nettelblad) y la anatomía comparada de los mamíferos ya hacían sospechar la existencia de una segmentación general de este órgano.

Couinaud proporcionó una descripción detallada y racional del hígado humano. Ofrecemos al lector un resumen de la misma.

La segmentación hepática portal se basa en la distribución del pedículo hepático en el interior del órgano, envuelto por su cápsula fibrosa perivascular. La distribución de la vena porta hepática es, obviamente, el elemento rector.

Las ramas derecha e izquierda de la vena porta hepática irrigan territorios que se denominan *porción hepática derecha* («hígado derecho») y *porción hepática izquierda* («hígado izquierdo»). Están separadas por un plano denominado *fisura portal princi-*

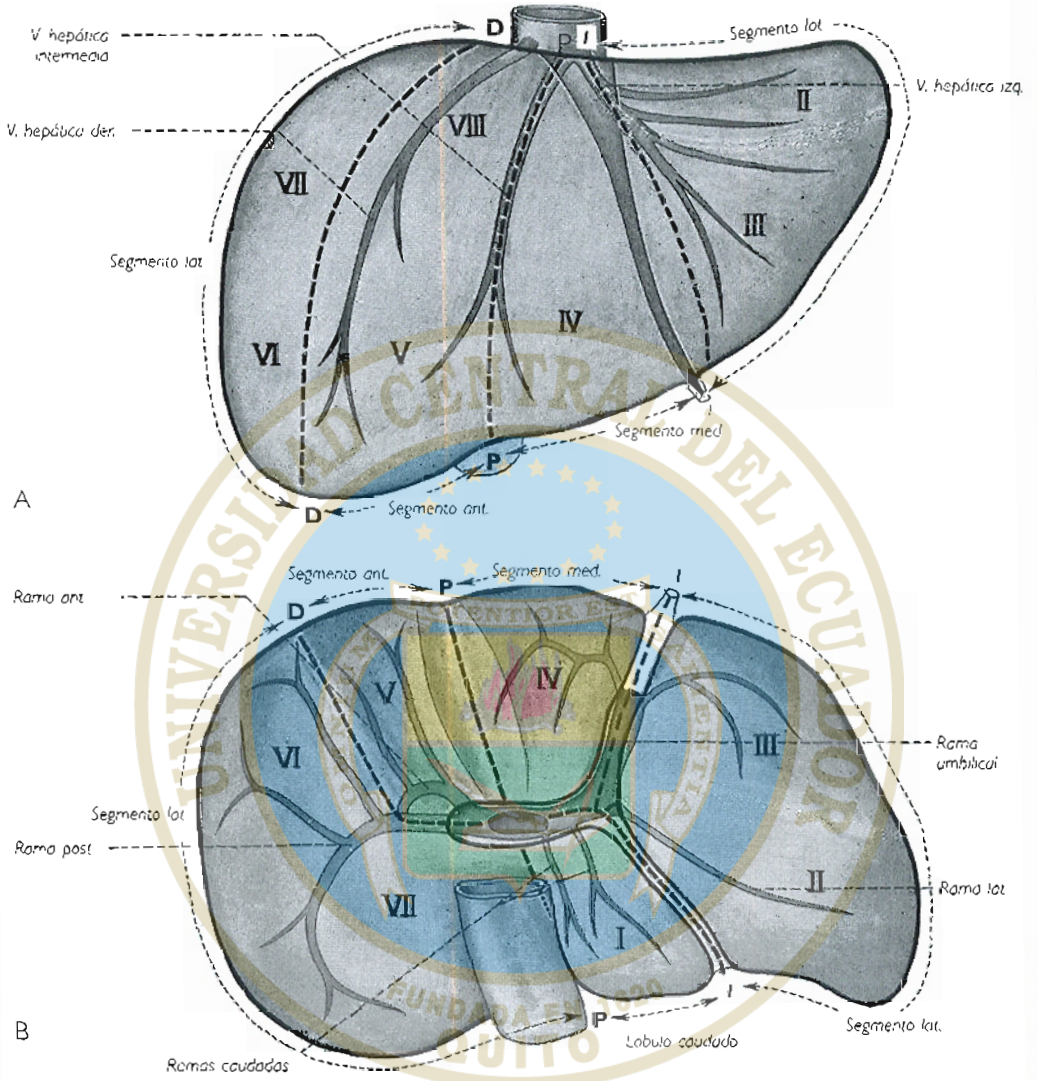

Fig. 287 ▪ Esquemas de la segmentación del hígado (Covinaud). Solamente están indicadas las fisuras portales
A) Esquema de la cara diafragmática del hígado. El trayecto de las principales venas hepáticas indica su relación con las fisuras D, fisura portal derecha; P, fisura portal principal, I, fisura umbilical. La vena hepática derecha, a causa de la oblicuidad de la fisura, no se proyecta exactamente sobre el trayecto de la fisura en la cara diafragmática.
B) Esquema de la cara visceral del hígado. Dos trazos finos y continuos indican anteriormente y a la derecha del porta hepático los límites de la fosa de la vesícula biliar. Está representada la distribución intrahepática de la vena porta hepática

pal. En la cara visceral del hígado, esta fisura sigue el fondo de la fosa de la vesícula biliar, corta el porta hepático por su parte media y termina en el borde izquierdo de la vena cava inferior. Así pues, puede hablarse de pedículo hepático derecho e izquierdo.

La rama derecha de la vena porta hepática da origen a dos ramas principales que permiten distinguir dos divisiones derechas: una medial, que está próxima a la fisura portal principal, y otra lateral, que es periférica. Su límite está marcado por la fisura portal derecha. Cada una de estas divisiones a su vez se subdivide en dos segmentos, uno anterior y otro posterior.

La rama izquierda de la vena porta hepática se divide, en el extremo izquierdo del hilio, en dos ramas: la rama más pequeña irriga la división lateral izquierda; la rama más gruesa, que es umbilical, irriga la división medial izquierda. Las dos divisiones están separadas por la fisura umbilical. El segmento medial de la división medial izquierda corresponde al lóbulo cuadrado, que se extiende hasta la cara diafragmática del órgano.

Posteriormente al porta hepático se encuentra el lóbulo caudado, que forma el segmento posterior.

Así, la distribución del pedículo hepático comprende cinco divisiones: una división corresponde al lóbulo caudado, que está «a caballo» sobre las dos porciones hepáticas derecha e izquierda; las otras cuatro, dos mediales y dos laterales, forman las porciones hepáticas derecha e izquierda. Estas divisiones se subdividen en segmentos, de modo que la segmentación hepática portal consta en definitiva de ocho segmentos, que *están numerados, en la cara visceral del hígado y alrededor del porta hepático, en sentido inverso al de las agujas del reloj; el octavo segmento sólo aparece en la cara diafragmática.*

La circulación venosa hepática de retorno presenta una segmentación idéntica a la disposición portal.

Las venas del lóbulo caudado drenan el segmento posterior, que se corresponde con bastante exactitud con el sector portal homólogo. Estas venas drenan directamente en la vena cava inferior (Couinaud). Dejando esto aparte, los tres sectores hepáticos (izquierdo, medio y derecho) corresponden a las venas hepáticas izquierda, intermedia y derecha.

La vena hepática izquierda está situada en el plano de la fisura umbilical, que separa las divisiones lateral y medial izquierdas. Drena el sector hepático izquierdo, que corresponde al lóbulo izquierdo clásico.

La vena hepática intermedia está situada en el plano de la fisura portal principal, entre las porciones hepáticas derecha e izquierda. Asegura la circulación de retorno del sector hepático medio.

La vena hepática derecha se halla en el plano de la fisura portal derecha; drena el sector hepático derecho. Los troncos principales de la circulación aferente, que son superiores al pedículo hepático, también están situados en las fisuras hepáticas. El pedículo medial izquierdo se encuentra en la fisura umbilical y el pedículo medial derecho está situado en la fisura portal derecha (Couinaud).

VÍAS BILIARES

Las vías biliares presentan dos partes, una intrahepática y otra extrahepática.

A. **Vías biliares intrahepáticas** (figs. 284 y 285)

Las vías biliares tienen su origen en los canalículos biliares comprendidos entre las células de los lobulillos. Estos canalículos drenan en los *conductillos biliares intralobulillares* que van convergiendo hacia los conductillos biliares periportales situados en las fisuras perilobulillares. Los conductillos biliares periportales se anastomosan entre sí y se unen en los espacios porta formando los conductos biliares, que son más voluminosos.

A partir de los espacios porta, los conductos biliares discurren en las vainas de la cápsula fibrosa perivascular con una rama de la arteria hepática propia y una rama de la vena porta hepática. Por lo general, la situación del conducto biliar en las vainas formadas por la cápsula fibrosa perivascular es *epiportal,* es decir, que sigue la cara superior de la ramificación porta. A medida que los conductos biliares se aproximan al porta hepático, se unen unos con otros y finalmente se reúnen en el fondo del porta hepático en dos conductos hepáticos, uno derecho y otro izquierdo, que son las ramas de origen del conducto hepático común.

B. **Vías biliares extrahepáticas** (figs. 288, 289 y 290)

Los dos conductos hepáticos se unen y forman el *conducto hepático común.*

De este conducto se ramifica otro conducto, el *conducto cístico,* que desemboca en un reservorio denominado *vesícula biliar.* El punto en que el conducto cístico nace del conducto hepático común divide a éste en dos segmentos: uno superior, que es el propio *conducto hepático común,* y otro inferior, que es la continuación del primero y se denomina *conducto colédoco.*

Las ramas de origen de los conductos hepático común y colédoco constituyen la *vía biliar principal.* El conducto cístico y la vesícula biliar forman la *vía biliar accesoria.*

Describiremos primero la situación, forma, dimensiones y dirección de cada uno de estos conductos, para continuar con el estudio de sus relaciones.

ANATOMÍA DESCRIPTIVA

a) RAMAS DE ORIGEN DEL CONDUCTO HEPÁTICO COMÚN. Las dos ramas de origen del conducto hepático común, es decir, los conductos hepáticos derecho e izquierdo, emergen directamente del porta hepático, o bien se forman en el propio porta hepático por la unión de dos o tres conductos biliares. En el primer caso, el conducto hepático derecho surge del extremo del porta hepático anterior a la rama derecha de la vena porta, y el conducto hepático izquierdo emerge en un punto variable del porta hepático, anteriormente a la rama izquierda de la vena porta.

El conducto hepático derecho suele ser más corto que el izquierdo, pero sus calibres son iguales.

En un principio discurren uno hacia el otro transversalmente en el fondo del porta hepático, anteriores a la rama correspondiente de la vena porta hepática. Después, se

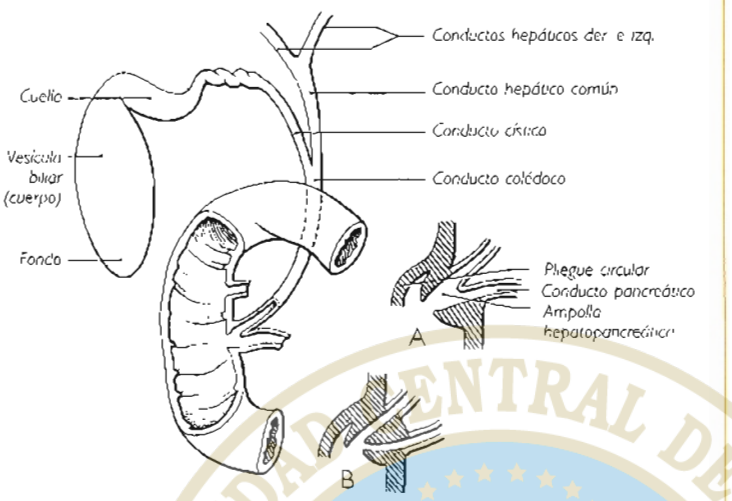

Fig. 288 • Esquema de las vías biliares extrahepáticas. A) Papila duodenal mayor sin ampolla hepatopancreática. B) Con ampolla hepatopancreática.

inclinan inferiormente y se unen en un tronco común, denominado *conducto hepático común*. La unión se produce anteriormente a la bifurcación de la vena porta hepática o, lo que es más frecuente, en el lado derecho de dicha bifurcación.

Los dos conductos hepáticos, derecho e izquierdo, reciben algunos conductillos biliares procedentes de las paredes del porta hepático, de las fisuras del ligamento venoso y del ligamento redondo. Estos pequeños conductillos se anastomosan entre sí formando una red de mallas apretadas que comunican los dos conductos hepáticos, derecho e izquierdo.

b) CONDUCTO HEPÁTICO COMÚN. El conducto hepático común se forma por la confluencia de los conductos hepáticos derecho e izquierdo. Desciende oblicuamente en sentido inferior, a la izquierda y un poco posteriormente, a lo largo del borde libre del omento menor. Su longitud es de 3 a 4 cm por término medio. Su calibre aumenta ligeramente de superior a inferior, y su diámetro transversal mide aproximadamente 5 mm. Se ha dicho que el conducto hepático común es a veces fusiforme (Charpy), pero ello sólo ocurre cuando se halla distendido por una inyección.

c) CONDUCTO COLÉDOCO (figs. 288 a 290). *Trayecto.* El conducto colédoco presenta continuación con conducto hepático común y se extiende hasta la papila duodenal mayor de la porción descendente del duodeno.

Se encuentra en su origen en el borde libre del omento menor. Desde ese punto, desciende posteriormente a la porción superior del duodeno al principio y después a la cabeza del páncreas, para atravesar finalmente, en un trayecto oblicuo, la pared del duodeno y abrirse en la porción descendente, directamente o por medio de la ampolla hepatopancreática.

Así pues, en el conducto colédoco se pueden distinguir cuatro segmentos: un segmento supraduodenal, un segmento retroduodenal, un segmento retropancreático y un segmento intraparietal. El segmento supraduodenal es muy corto y en ocasiones se halla ausente; es importante señalar que, en ese caso, abatiendo la porción superior del duodeno se descubre siempre el extremo superior del conducto colédoco.

Dimensiones. La longitud media del conducto colédoco es de 5 cm. Su diámetro, de 5 a 6 mm, parece disminuir hacia la parte inferior del conducto.

El punto más estrecho es el de su desembocadura en la ampolla hepatopancreática, donde su orificio mide de 2 a 3 mm de diámetro.

Dirección. En el curso de su trayecto, el conducto colédoco describe una curva cóncava a la derecha y anteriormente. La primera parte de dicha curva, que corresponde a los segmentos supra y retroduodenal, es oblicua inferiormente, a la izquierda y posteriormente, continuando la dirección del conducto hepático común. Al alcanzar la cabeza del páncreas, el conducto colédoco se incurva inferiormente, a la derecha y anteriormente, dirección que mantiene hasta su terminación.

En conjunto, el conducto hepático común y el conducto colédoco, de una longitud de 8 cm aproximadamente, describen una curva cóncava a la derecha y anteriormente. Además, su dirección general es ligeramente oblicua, bien de superior a inferior y de izquierda a derecha, o bien de superior a inferior, de derecha a izquierda y ligeramente de anterior a posterior. La inclinación inferior y a la izquierda, admitida por Quénu, parece ser la más frecuente.

d) VESÍCULA BILIAR. La vesícula biliar es un reservorio membranoso aplicado a la cara visceral del hígado, donde la vesícula biliar excava la fosa de la vesícula biliar.

Es alargada, piriforme y mide de 8 a 10 cm de longitud y de 3 a 4 cm de anchura.

En la vesícula biliar se describen un fondo, un cuerpo y un cuello (figs. 288 y 289).

El *fondo* es el extremo anterior abultado y redondeado de la vesícula biliar. Se corresponde con la escotadura de la vesícula biliar del borde inferior del hígado.

El *cuerpo* es aplanado de superior a inferior. Su dirección es oblicua en sentido superior, posterior y a la izquierda. Sus dos caras, una superior y otra inferior, son convexas y presentan continuidad entre sí por medio de dos bordes también convexos, uno derecho y otro izquierdo.

El *cuello* está doblado sobre el cuerpo, al cual continúa. Mide 2 cm de longitud y se extiende de posterior a anterior, medialmente, es decir, a la izquierda del cuerpo de la vesícula biliar, con el que forma un ángulo agudo abierto anteriormente en el que se encuentra un nódulo linfático. El vértice del ángulo está marcado por un surco en la superficie externa de la vesícula biliar (fig. 566).

El cuello es ampular. Está, en efecto, dilatado en su parte media y se estrecha en sus dos extremos, aunque el estrechamiento es más pronunciado en su extremo anterior, que tiene continuidad con el conducto cístico.

e) CONDUCTO CÍSTICO. El conducto cístico comunica la vesícula biliar con el conducto hepático común.

Su longitud media es de 3 cm. Su calibre, menor que el del conducto hepático común, aumenta desde su extremo vesicular, donde mide aproximadamente 2,5 mm, hasta su extremo terminal, que presenta un diámetro de 3 a 4 mm.

El conducto cístico se dirige en sentido inverso al cuello de la vesícula biliar y forma con éste un ángulo muy agudo abierto posteriormente. El vértice de este ángulo está marcado por un surco que separa el cuello del conducto cístico (figs. 288 y 290).

El conducto cístico se dirige oblicuamente en sentido inferior, a la izquierda y posteriormente, describiendo una curva cuya concavidad se orienta a la derecha, inferior y anteriormente. Se adosa, poco después de su origen, al lado derecho del conducto hepático común, y desciende hasta su terminación junto con este conducto, al cual se halla estrechamente unido.

La forma del conducto cístico es muy variable. Está ligeramente abombado en su mitad superior y presenta una serie de dilataciones que son claramente visibles en el conducto distendido y se encuentran separadas por surcos irregularmente distribuidos (Pedro Belou), aunque la mayor parte de las veces son paralelos entre sí y están orientados oblicuamente con respecto a la pared del conducto, lo cual le confiere el aspecto de estar contorneado en espiral.

En su mitad inferior, la superficie del conducto cístico es casi regularmente cilíndrica.

1. Configuración interna de las vías biliares extrahepáticas. La superficie interna de las vías biliares extrahepáticas presenta, inmediatamente después de la muerte, un color blanco grisáceo; poco después, la bilis que contienen les proporciona un tinte amarillo verdoso.

La *superficie interna de la vesícula biliar* está marcada por pliegues mucosos que se borran cuando la vesícula biliar se distiende; presenta también pequeños pliegues mucosos permanentes, que se unen unos a otros y dividen la superficie vesicular en pequeñas depresiones poligonales.

Existe una válvula muy prominente en cada extremo del cuello, en relación con los surcos que ocupan el vértice de los codos formados por el cuello con el cuerpo de la vesícula biliar y con el conducto cístico. Estas válvulas están formadas por las paredes de estos conductos, adosadas a la altura de las acodaduras; desaparecen cuando, mediante la disección, se endereza la vía biliar accesoria (Cruveilhier).

La *superficie interna del conducto cístico* es irregular y presenta depresiones y pliegues mucosos en relación con las dilataciones y surcos de la superficie externa. Los pliegues mucosos, o válvulas del conducto cístico, no desaparecen por distensión. Son de cinco a doce (Cruveilhier) y se disponen en dirección transversal u oblicua, insertándose en la pared a lo largo de una línea espiral. En ocasiones, las válvulas en su conjunto forman una cresta espiral continua denominada *pliegue espiral.*

No se observan válvulas en los conductos hepático común y colédoco, pero su superficie, al igual que la del conducto cístico, está sembrada de pequeñas vacuolas de 0,5 mm de diámetro, denominadas *criptas glandulares.*

2. Estructura de las vías biliares extrahepáticas. Las vías biliares extrahepáticas están formadas por dos capas: una interna de tipo mucoso, ya descrita, y otra externa, que es fibromuscular.

La *capa fibromuscular* es casi únicamente conjuntiva en el conducto hepático común. En el conducto colédoco presenta una capa muscular plexiforme. Además se observa, alrededor de este conducto e inmediatamente antes de que se abra en la ampolla

hepatopancreática, una gruesa capa de fibras musculares circulares que constituye el *músculo esfínter de la ampolla hepatopancreática.*

En la pared de la vesícula biliar, su capa fibromuscular comprende, mezcladas con el tejido conjuntivo, fibras musculares lisas entrecruzadas en todos los sentidos (Chiray).

Por último, en las paredes del conducto cístico, se encuentran algunos fascículos longitudinales de fibras musculares lisas.

RELACIONES DE LAS VÍAS BILIARES EXTRAHEPÁTICAS. PEDÍCULO HEPÁTICO

1. Vía biliar principal: conductos hepáticos y conducto colédoco. Distinguiremos en esta vía cuatro segmentos: un segmento portal, un segmento intraomental, un segmento retroduodenopancreático y un segmento intraparietoduodenal. Los dos primeros contribuyen a formar el *pedículo hepático.*

El *pedículo hepático* es el conjunto de órganos, reunidos en un haz, que se dirigen al hígado o que proceden de él y que pasan por el porta hepático. Estos órganos son: la vena porta hepática, la arteria hepática propia, las ramas terminales de estos vasos en el porta hepático, el conducto hepático común, los conductos hepáticos derecho e izquierdo, vasos linfáticos, nódulos linfáticos y nervios. Describiremos las relaciones de estos diferentes órganos al mismo tiempo que las de los segmentos portal e intraomental de la vía biliar principal.

a) SEGMENTO PORTAL. Según la descripción clásica, en el porta hepático los conductos hepáticos derecho e izquierdo ocupan el plano más anterior del pedículo, situándose anteriores a las ramas terminales de la arteria hepática propia, que a su vez son anteriores a las ramas terminales de la vena porta hepática.

Esta disposición es exacta tan sólo en una mínima proporción de casos. Es más exacto decir que, por lo general, los conductos hepáticos derecho e izquierdo se entremezclan con las ramas terminales de la arteria y ocupan con ellas el plano anterior del *porta hepático* (Piquand) (fig. 290).

El plano posterior está formado por las ramas terminales de la vena porta hepática, que se extienden transversalmente en el fondo del porta hepático.

El *conducto hepático derecho* suele discurrir anteriormente a la rama derecha de la vena porta hepática, superiormente y a lo largo de la rama derecha de la arteria hepática propia, cuando esta rama es única; cuando la arteria hepática propia se divide en dos ramas, una izquierda y otra derecha, el conducto hepático derecho cruza la rama izquierda pasando por lo general anteriormente a ella, y discurre superiormente a la rama derecha (Pedro Belou). Cuando la arteria se divide en un mayor número de ramas, las relaciones del conducto biliar con éstas presentan múltiples variaciones individuales.

El *conducto hepático izquierdo* discurre anterior o posteriormente a las diferentes ramificaciones de la rama izquierda de la arteria hepática propia. Las variaciones son múltiples.

El punto de unión de los conductos hepáticos derecho e izquierdo corresponde con frecuencia al lado derecho del extremo superior bifurcado de la vena porta hepática o, a veces, a la cara anterior de dicho extremo.



A

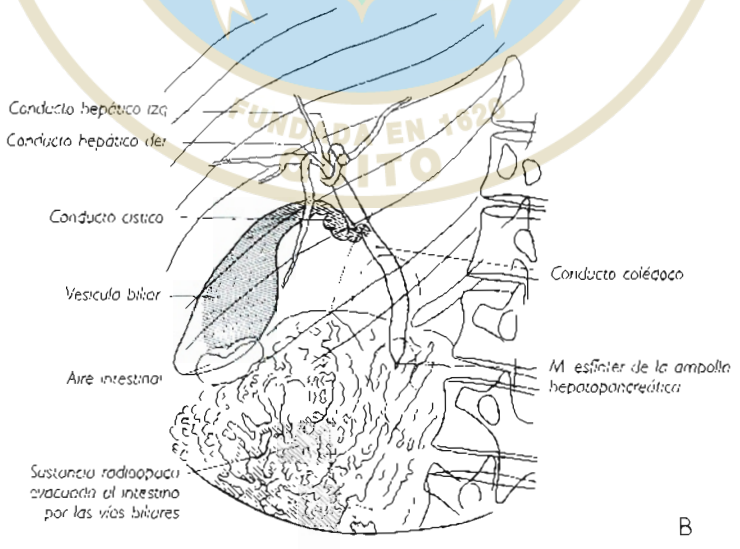

B

Fig 289 • A) Radiografía de las vías biliares. B) Esquema interpretativo de A

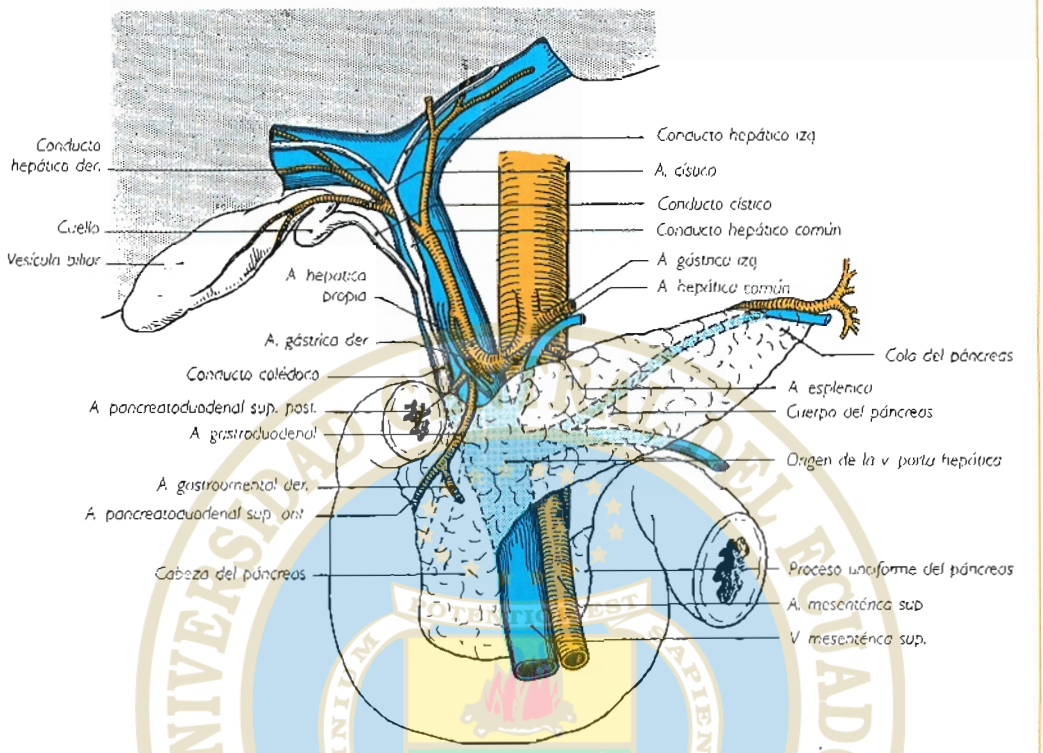

Fig. 290 ▪ Pedículo hepático (esquema).

b) SEGMENTO INTRAOMENTAL. El segmento intraomental de la vía biliar principal comprende de forma aproximada la mitad superior de esta vía, es decir, el conducto hepático común y el extremo superior del conducto colédoco. El conducto hepático común es, pues, completamente intraomental.

Este conducto está contenido en el espesor del borde libre del omento menor, junto con la vena porta hepática y la arteria hepática propia.

La *vena porta hepática* forma el plano posterior del pedículo hepático, mientras que el conducto hepático común y el conducto colédoco descienden por el lado derecho de su cara anterior.

La *arteria hepática propia* asciende a la izquierda del conducto hepático común y del conducto colédoco, por la cara anterior de la vena porta hepática, en su lado izquierdo.

El *conducto hepático común* y el *conducto colédoco* presentan también, en el omento menor, relaciones muy estrechas con las ramas terminales y colaterales de la arteria hepática propia (fig. 290). Esta arteria se divide en sus dos ramas terminales superiormente y a la izquierda de la confluencia de los conductos cístico y hepático común, un poco inferiormente al porta hepático. La rama derecha asciende oblicuamente en sentido superior y a la derecha, y cruza la cara posterior del conducto hepático común un

poco inferiormente a la unión de los conductos de origen de éste. Su rama izquierda asciende a la izquierda del conducto hepático común, del que se va alejando de forma gradual debido a su dirección oblicua en sentido superior y a la izquierda.

La *arteria cística* nace de la arteria hepática propia o de su rama derecha, frecuentemente a la derecha y en raras ocasiones a la izquierda del conducto hepático común y del conducto colédoco. Cuando se observa esta disposición, la arteria se dirige hacia la derecha para alcanzar la vesícula biliar, pasando anterior o posteriormente al conducto hepático común.

La *arteria gástrica derecha,* que es una rama de la arteria hepática común, desciende a la izquierda del conducto hepático común y del conducto colédoco, anteriormente a la arteria hepática común que le da origen, hasta el duodeno; por su parte, la *vena gástrica derecha* asciende a lo largo de su arteria y desemboca en la vena porta hepática, entre el conducto hepático común y la arteria hepática común, a media altura del segmento intraomental de la vena porta hepática.

El segmento intraomental del conducto hepático común y del conducto colédoco están también en relación con los ramos nerviosos del *plexo hepático* que discurren a lo largo de los conductos y vasos del pedículo hepático, con los vasos linfáticos que proceden del hígado, y con los *nódulos linfáticos* intraomentales de los nódulos linfáticos hepáticos.

c) SEGMENTO RETRODUODENOPANCREÁTICO. Inferiormente al omento menor, la vía biliar principal está sólo representada por el conducto colédoco, a excepción del extremo superior de éste, que se sitúa en el omento menor. En este segmento, el conducto es todavía oblicuo inferiormente y hacia la izquierda hasta llegar al páncreas, al cual aborda posteriormente al tubérculo omental; en este lugar se incurva inferiormente y hacia la derecha, hasta su terminación.

En su trayecto retropancreático, el conducto colédoco discurre en un canal o en un conducto formado por el tejido pancreático. Por lo general, existe un canal en la parte superior, que después se transforma en conducto (fig. 294).

Cuando llega al duodeno, el conducto colédoco es anterior a la vena porta hepática. Más inferiormente, posterior al páncreas, y debido a su oblicuidad hacia la derecha y a la oblicuidad inversa de la vena porta hepática, el conducto se aleja de la cara anterior del tronco venoso, se sitúa a su derecha y limita junto con la vena el *triángulo* o *espacio interportocoledociano*. Por su parte, la arteria hepática común se acoda, abandona la cara anterior de la vena porta hepática y se dirige hacia su origen en el tronco celíaco, discurriendo posterior y hacia la izquierda a lo largo del borde superior del páncreas. El conducto colédoco entra entonces en relación con dos ramas de la arteria hepática común: las arterias gastroduodenal y pancreatoduodenal superior posterior.

En su origen a la altura del codo de la arteria hepática común, la *arteria gastroduodenal* es anterior a la vena porta hepática y se halla a la izquierda del conducto colédoco. Se dirige luego inferiormente y hacia la derecha, mientras que el conducto colédoco, posterior al duodeno, sigue una dirección inferior y hacia la izquierda; en consecuencia, el conducto colédoco y la arteria gastroduodenal se aproximan mutuamente y, en ocasiones, la arteria llega a cruzar anterior al conducto colédoco. No obstante, lo más frecuente es que la arteria gastroduodenal permanezca en el lado izquierdo del conducto colédoco

hasta el borde superior del páncreas; entonces, la arteria pasa anterior al cuello y a la cabeza del páncreas, mientras que el conducto colédoco sigue su trayecto posteriormente.

La *arteria pancreatoduodenal superior posterior,* rama de la arteria gastroduodenal, se dirige a la derecha desde su origen y cruza la cara anterior del conducto colédoco en sentido inmediatamente superior al páncreas; a continuación desciende por la cara posterior del páncreas, pasando entre el conducto colédoco y la porción descendente del duodeno; por último, incurvándose hacia la izquierda, pasa posterior al conducto colédoco cerca de su extremo inferior para anastomosarse con la rama posterior de la arteria pancreatoduodenal inferior (fig. 296). Se forma así un *arco arterial pancreatoduodenal posterior,* que se halla tanto más alejado del duodeno cuanto más desarrollado esté el tejido pancreático posterior al conducto colédoco y a la ampolla hepatopancreática.

La *vena pancreatoduodenal superior posterior* discurre, cerca de su terminación en la vena porta hepática, unas veces anterior y otras posterior al conducto colédoco.

Los *nódulos linfáticos* se escalonan en el trayecto del conducto colédoco, continuando más superiormente en el segmento intraomental.

La *vena cava inferior* asciende posterior al conducto colédoco, pero está separada de él por la fascia retroduodenal.

d) SEGMENTO INTRAPARIETODUODENAL. El conducto colédoco penetra en la pared del duodeno hacia la parte media de la porción descendente de este órgano y en la unión de sus caras posterior e interna. Atraviesa oblicuamente la pared duodenal, adosado al conducto pancreático, que es inferior a él, a lo largo de 1 cm aproximadamente. Por último, desemboca en la ampolla hepatopancreática. En cerca de la mitad de los casos, la ampolla hepatopancreática se halla ausente y los dos conductos se abren directamente en la cavidad duodenal, en el vértice de la papila duodenal mayor, por medio de un orificio común o por orificios distintos para cada uno de ellos (fig. 288).

La papila duodenal mayor y los orificios de los conductos colédoco y pancreático se proyectan sobre la pared abdominal anterior, en un punto situado a unos 5 cm superiormente y a la derecha del ombligo, en la línea que une éste con el vértice de la axila derecha (Desjardins).

2. Vía biliar accesoria: conducto cístico y vesícula biliar

a) CONDUCTO CÍSTICO (figs. 288 y 290). Este conducto está adosado y muy estrechamente unido al lado derecho del conducto hepático común. Se ha descrito un *triángulo biliar* limitado por el conducto hepático común a la izquierda, el conducto cístico a la derecha y el segmento derecho del porta hepático superiormente. Ahora bien, este triángulo se observa únicamente cuando se levanta el hígado y después de la disección de las vías biliares. Cuando los órganos están en su lugar, el triángulo se reduce a una fisura que se ensancha un poco superiormente. Está cruzado por la arteria cística: de ahí su importancia en la cirugía de las vías biliares.

La arteria cística cruza la fisura de inferior a superior y de izquierda a derecha, después de haberse originado, con mayor frecuencia, en la rama derecha de la arteria hepática propia, a la derecha del conducto hepático común; después alcanza el cuello de la vesícula biliar, pasando anterior o posterior a su rama de origen.

b) VESÍCULA BILIAR. El *fondo* de la vesícula biliar se corresponde con la escotadura de la vesícula biliar del borde inferior del hígado. Sin embargo, en el sujeto vivo, o en el cadáver cuyos órganos se han fijado previamente *in situ,* el fondo de la vesícula biliar queda normalmente un poco posterior a la escotadura y solamente aflora en el borde, o lo sobrepasa anteriormente cuando está distendida (Grégoire).

El fondo de la vesícula biliar se corresponde con un punto de la pared abdominal anterior situado inmediatamente inferior al arco costal derecho, enfrente del extremo anterior del noveno o décimo cartílago costal, en la unión del arco costal con el borde lateral del músculo recto del abdomen.

El *cuerpo* está en relación: superiormente, con la fosa de la vesícula biliar de la cara visceral del hígado e, inferiormente, con el colon transverso y con la porción supramesocólica del duodenopáncreas (fig. 278).

La cara superior del cuerpo de la vesícula biliar está unida al hígado por medio de tejido fibrocelular atravesado por pequeñas venas porta accesorias.

La cara inferior del cuerpo está cubierta por el peritoneo, que tiene continuidad directa, a los lados del cuerpo y del fondo de la vesícula biliar, con el revestimiento peritoneal de la cara visceral del hígado. Es muy raro que el peritoneo rodee los bordes de la vesícula biliar para formar, superiormente a ella, un meso que la una con la cara visceral del hígado.

El *cuello* está comprendido entre las dos hojas del omento menor, que lo unen a la cara inferior del hígado. Ocupa la parte superior del borde libre de dicho omento (fig. 290).

Es frecuente que el cuerpo e incluso el fondo de la vesícula biliar se hallen comprendidos en la separación de las hojas del *ligamento hepatocólico,* que prolonga a la derecha el omento menor. En esos casos, las dos hojas del ligamento cubren, al separarse una de otra, la cara inferior del cuerpo y del fondo de la vesícula biliar, y tienen continuidad más allá con el peritoneo hepático.

El cuello se apoya sobre la porción superior del duodeno. A su izquierda, se encuentran el conducto cístico y los elementos del porta hepático; la arteria cística aborda el cuello de la vesícula biliar por su lado medial o izquierdo y se divide luego en sus dos ramas terminales.

A la derecha del cuello se halla el extremo posterior del cuerpo de la vesícula biliar. En el ángulo agudo abierto anteriormente que forman el cuerpo y el cuello de la vesícula biliar, se encuentra un nódulo linfático; se trata del *nódulo linfático cístico.*

C. Vasos y nervios de las vías biliares

a) ARTERIAS. Las arterias de la vesícula biliar y del conducto cístico son proporcionadas por la arteria cística.

El conducto hepático común y el conducto colédoco reciben finas ramas de la arteria hepática propia en su parte superior y de la arteria pancreatoduodenal superior posterior inferiormente.

b) VENAS. Las venas de la vesícula biliar se dividen en venas superficiales y profundas. ❑ Las *venas inferiores* o *venas superficiales* son satélites de las arterias; se observan dos por cada arteria. Desembocan en la rama derecha de la vena porta hepática. ❑ Las

venas superiores o *venas profundas* proceden de la cara superior del cuerpo de la vesícula biliar y se dirigen al hígado; son venas porta accesorias.

Las venas del conducto cístico vierten en las venas císticas superiormente y en la vena porta hepática inferiormente (J. L. Faure).

Las venas del conducto colédoco terminan en la vena porta hepática y en las venas pancreatoduodenales.

c) VASOS LINFÁTICOS. Los vasos linfáticos se dirigen: por una parte, a los nódulos linfáticos escalonados a lo largo de las vías biliares extrahepáticas, en particular al nódulo linfático cístico y al nódulo del orificio omental; por otra parte, a los nódulos linfáticos pancreatoduodenales inferiores.

d) NERVIOS. Proceden del nervio vago izquierdo y del plexo celíaco por medio del plexo hepático.

PÁNCREAS

El páncreas es una glándula de secreción externa e interna, que está unida al duodeno por sus conductos excretores.

SITUACIÓN Y MEDIOS DE FIJACIÓN. Está situado transversalmente y en sentido anterior a los grandes vasos prevertebrales y al riñón izquierdo, desde la porción descendente del duodeno hasta el bazo.

El páncreas se halla sólidamente fijado en esa posición por el duodeno, al que se une por medio de los vasos que recibe o que suministra, y sobre todo por el peritoneo, que lo aplica a la pared abdominal posterior como consecuencia del adosamiento de su revestimiento seroso posterior al peritoneo parietal. (Remitimos al lector al capítulo sobre el desarrollo del peritoneo.)

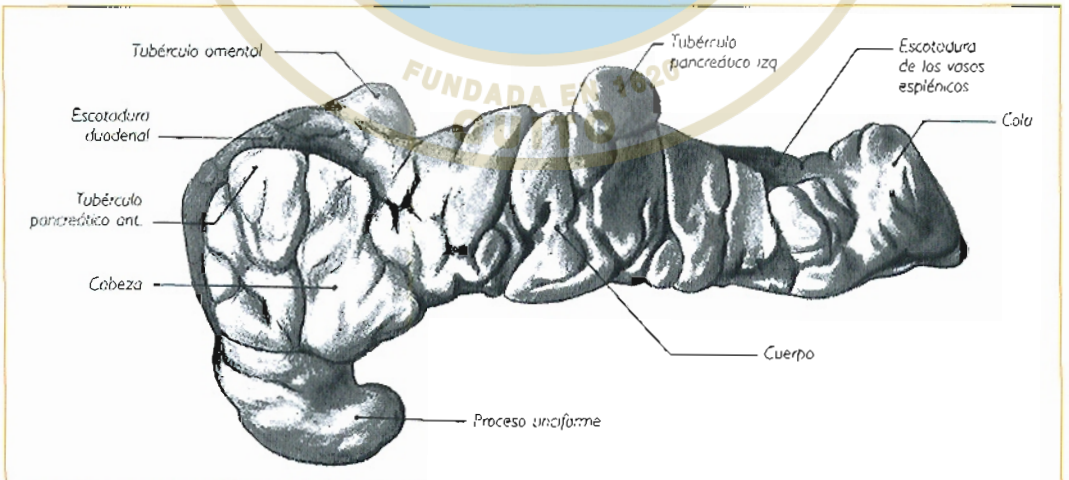

Fig. 291 ▪ Páncreas (visión anterior). Se ha eliminado la parte superficial de los tabiques conjuntivos que separan los lóbulos de la glándula (Augier y Roux).

DIRECCIÓN. Su dirección es ligeramente oblicua de inferior a superior y de derecha a izquierda. Al mismo tiempo describe, también de derecha a izquierda, una primera curva cóncava posterior que abarca la eminencia formada por la columna vertebral y los vasos prevertebrales, y después una segunda curva de concavidad anterior que se adapta a la convexidad de la cara posterior del estómago (fig. 294).

FORMA, COLOR Y CONSISTENCIA. El páncreas es un órgano alargado de derecha a izquierda, aplanado de anterior a posterior, de color blanco rosado en estado fresco y de una consistencia bastante firme.

Su forma es muy irregular, pero puede compararse a la de un gancho o un martillo. Se distinguen en él un extremo derecho, voluminoso y ensanchado, denominado cabeza, ❑ seguido por una parte más estrecha y alargada, el *cuerpo,* ❑ que se halla unido a la cabeza por un segmento angosto denominado *cuello;* termina a la izquierda por medio de un extremo delgado, la *cola.*

DIMENSIONES Y PESO. El páncreas mide aproximadamente 15 cm de longitud. Presenta su altura máxima en la cabeza, que alcanza de 6 a 7 cm; lo mismo se aplica a su espesor máximo, que mide de 2 a 3 cm.

El páncreas pesa de 70 a 80 g.

CONFIGURACIÓN Y RELACIONES

1. Cabeza del páncreas. La cabeza del páncreas ocupa una parte del espacio comprendido entre las cuatro porciones del duodeno. Es aplanada de anterior a posterior e irregularmente cuadrilátera, así como alargada de superior a inferior. Mide de 6 a 7 cm de altura, 4 cm de anchura y de 2 a 3 cm de espesor.

De su ángulo inferior izquierdo nace una prolongación en forma de gancho que se dirige transversalmente de derecha a izquierda. Esta prolongación se denomina *proceso uncinado.* La curvatura se debe a que bordea posterior e inferiormente los vasos mesentéricos superiores, de manera que éstos se alojan en la concavidad de su cara anterior (figs. 290 y 293).

El ángulo superior derecho de la cabeza del páncreas con frecuencia sobresale anteriormente a la porción superior del duodeno o a la flexura duodenal superior. Veremos más adelante, al referirnos al cuello del páncreas, que esta eminencia, que podría denominarse *tubérculo pancreático anterior* o *tubérculo pancreático preduodenal,* constituye el labio anterior del canal pancreático en que se apoya la porción superior del duodeno.

Se describen en la cabeza del páncreas una cara anterior, una cara posterior y una circunferencia.

a) CARA ANTERIOR. La cara anterior es plana o ligeramente convexa. La línea de inserción del mesocolon transverso la cruza transversalmente y la divide en dos partes, una supramesocólica y otra inframesocólica (fig. 292).

La *porción supramesocólica,* que está cubierta por el hígado, presenta un revestimiento peritoneal formado por el omento mayor, soldado a la hoja anterior del mesoduodeno que tapizaba originariamente esta parte del páncreas (v. *Peritoneo*).

Inferiormente al peritoneo que refuerza la fascia de coalescencia prepancreática resultante de la soldadura del omento mayor al mesoduodeno, la cabeza del páncreas se

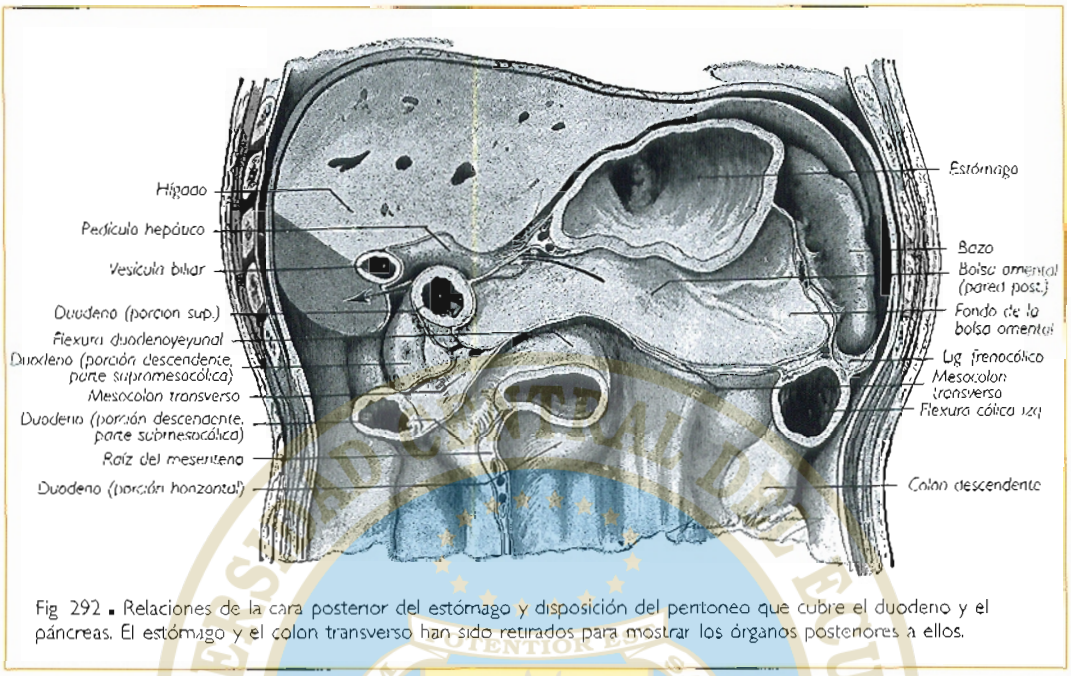

Fig. 292. Relaciones de la cara posterior del estómago y disposición del peritoneo que cubre el duodeno y el páncreas. El estómago y el colon transverso han sido retirados para mostrar los órganos posteriores a ellos.

halla cruzada en su parte superior por el extremo terminal de la arteria gastroduodenal y por la parte inicial de sus dos ramas terminales: la arteria pancreatoduodenal superior anterior y la arteria gastroomental derecha (fig. 293).

La *porción inframesocólica* se oculta posterior al mesocolon y al colon transverso, que pasan anteriores a ella. Se halla reducida a una estrecha banda que sigue la porción horizontal del duodeno y que se prolonga a la izquierda por medio del proceso uncinado. Éste se halla cruzado oblicuamente por la raíz del mesenterio, que recibe entre sus dos hojas los vasos mesentéricos superiores.

b) CARA POSTERIOR. La cara posterior de la cabeza del páncreas es casi plana. Está cruzada: *a)* por el segmento retropancreático del conducto colédoco; *b)* por los arcos arteriales que forman las arterias pancreatoduodenales superiores al anastomosarse con las ramas de la arteria pancreatoduodenal inferior, y *c)* por los arcos venosos correspondientes.

Posterior a la cabeza del páncreas, al conducto colédoco, a los vasos pancreatoduodenales y a los nódulos linfáticos dispuestos a lo largo del conducto colédoco, se extiende una lámina celulofibrosa, la *fascia retroduodenal* (de Treitz), que resulta de la soldadura de la hoja posterior del mesoduodeno con el peritoneo parietal (figs. 232 y 294). Por medio de esta fascia, la cabeza del páncreas está en relación: con la vena cava inferior, frente a la primera, segunda y tercera vértebras lumbares, con el pedículo renal derecho, y con la arteria testicular derecha.

c) CIRCUNFERENCIA. La circunferencia de la cabeza del páncreas corresponde a la concavidad del asa duodenal y está excavada por un canal en el que, según señala Grégoire, el duodeno se acomoda como un neumático en su llanta. Este canal no

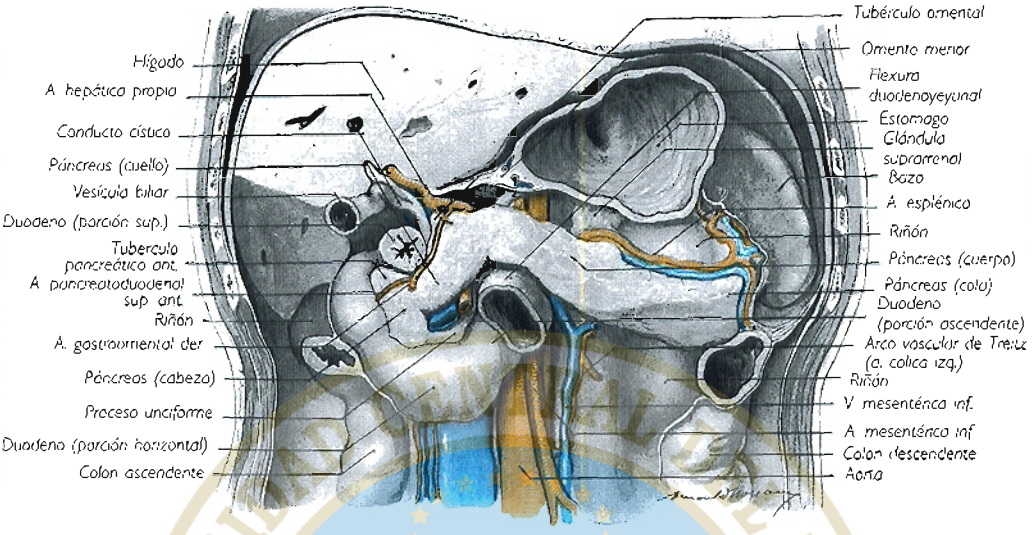

Fig. 293. Relaciones del duodeno y del páncreas. Se han resecado el estómago y el colon transverso y se ha retirado el peritoneo.

se observa en todo el contorno de la cabeza del páncreas. Se inicia en la parte media de la porción superior del duodeno, lateral a la arteria gastroduodenal, y corresponde a esta altura al cuello de la glándula. Desaparece ligeramente a la derecha del punto donde los vasos mesentéricos superiores cruzan la porción horizontal del duodeno.

La cabeza del páncreas se adhiere a la pared intestinal a lo largo de toda la extensión del canal. La adherencia es mayor en la porción descendente del duodeno.

2. Cuello del páncreas. El cuello del páncreas es estrecho y delgado. Mide de 2 a 3 cm de altura, 2 cm de anchura y 1 cm de espesor.

Su existencia se debe a que el páncreas pasa a esta altura por el estrecho espacio comprendido entre la porción superior del duodeno superiormente y los vasos mesentéricos superiores, en especial la vena mesentérica superior, inferiormente (figura 293). Estos órganos excavan en los bordes del páncreas dos escotaduras, una superior y otra inferior, que dan como resultado la formación del cuello.

La *escotadura superior* o *escotadura duodenal* constituye la parte inicial del canal, que la circunferencia de la cabeza del páncreas opone al duodeno. Los dos labios que bordean esta escotadura son siempre muy evidentes. Se prolongan frecuentemente, uno anterior y otro posterior al duodeno, en forma de eminencias triangulares de vértice superior (figs. 291 y 293). La primera constituye el *tubérculo pancreático anterior* (Grégoire) o *tubérculo pancreático preduodenal;* la segunda forma el *tubérculo omental* o *tubérculo epiploico* (tubérculo pancreático posterior o tubérculo pancreático retroduodenal). Este último rebasa a menudo superiormente el asa duodenal y se aprecia

por transparencia a través del omento menor. El tubérculo omental es distinto de otra eminencia de la glándula, que se halla a veces a la izquierda de la precedente, sobre el cuerpo del páncreas (fig. 291). La escotadura superior está cruzada en su extremo izquierdo por la arteria gastroduodenal, que se insinúa entre el duodeno y el páncreas.

La *escotadura pancreática inferior* está ocupada por la vena mesentérica superior, que se sumerge más profundamente que la arteria en el borde inferior del páncreas, en el momento que pasa por la cara posterior de la glándula.

La *cara anterior* del cuello está recubierta por el mesocolon y por el colon transverso; se halla en relación anteriormente y a la izquierda con el píloro y la parte cercana del extremo inferior derecho del estómago.

La *cara posterior* presenta un canal en relación con la porción final de la vena mesentérica superior y la parte retropancreática de la vena porta hepática. La vertiente derecha de este canal se desborda a veces sobre la cara posterior de estos dos vasos (fig. 294). ❑ La cara posterior del cuello del páncreas se relaciona también superiormente, por medio de la fascia retroduodenal, con la vena cava inferior.

Algunos autores sitúan el cuello del páncreas en la línea media, entre el tronco celíaco y la arteria mesentérica superior, pero el páncreas no presenta ningún estrechamiento en ese punto.

3. Cuerpo del páncreas. El cuerpo del páncreas es alargado de derecha a izquierda y de superior a inferior. Su longitud es de 8 a 10 cm; su altura generalmente no sobrepasa los 4 cm y su espesor no supera los 2 cm por término medio.

Se describen en él tres caras (anterior, posterior e inferior) y tres bordes.

a) CARA ANTERIOR. Presenta una ligera curvatura transversal de concavidad anterior. La hoja posterior o parietal de la bolsa omental la cubre en toda su extensión; anterior a esta cavidad se encuentra el estómago (figs. 292 y 294).

b) CARA POSTERIOR. La cara posterior se relaciona a la derecha, en la línea media, con el origen de la arteria mesentérica superior, con la vena esplénica que cruza anterior a esta arteria, con la parte terminal de la vena gástrica izquierda que desemboca en la vena porta hepática cerca de su origen, y con la vena renal izquierda que atraviesa el ángulo agudo, abierto inferiormente, formado por la aorta y la parte inicial de la arteria mesentérica superior (fig. 136).

Esta cara es recorrida superiormente de derecha a izquierda por la arteria esplénica, cuyas sinuosidades sobresalen superiormente al borde superior. Inferiormente a la arteria, la vena esplénica discurre en sentido inverso. Estos dos vasos forman sendos canales en el tejido pancreático. Los nódulos linfáticos esplénicos se hallan escalonados a lo largo de la arteria.

Posterior al cuerpo del páncreas y a los vasos esplénicos, se extiende una fascia de coalescencia resultante de la soldadura del mesogastrio dorsal con el peritoneo parietal (v. *Peritoneo* y fig. 328). Por medio de esta fascia, el páncreas se relaciona, de derecha a izquierda y lateralmente a la aorta, con el pilar izquierdo del diafragma y el pedículo renal, con la parte inferior de la glándula suprarrenal, y con el riñón izquierdo (figs. 294 y 312).

c) CARA INFERIOR. La cara inferior es irregular a causa de las distintas impresiones que dejan en el tejido glandular los órganos subyacentes. Hemos constatado que, normalmente, la cara inferior del cuerpo del páncreas presenta, de derecha a izquierda, una *impresión duodenoyeyunal* producida por la flexura duodenoyeyunal; una *impresión intestinal* formada por un asa del intestino delgado, que se insinúa en el espacio que dejan entre sí el yeyuno a la derecha, el colon transverso anteriormente y la pared o el riñón izquierdo posteriormente, y finalmente una *impresión cólica* debida al colon transverso. Alguna de estas impresiones puede hallarse ausente cuando el órgano que las moldea en el tejido pancreático no está en contacto inmediato con la glándula. En ese caso, la cara inferior se reduce a un borde romo a lo largo de una extensión más o menos considerable.

d) BORDES. Las caras del cuerpo del páncreas están separadas unas de otras por tres bordes: superior, anterior e inferior.

El *borde superior* está en relación en su extremo derecho con el tronco celíaco y con el plexo celíaco, que se prolonga posterior a la glándula. Está escotado en su extremo izquierdo por los vasos esplénicos, que lo bordean para situarse en la cara anterior de la cola del páncreas. A este nivel, la arteria es superior a la vena, que se halla aplicada directamente sobre la glándula (fig. 293).

En ocasiones, hacia la parte media del borde superior del cuerpo del páncreas se observa un saliente de la glándula que puede ser muy pronunciado (fig. 291). Creemos que algunos autores pueden haber confundido esta prolongación inconstante con el tubérculo omental, que siempre se halla presente. Por su situación, este tubérculo se podría denominar *tubérculo pancreático izquierdo.*

Los *bordes anterior* e *inferior* limitan anterior e inferiormente la cara inferior del páncreas. El mesocolon transverso se inserta en el borde anterior, que también es recorrido por la arteria pancreática inferior (fig. 266).

4. Cola del páncreas. La cola del páncreas está separada del cuerpo por la escotadura que los vasos esplénicos excavan en el borde superior de la glándula. Su forma es variable: puede ser ancha o afilada, larga o corta, gruesa o generalmente delgada.

En cualquier caso, se diferencia del cuerpo porque está cubierta anterior y posteriormente por el peritoneo. La hoja peritoneal que tapiza su cara posterior se refleja y tiene continuidad de derecha a izquierda con el peritoneo parietal. La hoja anterior, que es continuación de la que cubre la cara anterior del cuerpo, aplica los vasos esplénicos sobre la cola de la glándula. Las dos hojas, anterior y posterior, se extienden lateralmente al páncreas hasta el bazo y forman el ligamento pancreatoesplénico.

Este ligamento resulta tanto más largo cuanto más corta sea la cola.

Cuando la cola del páncreas es larga, su extremo puede entrar en contacto con la parte superior de la base del bazo y con el extremo inferior del hilio; en ese caso, el ligamento pancreatoesplénico está constituido solamente por la línea de reflexión del peritoneo pancreático sobre el peritoneo esplénico. ❑ Ya hemos mencionado que este ligamento es una parte del mesogastrio dorsal (v. *Peritoneo*).

Los vasos esplénicos pasan anteriores a la cola del páncreas, y después por el ligamento pancreatoesplénico hasta alcanzar el hilio del bazo.

En la cola del páncreas se describen tres caras, que son continuación de las caras del cuerpo, y un extremo libre.

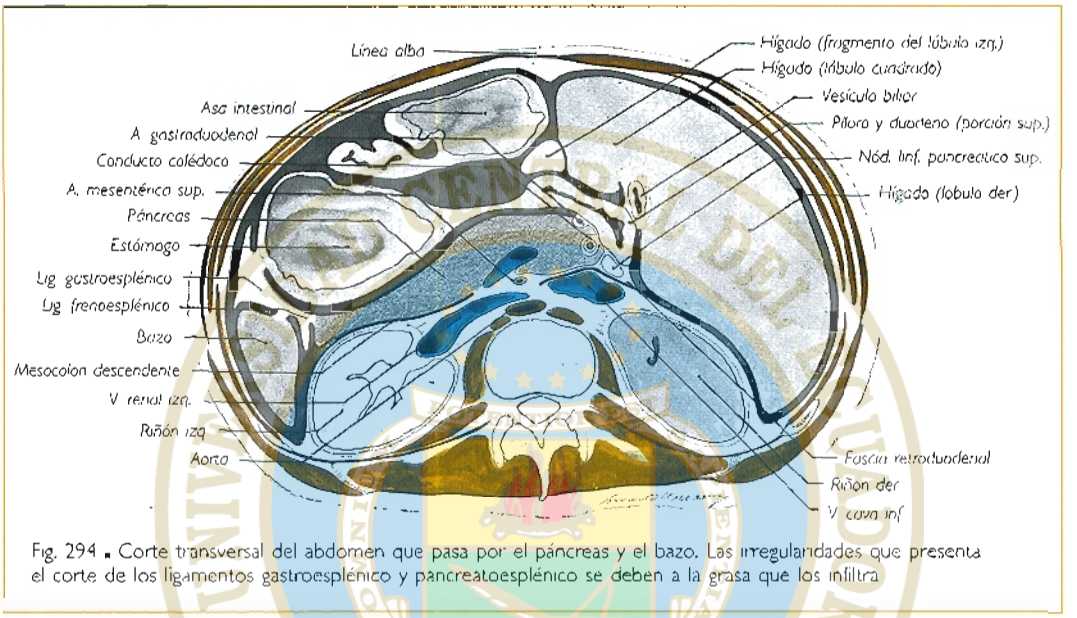

Fig. 294 ▪ Corte transversal del abdomen que pasa por el páncreas y el bazo. Las irregularidades que presenta el corte de los ligamentos gastroesplénico y pancreatoesplénico se deben a la grasa que los infiltra.

La *cara anterior* y su revestimiento peritoneal forman parte de la pared posterior de la bolsa omental. La *cara posterior* está en relación con el riñón. La *cara inferior* se apoya sobre el colon transverso. Ya hemos señalado que el extremo está en contacto con el bazo, o bien se halla unido a éste por medio del ligamento pancreatoesplénico.

■ **CONDUCTOS EXCRETORES DEL PÁNCREAS.** El páncreas tiene dos conductos excretores: uno principal, que es el *conducto pancreático,* y otro accesorio, denominado *conducto pancreático accesorio* (fig. 295).

1. **Conducto pancreático.** Este conducto recorre la glándula de un extremo a otro. Comienza a la altura de la cola y discurre en el espesor del cuerpo, siguiendo aproximadamente su eje mayor y describiendo en su trayecto pequeñas sinuosidades.

Al llegar al cuello se incurva inferiormente, hacia la derecha y posteriormente, atraviesa la cabeza del páncreas y después la pared duodenal, donde se adosa al conducto colédoco, que queda superior a él, y se abre en el duodeno, en la papila duodenal

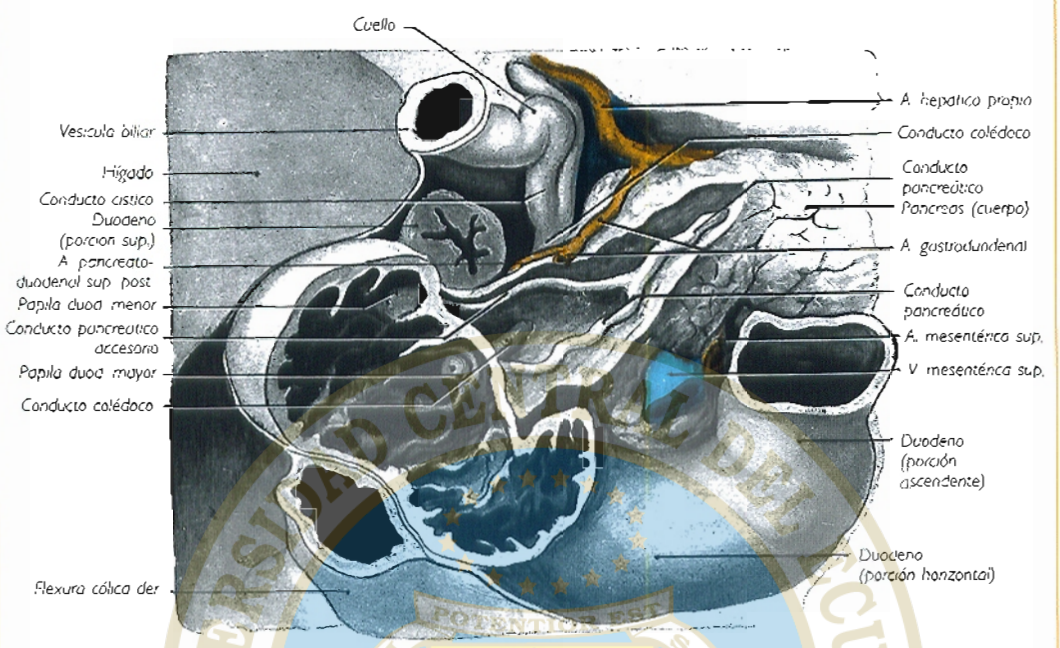

Fig. 295 ▪ Configuración interna de la porción descendente del duodeno. Conductos excretores del páncreas y vías biliares extrahepáticas. Duod., duodenal.

mayor, según las distintas modalidades que hemos indicado en la descripción de la porción final del conducto colédoco.

Por regla general, el conducto pancreático en todo su trayecto está perceptiblemente más cerca de la cara posterior de la glándula que de su cara anterior, y también ligeramente más cerca del borde inferior que del borde superior (Lapeyrie).

El conducto aumenta de calibre desde su origen hasta la cabeza del páncreas, donde alcanza de 3 a 4 mm de diámetro, pero se estrecha considerablemente en su desembocadura en el duodeno. Su pared es delgada.

Los conductillos colaterales que recibe en su trayecto lo abordan en sentido perpendicular, lo cual confiere al aparato excretor del páncreas el aspecto del miriápodo denominado *escolopendra* (Cruveilhier).

2. Conducto pancreático accesorio. El conducto pancreático accesorio atraviesa la parte superior de la cabeza del páncreas y se extiende desde el codo formado por el conducto pancreático en el cuello del páncreas hasta el vértice de la papila duodenal menor de la porción descendente del duodeno, siguiendo un trayecto curvo y cóncavo inferiormente (fig. 295).

Su calibre aumenta progresivamente de derecha a izquierda, es decir, desde su orificio duodenal hasta su unión con el conducto pancreático. Normalmente, el con-

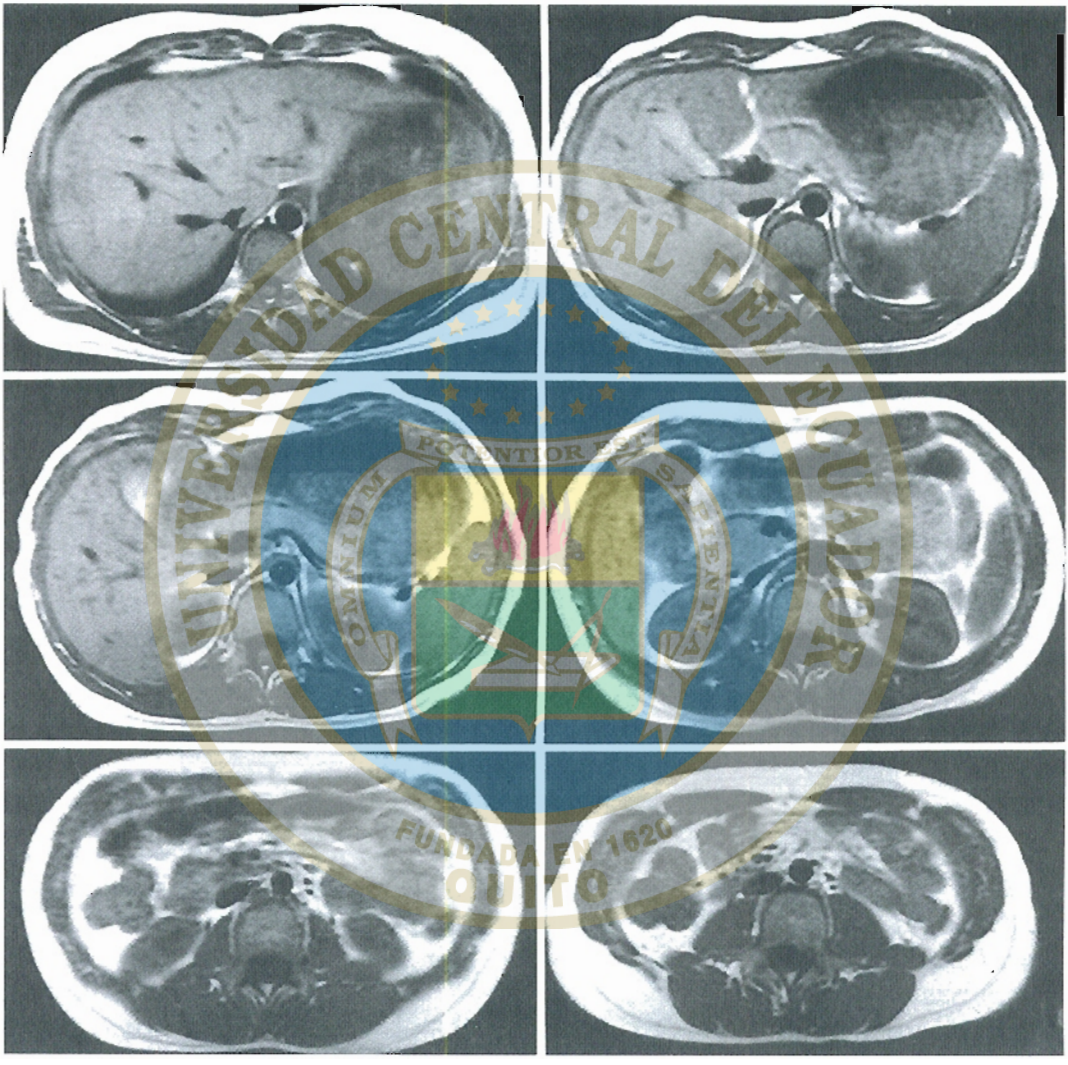

Lámina VI ▪ Secuencia de imágenes de cortes transversales del abdomen, craneocaudales, en un sujeto vivo, realizados mediante resonancia magnética

UNIVERSIDAD CENTRAL DEL ECUADOR
OMNIUM POTENTIOR PRO SCIENTIA
FUNDADA EN 1620
QUITO



Lámina VII • Secuencia de imágenes de cortes sagitales del abdomen, de derecha a izquierda, en un sujeto vivo, realizados mediante resonancia magnética.

ducto pancreático accesorio actúa como un afluente del conducto pancreático. Aunque es poco frecuente, el conducto pancreático accesorio puede carecer de comunicación con el duodeno; puede también ser independiente del conducto pancreático y, en ese caso, su territorio se localiza en la cabeza del páncreas (Lapeyrie).

3. Conductos secundarios. Se observan dos sistemas, uno anterior y otro posterior (Calas).

4. Estructura de los conductos excretores. En las paredes de los conductos pancreático y pancreático accesorio existen fibras musculares lisas diseminadas en el tejido fibroelástico. Estas fibras aumentan de número y de volumen alrededor del extremo terminal del conducto pancreático, donde constituyen un esfínter comparable al del conducto colédoco.

VASOS Y NERVIOS DEL PÁNCREAS

a) ARTERIAS. Las arterias del páncreas son (fig. 296): *a)* las *arterias pancreatoduodenales superiores anterior y posterior,* ramas de la arteria gastroduodenal, y la *arteria pancreatoduodenal inferior,* rama de la arteria mesentérica superior; la arteria pancreatoduodenal inferior se divide en dos ramas que se anastomosan, en las caras anterior y posterior de la cabeza del páncreas, con las arterias pancreatoduodenales superiores, formando con ellas dos arcos arteriales; *b)* las *ramas pancreáticas de la arteria esplénica;* frecuentemente entre estas ramas hay una más voluminosa que las demás que penetra en la glándula a 2 o 3 cm del origen de la arteria esplénica y se divide en el tejido glandular en dos ramas, de las cuales una se dirige a la izquierda hacia la cola y la otra a la derecha hacia la cabeza del páncreas (Vergoz, Lefèvre), y *c)* la *arteria pancreática inferior,* rama de la arteria mesentérica superior.

Calas ha demostrado que, al anastomosarse, estas arterias forman dos arcos, uno anterior e inferior y otro posterior y superior. ❑ Es más frecuente que el arco de mayor calibre sea el anterior e inferior.

b) VENAS. Las venas siguen en general el trayecto de las ramas arteriales. Toda la sangre venosa del páncreas va a desembocar en la vena porta hepática a través de las venas esplénica, mesentérica superior y pancreatoduodenal superior posterior. Esta última corresponde al territorio de la arteria pancreatoduodenal superior posterior y desemboca en el tronco de la vena porta hepática, mientras que la vena pancreatoduodenal inferior anterior drena en la vena gastroomental derecha y, por medio de ésta, en la vena mesentérica superior (fig. 158).

c) VASOS LINFÁTICOS. Los vasos linfáticos del páncreas desembocan: ❑ en los nódulos linfáticos esplénicos; ❑ en los nódulos linfáticos retropilóricos, subpilóricos, pancreatoduodenales superiores e inferiores; ❑ en los nódulos linfáticos mesentéricos superiores, y ❑ finalmente en los nódulos linfáticos yuxtaaórticos, y a veces también en los nódulos linfáticos del mesocolon transverso (Bartels).

d) NERVIOS. Los nervios proceden del plexo celíaco por medio de los plexos secundarios que acompañan a las arterias del páncreas.

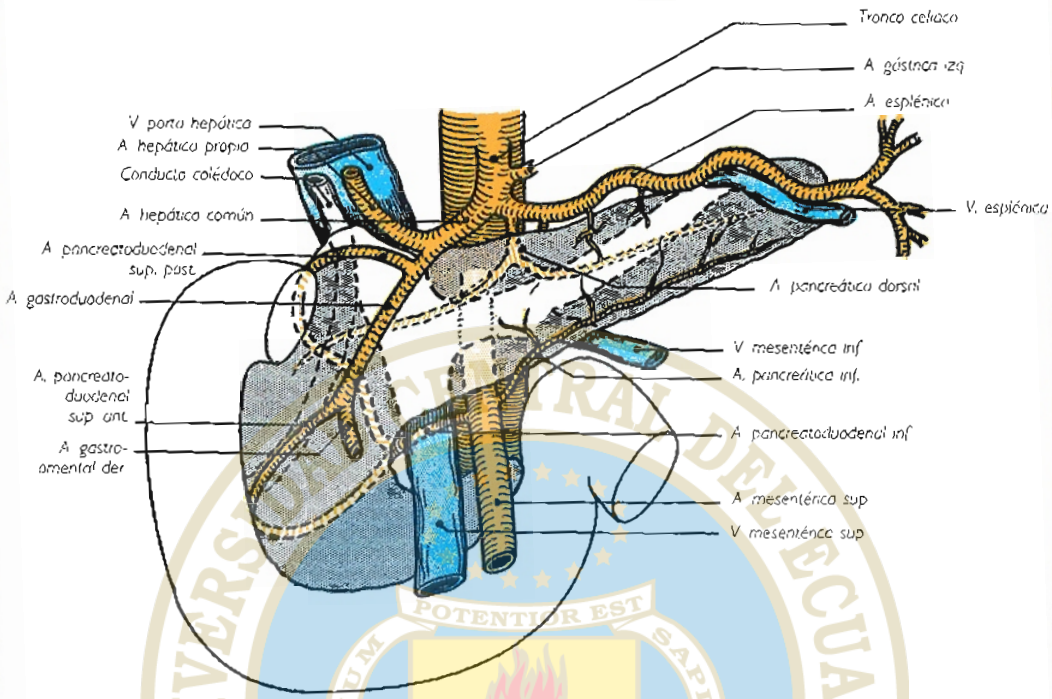

Fig. 296 • Vasos del páncreas. Para las venas véase figura 290, donde se aprecia, posterior al páncreas y junto con las venas de origen del tronco de la vena porta hepática, la vena gástrica izquierda.

BAZO

El bazo es un órgano linfoide. Su descripción debería realizarse inmediatamente después del aparato vascular. Si en esta obra su estudio se efectúa de forma conjunta con el del tubo digestivo, es sólo por las relaciones que posee con el estómago, el páncreas, el colon, los vasos de estos órganos y los pliegues peritoneales que los unen entre sí.

■ **SITUACIÓN Y MEDIOS DE FIJACIÓN.** El bazo está situado en la celda subfrénica izquierda, es decir, en el hipocondrio izquierdo, posterior al estómago, inferior y medial al diafragma, y superior al riñón izquierdo, a la flexura cólica izquierda y al ligamento frenocólico izquierdo (fig. 299).

Estos órganos son los que mantienen el bazo en su lugar, en especial el riñón, el colon y el ligamento frenocólico, sobre los cuales reposa. A estos medios de fijación hay que añadir los vasos esplénicos y los pliegues peritoneales, que unen el bazo con los órganos vecinos y con la pared.

■ **NÚMERO.** Existe normalmente un solo bazo, pero no es infrecuente encontrar, en las proximidades del bazo normal, pequeños *bazos supernumerarios* en número variable.

FORMA, DIRECCIÓN, COLOR Y CONSISTENCIA. Se ha comparado la forma del bazo con la de un grano de café, con una superficie convexa orientada lateralmente y una superficie plana orientada medial y anteriormente. En realidad, esta superficie plana puede dividirse en tres caras secundarias, modeladas por los tres órganos que se hallan en contacto con ella: el riñón posteriormente, el colon inferiormente y el estómago anteriormente (fig. 297).

Por lo tanto, el bazo tiene, la forma de un poliedro de cuatro caras, irregular y alargado de superior a inferior, de posterior a anterior y de medial a lateral, con una inclinación semejante a la de las costillas que lo cubren.

La superficie del bazo es lisa. Su color es rojo oscuro en el sujeto vivo y de un rojo más oscuro aún en el cadáver.

Este órgano es también notable por su consistencia blanda y su gran friabilidad.

DIMENSIONES Y PESO. Sus dimensiones máximas son 12 cm de longitud, 8 cm de anchura y 4 cm de espesor. Pesa 200 g como promedio.

A. Configuración externa y relaciones

Hemos señalado que el bazo tiene la forma de un poliedro de cuatro caras y que su eje mayor es casi paralelo a la dirección de la costilla correspondiente (décima costilla), es decir, acusadamente oblicuo en sentido anterior, lateral e inferior. Este poliedro es más ancho y grueso inferior y anteriormente que posterior y superiormente, por lo cual se describen en el bazo una gruesa extremidad anterior (base), en situación anteroinferior, y una pequeña extremidad posterior (vértice), así como una cara diafragmática y otra visceral, con sus bordes correspondientes.

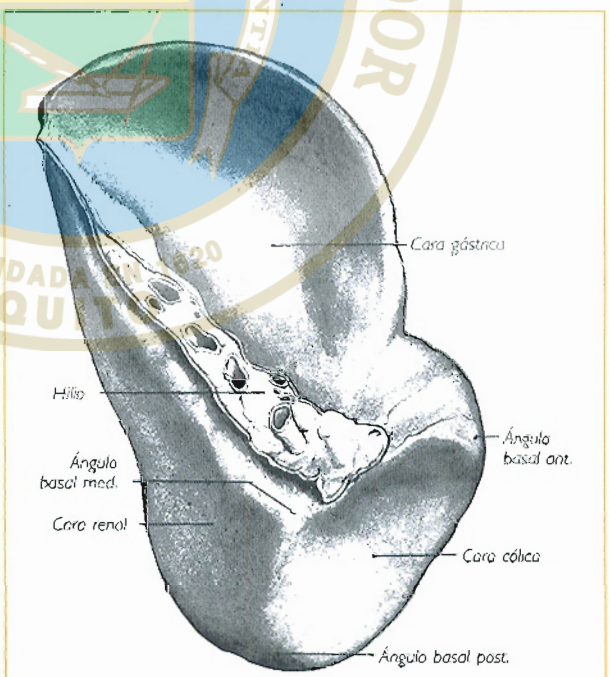

Fig. 297 ▪ Bazo (cara visceral).

CARAS. Según su orientación y sus relaciones, se describen: una cara diafragmática y una cara visceral con una superficie renal, otra gástrica y otra cólica formadas por las impresiones de los órganos correspondientes.

1. Cara diafragmática. Esta cara, que es posterolateral, es regularmente convexa y está completamente tapizada por el peritoneo. Se halla en contacto con el

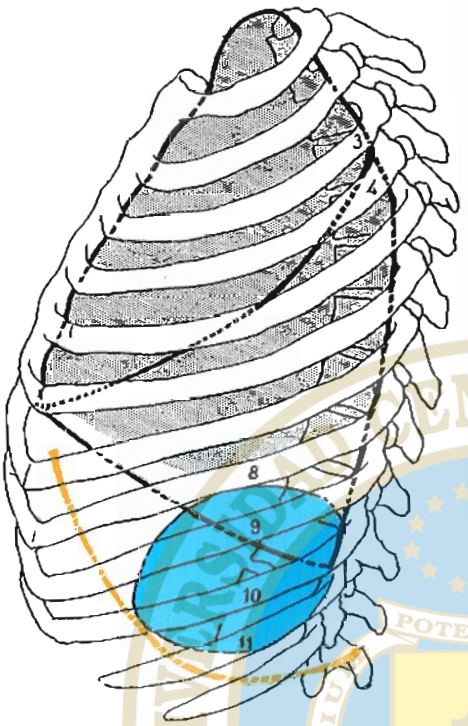

Fig. 298 ▪ Esquema que muestra la proyección del bazo sobre la pared torácica, el pulmón y la pleura izquierdos. El bazo se representa en color azul, el límite inferior de la pleura se indica mediante un trazo rojo

diafragma en toda su extensión, pues un bazo de dimensiones normales nunca desciende inferiormente a las inserciones de este músculo.

Más allá del diafragma, la cara diafragmática del bazo se relaciona con el receso pleural costodiafragmático y con el pulmón izquierdos. El receso costodiafragmático desciende, al igual que el diafragma, inferiormente a los límites inferiores del bazo normal. El pulmón izquierdo se detiene mucho más superiormente que la pleura y cubre sólo la mitad o el tercio superior de la cara diafragmática del bazo (fig. 298).

Lateralmente a la pleura y al pulmón izquierdos, esta cara se relaciona con la pared torácica. Se proyecta sobre esta pared según una superficie alargada cuyo eje mayor sigue de forma aproximada la dirección de la décima costilla. ❑ El extremo posterior o medial de esta superficie de proyección corresponde al décimo espacio intercostal, cerca de su extremo vertebral, a 4 o 5 cm de la línea de las apófisis espinosas (Picou). ❑ El extremo anterior o lateral se proyecta sobre la décima costilla, cerca de la línea axilar media o un poco anterior o posterior a ella. Nunca supera la «línea costoarticular», que se extiende desde el extremo anterior de la undécima costilla izquierda hasta la articulación esternoclavicular del mismo lado (Luschka). ❑ El borde superior de la superficie de proyección del bazo sobre la pared costal es una línea curva, convexa superior y anteriormente, que se dirige de un extremo al otro y cuya parte media se eleva hasta el octavo espacio intercostal (fig. 298).

El borde inferior se proyecta sobre una línea convexa inferior y posterior, que reúne también los dos extremos y que sigue en gran parte de su trayecto el borde inferior de la undécima costilla. ❑ En resumen, la cara diafragmática del bazo corresponde, en la región posterolateral del tórax, a la novena, décima y undécima costillas, y a los espacios intercostales octavo, noveno y décimo.

2. Cara renal. La cara renal está orientada inferior y medialmente. Está cubierta en toda su extensión por el peritoneo visceral. Esta cara presenta una concavidad que se adapta a la convexidad del extremo superior de la glándula suprarrenal y de la parte superolateral del riñón derecho, en los que se apoya el bazo.

3. Cara gástrica. La cara gástrica o anteromedial está excavada del mismo modo que la precedente, pues se modela sobre la convexidad de la cara posterior del estómago. Presenta en su parte posterior, cerca del borde que la separa de la cara renal y a lo largo de todo este borde, entre 6 y 8 fositas dispuestas en línea recta, por las cuales los vasos esplénicos penetran en el bazo. El conjunto de estas fositas constituye el *hilio esplénico.*

La cara gástrica está unida al estómago por el ligamento gastroesplénico y a la cola del páncreas por el ligamento pancreatoesplénico. En todo el resto de su extensión, está tapizada por el peritoneo visceral y se aplica a la cara posterior del estómago, en parte por medio de estos dos ligamentos (fig. 294) y en parte de manera directa. Ello se debe a que el ligamento gastroesplénico tiene continuidad con el peritoneo gástrico a lo largo de la curvatura mayor inferiormente, mientras que superiormente se fija a la cara posterior del estómago siguiendo una línea que se aleja de forma progresiva de la curvatura mayor a medida que se aproxima a la extremidad superior del bazo. De este modo, el bazo está directamente en contacto, en la parte superior, con la cara posterior del estómago, en sentido lateral a la inserción gástrica del ligamento gastroesplénico (fig. 299).

4. Cara cólica. La *cara cólica* (base) del bazo está orientada a la vez medial, inferior y un poco anteriormente (fig. 297). Es plana o ligeramente deprimida, y se apoya en la flexura cólica izquierda. La cara cólica está también en relación más o menos estrecha con la cola del páncreas, superior y medialmente a la flexura cólica izquierda (fig. 299).

EXTREMIDAD POSTERIOR. La extremidad posterior (vértice) del bazo es redondeada. Está situada en las proximidades del extremo posterior del décimo espacio intercostal izquierdo, en el espacio comprendido entre el estómago anteriormente, la glándula suprarrenal inferiormente (fig. 332) y el diafragma superior y posteriormente (fig. 299).

BORDES. Las caras están separadas unas de otras por tres bordes que se dividen en superior, inferior y medial. La cara cólica está circunscrita por un borde saliente que la separa de las otras caras.

El *borde superior* (borde dentado) es superolateral, convexo y delgado y se halla escotado por varias incisuras; separa la cara gástrica de la cara diafragmática. Ocupa el ángulo diedro, abierto inferior y posteriormente, comprendido entre la cara posterior del estómago y el diafragma, y se corresponde con el límite anterosuperior de la zona de proyección sobre la pared costal de la cara diafragmática del bazo. Este borde está en relación, a través del diafragma, con la pleura y, posteriormente, con el pulmón izquierdo (fig. 298).

El *borde inferior* es grueso, redondeado y romo. Está situado entre la cara renal y la cara diafragmática. Ligeramente cóncavo inferior y medialmente, este borde se introduce en el canal comprendido entre la parte superior del borde lateral del riñón y el diafragma. Se proyecta sobre la undécima costilla.

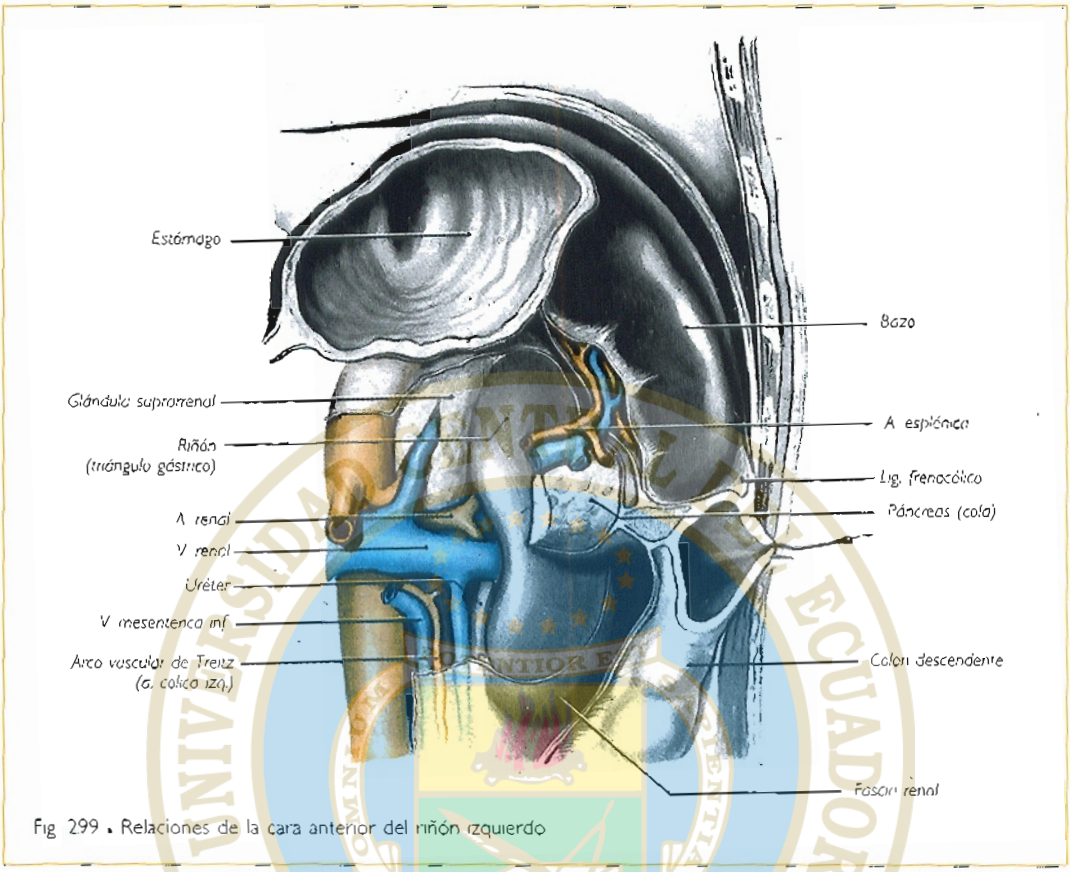

Fig. 299. Relaciones de la cara anterior del riñón izquierdo

El *borde medial* es redondeado y ancho. Separa la cara renal de la cara gástrica. Se aloja en el ángulo diedro, abierto superior y lateralmente, comprendido entre el estómago y la cara anterior del riñón, superior y lateralmente a la zona de contacto entre estos dos órganos (fig. 294).

a) CONTORNO DE LA CARA CÓLICA. El contorno de la cara cólica se compone de tres segmentos, cada uno de los cuales separa la cara cólica de una de las otras caras (fig. 297).

Uno de los segmentos consiste en una arista comprendida entre la cara cólica y la cara diafragmática. ❑ El segundo segmento es una cresta roma que separa la cara cólica de la cara renal. ❑ Por último, el tercer segmento, romo y poco marcado, está situado entre la cara cólica y la cara gástrica.

En el punto de unión del borde medial y de las crestas que separan la cara cólica de las caras renal y gástrica, se encuentra una eminencia redondeada denominada ángulo *basal medial* (Picou). Existe también un saliente redondeado en la unión del borde inferior con las crestas que separan la cara cólica de las caras renal y diafragmática: es el *ángulo basal posterior.* Por último, Picou denomina *ángulo basal anterior* al ángulo de

unión del borde superior del bazo con las crestas que separan la cara cólica de las caras gástrica y diafragmática.

PERITONEO ESPLÉNICO. Al describir el desarrollo del peritoneo, hemos señalado que el bazo, que se desarrolla en el espesor del mesogastrio dorsal, se halla cubierto por la hoja izquierda de este meso y queda unido al estómago y al páncreas por los ligamentos gastroesplénico y pancreatoesplénico (fig. 229). Teniendo en cuenta este desarrollo, es fácil apreciar la disposición del peritoneo esplénico en el adulto examinando un corte transversal que pase por el hilio del bazo (fig. 294).

En este corte se aprecia que el peritoneo parietal, al reflejarse desde la cara anterior del riñón a la cola del páncreas, forma la hoja posterior del ligamento pancreatoesplénico y tiene continuidad, a lo largo del labio posterior del hilio del bazo, con el peritoneo visceral de este órgano, del cual tapiza sucesivamente las caras renal, diafragmática y gástrica. Al llegar al labio anterior del hilio del bazo, el peritoneo esplénico tiene continuidad con la hoja lateral del ligamento gastroesplénico y, por medio de ésta, con el revestimiento peritoneal de la cara anterior del estómago.

En este corte transversal se observa también que el peritoneo que tapiza la cara anterior del páncreas tiene continuidad con la hoja anterior del ligamento pancreatoesplénico hasta el hilio del bazo, para después reflejarse y formar la hoja medial del ligamento gastroesplénico.

En los extremos del hilio, los ligamentos gastroesplénico y pancreatoesplénico tienen continuidad uno con otro. De las dos hojas que establecen la unión entre los dos ligamentos, la medial limita, superior e inferiormente al hilio, el fondo de la bolsa omental.

Enfrente de la extremidad superior del bazo, las dos hojas se dirigen hacia el diafragma formando el ligamento frenoesplénico (fig. 231) y después se reflejan una medial y otra lateralmente. La hoja medial forma el límite superior de la bolsa omental. La hoja lateral tiene continuidad con el peritoneo parietal diafragmático.

En la extremidad anterior del bazo, las dos hojas se unen al mesocolon transverso y forman el *ligamento esplenocólico*. Después divergen: una se dirige medialmente y forma el fondo de la bolsa omental; la otra se dirige lateralmente y tiene continuidad con la hoja superior del ligamento frenocólico izquierdo (fig. 238, B).

B. Vasos y nervios

a) ARTERIAS. Toda la sangre arterial del bazo procede de la arteria esplénica. Esta arteria se divide en las proximidades del hilio en dos ramas terminales, superior e inferior, cada una de las cuales origina dos o tres ramas que penetran por las fositas del hilio, directamente o después de haberse subdividido en ramas secundarias.

Después de haber penetrado en el bazo, estas ramas se subdividen, pero las ramificaciones de cada una de ellas no se anastomosan con las ramas vecinas, sino que cada una irriga un territorio independiente.

Las ramas de división de la arteria esplénica originan, antes de penetrar en el bazo, las arterias gástricas cortas destinadas al estómago. Por lo general, la arteria gastroomental izquierda nace de la rama terminal inferior de la arteria esplénica.

b) VENAS. Las venas emergen del hilio en número igual al de las arterias. Presentan una disposición semejante a la de las ramas arteriales y en su mayoría son posteriores a éstas.

c) VASOS LINFÁTICOS. Los vasos linfáticos se dividen en superficiales y profundos. Unos y otros drenan en los nódulos linfáticos esplénicos.

d) NERVIOS. Los nervios proceden del plexo celíaco por medio del plexo esplénico, que acompaña a la arteria esplénica.

II. ANATOMÍA TOPOGRÁFICA DEL ABDOMEN

Veremos sucesivamente las paredes abdominales, las regiones umbilical e inguinal y las regiones de la cavidad abdominal.

PAREDES DEL ABDOMEN

En el abdomen se distinguen una pared superior, una pared anterolateral y una pared posterior. La pared superior o diafragmática ya ha sido descrita (v. *Diafragma*). La pared posterior se describirá un poco más adelante.

A. Pared anterolateral

La pared anterolateral del abdomen se compone de los músculos anchos del abdomen y de sus aponeurosis, cubiertos en su totalidad por los tegumentos superficialmente y por el peritoneo profundamente.

CONSTITUCIÓN. Las relaciones que los músculos anchos del abdomen, sus aponeurosis y sus fascias presentan entre sí, con los vasos y los nervios de la pared, han sido ampliamente expuestas en otras partes de esta obra. Por tanto, sólo resumiremos, todos estos datos.

1. Planos superficiales. La piel es blanda y móvil, y está engrosada por un *panículo adiposo* y por una *fascia superficial* que limita profundamente dicho panículo.

Profunda a la fascia superficial se extiende una capa de tejido celular subcutáneo laminar en la que se ramifican los vasos y los nervios superficiales. Las arterias proceden de las arterias intercostales posteriores y de la arteria musculofrénica de la arteria torácica interna superiormente, de las arterias epigástrica superficial y circunfleja ilíaca superficial inferiormente y de las arterias lumbares posteriormente. Estas arterias se anastomosan entre sí.

Las venas siguen un trayecto casi análogo al de las arterias, de las que no son, sin embargo, rigurosamente satélites.

❑ Las venas inferiores desembocan en la vena safena mayor, tributaria del sistema de la vena cava inferior; ❑ las venas superiores vierten en las venas torácicas internas, que pertenecen al sistema de la vena cava superior; ❑ las venas posteriores se dirigen a las venas intercostales posteriores y lumbares. Todas estas venas se hallan unidas entre sí en los confines de sus territorios; se unen también a las venas posterolaterales, tributarias de las venas lumbares, y por último, en torno al ombligo, a la vena centroumbilical y a las venas paraumbilicales, tributarias de la vena porta hepática. Todas ellas realizan una anastomosis muy importante entre los dos sistemas cava entre sí y con el sistema porta.

Los planos superficiales de la pared abdominal anterolateral contienen además los ramos cutáneos laterales y anteriores de los cinco últimos nervios intercostales, a excepción del ramo cutáneo lateral del nervio subcostal, que desciende a la región glútea.

2. Aponeurosis, fascias y planos profundos. Los *tres músculos anchos* de la pared abdominal son, desde la superficie a la profundidad, los músculos oblicuo externo del abdomen, oblicuo interno del abdomen y transverso del abdomen. Terminan anteriormente mediante aponeurosis que envainan los músculos rectos del abdomen y se entrecruzan en la línea media, formando la línea alba.

En los dos tercios superiores de su altura, la vaina de cada músculo recto del abdomen está constituida anteriormente por la aponeurosis del músculo oblicuo externo del abdomen y por la hoja anterior de la aponeurosis del músculo oblicuo interno del abdomen; posteriormente, por la hoja posterior de la aponeurosis del músculo oblicuo interno del abdomen y por la aponeurosis del músculo transverso del abdomen (fig. 79).

En el tercio inferior de la pared, las aponeurosis de los tres músculos anchos pasan totalmente anteriores a los músculos rectos del abdomen; la parte posterior de la vaina está únicamente constituida por la *fascia transversalis,* que reviste la cara profunda de la capa muscular (fig. 81).

El músculo piramidal está situado en la misma vaina que el músculo recto del abdomen, anteriormente a este músculo; una delgada lámina fibrocelular, rara vez tendinosa, separa estos músculos entre sí.

La capa muscular de la pared abdominal está cubierta anteriormente por una fascia delgada, transparente y muy adherente al músculo oblicuo externo del abdomen. De la misma manera, la cara profunda de la capa muscular de la pared está tapizada en toda su extensión por una hoja fibrocelular, denominada *fascia transversalis.*

La *fascia transversalis* se separa ligeramente del extremo inferior del músculo recto del abdomen y limita con este músculo y con el borde superior del pubis el *espacio suprapúbico.*

Además, los tres músculos (oblicuo externo del abdomen, oblicuo interno del abdomen y transverso del abdomen) están separados entre sí por delgadas láminas de tejido celular.

Los *nervios intercostales* discurren primero por el intersticio que separa el músculo oblicuo interno del abdomen del músculo transverso del abdomen, y después por la vaina del músculo recto del abdomen. El ramo abdominal de los nervios iliohipogástrico e ilioinguinal emerge en el intersticio de los músculos oblicuos del abdomen ligeramente superior al anillo inguinal profundo; el ramo genital de estos nervios se insinúa entre

los músculos oblicuo externo del abdomen y oblicuo interno del abdomen, a la altura de la espina ilíaca anterior superior, y discurre a continuación entre estos dos músculos.

Los principales vasos de las capas profundas de la pared anterolateral son los *vasos torácicos internos, epigástricos inferiores* y *circunflejos ilíacos profundos.* ❑ Mencionaremos además algunas ramificaciones insignificantes de vasos intercostales y lumbares.

Los vasos torácicos internos, epigástricos inferiores y circunflejos ilíacos profundos están situados, en un principio, posteriormente a los músculos.

La *arteria circunfleja ilíaca profunda* asciende posterior al ligamento inguinal, entre el ligamento inguinal y la *fascia transversalis* (fig. 306, A).

La *arteria epigástrica superior* se dirige primero a la vaina del músculo recto del abdomen y luego se introduce en el espesor del músculo a media distancia aproximadamente entre la apófisis xifoides y el ombligo.

La *arteria epigástrica inferior* asciende oblicuamente en sentido superior y medial, anterior a la *fascia transversalis* y al ligamento interfoveolar (Grégoire). Llega al borde lateral del músculo recto del abdomen 5 cm aproximadamente superior al pubis (Gilis), en el mismo punto que el nervio subcostal (Goinard y Curtillet); se introduce más superiormente, profunda a la línea arqueada, y continúa en la vaina del músculo recto del abdomen hasta la altura del ombligo, donde se adentra en el músculo. ❑ La dirección general de la arteria está indicada por una línea trazada desde la mitad del ligamento inguinal hasta el ombligo. La arteria epigástrica inferior está situada a una distancia que varía entre 4 y 10 mm medialmente al labio medial del anillo inguinal profundo y 2 o 3 mm superior al ligamento inguinal.

En la vaina del músculo recto del abdomen, desciende a cada lado la arteria epigástrica superior, rama de la arteria torácica interna, que se anastomosa con la arteria epigástrica inferior simultáneamente por anastomosis capilares y por medio de ramas de grueso calibre. Estas dos arterias se anastomosan también con las arterias lumbares y las arterias intercostales anteriores.

Las *venas* satélites de estas arterias se anastomosan también entre sí, con las venas lumbares e intercostales anteriores, con las venas paraumbilicales y con las venas porta accesorias del ligamento redondo; las venas superficiales también unen entre sí los sistemas cava superior e inferior y el sistema porta.

A lo largo de los vasos epigástricos inferiores y circunflejos ilíacos profundos se encuentran los *nódulos linfáticos* que acompañan a estos vasos.

Los *vasos linfáticos superficiales* o *vasos linfáticos cutáneos* de la pared abdominal anterolateral pueden agruparse en dos territorios: supraumbilical e infraumbilical. Los vasos linfáticos supraumbilicales se dirigen a los nódulos linfáticos de la axila; los vasos linfáticos infraumbilicales terminan en los nódulos linfáticos inguinales.

Los *vasos linfáticos* profundos se dirigen, inferiormente a los nódulos linfáticos ilíacos externos, en sentido superior a los nódulos linfáticos paraesternales y posteriormente a los nódulos linfáticos yuxtaaórticos.

3. Peritoneo. Profundamente a los músculos y a la *fascia transversalis* se encuentran el tejido subperitoneal y el peritoneo parietal.

El *tejido subperitoneal* o *fascia propia* es abundante y laxo en la parte inferior de la pared, donde el peritoneo es fácilmente separable; en otras partes es poco abundante y apretado, y une sólidamente el peritoneo a la pared. El peritoneo forma, inferiormente al ombligo, tres pliegues: uno medio, elevado por el uraco y denominado *pliegue umbilical medio,* y otros dos laterales constituidos por las arterias umbilicales y denominados *pliegues umbilicales mediales* (fig. 300). Más lateral, superior y cerca del ligamento inguinal, la arteria epigástrica inferior también determina otro pliegue peritoneal: el *pliegue umbilical lateral.*

Estos diversos pliegues limitan unas depresiones peritoneales denominadas *fosas supravesical, inguinal medial* e *inguinal lateral.* ❑ La fosa supravesical está comprendida entre los pliegues umbilicales medio y medial. ❑ La fosa inguinal medial se sitúa entre los pliegues umbilicales medial y lateral. ❑ Finalmente, la fosa inguinal lateral es lateral a la arteria epigástrica inferior y corresponde al anillo inguinal profundo.

En la región que se extiende, inferiormente al ombligo, desde un pliegue umbilical medial hasta el del lado opuesto, existe entre la *fascia transversalis* y el tejido subperitoneal otra hoja fibrocelular: la *fascia umbilicovesical.* El intervalo celular comprendido entre esta fascia y la *fascia transversalis* se denomina *espacio retropúbico.*

4. Relieves de la pared anterolateral del abdomen. La pared anterolateral del abdomen, cuya estructura hemos examinado someramente, puede subdividirse por medio de sus relieves musculares en varias regiones secundarias.

La presencia de los músculos rectos del abdomen a ambos lados de la línea media permite distinguir en la pared anterolateral tres regiones principales: una media y dos laterales. La región media o esternopúbica está separada de las otras dos por una depresión longitudinal denominada *surco lateral del abdomen* (Gerdy); este surco está comprendido entre la elevación del músculo recto del abdomen y la del cuerpo muscular del músculo

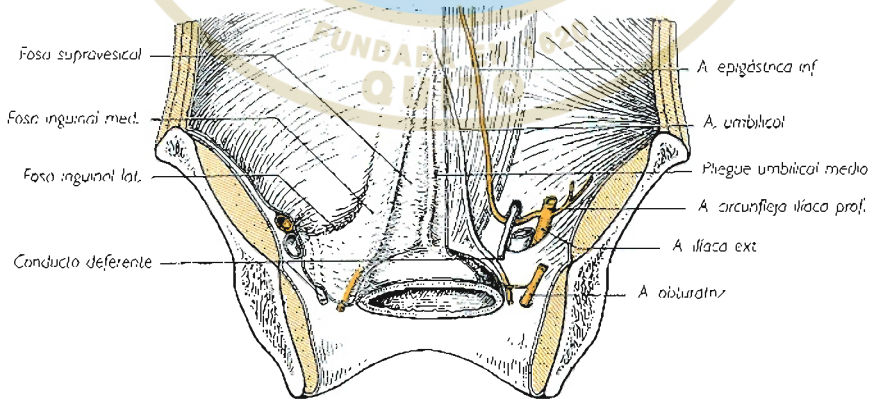

Fig. 300 ▪ Fosas inguinales. Pared abdominal anterior (visión posterior). En el lado derecho se ha extirpado el peritoneo. A cada lado del pliegue umbilical medio se encuentra el pliegue umbilical medial y, más lateralmente, el pliegue umbilical lateral. A la izquierda se observan las tres fosas inguinales.

oblicuo externo del abdomen. Un *surco medio,* que desciende desde la «boca» del estómago hasta el ombligo, tiende a dividir la región esternopúbica en dos mitades laterales.

B. **Ombligo**

El ombligo y la parte abdominal del pliegue de la ingle, o región inguinal, constituyen otras dos regiones de la pared; se trata de dos regiones herniarias. Las describiremos debido al gran interés que presentan.

Antes del nacimiento, el ombligo es la región de paso de los órganos que unen el feto con la madre. Después del nacimiento, el ombligo es la cicatriz que resulta de la caída del cordón umbilical.

En las primeras semanas del desarrollo, la pared abdominal presenta una amplia abertura por la que pasan el pedículo vitelino y el pedículo alantoideo.

El *pedículo vitelino* está constituido por el conducto vitelino, que comunica el tubo intestinal con la vesícula vitelina.

El *pedículo alantoideo* se compone de un divertículo del intestino posterior, el denominado *conducto alantoideo,* y de los vasos umbilicales que discurren a lo largo de éste.

Además, al principio de la vida intrauterina, una parte del tubo intestinal suele sobresalir externamente a través de la abertura umbilical, pero a medida que se desarrolla la pared abdominal el ombligo se cierra y el tubo intestinal normalmente entra por completo en la cavidad abdominal.

A continuación, el conducto vitelino y el conducto alantoideo se obliteran y se atrofian. Sin embargo, los vasos umbilicales persisten y aumentan de calibre. Estos vasos, agrupados en un pedículo, forman los elementos esenciales del cordón umbilical.

Después del nacimiento, el segmento de cordón que queda adherido al feto se seca y cae. En su punto de implantación queda una pequeña herida que cicatriza. Los vasos umbilicales se retraen y se obliteran de forma progresiva, desde el ombligo hacia el hígado en lo que atañe a la vena umbilical y desde el ombligo hacia su tronco de origen en lo que concierne a las arterias. Se transforman así en cordones fibrosos que se adhieren al borde inferior del anillo umbilical.

Ésta es la disposición considerada hasta ahora como normal, según hemos observado en general. Sin embargo, no es constante, e incluso podría considerarse excepcional según Grégoire. Este autor ha comprobado, en la mayor parte de sus observaciones, que los cuatro cordones fibrosos que resultan de la obliteración de los vasos y del uraco se resuelven con mayor frecuencia en una intrincada red de fibrillas, que se adhieren al contorno del anillo y obturan su luz completamente. Sin embargo, el examen de los cortes sagitales parece demostrar que esta adherencia sólo se produce, en general, en la parte inferior del anillo.

Estos datos embriológicos permiten comprender la configuración del ombligo, su estructura y la manera en que se producen las hernias umbilicales.

CONFIGURACIÓN EXTERNA. El ombligo se halla deprimido y se sitúa un poco inferior a la mitad de la altura de la pared abdominal, frente a la cuarta vértebra lumbar en el sujeto en decúbito y frente al disco intervertebral entre la cuarta y quinta vértebras lumbares o frente a una u otra de dichas vértebras en el sujeto de pie (Senneville). El

fondo de la depresión umbilical, que circunscribe un rodete cutáneo, está ocupado por una eminencia, el tubérculo umbilical, que se separa del rodete cutáneo periférico por medio de un surco circular denominado *surco umbilical* (fig. 301). En el centro del tubérculo umbilical se halla la cicatriz umbilical.

■ **ESTRUCTURA.** El ombligo se compone de un anillo fibroso cubierto anteriormente por los tegumentos y posteriormente por el tejido subperitoneal y el peritoneo (fig. 301).

1. Anillo umbilical. Redondeado o elíptico, el anillo umbilical se halla excavado en la línea alba. En gran parte está ocupado por el uraco y por los cordones fibrosos vasculares soldados entre sí y al borde del anillo.

La parte del orificio del anillo umbilical que el uraco y los vasos dejan libre está ocupada por una pequeña masa adiposa, cubierta anteriormente por la piel del tubérculo umbilical.

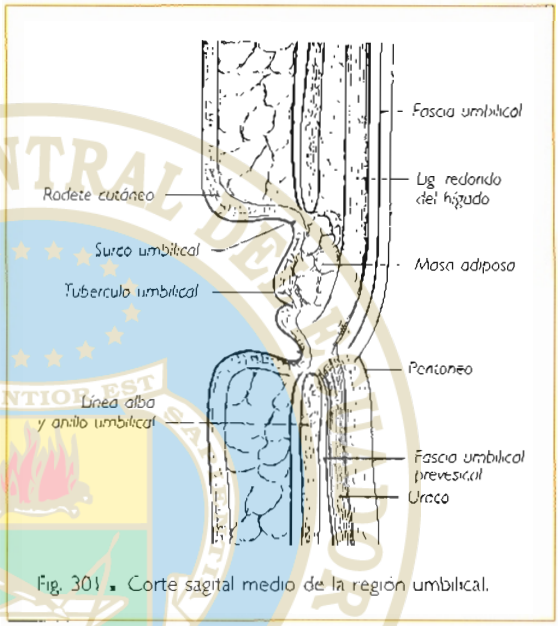

Fig. 301 . Corte sagital medio de la región umbilical.

2. Tegumentos. La piel se adhiere fuertemente al anillo umbilical y forma por sí misma el fondo de la cicatriz umbilical. Se halla duplicada superficialmente al anillo por un panículo adiposo, una fascia superficial y una capa de tejido celular subcutáneo. Estas diferentes capas se detienen a lo largo del anillo umbilical precisamente a causa de la adherencia entre éste y la cara profunda de la piel.

El rodete cutáneo está determinado por el panículo adiposo que rodea la depresión umbilical.

3. Peritoneo y fascia umbilical. El ombligo está tapizado posteriormente por el peritoneo y por el tejido celular subperitoneal.

El uraco, las arterias umbilicales y la vena umbilical discurren en el espesor de la capa celular subperitoneal. Ahora bien, mientras que el uraco y las arterias umbilicales sólo forman un ligero relieve en la pared, la vena umbilical ocupa el borde libre del ligamento falciforme y sobresale cada vez más en la cavidad peritoneal a medida que se aleja del ombligo.

Las relaciones del peritoneo con la cicatriz umbilical son variables. Algunas veces, la serosa está separada del anillo y del tejido cicatrizal por una capa delgada de tejido celular subperitoneal, que permite aislarla fácilmente. Por lo general, a ambas partes del repliegue formado por la vena umbilical, el peritoneo está adherido al anillo, así como al extremo umbilical del uraco y a los cordones fibrosos de origen vascular.

El peritoneo puede presentar una depresión enfrente del orificio del anillo umbilical.

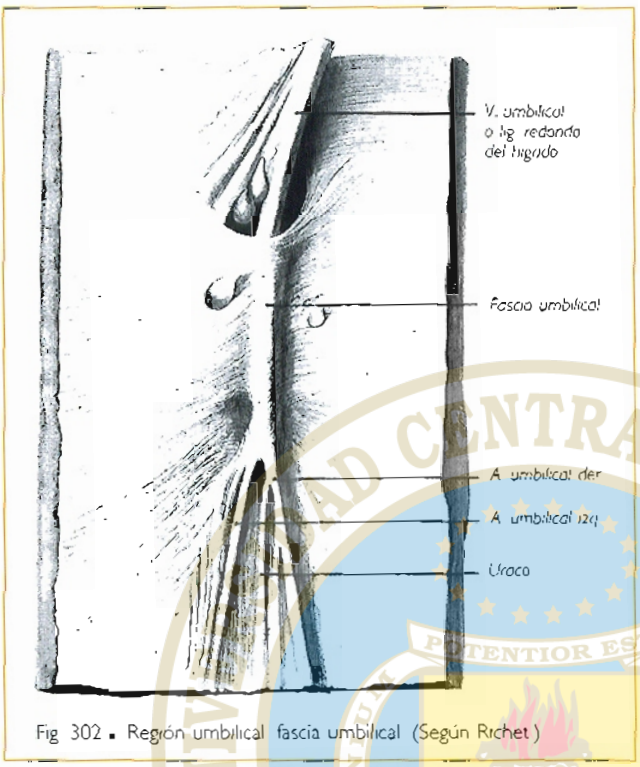

Fig. 302 ▪ Región umbilical: fascia umbilical. (Según Richet.)

En el tejido subperitoneal, se diferencia muy frecuentemente una lámina fibrosa situada posterior a los vasos umbilicales, entre éstos y el peritoneo (fig. 302). Las fibras transversales de esta lámina, conocida según Richet con el nombre de *fascia umbilical,* se confunden a cada lado con la vaina del músculo recto del abdomen, a 1 cm aproximadamente o a un través de dedo de la línea media. Sus bordes superior e inferior suelen hallarse poco diferenciados. El borde superior se pierde en el tejido subperitoneal dos o tres traveses de dedo superiormente al ombligo. El borde inferior se detiene superior o inferiormente, o bien a la altura del orificio del anillo umbilical (Sachs). En el primer caso, la fascia cubre por completo el ombligo impidiendo la formación de una hernia. En los otros casos, el orificio del anillo umbilical está en parte o en su totalidad descubierto (figura 301). El peritoneo presenta entonces muy a menudo, enfrente de la parte descubierta del anillo y por fuera del repliegue de la vena umbilical, una depresión que puede ser el principio de una hernia umbilical.

C. Región inguinal

LÍMITES. La región inguinal, que es de forma triangular, está limitada: inferiormente, por el ligamento inguinal, es decir, por una línea trazada desde la espina ilíaca anterior superior hasta el tubérculo del pubis; superiormente, por una horizontal tangente a la espina ilíaca anterior superior; medialmente, por el borde lateral del músculo recto del abdomen, en el intervalo comprendido entre las dos líneas precedentes.

FORMA EXTERNA. La región inguinal está en gran parte ocupada por una depresión amplia y poco profunda: la *meseta supraínguinal.* Esta meseta, que ha sido adecuadamente descrita por Gerdy, es triangular.

Sus tres lados son curvos: el lado superior convexo inferiormente, corresponde al límite inferior de la porción muscular del músculo oblicuo externo del abdomen; el lado medial, convexo lateralmente, está formado por la eminencia del músculo recto del abdomen; el lado inferior, cóncavo superiormente, se confunde con el pliegue de la ingle. La existencia de la meseta supraínguinal se debe a que la pared se adelgaza, ya que la parte muscular del músculo oblicuo externo del abdomen es sustituida por una delgada lámina aponeurótica.



Fig. 303 ▪ Región inguinal. Se han reclinado los planos superficiales y la fascia del músculo oblicuo externo del abdomen. Se muestran la aponeurosis de este músculo y el anillo inguinal superficial.

CONSTITUCIÓN

1. Plano superficial. Vasos y nervios supraaponeuróticos. Profundos a la piel se encuentran sucesivamente un panículo adiposo, una fascia superficial y una capa de tejido celular subcutáneo (figs. 303 y 304).

La fascia superficial se adhiere inferiormente al ligamento inguinal. Lo mismo ocurre con la fascia superficial de la región del triángulo femoral, de tal manera que las capas celulares subcutáneas de las dos regiones, subyacentes a la fascia superficial, son independientes una de otra (fig. 304).

La capa celular subcutánea contiene las ramificaciones de las arterias epigástrica superficial y circunfleja ilíaca superficial, las venas correspondientes y algunos filetes nerviosos procedentes de los ramos cutáneos laterales y anteriores de los nervios intercostales, iliohipogástrico e ilioinguinal.

2. Aponeurosis. Los planos superficiales, una vez disecados, muestran la aponeurosis del músculo oblicuo externo del abdomen a través de una fina capa fibrocelular, que constituye la fascia de revestimiento del músculo. La aponeurosis se prolonga hacia la parte inferomedial de la región, a través del escroto, donde forma, en la superficie del cremáster, una capa fibrocelular distinta de la capa celular subcutánea.

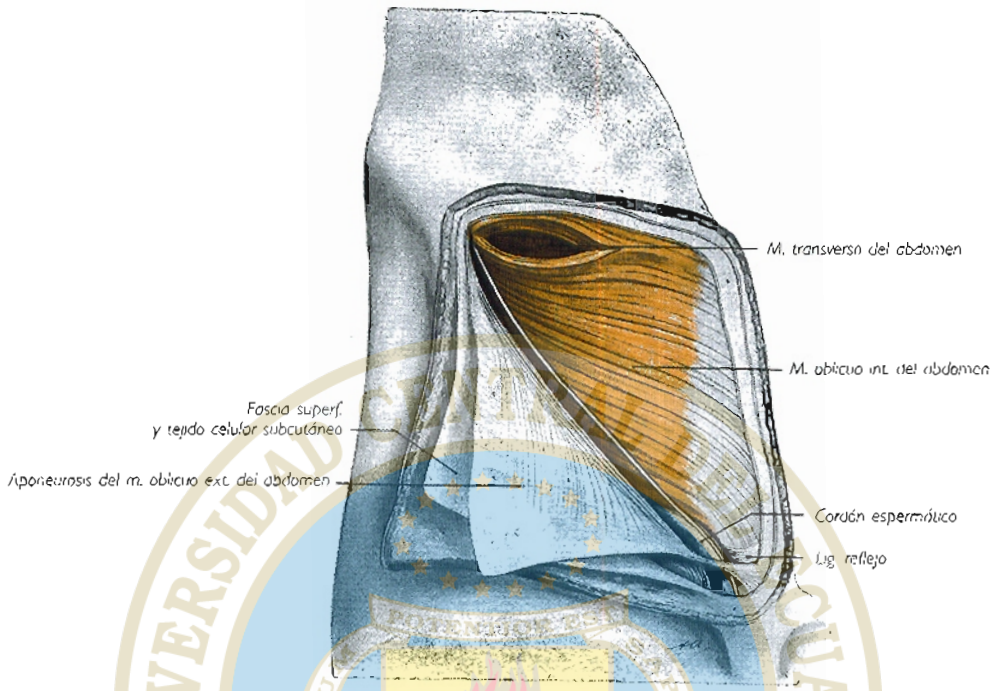

Fig. 304 ▪ Región inguinal. Se han reclinado los planos superficiales y la aponeurosis del músculo oblicuo externo del abdomen. Se muestra el músculo oblicuo interno del abdomen y, a través de una incisión, el músculo transverso del abdomen.

3. Capas subaponeuróticas. Conducto inguinal. Los planos subyacentes a la aponeurosis se disponen de modo que dejan entre sí un intersticio atravesado por el cordón espermático en el hombre y por el ligamento redondo del útero en la mujer. Este intersticio se denomina *conducto inguinal.*

En el conducto inguinal se describen cuatro paredes (anterior, posterior, superior e inferior), así como dos orificios abiertos en las paredes anterior y posterior del conducto (fig. 305).

a) PARED ANTERIOR Y ANILLO INGUINAL SUPERFICIAL. La pared anterior es mucho más gruesa lateral que medialmente, pues está constituida en sentido lateral por los tres músculos anchos de la pared abdominal (oblicuo externo, oblicuo interno y transverso del abdomen), mientras que medialmente la aponeurosis tendinosa del músculo oblicuo externo del abdomen forma por sí sola la pared anterior.

El *anillo inguinal superficial* está comprendido entre dos haces tendinosos del músculo oblicuo externo del abdomen, los pilares medial y lateral del anillo inguinal, que se dirigen uno al tubérculo del pubis del mismo lado y otro al ángulo y al tubérculo del pubis del lado opuesto. Este orificio es alargado de superior a inferior y de lateral a medial. Su extremo superior, más delgado, está redondeado por las fibras intercolumnares del músculo oblicuo externo del abdomen (fig. 307).

b) PARED INFERIOR. La pared inferior del conducto inguinal está formada por el ligamento inguinal (fig. 306, B y C).

c) PARED SUPERIOR. Los haces más inferiores de los músculos oblicuo interno y transverso del abdomen cruzan el cordón espermático o el ligamento redondo del útero pasando superiormente a ellos y formando la parte lateral de la pared superior del conducto inguinal (fig. 307). Medialmente a este cruce, la pared superior corresponde al intersticio comprendido entre el músculo oblicuo externo del abdomen y el músculo oblicuo interno del abdomen (fig. 306, B y C).

d) PARED POSTERIOR. Grégoire incluye acertadamente, en la constitución de esta pared, el ligamento reflejo junto con la hoz inguinal, el ligamento de Henle y la *fascia transversalis*.

En la parte medial del conducto se encuentran estos cuatro planos fibrosos o tendinosos superpuestos de anterior a posterior, en el orden en que los hemos enumerado. Estos planos no presentan la misma extensión y desaparecen uno tras otro de medial a lateral; finalmente, la *fascia transversalis* forma por sí sola la parte lateral de la pared posterior del conducto inguinal.

El *ligamento reflejo* procede del músculo oblicuo externo del abdomen del lado opuesto, pasa posterior al pilar medial y termina en el pubis, desde el ángulo hasta el tubérculo, en el tubérculo y en el pecten del pubis.

La *hoz inguinal* o *tendón conjunto* es una lámina tendinosa procedente de la reunión de las fibras de los músculos oblicuo interno y transverso del abdomen que han bor-



Fig. 305. Pared posterior del conducto inguinal, se ha extirpado el peritoneo (esquema).

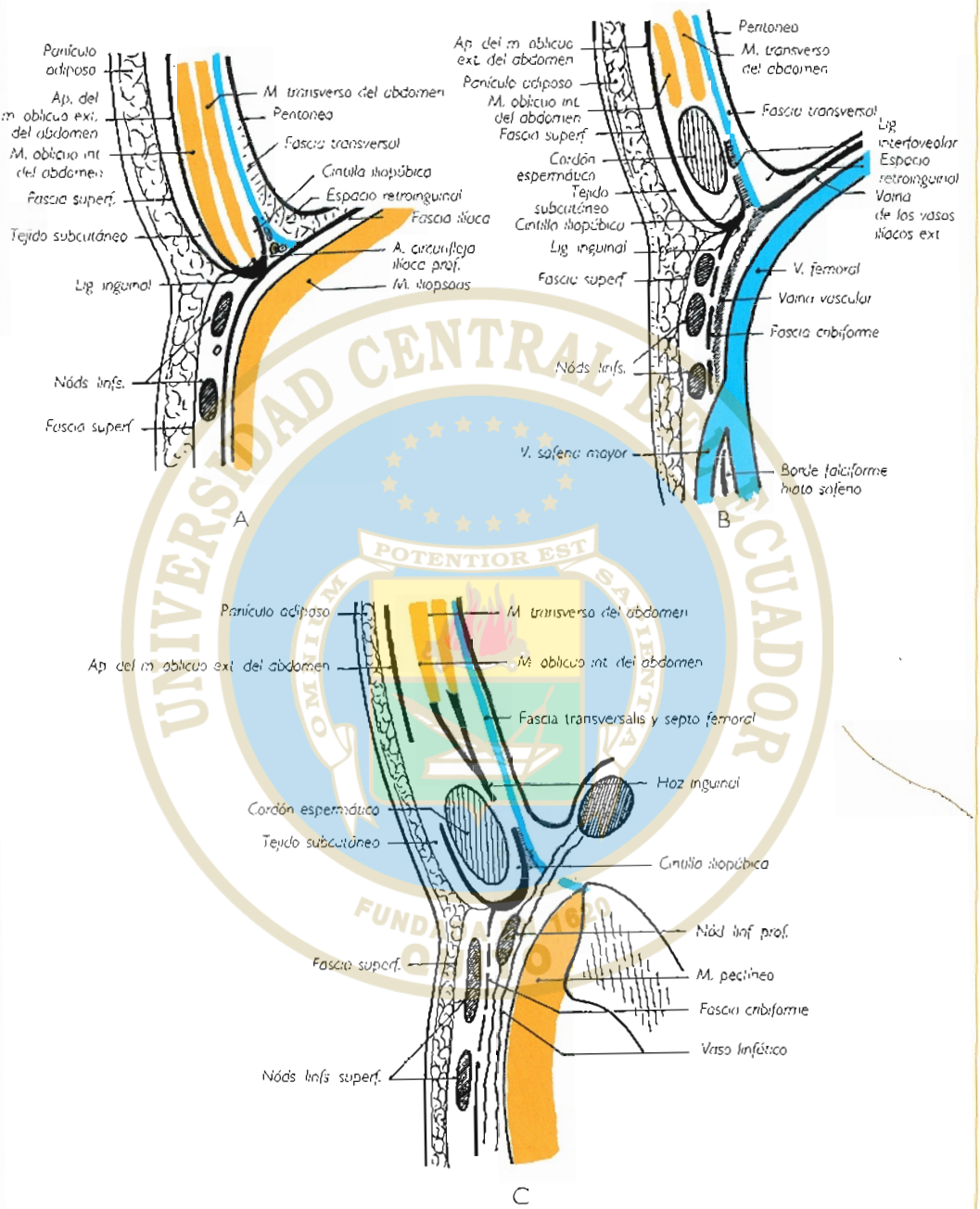

Fig. 306 • Cortes sagitales de las regiones inguinal y femoral. A) El corte pasa lateralmente al anillo inguinal profundo. B) El corte pasa medialmente a ese anillo e interesa la arteria femoral. C) El corte es medial al anterior y pasa por la celda linfática del conducto femoral. Ap., aponeurosis.

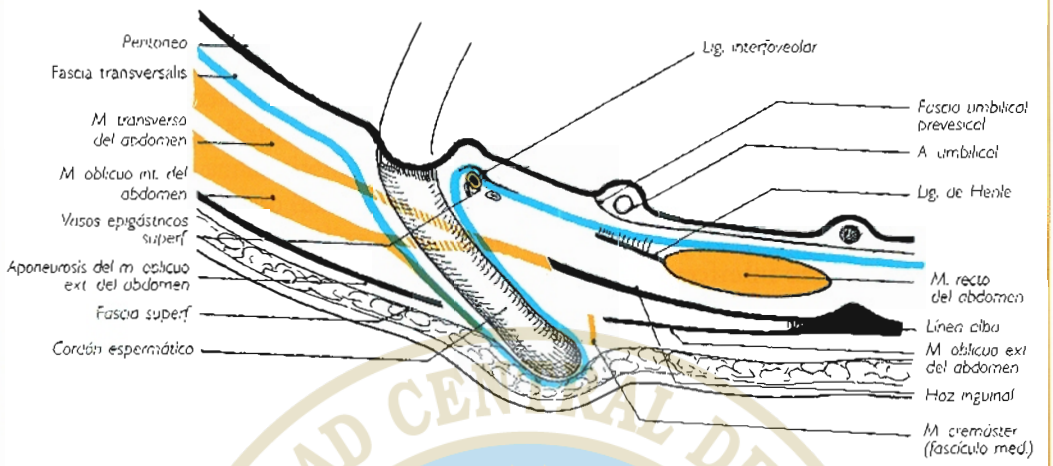

Fig. 307 • Corte de la región inguinal paralelo al ligamento inguinal (esquema). (Modificado de Grégoire.) El uraco, situado posterior a la línea alba, está indicado por un trazo circular.

deado el cordón espermático o el ligamento redondo del útero (fig. 307). Esta lámina tendinosa, oblicua inferior y medialmente, termina en el pecten del pubis, en el tubérculo del pubis y en el ángulo del pubis, anterior al músculo recto del abdomen y posterior a las fibras del músculo oblicuo externo del abdomen. La hoz inguinal es más extensa lateralmente que el ligamento reflejo (figs. 306 y 307).

El *ligamento de Henle* está situado en el mismo plano que el tendón del músculo recto del abdomen, del que constituye una expansión lateral. Desciende lateralmente a este tendón y termina en el tubérculo del pubis y en el pecten del pubis.

La *fascia transversalis* tapiza la cara profunda de la capa musculotendinosa de la pared anterolateral del abdomen. Está situada, en la región del conducto inguinal, posterior al músculo transverso del abdomen, a la hoz inguinal, al ligamento de Henle y al músculo recto del abdomen (fig. 307).

A la altura del anillo inguinal profundo, la *fascia transversalis* se invagina en el conducto inguinal y forma la vaina fibrosa del cordón, denominada *fascia espermática interna*.

Los vasos epigástricos inferiores discurren anteriormente a la *fascia transversalis*.

La *fascia transversalis* está reforzada por el ligamento interfoveolar y por la cintilla iliopúbica (fig. 306).

El *ligamento interfoveolar* nace del extremo lateral de la línea arqueada, desciende posterior a los vasos epigástricos inferiores (Grégoire) hacia el anillo inguinal profundo, rodea el cordón espermático o el ligamento redondo del útero pasando inferior a ellos y se pierde en la *fascia transversalis* lateralmente al anillo inguinal profundo.

La *cintilla iliopúbica* se extiende desde la espina ilíaca anterosuperior hasta el tubérculo del pubis y la línea alba. Se extiende posteriormente y a lo largo del ligamento inguinal, del que forma parte, y pasa en sentido inferior al anillo inguinal profundo. Cuando alcanza el borde lateral de la hoz inguinal, sus fibras se separan en dos gru-

pos: unas se dirigen con el ligamento inguinal hasta el tubérculo del pubis; otras, posteriores a la hoz inguinal, al ligamento de Henle y al músculo recto del abdomen, se extienden hasta la línea alba.

La cintilla iliopúbica se adosa a la *fascia transversalis,* que es posterior a ella, salvo a lo largo de la parte lateral del ligamento inguinal. En esta región, la *fascia transversalis* se separa del ligamento inguinal y limita con él y con la fascia ilíaca, situada inferiormente, un estrecho espacio prismático triangular en el cual discurren los vasos circunflejos ilíacos profundos (Gilis) (fig. 306, A).

Entre el ligamento interfoveolar lateralmente, la hoz inguinal medialmente y el ligamento inguinal inferiormente, la pared posterior se reduce a la *fascia transversalis:* es el *punto débil de la pared* (fig. 305).

e) ORIFICIOS DEL CONDUCTO INGUINAL. Hemos indicado antes la situación y los límites del anillo inguinal superficial.

En profundidad, el conducto inguinal se abre, a un través de dedo, superior y un poco medialmente a la mitad del ligamento inguinal. Su borde libre está formado por la reflexión de la *fascia transversalis,* que se invagina en el conducto. Inferiormente, este borde corresponde al asa del ligamento interfoveolar y al ligamento inguinal (fig. 305). El peritoneo que cubre este orificio forma la fosa inguinal lateral.

f) CONTENIDO DEL CONDUCTO INGUINAL. El conducto inguinal contiene el cordón espermático o el ligamento redondo del útero, así como los ramos genitales de los nervios iliohipogástrico, ilioinguinal y genitofemoral.

En el hombre, el cordón espermático está recubierto por una prolongación de la *fascia transversalis.* El ramo genital de los nervios iliohipogástrico e ilioinguinal desciende anterior al cordón y a su vaina; el del nervio genitofemoral desciende posteriormente. También posterior al cordón y a su vaina discurre la arteria cremastérica, rama de la arteria epigástrica inferior.

g) PERITONEO Y FASCIA PROPIA. El peritoneo está separado de la *fascia transversalis* por un tejido celuloadiposo subperitoneal.

Ya hemos descrito las fosas inguinales y los pliegues peritoneales que las limitan. Recordemos que la fosa inguinal lateral se corresponde con el anillo inguinal profundo.

El peritoneo que tapiza la cara profunda de la región se refleja desde la pared abdominal hasta la fosa ilíaca, describiendo una curva que da a esta parte del peritoneo la forma de un canal cóncavo superior y posteriormente. La inflexión del peritoneo, desde la pared abdominal anterior hasta la fosa ilíaca, es tal que la serosa peritoneal contacta con las partes blandas de la fosa ilíaca 1 o 1,5 cm superiormente al ligamento inguinal. El peritoneo limita así, con el ángulo diedro formado por la *fascia transversalis* anteriormente y la fascia ilíaca inferiormente, un intervalo prismático triangular, lleno de tejido celuloadiposo subperitoneal, denominado *espacio retroinguinal* (de Bogros) (fig. 306, A y B).

ANATOMÍA TOPOGRÁFICA DE LA CAVIDAD ABDOMINAL

La cavidad abdominal se extiende desde la cara inferior del diafragma hasta la pelvis menor, invade superiormente la caja torácica (región toracoabdominal) y se conti-

núa inferior y posteriormente en la pelvis mayor (región abdominopélvica). La raíz del mesocolon transverso, que se extiende transversalmente de un hipocondrio a otro, la divide en dos niveles: supra e inframesocólico (fig. 308).

Estos niveles de la cavidad abdominal se sitúan en relación con las regiones siguientes de la pared abdominal:

- El nivel supramesocólico se corresponde lateralmente con los hipocondrios derecho e izquierdo, y en el centro con la región epigástrica.
- El nivel inframesocólico se corresponde lateralmente con las regiones inguinales y laterales derechas e izquierdas, y en el centro con las regiones umbilical y púbica o hipogástrica.

Por último, posteriormente, en situación retroperitoneal, la región lumbar se sitúa a ambos lados de la columna vertebral, como veremos más adelante.

A. Región toracoabdominal y nivel supramesocólico

Este nivel se divide en tres compartimientos: subfrénico derecho o hepático, situado en el hipocondrio derecho; subfrénico izquierdo o gastroesplénico, situado en el hipocondrio izquierdo, y celíaco o epigástrico. Los órganos situados en estos compartimientos no respetan sus límites.

El hígado desborda el hipocondrio derecho y cruza el epigastrio para prolongarse hasta el hipocondrio izquierdo; el estómago se extiende desde el hipocondrio izquierdo a la región epigástrica, y el duodenopáncreas desde la región celíaca al hipocondrio izquierdo.

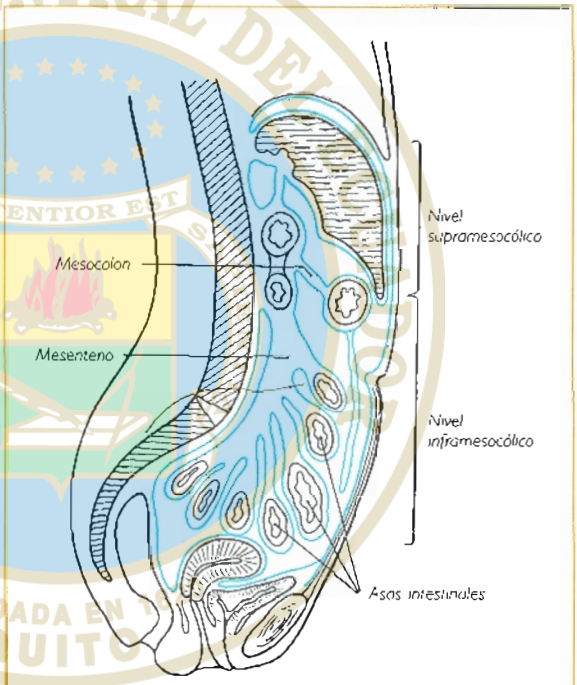

Fig 308 ▪ Niveles de la cavidad abdominal

B. Hipocondrio derecho y región subfrénica derecha

El compartimiento subfrénico derecho está ocupado por el hígado. Está limitado superiormente por la cúpula diafragmática, inferiormente por el colon transverso y su mesocolon transverso, y lateralmente por las inserciones costales del diafragma, que lo separan de los cuatro últimos espacios intercostales y del receso costodiafragmático de la pleura.

El hígado se amolda a las paredes de su compartimiento superior, posterior, anterior y lateralmente; inferiormente, su cara visceral, muy inclinada, cubre las vísceras subyacentes. Estudiaremos el lóbulo derecho del hígado y los órganos que se hallan en relación con él en el hipocondrio derecho.

La parte más elevada de la cara diafragmática del hígado alza la cúpula diafragmática, que la separa de la base del pulmón derecho y de la pleura diafragmática; culmina a la altura de la novena vértebra torácica y se incurva a la izquierda bajo la depresión cardíaca del diafragma, que la separa de la cara inferior del corazón.

Del vértice redondeado del hígado parten dos vertientes: la vertiente anterior del lóbulo derecho del hígado desborda ligeramente en sentido inferior el arco costal, del cual lo separan las inserciones imbricadas del diafragma y el músculo transverso del abdomen.

La vertiente derecha del hígado es enteramente subcostal, en una altura de 5 a 6 cm, desde la octava a la duodécima costilla. Está separada de la pared por las fibras verticales del diafragma. Entre la pared y el diafragma se insinúa el receso pleural, cuyas hojas parietal y visceral se hallan aplicadas una sobre otra, impidiendo que el pulmón descienda inferiormente a la octava costilla. La cara diafragmática de este compartimiento no presenta relación lateral con el pulmón, que queda situado superiormente a ésta.

La cara visceral del lóbulo derecho del hígado forma, en el sujeto erguido, una especie de alero que recubre los órganos situados inferiores a él y superiores al mesocolon transverso.

La vesícula biliar, que es el órgano más medial del compartimiento derecho, ocupa la fosa de la vesícula biliar. El fondo de la vesícula sobresale del borde inferior del hígado en la intersección del arco costal y el borde lateral del músculo recto del abdomen.

Lateralmente a la vesícula, tres vísceras, situadas de anterior a posterior, imprimen su relieve en la cara visceral del hígado: anteriormente, apoyada contra la pared toracoabdominal, la flexura cólica derecha; posterior y medialmente a ésta, la porción descendente del duodeno; por último, la cara anterior del riñón derecho, que se aplica contra la pared lumbar. Estudiaremos el riñón con la región lumbar y el duodeno con la región epigástrica.

Posteriormente al porta hepático, el proceso papilar del tubérculo caudado se inclina sobre el orificio omental y el vestíbulo de la bolsa omental.

El compartimiento hepático se halla cerrado posteriormente. La porción posterior de la cara diafragmática del hígado se adhiere a la pared abdominal posterior y a los pilares del diafragma. Esta adherencia constituye el ligamento coronario, seguido lateralmente por los ligamentos triangulares.

La fosa de la vesícula biliar termina posteriormente en el porta hepático; más posteriormente, la porción posterior de la cara diafragmática del lóbulo derecho se adhiere a la pared por medio del ligamento coronario, englobando la vena cava inferior. Esta vena está situada en el fondo de la región celíaca, contra el músculo psoas mayor y el lado derecho de las vértebras lumbares. La glándula suprarrenal derecha se insinúa entre la vena cava inferior y el hígado.

A la izquierda de la vena cava inferior se halla el lóbulo caudado. La impresión de la aorta sobre el hígado pertenece también a la región celíaca.

Entre la cara diafragmática del hígado y el diafragma existe un espacio de deslizamiento interhepatofrénico dividido en dos partes y tabicado por el ligamento falciforme, que une la cara diafragmática del hígado con el diafragma y con la pared abdominal anterior hasta el ombligo. Posteriormente, el ligamento tiene continuidad con

los ligamentos coronario y triangular derecho; el espacio de deslizamiento interhepatofrénico pasa a continuación anterior al riñón y alcanza, inferiormente al hígado, la flexura cólica derecha, siguiendo después por el canal cólico lateral. Ése es el camino que siguen los abscesos subfrénicos derechos.

C. **Hipocondrio izquierdo y región subfrénica izquierda** (fig. 309)

Limitada por la cúpula diafragmática, la región subfrénica izquierda es menos alta que la derecha. El colon transverso y su mesocolon transverso la limitan inferiormente, y la pared torácica anterior y lateralmente. Medialmente, la región comunica ampliamente con la región celíaca.

El compartimiento subfrénico izquierdo o gastroesplénico está ocupado por la mayor parte del estómago, el bazo y la cola del páncreas.

El estómago, que es un órgano móvil, es de forma variable según los sujetos, su posición y su estado de repleción. En el hipocondrio izquierdo no se encuentra la totalidad del estómago, sino solamente el cuerpo y el fundus gástrico, que se hallan ocultos ambos bajo la parrilla condrocostal (espacio sonoro de Traube), es decir, bajo el extremo anterior de las costillas quinta a novena y sus cartílagos costales junto con los espacios intercostales correspondientes.

El fundus gástrico eleva el diafragma y está separado del vértice del corazón por el delgado espesor del centro tendinoso del diafragma.

El lóbulo izquierdo del hígado se insinúa anteriormente entre el estómago y el diafragma. Éste se interpone entre el receso pleural izquierdo, el borde inferior del pulmón izquierdo y el hígado.

El cuerpo del estómago continúa hacia la derecha por medio de su porción pilórica, saliendo así del hipocondrio propiamente dicho para entrar en la región epigástrica.

La cara posterior del estómago se corresponde posteriormente con la pared abdominal posterior por medio de la bolsa omental, que la separa de la glándula suprarrenal izquierda y ligeramente del riñón, del bazo y de la cola del páncreas.

El fundus gástrico se adhiere a la cara inferior del foliolo izquierdo del centro tendinoso del diafragma y a su pilar izquierdo. Esta adherencia es sólida gracias al ligamento gastrofrénico que fija el fundus gástrico, mientras que el resto del estómago es móvil.

El bazo ocupa la parte superior y lateral del compartimiento subfrénico izquierdo. Está enteramente oculto por el estómago, que lo aplica contra el diafragma y lo separa del receso pleural izquierdo, que desciende inferiormente hasta la duodécima costilla.

Por medio del diafragma, de la pleura y del pulmón izquierdo, el bazo, paralelo a la décima costilla, se extiende entre los espacios intercostales octavo y décimo.

Posterior y medialmente, el bazo se apoya sobre la glándula suprarrenal y la parte superolateral del riñón izquierdo. Su cara cólica reposa sobre la flexura cólica izquierda y sobre el ligamento frenocólico izquierdo.

La cola del páncreas es el tercer órgano del compartimiento subfrénico izquierdo. Es el más posterior. El estómago es anterior a la cola del páncreas, de la que se halla separado por la bolsa omental, y el bazo está situado en su extremo izquierdo. El ligamento pancreatoesplénico une estos dos órganos (fig. 310).

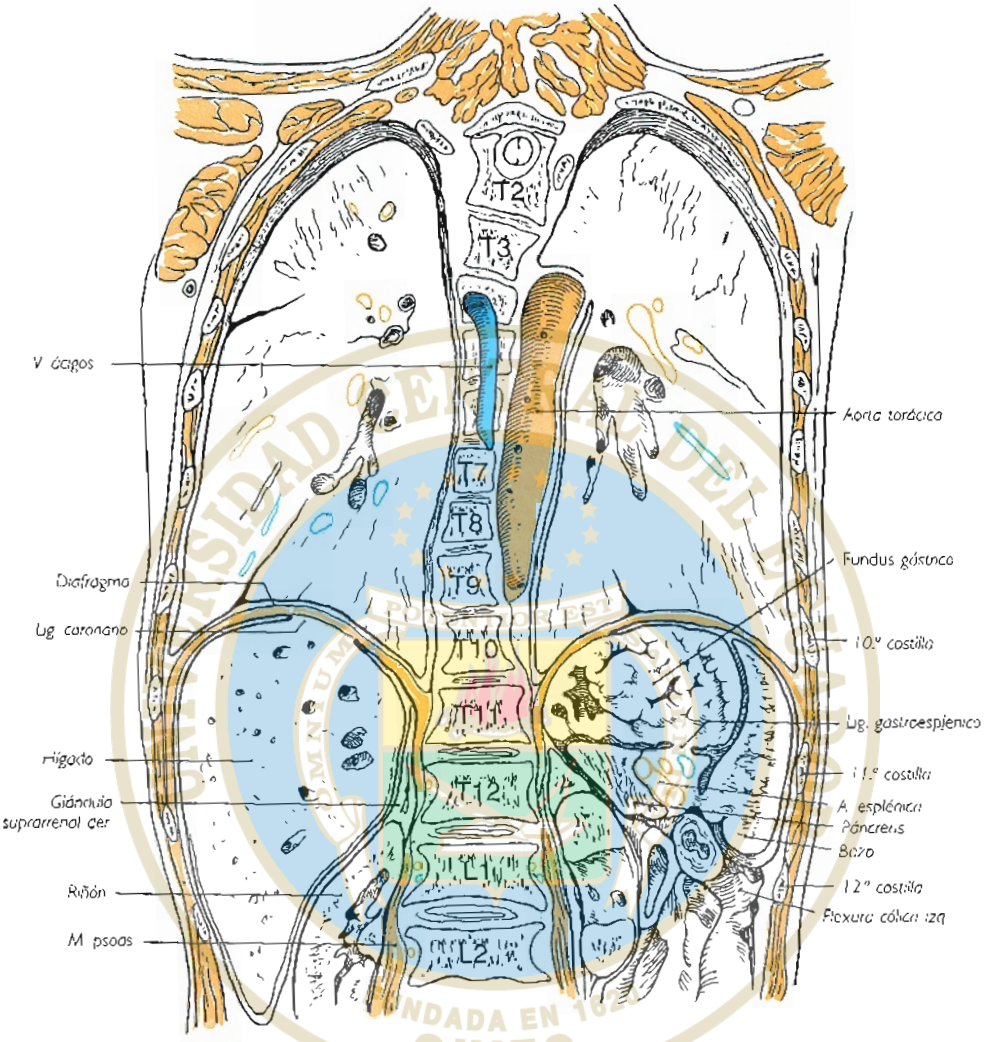

Fig 309 • Corte frontal del tórax y del abdomen que pasa por el plano vertebral. Se muestran los dos compartimientos subfrénicos, derecho e izquierdo.

En el compartimiento subfrénico izquierdo, la cola del páncreas está unida al riñón por el mesocolon ascendente, y los vasos esplénicos la cruzan antes de penetrar en el ligamento gastroesplénico.

Entre el estómago y la cola del páncreas, el extremo izquierdo de la bolsa omental está representado posteriormente por el ligamento pancreatoesplénico y anteriormente por el ligamento gastroesplénico. Ambos se unen a lo largo del hilio del bazo.

Estudiaremos la bolsa omental más detalladamente al abordar la región epigástrica a la cual pertenece.

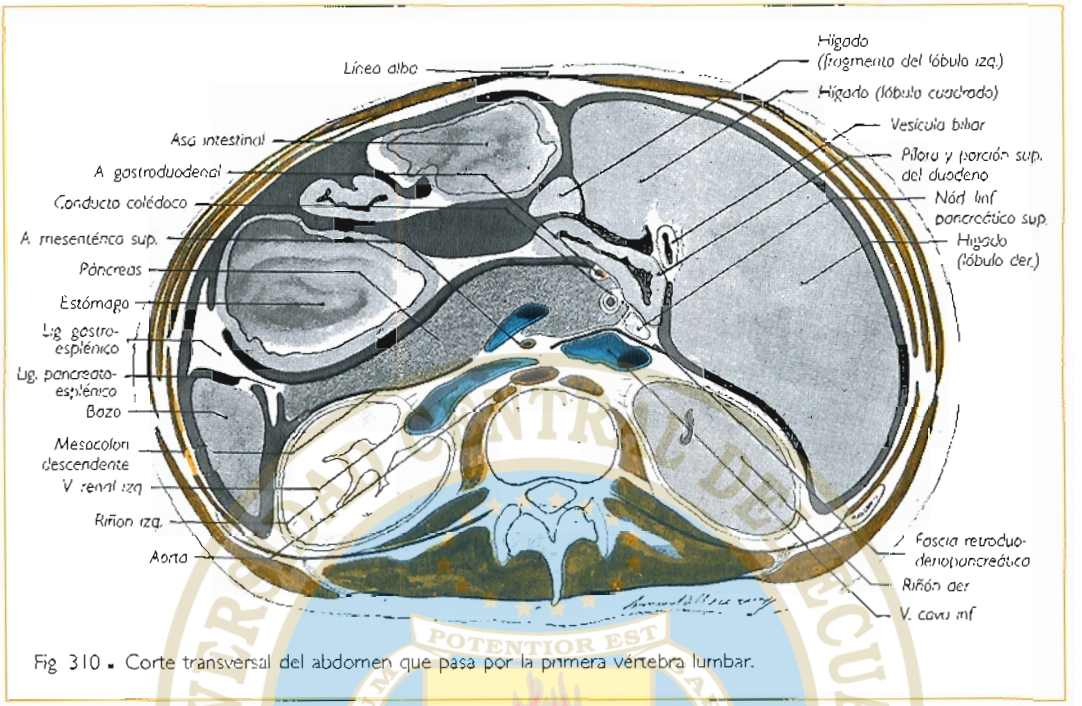

Fig. 310 ▪ Corte transversal del abdomen que pasa por la primera vértebra lumbar.

D. Región epigástrica y región celíaca

La región epigástrica se extiende entre los hipocondrios. Está desprovista de esqueleto protector; su pared anterior es muscular y triangular, y está formada por los músculos rectos del abdomen, que superiormente se fijan en la apófisis xifoides y lateralmente en los arcos costales.

El lóbulo izquierdo del hígado se extiende, como hemos señalado, de un hipocondrio al otro y de derecha a izquierda, recubriendo la curvatura menor del estómago y el omento menor. Sólo el fundus gástrico y el antro pilórico, que son inferiores a este techo hepático, se dirigen en sentido inverso, es decir, del hipocondrio izquierdo al derecho.

A diferencia de los hipocondrios, la región epigástrica no es propiamente toracoabdominal, sino solamente abdominal; de ahí proviene el nombre de *celíaca,* es decir, «del vientre».

El hígado, que desborda el hipocondrio derecho, aparece en la región epigástrica profundo a los músculos rectos del abdomen. Su borde inferior cruza oblicuamente la pared siguiendo una línea que se extiende desde el extremo anterior de la décima costilla derecha hasta el extremo anterior del séptimo espacio intercostal izquierdo.

Tanto el lóbulo izquierdo como el lóbulo derecho del hígado ocupan, por tanto, un lugar importante en la región epigástrica, cruzando su parte superior. La convexidad del lóbulo izquierdo, menos saliente que la del lóbulo derecho, presenta la impresión

cardíaca; en efecto, corresponde al corazón por medio del centro tendinoso del diafragma.

Posteriormente, la cara posterior del lóbulo izquierdo del hígado presenta, en la región celíaca, su porción media, el lóbulo caudado, la aorta y la huella de su impresión. Esta zona hepática está limitada a la izquierda por la fisura del ligamento venoso y la inserción del omento menor, que se corresponde con el pilar derecho del diafragma. Más allá de la fisura del ligamento venoso, a la izquierda, se halla la impresión esofágica, que forma con el diafragma el conducto hepatodiafragmático del esófago (Delmas y Roux).

Sobre la cara diafragmática del hígado se encuentra el ligamento falciforme, que limita a la derecha el espacio de deslizamiento interhepatofrénico izquierdo. Este espacio se encuentra ampliamente abierto en sentido inferior hacia la región celíaca, inferiormente al ligamento triangular y lateralmente al compartimiento subfrénico izquierdo.

La cara visceral del hígado cubre parcialmente, como hemos señalado, los órganos de la región celíaca. Posteriormente, el porta hepático se extiende transversalmente entre el extremo de la fosa de la vesícula biliar y la fisura del ligamento redondo. Estos dos surcos anteroposteriores limitan el lóbulo cuadrado, que cubre el antro pilórico, el píloro y la porción superior del duodeno.

El colon transverso, que es móvil, y su mesocolon transverso forman el suelo de la región epigástrica, sobre la cual reposa la porción pilórica del estómago, visible inferiormente al borde inferior del hígado.

La cara visceral del hígado cubre también el omento menor, que se halla inclinado superior y posteriormente. Se extiende desde la curvatura menor del estómago, el píloro y la porción superior del duodeno hasta el porta hepático, donde termina.

Posterior al omento menor se encuentra la bolsa omental, que constituye el divertículo central epigástrico de la cavidad peritoneal. Su pared posterior cubre el tronco celíaco y sus ramas.

La bolsa omental comunica con la gran cavidad peritoneal por medio del orificio omental (fig. 311). La bolsa omental está dividida en dos partes, el vestíbulo de la bolsa omental y la bolsa omental propiamente dicha, por medio de dos pliegues serosos sobreelevados por las arterias gástrica izquierda superiormente y hepática común inferiormente. Estos pliegues limitan un orificio, el orificio de la bolsa omental, que comunica el vestíbulo de la bolsa omental con la bolsa omental.

El orificio omental es una hendidura alargada superior e inferiormente, y abierta a la derecha, hacia la gran cavidad peritoneal. El borde derecho del omento menor contiene en su espesor el pedículo hepático, que lo limita anteriormente; el relieve de la vena cava inferior lo limita posteriormente; el proceso caudado del lóbulo caudado, superiormente; el ángulo de reflexión del peritoneo parietal sobre el omento menor, inferiormente. Este ángulo corresponde a la unión de las paredes superior y posterior de la porción superior del duodeno.

El orificio de la bolsa omental está limitado posterior y superiormente por el pliegue gastropancreático de la arteria gástrica izquierda, posteroinferiormente por el

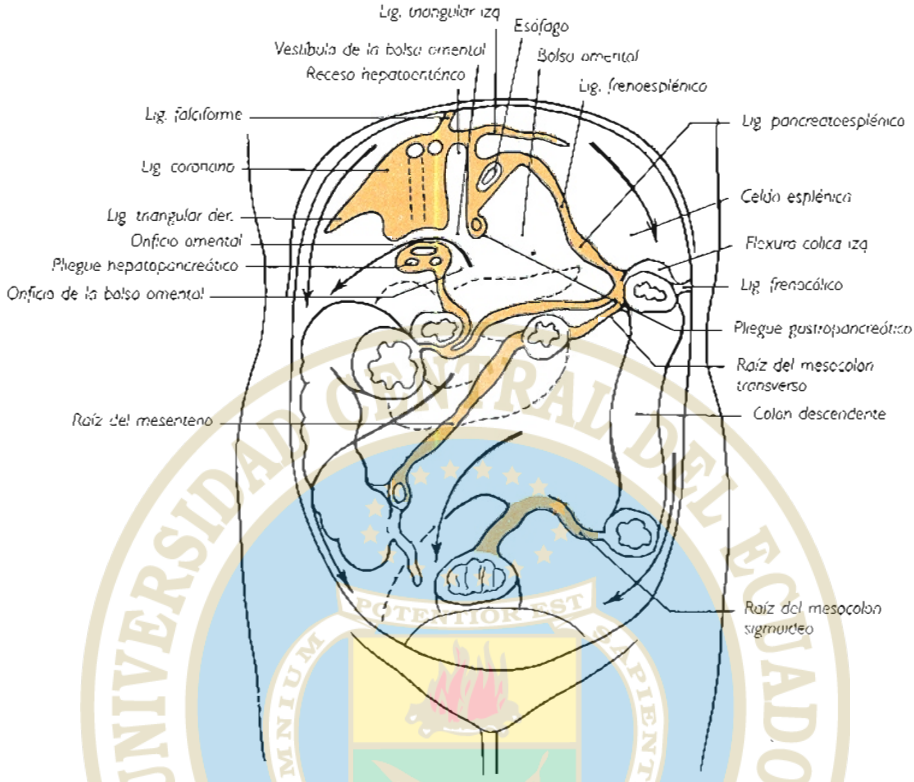

Fig. 311 . Cavidad peritoneal y sus divertículos

pliegue hepatopancreático de la arteria hepática común, y anteriormente por la curvatura menor del estómago.

El vestíbulo de la bolsa omental se extiende desde el orificio omental hasta el orificio de la bolsa omental. Su pared anterior está constituida por el omento menor, y su pared posterior por la pared abdominal posterior, entre la vena cava inferior y los pliegues gastropancreático y hepatopancreático. El vestíbulo se ensancha progresivamente de superior a inferior. Da origen en su parte superior a una prolongación que se sitúa posterior al hígado, entre el lóbulo caudado y el diafragma, hasta el ligamento coronario.

La bolsa omental propiamente dicha se extiende de derecha a izquierda, desde el orificio de la bolsa omental hasta el hilio del bazo. Está limitada superiormente por la reflexión del peritoneo parietal sobre el revestimiento seroso del estómago, e inferiormente por la soldadura de las dos láminas del omento mayor. La pared anterior de la bolsa omental se corresponde superiormente con la cara posterior del estómago e, inferiormente, inferior a la curvatura mayor del estómago, con las hojas anteriores del omento mayor. La pared posterior de la bolsa omental está en relación con el cuerpo

y la cola del páncreas, y a continuación con el riñón, la glándula suprarrenal izquierda y el diafragma.

El fondo de la región celíaca está formado por la mitad inferior de la undécima vértebra torácica, la duodécima vértebra torácica y la primera vértebra lumbar; esta última vértebra está cubierta por los pilares del diafragma y flanqueada por las glándulas suprarrenales derecha e izquierda.

La aorta emerge entre los dos pilares del diafragma y da origen inmediatamente a las arterias frénicas inferiores, y después al tronco celíaco. Éste se divide en tres ramas: gástrica izquierda, esplénica y hepática común. A cada lado, el tronco celíaco está rodeado por los ganglios celíacos, cuyas astas mediales reciben un ramo del nervio vago derecho y cuyas astas laterales reciben los nervios esplácnicos mayor y menor; el ganglio derecho también recibe el ramo frenicoabdominal del nervio frénico derecho.

La vena esplénica cruza a la aorta abdominal inferiormente al tronco celíaco, recibe la vena mesentérica inferior y constituye, al unirse a la vena mesentérica superior posteriormente al páncreas, la vena porta hepática.

Los nódulos linfáticos celíacos y preaórticos rodean también el tronco celíaco y drenan en la cisterna del quilo, posteriormente a la aorta abdominal.

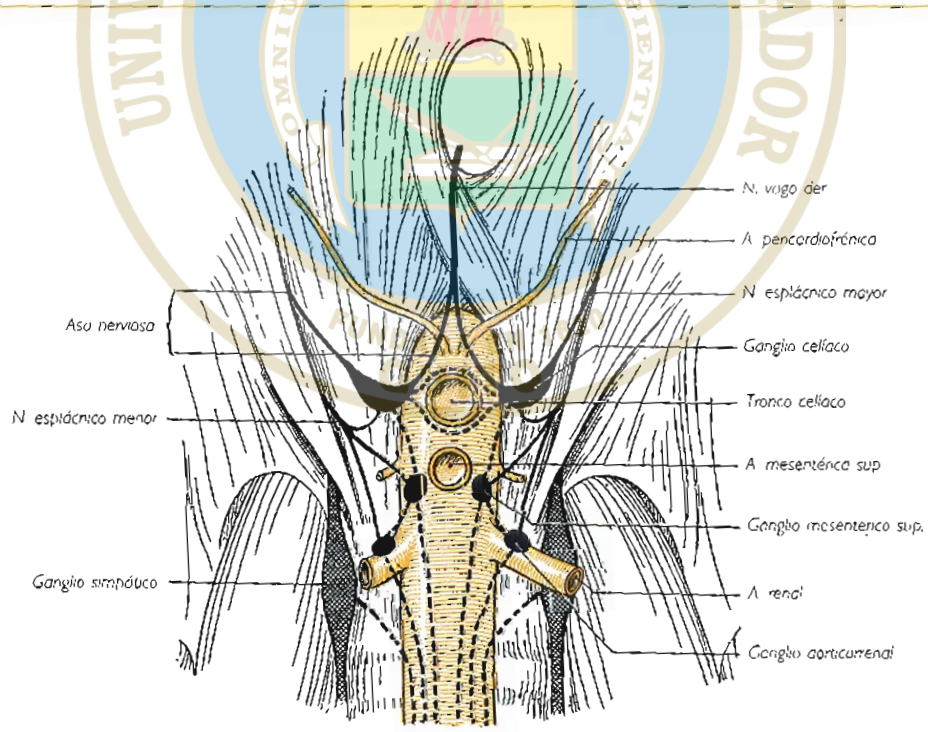

Fig. 312 ▪ Plexo celíaco

A 10 mm inferiormente al tronco celíaco, la arteria mesentérica superior nace frente a la primera vértebra lumbar y penetra inferiormente al istmo del páncreas; la volvemos a encontrar en el espacio inframesocólico.

El páncreas es el último elemento de la región. La cabeza, pero sobre todo el cuello y el cuerpo de la glándula, aparecen en el fondo de la bolsa omental, superiormente al mesocolon transverso que cruza su cara anterior, tapizada por el peritoneo (fig. 313).

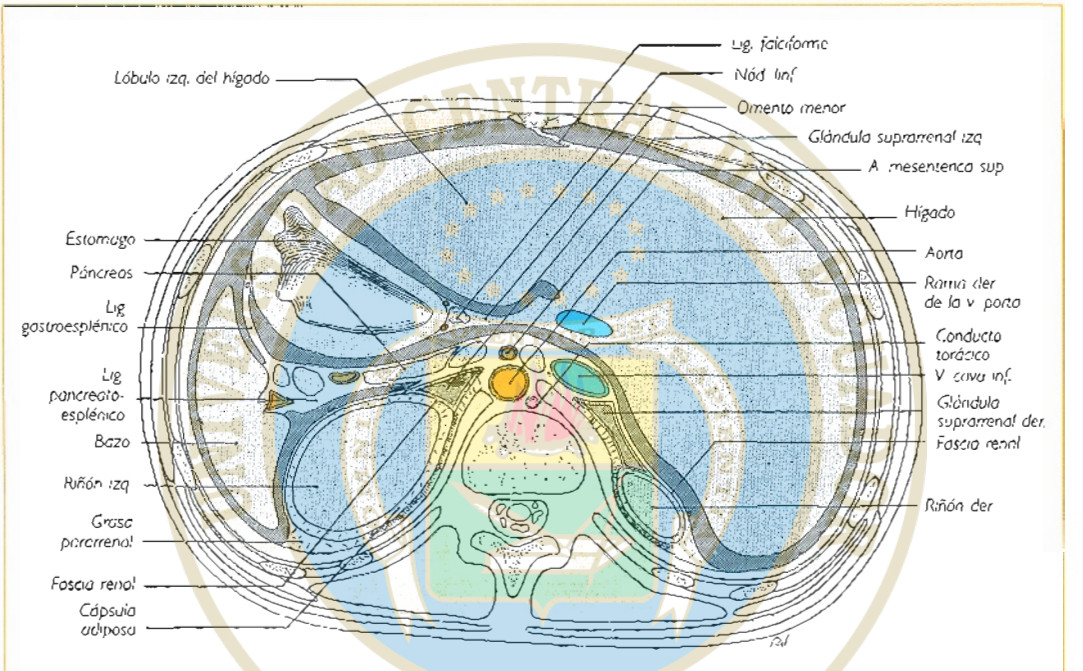

Fig. 313 ▪ Corte transversal del abdomen que pasa entre las vértebras lumbares primera y segunda

El extremo izquierdo de la bolsa omental está constituido posteriormente por el ligamento pancreatoesplénico, en el que discurren los vasos esplénicos; anteriormente, por el ligamento gastroesplénico, que contiene los vasos gástricos cortos y la arteria gastroomental izquierda. A lo largo del hilio del bazo, la hoja medial del ligamento gastroesplénico tiene continuidad con la hoja anterior del ligamento pancreatoesplénico.

E. Nivel inframesocólico

Se extiende inferiormente a la raíz del mesocolon transverso, que cruza la porción descendente del duodeno y la cabeza del páncreas, y asciende ligeramente, inferior al cuello, al cuerpo y a la cola del páncreas, hasta la flexura cólica izquierda.

Este mesocolon transverso es más o menos amplio según las dimensiones del colon transverso. Cuando éste es largo, recubre las asas intestinales. Cuando el colon transverso está situado en posición alta, el omento mayor cubre estas mismas asas (fig. 311).

La región inframesocólica está cruzada en diagonal por la raíz del mesenterio y, superiormente a la pelvis, por la raíz del colon sigmoideo. La raíz del mesenterio se extiende desde la flexura duodenoyeyunal, a la izquierda y superiormente, hasta la unión ileocecal.

1. Región profunda inframesocólica y supramesentérica. La región inframesocólica está dividida también en dos niveles desiguales por medio de la raíz del mesenterio, que es oblicua inferiormente y hacia la derecha.

El nivel superior, supramesentérico, es una dependencia de la gran cavidad peritoneal situada entre el mesocolon transverso y el colon transverso, que se despliega sobre las asas intestinales por una parte y la cara derecha abollonada del mesenterio por otra. Si bien en un principio es ancho a la derecha, entre la flexura cólica derecha y la terminación de la raíz del mesenterio, el fondo de la región se vuelve progresivamente más estrecho a medida que continúa hacia la izquierda y que su extremo alcanza medialmente la flexura duodenoyeyunal. Las asas ileales, que son verticales y más superficiales, ocupan la parte derecha del nivel inframesocólico, ocultando su fondo.

Éste se corresponde al principio con el mesocolon ascendente adosado a la pared, y después con la fascia de adosamiento prepancreática y con la segunda y tercera vértebras lumbares, anteriormente a las cuales se sitúan la aorta abdominal y a su derecha la vena cava inferior; las arterias mesentéricas superior e inferior nacen de la aorta a ambos lados de la porción horizontal del duodeno, aplicadas sobre la tercera o cuarta vértebras lumbares.

La arteria mesentérica superior, que nace un poco superior al nivel inframesocólico, enfrente de la primera vértebra lumbar, pero que después emerge inferior al istmo del páncreas, cruza su proceso uncinado y la porción horizontal del duodeno y penetra a la vez en el nivel inframesocólico y en la raíz del mesenterio. Éste es su segmento fijo.

La arteria mesentérica inferior nace de la aorta frente a la tercera vértebra lumbar, posterior a la porción horizontal del duodeno, de manera que queda incluida en la pinza arterial intermesentérica (figs. 311 y 314) y emerge rápidamente de la región.

La vena mesentérica superior sigue un trayecto inverso al de la arteria homóloga: la bordea, pasa anterior a ella y se sitúa a su derecha en el espesor del mesenterio.

2. Regiones umbilical e hipogástrica o púbica. El nivel inframesocólico corresponde superficialmente a las regiones umbilical e hipogástrica o púbica de la pared abdominal, así como a las regiones inguinales y laterales derechas e izquierdas. Estas regiones se extienden anterior y superiormente a partir de una línea vertical que une

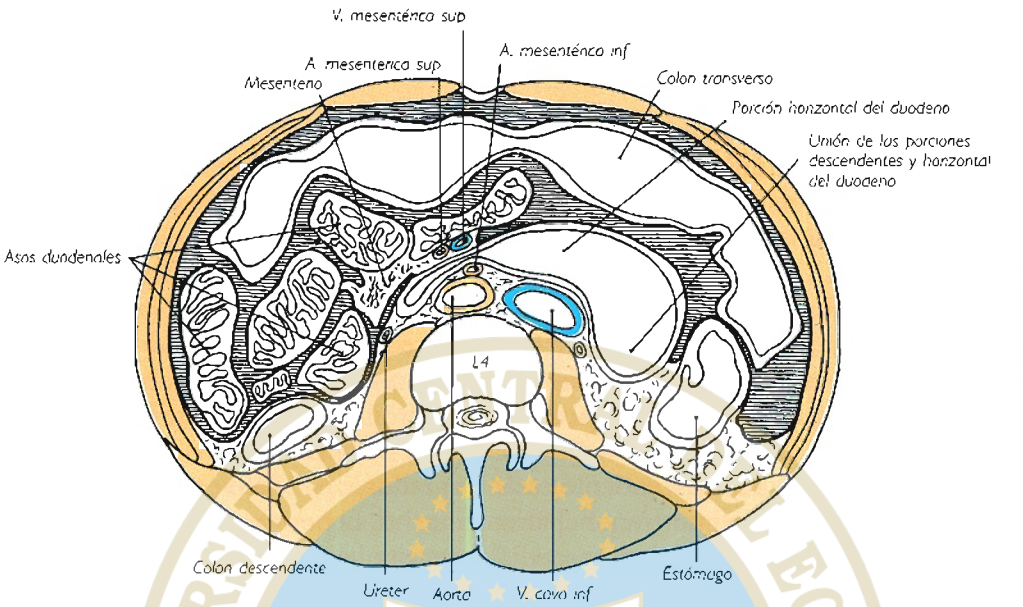

Fig 314 . Corte transversal del abdomen que pasa por la cuarta vértebra lumbar

el extremo de las décimas costillas con el borde superior del pubis; posteriormente, su plano profundo corresponde a las vértebras cuarta y quinta lumbares, a la terminación de la aorta abdominal y al origen de la vena cava inferior. Las dos regiones medias son, por lo tanto, mucho más altas anterior que posteriormente. Las regiones laterales o flancos limitan con la región umbilical, las regiones inguinales y la región hipogástrica o púbica.

La región umbilical y la región hipogástrica o púbica están ocupadas por las asas intestinales. Su masa pende del mesenterio, llenando la gran cavidad peritoneal inferiormente al mesocolon transverso hasta la pelvis.

Dado que el ciego y el colon ascendente están alojados en la región inguinal derecha y contra la región lateral derecha, y el colon descendente en la región inguinal izquierda, las asas intestinales ocupan la parte izquierda del abdomen, cubriendo el colon descendente y parte del colon sigmoideo, desbordándose de este modo sobre la región lateral izquierda.

Las asas intestinales están unidas a la pared posterior por el mesenterio. Éste es grueso y se halla plegado, al igual que las asas intestinales, a lo largo de su borde intestinal, mientras que su borde adherente es más corto, rectilíneo y oblicuo.

Las asas yeyunales siguen una dirección horizontal. Las primeras están cubiertas por el colon transverso, que bascula sobre ellas. Las asas ileales son verticales y se sitúan inferiores a las precedentes, en la amplia cavidad de la pelvis mayor, superiormente al mesocolon sigmoideo.

Posteriormente al peritoneo, la aorta se divide en las arterias ilíacas comunes derecha e izquierda a la altura de la cuarta vértebra lumbar. La vena cava inferior se sitúa a la derecha; es el resultado de la confluencia de las venas ilíacas comunes.

3. Regiones inguinal derecha y lateral derecha. El ciego, con el apéndice vermiforme, y el colon ascendente ocupan la región inguinal derecha y la región lateral derecha. Ambos son voluminosos, de mayor calibre que el colon descendente y más superficiales. Ocupan el ángulo diedro formado por el músculo psoas mayor medialmente y el músculo ilíaco posteriormente; los músculos de la pared anterolateral del abdomen los cubren anteriormente.

El colon ascendente suele hallarse totalmente adosado a la pared posterior por medio de la coalescencia de la hoja derecha de su mesocolon ascendente con el peritoneo parietal; esta adherencia lo hace fijo. El peritoneo parietal parte de la región lateral derecha, alcanza el borde derecho del colon y forma con él una ranura o incluso, cuando el ciego y el colon ascendente están dilatados, un canal vertical, que prosigue inferiormente el espacio interfrenohepático derecho. El peritoneo tapiza el ciego y el colon ascendente, alcanza su borde medial y reviste la pared posterior del abdomen hasta la raíz del mesenterio. Los vasos cólicos, el uréter y los vasos testiculares son posteriores a él.

Sin embargo, la adherencia del peritoneo no es completa; el ciego no se halla adosado, sino que deja posteriormente a él un receso peritoneal, denominado *receso retrocecal.*

4. Regiones inguinal izquierda y lateral izquierda. Ambos espacios están ocupados por el colon descendente y cubiertos por la masa de las asas intestinales que se interpone, como hemos señalado, entre la pared abdominal anterolateral y el colon descendente.

El colon descendente desciende desde la flexura cólica izquierda. Más alta y más profunda que la flexura cólica derecha, la flexura cólica izquierda se sitúa en el hipocondrio izquierdo.

El segmento ascendente del colon transverso cubre anteriormente el origen del colon descendente. Al igual que el colon ascendente, el colon descendente está enteramente adosado a la pared posterior del abdomen. Es de pequeño calibre y profundo, resultando más difícil de palpar a través de la pared abdominal que el colon ascendente.

La región inguinal izquierda está ocupada por el colon sigmoideo, que queda fijo hasta la raíz del mesocolon sigmoideo, cuya parte transversal se adhiere al estrecho superior de la pelvis.

5. Suelo de la cavidad abdominal. Cuando el colon sigmoideo es corto, la cavidad abdominal tiene continuidad con la de la pelvis menor, que puede contener asas intestinales. Cuando es largo, el mesocolon sigmoideo cierra inferiormente la cavidad abdominal y constituye su suelo. Este mesocolon sigmoideo forma de ese modo la «tapa» de la pelvis menor; se trata de una tapa móvil que permite a la cavidad abdominal comunicarse con la cavidad pélvica.

ÓRGANOS DE LA REGIÓN LUMBAR Y DE LA PELVIS MENOR

La región posterior del abdomen, o región lumbar, constituye una entidad anatómica: no sólo su pared difiere de la pared anterolateral del abdomen sino que recubre las vísceras retroperitoneales, que tienen un origen y una significación particulares. La cavidad abdominal está ocupada por los órganos del aparato digestivo; las vísceras retroperitoneales pertenecen al aparato urinario, cuyo receptáculo, la vejiga urinaria, está situado en la pelvis menor. La embriología relaciona los órganos genitales y los urinarios; por tanto, es lógico, desde un punto de vista descriptivo y topográfico, agrupar los órganos genitales y urinarios en una misma parte de esta obra.

La topografía nos lleva a describir aquí también las glándulas suprarrenales. Aunque no pertenecen al aparato urogenital, estas glándulas deben incluirse en este capítulo a causa de sus relaciones con las paredes y con los órganos de la región lumbar.

Estudiaremos sucesivamente las paredes de la región lumbar, el peritoneo del aparato urogenital, las glándulas suprarrenales, el aparato urinario y el aparato genital, y terminaremos este capítulo con la topografía de la pelvis menor y del periné.

I. PARED POSTERIOR DEL ABDOMEN

La pared posterior del abdomen se compone de una región vertebral y de las regiones lumbares.

REGIÓN VERTEBRAL

La región vertebral de la pared posterior del abdomen es continuación de la región vertebral del tórax, de igual manera que ésta sucede a la región de la nuca. Comprende la columna vertebral y las partes blandas que la cubren posteriormente.

Estas partes blandas están constituidas por la piel, un panículo adiposo, una fascia superficial, una capa de tejido celular subcutáneo y los planos musculares de la región posterior del tronco.

La columna vertebral contiene, en el conducto vertebral, la médula espinal, las meninges, los plexos venosos vertebrales internos y las raíces de los nervios espinales desde su origen hasta su entrada en el agujero intervertebral.

La *médula espinal,* cuyo diámetro es bastante más pequeño que el del conducto vertebral, no ocupa el eje de dicho conducto, sino que tiende a adoptar la dirección del eje de las curvaturas de la columna vertebral. Termina a la altura de la segunda vértebra lumbar.

De la médula nacen las raíces de los nervios espinales.

Está rodeada por las *meninges espinales:* duramadre espinal, aracnoides espinal y piamadre espinal. Las meninges espinales limitan entre sí el espacio subdural y el espacio subaracnoideo (v. tomo 4).

A. Agujeros intervertebrales

El conducto vertebral está en conexión con los agujeros intervertebrales.

Los agujeros intervertebrales están limitados: superior e inferiormente, por los pedículos de las vértebras; anteriormente, por el disco intervertebral correspondiente y por la parte del cuerpo vertebral comprendido entre el disco y los pedículos supra y subyacentes; posteriormente, por la apófisis articular inferior de la vértebra situada superiormente al agujero intervertebral y por la apófisis articular superior de la vértebra subyacente.

Los agujeros intervertebrales dan paso a las raíces de los nervios espinales, a las ramas espinales de las arterias vecinas, a venas, a vasos linfáticos y al ramo meníngeo del nervio espinal. Una grasa blanda y fluida rodea estos órganos y llena los intersticios que los separan entre sí.

Las *raíces de los nervios espinales* se unen entre sí en el extremo lateral del agujero intervertebral. En el trayecto de la raíz posterior se encuentra el ganglio espinal o ganglio sensitivo del nervio espinal. De manera general, los ganglios espinales están situados en el agujero intervertebral, a excepción de los ganglios espinales de los nervios sacros, que quedan situados en el conducto vertebral.

Las raíces de los nervios espinales están acompañadas en los agujeros intervertebrales: *a)* por la *piamadre espinal,* que se confunde con su neurilema; *b)* por la *duramadre espinal,* que en el límite externo del agujero intervertebral se une en parte al periostio y en parte al neurilema del nervio espinal; *c)* por la *aracnoides espinal,* que limita con la duramadre, en torno a las raíces, una prolongación del espacio subaracnoideo; en profundidad, la aracnoides espinal se pierde rápidamente en el neurilema de las raíces (Forestier) y limita así, hacia el agujero intervertebral, el espacio subaracnoideo, y *d)* por la *rama espinal;* ésta se desprende, según la región, de la arteria vertebral, de la arteria cervical ascendente, de las arterias intercostales posteriores o de las arterias lumbares. Después de su entrada en el agujero intervertebral, perfora la duramadre espinal y aborda el nervio en el punto de unión de sus dos raíces (Tanon).

Las *venas intervertebrales* forman *plexos venosos intervertebrales* que comunican los plexos venosos vertebrales internos con las venas y los plexos vertebrales externos. Se aplican contra las paredes del agujero intervertebral, pero la mayor parte del plexo es anterior a las raíces del nervio espinal (Charpy).

El *ramo meníngeo del nervio espinal* o *ramo recurrente del nervio espinal* penetra en el conducto vertebral pasando anterior a las raíces del nervio espinal y de su vaina. Se pierde entre las venas anteriores del plexo intervertebral.

REGIÓN LUMBAR

Esta región está limitada: superiormente, por la duodécima costilla o, más exactamente, por los ligamentos arqueados medial y lateral; lateralmente, por el borde lateral del músculo cuadrado lumbar; inferiormente por la cresta ilíaca, y medialmente por los cuerpos vertebrales.

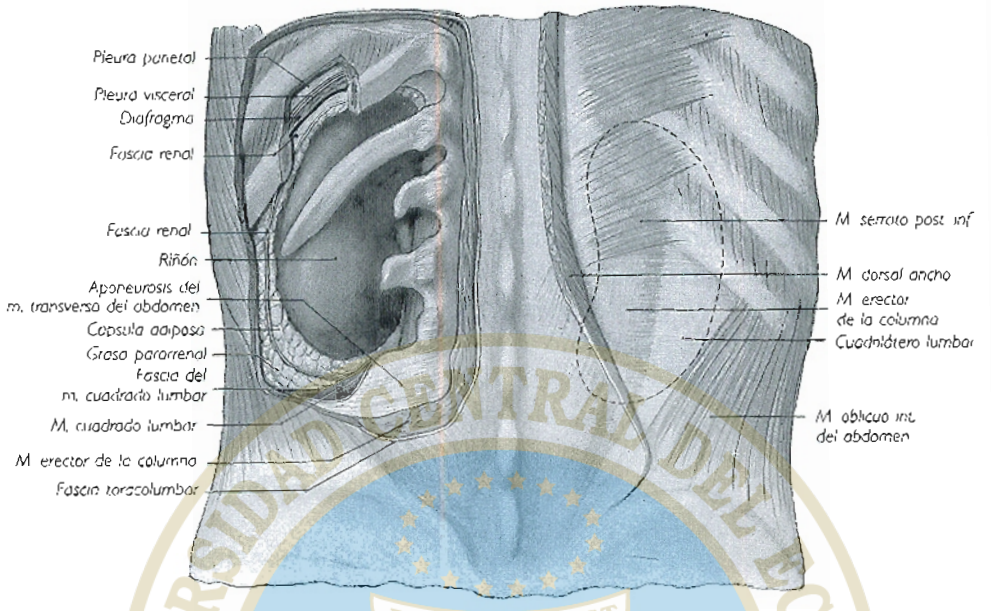

Fig. 315 - Región lumbar y triángulo lumbocostoabdominal.

■ **CONSTITUCIÓN.** Profundamente a los planos superficiales, que presentan la misma disposición que en la región vertebral, los músculos y las aponeurosis están distribuidos de anterior a posterior en tres grupos: anterior, medio y posterior.

a) GRUPO MEDIO. Está formado por la aponeurosis posterior del *músculo transverso del abdomen,* que refuerza superiormente el ligamento lumbocostal (de Henle), y por los *músculos intertransversos.*

b) GRUPO ANTERIOR. Anteriormente a la aponeurosis del músculo transverso del abdomen, se encuentran el músculo cuadrado lumbar y el músculo psoas mayor (fig. 315).

El *músculo cuadrado lumbar* está comprendido entre la aponeurosis posterior del músculo transverso del abdomen y su propia fascia, que cubre su cara anterior. Anteriormente al músculo y a su fascia, discurren el nervio subcostal y los nervios iliohipogástrico e ilioinguinal; posteriormente, los vasos lumbares.

El *músculo psoas mayor* es anterior y medial al músculo cuadrado lumbar. Inferiormente, se une al *músculo ilíaco,* que cubre la fosa ilíaca. El músculo iliopsoas, formado de esta manera, está revestido por la *fascia ilíaca.* Sin embargo, ésta se halla separada del músculo por una delgada capa de tejido celular muy laxo.

El músculo iliopsoas está atravesado, en el intervalo comprendido entre la parte que nace de las apófisis costales y la que se inserta en los cuerpos vertebrales y en los discos intervertebrales, por el plexo lumbar, por la vena lumbar ascendente y por los vasos lumbares, que discurren junto con los ramos comunicantes del tronco simpático bajo los arcos que forman las inserciones del músculo psoas mayor sobre los cuerpos vertebrales.

c) GRUPO POSTERIOR. Este grupo muscular está situado posteriormente a la aponeurosis posterior del músculo transverso del abdomen y a las apófisis costales. Comprende: ❑ *a)* el *músculo erector de la columna,* que ocupa el canal vertebral y se desborda sobre la aponeurosis posterior del músculo transverso del abdomen; en este músculo se encuentran las ramificaciones principales de las ramas posteriores de las arterias y de los nervios lumbares; ❑ *b)* posterior al músculo erector de la columna, el *músculo serrato posterior inferior* superiormente y el *músculo oblicuo interno del abdomen* inferiormente, y ❑ *c)* el *músculo dorsal ancho* y su aponeurosis, la *fascia toracolumbar,* que cubre todos los músculos precedentes (figs. 68 y 69).

El músculo dorsal ancho puede extender sus inserciones en la cresta ilíaca hasta la inserción del músculo oblicuo externo del abdomen, o bien detenerse medialmente a éste. En este último caso, el borde lateral del músculo dorsal ancho, oblicuo superior y lateralmente, cruza, a cierta distancia superiormente al hueso coxal, el borde posterior del músculo oblicuo externo del abdomen, y configura con él un triángulo cuya base está ocupada por el segmento de cresta ilíaca comprendido entre las inserciones de los dos músculos: se trata del *triángulo lumbar inferior.*

La fascia toracolumbar se moldea sobre los músculos subyacentes y marca todas sus irregularidades, de manera que se halla alzada medialmente por el músculo erector de la columna y marca, a lo largo del borde lateral de éste, una depresión alargada de superior a inferior y reproducida por los tegumentos: se trata del *surco lumbar.*

El surco lumbar no se oblitera jamás, ya que la fascia toracolumbar está unida a los planos musculoaponeuróticos subyacentes por medio de sólidos tractos conjuntivos.

■ **TRIÁNGULO LUMBOCOSTOABDOMINAL (DE GRYNFELT).** El borde posterior del músculo oblicuo interno del abdomen lateralmente, el borde lateral del músculo erector de la columna medialmente, y el músculo serrato posterior inferior y la duodécima costilla superiormente limitan un espacio triangular o cuadrilátero, dependiendo de si el músculo serrato posterior inferior invade o no el ángulo formado por el músculo erector de la columna con la duodécima costilla.

En el área de este espacio, denominado *triángulo* o *cuadrilátero lumbocostoabdominal* (de Grynfelt), la aponeurosis posterior del músculo transverso del abdomen está directamente recubierta por el músculo dorsal ancho. Es un punto débil de la pared y una región herniaria (fig. 86).

Sin embargo, la resistencia de la pared en el triángulo lumbocostoabdominal no es igual en todas partes. En efecto, el músculo cuadrado lumbar cubre la cara anterior de la aponeurosis posterior del músculo transverso del abdomen en la parte medial del triángulo, mientras que, lateralmente al músculo cuadrado lumbar, la pared abdominal está constituida sólo por la aponeurosis posterior del músculo transverso del abdomen, cubierta posteriormente por el músculo dorsal ancho. Esta segunda zona del triángulo lumbocostoabdominal es el verdadero punto débil de la región, sobre todo porque la aponeurosis posterior del músculo transverso del abdomen presenta uno o dos orificios vasculonerviosos que disminuyen todavía más la resistencia de la pared (figs. 86 y 315).

DESARROLLO DE LOS ÓRGANOS GENITOURINARIOS. EVOLUCIÓN DEL PERITONEO CORRESPONDIENTE

A. Alantoides y peritoneo vesical

TABICAMIENTO DE LA CLOACA. En una determinada fase del desarrollo, el extremo caudal del intestino consiste en un confluente, la *cloaca,* en el cual se abren: ventralmente el alantoides y lateralmente los conductos mesonéfricos (de Wolff) y paramesonéfricos (de Müller), cuya importancia, evolución y formación señalaremos más adelante.



Fig. 316 • Corte sagital semiesquemático de la pelvis, que muestra el modo de formación de los fondos de saco vesicogenital y genitorrectal

El repliegue alantoideo, que separa el alantoides del intestino, aumenta de craneal a caudal. Su borde libre, denominado *tabique urorrectal, pliegue urogenital* o *espolón perineal,* desciende transversalmente a la manera de una cortina que divide la cloaca en dos partes: una ventral, que tiene continuidad con el alantoides, y otra dorsal intestinal (fig. 219). Así considerado, el divertículo peritoneal comprendido en el repliegue alantoideo desciende hacia la cloaca y forma un fondo de saco peritoneal que separa el intestino del alantoides.

Cuando el tabicamiento de la cloaca ha finalizado, la parte ventral de ésta, denominada *seno urogenital,* recibe en sus paredes laterales los conductos mesonéfricos y paramesonéfricos. Los orificios de desembocadura de estos conductos permiten entonces distinguir, en el seno urogenital, dos segmentos: uno, situado cranealmente a los orificios de los conductos mesonéfricos, que constituye el *conducto uretrovesical,* y otro situado caudalmente, que se denomina *conducto urogenital* (Tourneux) (fig. 316).

EVOLUCIÓN DEL CONDUCTO URETROVESICAL

a) FORMACIÓN DE LA VEJIGA URINARIA Y DEL URACO. El conducto uretrovesical y el alantoides, que es craneal a éste, se desarrollan de forma desigual. El alantoides se estrecha y luego se oblitera en su parte craneal; forma así en primer lugar un conducto estrecho y después un cordón fibroso que se extiende desde el ombligo hasta el vértice de la vejiga urinaria; este cordón fibroso se denomina *uraco.* El conducto uretrovesical se estrecha también en su extremo caudal para dar nacimiento en la mujer a la totalidad de la uretra, y en el hombre al segmento de la uretra comprendido entre el cuello de la vejiga urinaria y los orificios de los conductos eyaculadores, que representan los orificios de los conductos mesonéfricos. El segmento intermedio entre el uraco y la uretra se dilata y constituye la vejiga urinaria (fig. 316).

b) CONEXIONES DE LA VEJIGA URINARIA Y EL URACO CON EL PERITONEO. El uraco y la vejiga urinaria, limitados lateralmente por las arterias umbilicales, protruyen en la cavidad abdominal. Ambos elevan el peritoneo y forman una vaina que se adhiere a la pared abdominal ventral por medio de un corto meso medio, el *mesoalantoideo,* que se denomina *mesocisto* a lo largo de la vejiga urinaria. El mesoalantoideo separa dos fondos de saco laterales prealantoideos o prevesicales (fig. 317).

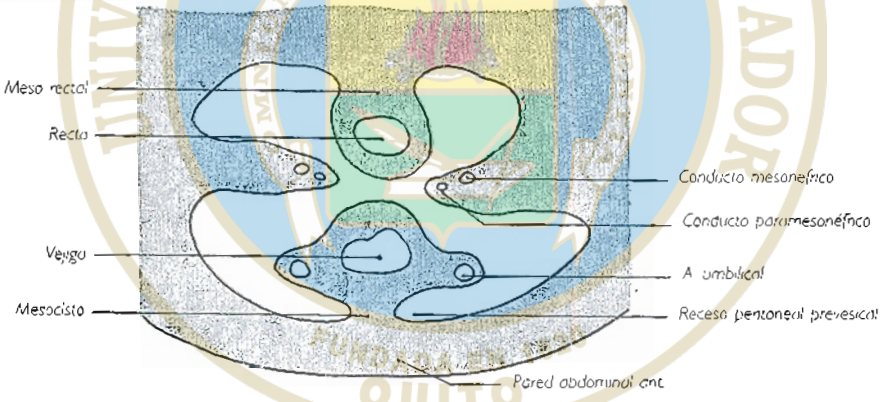

Fig. 317. Corte transversal de la pelvis de un embrión, antes de la desaparición del mesocisto (semiesquemático).

A continuación, el meso y los fondos de saco desaparecen; la vejiga urinaria y el uraco se unen a la pared en la totalidad de su cara ventral. Esta última transformación se debe a la soldadura de las dos hojas serosas que forman las paredes de estos fondos de saco; la fascia umbilicoprevesical constituye la fascia de coalescencia resultante de la soldadura de dichas hojas (Cunéo y Veau, Barbilian).

B. Órganos genitales y peritoneo

MESONEFROS. CRESTA GENITAL. CONDUCTOS MESONÉFRICO Y PARAMESONÉFRICO, CORDÓN UROGENITAL. Los *mesonefros* o riñones primitivos son órganos alargados

verticalmente que se hallan situados en la pared dorsal del abdomen, a ambos lados de la línea media (fig. 318, A). Estos órganos están básicamente constituidos por una serie de conductillos tortuosos situados transversalmente, los unos craneales a los otros. Estos conductillos, denominados *túbulos mesonéfricos,* se abren por su extremo lateral en un conducto colector denominado *conducto mesonéfrico* (de Wolff) (fig. 318, A), mientras que su extremo medial está en relación con un glomérulo vascular.

En la parte craneal y medial de cada mesonefros se alza un saliente vertical, la *cresta genital.* La presencia de la cresta genital permite distinguir en el mesonefros dos partes: una craneal o *genital,* en relación con la gónada; otra caudal o urinaria, subyacente a la anterior (fig. 319, A).

Sobre la parte ventral y lateral del mesonefros discurren de craneal a caudal dos conductos denominados *conducto mesonéfrico* y *conducto paramesonéfrico* (de Müller). En el extremo caudal del mesonefros, estos dos conductos se inclinan medialmente y se dirigen hacia el extremo caudal del embrión, acercándose cada vez más a la línea media. Se abren caudalmente, primero en la pared lateral de la cloaca y después, cuando la cloaca está tabicada, en la pared lateral del seno urogenital, en la unión de los conductos uretrovesical y urogenital (fig. 316).

Los conductos mesonéfrico y paramesonéfrico forman juntos un cordón en relieve sobre el mesonefros o la pared, que se denomina *cordón urogenital* (figs. 317 y 318, A).

En el cordón urogenital, los conductos mesonéfrico y paramesonéfrico están siempre uno al lado del otro, pero su posición recíproca cambia de craneal a caudal. A lo largo de todo el mesonefros, el conducto paramesonéfrico es ventral y ligeramente lateral al conducto mesonéfrico (fig. 318). En el extremo caudal del mesonefros, el conducto paramesonéfrico se sitúa medial al conducto mesonéfrico y desciende medialmente hasta su terminación (fig. 319). El conducto paramesonéfrico se abre en sus dos extremos: caudalmente en el conducto urogenital y cranealmente en la cavidad peritoneal. Este último orificio, ensanchado en forma de embudo, se sitúa a la altura del extremo craneal del mesonefros.

RELACIONES DEL MESONEFROS, DE LA GÓNADA Y DEL CORDÓN UROGENITAL CON EL PERITONEO. El mesonefros sobresale en la cavidad peritoneal y se halla unido a la pared abdominal dorsal por medio de un corto meso, el meso del *mesonefros,* que se extiende a lo largo de todo su borde dorsal (fig. 318).

La gónada y el cordón urogenital, que describen un relieve sobre el mesonefros y destacan al igual que éste en la cavidad peritoneal, están a su vez unidos al revestimiento peritoneal del mesonefros por dos mesos: el *mesorquio* o *mesotestes* o el *mesovario* para la gónada, y el *mesourogenital* para el cordón urogenital (fig. 318, A).

Caudal al mesonefros, el mesourogenital continúa hasta el extremo caudal del cordón urogenital y une éste a la pared (fig. 317).

El mesourogenital y el meso del mesonefros se prolongan cranealmente por medio de un repliegue que se extiende craneal al mesonefros hasta el diafragma. Este repliegue contiene en su espesor algunas fibras musculares lisas. Se denomina *ligamento genital craneal* o *ligamento diafragmático* (fig. 319, A).

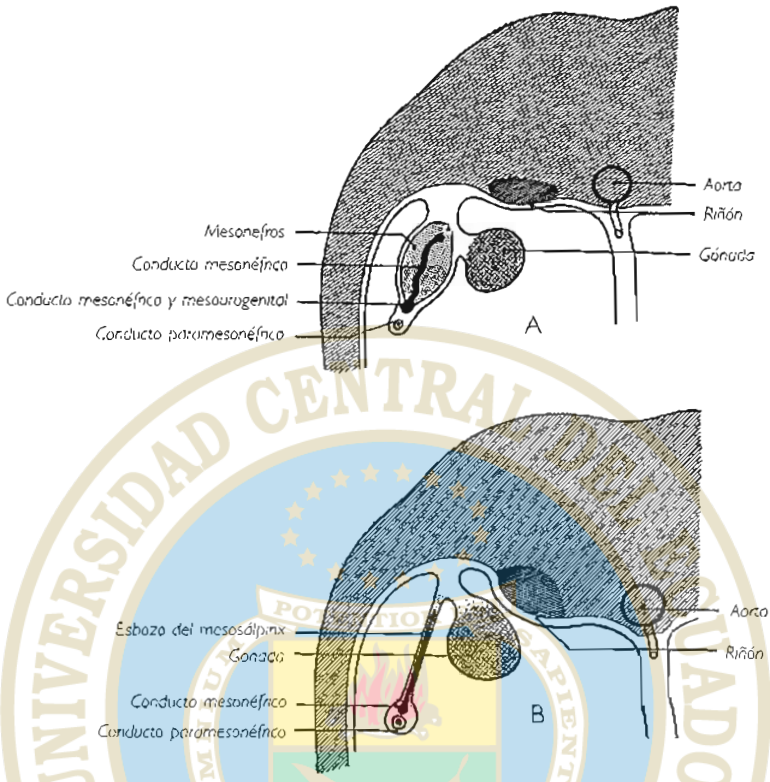

Fig. 318 • Cortes transversales esquemáticos que muestran dos estadios sucesivos del desarrollo del mesonefros y de la gónada en la mujer. A) Antes de la atrofia del mesonefros. B) Después de dicha atrofia.

El extremo caudal del mesonefros está también unido a la región inguinal de la pared abdominal por otro repliegue peritoneal que se denomina *ligamento genital caudal* (fig. 319, A). Este repliegue contiene elementos conjuntivos y musculares lisos que forman el *gubernáculo testicular* (Hunter).

El ligamento genital caudal y su contenido, el gubernáculo testicular, están cruzados superficialmente por el cordón urogenital. En el punto de cruce, el gubernáculo testicular se adhiere a este cordón.

■ **PROCESO VAGINAL.** En el extremo caudal del gubernáculo testicular y del ligamento genital caudal, el peritoneo da origen, a través de la pared abdominal, a un divertículo denominado *proceso vaginal del peritoneo.*

En la mujer, el proceso vaginal se denomina también *conducto de Nuck.* Es corto, puesto que termina en los labios mayores y se oblitera normalmente mediante la soldadura de sus paredes hacia el cuarto mes de vida intrauterina.

En el hombre, el proceso vaginal desciende hasta el escroto y su desarrollo está relacionado, como señalaremos más adelante, con el descenso del testículo.

EVOLUCIÓN EN LA MUJER DEL MESONEFROS, DE LA GÓNADA, DEL CORDÓN UROGENITAL Y DEL PERITONEO CORRESPONDIENTE

a) FORMACIÓN DE LOS LIGAMENTOS ANCHOS DEL ÚTERO Y DESCENSO DEL OVARIO. En la mujer, el mesonefros se atrofia. Su porción genital forma el *epoóforo,* mientras que su porción urinaria constituye el *paroóforo.* La gónada forma el ovario (compárense los esquemas A, B y C de la fig. 319).

De los dos elementos del cordón urogenital, el conducto mesonéfrico se atrofia, mientras que el conducto paramesonéfrico persiste e integra, con el del lado opuesto, el conducto genital de la mujer (fig. 319).

b) FORMACIÓN DEL CONDUCTO UTEROVAGINAL Y DEL MESOMETRIO. Desde el punto de vista de su destinación se pueden distinguir en el cordón urogenital, así como en los conductos paramesonéfrico y mesonéfrico que lo constituyen, dos segmentos: uno craneal y otro caudal. El límite entre ambos corresponde a la inserción superior del ligamento genital caudal en el mesonefros y en el cordón urogenital.

En el curso de su desarrollo, el segmento inferior del cordón urogenital se dirige poco a poco medialmente, y se une en la línea media, en la cavidad pélvica, con el del lado opuesto. Los conductos paramesonéfricos, que ocupan la parte medial de cada cordón urogenital, se adhieren entre sí para después fusionarse en un conducto único y medio: el *conducto uterovaginal,* que más adelante formará el útero y la vagina.

La soldadura de los dos conductos paramesonéfricos se efectúa de caudal a craneal, desde el extremo caudal de la vagina hasta el fondo del útero. Este proceso de soldadura puede detenerse en un estadio cualquiera de su evolución, dando origen a malformaciones uterinas y vaginales tanto más importantes cuanto más precoz haya sido la detención del desarrollo.

La porción del conducto mesonéfrico que corresponde al conducto uterovaginal se atrofia y se convierte en el *conducto longitudinal del epoóforo.*

Por último, el segmento del mesourogenital, en relación con el conducto uterovaginal, se extiende transversalmente entre dicho conducto y la pared lateral de la cavidad pélvica para constituir el *mesometrio.* Las hojas peritoneales que tapizan las caras ventral y dorsal del mesometrio de un lado se adhieren con las del lado opuesto por medio del peritoneo que reviste las caras ventral y dorsal del conducto uterovaginal.

c) TROMPA UTERINA: DESCENSO DE LA TROMPA Y DEL OVARIO. El segmento superior del conducto paramesonéfrico forma la trompa uterina. El orificio superior del conducto paramesonéfrico, abierto en la cavidad peritoneal, se convierte en el infundíbulo de la trompa uterina.

Ésta desciende con el ovario y los restos del mesonefros y del conducto mesonéfrico, y se extiende transversalmente con ellos en la pelvis mayor, lateralmente al cuerpo del útero (fig. 319, B y C). Parece como si el segmento caudal del cordón urogenital se situara en su lugar desplazando medialmente el segmento superior de este cordón, el mesonefros y el ovario, y los traccionara en sentido a la vez medial y caudal. En realidad, el descenso de estos órganos a la pelvis mayor se debe a numerosas causas que indicaremos más adelante a propósito del descenso del testículo.

En cualquier caso, la trompa uterina, el ovario y los restos del mesonefros, que originariamente presentan una dirección vertical, descienden y se sitúan transversalmente en la pelvis mayor, lateralmente a la cavidad pélvica y al conducto uterovaginal.

A continuación, la pelvis menor crece. El conducto uterovaginal se hunde en lo más profundo de la cavidad pélvica. Al mismo tiempo, desplaza consigo (es decir, caudal y medialmente) la trompa uterina, el ovario y los restos del mesonefros; estos órganos descienden en la pelvis menor, que se ha ampliado (fig. 319, C).

d) MESOSÁLPINX Y LIGAMENTO ANCHO DEL ÚTERO. La trompa uterina, el ovario y el mesonefros atrofiado entran en la cavidad pélvica junto con los mesos del peritoneo, que los unen entre sí o al peritoneo parietal. Pero estos mesos han sufrido importantes transformaciones después de la atrofia del mesonefros.

En efecto, cuando el mesonefros se atrofia, se aplana transversalmente y su revestimiento peritoneal se reduce a dos hojas, que tienen continuidad con las del mesourogenital ventralmente y con el meso del mesonefros dorsalmente (fig. 318, B). En concreto, la trompa uterina, que deriva del segmento superior del conducto paramesonéfrico, se encuentra entonces unida a la pared por un amplio meso, el *mesosálpinx,* formado de ventral a dorsal: *a)* por el mesourogenital; *b)* por el peritoneo que reviste los vestigios del mesonefros, y *c)* por el meso del mesonefros.

Cuando la trompa uterina ha ocupado su lugar en la cavidad pélvica, el mesosálpinx se encuentra situado cranealmente al mesometrio y en continuidad con éste. Juntos forman el ligamento ancho del útero (fig. 319, C).

La cara dorsal del mesosálpinx en la cavidad pélvica representa la cara medial del mesourogenital y del peritoneo del mesonefros cuando éste se encontraba aún en la cavidad abdominal. También el ovario, que en un principio está unido por el mesoovario a la cara medial del mesonefros, se adhiere en la cavidad pélvica a la cara dorsal del mesosálpinx.

El mesosálpinx aloja, entre sus dos hojas, vestigios de la parte craneal o genital del mesonefros y del conducto mesonéfrico, convertidos ahora en epoóforo (v. *Ligamentos anchos del útero*).

e) LIGAMENTO REDONDO DEL ÚTERO Y LIGAMENTO SUSPENSORIO DEL OVARIO. El ligamento genital caudal está adherido por su extremo craneal al cordón urogenital y, por consiguiente, a los conductos mesonéfrico y paramesonéfrico, en el límite entre los segmentos craneal y caudal de estos conductos.

El ligamento genital caudal persiste en el adulto. Traccionado hacia la pelvis durante el descenso del ovario y de la trompa, constituye el ligamento redondo del útero (fig. 319, C).

El ligamento genital craneal origina el ligamento suspensorio del ovario.

f) FORMACIÓN DE LOS FONDOS DE SACO VESICOUTERINO Y RECTOUTERINO. El útero y los ligamentos anchos del útero constituyen un tabique casi transversal que divide el fondo de saco peritoneal, formado por el descenso del repliegue alantoideo, en dos fondos de saco secundarios: uno anterior denominado *excavación vesicouterina* o *fondo de saco vesicouterino;* otro posterior que recibe el nombre de *excavación rectouterina* o *fondo de saco rectouterino.* Estos fondos de saco, y sobre todo el fondo de saco vesicouterino, desaparecen en parte debido a la soldadura, de caudal a craneal, de las dos hojas serosas en contacto.

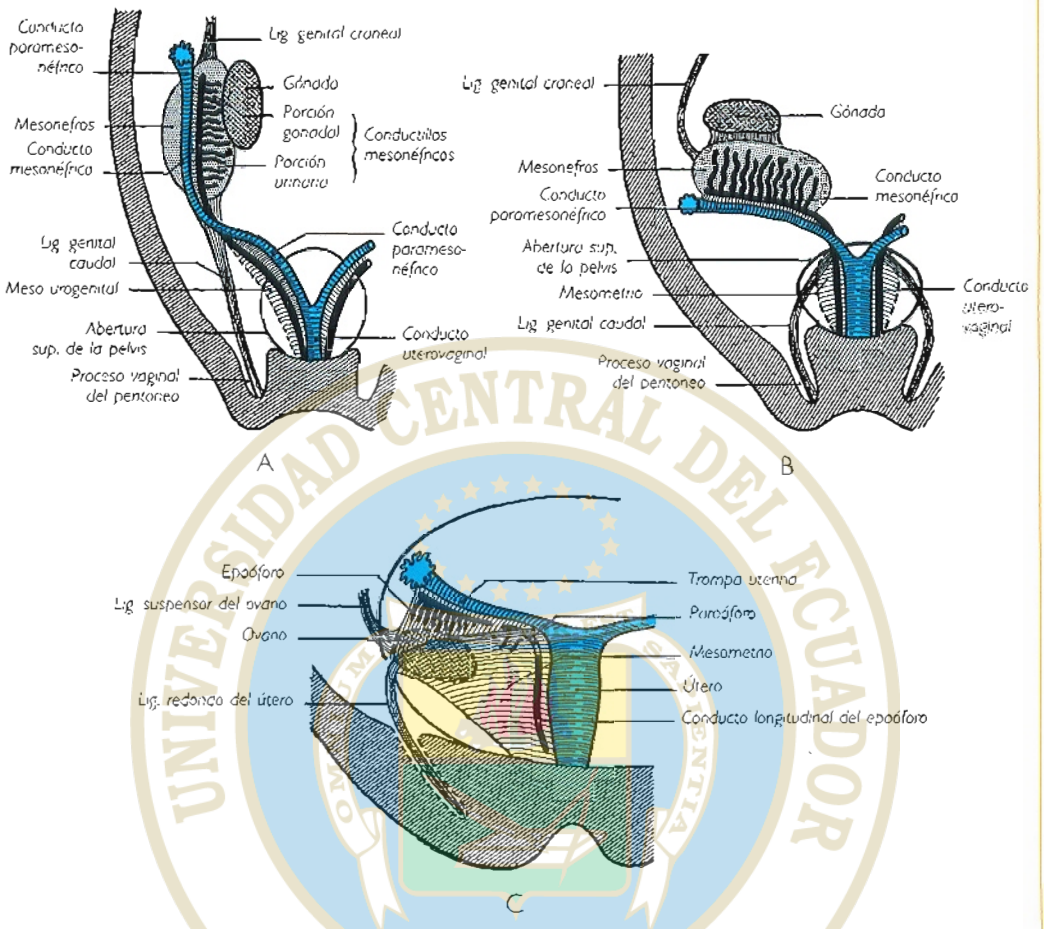

Fig. 319 ▪ Tres esquemas destinados a mostrar el desarrollo de los órganos genitales en la mujer. A) Antes del descenso del ovario. B) El ovario se ha alargado transversalmente en la pelvis mayor. C) El ovario ha descendido en la cavidad pélvica.

■ **EVOLUCIÓN EN EL HOMBRE DEL MESONEFROS, DE LA GÓNADA, DEL CORDÓN UROGENITAL Y DEL PERITONEO CORRESPONDIENTE.** En el hombre, la gónada forma el testículo.

Los túbulos mesonéfricos de la parte craneal o genital del mesonefros entran en relación con el testículo y forman los conductillos eferentes (compárense los esquemas A y C de la fig. 320).

Los túbulos mesonéfricos de la porción caudal o urinaria del mesonefros se atrofian y desaparecen.

Sin embargo, algunos persisten. Aun cuando no tienen ninguna conexión con el testículo, permanecen en relación con el conducto mesonéfrico: son los *conductillos aberrantes.*

El segmento craneal del conducto mesonéfrico, en relación con el mesonefros, se alarga, se agrupa y constituye el *epidídimo.* El segmento caudal forma el *conducto deferente* (fig. 320).

© MASSON, S.A. Fotocopiar sin autorización es un delito.

Por último, el conducto paramesonéfrico desaparece casi por completo. Sólo persisten sus extremos. El extremo craneal se convierte en el *apéndice del testículo,* homólogo al infundíbulo de la trompa uterina. El extremo caudal se une con el del lado opuesto y de su unión resulta un conducto medio y único: el *utrículo prostático,* homólogo de la vagina (fig. 320).

a) DESCENSO DEL TESTÍCULO. Independientemente del sexo, el mesonefros, la gónada y el segmento superior del cordon urogenital se desplazan de craneal a caudal. Su descenso a la pelvis mayor se debe a las siguientes causas:

1. La pared dorsal del cuerpo crece más rápidamente que el mesonefros, las gónadas y los cordones urogenitales. Dado que estos órganos están fijos caudalmente a

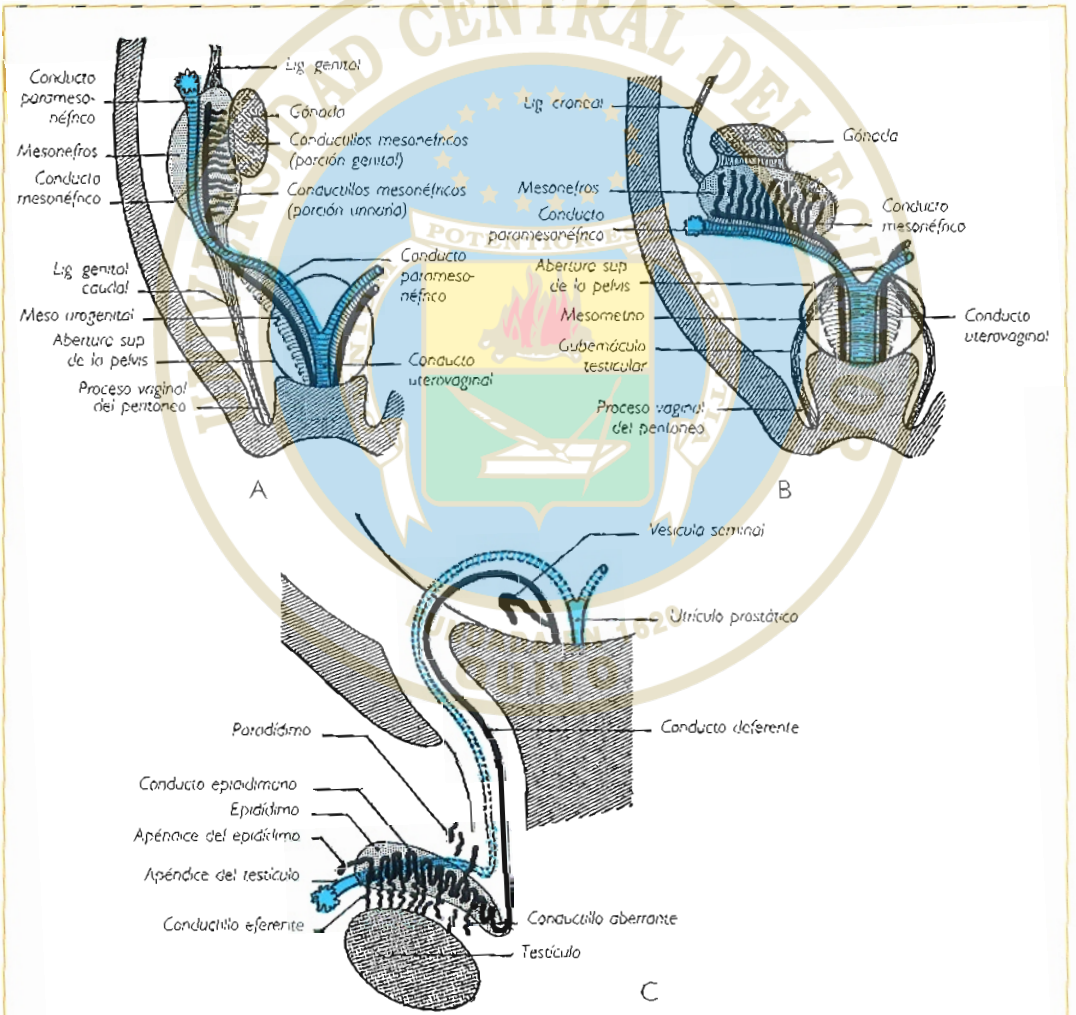

Fig. 320. Tres esquemas destinados a mostrar el desarrollo de los órganos genitales en el hombre. A) Antes del descenso del testículo. B) El testículo ha descendido a la pelvis mayor. C) El testículo ha descendido al escroto.

la región inguinal por medio del ligamento genital caudal, tienden a acercarse gradualmente a la pelvis.

2. Debido también a esta desigualdad de desarrollo, los segmentos caudales de los dos cordones urogenitales, soldados uno a otro en la línea media y fijados al fondo de la cavidad pélvica por su extremo caudal, traccionan caudal y medialmente del segmento craneal de estos cordones, así como del mesonefros y la gónada.

3. El riñón y la glándula suprarrenal se desarrollan con gran rapidez y rechazan lateral y caudalmente la parte craneal del mesonefros, situada a lo largo de su borde lateral (Broman). A causa de ello, el mesonefros, así como la gónada y el cordón urogenital que se le unen, se inclinan lateral y caudalmente y se sitúan de forma gradual en dirección transversal (fig. 320, B).

Las razones del desplazamiento del mesonefros y de la gónada desde la pelvis mayor hasta su lugar definitivo son diferentes en la mujer y en el hombre.

Hemos señalado antes que en la mujer el descenso del ovario y de la trompa uterina a la pelvis menor se debe al crecimiento de ésta.

En el hombre, el descenso del testículo y de los derivados mesonéfricos que lo acompañan es motivado por la acción del gubernáculo testicular.

El gubernáculo testicular está originariamente fijado por su extremo craneal al mesonefros y a los conductos del cordón urogenital. Cuando el mesonefros se atrofia, el gubernáculo testicular presenta inserciones secundarias en el extremo caudal de la gónada.

El gubernáculo testicular se fija caudalmente en el fondo del *proceso vaginal* del peritoneo (fig. 321). Cuando este proceso desciende, arrastra consigo el testículo y los derivados mesonéfricos, a los cuales está estrechamente unido por el gubernáculo testicular; estos órganos descienden y se introducen caudalmente a la pared del proceso vaginal. Dado que el gubernáculo testicular es relativamente corto y la retracción del fondo del proceso vaginal apenas precede al testículo, ambas formaciones acceden casi simultáneamente al escroto.

El gubernáculo testicular y el proceso vaginal se convierten en el ligamento escrotal.

b) PROCESO VAGINAL, OBLITERACIÓN PARCIAL DE ESTE CONDUCTO Y FORMACIÓN DE LA TÚNICA VAGINAL DEL TESTÍCULO. Normalmente, el *proceso vaginal* (conducto peritoneovaginal) se alarga a través del conducto inguinal y desciende en el escroto que se forma anterior a él. Se pueden distinguir en este proceso dos partes: una superior funicular, en relación con el cordón espermático, al que envuelve; otra inferior, que recubre el testículo.

En el nacimiento, la porción funicular del proceso vaginal se oblitera y la parte inferior, ensanchada y relacionada con el testículo, persiste y forma la *túnica vaginal* del testículo.

Cuando la porción funicular del proceso vaginal se oblitera, se conserva como único vestigio de este conducto un tracto fibroso, el *vestigio del proceso vaginal* (fig. 321, D). Este tracto es delgado y desciende entre los elementos del cordón espermático.

La obliteración de la parte funicular del proceso vaginal puede ser incompleta, y en ese caso persiste un segmento de este conducto, abierto tanto cranealmente en la cavidad peritoneal como caudalmente en la túnica vaginal. También puede estar cerrado en sus dos extremos.

© MASSON, S.A. Fotocopiar sin autorización es un delito

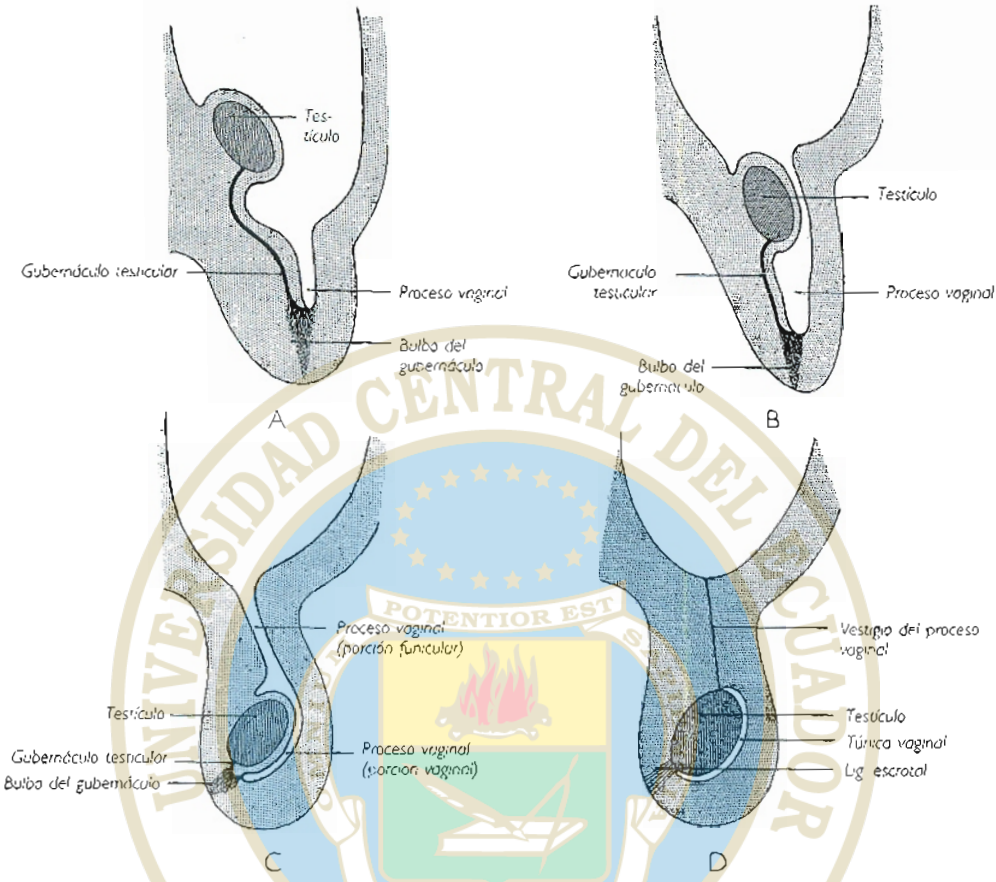

Fig. 321 ▪ Cuatro estadios sucesivos (A-D) del descenso del testículo (semiesquemático).

A veces el proceso vaginal se mantiene permeable en toda su extensión y, si los órganos intraabdominales se introducen en este conducto, la hernia así producida se denomina *hernia inguinal congénita.*

c) DESARROLLO DE LAS VESÍCULAS SEMINALES Y FORMACIÓN DE LOS FONDOS DE SACO VESICOGENITAL Y GENITORRECTAL. La parte caudal del conducto deferente, situada lateralmente al utrículo prostático, da nacimiento a la vesícula seminal correspondiente.

Las dos vesículas se desarrollan dorsal y cranealmente, elevando el peritoneo retrovesical en un repliegue genital o seminal poco saliente, que se extiende transversalmente en sentido dorsal a la vejiga urinaria.

Aunque se halle poco marcado, este repliegue permite distinguir en el peritoneo pélvico del hombre una *excavación vesicogenital* o *fondo de saco vesicogenital,* escasamente visible, y una *excavación genitorrectal* o *seminorrectal* o *fondo de saco genitorrectal* o *seminorrectal,* que se confunde con la excavación rectovesical o fondo de saco rectovesical (fig. 316).

El repliegue genital puede contener en la línea media el utrículo prostático cuando éste se halla muy desarrollado. Por este motivo, algunos autores establecen una analogía entre el ligamento ancho del útero y el repliegue genital, que denominan *ligamento ancho masculino.*

En el curso del desarrollo, el fondo de saco vesicogenital desaparece casi totalmente por adosamiento de sus paredes.

Asimismo, el fondo de saco genitorrectal, que en su origen desciende casi hasta el periné, disminuye muy pronto de profundidad por la soldadura de sus hojas ventral y dorsal. De este proceso resulta la formación de dos fascias de adosamiento, una preseminal y otra retroseminal, incluidas ambas, como señalaremos más adelante, en la constitución del tabique rectovesical (Cunéo y Veau).

II. ÓRGANOS LUMBARES

La región lumbar comprende, posteriormente al peritoneo y por consiguiente a la gran cavidad abdominal, los riñones y las glándulas suprarrenales.

Comenzaremos con el estudio de las glándulas suprarrenales, que están situadas más superiormente, a fin de pasar después sin interrupción al estudio de los riñones y del aparato urinario hasta la pelvis menor.

GLÁNDULAS SUPRARRENALES O GLÁNDULAS ADRENALES

SITUACIÓN. Las glándulas suprarrenales o glándulas adrenales son dos, una derecha y otra izquierda (fig. 322).

Normalmente, están situadas a lo largo de la parte suprahiliar del borde medial del riñón (Albarran y Cathelin). A veces, la glándula suprarrenal corona el polo superior del riñón. Esta posición alta, que se encuentra aproximadamente una vez de cada seis, solía considerarse la posición normal.

COLOR, CONSISTENCIA Y DIMENSIONES. Las glándulas suprarrenales presentan una coloración gris amarillenta. Su consistencia es muy firme.

Su volumen es muy variable. Por término medio, las glándulas suprarrenales miden de 4 a 5 cm de longitud y de 2 a 4 cm de anchura. Su espesor alcanza entre 8 y 10 mm a lo largo de su borde lateral, que se apoya sobre el riñón, y disminuye gradualmente de lateral a medial, llegando a medir sólo 3 o 4 mm en su borde medial.

Cada glándula suprarrenal pesa alrededor de 6 g.

CONFIGURACIÓN EXTERNA Y RELACIONES. Las glándulas suprarrenales se hallan aplanadas de anterior a posterior. Su forma, en situación normal, es la de una media luna o, más exactamente, la de una vírgula cuya cabeza descansa sobre el pedículo renal, mientras que la punta asciende hasta el polo superior del riñón (Albarran y Cathelin) (figura 299). La glándula suprarrenal derecha presenta normalmente la forma de una lengüeta, mientras que la izquierda es muy variable (Gérard). En posición alta, las glándulas suprarrenales tienden a adoptar una forma triangular de base inferior o inferolateral.

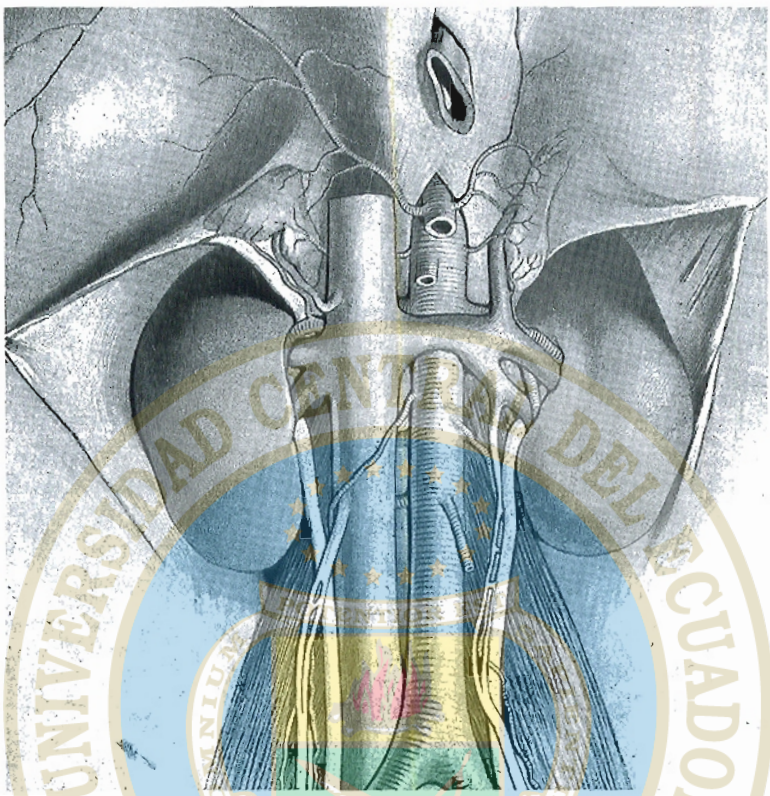

Fig. 322 ▪ Riñones y glándulas suprarrenales. (Según Hartmann.)

La superficie de las glándulas suprarrenales está recorrida por numerosos surcos que se borran gradualmente con la edad y que le confieren un aspecto arrugado (Bleicher).

Se describen en ellas tres caras (anterior, posterior y renal), dos bordes (medial y superior) y dos extremos (superior e inferior).

1. **Cara anterior.** La cara anterior es casi plana, a veces ligeramente cóncava o convexa en su conjunto, y está orientada anterior y lateralmente.

Se aprecia en esta cara un surco oblicuo y generalmente orientado del mismo modo que el eje mayor de la glándula. A través de este surco la vena suprarrenal sale de la glándula. Este surco se denomina *hilio,* aunque no puede hablarse propiamente de un hilio, ya que se trata más bien de un pliegue de la glándula, determinado en el curso de su desarrollo por la presión que ejerce el riñón sobre la misma (Bleicher).

Sus relaciones son diferentes a derecha e izquierda.

a) GLÁNDULA SUPRARRENAL DERECHA. Se corresponde: anterior y medialmente con la vena cava inferior, que la recubre a veces casi completamente, y lateralmente con el

hígado. Una arista poco marcada de la superficie glandular separa la «carilla cava de la suprarrenal» de la «carilla hepática de la suprarrenal» (Bleicher) (figs. 152 y 321). Está también en relación inferiormente, cuando se sitúa en posición baja, con la flexura duodenoyeyunal por medio de la fascia retroduodenal. En todo el resto de su extensión, se corresponde con la cara visceral y la porción posterior de la cara diafragmática del hígado, donde la glándula suprarrenal marca a veces una impresión.

El peritoneo parietal recubre la cara anterior de la glándula suprarrenal derecha a lo largo de una extensión variable, según esté situada directamente superior al pedículo renal o a cierta distancia de éste. El hígado y la glándula suprarrenal derecha están separados uno del otro a lo largo de una extensión variable por un fondo de saco peritoneal comprendido entre el peritoneo parietal que recubre la glándula suprarrenal y el revestimiento seroso del hígado.

En la profundidad de este fondo de saco se encuentra habitualmente, cuando se levanta el hígado, un pequeño repliegue peritoneal situado medial al ligamento hepatorrenal, cuyo borde libre es cóncavo y se orienta inferior y anteriormente. Se trata del *ligamento hepatosuprarrenal* o *hepatorrenal medial* (J. L. Faure). La inserción posterior o suprarrenal de este repliegue se fija en la vena cava inferior. Representa probablemente el extremo inferior del meso hepatocava.

b) GLÁNDULA SUPRARRENAL IZQUIERDA. Está cubierta inferiormente por el cuerpo o la cola del páncreas y por los vasos esplénicos, y superiormente por el estómago (figs. 294 y 332).

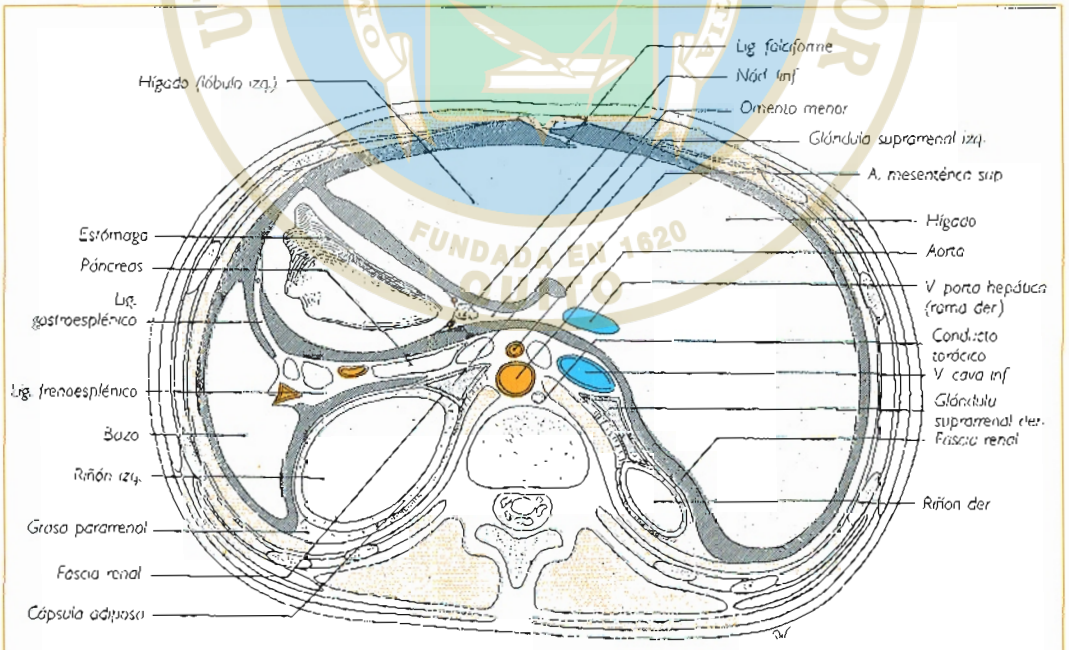

Fig. 323 ▪ Corte transversal del abdomen que pasa por la primera vértebra lumbar.

Por lo general, la glándula suprarrenal izquierda está separada del páncreas por una fascia de adosamiento que procede de la soldadura del peritoneo parietal con la hoja serosa retropancreática. Superiormente al páncreas, la cara anterior de la glándula suprarrenal izquierda está en relación con el estómago por medio de la bolsa omental (compárense las figs. 293 y 294). Habitualmente, también se corresponde en su parte superior con la inserción parietal del pliegue gastropancreático de la arteria gástrica izquierda, que prolonga inferiormente el extremo medial del ligamento gastrofrénico. Sin embargo, Bleicher ha observado siempre la cara anterior de la glándula suprarrenal izquierda completamente revestida por la hoja peritoneal que forma la pared posterior de la bolsa omental.

2. Cara posterior. Esta cara, plana o convexa, está orientada posterior y medialmente. Se apoya en el diafragma, que la separa de la duodécima vértebra torácica, de la parte superior de la primera vértebra lumbar y del receso pleural costodiafragmático. La parte medial de la cara posterior se corresponde también con los nervios esplácnicos mayor y menor así como, en ocasiones, con el ganglio celíaco correspondiente.

3. Cara renal. La cara renal (cara basal o borde lateral) es cóncava y mucho más gruesa que el borde medial. Está separada de la cara posterior por una *arista renodiafragmática* que se hunde en el ángulo formado por el borde medial del riñón con el diafragma (Bleicher).

La cara renal se apoya en la convexidad del segmento suprahiliar del borde medial del rinón, cuando la glándula suprarrenal está en posición normal. Descansa en el polo superior del riñón cuando la glándula está en una posición más elevada.

4. Borde medial. El borde medial es convexo y está cubierto ❑ a la derecha por la vena cava inferior, que oculta más o menos la cara anterior de la glándula suprarrenal, y ❑ a la izquierda por el peritoneo posterior de la bolsa omental y por el páncreas. Además, a la izquierda este borde se sitúa un poco lateral a la aorta.

El borde medial de ambas glándulas suprarrenales está recorrido en sus dos tercios superiores por la arteria frénica inferior. Está en relación con el plexo celíaco y en particular con los ganglios celíacos, a los cuales las glándulas suprarrenales están unidas por medio de numerosos filetes nerviosos.

Por su borde medial, las glándulas suprarrenales reciben la arteria suprarrenal media y las arterias suprarrenales superiores; estas últimas son ramas de la arteria frénica inferior.

También a lo largo de su borde medial, las glándulas suprarrenales se hallan estrechamente unidas a la fascia renal, de tal modo que es muy difícil levantar la glándula suprarrenal sin desgarrar esta fascia, que a su vez está en este punto muy fuertemente unida al diafragma. El estrecho adosamiento entre el borde medial y la fascia se debe en gran parte a los numerosos vasos y nervios que penetran en la glándula a lo largo de este borde. Estos vasos y nervios son tan numerosos que Bleicher los ha comparado con una cabellera, que él mismo ha denominado plexo suprarrenal del borde medial de las glándulas suprarrenales.

El borde medial se corresponde a través del diafragma: *a)* con la duodécima vértebra torácica; *b)* con el disco intervertebral situado entre la duodécima y la undécima vértebras torácicas, y *c)* sobre todo a la izquierda, con la parte inferior de esta vértebra.

5. Borde superior. Al igual que el borde medial, es convexo y constituye la parte superior del borde medial.

6. Extremo inferior. El extremo inferior es ancho y normalmente se relaciona con el pedículo renal. Recibe la arteria suprarrenal inferior y ramos nerviosos del plexo renal.

7. Extremo superior. Cuando la glándula suprarrenal está en posición normal, su extremo superior, redondeado o afilado, se sitúa a 5 o 6 cm de la línea media (Bleicher); corresponde al polo superior del riñón y a la undécima costilla. ❑ A la izquierda, está en relación con el vértice del bazo.

a) FASCIA RENAL Y CÁPSULA ADIPOSA DEL RIÑÓN. Las glándulas suprarrenales están situadas en la celda renal, es decir, están rodeadas por la fascia renal y por la cápsula adiposa del riñón (fig. 322).

Las hojas prerrenal y retrorrenal de la fascia renal pasan una anterior y otra posterior a la glándula suprarrenal, y se insertan en el diafragma superiormente a este órgano. La cápsula adiposa del riñón envuelve también la glándula en todas sus partes y se insinúa entre ella y el riñón. Además, en el adulto la envoltura de la fascia renal da origen, entre la glándula suprarrenal y el riñón, a una lámina fascial intersuprarrenorrenal (Delamare) (figs. 322 y 328).

Las glándulas suprarrenales se sostienen sólidamente gracias al peritoneo que las cubre, a sus vasos y nervios, y también a sus conexiones con la fascia renal y con la cápsula adiposa del riñón. Así, cuando el riñón se desplaza, la glándula suprarrenal no se mueve.

■ **ESTRUCTURA.** La glándula suprarrenal está constituida por un parénquima envuelto por una membrana fibrosa propia, delgada pero resistente.

El parénquima se compone de dos partes: una periférica, la corteza suprarrenal, y otra central, la médula suprarrenal.

La corteza suprarrenal constituye una porción glandular endocrina de color amarillento.

Es consistente y comprende tres capas: una periférica, formada por elementos radiados, que es la capa glomerular y que secreta mineralocorticoides (aldosterona); una media, con estructura radiada y denominada *capa fascicular,* que produce glucocorticoides (cortisol); una última, más profunda, denominada *capa reticular,* que secreta los andrógenos suprarrenales.

La médula suprarrenal es de naturaleza simpática, roja, blanda y friable. Se altera muy rápidamente después de la muerte y adopta la forma de una papilla de color marrón oscuro. Produce adrenalina.

■ **VASOS Y NERVIOS**

a) ARTERIAS. Cada glándula suprarrenal recibe tres fuentes arteriales diferentes denominadas *arterias suprarrenales.*

La *arteria suprarrenal media* procede de la aorta, alcanza el borde medial de la glándula y se ramifica en las dos caras del órgano. Esta arteria es inconstante (v. *Ramas de la aorta abdominal*).

© MASSON, S.A. Fotocopiar sin autorización es un delito.

Las *arterias suprarrenales superiores,* en número de una a tres, son ramas de la arteria frénica inferior. Proporcionan finas ramas a la parte superomedial de la glándula suprarrenal.

La *arteria suprarrenal inferior* procede de la arteria renal o de una de sus ramas terminales. Está destinada al extremo inferior de la glándula suprarrenal.

b) VENAS. Las venas de las glándulas suprarrenales no presentan ninguna analogía con el sistema arterial (Bleicher).

Existe una *vena suprarrenal central* que recoge casi la totalidad de la sangre venosa de la glándula suprarrenal. Emerge del surco principal y termina a la derecha en la vena cava inferior y a la izquierda en la vena renal.

Se observan también pequeñas venas de importancia secundaria e inconstantes. ❑ Unas, *superiores,* son más o menos satélites de las arterias suprarrenales superiores y drenan en las venas frénicas inferiores; ❑ otras, *inferiores,* terminan a la derecha en la vena cava inferior y a la izquierda en la vena renal.

c) VASOS LINFÁTICOS. Los vasos linfáticos derivan a los nódulos linfáticos aórticos laterales, que se escalonan desde el tronco celíaco hasta situarse un poco inferiormente al pedículo renal correspondiente; otros se dirigen a través del diafragma a los nódulos linfáticos prevertebrales y mediastínicos posteriores (Grégoire, J. Delage).

d) NERVIOS. Proceden del plexo celíaco y del plexo renal. ❑ Bleicher distingue en el plexo suprarrenal tres plexos secundarios: ❑ *a)* un *plexo suprarrenal superior,* formado por ramos del plexo diafragmático; ❑ *b)* un *plexo suprarrenal inferior,* constituido por algunos filetes nerviosos procedentes del plexo renal, y ❑ *c)* un *plexo suprarrenal medio,* constituido por un gran número de filetes nerviosos que emergen del plexo celíaco, en particular del ganglio celíaco, y también directamente del nervio esplácnico mayor.

PARAGANGLIOS ACCESORIOS

Los paraganglios accesorios son pequeñas formaciones que no pertenecen a la región lumbar pero que se deben señalar aquí debido a su parentesco con las glándulas suprarrenales son los siguientes:

1. El *glomo carotídeo* o *cuerpo carotídeo* (v. tomo 1, *Bifurcación carotídea*).
2. La *intumescencia timpánica* o *ganglio timpánico* se sitúa en el conductillo timpánico con el nervio timpánico.
3. El *paraganglio cardíaco* o *glomo cardíaco* se encuentra a lo largo de la arteria coronaria izquierda, en la grasa del surco atrioventricular.
4. Los *cuerpos paraaórticos* o *glomos aórticos* (órgano de Zuckerkandl) son dos pequeños cuerpos rojizos y alargados verticalmente, de 1 a 2 cm de longitud, situados a los lados de la aorta a uno y otro lado de la arteria mesentérica inferior. Involucionan poco después del nacimiento.
5. El *glomo coccígeo* o *cuerpo coccígeo* es un corpúsculo de 3 a 4 mm de diámetro, de color café, situado en la línea media y anterior al extremo inferior del cóccix. Finas ramificaciones arteriales lo unen al extremo de la arteria sacra media.

III. ÓRGANOS URINARIOS

El aparato urinario se compone de (fig. 324): *a)* dos órganos que secretan la orina, los *riñones; b)* los conductos excretores encargados de conducir la orina desde los riñones hasta la vejiga urinaria; estos conductos son, para cada riñón, los *cálices renales,* la *pelvis renal* y el *uréter; c)* un reservorio, la *vejiga urinaria,* en la cual se acumula la orina en el intervalo entre las micciones, y *d)* un conducto evacuador de la vejiga urinaria denominado *uretra.*

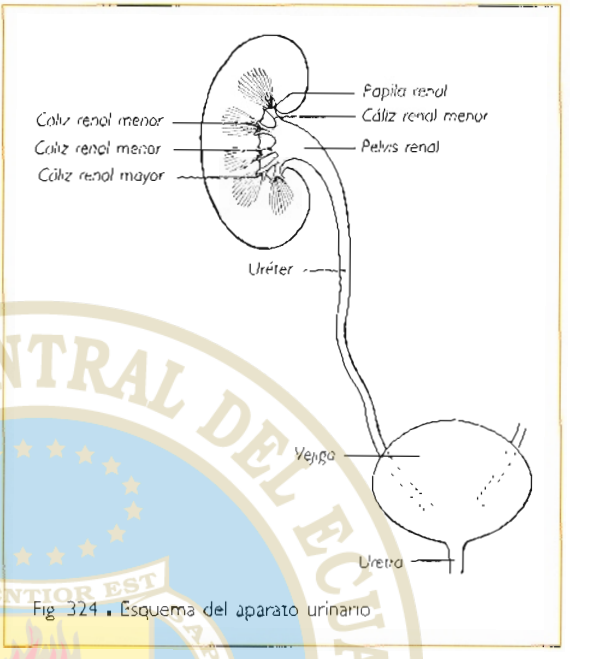

Fig. 324 • Esquema del aparato urinario

RIÑONES

SITUACIÓN. Los riñones se apoyan sobre la pared abdominal posterior, posteriores al peritoneo, a derecha e izquierda de la columna vertebral.

FORMA Y ORIENTACIÓN. Su forma es comparable a la de una judía. Estos órganos son alargados de superior a inferior y aplanados de anterior a posterior; su borde cóncavo está orientado medialmente. En cada riñón se distinguen dos caras convexas, una anterior y otra posterior; dos bordes, uno lateral convexo y otro medial escotado en su parte media, que corresponde al hilio renal; por último, dos extremidades o polos, superior e inferior.

El eje mayor de cada riñón no es exactamente vertical; está un poco inclinado de superior a inferior y de medial a lateral, de tal manera que el extremo superior del borde medial del riñón se halla a 3 o 4 cm de la línea media, mientras que su extremo inferior se halla a 5 o 6 cm de ésta.

Además, los riñones no se sitúan en un plano frontal, es decir, que su aplanamiento no es exactamente anteroposterior. En efecto, su cara anterior está orientada anterior y lateralmente y su cara posterior está orientada posterior y medialmente.

DIMENSIONES Y PESO. El riñón mide por término medio 12 cm de longitud, 6 cm de anchura y 3 cm de espesor.

Pesa aproximadamente 140 g en el hombre y 125 g en la mujer.

COLOR Y CONSISTENCIA. El riñón es de color rojo amarronado; su consistencia es firme y su parénquima es muy resistente.

MEDIOS DE FIJACIÓN. FASCIA RENAL Y CÁPSULA ADIPOSA DEL RIÑÓN. Se acepta tradicionalmente que los vasos renales y el peritoneo parietal contribuyen en gran parte a mantener los riñones en su situación y orientación normales. En realidad, el peritoneo que cubre la cara anterior de los riñones desempeña una escasa función en la fija-

ción de estos órganos, ya que después de la ablación de su revestimiento peritoneal los riñones no experimentan ningún desplazamiento.

La dirección casi transversal de los vasos renales demuestra asimismo que las tracciones ejercidas sobre ellos por los riñones a efectos de la gravedad son de poca importancia, aunque estos vasos presentan una dirección oblicua inferior y lateral, gracias a la cual pueden oponerse eficazmente al desplazamiento de los riñones.

El principal medio de sustentación de los riñones lo constituyen la fascia renal y una cápsula adiposa perirrenal.

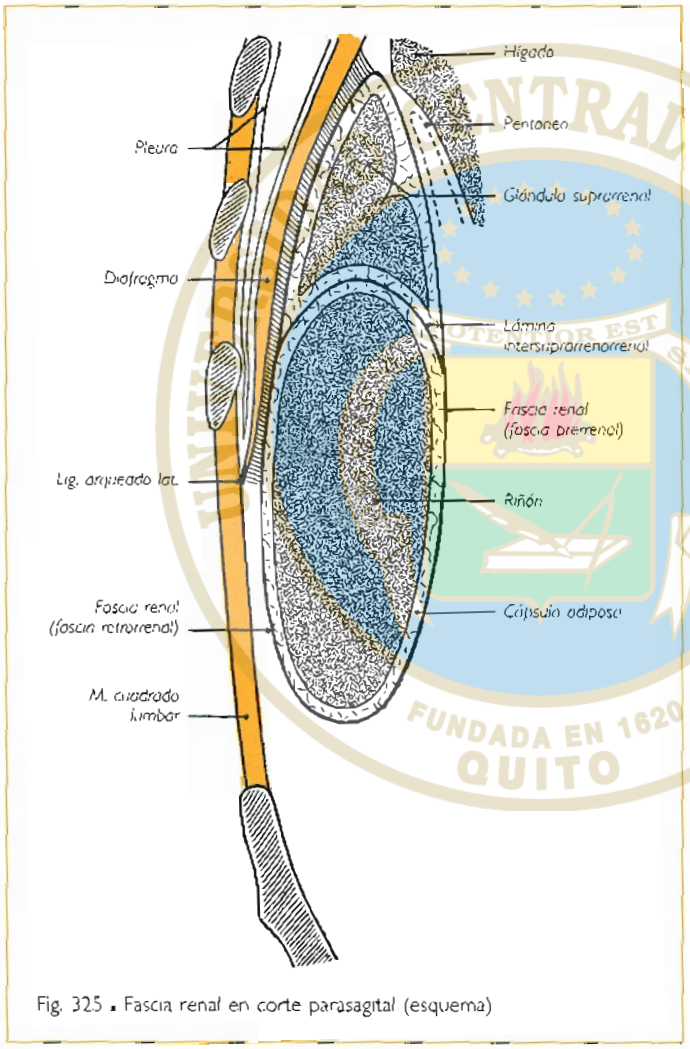

Fig. 325 . Fascia renal en corte parasagital (esquema)

a) FASCIA RENAL. La envoltura fibrosa perirrenal, denominada *fascia renal* (Gérota), es una dependencia de la fascia propia, es decir, de la capa de tejido conjuntivo que refuerza el peritoneo.

A lo largo y un poco posteriormente al borde lateral del riñón, la fascia propia, en general celular y laxa, se diferencia en una lámina fibrosa bastante densa y resistente que se divide en dos hojas o fascias, una anterior y otra posterior (fig. 326).

Es clásico señalar, como hace Gérota, que la hoja posterior o retrorrenal se extiende sobre la cara posterior del riñón, anteriormente a los músculos cuadrado lumbar y psoas mayor, y se confunde medialmente a este último músculo con el tejido conjuntivo que envuelve los grandes vasos prevertebrales, mientras que la hoja anterior o prerrenal pasa sobre la cara anterior del riñón, del pedículo renal y de los grandes vasos prevertebrales, y tiene continuidad en la línea media con la del lado opuesto.

Según esta interpretación, las dos celdas renales comprendidas a cada lado entre las hojas prerrenal y retrorrenal comunican entre sí anteriormente a los grandes vasos prevertebrales.

Ahora bien, la observación clínica ha demostrado que esta disposición anatómica no existe, ya que jamás se ha comprobado que un absceso perinefrítico se propague de un lado al otro. Las hojas prerrenal y retrorrenal de la fascia renal se presentan en realidad de la manera siguiente (figs. 325 y 326): se extienden una anterior y otra posterior al riñón, y se reúnen superiormente a la glándula suprarrenal e inferiormente al polo inferior del riñón (fig. 325); medialmente, por último, por una parte se unen entre sí y con los elementos del pedículo renal (figs. 326 y 330) y, por otra, por medio de numerosos tractos, se unen al tejido conjuntivo que envuelve los troncos vasculares, los nervios, los ganglios nerviosos y los nódulos linfáticos prevertebrales (Vecchi, Laboureau).

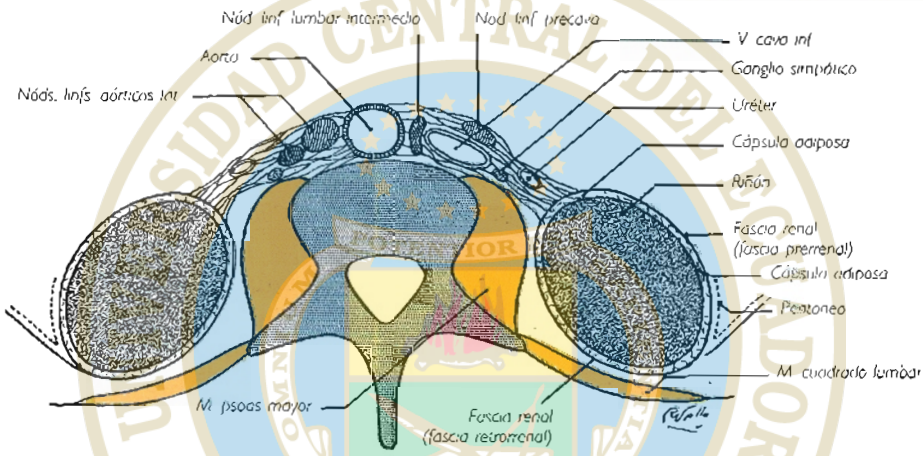

Fig. 326 ▪ Fascia renal en corte transversal en un niño (según Laboureau, esquemático).

Así, las hojas prerrenal y retrorrenal de la fascia renal forman una envoltura completa alrededor del riñón y de la glándula suprarrenal y delimitan una celda renal totalmente cerrada.

La fascia renal da origen, entre el riñón y la glándula suprarrenal, a una expansión fibrosa denominada *lámina intersuprarrenorrenal* (Delamare), que separa la cápsula adiposa del riñón de la cápsula adiposa de la glándula suprarrenal (fig. 325).

La hoja prerrenal está separada por una delgada capa de tejido celular laxo, que procede bien del peritoneo bien de la fascia de adosamiento formada por la unión del peritoneo parietal prerrenal con el peritoneo visceral de los órganos situados anteriormente a él.

La hoja retrorrenal está sólidamente fijada al diafragma, desde el extremo superior de la fascia renal hasta el borde inferior del diafragma.

Más inferiormente, la hoja retrorrenal está separada de la fascia del músculo cuadrado lumbar por medio de un cuerpo adiposo pararrenal (Gérota), cuyo espesor es variable y aumenta de medial a lateral (figs. 326, 327 y 330).

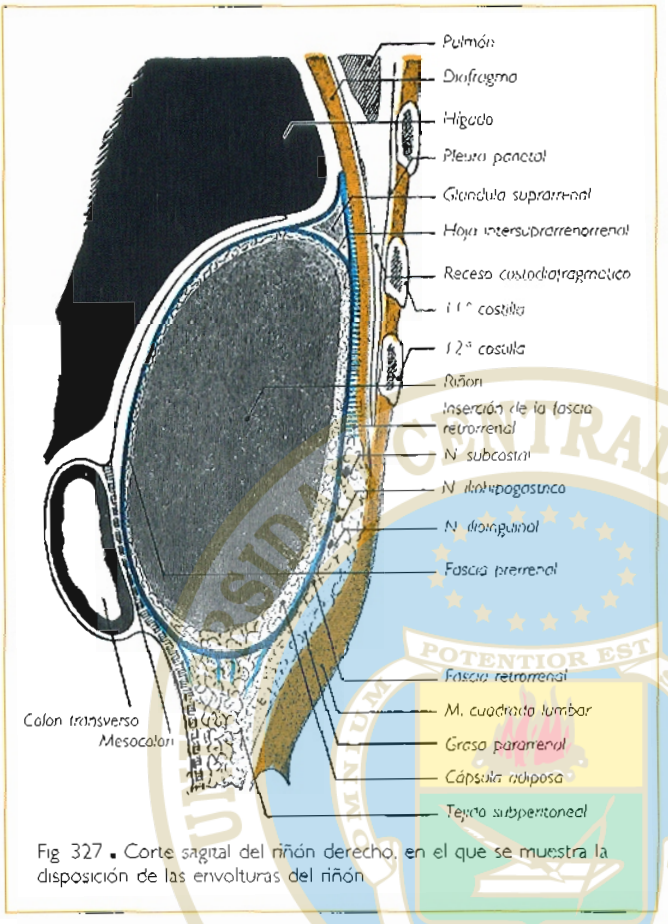

Fig 327 • Corte sagital del riñón derecho, en el que se muestra la disposición de las envolturas del riñón.

La fascia renal está además sólidamente fijada a lo largo de todo el borde medial de la glándula suprarrenal por medio de los numerosos vasos y nervios de dicha glándula que entran en estrecha conexión con la envoltura fibrosa que atraviesan.

b) CÁPSULA ADIPOSA DEL RIÑÓN. La fascia renal no está en contacto directo con el riñón y la glándula suprarrenal, sino que se halla separada en el adulto por una lámina celuloadiposa blanda y fluida, denominada *cápsula adiposa del riñón.*

La cápsula adiposa se insinúa entre el riñón y la glándula suprarrenal.

El espesor de la cápsula adiposa presenta grandes variaciones individuales que dependen de la edad y la posible obesidad del sujeto.

Durante los primeros años de vida, la cápsula adiposa del riñón está constituida por una delgada lámina de tejido celular laxo que contiene escasos lobulillos adiposos.

La grasa aumenta a partir de los ocho años (Sappey). En el adulto, la cápsula adiposa presenta su máximo espesor a lo largo de los bordes del riñón, principalmente del borde lateral. Es más gruesa en el polo inferior que en el polo superior y en la cara posterior que en la cara anterior, donde se presenta habitualmente como una capa muy delgada. Los lobulillos adiposos están separados entre sí por trabéculas conjuntivas que se extienden de la superficie del riñón a la fascia renal. Estas trabéculas son finas y poco resistentes pero, dado que son muy numerosas, forman en su conjunto una ligadura sólida entre el riñón y su fascia.

En resumen, el medio de fijación de las envolturas del riñón consta de dos elementos: ❑ por una parte, la fascia renal, que está sólidamente unida al diafragma superior y posteriormente y que además se adhiere por medio de numerosos tractos conjuntivos, así como por los ramos vasculares y nerviosos de la glándula suprarrenal, a los vasos y nódulos linfáticos prevertebrales; ❑ por otra parte, las innumerables trabéculas fibrocelulares de la cápsula adiposa que unen el riñón con la fascia renal.

RELACIONES. Las relaciones que vamos a considerar se establecen entre los riñones y los órganos vecinos por medio de la cápsula adiposa y de la fascia renal.

1. **Cara posterior** (figs. 327 a 330). Los riñones presentan posteriormente casi las mismas relaciones en el lado derecho que en el izquierdo. Se apoyan superiormente sobre el diafragma e inferiormente sobre la pared lumbar. Por consiguiente, en su cara posterior pueden distinguirse dos segmentos, uno diafragmático y otro lumbar.

Segmento diafragmático. El segmento diafragmático se corresponde, en un primer plano, con la delgada lámina muscular que nace de los ligamentos arqueados medial y lateral del diafragma y de la arcada fibrosa que se extiende entre los vértices de la duodécima y undécima costillas; se corresponde asimismo con estos tres arcos fibrosos. Más su-

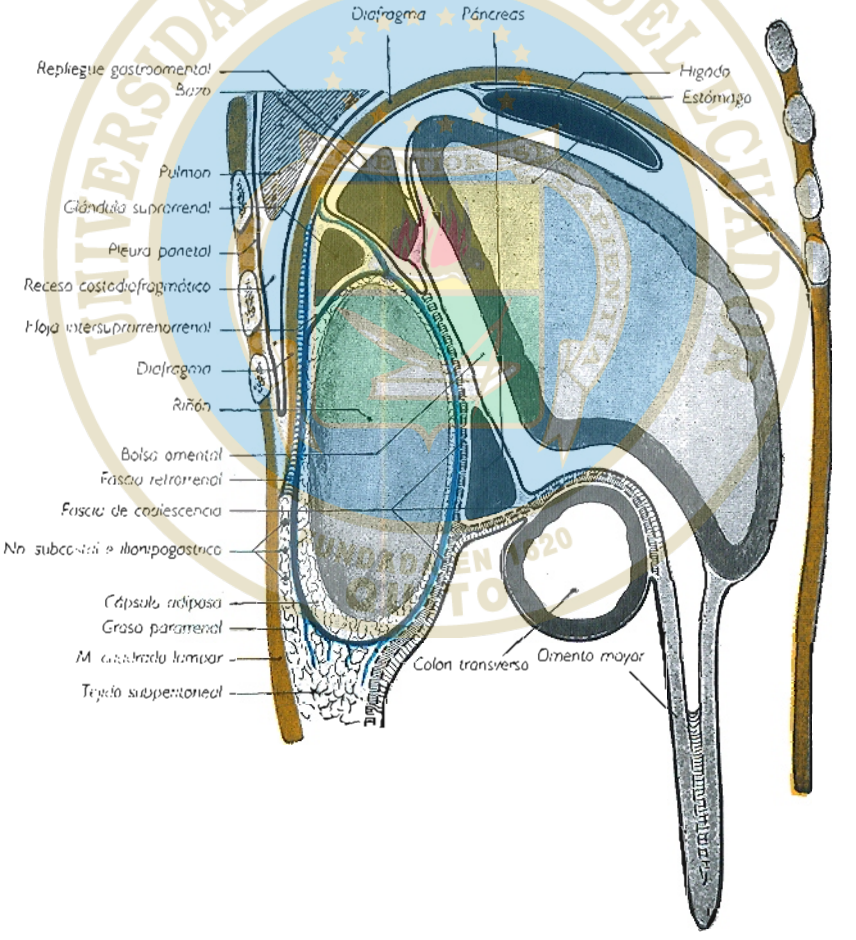

Fig. 328 • Corte sagital del riñón izquierdo y de la región subfrénica izquierda, que muestra la disposición de la fascia renal

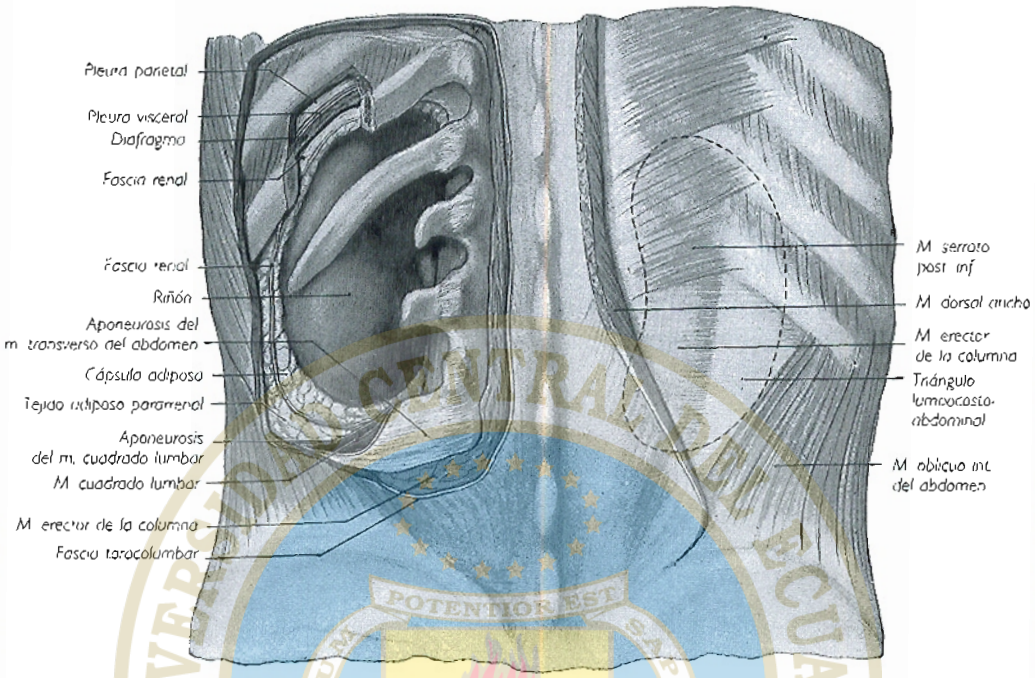

Fig. 329 - Relaciones posteriores de los riñones. A la derecha, la figura muestra la proyección del riñón sobre la pared y sus relaciones con el triángulo lumbocostoabdominal. A la izquierda, la disección ha puesto de manifiesto los diferentes planos musculares, fibroso, adiposo o seroso, en relación con el riñón.

periormente, se corresponde con el receso pleural costodiafragmático, que desciende hasta el borde superior de la primera vértebra lumbar y, aún más superiormente, con la duodécima y undécima costillas y el undécimo espacio intercostal.

El borde inferior del pulmón es superior al polo superior del riñón.

Cuando la duodécima costilla es larga, el receso pleural la cruza a 8 cm de la línea media. Cuando la duodécima costilla presenta una longitud inferior a 6 cm, la pleura la rebasa inferiormente en toda su extensión.

A veces, los haces del diafragma que proceden del ligamento arqueado lateral se hallan ausentes. La fascia renal entra entonces directamente en contacto, a través de este *hiato costodiafragmático,* con el tejido subpleural.

Segmento lumbar. El segmento lumbar está en relación con las partes blandas de la fosa lumbar, comprendida entre la columna vertebral, la duodécima costilla y la cresta ilíaca.

En un primer plano se encuentran: el músculo psoas mayor, la fascia ilíaca que lo recubre, el músculo cuadrado lumbar y su fascia. No obstante, este último músculo y su revestimiento fascial están separados de la hoja retrorrenal por el cuerpo adiposo pararrenal en el cual discurren el nervio subcostal y los nervios iliohipogástrico e

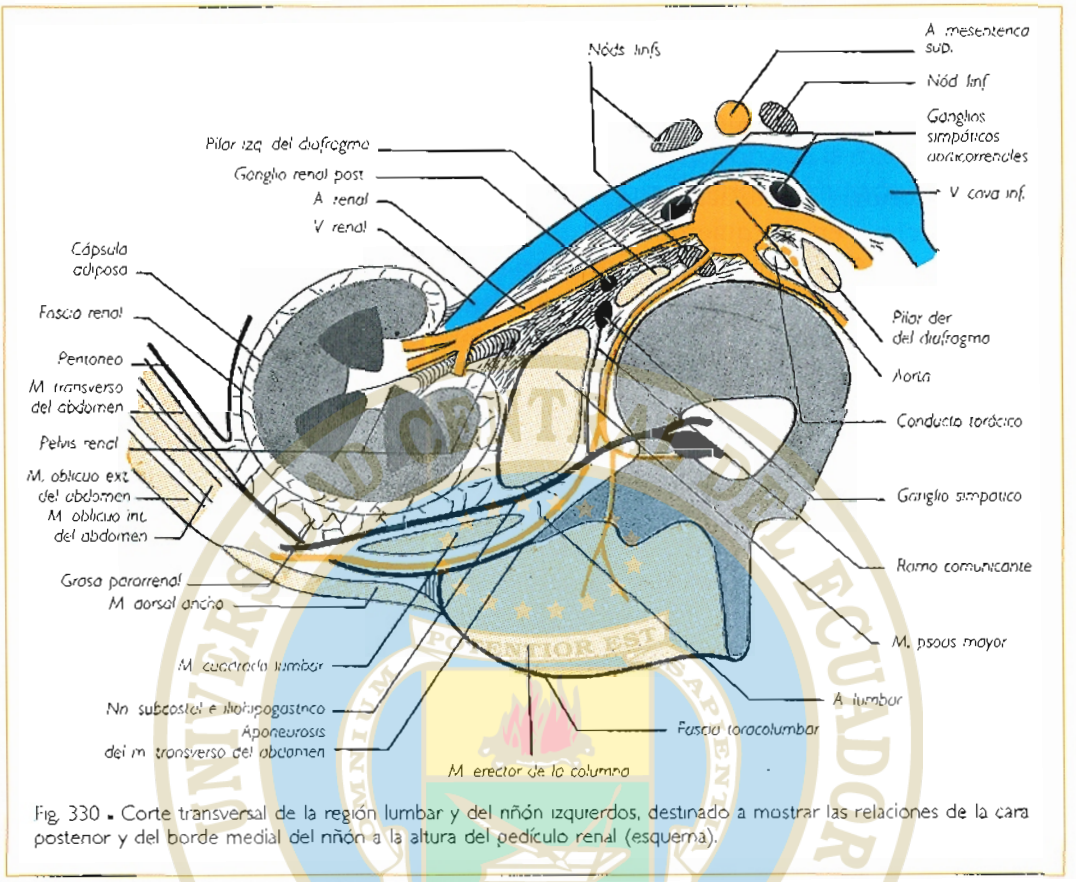

Fig. 330 - Corte transversal de la región lumbar y del riñón izquierdos, destinado a mostrar las relaciones de la cara posterior y del borde medial del riñón a la altura del pedículo renal (esquema).

ilioinguinal. Estos nervios se apoyan en la cara posterior de la fascia renal. El cuerpo adiposo pararrenal es un tejido muy denso, que en el sujeto vivo puede ser diferenciado de la grasa fluida que forma la cápsula adiposa.

El riñón rebasa lateralmente el músculo cuadrado lumbar y entra en relación, siempre por medio del cuerpo adiposo pararrenal, con la aponeurosis posterior del músculo transverso del abdomen, que refuerza el ligamento lumbocostal cerca de la duodécima costilla. Esta aponeurosis constituye, en esta región, el fondo del triángulo lumbocostoabdominal.

La aponeurosis posterior del músculo transverso del abdomen se prolonga por la cara posterior del músculo cuadrado lumbar hasta las apófisis costales de las vértebras lumbares. Entre el músculo cuadrado lumbar y la aponeurosis posterior del músculo transverso del abdomen discurren las dos primeras arterias lumbares y las venas correspondientes.

Posteriormente se extienden los músculos erector de la columna y dorsal ancho.

El borde lateral del músculo erector de la columna forma el límite medial del triángulo lumbocostoabdominal. Lateralmente al músculo erector de la columna, la parte

lateral del segmento lumbar del riñón se proyecta sobre el área de este triángulo y está separada de los planos superficiales, con excepción del músculo cuadrado lumbar, únicamente por la aponeurosis posterior del músculo transverso del abdomen y por el músculo dorsal ancho (figs. 329 y 330).

2. Cara anterior. Las relaciones de la cara anterior de los riñones son diferentes en el lado derecho y en el izquierdo.

a) RIÑÓN DERECHO. El riñón derecho está en relación anteriormente con la flexura cólica derecha, la porción descendente del duodeno y el hígado (figs. 331 y 332).

La *flexura cólica derecha* corresponde al polo inferior del riñón derecho. A continuación, el colon se acoda en sentido inmediatamente inferior al riñón y describe un asa que se adapta a la curvatura del polo inferior del riñón; enseguida, la flexura cólica derecha recubre la parte inferior de la cara anterior del riñón derecho. A esta altura, el colon no tiene mesocolon y la pared cólica está separada de la hoja prerrenal por una fascia de adosamiento resultante de la soldadura del peritoneo parietal con el peritoneo cólico (fig. 327).

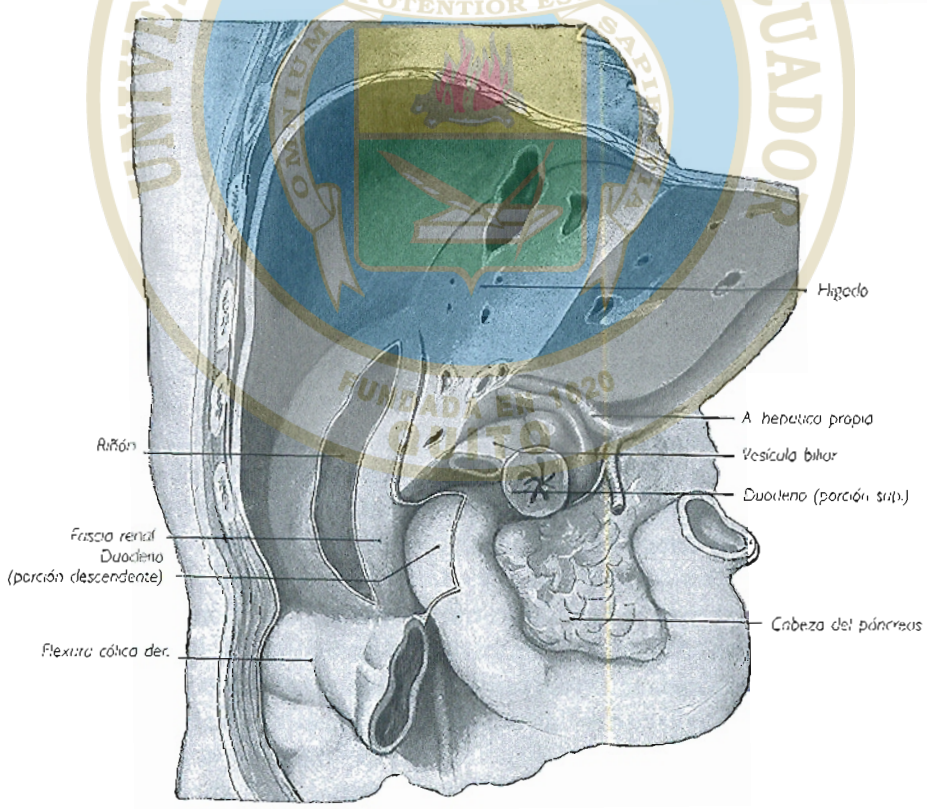

Fig. 331 ▪ Relaciones anteriores del riñón derecho

La *porción descendente del duodeno* cruza la cara anterior del pedículo renal y entra en contacto con el riñón a lo largo de su borde medial. Recordemos que la fascia retroduodenal separa el duodeno de los órganos que recubre.

El *hígado,* por último, se apoya en la parte de la cara anterior del riñón que no está recubierta por el colon y por el duodeno. Entra así en relación con la mayor parte de la cara anterior del riñón derecho, que marca en la cara inferior del hígado la impresión renal.

Sin embargo, no existe contacto directo entre el hígado y el riñón. Entre estos dos órganos se sitúa un receso peritoneal que se refleja en las proximidades del polo superior del riñón. La parte profunda de este receso suele hallarse dividida en dos partes por un pliegue peritoneal denominado *ligamento hepatorrenal.* Este ligamento constituye un pliegue de la hoja inferior del ligamento coronario. ❑ Cuando la reflexión del peritoneo se realiza inferiormente al polo superior del riñón, el hígado entra, superiormente, en relación directa con la hoja prerrenal, que rebasa la línea de reflexión del peritoneo.

b) RIÑÓN IZQUIERDO. Desde el punto de vista de sus relaciones, la cara anterior del riñón izquierdo puede dividirse en tres segmentos: *superior* o *supracólico, medio* o *cólico* e *inferior* o *subcólico.*

Segmento superior. El *bazo* se apoya por su cara renal sobre la parte superolateral de la cara anterior y del borde lateral del riñón izquierdo.

El extremo izquierdo del cuerpo del *páncreas* y la cola de éste, acompañados por los vasos esplénicos, pasan anteriormente al hilio y a la cara anterior del riñón izquierdo. En un punto variable de la cara anterior del riñón, en general en su parte media, el peritoneo posterior de la cola del páncreas se refleja sobre el peritoneo renal (fig. 294).

A la izquierda de este repliegue peritoneal pancreatorrenal, los dos órganos se hallan en contacto por sus superficies peritoneales, mientras que a la derecha están separados uno de otro por una fascia formada por el adosamiento del revestimiento peritoneal posterior del páncreas al peritoneo parietal prerrenal.

La cola del páncreas alcanza habitualmente la cara cólica del bazo y el extremo inferior de su hilio (figs. 293 y 332).

Cuando la cola del páncreas no alcanza el bazo, la cara anterior del riñón se halla en relación anteriormente con el ligamento pancreatoesplénico y con su contenido, es decir, con los vasos esplénicos.

El *estómago* está en relación con una zona triangular de la cara anterior del riñón limitada inferiormente por el páncreas, superiormente y a la izquierda por el bazo, y a la derecha por la glándula suprarrenal (figs. 293, 299 y 332). En el área de este *triángulo gástrico,* el estómago está separado del riñón sólo por la bolsa omental (fig. 328).

Segmento medio. El *extremo izquierdo del colon transverso,* que está fijado al páncreas y al diafragma por su mesocolon y por el ligamento frenocólico, pasa anterior al riñón izquierdo, a lo largo e inferior al páncreas, para continuarse, inferiormente a la cara cólica del bazo, con el colon descendente. Habitualmente, el colon transverso cruza la



Fig. 332. Relaciones anteriores de los riñones (esquema). (Según Addison, modificado.)

parte media de la cara anterior del riñón izquierdo. La flexura cólica izquierda y el colon descendente se adosan, inferiormente al bazo, a la parte lateral de la cara anterior del riñón.

Segmento inferior. Inferiormente al colon y al mesocolon transverso, se halla una parte anterior del riñón contra la cual pueden apoyarse algunas asas del intestino delgado.

3. Borde lateral. El *borde lateral del riñón derecho* está en relación con la parte derecha del borde inferior del hígado (figs. 294 y 331).

El *borde lateral del riñón izquierdo* se corresponde con el borde inferior del bazo en su mitad superior y con el colon descendente en su mitad inferior (figs. 292 y 332).

4. Borde medial. En este borde se deben considerar tres segmentos: un segmento medio o *hilio renal,* excavado y cóncavo, un segmento inferior *subhiliar* y un segmento superior *suprahiliar.* Los dos últimos son convexos.

El *hilio* renal es una abertura alargada verticalmente que mide de 3 a 4 cm de longitud y de 1 a 1,5 cm de anchura. Sus bordes anterior, superior e inferior son sobresalientes y convexos; sin embargo, el borde posterior es rectilíneo o incluso cóncavo. Los bor-

des del hilio están frecuentemente separados entre sí por escotaduras más o menos profundas que se prolongan a veces de forma atenuada sobre las caras del órgano.

El hilio renal da acceso a una cavidad denominada *seno renal,* donde discurren los vasos, los nervios y el conducto excretor del órgano, que forman en su conjunto el *pedículo renal.*

Todos los elementos del pedículo renal están inmersos en un tejido celuloadiposo separado de la cápsula adiposa por la cápsula fibrosa del riñón. Indicaremos más adelante las relaciones que presentan entre sí a su entrada en el seno renal.

El *segmento suprahiliar* del riñón está en conexión con la glándula suprarrenal correspondiente (figs. 299 y 332).

El *segmento subhiliar* está bordeado por el uréter.

Los riñones presentan una estrecha relación con los grandes vasos prevertebrales: la vena cava inferior a la derecha y la aorta a la izquierda. El riñón derecho se halla casi en contacto superiormente con la vena cava inferior.

Se debe también señalar la existencia del arco vascular (de Treitz), que asciende entre el riñón izquierdo y la aorta, a una distancia variable de la parte subhiliar del borde medial.

Por último, el borde medial del riñón se proyecta inferiormente a la duodécima costilla sobre las apófisis costales de las dos primeras vértebras lumbares. La apófisis costal de la primera vértebra lumbar corresponde al hilio. Esta apófisis costal, y a veces también la de la segunda vértebra lumbar, rebasan el borde medial del riñón, de modo que su extremo se sitúa posterior a este órgano.

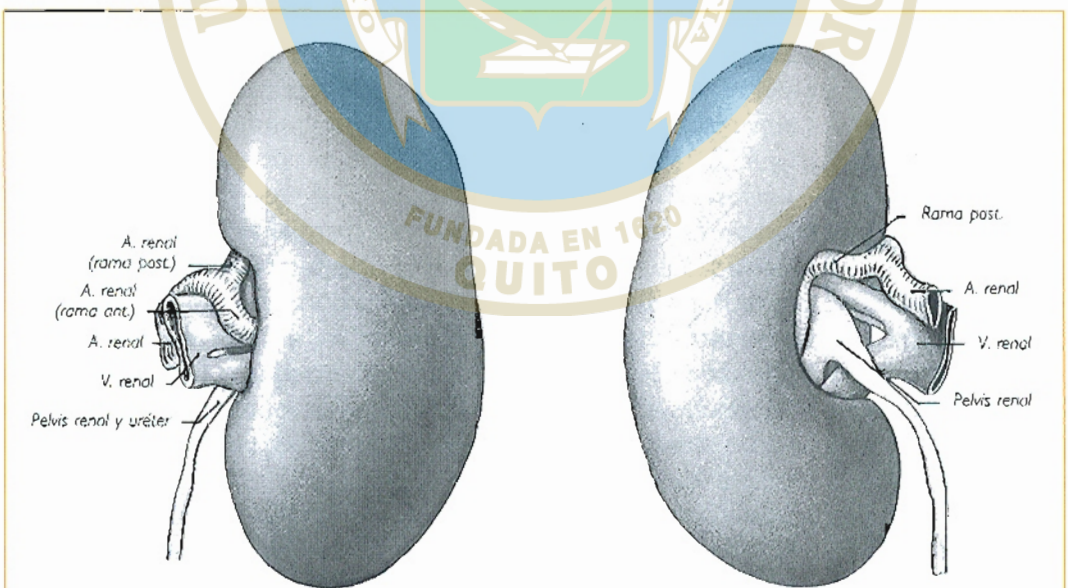

Fig. 333 ▪ Riñón izquierdo (cara anterior).

Fig. 334 ▪ Riñón izquierdo (cara posterior).

UNIVERSIDAD CENTRAL DEL ECUADOR
OMNIUM SCIENTIARUM PRINCIPIA
FUNDADA EN 1620
QUITO

5. Extremidades o polos. La *extremidad superior* o *polo superior* de los riñones está en conexión con la cara renal de la glándula suprarrenal y también, a la izquierda, con el vértice del bazo.

El polo superior del riñón derecho está habitualmente situado en relación con el disco intervertebral que separa la undécima de la duodécima vértebra torácica. El polo superior del riñón izquierdo se sitúa a la altura de la parte media de la undécima vértebra torácica.

La *extremidad inferior* o *polo inferior* del riñón corresponde en general a la parte media de la tercera vértebra lumbar a la derecha y al disco intervertebral que separa esta vértebra de la segunda vértebra lumbar a la izquierda. Está situado 4 cm superior a la cresta ilíaca a la derecha y 5 cm a la izquierda.

El riñón derecho se ubica por lo tanto más inferior que el riñón izquierdo. Esto se debe probablemente a la presión que el hígado ejerce sobre él.

Por último, el riñón está inclinado de un extremo al otro, de tal manera que se halla situado aproximadamente a 4 cm de la línea media superiormente y a 6 cm inferiormente.

CONFIGURACIÓN INTERNA. SENO RENAL. El seno renal es una cavidad o bolsa cuya abertura coincide con el hilio renal y cuyas paredes están constituidas por el parénquima renal.

El seno renal, cuya profundidad media es de 3 cm, contiene en un tejido celuloadiposo las ramificaciones de los vasos renales, los nervios y los primeros segmentos del aparato excretor del riñón, denominados *cálices* y *pelvis renal.*

Para examinar la configuración del seno renal se debe practicar un corte frontal desde el borde lateral hasta el hilio renal, a la misma distancia de las dos caras.

Si a continuación se elimina la totalidad del contenido del seno, es decir, vasos y conductos excretores, que se deben cortar al ras de la superficie de la bolsa, se aprecia que la pared del seno renal es muy irregular. Presenta salientes cónicos, denominados *papilas renales,* separados unos de otros por superficies irregulares, convexas y en forma de rodetes (fig. 335).

Las papilas renales miden de 4 a 10 mm de altura.

Su volumen y forma son variables. Suelen observarse pequeñas papilas renales regularmente cónicas denominadas *papilas renales simples.* Las hay también voluminosas, cuya superficie está recorrida desde la base hasta el vértice por dos o tres surcos de profundidad variable. Dichos surcos indican que estas grandes papilas son el resultado de la unión de dos o tres papilas simples, por lo cual se denominan *papilas renales compuestas.*

El número de papilas renales varía de 4 a 20. Esto se debe sobre todo a que la proporción entre el número de papilas renales simples y compuestas difiere de un sujeto a otro. Se cuentan por término medio de 8 a 10.

El vértice de las papilas renales es redondeado y está perforado por pequeños orificios visibles mediante lupa y que en su conjunto constituyen el *área cribosa.* Se trata de los orificios por los cuales los túbulos colectores de los conductos uriníferos derivan su contenido. El área cribosa de las papilas renales simples presenta de 10 a 20 orificios. En las papilas renales compuestas, este número es dos o tres veces mayor.

■ **ESTRUCTURA DEL RIÑÓN. CONFIGURACIÓN DE UN CORTE DE PARÉNQUIMA RENAL.** El riñón está formado por un parénquima rodeado por una cápsula fibrosa.

1. Cápsula fibrosa. La cápsula fibrosa del riñón no debe confundirse con su envoltura fibrosa, o fascia renal, de la cual está separada por la cápsula adiposa.

La cápsula fibrosa del riñón es una membrana directamente aplicada sobre el parénquima renal. Se une al riñón por medio de tractos conjuntivos que penetran en el órgano. Estos tractos son muy delgados, por lo cual también es fácil separar la cápsula fibrosa del parénquima renal. A la altura del hilio, la cápsula fibrosa se refleja en el seno, tapiza sus paredes y tiene continuidad con la túnica conjuntiva de los cálices y de los vasos, en el punto en que éstos se introducen en el parénquima renal.

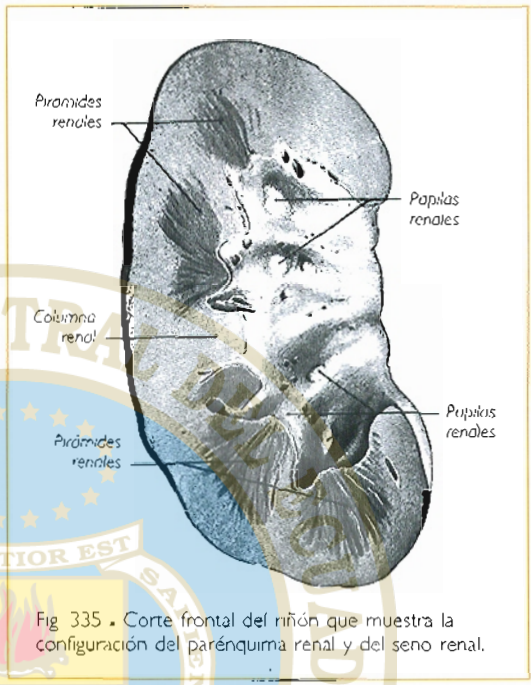

Fig. 335. Corte frontal del riñón que muestra la configuración del parénquima renal y del seno renal.

2. Parénquima renal. Un corte frontal del riñón efectuado desde el borde lateral hasta el hilio muestra que el parénquima renal se compone de dos partes: una central, denominada *médula renal,* y otra periférica o *corteza renal.*

a) MÉDULA RENAL. Está representada, en el corte antes mencionado, por zonas triangulares de color rojo oscuro y estriadas paralelamente al eje mayor del triángulo. Estas zonas triangulares representan la sección de las masas cónicas denominadas *pirámides renales.*

Las pirámides renales son aproximadamente de ocho a diez en cada riñón. Su vértice sobresale en el seno renal y constituye las papilas renales. Las pirámides renales, al igual que las papilas renales, pueden ser simples o compuestas, es decir, formadas por la unión de dos o tres pirámides renales simples.

b) CORTEZA RENAL. La corteza renal es de color amarillo rojizo, friable y menos consistente que la médula renal. Rodea las pirámides renales a excepción de las papilas renales. Forma por una parte una gruesa capa periférica que separa la base de las pirámides renales de la superficie del riñón y, por otra parte, penetra entre las pirámides renales. Estas prolongaciones, que separan las pirámides renales entre sí, se denominan *columnas renales.*

La capa periférica de la corteza renal se compone de dos partes: la porción radiada o radios medulares y la porción contorneada o laberinto cortical.

La porción radiada, que es de aspecto estriado al igual que las pirámides renales, parece prolongar estas últimas hacia la superficie del riñón. En efecto, los radios medulares se extienden y se estrechan desde la base de las pirámides renales hasta las

proximidades de la periferia del riñón, que no llegan a alcanzar. Se cuentan aproximadamente 500 radios por cada pirámide renal.

El *laberinto cortical,* cuyo aspecto es granular, separa los radios medulares de la superficie del riñón. Además, constituye las columnas renales.

El aspecto granular del laberinto cortical se debe a la presencia de innumerables granulaciones rojizas denominadas *corpúsculos renales.*

El parénquima renal está básicamente constituido por los conductos uriníferos, cuyo estudio pertenece a la histología.

Lóbulos del riñón. Los riñones del ser humano se componen de varios lóbulos unidos entre sí. Cada lóbulo comprende: *a)* una pirámide renal y *b)* la zona de corteza renal que rodea la pirámide renal y la prolonga hasta la superficie del riñón. En cada lóbulo se pueden distinguir tantos lobulillos como pirámides renales.

La lobulación es muy evidente en el feto, donde se manifiesta por la presencia en la superficie del riñón de surcos que corresponden a los límites de los lóbulos renales.

En algunos mamíferos, los lóbulos del riñón se mantienen siempre diferenciados unos de otros (J. Hureau).

VASOS Y NERVIOS

a) ARTERIAS RENALES (fig. 336). La forma en que se dividen las arterias renales es muy variable. Indicaremos solamente lo habitual en la mayoría de los casos.

Cada arteria renal se divide, en la proximidad del hilio, en dos ramas terminales principales, una anterior y otra posterior.

La *rama anterior* es anterior a la pelvis renal.

La *rama posterior* rodea el borde superior de la pelvis renal y después desciende posteriormente a ésta hasta la parte media del hilio renal, pero siguiendo el borde lateral de éste, de tal manera que queda libre y toda la parte extrahiliar de la cara posterior de la pelvis renal resulta fácilmente abordable.

Las dos ramas, anterior y posterior, se subdividen varias veces y forman en el seno renal dos arborizaciones: una anterior o *prepiélica,* anterior a los conductos excretores (pelvis y cálices renales); otra posterior o *retropiélica,* posterior a dichos conductos (Augier) (v. *Pelvis renal* y *Pedículo renal*).

Las ramas de la arborización anterior son las más numerosas. Están entremezcladas con las ramas venosas de tal modo que es imposible distinguir en esta cavidad un plano venoso y un plano arterial. En su conjunto, sin embargo, las arterias parecen ser en su mayoría anteriores a las venas.

Las últimas ramificaciones de la arteria penetran en el parénquima renal alrededor de cada papila renal y discurren por la superficie de las pirámides renales hasta su base. Estas ramificaciones, denominadas *arterias interlobulares,* son terminales, es decir, no se anastomosan entre sí (Gérard). ❑ Las arterias interlobulares que proceden de los lóbulos del sistema prepiélico irrigan los lóbulos anteriores y la mitad anterior de los lóbulos polares y de los lóbulos posteriores. ❑ Aquellas que nacen del sistema retropiélico se dirigen a la mitad posterior de los lóbulos polares y de los lóbulos

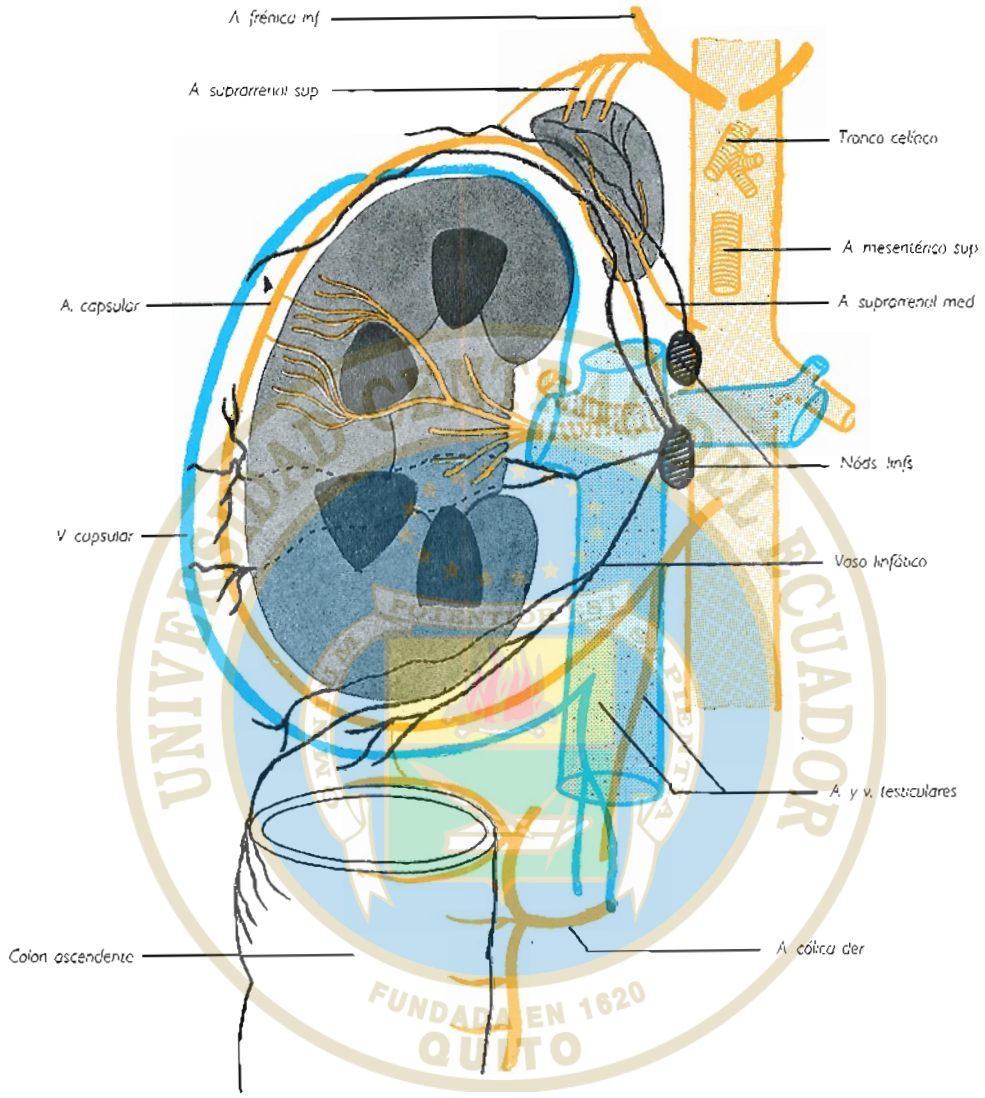

Fig. 336. Esquema que muestra la disposición de los vasos sanguíneos y linfáticos de las cápsulas perirrenales.

posteriores (Augier). La separación de estos dos territorios está indicada en la superficie del riñón por una depresión o línea paralela al borde lateral del riñón y situada 1 cm posterior a este borde (Brodel).

Cada arteria interlobular se divide, a la altura de la base de la pirámide renal, en numerosas *arterias interlobulillares* o *arterias corticales radiadas,* que se mantienen independientes unas de otras. En efecto, jamás se forma una bóveda arterial suprapiramidal completa (Gérard).

Cada arteria interlobulillar se extiende siguiendo un trayecto curvo en un espacio interlobulillar comprendido entre varios radios medulares, y da origen a las arteriolas glomerulares, que se capilarizan constituyendo los glomérulos renales (de Malpighi).

Las pirámides renales están recorridas desde la base hasta el vértice por las *arteriolas rectas* o *vasos rectos.* Éstas nacen sobre todo de las arteriolas eferentes de los glomérulos y también de las arterias interlobulillares, cerca de la base de las pirámides (Klein, Ludwig, Alcala Santaella).

Arterias renales polares. La multiplicidad de las arterias renales es frecuente. ❑ No es raro observar que una arteria aborda el riñón por uno de sus polos. Estas arterias proceden habitualmente de la arteria renal o de la aorta (Ternon).

b) ARTERIAS CAPSULARES (fig. 336). La *cápsula adiposa* del riñón recibe de la arteria renal, de las arterias suprarrenales, de la arteria testicular u ovárica, de las arterias cólicas derecha e izquierda, de las arterias lumbares y a veces de la misma aorta (Schmerber, Laboureau), finas ramas que se anastomosan entre sí. Una de estas anastomosis se extiende a lo largo del borde lateral del riñón, desde las arterias suprarrenales hasta una rama de la arteria testicular, formando la *arteria capsular.*

c) VENAS RENALES (fig. 336). Las venas interlobulillares, satélites de las arterias homónimas, nacen en la superficie del riñón de la unión de pequeñas vénulas convergentes, formando las *vénulas estrelladas.*

Se dirigen hacia la base de la pirámide renal, donde vierten en una red venosa formada por las *venas arqueadas.* De esta red, que recibe también las *vénulas rectas* de la pirámide renal, parten *venas interlobulares* que alcanzan el seno renal discurriendo por la superficie de las pirámides.

Alcala Santaella distingue en el seno renal: ❑ *a)* un plano venoso anterior prepiélico; ❑ *b)* un plano venoso posterior retropiélico, y ❑ *c)* venas intermediarias que unen estos dos planos y discurren en los intervalos que separan los cálices renales. Las venas se unen en el seno renal y forman ramas cada vez más voluminosas, que finalmente constituyen la vena renal externamente al riñón.

d) VENAS CAPSULARES (fig. 336). La *cápsula adiposa* contiene una red perirrenal en la cual se distingue una vena capsular dispuesta de la misma manera que la arteria. Esta red vierte en las venas vecinas, es decir, en las venas renal, suprarrenales, cólicas, ureterales, frénicas inferiores y también en las vénulas estrelladas, y se anastomosa, por medio de las venas lumbares, con la red venosa subcutánea (Tuffier y Lejars).

e) VASOS LINFÁTICOS (fig. 336). Se deben diferenciar los vasos linfáticos capsulares de los vasos linfáticos renales.

Los vasos linfáticos capsulares se dirigen a los nódulos linfáticos lumbares próximos al origen de la arteria renal y a la terminación de la vena renal del mismo lado. En el trayecto de estos vasos linfáticos se encuentran algunos nódulos linfáticos que pueden constituir el centro de localización de focos supurados perinefríticos (Krymow).

Los vasos linfáticos capsulares pueden anastomosarse con los vasos linfáticos del colon.

En el pedículo renal, los *vasos linfáticos renales* se diferencian en anteriores, medios y posteriores, según estén situados anterior o posteriormente a los vasos renales, o bien entre la arteria y la vena. Se dirigen a los nódulos linfáticos del pedículo renal y a los nódulos linfáticos aorticolaterales, comprendidos entre el origen de las arterias renales y el de la arteria mesentérica inferior (J. Nicolesco).

f) NERVIOS. Los nervios proceden del plexo renal, el cual acompaña a la arteria renal. ❑ Los ramos procedentes de los ganglios del plexo celíaco discurren por los bordes superior e inferior y por las caras anterior y posterior de la arteria renal; ❑ los filetes nerviosos del nervio esplácnico menor siguen el borde superior y la cara posterior de dicha arteria; ❑ por último, los ramos que proceden del nervio esplácnico mayor se encuentran solamente en el borde superior (Lino Rodrigues). Sin embargo, según L. Dambrin no existe ningún filete nervioso destinado al riñón anteriormente a la parte medial de la arteria renal. Pueden presentarse pequeños ganglios; uno de ellos, ligeramente más constante y situado posterior a la arteria, se denomina *ganglio renal posterior* (de Hirschfeld).

A. Conductos excretores del riñón

Las vías de excreción del riñón comienzan en el seno renal por medio de unos tubos cortos, los *cálices renales menores.* Éstos desembocan en troncos colectores denominados *cálices renales mayores,* los cuales se unen entre sí; de su confluencia resulta la formación de un ensanchamiento de la vía de excreción que recibe el nombre de *pelvis renal.* La pelvis se estrecha poco a poco de superior a inferior y continúa hasta la vejiga urinaria por medio de un largo conducto denominado *uréter* (fig. 324).

CÁLICES RENALES MENORES. Los cálices renales menores son conductos membranosos de 1 cm de largo aproximadamente, cuyo número es igual al de las papilas renales. Cada uno de ellos se inserta por medio de un extremo ligeramente ensanchado alrededor de la base de una papila renal, la cual sobresale en el conducto a la manera de un tapón cónico. Por su otro extremo, los cálices renales menores se abren en un cáliz renal mayor. Su dirección está sujeta a la de las papilas renales correspondientes (fig. 337).

CÁLICES RENALES MAYORES. Los cálices renales menores se unen en grupos de dos a cuatro y forman los cálices renales mayores.

El número de cálices renales mayores varía de dos a cinco. Habitualmente son tres, que se denominan *superior, medio* e *inferior.* Los cálices renales mayores se escalonan de superior a inferior en un mismo plano frontal. En ocasiones, alguno de ellos se desvía para situarse en un plano oblicuo (Legueu).

La longitud de los cálices renales mayores es muy variable. Es tanto mayor cuanto menor sea la pelvis renal. En general, cuando existen solamente dos o tres cálices renales mayores, el cáliz renal mayor superior es el más largo, pero es menos ancho que el inferior (Legueu) (fig. 337, B y C).

Los cálices renales mayores se abren en la base de la pelvis renal.

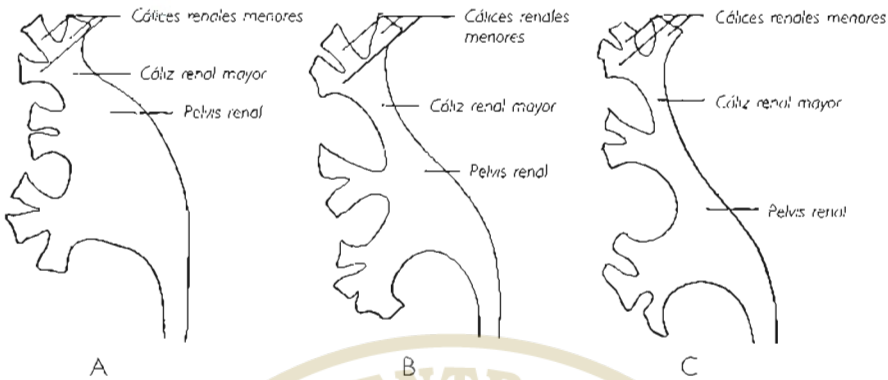

Fig. 337. Tres tipos de cálices renales y de pelvis renal. A) Pelvis renal ampular. B y C) Pelvis renales ramificadas.

PELVIS RENAL. La pelvis renal es un segmento ensanchado del aparato excretor del riñón situado en la conjunción de los cálices renales mayores.

1. Configuración externa. La pelvis renal presenta la forma de un embudo aplanado de anterior a posterior; su base mide por término medio de 20 a 25 mm de altura.

Se distinguen en ella: ❑ dos caras, una anterior y otra posterior; ❑ un borde superomedial convexo y oblicuo inferior y medialmente; ❑ un borde inferior casi horizontal y ligeramente cóncavo; ❑ un vértice inferior que tiene continuidad con el uréter; ❑ por último, una base situada superior y lateralmente en el seno renal.

La forma y las dimensiones de la pelvis renal son muy variables. «En realidad, existen tantas formas de pelvis renales como de riñones. Sin embargo, estas formas diversas se parecen más o menos en su conjunto y, desde un punto de vista práctico, se pueden agrupar en dos clases: las *pelvis renales ampulares* y las *pelvis renales dendríticas* o *pelvis renales ramificadas*. Cada uno de estos grupos admite toda una serie de variantes que constituyen transiciones entre uno y otro tipo.» (Legueu) (fig. 337).

Cuando la pelvis renal es ampular, los cálices renales mayores son cortos. A veces se hallan ausentes y los cálices renales menores desembocan directamente en la base abultada de la pelvis renal.

Cuando la pelvis renal es ramificada, que es el caso más frecuente, los dos extremos de su base tienen continuidad, uno lateral y superiormente y otro lateral y un poco inferiormente, con los cálices renales mayores superior e inferior. El cáliz renal mayor medio se abre bien directamente en la pelvis renal, entre los cálices renales mayores superior e inferior, bien en uno de estos cálices renales mayores.

2. Relaciones. La pelvis renal está situada en parte en el seno renal y en parte externamente al seno renal y al hilio.

a) PARTE EXTRAHILIAR DE LA PELVIS. PEDÍCULO RENAL. Externamente al hilio, la pelvis renal ocupa la parte posterior del pedículo renal (fig. 334).

Está en relación anteriormente: ❑ primero con la arteria renal y su rama anterior, que rodea el plexo renal (v. *Nervios del riñón*); ❑ más lejos, con la vena renal y sus gruesas ramas de origen; por último, con la fascia retroduodenal y la porción descendente del duodeno en el lado derecho y ❑ con el cuerpo del páncreas, el músculo suspensorio del duodeno, la flexura duodenoyeyunal y el segmento inicial móvil del yeyuno en el lado izquierdo.

Posteriormente, la pelvis renal está cruzada superiormente y a lo *largo del hilio* por la rama arterial posterior, retropiélica, que rodea el borde superior de la pelvis renal y sigue después el borde posterior del hilio, permitiendo así acceso al cirujano a toda la cara posterior de la pelvis renal extrarrenal. Más allá de la hoja retrorrenal, la pelvis renal se corresponde con el músculo psoas mayor y la apófisis costal de la primera vértebra lumbar a la izquierda, mientras que a la derecha coincide con el intervalo que separa las apófisis costales de las dos primeras vértebras lumbares.

Medialmente a la pelvis renal, el pedículo renal se prolonga hasta los grandes vasos prevertebrales. Se compone entonces de la arteria renal situada posterior a la vena renal, del plexo renal que rodea la arteria renal, de nódulos y de vasos linfáticos.

La vena renal izquierda, más larga que la derecha, pasa anteriormente a la aorta y posteriormente al músculo suspensorio del duodeno y a la arteria mesentérica superior. La compresión ejercida sobre ella por dicho músculo, dicha arteria y los nódulos linfáticos vecinos explica la gran frecuencia a la izquierda del varicocele en el hombre, así como de las varices del ligamento ancho del útero en la mujer (Fagarasanu).

b) PARTE INTRARRENAL. Frecuentemente la pelvis renal se hunde escasamente en el seno renal y su segmento intrasinusal no supera los 0,5 cm de anchura. Sólo las pelvis renales ampulares, que son voluminosas, penetran profundamente en la cavidad sinusal.

En los senos renales, las dos caras de la pelvis renal corresponden a las ramificaciones vasculares anterior y posterior. ❑ En este punto, la rama anterior de la arteria renal y la mayor parte de sus ramificaciones se sitúan anteriores a las ramas venosas.

■ **URÉTER.** El uréter es un largo conducto que sigue a la pelvis renal y se extiende hasta la vejiga urinaria.

1. Trayecto y dirección. Desde el vértice de la pelvis renal, el uréter desciende casi verticalmente o un poco oblicuo en sentido inferior y medial (G. Cordier), apoyado sobre la pared abdominal posterior, hasta la abertura superior de la pelvis. Una vez en este punto, cruza los vasos ilíacos describiendo sinuosidades cuyas curvas se adaptan a los salientes que forman dichos vasos (fig. 338). El uréter se hunde luego en la pelvis y desciende inferior y un poco lateralmente, apoyado sobre la pared de la pelvis. Un poco superior a la espina ciática, el conducto se incurva y se dirige anterior, medial e inferiormente, hasta su desembocadura en la vejiga urinaria. ❑ En su conjunto, la dirección de los uréteres es oblicua inferior y medialmente, ya que los dos uréteres, que distan entre sí 7 u 8 cm en su origen, se hallan separados tan sólo 2 cm en su terminación.

2. Dimensiones. El uréter mide 25 cm de longitud.

Cuando se halla vacío, está aplanado de anterior a posterior, y su espesor parece idéntico en toda su extensión.

Se ha descrito, un poco inferiormente a su origen, un primer estrechamiento, en el cual el diámetro interno del conducto sería de 2 mm aproximadamente. Este estrechamiento, denominado *cuello de la pelvis renal,* o de una manera más exacta *cuello del uréter,* es inexistente. La ureteropielografía retrógrada muestra que el uréter presenta un diámetro uniforme en su parte superior (G. Cordier). Sin embargo, el uréter presenta dos estrechamientos, uno en relación con la abertura superior de la pelvis y el otro a su entrada en la pared vesical. A esta altura, el diámetro interno no suele superar los 3 mm.

En otras partes, el diámetro interno del uréter varía de 3 a 5 mm.

3. Relaciones de los uréteres. Distinguiremos en el uréter cuatro porciones: una porción abdominal, una porción ilíaca, una porción pélvica y una porción intramural.

a) PORCIÓN ABDOMINAL. *Posteriormente,* el uréter abdominal descansa sobre la fascia ilíaca y el músculo psoas mayor, del cual está separado por una delgada capa de tejido celuloadiposo. Está cruzado de superior a inferior y de medial a lateral por el nervio genitofemoral, que desciende en el espesor de la fascia ilíaca. Por último, cuando el uréter está vertical, se proyecta posterior al músculo psoas mayor sobre el vértice de las apófisis costales de las tres o cuatro últimas vértebras lumbares, o un poco medial a su extremo. Cuando el uréter es oblicuo inferior y medialmente, se corresponde con el vértice de la tercera apófisis costal y con la unión del tercio medio y el tercio lateral de la cuarta apófisis costal, así como con la unión del tercio medio y el tercio medial de la quinta apófisis costal (G. Cordier).

Anteriormente, el segmento lumbar del uréter presenta diferentes relaciones a derecha e izquierda (fig. 338).

El uréter derecho está cubierto: superiormente, por la porción descendente del duodeno y por la fascia retroduodenal; inferiormente al duodeno, por el peritoneo y por la fascia de adosamiento del mesocolon ascendente al peritoneo parietal. Está cruzado, a la altura de la tercera vértebra lumbar, por los vasos testiculares u ováricos, que discurren posteriores a esta fascia (fig. 338), y por la arteria cólica derecha, que discurre anteriormente.

El uréter izquierdo está cubierto en toda su extensión por el peritoneo y por la fascia de adosamiento que procede de la soldadura del mesocolon descendente con el peritoneo parietal. Al igual que a la derecha, los vasos testiculares u ováricos discurren posteriores a la fascia de adosamiento de origen mesocólico; la arteria cólica izquierda asciende anterior a esta fascia y medial al uréter (fig. 140). Pero, mientras que la arteria testicular u ovárica cruza el uréter a la altura de la tercera vértebra lumbar, la vena correspondiente, que a la izquierda desemboca en la vena renal, pasa anterior y muy superior a este conducto, en la proximidad del pedículo renal. Inferiormente, en el límite inferior de la porción lumbar, el uréter izquierdo está cruzado por el segmento oblicuo de la raíz del mesocolon sigmoideo.

Cada uno de los dos uréteres, envuelto en una vaina conjuntiva que forma la fascia propia (Cordier), se adhiere al peritoneo y a la fascia de coalescencia que lo cubre.

Lateralmente, el uréter bordea la parte subhiliar del borde medial del riñón. El uréter se une a la parte subhiliar del borde medial de la cápsula fibrosa, y por medio de ésta

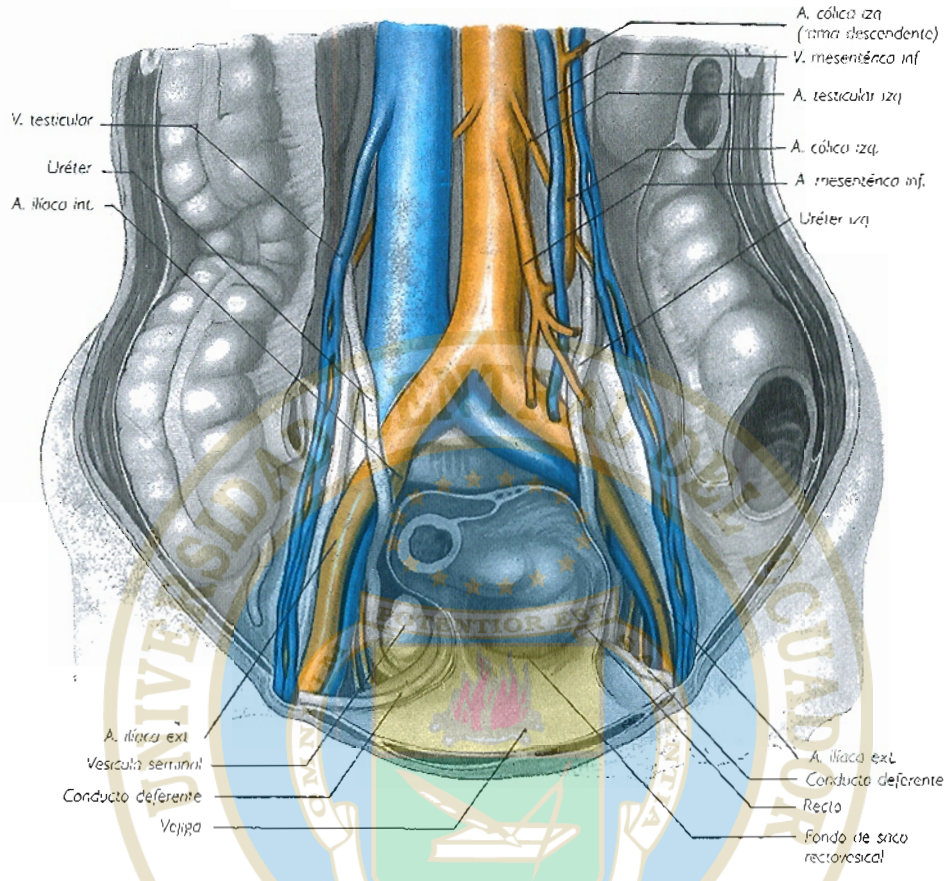

Fig. 338 - Relaciones de los uréteres.

al riñón, mediante tractos fibrosos que parten de la fascia renal (Vecchi, Laboureau). Más inferiormente, el uréter es acompañado, a mayor distancia a la izquierda que a la derecha, por el colon ascendente a la derecha y por el colon descendente a la izquierda.

Medialmente, ❑el uréter derecho se corresponde con la vena cava inferior, y ❑el uréter izquierdo con la porción ascendente del duodeno, el arco vascular (de Treitz), la aorta y la arteria mesentérica inferior.

b) PORCIÓN ILÍACA. Antes de penetrar en la cavidad pélvica, el uréter pasa anteriormente a los vasos ilíacos. En la mayor parte de los casos, el uréter derecho cruza la arteria ilíaca externa 1,5 cm inferiormente a su origen, mientras que el uréter izquierdo pasa sobre la arteria ilíaca común 1,5 cm superiormente a la bifurcación (Luschka) (fig. 338).

No obstante, estas relaciones están sometidas a frecuentes variaciones que se deben a la diferente altura de la bifurcación de la arteria ilíaca común, también muy variable, mientras que el uréter cruza la abertura superior de la pelvis casi siempre en el mismo punto. Por consiguiente, cuando la bifurcación es baja, el uréter cruza la arteria ilíaca

común en los dos lados mientras que, cuando es alta, el uréter cruza la arteria ilíaca externa ya sea a la izquierda o a la derecha (Proust y Maurer).

Anteriormente, el segmento ilíaco del uréter está cruzado, en el lado derecho, por el extremo inferior del mesenterio y por la arteria ileocólica.

En el lado izquierdo, el uréter está cubierto por el peritoneo parietal y por el mesocolon sigmoideo. Éste presenta con el uréter relaciones que varían según la longitud del meso y la situación más o menos alta de su inserción en la pared (Quénu y Duval). Cuando el mesocolon sigmoideo presenta una inserción alta, sólo el peritoneo parietal cubre directamente el uréter. Si el mesocolon sigmoideo presenta una inserción baja, el uréter entra en estrecha relación con las arterias sigmoideas, que se adhieren a la pared por medio de la soldadura del mesocolon sigmoideo con el peritoneo parietal. Por último, el receso intersigmoideo puede en ocasiones cruzar la cara anterior del uréter.

A la altura del cruce de los vasos ilíacos, el uréter se aproxima más a la pared abdominal anterior *(punto ureteral).* Este punto corresponde a la unión del tercio lateral con el tercio medio de una línea que une las dos espinas ilíacas anteriores superiores.

c) PORCIÓN PÉLVICA. En la cavidad pélvica el uréter describe una curva cóncava anterior y medial, en la cual se reconocen dos segmentos, uno parietal y otro visceral. Las relaciones de ambos segmentos difieren en el hombre y en la mujer.

EN EL HOMBRE. *Segmento parietal.* El uréter desciende a lo largo de la arteria ilíaca interna, bien anterior, bien medial o bien posterior a esta arteria, según haya cruzado los vasos ilíacos, inferior, a nivel o superiormente a la bifurcación de la arteria ilíaca común. Lo más frecuente es que el uréter derecho se sitúe anterior a la arteria ilíaca interna y el uréter izquierdo posteriormente (fig. 338). En este corto trayecto, el uréter derecho se corresponde con el origen de las ramas del tronco anterior o del tronco posterior de la arteria ilíaca interna, mientras que el uréter izquierdo se corresponde con la vena ilíaca interna, que se sitúa posterior a la arteria.

Inferiormente a la arteria ilíaca interna, el uréter se relaciona lateralmente con las ramas viscerales de esta arteria.

Medialmente, el uréter está en relación con el recto, del que se separa por la parte lateral del fondo de saco rectouterino o rectovesical, por la vaina de la arteria ilíaca interna y por el plexo hipogástrico inferior que esta vaina contiene.

Segmento visceral. El uréter se dirige anterior y medialmente. Pasa lateral y después anterior al recto, posterior e inferior al conducto deferente, y se introduce entre el fondo de la vesícula seminal y la pared posterior de la vejiga urinaria (figs. 338 y 344). En esta región, el uréter está rodeado, sobre todo posteriormente, por numerosas arterias (arterias del conducto deferente, prostática y rectal media), por las venas de los plexos seminal y vesicoprostático, por las venas rectales medias y por los ramos nerviosos vesicales del plexo hipogástrico inferior.

En la proximidad de la vejiga urinaria, el uréter está contenido en el espacio latero-visceral, pero antes de llegar a la vejiga urinaria tiene que atravesar el plexo hipogástrico inferior, que forma alrededor de él una «arborización nerviosa» (Hovelacque) de la que parten los ramos ureterales.

EN LA MUJER. *Segmento parietal.* Las relaciones con los vasos ilíacos internos son las mismas que en el hombre. El uréter constituye con la arteria ilíaca interna el límite posterior de la fosa ovárica (v. *Ovario*). Se corresponde pues anteriormente con el ovario y el infundíbulo de la trompa que recubre la cara medial del ovario. ❑ Inferiormente a la arteria ilíaca interna, el uréter desciende por el lado anteromedial de la arteria uterina. ❑ Medialmente, el uréter está cubierto por el peritoneo, la vaina de la arteria ilíaca interna y el plexo hipogástrico inferior, que lo separan de las asas intestinales o del colon sigmoideo superiormente y del recto inferiormente.
Segmento visceral. Cuando el uréter abandona la pared pélvica, se introduce inferior al mesometrio o base de los ligamentos anchos del útero, que cruza siguiendo una dirección oblicua anterior y medial. A mitad de este trayecto, la arteria uterina, que estaba situada posterior y lateral al uréter, se dirige medialmente hacia el istmo del útero y cruza el uréter pasando anterior y superior a éste (fig. 387). Este cruce tiene lugar a unos 1,5 cm lateralmente al cuello uterino y un poco inferior al istmo del útero. A la altura de este cruce y posterior al uréter, discurre la vena uterina principal, mientras que una segunda vena uterina, más pequeña, acompaña a la arteria uterina y pasa con ella anteriormente al uréter (Farabeuf).

Inferiormente a la arteria uterina, el uréter, que hasta entonces estaba situado lateral a la vaina del plexo hipogástrico inferior, se dirige oblicuamente en sentido anterior y medial, rodeado por numerosas ramas arteriales y venosas vesicovaginales, así como por los ramos nerviosos anteriores del plexo hipogástrico inferior. Pasa a la altura de la inserción de la vagina en el útero, a 1 o 1,5 cm lateralmente a la porción lateral del fórnix de la vagina (Rieffel). Se dirige de forma gradual a la pared anterior de este conducto, al cual se une por medio de tejido conjuntivo poco denso, y que alcanza a la altura de la porción anterior del fórnix de la vagina. Después de un trayecto aproximado de 1 cm, el uréter penetra en la pared vesical.
d) PORCIÓN VESICAL. Cuando los uréteres penetran en la pared vesical, se sitúan a 4 cm uno de otro. Atraviesan esta pared muy oblicuamente en sentido inferior y medial, de tal modo que, en su desembocadura en la vejiga urinaria, los separa una distancia de aproximadamente 2,5 cm. Los orificios ureterales ocupan los ángulos laterales del trígono vesical (v. *Vejiga urinaria*). Estos orificios son generalmente elípticos y alargados inferior y medialmente, y están bordeados superiormente por un repliegue de mucosa vesical y ureteral. En la mujer se corresponden casi exactamente con la base del triángulo vaginal.

En su trayecto vesical, la pared muscular del uréter se une a la de la vejiga urinaria por medio de numerosas fibras musculares que se extienden de una pared a la otra. Sin embargo, la adventicia del uréter se prolonga en parte en la pared vesical, de modo que el conducto conserva una cierta independencia en la submucosa vesical. Más allá de la pared muscular de la vejiga urinaria, el uréter discurre directamente en la submucosa de ésta, donde se dilata en forma de ampolla (Cordier). Por consiguiente, la pared superior del uréter está constituida en su terminación por un repliegue mucoso que puede ser comprimido por el contenido vesical y que se opone habitualmente al reflujo de la orina hacia el conducto ureteral. Por último, el orificio ureteral presenta un estrechamiento muy corto.

CONSTITUCIÓN DE LOS CONDUCTOS EXCRETORES DEL RIÑÓN. Los diferentes segmentos de las vías de excreción de la orina, desde el riñón hasta la vejiga urinaria, están compuestos por tres capas: ❑ *a)* una *capa adventicia* de naturaleza conjuntivoelástica; ❑ *b)* una *capa muscular,* formada por una capa externa de fibras circulares y otra interna de fibras longitudinales, y ❑ *c)* una *capa mucosa* lisa y de color blanco grisáceo, que tiene continuidad inferiormente con la capa mucosa vesical.

VASOS Y NERVIOS DE LOS CONDUCTOS EXCRETORES DEL RIÑÓN. Las *arterias* de los cálices renales y de la pelvis renal proceden de la arteria renal o de sus ramas.

Las arterias del uréter nacen sucesivamente, de superior a inferior, de las arterias renal, testicular u ovárica, ilíaca común, vesical, y del conducto deferente en el hombre o arteria uterina en la mujer.

Las *venas* vierten en las venas renales, suprarrenales, testiculares u ováricas y, por último, en las venas ilíacas internas o en uno de sus afluentes.

Los *vasos linfáticos* de los cálices renales y de la pelvis renal derivan a los nódulos linfáticos aórticos laterales, próximos al origen de la arteria renal correspondiente.

Los del uréter son tributarios: ❑ *a)* de los nódulos linfáticos aórticos laterales, desde el origen de la arteria renal hasta la terminación de la aorta, y ❑ *b)* de los nódulos linfáticos ilíacos comunes e ilíacos internos y de los nódulos linfáticos intermedios y mediales de los nódulos linfáticos ilíacos externos (J. Nicolesco).

Los *nervios* acompañan a las arterias y proceden de los plexos renal, testicular e hipogástrico inferior.

VEJIGA URINARIA

La vejiga urinaria es un reservorio en el cual la orina que llega por los uréteres se acumula en el intervalo de las micciones.

SITUACIÓN. La vejiga urinaria, en el adulto, cuando está vacía, se ubica enteramente dentro de la cavidad pélvica, posterior a la sínfisis púbica y al pubis. Rebasa superiormente la cavidad pélvica cuando está distendida, sobresaliendo en el abdomen (fig. 347).

En el hombre se sitúa superiormente al suelo de la pelvis y de la próstata, y anterior y superiormente al recto y a las vesículas seminales (fig. 350).

En la mujer está situada superiormente al suelo de la pelvis y anteriormente al útero y a la vagina (fig. 352).

FORMA, CAPACIDAD Y DIMENSIONES. La vejiga urinaria presenta, por lo que hace a forma y dimensiones, variaciones que dependen de la cantidad de orina que contiene, del sexo y de la edad.

Cuando está vacía, la vejiga urinaria es aplanada de superior a inferior y de anterior a posterior. Se apoya sobre la cara posterior de la sínfisis púbica y sobre la parte anterior del suelo de la pelvis, amoldándose a su curvatura. Es cóncava posterior y superiormente (figs. 339 y 343). Muy rara vez la vejiga urinaria es esferoidal.

Cuando la vejiga urinaria se llena, su pared posterior se eleva, sus bordes se ensanchan y adopta una forma ovoide, cuyo extremo grueso se dirige posterior e inferiormente (figs. 347 y 350).

La capacidad de la vejiga urinaria es muy variable. En el cadáver se pueden inyectar, sin desgarrar la pared vesical, de 1.000 a 1.200 ml de líquido (Testut). En el sujeto vivo, la capacidad máxima alcanza de 2 a 3 l si la repleción se produce lentamente. La cantidad de orina que contiene la vejiga urinaria cuando se presenta el deseo de orinar (lo que Guyon denomina *capacidad fisiológica* de la vejiga urinaria) varía entre 150 y 500 cm^3; por término medio equivale a 300 cm^3.

En la mujer, la vejiga urinaria es marcadamente más ancha que en el hombre, y se admite que su capacidad es un tanto mayor.

En el niño recién nacido, la vejiga urinaria es alargada de superior a inferior, adoptando una forma piriforme de extremidad gruesa inferior. Se sitúa posterior a la pared abdominal y enteramente en el abdomen. Pero a medida que el sujeto avanza en edad, se sumerge de forma gradual en la cavidad pélvica, al mismo tiempo que su parte superior se retrae y después se oblitera, a la vez que el uraco se alarga inferiormente.

■ **CONFIGURACIÓN EXTERNA Y RELACIONES.** Las características y relaciones de la vejiga urinaria varían según se encuentre vacía o llena. Además, son diferentes en el hombre y en la mujer.

1. Vejiga urinaria vacía. En la vejiga urinaria vacía se distinguen: una cara superior, una cara anteroinferior, una cara posteroinferior o fondo de la vejiga urinaria, dos bordes laterales, un borde posterior y tres ángulos.

a) CARA SUPERIOR. Esta cara es cóncava superiormente y triangular. El vértice se orienta anteriormente y los tres lados están constituidos por los bordes laterales y posterior del órgano (fig. 339).

La cara superior está tapizada en toda su extensión por el peritoneo, que se adhiere a la pared vesical anteriormente y cerca del uraco. Posteriormente, la unión de la serosa y la vejiga urinaria es menos estrecha, y el peritoneo suele formar pequeños pliegues transversales que desaparecen durante la distensión del órgano. Uno de ellos, el más importante, se denomina *pliegue vesical transverso.*

Por medio del peritoneo, la cara superior de la vejiga urinaria se corresponde con las asas intestinales, el colon sigmoideo y, en la mujer, el cuerpo del útero y los ligamentos anchos del útero.

b) CARA ANTEROINFERIOR. **ESPACIO RETROPÚBICO (DE RETZIUS).** La cara anteroinferior es convexa y se orienta inferior y anteriormente. Está unida a la pared anterior de la pelvis por medio de dos fuertes haces fibrosos y musculares lisos denominados *ligamentos puboprostáticos* en el hombre o *ligamentos pubovesicales* en la mujer, que se extienden desde su parte inferior hasta la porción inferior de la cara posterior de la sínfisis púbica y del pubis.

Esta cara está en relación con la sínfisis púbica, el pubis, la parte anterior del músculo elevador del ano, el músculo obturador interno y las fascias de estos músculos, los vasos y nervios obturadores y las arteriolas retrosinfisarias. Sin embargo, está separada de todos estos órganos por la *fascia umbilicoprevesical* y por el *espacio retropúbico* (figs. 340 a 342).

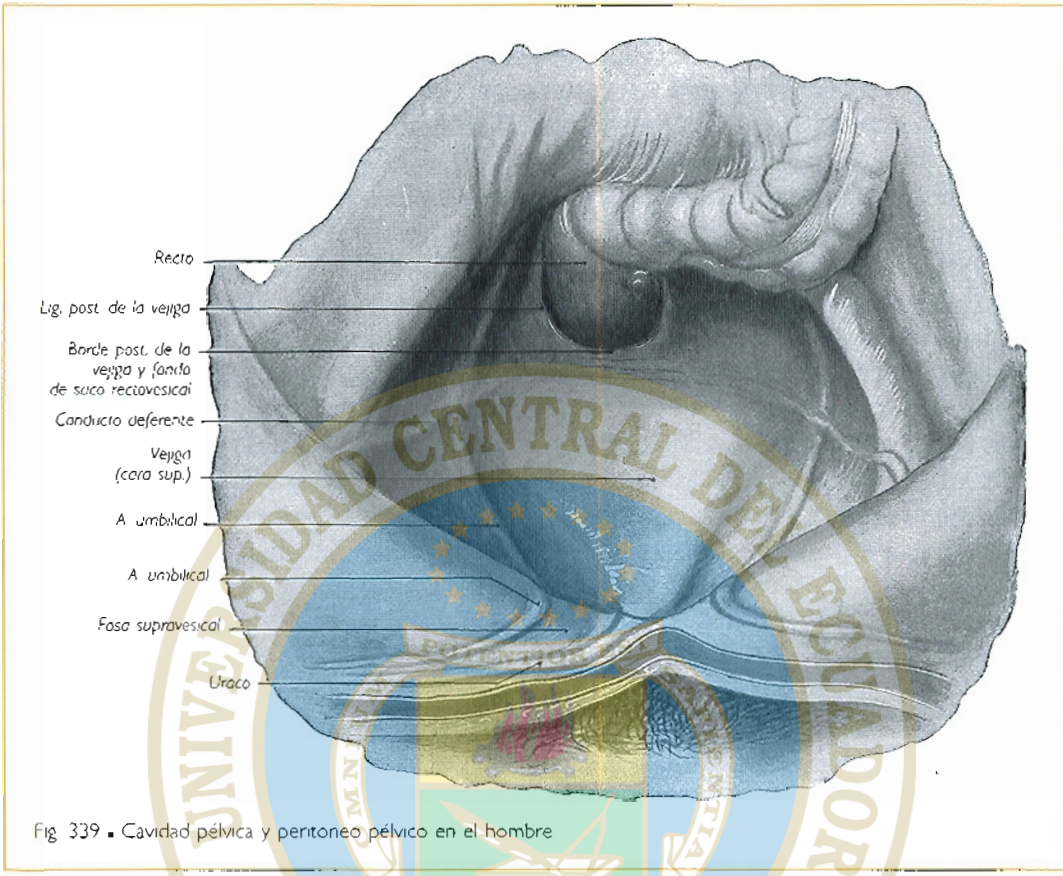

Fig. 339 ▪ Cavidad pélvica y peritoneo pélvico en el hombre

La *fascia umbilicoprevesical* es una hoja fibrocelular que se extiende desde el ombligo hasta la fascia pélvica. Es triangular y está contorneada en forma de semicono (fig. 340). Su cara posterior es cóncava y envuelve la cara anterior de la vejiga urinaria, el uraco y las arterias umbilicales. La fascia está débilmente unida a la pared vesical por medio de una delgada lámina de tejido conjuntivo laxo. Su cara anterior está separada de la *fascia transversalis* superiormente, y de la sínfisis púbica, del pubis y de la parte anterior del suelo de la pelvis inferiormente por medio de una lámina celular que ocupa el espacio retropúbico. El vértice de la fascia umbilicoprevesical coincide con el ombligo. Su base está unida de anterior a posterior a los ligamentos puboprostáticos, a la fascia pélvica y a la vaina de la arteria ilíaca interna, siguiendo una línea curva que se extiende de una escotadura ciática mayor a la otra y que pasa anterior a la vejiga urinaria. Sus bordes laterales se unen a la cara profunda del peritoneo, a lo largo y lateralmente a las arterias umbilicales.

La fascia umbilicoprevesical es más densa y más resistente en su parte media que en sus bordes. Está en parte constituida por las fascias de adosamiento que producen, en el curso del desarrollo del peritoneo, la soldadura a cada lado del mesocisto de las hojas peritoneales de los recesos prealantoideos o prevesicales (v. *Peritoneo*), así como por una condensación del tejido celular vecino.

El *espacio retropúbico,* lleno de tejido celular laxo, lamelar o celuloadiposo, está situado anterior a la fascia umbilicoprevesical y comprendido entre dos paredes, una anterior y otra posterior (figs. 340 a 342).

La pared anterior está constituida: inferiormente (es decir, en la pelvis) por la sínfisis púbica, el pubis y la parte anterior del músculo obturador interno, de su fascia y del suelo de la pelvis; superiormente, por la *fascia transversalis* que recubre la cara profunda de la pared abdominal anterior.

La pared posterior está formada por la fascia umbilicoprevesical.

El espacio celular retropúbico facilita los movimientos de expansión de la vejiga urinaria.

c) CARA POSTEROINFERIOR O FONDO DE LA VEJIGA URINARIA. La cara posteroinferior está orientada inferior y posteriormente. Al igual que las precedentes, es triangular. El vértice del triángulo está marcado por el orificio interno de la uretra; la base está constituida por el borde posterior de la vejiga urinaria (fig. 344). Las relaciones de esta cara difieren en el hombre y en la mujer.

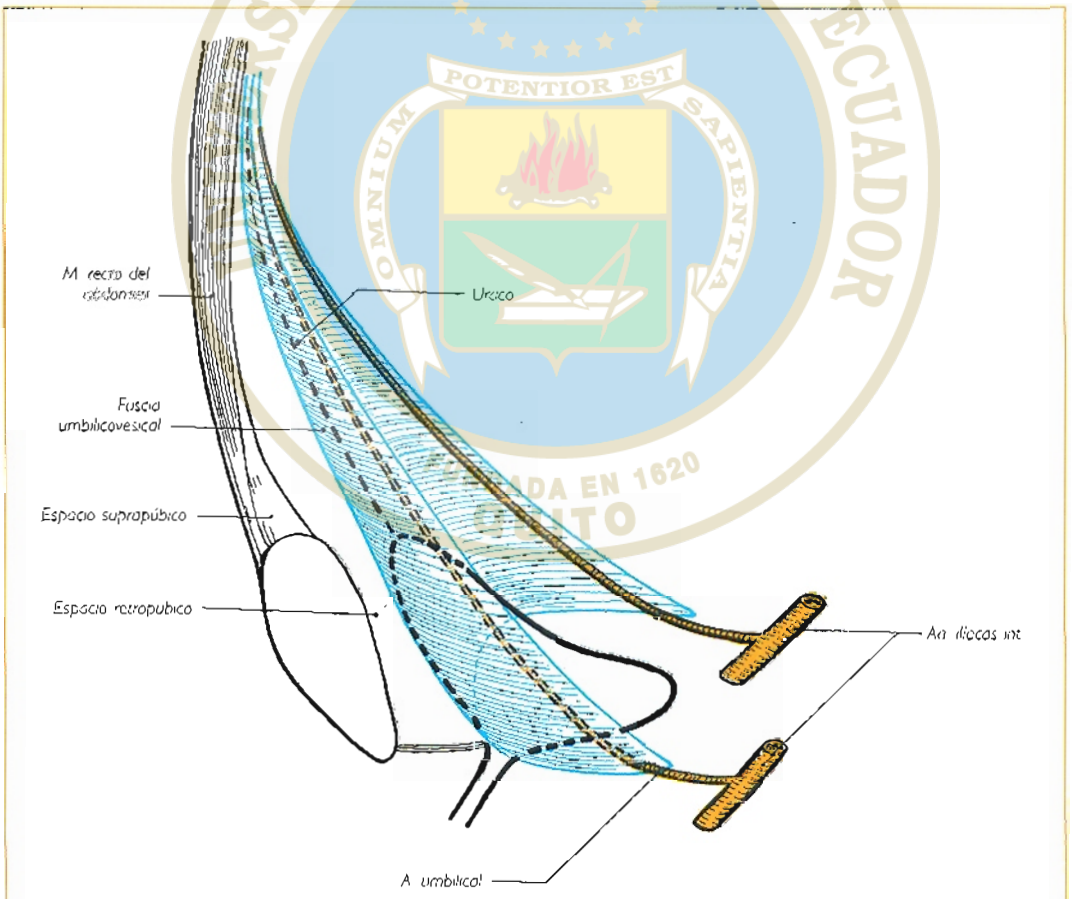

Fig. 340 . Esquema que muestra la disposición general de la fascia umbilicovesical, coloreada en azul.

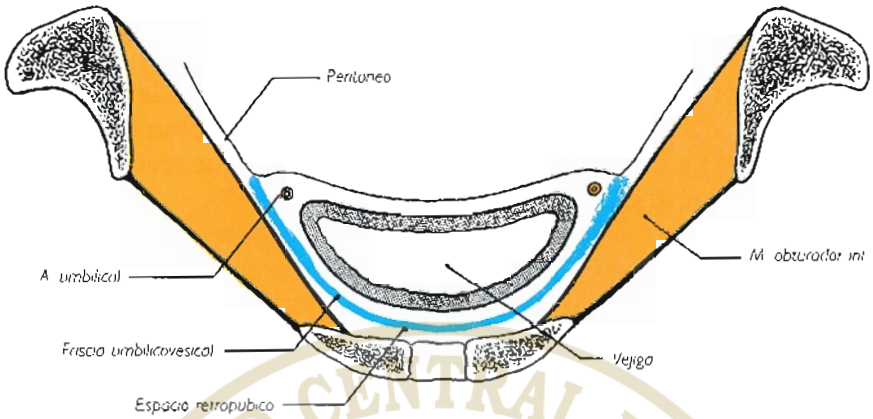

Fig. 341 ▪ Corte transversal de la pelvis que muestra las relaciones de la cara anterior de la vejiga urinaria, así como el modo de constitución de la celda vesical y del espacio retropúbico.

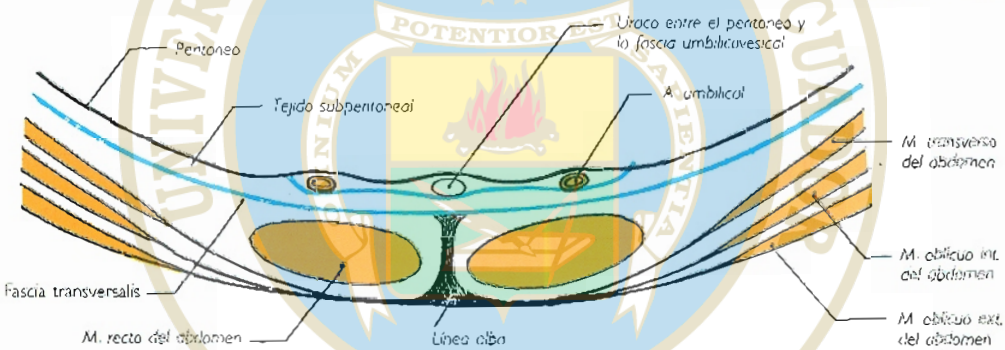

Fig. 342 ▪ Corte transversal de la pared abdominal anterior, que muestra el modo de constitución del espacio retropúbico, entre la pelvis y el ombligo.

EN EL HOMBRE. Se corresponde inferior y anteriormente con la próstata, a la cual está unida por medio de un tejido celular muy denso y atravesado por numerosas ramificaciones venosas. Posteriormente a la próstata, el fondo de la vejiga urinaria está en relación: ❑ con las vesículas seminales; ❑ con las ampollas de los conductos deferentes que descienden y corvergen, medialmente a las vesículas seminales, hacia la base de la próstata y que limitan entre sí el *triángulo interdeferencial,* y ❑ con los uréteres, que se insinúan entre la pared vesical y las vesículas seminales. Está separada de los órganos señalados por el peritoneo y por el tabique rectovesical (figs. 343, 344 y 350).

El revestimiento peritoneal de la vejiga urinaria desciende ligeramente sobre la cara posteroinferior antes de reflejarse sobre el recto. El peritoneo recubre así la parte superior de las vesículas seminales y de las ampollas de los conductos deferentes, pero desciende principalmente en el *triángulo interdeferencial* (fig. 344). En el área de dicho triángulo y a

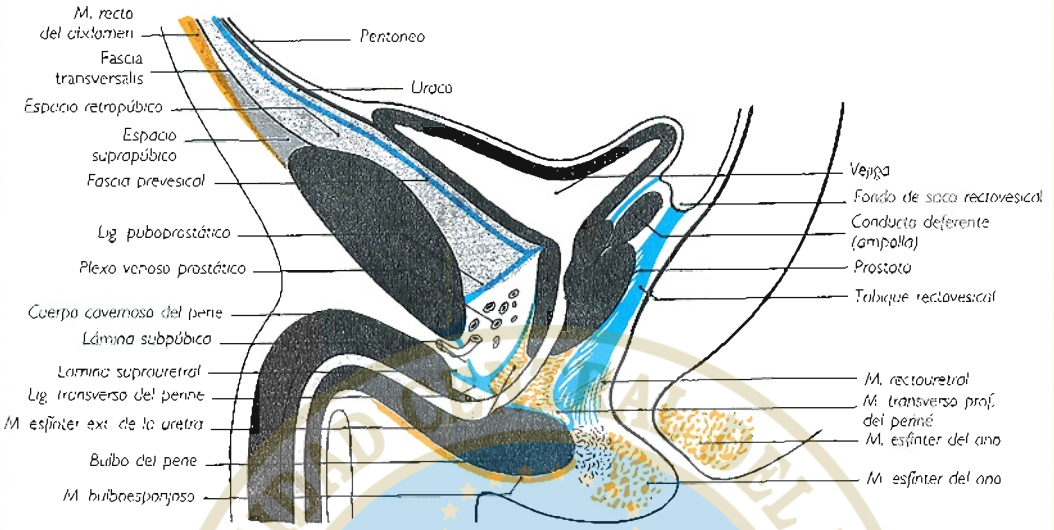

Fig. 343 ▪ Corte sagital medio de la pelvis en el hombre. Vejiga urinaria vacía (esquema). Se representa la ampolla del conducto deferente, si bien ésta no se encuentra en el plano medio, entre las dos láminas del tabique rectovesical que la tapizan anterior y posteriormente.



Fig. 344 ▪ Relaciones de la cara posteroinferior de la vejiga urinaria con las vesículas seminales, los conductos deferentes, los uréteres y la próstata.

1,5 cm aproximadamente superior a la próstata, el peritoneo se refleja de inferior a superior sobre la cara anterior del recto y constituye el *fondo del fondo de saco rectovesical.*

Inferiormente al fondo de saco rectovesical, la cara posterior de la vejiga urinaria se relaciona directamente con el tabique rectovesical, que incluye en su espesor las vesículas seminales y los conductos deferentes (fig. 343). Sólo este tabique o el peritoneo separan la vejiga urinaria del recto en el triángulo interdeferencial.

EN LA MUJER. La cara posteroinferior de la vejiga urinaria está en relación en su tercio superior con el cuello del útero. En todo el resto de su extensión descansa sobre la vagina (fig. 351). La pared vesical está separada del cuello uterino por un tejido celular bastante laxo, que permite separar fácilmente los dos órganos.

Entre la vejiga urinaria y la vagina existe un tabique vesicovaginal formado superiormente por un tejido conjuntivo poco denso en el cual discurren los uréteres y las ramas vasculares. En este punto, los dos órganos pueden separarse fácilmente uno de otro por la disección de la lámina conjuntiva. Ahora bien, inferiormente el tejido intervesicovaginal se vuelve más denso y la vejiga urinaria se halla más sólidamente unida a la vagina. Sin embargo, los dos órganos pueden también separarse uno de otro.

En el límite posterior del fondo de la vejiga urinaria, el peritoneo de la cara superior de este órgano se refleja sobre el útero y constituye el fondo de saco vesicouterino.

d) BORDES LATERALES. Los bordes laterales de la vejiga urinaria están rodeados por la arteria umbilical. En el hombre, los conductos deferentes rodean con frecuencia la parte posterior de este borde antes de alcanzar el ángulo lateral de la vejiga urinaria (fig. 339).

El peritoneo que reviste la cara superior de la vejiga urinaria se refleja a lo largo de los bordes laterales de este órgano sobre la pared lateral de la pelvis. En la mujer tiene continuidad más posteriormente con la hoja anterior de los ligamentos anchos del útero.

e) BORDE POSTERIOR. El borde posterior, situado en la unión de la cara superior y el fondo de la vejiga urinaria, es curvo y cóncavo posteriormente, abrazando en su concavidad el recto en el hombre y el istmo del útero en la mujer.

En el hombre, un repliegue peritoneal transversal, falciforme y cóncavo posteriormente constituye a la vez, en la mayoría de los casos, el borde posterior de la vejiga urinaria y el reborde anterior del fondo de saco rectovesical (fig. 339). Este repliegue se incurva posteriormente a cada lado del recto y termina en la pared posterior de la pelvis. Estas prolongaciones laterales, denominadas por algunos autores *ligamentos posteriores de la vejiga urinaria,* se conocen también con el nombre de *repliegues ureterovesicales,* ya que contienen en su parte anterior, si bien profundamente, la porción paravesical del segmento visceral de los uréteres.

En la mujer, el borde posterior de la vejiga urinaria está indicado habitualmente por el fondo mismo del fondo de saco vesicouterino.

f) ÁNGULO ANTERIOR O VÉRTICE DE LA VEJIGA URINARIA. El vértice de la vejiga urinaria vacía tiene continuidad con el uraco. Se halla posterior a la sínfisis púbica y ligeramente inferior al borde superior de ésta.

Superiormente a la vejiga urinaria se elevan: *a)* un repliegue peritoneal medio, más o menos prominente y elevado por el uraco, y *b)* dos repliegues laterales, uno a cada lado, determinados por las arterias umbilicales. Dichos repliegues delimitan a ambos lados de la línea media una depresión peritoneal denominada *fosa supravesical* (figs. 300 y 339).

URACO. El uraco es un cordón fibroso que se extiende desde la vejiga urinaria al ombligo. Es independiente desde su origen hasta las proximidades del ombligo, don-

de se fusiona con las arterias umbilicales o los ligamentos que sustituyen a éstas. En el adulto, lo más frecuente es que el uraco sea impermeable; sin embargo, aproximadamente uno de cada tres o cuatro sujetos presenta en su extremo inferior, de forma cónica, una luz que prolonga la cavidad vesical en una altura que varía entre 0,5 y 6 cm (Lazorthes).

g) ÁNGULOS LATERALES. Situados en la unión del borde posterior con los bordes laterales, estos ángulos se hallan claramente marcados en el hombre. A su altura, los repliegues ureterovesicales parten de la vejiga urinaria.

2. Vejiga urinaria distendida. Cuando la vejiga urinaria se llena, todas sus paredes se distienden, pero sólo las uniones de las paredes anteroinferior, superior y laterales presentan modificaciones notables.



1 Uraco
2 A. umbilical.
3. A. epigástrica inf.
4. Cara post. del m. recto del abdomen
5 Vasos testiculares
6 A. ilíaca ext.
7 A. ilíaca int.
8. Conducto deferente.
9 A. umbilical que cruza el conducto deferente y da origen a las aa. vesicales sup.
10 A. obturatriz
11. Uréter
12 A. prostática que da origen a ramas destinadas a la vesícula seminal y al uréter nace distalmente y no de un tronco común con la a. del conducto deferente.
13 A. del conducto deferente
14 A. rectal media
15 A. satélite del n. ciático.
16. A. pudenda int.
17 N. femoral.
18 N. obturador

Fig. 345 ▪ Visión posterior de la vejiga urinaria y de la pared abdominal anterior. (Según Albarran.) Esta figura muestra los planos de la pared abdominal anterior, que están en conexión con la pared anterior de la vejiga cuando se distiende, y permite una observación de conjunto de las relaciones posteriores y laterales de la vejiga urinaria. La pelvis se ha cortado siguiendo un plano frontal que pasa por el acetábulo del coxal. Se ha resecado una zona triangular retroperitoneal del peritoneo parietal, para descubrir el músculo recto del abdomen y el anillo inguinal profundo.

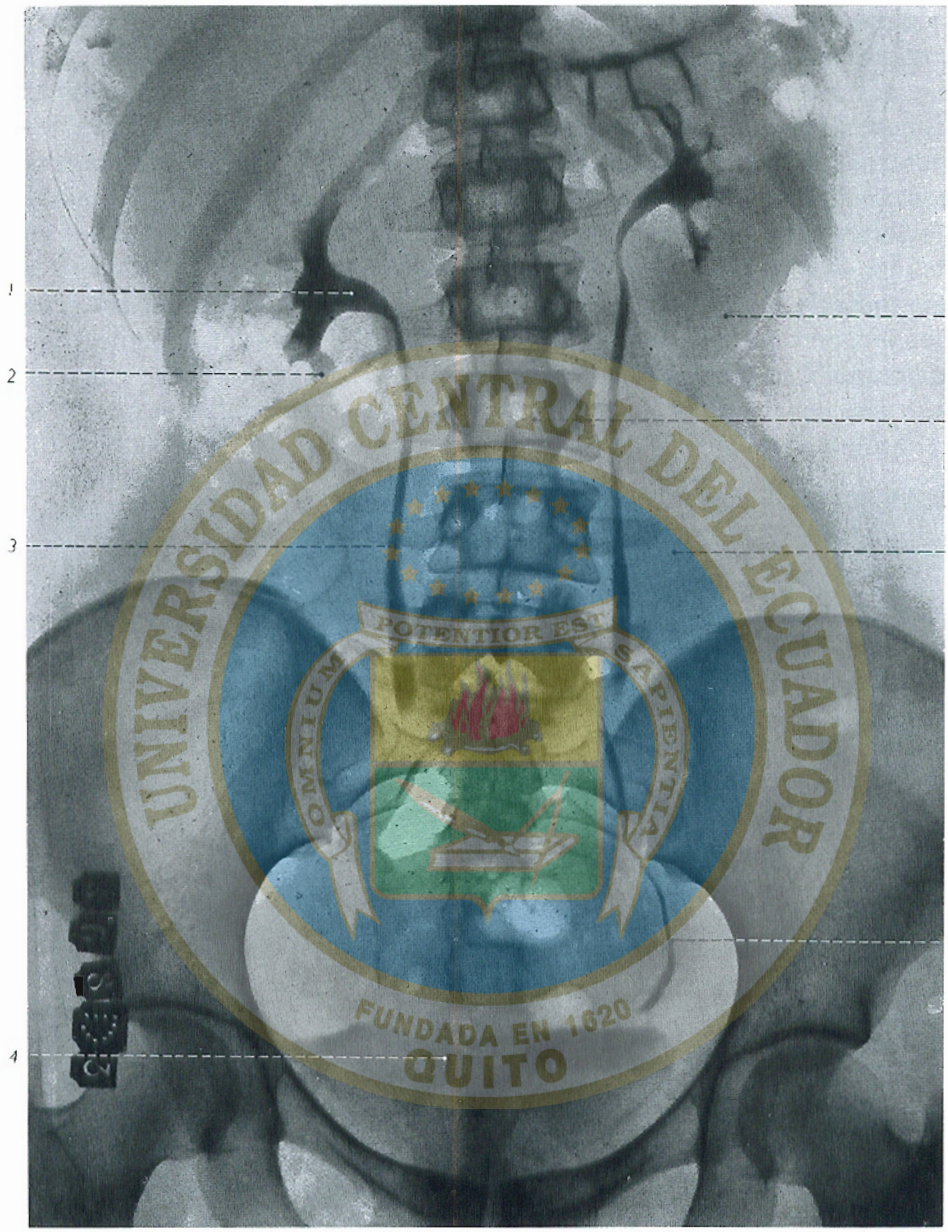

1. *Pelvis renal.*
2. *Cáliz renal.*
3. *Uréter (porción lumbar).*
4. *Vejiga.*
5. *Sombra de la extremidad inf. del riñón izq.*
6. *Vértebra L3.*
7. *Sombra del m. psoas mayor.*
8. *Uréter (porción pélvica).*

Fig. 346 ▪ Imagen normal del aparato urinario *in vivo* (urografía intravenosa en una mujer joven, tomada 25 minutos después de la inyección). Como la placa es instantánea, los cálices renales, la pelvis renal y los uréteres, animados por contracciones peristálticas, aparecen discontinuos en el lado derecho en particular, donde el uréter pélvico no es visible, ya que la radiografía se ha tomado durante una expulsión pélvica. (Radiografía obtenida por cortesía del profesor agregado Louis Quénu.)

UNIVERSIDAD CENTRAL DEL ECUADOR
POTENTIOR EST OMNIUM SAPIENTIA
FUNDADA EN 1620
QUITO

a) PAREDES ANTEROINFERIOR Y SUPERIOR. Como resultado del crecimiento de la pared anterior, el punto de implantación del uraco se eleva tanto más superior a la sínfisis púbica cuanto más distendida esté la vejiga urinaria. Sin embargo, la pared superior se distiende más rápidamente que la pared anteroinferior, y la vejiga urinaria se dilata sobre todo superior y posteriormente (fig. 347). A consecuencia de esta desigualdad en la distensión de las paredes vesicales, el punto culminante de la vejiga urinaria no corresponde ya al punto de implantación del uraco, sino a una parte de su pared posterosuperior, tanto más alejada del uraco cuanto más llena esté la vejiga urinaria.

Además, dado que el peritoneo se adhiere estrechamente al vértice de la vejiga urinaria y al extremo inferior del uraco, es arrastrado por dichos órganos cuando se desplazan. Cuando la vejiga urinaria se dilata, queda pues estrechamente apoyado sobre la cara posterior del uraco y la pared superior de la vejiga urinaria. El peritoneo forma así un receso prevesical comprendido entre el extremo inferior del uraco y el segmento de la pared superior de la vejiga urinaria que se extiende superiormente al punto de implantación del uraco.

Este receso es tanto más profundo y se eleva tanto más superiormente a la sínfisis púbica cuanto mayor sea la dilatación de la vejiga urinaria. Sin embargo, dado que la pared anterior de la vejiga urinaria no se presta a una gran distensión, el punto de inserción del uraco y la profundidad del receso prevesical se alejan poco de la sínfisis púbica, de modo que cuando la vejiga urinaria contiene 300 ml de líquido, el receso peritoneal sólo asciende 1,5 o 2 cm superiormente al pubis (Guyon).

b) PAREDES LATERALES. Cuando la vejiga urinaria se distiende, sus bordes laterales se transforman en caras que, al elevarse superiormente al suelo de la pelvis, atraen el peritoneo de las paredes laterales de la pelvis menor para revestirse con él. El conducto deferente, arrastrado por el peritoneo al cual se adhiere, se aplica también sobre la pared vesical y cruza la arteria umbilical, pasando lateral y superior a ésta (figs. 273, 359 y 360).

CELDA VESICAL. En el hombre, la vejiga urinaria está enteramente contenida en un espacio fibroseroso cuyas paredes están formadas por el peritoneo vesical y las fascias perivesicales (figs. 341 y 347).

Dicha celda está constituida: superiormente, por el revestimiento peritoneal de la cara superior de la vejiga urinaria; inferior y anteriormente, por la fascia umbilicoprevesical; inferior y posteriormente, por el tabique rectovesical en el hombre.

En la mujer se ha descrito detalladamente una lámina vesicovaginal, que se confunde con el tejido celulofibroso que une la vejiga urinaria con la vagina. Sin embargo, esta lámina no es morfológicamente comparable con el tabique rectovesical. Así pues, el espacio vesical está ampliamente abierto en la mujer en toda la extensión de la pared posteroinferior de la vejiga urinaria, que se halla en relación con la vagina y con el cuello del útero.

La celda fibroserosa de la vejiga urinaria está separada de este órgano por una delgada capa conjuntiva perivesical, que Paul Delbet denomina *vaina alantoidea*. La presencia de este tejido conjuntivo permite separar la vejiga urinaria de las paredes de su

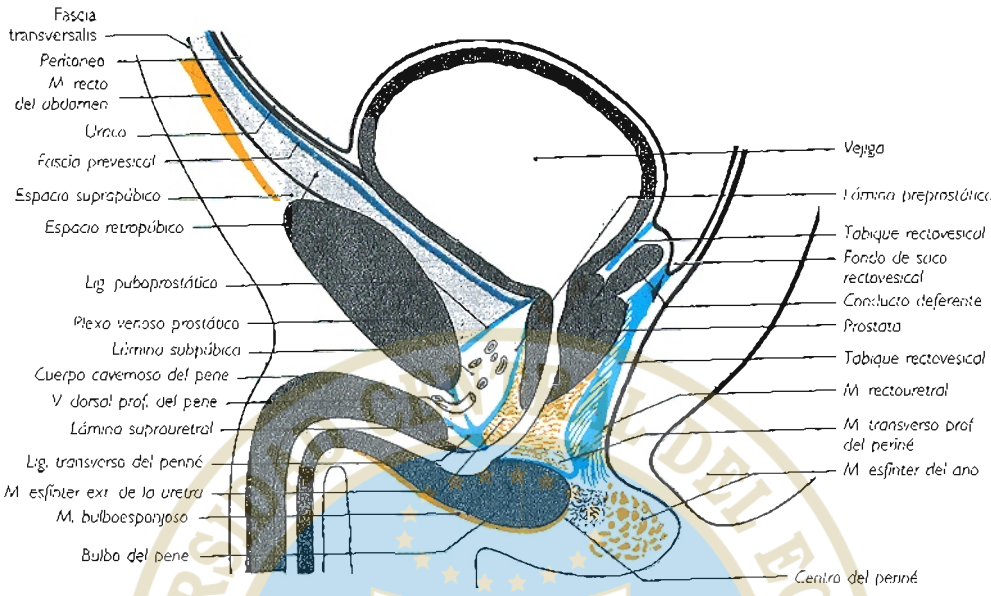

Fig. 347 ▪ Corte sagital medio de la pelvis masculina. Vejiga urinaria distendida (esquema). Se representa la ampolla del conducto deferente, si bien ésta no se encuentra en el plano medio.

celda fibroserosa, salvo superiormente, cerca del uraco, donde la vejiga urinaria se adhiere estrechamente al peritoneo.

■ **CONFIGURACIÓN INTERNA.** La superficie interna de la vejiga urinaria es de color blanco grisáceo en el cadáver y rojo en el sujeto vivo. Lisa en el niño, se transforma en alveolar en el adulto a consecuencia de la hipertrofia de los fascículos de la capa muscular interna. Estos fascículos se desarrollan paulatinamente a medida que el sujeto avanza en edad; a veces en la vejez están marcados por unos rodetes que sobresalen en la superficie interna de la vejiga urinaria y se anastomosan entre sí *(vejiga urinaria en columnas).*

En la superficie interna de la vejiga urinaria se advierten tres orificios: uno, anterior y medio, es el orificio interno de la uretra, que coincide con el *cuello de la vejiga urinaria;* los otros dos, laterales, son los orificios ureterales (fig. 349).

El *orificio interno de la uretra* está rodeado por el cuello de la vejiga urinaria y es normalmente circular. En el anciano adopta muy frecuentemente el aspecto de una hendidura transversal o de una media luna cóncava posteriormente.

El orificio interno de la uretra está situado en el hombre de 2,5 a 3 cm aproximadamente posterior a la parte media de la sínfisis púbica. No obstante, no es raro observar este orificio en un punto situado a una altura variable en la mitad inferior de la sínfisis púbica, especialmente cuando la vejiga urinaria está distendida (fig. 350). ❑ En la mujer, el cuello de la vejiga urinaria está situado casi al mismo nivel que en el hombre, es decir, frente a un punto variable de la mitad inferior de la sínfisis púbica y 2 o 3 cm posterior a esta articulación.

Los *orificios ureterales* son estrechos y elípticos, y se orientan de superior a inferior y de lateral a medial. Se sitúan aproximadamente a 2,5 cm uno de otro y 2 o 3 cm posteriores y laterales al orificio uretral cuando la vejiga urinaria está vacía.

Estos tres orificios ocupan los tres ángulos de un triángulo, denominado *trígono vesical,* cuya superficie es casi siempre llana y lisa. Los bordes del trígono vesical están limitados por rodetes que forman, en la superficie de la vejiga urinaria, dos haces musculares que prolongan las fibras longitudinales de los uréteres. El rodete posterior es el más saliente y el fascículo muscular que lo alza determina el *pliegue interuretérico.*

La parte de la cara posteroinferior situada posterior al pliegue interuretérico es más o menos aplanada y se denomina *fondo de la vejiga urinaria.* La profundidad de este fondo de la vejiga urinaria aumenta con la edad.

■ **CONSTITUCIÓN.** La pared vesical está compuesta por tres capas:

1. La *capa externa,* que es *conjuntiva* y se denomina también *adventicia,* se confunde con la vaina conjuntiva perivesical subserosa (vaina alantoidea de Paul Delbet).
2. La *capa muscular* comprende una capa externa de fibras longitudinales, una capa media de fibras circulares y una capa interna de fibras longitudinales, la cual está integrada por fascículos anastomosados que forman una red de mallas longitudinales.

Dos fascículos parten de la capa longitudinal externa superior y anteriormente al orificio interno de la uretra y forman los *ligamentos puboprostáticos,* los cuales se insertan en el pubis y en la sínfisis púbica.

3. La *capa mucosa* se ha descrito al analizar la configuración interna de la vejiga urinaria.

■ **VASOS Y NERVIOS DE LA VEJIGA URINARIA**

a) ARTERIAS. La vejiga urinaria está irrigada a cada lado: ❑ inferior y lateralmente, por la arteria vesical inferior, rama de la arteria ilíaca interna; ❑ inferior y posteriormente, por las ramas vesicales de la arteria rectal media, las ramas prostáticas de la arteria vesical inferior y la arteria del conducto deferente en el hombre y por las arterias uterina y vaginal en la mujer; ❑ inferior y anteriormente, por la arteria vesical anterior, rama de la arteria pudenda interna, y ❑ superiormente, por las arterias vesicales superiores, que nacen de la arteria obturatriz y de la porción permeable de la arteria umbilical.

b) VENAS. Las venas de las paredes vesicales desembocan en una densa red venosa superficial. Las venas de esta red vierten su contenido anteriormente en la parte anterior del plexo venoso prostático, a los lados en los plexos venosos vesicoprostáticos y posteriormente en el plexo venoso seminal. Las venas eferentes principales de estos plexos venosos y las venas vesicales son tributarias de las venas ilíacas internas.

c) VASOS LINFÁTICOS. Los vasos linfáticos de la vejiga urinaria se dirigen a los nódulos linfáticos ilíacos externos, en particular a los elementos de los grupos intermedio y medial; en ocasiones se dirigen a los nódulos linfáticos ilíacos internos o a los nódulos linfáticos ilíacos comunes (Argüello-Cervantes).

Unos y otros están frecuentemente interrumpidos por nódulos linfáticos paravesicales (fig. 373).

Por último, los vasos linfáticos originados en las proximidades del cuello de la vejiga urinaria se dirigen posterior y superiormente y terminan en los nódulos linfáticos del promontorio (Cunéo y Marcille).

d) NERVIOS. Los nervios proceden de los nervios sacros tercero y cuarto, en parte directamente pero sobre todo por medio del plexo hipogástrico inferior, que aporta también fibras del simpático.

URETRA

La uretra es el conducto excretor de la vejiga urinaria.

En el hombre también da paso al esperma que sale a través de los orificios de desembocadura de los conductos eyaculadores.

Describiremos sucesivamente la uretra masculina y la uretra femenina.

A. Uretra masculina

La uretra en el hombre comienza en el cuello de la vejiga urinaria y termina en el extremo del pene.

DIVISIÓN DE LA URETRA EN VARIOS SEGMENTOS. A lo largo de su trayecto, la uretra atraviesa primero la próstata, a continuación el plano musculofascial del periné y por último penetra en una vaina eréctil, el cuerpo esponjoso del pene, que la rodea hasta su terminación. Estas tres relaciones diferentes permiten distinguir en la uretra tres porciones distintas: *porción prostática, porción membranosa* y *porción esponjosa.*

Segun Guyon, también se puede dividir la uretra en dos partes: la *uretra posterior,* que comprende las porciones prostática y membranosa, y la *uretra anterior,* que se confunde con la porción esponjosa.

DIRECCIÓN. La uretra desciende primero casi verticalmente en el espesor de la próstata. Enseguida se inclina inferior y anteriormente hasta su entrada en el cuerpo esponjoso del pene, inferiormente a la sínfisis púbica. Describe en esta primera parte de su trayecto una ligera curva de concavidad anterior (fig. 348). La uretra cambia enseguida de dirección *(ángulo subpúbico de la uretra)* y se dirige anterior y superiormente. Cuando se sitúa anterior a la sínfisis púbica y a la altura de la base de implantación del pene, el conducto se acoda una segunda vez *(ángulo prepúbico de la uretra)* y desciende verticalmente si el pene está flácido, o bien continúa en dirección oblicua anterior y superiormente si el pene está en erección.

En definitiva, cuando el pene está flácido, la uretra describe dos curvas, una posterior y otra anterior. La curva posterior, que es cóncava superior y anteriormente, se extiende desde el cuello de la vejiga urinaria hasta el ángulo uretral prepúbico; el vértice de esta curva es el ángulo subpúbico. La curva anterior describe una concavidad inferior y posterior, y su vértice coincide con el ángulo prepúbico.

URETRA FIJA Y URETRA MÓVIL. La curvatura posterior del conducto uretral es relativamente fija y constituye lo que ha convenido en denominarse *uretra fija.* La curvatura anterior desaparece cuando el pene está en erección; se denomina *uretra móvil* a la parte peneana del conducto.

La *dirección* y la *posición de la uretra fija* pueden determinarse por las relaciones que existen entre esta porción del conducto y la sínfisis púbica. Estas relaciones son muy variables; las cifras e indicaciones que siguen son promedios.

Ya hemos señalado que el extremo posterior de la uretra fija, o cuello de la vejiga urinaria, está ubicado habitualmente posterior a la parte media de la sínfisis púbica y a una distancia de ésta de 2,5 a 3 cm (fig. 348).

El extremo anterior o ángulo prepúbico se sitúa a nivel o ligeramente inferior a una línea horizontal tangente al borde inferior de la sínfisis púbica.

Por último, el punto más declive de la uretra fija se sitúa 1,5 cm inferior a la sínfisis púbica, unas veces en la vertical que desciende desde el borde inferior de la sínfisis púbica y otras un poco posterior a dicha vertical.

La fijación de este segmento de la uretra se debe a las conexiones del conducto uretral con la próstata, con el suelo del periné y con el ligamento suspensorio del pene.

Sin embargo, esta fijación es relativa, puesto que la curvatura de la uretra fija puede encontrarse notablemente modificada por una tracción sobre el pene que haga des-

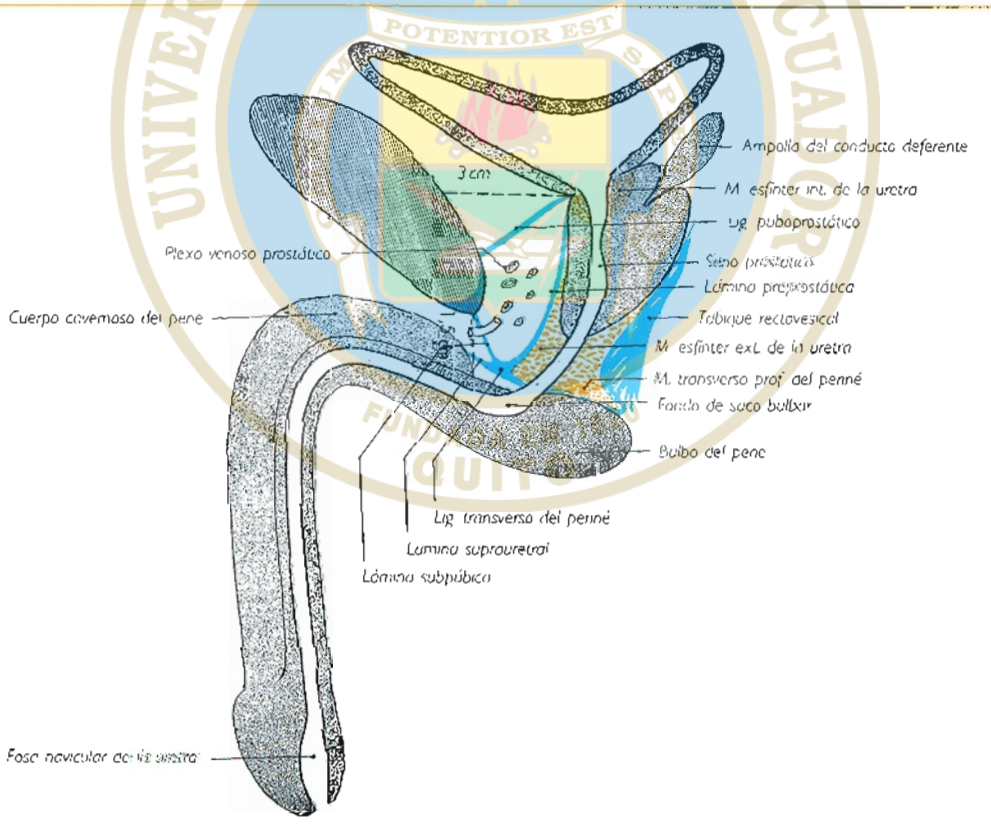

Fig. 348 ▪ Disposición general de la uretra masculina. Se representa la ampolla del conducto deferente, si bien ésta no se encuentra en el plano medio

cender el ángulo prepúbico o por la repleción de la vejiga urinaria, que hace que descienda el cuello de este órgano.

■ **DIMENSIONES.** La uretra mide, cuando el pene está flácido, 16 cm de longitud aproximadamente, que se distribuyen del siguiente modo: de 25 a 30 mm para la porción prostática, 12 mm para la porción membranosa y 12 cm para la porción esponjosa.

■ **FORMA.** En el intervalo de las micciones, las paredes de la uretra se aplican sobre sí mismas, y la sección transversal del conducto adopta la forma de una hendidura. Esta hendidura es vertical desde el orificio externo de la uretra hasta la base del glande. En la parte anterior del cuerpo esponjoso del pene, la hendidura adopta la forma de una «T» invertida (⊥), cuyo segmento transversal, que se dispone inferiormente, aumenta gradualmente de anchura mientras que el segmento vertical disminuye. Muy pronto la hendidura se vuelve únicamente transversal y describe una curva de concavidad posterior en la porción prostática de la uretra y en toda la extensión del colículo seminal, ya que éste proyecta anteriormente la pared posterior del conducto.

■ **CALIBRE.** La uretra presenta un calibre desigual. Consta de tres segmentos dilatados y cuatro segmentos estrechos (fig. 348). De las tres dilataciones, una se halla en el glande y se denomina *fosa navicular de la uretra;* la segunda, que recibe el nombre de *fondo de saco bulbar,* se sitúa a la altura del bulbo del pene, y la tercera ocupa la porción prostática y se denomina *seno prostático.*

Los cuatro segmentos estrechos son: el orificio externo de la uretra, la porción esponjosa comprendida entre la fosa navicular de la uretra y el fondo de saco del bulbo, la porción membranosa y el cuello de la vejiga urinaria. El segmento más estrecho es el orificio externo de la uretra. Habitualmente su diámetro mide 7 mm.

■ **CONFIGURACIÓN INTERNA.** La superficie interna de la uretra es blanquecina en el cadáver y rojiza en el sujeto vivo.

1. Porción prostática. En su trayecto prostático, la uretra presenta en su pared posterior un saliente medio y alargado verticalmente, denominado *colículo seminal* (fig. 349).

Esta eminencia es ancha y muy prominente en su parte media, y se agudiza en sus dos extremos. El colículo seminal mide de 10 a 15 mm de longitud y 3 mm de altura. ❑ El extremo superior del colículo seminal se bifurca en dos repliegues ligeramente divergentes denominados *frenos del colículo seminal,* que limitan entre sí la *fosita prostática.* ❑ El extremo inferior del colículo seminal se afila y se pierde, recibiendo el nombre de *cresta uretral,* en la porción membranosa de la uretra.

En la parte más prominente del colículo seminal se abren el *utrículo prostático* y los *conductos eyaculadores.*

El *utrículo prostático* es un conducto medio que se dirige superior y posteriormente en el espesor de la próstata y entre los dos conductos eyaculadores; termina en forma de fondo de saco después de un trayecto de 1 cm de longitud aproximadamente. Su orificio uretral, que tiene forma de hendidura vertical, se sitúa en la línea media y en el vértice del colículo seminal.

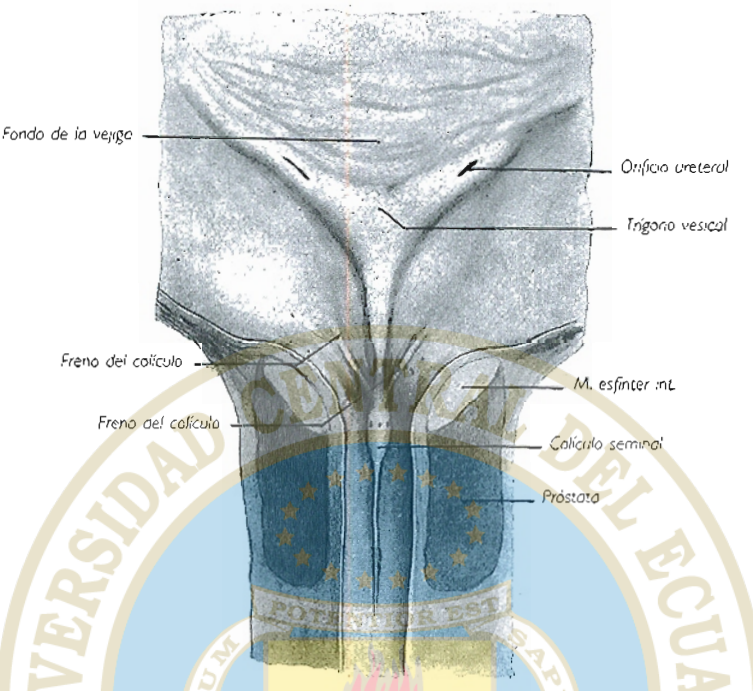

Fig. 349 ▪ Configuración interna de la porción prostática de la uretra

Los *orificios de los conductos eyaculadores* se disponen a ambos lados del orificio del utrículo prostático.

El colículo seminal limita a cada lado, con las paredes laterales del conducto, dos depresiones verticales, los *senos prostáticos,* en los cuales se abren numerosos conductos excretores de la glándula prostática.

2. Porción membranosa. En esta parte de la uretra se aprecian algunos pliegues longitudinales que desaparecen cuando el conducto se distiende.

3. Porción esponjosa. La porción esponjosa también está surcada por pliegues longitudinales que una tracción de la mucosa hace desaparecer. Se aprecian también en esta parte del conducto numerosos orificios, que dan acceso a simples depresiones tubulares de la mucosa, orientados muy oblicuamente hacia la raíz del pene y en el espesor de la pared. Son las *lagunas uretrales.*

Las lagunas uretrales se dividen en dos categorías: mayores y menores. ❑ Las lagunas uretrales mayores, en número de 12 aproximadamente y con una profundidad de 8 a 10 mm, se disponen en una serie lineal media en la cara dorsal del conducto. ❑ Las lagunas uretrales menores, mucho más numerosas, se abren en cualquier localización. Lo más común es que se sitúen, al igual que las lagunas uretrales mayores, en series lineales. Son especialmente numerosas en las caras dorsal y laterales de la uretra.

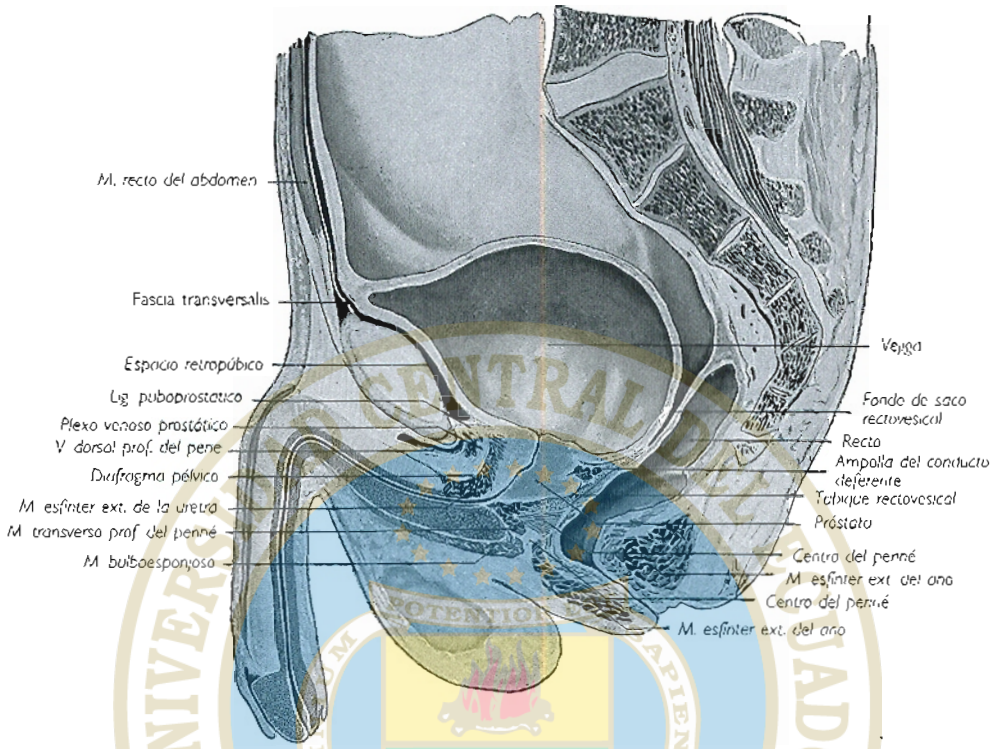

Fig. 350 ▪ Corte sagital medio de la pelvis masculina.

Se encuentran también, en la cara inferior de la uretra y en la parte anterior del fondo de saco bulbar, los orificios de las glándulas bulbouretrales, situados uno cerca del otro y a ambos lados de la línea media.

Por último, a 1 o 2 cm del orificio externo de la uretra, se encuentra en la pared dorsal de la uretra un repliegue mucoso transversal denominado *válvula de la fosa navicular*. Este repliegue está limitado por un borde anterior libre cóncavo, que se adhiere en todo el resto de su extensión a la pared uretral. Limita con esta formación una depresión en nido de golondrina, abierta anteriormente y comparable a las que determinan las válvulas sigmoideas.

■ **RELACIONES.** **1. Porción prostática de la uretra.** Desde su origen en el cuello de la vejiga urinaria, la uretra se interna en la próstata y atraviesa dicha glándula desde la base hasta el vértice (fig. 350). Las relaciones que el conducto presenta con la glándula son variables: ❑ la uretra puede meramente marcar un canal en la cara anterior de la próstata o ❑ puede estar rodeada por el tejido glandular que, sin embargo, sólo forma una delgada capa anteriormente al conducto; ❑ la uretra también puede cruzar oblicuamente, de superior a inferior y un poco de anterior a posterior, el eje de la próstata, de manera que primero forma un canal y después un conducto completo.

La porción prostática de la uretra está rodeada en su origen por un grueso anillo de fibras musculares lisas: es el músculo esfínter interno de la uretra (fig. 349). Este músculo esfínter, de 1 cm de altura, disminuye en espesor de superior a inferior. Es una dependencia de la capa muscular de la uretra y tiene continuidad superiormente con las fibras circulares de la vejiga urinaria. El músculo esfínter interno de la uretra se interna inferiormente con la uretra en la base de la próstata.

Por medio de la próstata, la porción prostática de la uretra presenta conexiones que serán descritas al tratar de esta glándula.

2. Porción membranosa de la uretra. La porción membranosa está rodeada por la membrana perineal y por el músculo esfínter externo de la uretra, que se halla envuelto por una prolongación ascendente de la fascia superior del diafragma pélvico (fig. 348).

Por medio de este músculo y de esta fascia, la uretra membranosa se relaciona: ❑ *anteriormente,* con la vena dorsal profunda del pene, la parte inferior del plexo venoso prostático y el borde inferior de la sínfisis púbica (figs. 343, 348 y 350); una distancia media de 15 mm separa la uretra de la sínfisis púbica ; ❑ *posteriormente,* con el músculo transverso profundo del periné, el extremo inferior del tabique rectovesical y con las glándulas bulbouretrales; ❑ *lateralmente,* con el borde medial del músculo elevador del ano (fig. 399).

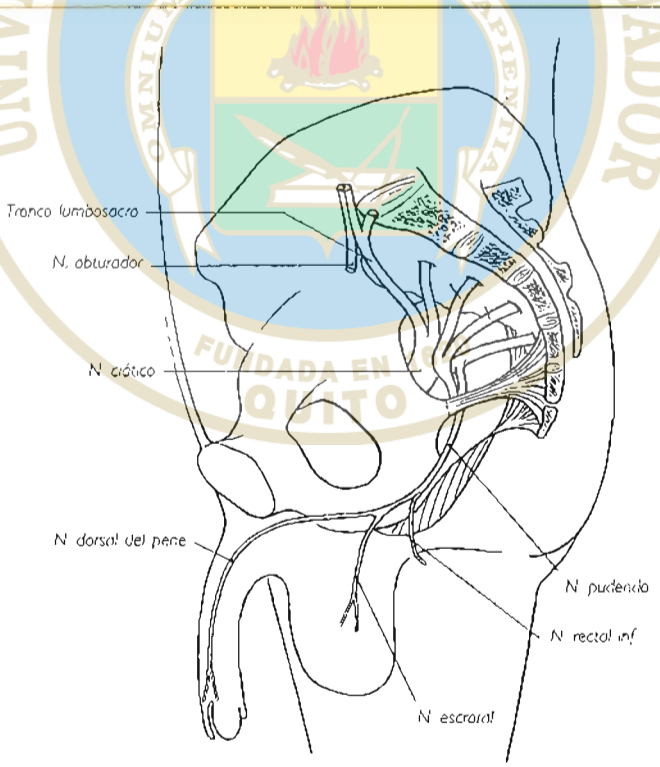

Fig. 351 ▪ Esquema del plexo sacro y del nervio pudendo.

3. Porción esponjosa de la uretra. La uretra se interna oblicuamente en el cuerpo esponjoso del pene, de tal manera que este órgano entra en contacto con la pared inferior de la uretra mucho antes de relacionarse con la pared superior de ésta (figs. 348 y 350).

El cuerpo esponjoso forma una vaina completa para la uretra.

La parte posterior de la porción esponjosa es atravesada por los conductos excretores de las glándulas bulbouretrales.

Alrededor del cuerpo esponjoso de la uretra se hallan los cuerpos cavernosos del pene, los vasos y nervios del pene y sus cubiertas. Todos estos elementos y sus relaciones recíprocas serán descritos junto con el pene.

■ **CONSTITUCIÓN.** La pared de la uretra está compuesta por dos capas, una muscular y otra mucosa.

La *capa muscular* comprende una capa interna de fibras longitudinales y una capa externa de fibras circulares. El músculo esfínter interno de la uretra es un engrosamiento de la segunda capa.

La *capa mucosa* se ha descrito en la configuración interna de la uretra.

El corion de la mucosa está profundamente invadido por un tejido vascular que se engruesa a lo largo de toda la uretra anterior y forma el cuerpo esponjoso del pene, que describiremos junto con los órganos eréctiles del pene.

■ **VASOS Y NERVIOS.** Las *arterias* de la porción prostática de la uretra son las mismas que las de la próstata. La porción membranosa de la uretra está irrigada a cada lado por la arteria rectal inferior, por la arteria del bulbo del pene y por la rama vesical anterior de la arteria pudenda interna. ❑ Las arterias de la porción esponjosa de la uretra son: la arteria del bulbo del pene, la arteria bulbouretral y la arteria dorsal del pene, ramas de la arteria pudenda interna.

Las *venas* de la uretra masculina drenan, según el segmento de la uretra en que se originen, en la vena dorsal profunda del pene o en los plexos venosos prostático y seminal.

Los *vasos linfáticos* de la porción esponjosa de la uretra se dirigen a los nódulos linfáticos inguinales e ilíacos externos. ❑ Los colectores linfáticos de la porción membranosa drenan en los nódulos linfáticos ilíacos externos e internos. ❑ Por último, los vasos linfáticos de la porción prostática de la uretra son tributarios de los mismos nódulos linfáticos que los colectores linfáticos de la próstata.

Los *nervios* de la uretra masculina proceden: ❑ *a)* del plexo hipogástrico inferior por medio del plexo prostático; ❑ *b)* del ramo muscular del nervio perineal, que es uno de los dos ramos terminales del nervio pudendo, y ❑ *c)* del nervio dorsal del pene.

B. Uretra femenina

La uretra de la mujer se extiende desde el cuello de la vejiga urinaria hasta la vulva (fig. 352).

■ **DIRECCIÓN.** Su dirección, ligeramente oblicua inferior y anteriormente, se aproxima mucho a la vertical y es casi paralela a la de la vagina, situada posteriormente a ella. No es exactamente rectilínea, sino que describe una ligera curva cóncava anteriormente.

■ **DIMENSIONES.** La longitud media de la uretra de la mujer es de 3 cm.

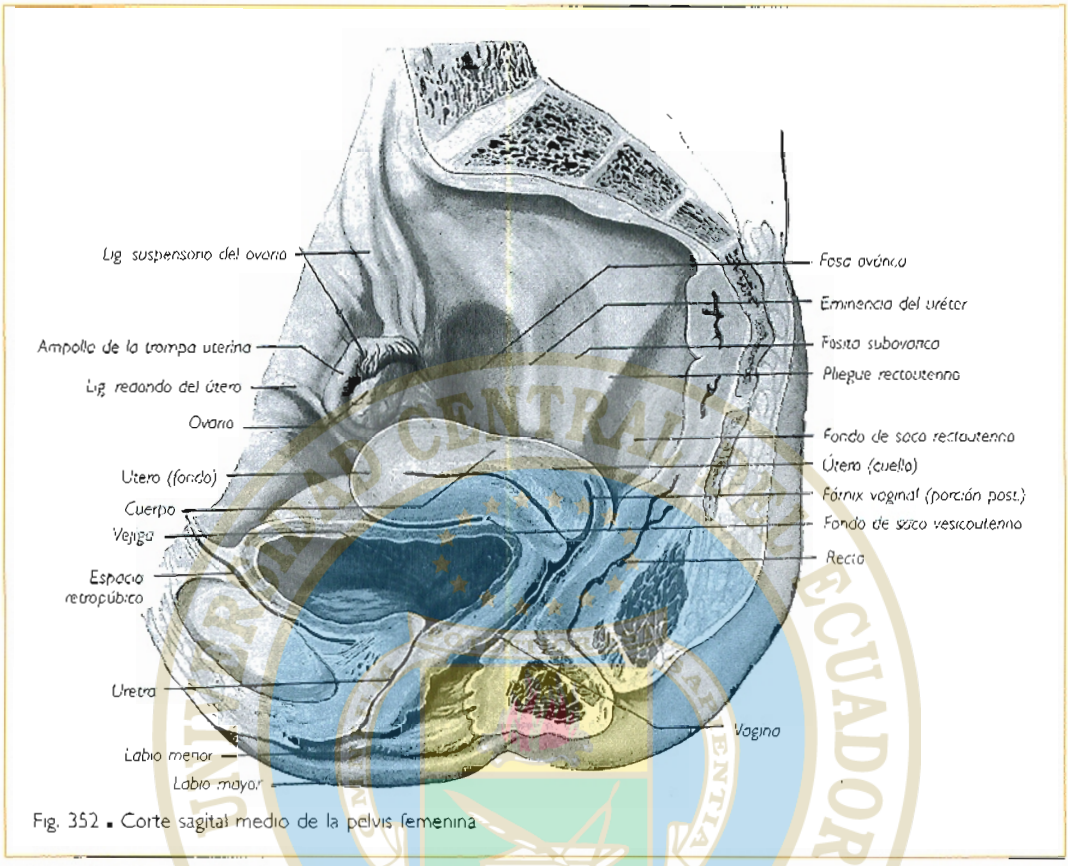

Fig. 352 ▪ Corte sagital medio de la pelvis femenina

Su diámetro normal mide aproximadamente 7 mm. El punto más estrecho y menos dilatable es el orificio externo de la uretra. Este conducto es muy extensible.

■ **CONFIGURACIÓN INTERNA.** La superficie interna del conducto es similar que en el hombre: blanquecina en el cadáver y rojiza en el sujeto vivo. Presenta también pliegues longitudinales que desaparecen por la distensión del conducto. Uno de ellos, medio y posterior, casi siempre más aparente que los otros, se denomina *cresta uretral.*

La superficie interna de la uretra presenta también numerosos orificios que dan acceso a divertículos análogos a las lagunas uretrales de la uretra masculina.

■ **RELACIONES.** En la uretra femenina se distinguen dos porciones: una superior intrapélvica, situada superiormente al diafragma pélvico, y otra inferior intraperineal.

1. Uretra pélvica. Esta parte de la uretra se halla envuelta por el músculo esfínter externo de la uretra. Se corresponde también anteriormente con la vena dorsal profunda del clítoris, el plexo venoso vaginal, los ligamentos pubovesicales y la sínfisis púbica (fig. 352). Ya hemos señalado que el cuello de la vejiga urinaria está situado 2 o 3 cm posterior a la sínfisis púbica. Lateralmente, la uretra está cruzada por la fascia pél-



Lámina VIII ▪ Secuencia de imágenes de cortes sagitales de la pelvis femenina, en proyección mediolateral, en un sujeto vivo, realizados mediante resonancia magnética.

UNIVERSIDAD CENTRAL DEL ECUADOR
OMNIUM POTENTIOR EST SAPIENTIA
FUNDADA EN 1620
QUITO

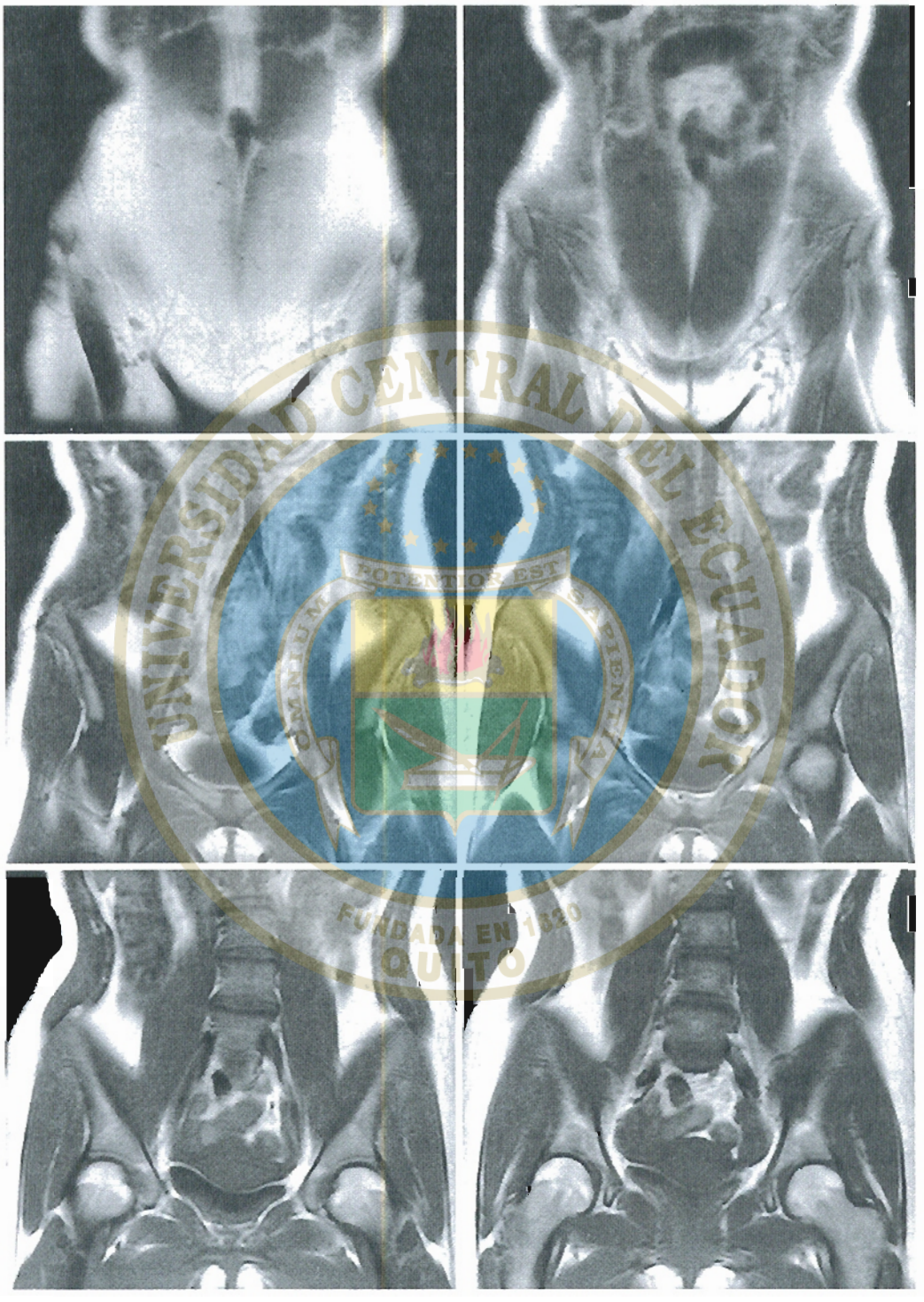

Lámina IX . Secuencia de imágenes de cortes frontales de la pelvis femenina, en proyección ventrodorsal, en un sujeto vivo, realizados mediante resonancia magnética

vica y el borde inferior del músculo elevador del ano. ❑ Por último, posteriormente se une a la vagina por medio de una gruesa capa de tejido celular denso.

2. Uretra perineal. Al atravesar el periné, la uretra se sitúa siempre anterior a la vagina, a la que está unida estrechamente por una gruesa lámina de tejido muy denso, fibrocelular y muscular liso, denominada *tabique uretrovaginal.*

Sus caras anterior y laterales están rodeadas, superiormente, por los elementos del plano medio del periné, es decir, por las fascias del diafragma pélvico y por el músculo esfínter uretrovaginal.

Inferiormente al diafragma pélvico, la uretra se halla cruzada a cada lado por los cuerpos cavernosos del clítoris y por la parte anterior del bulbo del vestíbulo.

El orificio externo de la uretra se sitúa 20 o 25 mm posterior al clítoris, e inmediatamente anterior a la carina uretral de la vagina. Los bordes de este orificio son dentados o plegados; lo más habitual es que sobresalgan formando una eminencia de forma y dimensiones variables, denominada *papila uretral* (fig. 390).

■ **CONSTITUCIÓN.** *Glándulas uretrales (de Skéne).* La pared uretral comprende, tanto en la mujer como en el hombre, una capa muscular y una capa mucosa.

La capa muscular está compuesta a su vez por dos capas: una interna de fibras longitudinales y otra externa de fibras circulares, la cual se engruesa alrededor de la parte inicial de la uretra y forma un músculo esfínter liso.

Hemos señalado más arriba las características morfológicas de la mucosa a propósito de la configuración interna del conducto.

La pared de la uretra contiene en su espesor las *glándulas uretrales.* Estas glándulas, en número de dos, se sitúan a cada lado del conducto, en el seno de la capa muscular y lateralmente a ésta. Los conductos excretores descienden en la parte profunda de la mucosa y desembocan lateralmente al orificio externo de la uretra.

■ **VASOS Y NERVIOS.** Las *arterias* de la uretra femenina proceden: ❑ para la porción pélvica, de las arterias vesical inferior y vaginal, ramas de la arteria ilíaca interna, así como de la arteria vesical anterior, rama de la arteria pudenda interna; ❑ para la porción perineal, de las arterias del bulbo del vestíbulo y uretral, ramas de la arteria pudenda interna.

Las *venas* de la uretra femenina vierten superiormente en el plexo venoso preuretral y en el plexo vaginal; inferiormente, en las venas del bulbo del vestíbulo.

Los *vasos linfáticos* de la uretra femenina drenan en los nódulos linfáticos ilíacos externos e internos.

Los *nervios* de la uretra femenina proceden del plexo hipogástrico inferior y del nervio pudendo.

❑ IV. ÓRGANOS GENITALES MASCULINOS ❑

Describiremos sucesivamente los testículos, las vías espermáticas, las envolturas del testículo, el pene y, por último, las glándulas anexas al aparato genital, es decir, la próstata y las glándulas bulbouretrales.

TESTÍCULOS

Los testículos, que son dos, constituyen los órganos productores de los espermatozoides. Son también glándulas de secreción interna.

SITUACIÓN. Normalmente los testículos están situados inferiormente al pene, en el *escroto.* El testículo izquierdo desciende generalmente un poco más que el derecho.

Al estudiar el peritoneo, hemos señalado que la situación de las glándulas sexuales se modifica en el curso del desarrollo y hemos explicado el motivo. Al principio de su evolución, los testículos se sitúan a cada lado de la columna vertebral y a la altura de los riñones. Gradualmente, descienden y se acercan a la región inguinal. Enseguida emergen de la cavidad abdominal a través del conducto inguinal y penetran en el escroto, donde suelen hallarse situados en el nacimiento.

Los testículos se detienen a veces en el curso de su migración en la cavidad abdominal, ya sea en el conducto inguinal o en el anillo inguinal superficial. Esta *ectopia del testículo* puede ser unilateral o bilateral.

FORMA, ORIENTACIÓN, DIMENSIONES, COLOR Y CONSISTENCIA. Cada testículo tiene forma ovoide; es aplanado transversalmente y su eje mayor es oblicuo de superior a inferior y de anterior a posterior.

Su volumen y peso están sujetos a importantes variaciones individuales. Un testículo pesa por término medio 20 g y mide de 4 a 5 cm de longitud, 2,5 cm de espesor, y 3 cm de altura (la altura se mide de un borde al otro, siguiendo una dirección perpendicular al eje mayor).

La superficie del testículo es lisa, pulida y brillante por todas las partes donde está cubierta por la túnica vaginal. Su color es blanco ligeramente azulado.

Su consistencia, debida a la gran tensión de su envoltura, es muy firme; se ha comparado con la del globo ocular.

CONFIGURACIÓN EXTERNA Y RELACIONES. Cada testículo presenta dos caras, una medial y otra lateral; dos bordes, uno anterior y otro posterior, y dos extremidades o polos, uno superior y otro inferior.

La *cara medial* es convexa y está recubierta en su mayor parte por la túnica vaginal, salvo posteriormente, cerca del borde posterior del testículo (fig. 353).

La *cara lateral* es también convexa y está en relación superiormente con el epidídimo, a lo largo del borde posterior del testículo (fig. 354). Se une a la cabeza y a la cola del epidídimo, mientras que se halla separada del cuerpo de dicho órgano por medio de una prolongación de la túnica vaginal denominada seno del epidídimo (v. *Túnica vaginal*). El resto de esta cara está tapizado por la serosa.

El *borde posterior,* que es de hecho posterosuperior, es ligeramente convexo y se relaciona con el epidídimo y con los vasos del cordón espermático, que abordan el testículo por su borde posterior, medialmente al epidídimo y posteriormente a la cabeza de este órgano.

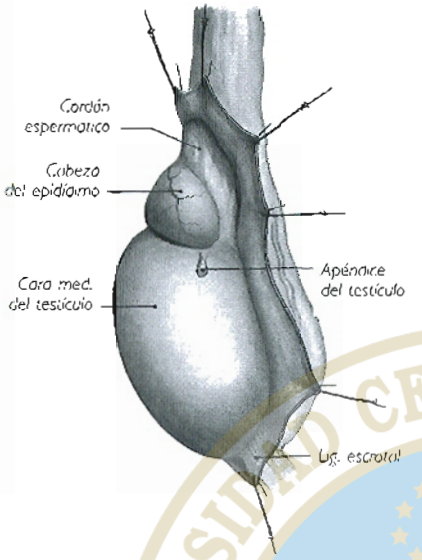

Fig. 353 ▪ Testículo y epidídimo (visión anteromedial).

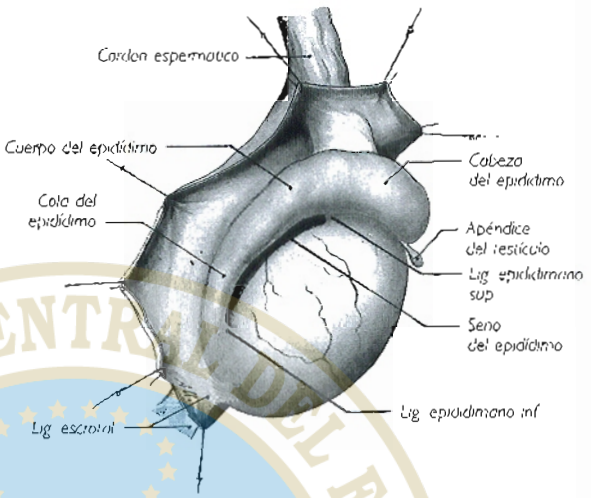

Fig. 354 ▪ Testículo y epidídimo (visión lateral)

El *borde anterior* es anteroinferior, convexo y libre; está relacionado en toda su extensión con la túnica vaginal.

El *polo superior* o *extremidad superior* está cubierto por la cabeza del epidídimo. La hoja visceral de la túnica vaginal que recubre el polo superior del testículo pasa directamente sobre la cabeza del epidídimo. Un surco poco marcado indica el límite entre ambos órganos.

Un pequeño cuerpo ovoide denominado *apéndice del testículo* pende de este polo o se inserta en el surco que separa el testículo de la cabeza del epidídimo. Es un vestigio del extremo superior del conducto paramesonéfrico.

El *polo inferior* o *extremidad inferior* no está cubierto por la túnica vaginal, sino que sirve de inserción al *ligamento escrotal*. Dicho ligamento es un fascículo de fibras conjuntivas elásticas y musculares lisas, que se extienden desde el polo inferior del testículo y del epidídimo hasta la cara profunda del escroto. El ligamento escrotal fija el testículo al fondo del escroto y alza un repliegue de la túnica vaginal que se sitúa sobre la prolongación del borde anterior del testículo.

■ **CONSTITUCIÓN ANATÓMICA.** Un corte vertical a lo largo del eje mayor del testículo muestra que este órgano se halla rodeado por una membrana fibrosa denominada *túnica albugínea*.

La *túnica albugínea* es resistente e inextensible, y confiere al testículo su color blanco azulado, lo cual permite comparar la túnica albugínea con la esclera.

Su espesor, que es por término medio de 1 mm, aumenta a lo largo del borde posterior del testículo, principalmente en la mitad anterior de dicho borde, donde presenta un notable engrosamiento denominado *mediastino testicular*.

Observado en un corte sagital o frontal, el mediastino testicular es triangular. La base superior descansa sobre el propio borde posterior del testículo y se orienta hacia el epidídimo, mientras que el vértice se inserta como una cuña en el espesor del testículo (fig. 355).

Los vasos y numerosos conductillos pertenecientes a las vías espermáticas lo recorren en todos los sentidos.

Del vértice y de las caras laterales del mediastino testicular parten numerosos tabiques que divergen hasta la cara profunda de la túnica albugínea, dividiendo el testículo en pequeñas masas denominadas lobulillos testiculares.

Los *lobulillos testiculares* son de forma piramidal o cónica, y se hallan en número de 250 a 300 (Sappey); están básicamente constituidos por los túbulos seminíferos. La longitud de estos túbulos, que son muy flexuosos, varía entre 0,30 y 1,75 m (Sappey). Su número en cada lobulillo puede ser de 1 a 4, y se anastomosan entre sí.

VÍAS ESPERMÁTICAS

Las vías espermáticas son las vías de excreción del esperma testicular y se extienden desde los túbulos seminíferos hasta la uretra.

Estas vías están compuestas por varios segmentos, que son: los túbulos seminíferos rectos, la *rete testis* o red testicular, los conductillos eferentes, el conducto del epidídimo, el conducto deferente, la vesícula seminal y el conducto eyaculador (fig. 355).

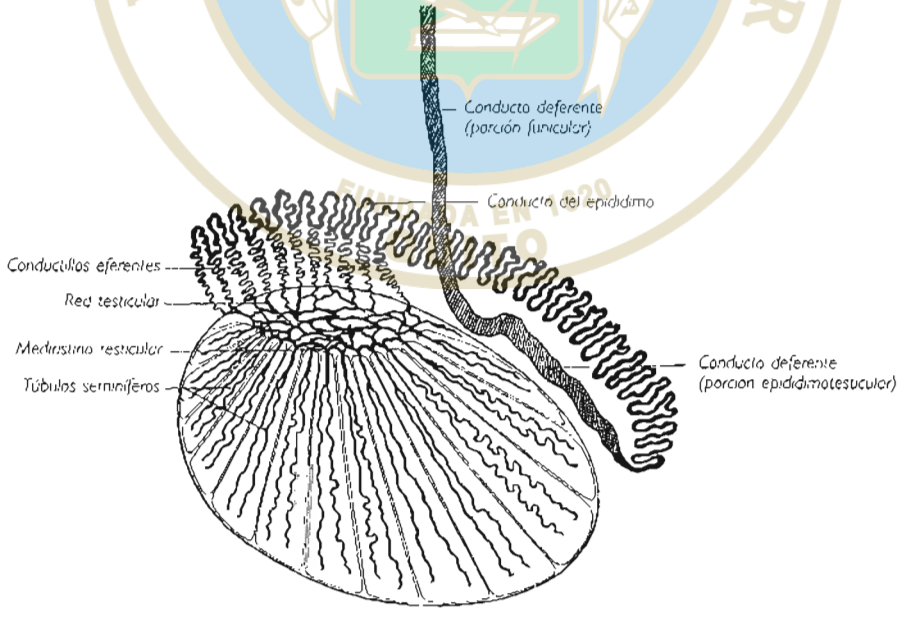

Fig. 355 ▪ Vías espermáticas desde su origen hasta la porción funicular del conducto deferente (esquema)

A. Túbulos seminíferos rectos

Los túbulos seminíferos rectos son los conductos excretores de los lobulillos.

Los túbulos seminíferos de un mismo lobulillo se unen en un solo conducto colector, corto, estrecho y rectilíneo, que ocupa el extremo superior del lobulillo. Este conducto es un *túbulo seminífero recto.* Existen tantos túbulos seminíferos rectos como lobulillos.

B. *Rete testis* o red testicular

Los túbulos seminíferos rectos desembocan en una red de conductos anastomosados entre sí y excavados en la parte inferior del mediastino testicular. Las mallas de esta red, denominada *rete testis* o *red testicular* son irregulares pero principalmente alargadas, sobre todo de anterior a posterior, y se entrecruzan con los vasos que atraviesan el mediastino testicular.

C. Conductillos eferentes del testículo

La red testicular está unida al epidídimo por medio de finos conductos situados unos posteriores a otros y denominados *conductillos eferentes del testículo.* Esta última denominación se debe a que cada uno de estos conductos se aglomera sobre sí mismo, de manera que forma una pequeña masa alargada y cónica cuya anchura aumenta gradualmente a medida que el conductillo se aleja del mediastino testicular.

Los conductillos eferentes del testículo son de 9 a 12. Su longitud es aproximadamente de 15 mm, mientras que la del conducto que los constituye es por término medio de 15 cm.

El conductillo eferente del testículo más anterior tiene continuidad con el extremo anterior del conducto del epidídimo. Los demás desembocan en este conducto, de forma sucesiva y uno posteriormente a otro, a lo largo de la cabeza del epidídimo.

D. Epidídimo

SITUACIÓN. El epidídimo es un órgano alargado de anterior a posterior y situado sobre el testículo a modo de «cimera de casco».

Se extiende sobre el borde posterior del testículo y sobre la parte colindante de la cara lateral de dicho órgano (fig. 354). El epidídimo tampoco es rectilíneo, sino que describe una curva de concavidad anteroinferior que se adapta a la convexidad del testículo.

FORMA Y DIMENSIONES. En el epidídimo se describen tres partes: una parte anterior abultada, que es la *cabeza del epidídimo;* una parte media, denominada *cuerpo del epidídimo;* por último, un extremo posterior, que recibe el nombre de *cola del epidídimo.*

De un extremo al otro, el epidídimo mide 5 cm de longitud. Su altura y su espesor alcanzan de 10 a 12 mm a la altura de la cabeza. Su anchura es casi la misma, aproximadamente 1 cm, a lo largo del cuerpo y de la cola. Su espesor, por el contrario, disminuye notablemente de anterior a posterior: es de 5 mm en la parte media del cuerpo del epidídimo y tan sólo de 3 mm en el extremo posterior.

CONFIGURACIÓN EXTERNA Y RELACIONES. La *cabeza del epidídimo* es voluminosa y redondeada. Su cara inferior descansa sobre el polo superior del testículo, al que se ha-

lla unida por los conductillos eferentes del testículo, por tejido fibrocelular y por la túnica vaginal.

La hoja visceral de la túnica vaginal recubre la cabeza del epidídimo anteriormente y a los lados, y se continúa inferiormente sobre el testículo y superiormente sobre el cordón espermático (figs. 356, A y 357). Ya hemos señalado el surco superficial que marca el paso de la serosa del epidídimo sobre el testículo.

Del extremo anterior de la cabeza del epidídimo parte a veces un pequeño órgano, estrecho en su origen y abultado en su extremo libre, que se cierra en fondo de saco. Es el *apéndice del epidídimo.* Se trata de un vestigio embrionario, resto del extremo superior del conducto mesonéfrico.

El *cuerpo del epidídimo* es prismático triangular (fig. 356, B). ❑ Su cara superolateral es convexa y está cubierta por la túnica vaginal. ❑ Su cara medial coincide con los vasos del cordón espermático, que la cruzan. ❑ Por último, su cara inferior es cóncava y está tapizada por la serosa y separada del testículo por una prolongación de la cavidad vaginal denominada *seno del epidídimo* (v. *Envolturas del testículo*).

La *cola del epidídimo* es aplanada de superior a inferior. ❑ Su cara superior se relaciona lateralmente con la túnica vaginal y se halla cubierta medialmente por los elementos del cordón espermático (fig. 356, C). ❑ Su cara inferior se une al testículo por medio de tejido fibroso. ❑ Su extremo posterior, situado lateralmente a la túnica vaginal, tiene continuidad con el conducto deferente y forma con éste un ángulo agudo abierto anteriormente. Además, al igual que el testículo, se une al escroto por medio del ligamento escrotal.

■ **CONSTITUCIÓN ANATÓMICA.** El epidídimo está constituido básicamente por un conducto muy flexuoso y aglomerado varias veces sobre sí mismo. Extendido, este conducto mide aproximadamente 6 m de longitud y su calibre es de 0,3 mm por término medio.

En su parte anterior y a la altura de la cabeza del órgano, el conducto del epidídimo recibe los conductillos eferentes del testículo (fig. 355).

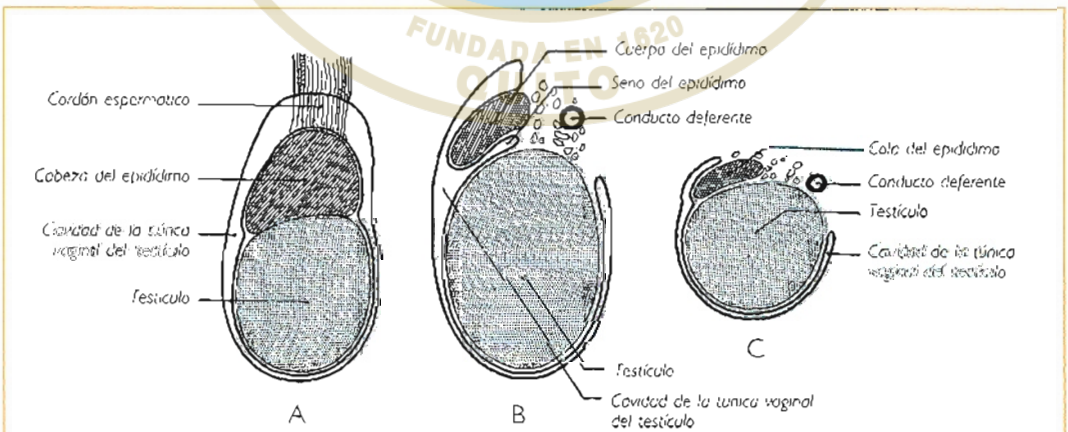

Fig. 356 ▪ Cortes frontales del testículo y del epidídimo. A) A nivel de la cabeza. B) A nivel del cuerpo. C) A nivel de la cola del epidídimo (semiesquemático).

Las flexuosidades del conducto del epidídimo están unidas por un tejido conjuntivo muy denso. Este tejido forma en la superficie del órgano una envoltura fibrosa, delgada pero resistente, denominada *túnica vaginal del epidídimo.*

E. Conducto deferente

El conducto deferente comienza en la cola del epidídimo y termina en el punto de unión de la vesícula seminal y el conducto eyaculador. Este punto de conjunción se encuentra en el fondo de la depresión que separa, en la base de la próstata, el istmo y el lóbulo medio.

FORMA Y CONSISTENCIA. Es un conducto regularmente cilíndrico salvo en su terminación, donde el calibre aumenta al mismo tiempo que su superficie se vuelve irregular y se cubre de abollonaduras (fig. 344). Este último segmento se denomina *ampolla del conducto deferente.*

El conducto deferente es duro al tacto, lo cual permite distinguirlo fácilmente de los demás elementos del cordón espermático. Su consistencia es muy firme y se debe al gran espesor de su pared.

DIMENSIONES. Su longitud es por término medio de 40 cm. Su diámetro es aproximadamente de 2 mm, pero la luz del conducto no supera los 0,5 mm. A lo largo de la ampolla del conducto deferente, el diámetro del conducto se vuelve dos o tres veces mayor. La luz del conducto presenta en esta región depresiones y divertículos que corresponden a las abollonaduras de la superficie exterior.

TRAYECTO Y RELACIONES. En el conducto deferente distinguiremos cinco porciones: escrotal, funicular, inguinal, ilíaca y pélvica.

1. Porción escrotal. Desde la cola del epidídimo, donde constituye una continuación del conducto del epidídimo, el conducto deferente, que es ligeramente flexuoso, se dirige superoanteriormente, por el borde superior del testículo y a lo largo de la cara medial del epidídimo, hasta la parte anterior del cuerpo de este órgano. Está separado del epidídimo por las venas testiculares del plexo posterior (fig. 356, B y C). En esta parte de su recorrido, el conducto no está cubierto por la túnica vaginal en ningún punto.

2. Porción funicular. Al llegar a la parte anterior del cuerpo del epidídimo, el conducto deferente se acoda y asciende verticalmente hasta el anillo inguinal superficial (figs. 357 y 363). En este trayecto, el conducto se halla contenido en el pedículo del escroto y forma parte del *cordón espermático.*

Cordón espermático. Se denomina *cordón espermático* al pedículo del cual están suspendidos el testículo y el epidídimo. Contenido en el interior de la fascia espermática externa, el cordón espermático está compuesto por todos los elementos que se dirigen al testículo y al epidídimo o que proceden de ellos. Estos elementos son: el conducto deferente, las arterias testicular y del conducto deferente, los filetes nerviosos que acompañan a estas arterias y al conducto deferente, los plexos venosos pampiniforme y testicular posterior, vasos linfáticos y el vestigio del proceso vaginal.

Anteriormente al conducto deferente, se aprecia el voluminoso plexo pampiniforme y la arteria testicular (figs. 357, 358 y 363).

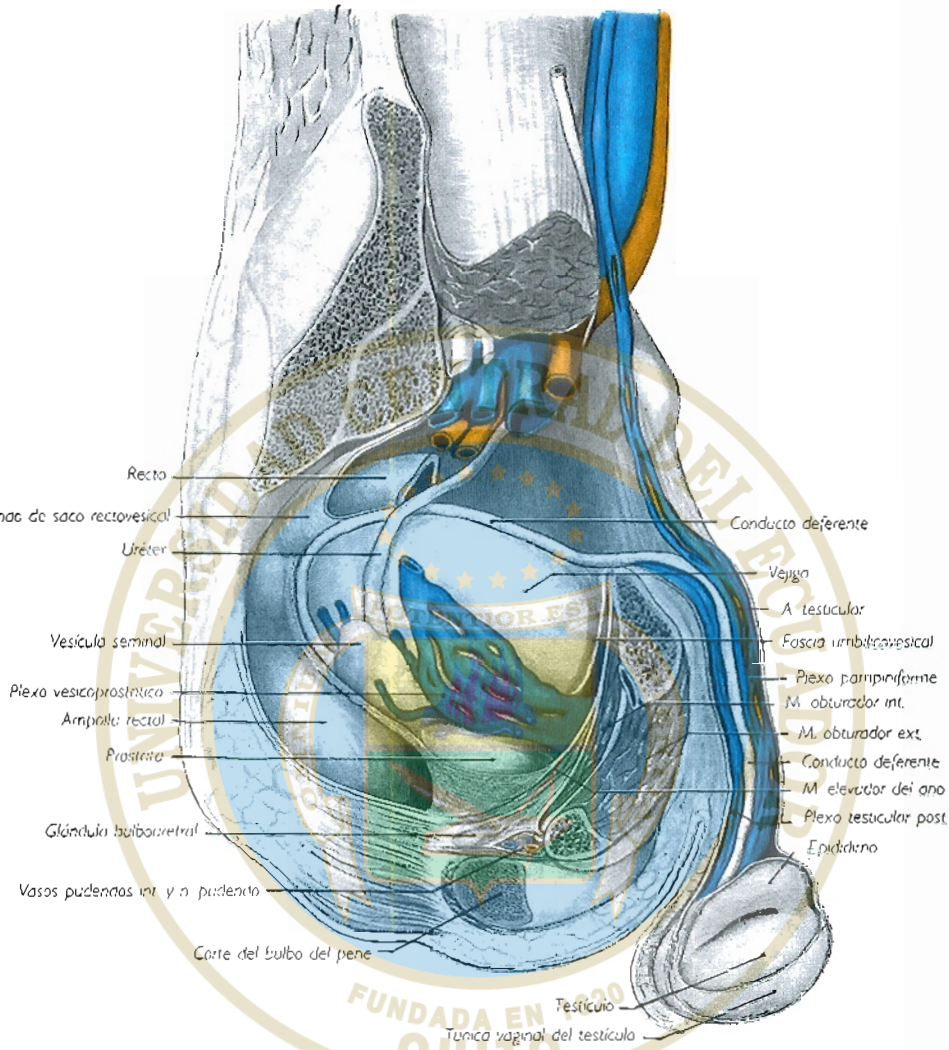

Fig. 357 ▪ Visión lateral de los órganos intrapélvicos, después de la ablación de la pared lateral de la cavidad pélvica.

El *plexo pampiniforme* ocupa toda la parte anterior del cordón y desplaza posteriormente al conducto deferente. Este plexo da origen superiormente a las venas testiculares.

La *arteria testicular* se sitúa entre los vasos de este plexo o posteriormente a ellos. En este segundo caso, la arteria desciende anteriormente y muy cerca del conducto deferente.

Posteriormente al conducto deferente, se encuentra el *plexo venoso testicular posterior.* Es mucho menos voluminoso que el precedente y está formado tan sólo por dos o tres vasos.

La *arteria del conducto deferente* discurre a lo largo del conducto deferente.

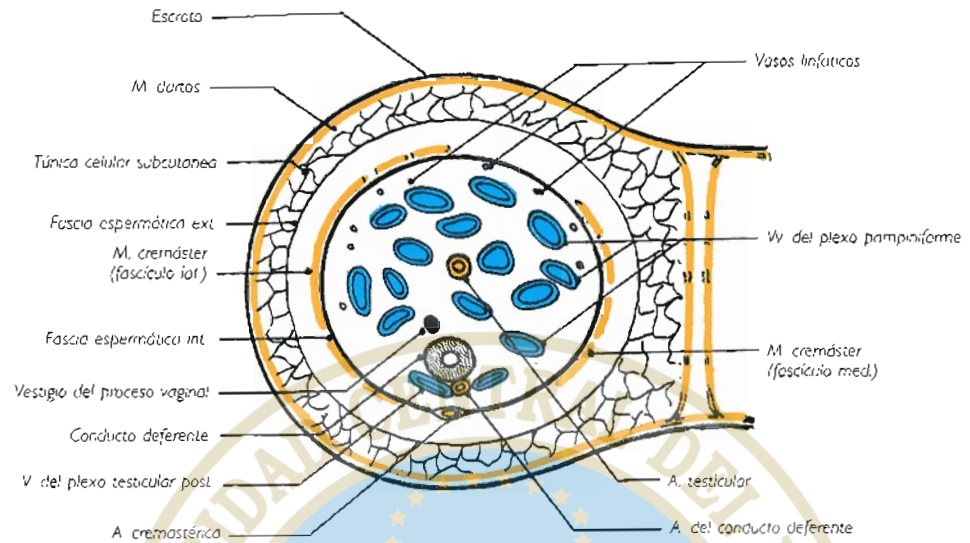

Fig. 358 ▪ Sección transversal del cordón espermático y de sus envolturas.

El *vestigio del proceso vaginal*, que es resultante de la obliteración del proceso vaginal del peritoneo, se sitúa anteriormente al conducto deferente.

Numerosos vasos linfáticos acompañan a las venas. Son en su mayor parte más superficiales que éstas y discurren en la superficie de los plexos venosos.

Todos estos elementos están unidos por un tejido celuloadiposo poco denso, que permitiría disociarlos fácilmente si no estuviesen estrechamente agrupados por medio de numerosas anastomosis que unen entre sí las venas de los dos plexos.

3. Porción inguinal. Superior al escroto, el conducto deferente penetra en el conducto inguinal por su anillo inguinal superficial y lo recorre en toda su extensión. Presenta en este conducto relaciones con los elementos del cordón espermático idénticas a las de la porción funicular. Entra además en relación con el nervio ilioinguinal, que desciende anterior al cordón espermático, y con el ramo genital del nervio genitofemoral y la arteria cremastérica, que descienden posteriormente (v. *Conducto inguinal*).

4. Porción ilíaca. Al llegar al anillo inguinal profundo, los elementos del cordón espermático se separan unos de otros (figs. 357 y 363). Mientras que los vasos del plexo pampiniforme ascienden hacia la pared abdominal posterior, y los del plexo testicular posterior desembocan en la vena epigástrica inferior, el conducto deferente, acompañado por la arteria del conducto deferente, se dirige hacia la cavidad pélvica inferiormente al peritoneo. Flanquea los vasos epigástricos inferiores y pasa superior a ellos, describiendo una curva cuya concavidad inferior se opone a la curva cóncava superior de la arteria epigástrica inferior.

A continuación cruza los vasos ilíacos externos y pasa sobre su cara medial para descender por la cavidad pélvica.

5. Porción pélvica. Comprende dos segmentos principales, uno laterovesical y otro retrovesical.

Segmento laterovesical. Cuando la vejiga urinaria está vacía, el conducto deferente desciende por la cavidad pélvica oblicuamente en sentido inferior y posterior, aplicado por el peritoneo sobre la pared lateral de la pelvis hasta el extremo posterior del borde lateral de la vejiga urinaria. Su revestimiento peritoneal está tan estrechamente adherido que, al levantar el peritoneo, éste arrastra con él el conducto deferente. En su trayecto parietal, el conducto deferente pasa primero medial a los vasos y nervios obturadores, y después superior a la arteria umbilical (figs. 339 y 359).

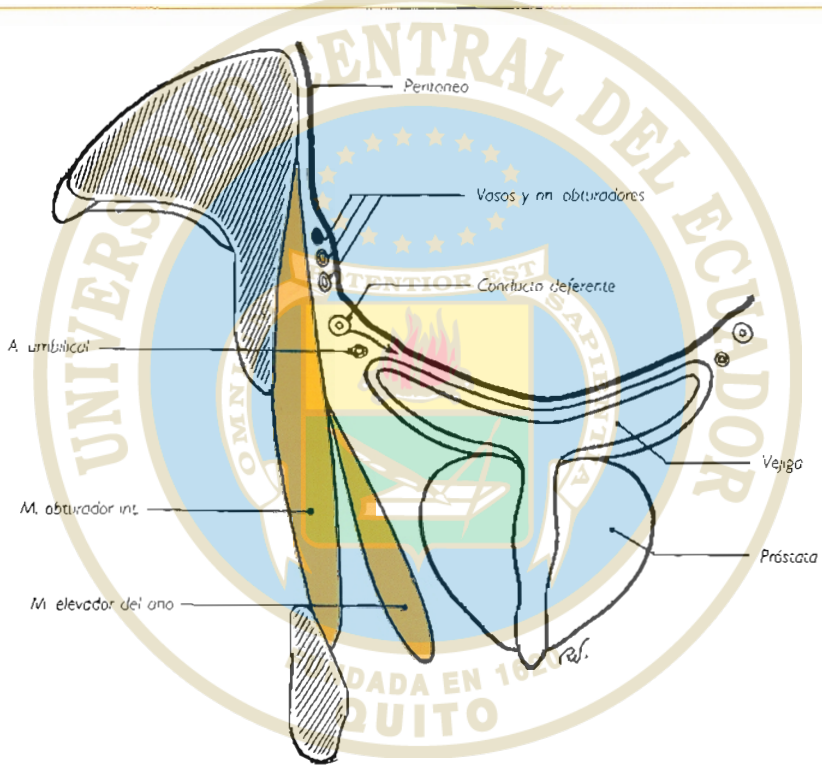

Fig. 359 . Relaciones del conducto deferente y de la arteria umbilical cuando la vejiga está vacía. La flecha indica la dirección que sigue el conducto para cruzar la arteria

Cuando la vejiga urinaria se distiende, sus paredes laterales son recubiertas por el peritoneo parietal, que elevan, y arrastran junto con el peritoneo la arteria umbilical y el conducto deferente, que se halla adherido a aquél. Así, el conducto deferente se adosa a la pared lateral de la vejiga urinaria, sobre la cual cruza la arteria umbilical de superior a inferior, de anterior a posterior y de lateral a medial (figs. 273 y 360). Al llegar al extremo posterior del borde lateral de la vejiga urinaria, el conducto deferente pasa anterior y superior al uréter, y a continuación se acoda y se dirige oblicua-

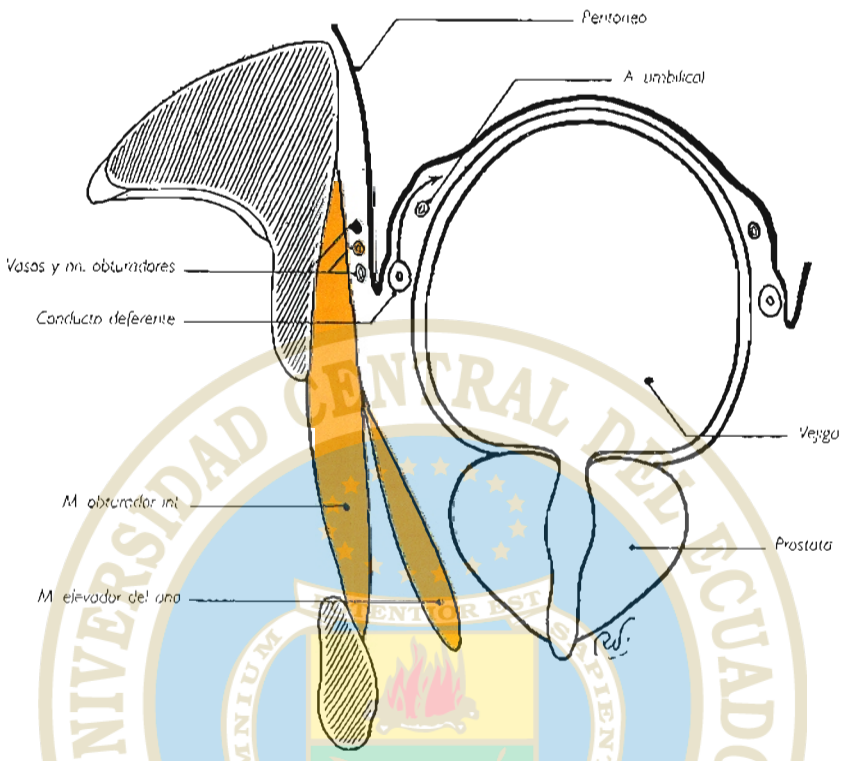

Fig. 360 ▪ Relaciones del conducto deferente y la arteria umbilical cuando la vejiga urinaria está distendida. La flecha indica la dirección que sigue el conducto para cruzar la arteria.

mente en sentido inferior, medial y anterior, adosándose a la pared posterior e inferior de la vejiga urinaria hasta llegar a la base de la próstata.

Segmento retrovesical. Este segmento del conducto deferente es sinuoso, abollonado y de calibre aumentado; se denomina *ampolla del conducto deferente* (fig. 344).

En la pared vesical posterior, las relaciones del conducto deferente con la vejiga urinaria distendida son casi las mismas que las que presenta con la vejiga urinaria vacía.

En su trayecto retrovesical, los conductos deferentes se hallan primero adosados a la vejiga urinaria por el peritoneo, que los recubre posteriormente en una parte de su extensión. Más inferiormente, se sitúan en el espesor de una lámina formada por tejido fibrocelular y muscular liso, denominada *fascia rectoprostática* o *tabique rectovesical,* que se extiende desde el fondo de saco rectovesical hasta el periné, pasando posterior a la próstata.

En un principio, el tabique rectovesical está únicamente formado por las fascias de adosamiento resultantes de la soldadura de las hojas que limitan los fondos de saco peritoneales preseminal y retroseminal (v. *Peritoneo*). Se engruesa luego debido a la adhesión de tejido fibrocelular y muscular liso. El tabique rectovesical contiene también numerosas venas del plexo venoso prostático.

A través del fondo de saco rectovesical superiormente y del tabique rectovesical inferiormente, la ampolla del conducto deferente está en relación: anteriormente, con el fondo de la vejiga urinaria; posteriormente, con el recto; lateralmente, con las vesículas seminales y, medialmente, con el conducto deferente del lado opuesto. Dado que los conductos deferentes descienden y convergen, limitan entre sí un espacio triangular, el *triángulo interdeferencial,* de base superior y vértice inferior en la próstata, donde ambos conductos son contiguos.

F. Vesículas seminales

Las vesículas seminales son dos reservorios membranosos en los cuales se acumula el esperma en el intervalo entre eyaculaciones.

SITUACIÓN Y DIRECCIÓN. Cada una de ellas está en comunicación con el extremo terminal de uno de los conductos deferentes y se extiende lateralmente a éste, entre la vejiga urinaria y el recto, siguiendo una dirección oblicua lateral, posterior y un poco superior (fig. 344).

FORMA Y DIMENSIONES. Las vesículas seminales son órganos alargados, aplanados de superior a inferior y de anterior a posterior y abollonados en toda su superficie. Su diámetro, al principio muy estrecho, aumenta desde su origen en el conducto deferente hasta su extremo terminal. Así, se pueden distinguir en cada vesícula: *a)* un extremo anteromedial, denominado *conducto excretor,* por el cual la vesícula se une al conducto deferente; *b)* un extremo posterolateral redondeado, denominado *fondo,* y *c)* una parte media, o *cuerpo,* comprendida entre los dos extremos.



Fig. 361 ▪ Vesícula seminal disecada (esquema).

La longitud de las vesículas seminales en el adulto es de 5 a 6 cm, mientras que su anchura mide por término medio 15 mm.

RELACIONES. Las vesículas seminales se sitúan, al igual que los conductos deferentes, en el espesor del tabique rectovesical, que por consiguiente se halla dividido, a lo largo de estos órganos, en dos láminas, una anterior y otra posterior; la posterior es siempre más gruesa. Las vesículas seminales se relacionan con los órganos vecinos por medio de este tabique (figs. 273 y 372).

La *cara anterosuperior* de las vesículas seminales se corresponde con el fondo de la vejiga urinaria, de la cual puede separarse fácilmente. Cuando la vejiga urinaria está

vacía, las vesículas seminales rebasan el reservorio vesical y se tuercen lateral y posteriormente a éste.

La *cara posteroinferior* se halla en contacto con el recto, pero no se le adhiere. A este respecto, es conveniente señalar que el tabique rectovesical, en el cual se encuentran las vesículas seminales, representa la parte anterior de la vaina fibrosa del recto.

El *borde medial* o superior sigue el borde lateral de la ampolla del conducto deferente (fig. 344).

El *borde lateral* o inferior está rodeado por las venas de los plexos seminal, vesical y prostático. Además, se une por medio del tabique rectovesical a la vaina ilíaca interna, que forma a cada lado la fascia sacrorrectogenital.

El *conducto excretor* es estrecho (fig. 357) y penetra, con la terminación del conducto deferente, en la base de la próstata. Se une, formando un ángulo muy agudo, a la porción terminal del conducto deferente y tiene continuidad con el conducto eyaculador.

El *fondo,* por último, está cubierto por el peritoneo y se corresponde anteriormente con la terminación del uréter.

CONSTITUCIÓN Y CONFIGURACIÓN INTERNA. Si mediante una disección cuidadosa se secciona el tejido conjuntivo separando las abollonaduras entre sí, se observa que la vesícula seminal es un conducto tortuoso y flexionado sobre sí mismo. La acodadura principal ocupa el fondo de la vesícula seminal, de tal modo que, en su conjunto, este conducto disecado comprende dos segmentos: uno medial, en continuidad inferior con el conducto eyaculador, y otro lateral, cuyo extremo inferior es libre (fig. 361). Este tubo, extendido, mide aproximadamente el doble de la longitud aparente de la vesícula seminal. Su calibre es muy irregular y su superficie está recubierta de abollonaduras o prolongaciones más o menos largas por todas partes.

La cavidad vesicular presenta, si bien en sentido inverso, las mismas irregularidades que la superficie externa, es decir, a los salientes corresponden depresiones de profundidad variable.

El espesor de las paredes es considerable, pero ligeramente menor que el de los conductos deferentes.

G. Conductos eyaculadores

Los conductos eyaculadores se extienden desde la terminación de los conductos deferentes y el origen de las vesículas seminales hasta la porción prostática de la uretra.

DIMENSIONES. Los conductos eyaculadores tienen por término medio 2,5 cm de longitud. Su calibre disminuye gradualmente de superior a inferior. Son por tanto cónicos y el diámetro de su luz, que mide en la base del cono de 1 a 2 mm, no supera los 0,5 mm en su terminación en la uretra. Su pared es delgada.

TRAYECTO Y RELACIONES. Cada uno de los conductos eyaculadores comienza por un extremo ensanchado que sigue a la confluencia del conducto deferente con el cuello de la vesícula seminal.

Desde ese punto, el conducto se dirige oblicuamente en sentido inferior y anterior, a través de la próstata, y termina en el colículo seminal, a cada lado del orificio del utrículo prostático.

Los dos conductos eyaculadores están contenidos en todo su trayecto en el espesor de la próstata y se hallan rodeados por tejido conjuntivo rico en vasos venosos, que suele denominase *tejido cavernoso.* En un principio se adosan uno al otro en la línea media; después se encuentran con el utrículo prostático cerca del colículo seminal y se separan uno de otro para descender a los lados de este divertículo.

VASOS Y NERVIOS DEL TESTÍCULO Y DE LAS VÍAS ESPERMÁTICAS

■ **ARTERIAS.** El testículo está irrigado por la arteria testicular; el epidídimo, por esta misma arteria y por la arteria del conducto deferente; el conducto deferente, por la arteria del conducto deferente; la ampolla del conducto deferente, las vesículas seminales y los conductos eyaculadores, por las arterias vesical inferior, prostática, rectal media y las ramas vesicular y deferencial de la arteria del conducto deferente.

1. La *arteria testicular* desciende hacia el escroto, en medio o posterior a las venas del plexo pampiniforme. A la altura o en las proximidades del epidídimo da una rama epididimaria (fig. 362).

La *rama epididimaria* bordea el epidídimo desde la cabeza hasta la cola, donde se anastomosa con las arterias del conducto deferente y cremastérica.

La *arteria testicular* desciende hasta el borde posterior del testículo, cruzando la cara medial del epidídimo. Penetra también en la túnica albugínea y se divide poco después en dos ramas secundarias o terminales, una lateral y otra medial. Estas dos ramas discurren en el espesor de la túnica albugínea, una en la cara medial y otra en la cara lateral del testículo (fig. 362), y cada una de ellas vasculariza la mitad sagital correspondiente del testículo (Alexandre).

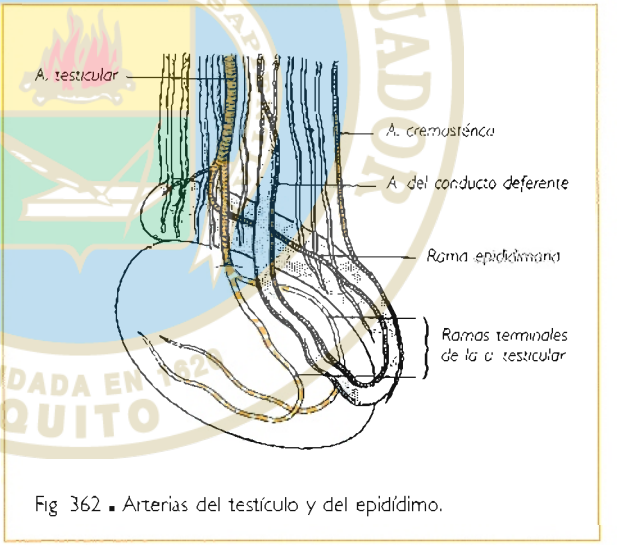

Fig. 362 ▪ Arterias del testículo y del epidídimo.

Cada una de estas «arterias de las caras testiculares» se dirige de inmediato posteriormente, se incurva a cierta distancia del polo inferior del testículo y, por último, asciende a lo largo del borde anterior del órgano hasta alcanzar su polo superior (Grégoire y Tourneix).

Estas arterias dan origen a ramas superficiales que discurren en la túnica albugínea. De estas ramas, por último, parten *ramitas interlobulillares* que ascienden por los tabiques interlobulillares. Unas son *cortas* y terminan en los lobulillos vecinos; otras son *largas,*

alcanzan el mediastino testicular y terminan bien anastomosándose entre sí, bien en los lobulillos vecinos, los cuales alcanzan siguiendo una trayectoria recurrente.

2. La *arteria del conducto deferente* se adosa al conducto deferente en todo su recorrido y se anastomosa, en el polo inferior del testículo, con la rama epididimaria

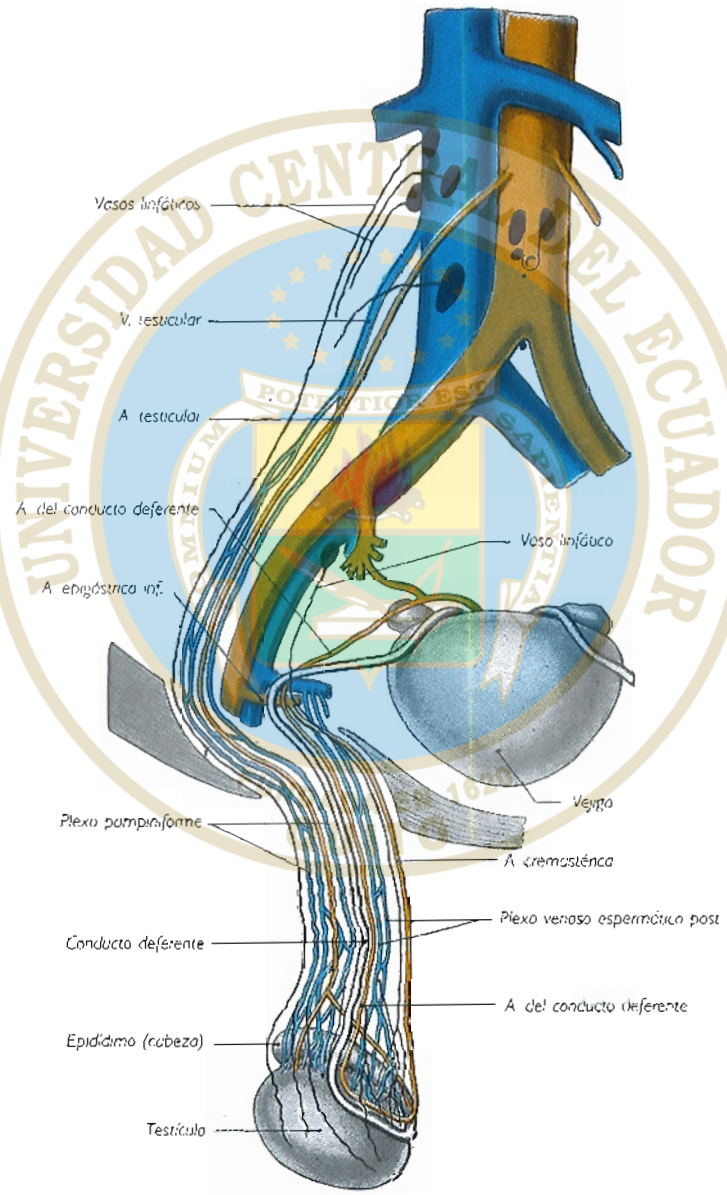

Fig. 363 ▪ Vasos del testículo y del epidídimo. Arteria y vena testiculares.

de la arteria testicular y, a veces, con una de sus ramas terminales (Grégoire y Tourneix).

3. La *arteria cremastérica* se anastomosa también muy frecuentemente en su terminación por medio de ramificaciones muy finas con las arterias testicular y del conducto deferente (fig. 362).

4. La *arteria del conducto deferente,* las *ramas prostáticas de la arteria vesical inferior,* la *arteria vesical inferior* y la *arteria rectal media* contribuyen de modo muy variable a la vascularización de las vesículas seminales, de la ampolla del conducto deferente y de los conductos eyaculadores.

VENAS. Las *venas del testículo y de la parte anterior del epidídimo* constituyen el grupo venoso anterior o plexo pampiniforme del cordón espermático.

Las *venas de la parte posterior del epidídimo* forman el grupo venoso posterior o plexo testicular posterior del cordón espermático.

Las *venas del conducto deferente* se dirigen por una parte a los troncos venosos del cordón espermático, y por otra, en la pelvis, a los plexos vesical, prostático y seminal.

Las *venas de las vesículas seminales y de los conductos eyaculadores* terminan en esos mismos plexos.

VASOS LINFÁTICOS. Los *vasos linfáticos del testículo y del epidídimo* ascienden a lo largo de los vasos testiculares y drenan en los nódulos linfáticos lumbares, que se escalonan desde el pedículo renal hasta la bifurcación de la aorta (fig. 363). La vía terminal del testículo derecho es el nódulo linfático situado a la altura del borde inferior de la vena renal derecha. La vía terminal del testículo izquierdo desemboca en un nódulo linfático situado anteriormente a la vena renal izquierda (G. Hidden).

Los *vasos linfáticos de los conductos deferentes y de las vesículas seminales* se dirigen a los nódulos linfáticos ilíacos externos e internos.

NERVIOS. Los nervios del testículo y del epidídimo proceden del plexo celíaco por medio del plexo testicular, y del plexo hipogástrico inferior mediante el plexo deferencial. Este último plexo también inerva los conductos deferentes, las vesículas seminales y los conductos eyaculadores.

VESTIGIOS EMBRIONARIOS YUXTATESTICULARES

Se observan con frecuencia, en la proximidad inmediata del testículo y del epidídimo, pequeños órganos rudimentarios, cuya presencia se explica por el desarrollo de los órganos genitales (v. *Desarrollo de los órganos genitourinarios*).

Estos vestigios embrionarios son el apéndice del testículo, el apéndice del epidídimo, los conductillos aberrantes y el paradídimo (fig. 364).

El *apéndice del testículo* es un pequeño cuerpo liso, fijado al extremo anterior del testículo o al del epidídimo, o bien al surco que separa estos dos órganos entre sí. Resulta de la persistencia del extremo superior del conducto paramesonéfrico, que se ha implantado secundariamente sobre el epidídimo o sobre el testículo (fig. 320).

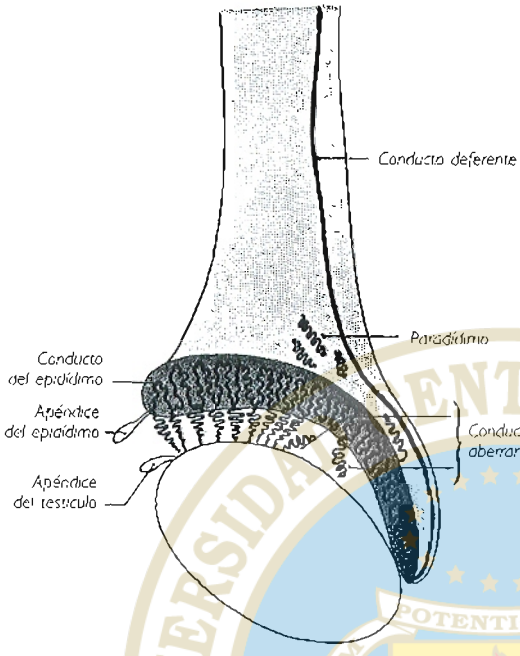

Fig. 364 • Vestigios embrionarios yuxtatesticulares

El *apéndice del epidídimo* es una vesícula implantada sobre la cabeza del epidídimo. Esta formación es inconstante y constituye un vestigio del extremo superior del conducto mesonéfrico.

Los *conductillos aberrantes* son pequeños conductos que se relacionan por uno de sus extremos con el epidídimo y terminan por el otro en un fondo de saco. Son vestigios de los túbulos mesonéfricos de la porción urinaria del mesonefros (fig. 320).

A veces se encuentra, en sentido inmediatamente posterior a los conductillos eferentes, un conductillo aberrante fijado al testículo y en comunicación con la red testicular: es el *conductillo aberrante*. Representa un túbulo mesonéfrico de la porción gonadal del mesonefros en relación únicamente con el testículo.

El *paradídimo* es un conjunto de pequeños órganos vesiculosos o canaliculados situados superiormente al cuerpo o a la cabeza del epidídimo. Representa los vestigios de los túbulos mesonéfricos divididos y rotos, que han perdido toda relación tanto con el conducto mesonéfrico como con el testículo.

TÚNICAS O ENVOLTURAS DEL TESTÍCULO

Las envolturas del testículo forman, anteriormente al periné e inferiormente al pene, un saco alargado verticalmente denominado *escroto*.

En el niño, el escroto es más ancho superior que inferiormente. En el adulto, es más abultado inferiormente y está suspendido inferiormente al pubis por medio de una parte estrecha denominada *pedículo del escroto*. En el adulto, la mitad izquierda desciende, en general, ligeramente más que la derecha.

El escroto está dividido en dos mitades por un rafe medio que se continúa posteriormente con el periné.

El escroto está formado por la pared abdominal que, en cierta manera, es desplazada por el testículo y por el proceso vaginal que precede a este órgano en su descenso. Ello explica por qué las envolturas del testículo representan las diferentes capas de la pared abdominal y tienen continuidad con ellas.

Estas envolturas son siete y se superponen en el mismo orden que las capas de la pared abdominal, observándose de superficie a profundidad: la piel o escroto; el dartos; la capa celular subcutánea; la fascia espermática externa; el músculo cremáster; la fascia espermática interna, y la túnica vaginal del testículo (figs. 365 y 367).

A excepción de la piel, que forma una sola envoltura para los dos testículos, las demás capas constituyen un saco particular para cada testículo.

1. Piel o escroto. La piel es fina, muy flexible y de color oscuro; está surcada por pliegues transversales que se extienden desde el rafe escrotal hasta las caras laterales y describen una curva cóncava superior y medialmente. Estos pliegues están más marcados en las caras anterior y laterales del escroto.

2. Dartos. El dartos es una delgada membrana rojiza que se une a la cara profunda del escroto. Está compuesta por fibras musculares lisas, fibras conjuntivas y fibras elásticas. Esta capa muscular se desarrolla especialmente en las caras anterior y laterales del escroto.

Las capas del dartos, que tapizan la cara profunda del escroto a derecha e izquierda, se dividen en la proximidad del rafe escrotal en dos láminas, una superficial y otra profunda. La lámina superficial tiene continuidad en la línea media con la del lado

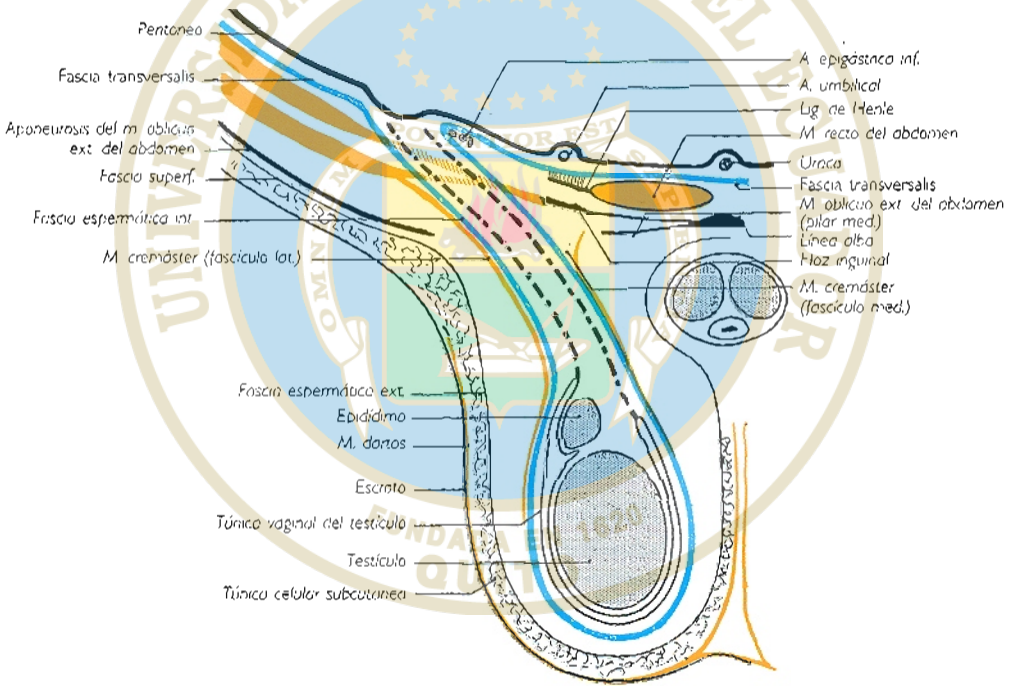

Fig. 365 ▪ Corte esquemático de las envolturas del testículo. Conexiones de estas envolturas con las diferentes capas de la pared abdominal

© MASSON, S.A. Fotocopiar sin autorización es un delito.

opuesto. La lámina profunda asciende adosada a su homóloga del lado contrario y forma con ella un tabique medio, que se extiende hasta la cara inferior del pene.

El dartos escrotal se confunde superiormente, en las caras laterales de la raíz del pene, con el dartos peneano, se continúa anterior y superiormente a cada lado del pene hasta el anillo inguinal superficial. ❑ A veces se prolonga posteriormente hacia la región perineal, donde adopta el nombre de *dartos perineal.* ❑ Por último, a los lados se detiene a lo largo del surco genitofemoral y se fija a las ramas isquiopubianas.

Las fibras musculares lisas que lo componen se dirigen principalmente de anterior a posterior; su contracción forma los pliegues o arrugas del escroto.

3. Capa celular subcutánea. La capa celular subcutánea es delgada y contiene los vasos y nervios superficiales de la región escrotal. Tiene continuidad, alrededor del anillo inguinal superficial, con la capa de tejido celular subcutáneo de la pared abdominal y, posteriormente, con la del periné, mientras que a los lados está separada de los planos superficiales del muslo por las inserciones isquiopubianas del dartos.

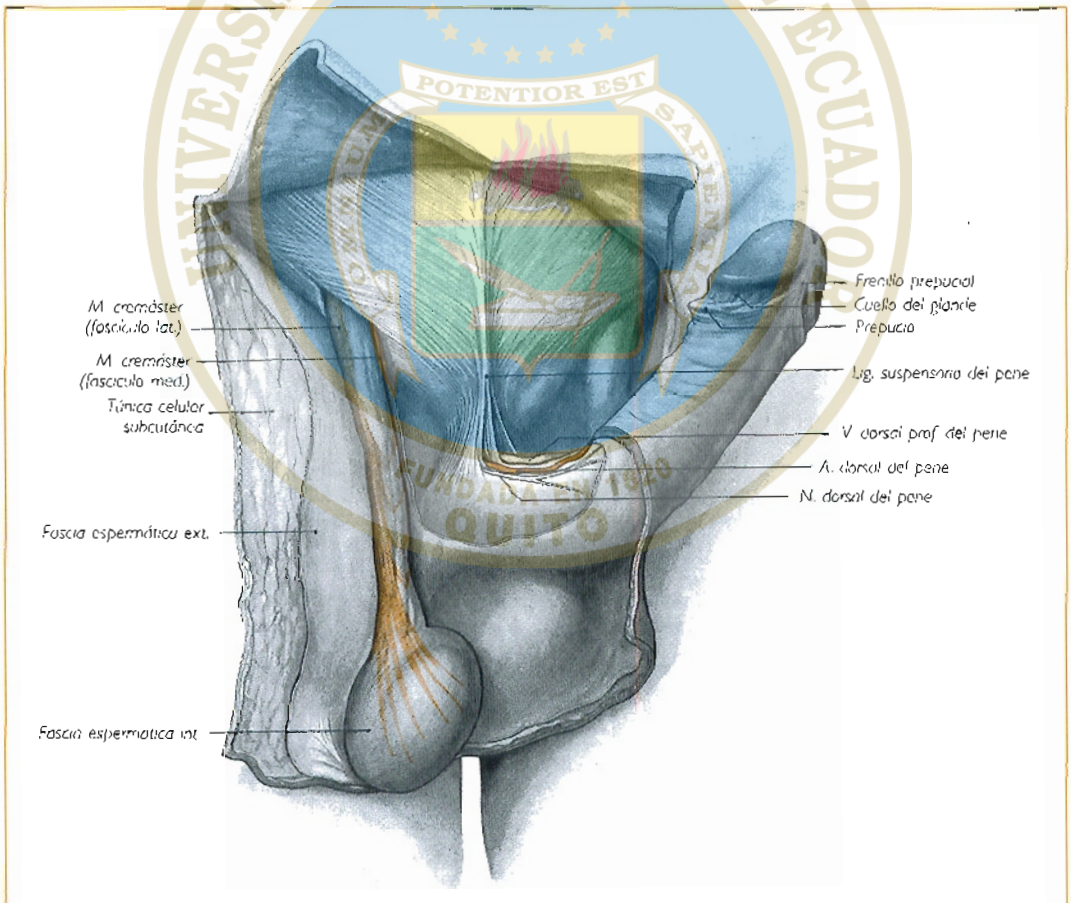

Fig. 366 • Envolturas del testículo y del ligamento suspensorio del pene

4. Fascia espermática externa. Esta lámina fibrocelular, delgada y frágil, prolonga en el escroto la hoja de revestimiento superficial del músculo oblicuo externo del abdomen (fig. 366). Se prolonga superior y medialmente con la fascia del pene*.

5. Músculo cremáster. El músculo cremáster está compuesto por fibras musculares estriadas, estrechamente adheridas a la fascia espermática interna sobre la cual se apoyan (figs. 365 y 366).

En el músculo cremáster se distinguen dos fascículos principales, uno lateral y otro medial.

El *fascículo lateral* se origina bien del ligamento inguinal, bien del borde inferior de los músculos oblicuo interno y transverso del abdomen, y se sitúa lateralmente al cordón espermático. Desciende a lo largo del cordón, apoyado sobre la parte lateral de la fascia espermática interna, y se disocia luego en pequeños fascículos delgados que, a diferentes alturas, se incurvan y terminan en la cara anterior de esta fascia. Algunas fibras descienden hasta el testículo.

El *fascículo medial,* más delgado que el anterior, nace del tubérculo del pubis o de la hoz inguinal, y desciende, en sentido medial al cordón espermático, estrechamente unido a la fascia espermática interna. Las fibras que lo componen divergen y terminan del mismo modo que las del fascículo lateral, pero sin descender hasta el testículo.

Las fibras de los fascículos lateral y medial tienen continuidad a veces unas con otras inferiormente, en su inserción sobre la fascia espermática interna, describiendo sobre la cara anterior, y en raras ocasiones sobre la posterior, arcos superpuestos, cóncavos superiormente. Los dos fascículos del músculo cremáster son, de hecho, dos partes de un mismo fascículo de los músculos oblicuo interno y transverso del abdomen, arrastrado hacia el escroto por el testículo y el proceso vaginal.

6. Fascia espermática interna. Es una evaginación de la *fascia transversalis* en forma de saco, que contiene el cordón espermático, el epidídimo y el testículo.

La fascia espermática interna comienza en el anillo inguinal profundo, donde tiene continuidad con la *fascia transversalis* (fig. 365). Desde ese punto desciende envolviendo el cordón espermático, primero en el conducto inguinal y después en el escroto, donde se ensancha para envolver el epidídimo y el testículo.

Su aspecto, textura y resistencia varían según las regiones. Es delgada, celular y delicada en el conducto inguinal y en la parte superior del cordón espermático. Más inferiormente se engruesa y se vuelve fibrosa.

En el extremo inferior del escroto y posterior al testículo, la fascia espermática interna se adhiere alrededor de un fascículo de fibras conjuntivas elásticas y muscula-

* Algunos autores no admiten que en el escroto exista una capa celular subcutánea diferente de la fascia espermática externa subyacente y consideran ambas homólogas a la fascia del músculo oblicuo externo del abdomen. Ven en las inserciones del dartos en las ramas isquiopubianas una barrera que impide a las capas subcutáneas del abdomen y del escroto tener continuidad una con otra. En realidad, la disección y el examen de los cortes muestran que, superior y anteriormente y en toda la región que recubre el anillo inguinal superficial y los pilares de éste, los planos superficiales de la pared abdominal tienen continuidad con las primeras envolturas del escroto de la manera que acabamos de describir.

res lisas denominado *ligamento escrotal,* que une el extremo posterior del testículo y del epidídimo con la cara profunda del escroto.

7. Túnica vaginal del testículo. La túnica vaginal del testículo es una serosa que se separa del peritoneo, del cual constituye una dependencia. Comprende dos hojas o láminas que tienen continuidad una con otra: una parietal y otra visceral.

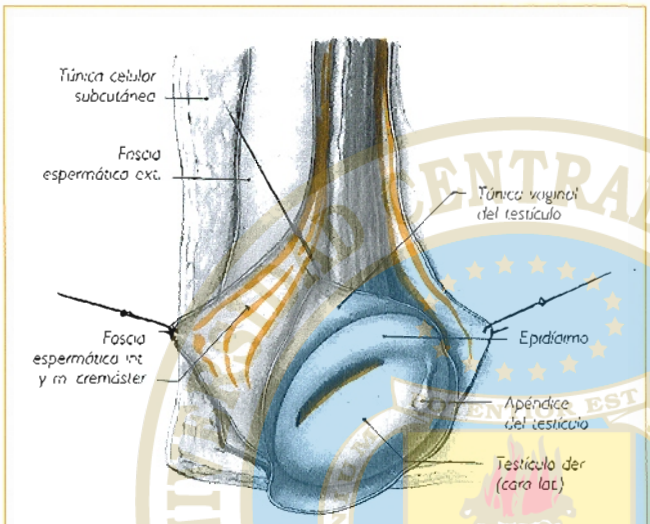

Fig. 367 - Envolturas del testículo. La túnica vaginal ha sido abierta, sus colgajos se han apartado para facilitar la visión de la cara lateral del testículo, así como del epidídimo.

La *lámina parietal* está separada de la cara profunda de la fascia espermática interna por un tejido celular subseroso que representa el tejido celular subperitoneal. Esta capa celular permite aislar fácilmente la serosa de la fascia (fig. 367).

La *lámina visceral* recubre casi totalmente el testículo y se extiende sobre una parte del epidídimo, así como por el extremo inferior del cordón espermático. El examen detallado de la línea de reflexión de la lámina visceral sobre la lámina parietal marca el límite preciso de la superficie revestida por la serosa.

La *línea de reflexión* de la lámina visceral sobre la lámina parietal pasa anterior al cordón espermático, 1 cm aproximadamente superior a la cabeza del epidídimo (fig. 353).

Desde la cara anterior del cordón espermático, esta línea se dirige inferior y posteriormente. Cruza primero la cara medial del cordón espermático y después desciende por la cara medial del testículo, anteriormente al borde posterior de éste y a una distancia de este borde que aumenta gradualmente de anterior a posterior. Esta distancia es de 1 cm en la parte media del testículo y llega a 15 mm cerca de su polo inferior (fig. 353). En el polo inferior del testículo, la línea de reflexión de la serosa bordea el ligamento escrotal y, pasando inferiormente a él, llega al extremo posterior de la cara lateral del testículo.

Desde este punto, la línea de reflexión asciende oblicuamente en sentido superior y anterior por la cara lateral del testículo, la cual pronto abandona para pasar hacia el borde lateral de la cola del epidídimo (fig. 354). Sigue después, superiormente, el borde medial de la cara superolateral del cuerpo del epidídimo hasta la cabeza del epidídimo. La línea de reflexión asciende luego sobre la cara lateral del cordón espermático y se eleva, como hemos señalado, alcanzando su cara anterior hasta aproximadamente 1 cm superior al epidídimo.

En concreto, la lámina visceral de la serosa deja al descubierto la parte posterosuperior de la cara medial del testículo y el polo inferior de este órgano, así como el extremo inferior del epidídimo. Sobre estos extremos se implanta el ligamento escrotal.

Medialmente, la lámina visceral de la túnica vaginal se apoya regularmente sobre la superficie testicular.

Lateralmente, se extiende desde el epidídimo hasta el testículo. A lo largo de la cabeza y de la cola del epidídimo, que se unen al borde posterior del testículo, la lámina visceral se deprime ligeramente en el límite de los dos órganos, donde pasa directamente de uno a otro. No obstante, entre el cuerpo del epidídimo y el testículo da origen a una prolongación denominada *seno del epidídimo.* Este divertículo termina en fondo de saco a lo largo del borde medial del epidídimo, limitado anterior y posteriormente por la zona de unión existente entre el cuerpo y la cola del epidídimo por una parte, y el testículo por otra. Su orificio de entrada, comprendido entre el borde lateral del cuerpo del epidídimo superiormente y el testículo inferiormente, suele hallarse limitado anterior y posteriormente por los pliegues salientes de la serosa, que se denominan *ligamentos superior* e *inferior del epidídimo.*

VASOS Y NERVIOS DEL ESCROTO

a) ARTERIAS. Las *arterias superficiales* proceden de las arterias pudendas externas, ramas de la arteria femoral, y de la arteria perineal, rama de la arteria pudenda interna. Estas arterias se ramifican en la capa celular subcutánea y se anastomosan entre sí.

Las *arterias profundas* proceden de la arteria cremastérica, rama de la arteria epigástrica inferior. La arteria cremastérica desciende posterior a la fascia espermática interna hasta el polo inferior del testículo, donde se anastomosa con las arterias testicular y del conducto deferente, y también con las arterias superficiales. La arteria cremastérica irriga el músculo cremáster, la fascia espermática interna y la lámina parietal de la túnica vaginal.

b) VENAS. Las *venas superficiales* desembocan en la vena safena mayor por medio de las venas pudendas externas, y en la vena pudenda interna por medio de las venas perineales superficiales.

Una y otras se anastomosan con las venas subcutáneas de las regiones vecinas.

Las *venas profundas* terminan en los plexos venosos del cordón espermático.

c) VASOS LINFÁTICOS. Terminan en los nódulos linfáticos inguinales de los grupos mediales.

d) NERVIOS. El escroto está inervado: por el nervio perineal superficial y por el ramo perineal externo, ambos ramos del nervio pudendo, así como por el ramo perineal del nervio cutáneo femoral posterior y por los ramos genitales de los nervios ilioinguinal y genitofemoral. Estos últimos inervan el músculo cremáster.

PENE

El pene es el órgano de la copulación en el hombre. Se fija superiormente al escroto y anteriormente a la sínfisis púbica.

FORMA Y DIRECCIÓN.

Su forma y dirección difieren según se halle en estado de flacidez o de erección.

En estado de flacidez, el pene presenta la forma de un cilindro aplanado de anterior a posterior que pende anteriormente al escroto.

En estado de erección, el pene aumenta de volumen, volviéndose rígido y elevándose anteriormente al abdomen. Adopta entonces la forma de un prisma triangular de bordes redondeados. De los tres bordes, ❑ dos son laterales y corresponden a los cuerpos cavernosos del pene; ❑ el tercero es anterior y presenta una forma semicilíndrica determinada por el cuerpo esponjoso del pene y por la uretra, que están situados inferiormente.

El pene termina anteriormente en un abultamiento conoide: el glande del pene (figura 366). La superficie del glande es lisa y de color rosado o rojo oscuro, según el pene se encuentre en estado de flacidez o de erección.

El *glande del pene* está horadado en su extremo anterior o vértice por el orificio externo de la uretra. ❑ Su base es saliente y se denomina *corona del glande;* se halla tallada oblicuamente a expensas de la cara inferior del glande, y destaca del *cuerpo del pene,* del que está separada por el *cuello del glande.* Este cuello se prolonga en la cara inferior del glande hasta el orificio externo de la uretra mediante dos canales, separados uno del otro en la línea media por un repliegue cutáneo denominado *frenillo prepucial.*

Alrededor del cuello del glande, los tegumentos del pene forman un repliegue anular: el *prepucio del pene.*

El *prepucio del pene* puede no rebasar la corona del glande, pero también puede recubrirlo y formar un manguito más o menos completo. Cualesquiera que sean sus dimensiones, el prepucio está siempre unido a la cara inferior del glande por el frenillo prepucial.

Cuando el prepucio se extiende hasta el extremo anterior del glande, su orificio anterior suele ser lo bastante amplio para ser retraído posteriormente a la corona del glande con facilidad. Pero a veces resulta estrecho, y en ese caso el glande no puede salir de su vaina, lo que produce la *fimosis.*

El extremo posterior del pene se denomina *raíz del pene.* Se confunde con la región púbica, pero los órganos que la componen se prolongan posteriormente a dicha región y se extienden por el periné.

Por su extremo posterior, el pene se fija sólidamente: *a)* a la sínfisis púbica y al pubis por medio del ligamento suspensorio del pene, y *b)* a las ramas isquiopubianas por medio de los cuerpos cavernosos del pene (v. más adelante).

■ **DIMENSIONES.** Las dimensiones del pene están sujetas a numerosas variaciones individuales, por término medio mide, en estado de flacidez, 10 cm de largo y 9 cm de circunferencia. En estado de erección mide 15 cm de longitud y 12 cm de circunferencia.

■ **CONSTITUCIÓN.** El pene está constituido: *a)* por los órganos eréctiles, que son los cuerpos cavernosos del pene, el cuerpo esponjoso del pene y el glande del pene, y *b)* por sus envolturas.

1. Órganos eréctiles

a) CUERPOS CAVERNOSOS DEL PENE. Los cuerpos cavernosos del pene son dos y se extienden desde las ramas isquiopubianas hasta el glande del pene. Su longitud media es de 15 cm cuando el pene está flácido, y alcanzan 20 cm cuando se encuentra en erección.

Cada cuerpo cavernoso tiene la forma de un cilindro aplanado transversalmente, que se estrecha en sus extremos anterior y posterior.

Cada cuerpo cavernoso comienza posteriormente por un extremo cónico denominado *pilar del pene,* ligeramente aplanado transversalmente al igual que el resto del cuerpo cavernoso. El vértice posterior de este extremo es redondeado. Su cara lateral se fija sólidamente al intersticio del borde inferior de las ramas isquiopubianas a lo largo de sus dos tercios anteriores, a excepción de las proximidades de la sínfisis púbica. Las caras inferior y medial están cubiertas por el músculo isquiocavernoso.

Los extremos posteriores de los cuerpos cavernosos del pene ascienden convergiendo a lo largo de las ramas isquiopubianas para unirse por su cara medial inferiormente al arco del pubis y recorrer a continuación el cuerpo del pene en toda su longitud.

Debido a su forma casi cilíndrica, los cuerpos cavernosos del pene fusionados sobre la línea media se disponen como los cañones de una escopeta doble y limitan entre sí, en las caras superior e inferior del pene, dos canales longitudinales y medios (fig. 369). ❑ Por el canal superior discurren la vena dorsal profunda del pene, las arterias dorsales del pene y los nervios dorsales del pene. ❑ El canal inferior o uretral es bastante más ancho y profundo que el anterior y está ocupado por el cuerpo esponjoso del pene y por la uretra.

En su extremo anterior, los cuerpos cavernosos, siempre unidos en la línea media, se introducen en la base del glande y, afilándose bruscamente, se aplanan de superior a inferior. A continuación, su tabique medio continúa en el glande por medio de una lámina fibrosa horizontal suprauretral, cuya cara inferior, surcada en canal, recibe el conducto de la uretra.

b) CUERPO ESPONJOSO DEL PENE. El cuerpo esponjoso del pene es un órgano eréctil que envuelve la uretra anterior en toda su longitud. Mide por término medio 13 cm de largo cuando el pene está flácido y 18 cm cuando está en erección. Este órgano se aloja superiormente en el canal longitudinal inferior que forma el adosamiento de los cuerpos cavernosos (fig. 368). Su pared inferior está en contacto con las envolturas del pene, las cuales se elevan cuando el pene está erecto, y determina la eminencia cilíndrica que marca el borde inferior del órgano.

El espesor del cuerpo esponjoso del pene no es uniforme; siempre es ligeramente mayor en su pared inferior que en la pared superior de la uretra.

Su extremo anterior forma, alrededor de la uretra de la porción del glande del pene, una vaina muy delgada que desaparece en la parte anterior del glande del pene. Esta vaina está rodeada por una envoltura fibrosa constituida: *a)* superiormente, por el septo del pene, que prolonga en el glande del pene, hasta el orificio externo de la uretra, el tabique medio de los cuerpos cavernosos, y *b)* en las caras laterales e inferior, por dos prolongaciones laterales de este septo que, descendiendo a cada lado de la uretra, se unen en su pared inferior en el *septo del glande.*

Al penetrar en el glande del pene, pero antes de introducirse en el interior de la vaina fibrosa periuretral, la parte inferior del cuerpo esponjoso del pene tiene continuidad a cada lado con el tejido eréctil del glande del pene.

El extremo posterior del cuerpo esponjoso del pene se ensancha y se denomina *bulbo del pene.*

© MASSON S.A. Fotocopiar sin autorización es un delito

El *bulbo del pene* es un abultamiento piriforme formado por el engrosamiento del extremo posterior del cuerpo esponjoso del pene. Termina posteriormente en un extremo redondeado. Cuando el cuerpo esponjoso del pene se halla turgente, un surco medio divide el abultamiento bulbar en dos eminencias laterales hemisféricas. El surco medio de la superficie bulbar se relaciona en el espesor del órgano con un tabique medio, que es completo posteriormente pero que desaparece anteriormente de forma gradual (Kobelt).

El bulbo del pene está recubierto inferiormente por el músculo bulboesponjoso y por la fascia del periné. Su cara superior o profunda está separada de la cara posterior de la uretra membranosa por los músculos esfínter externo de la uretra y transverso

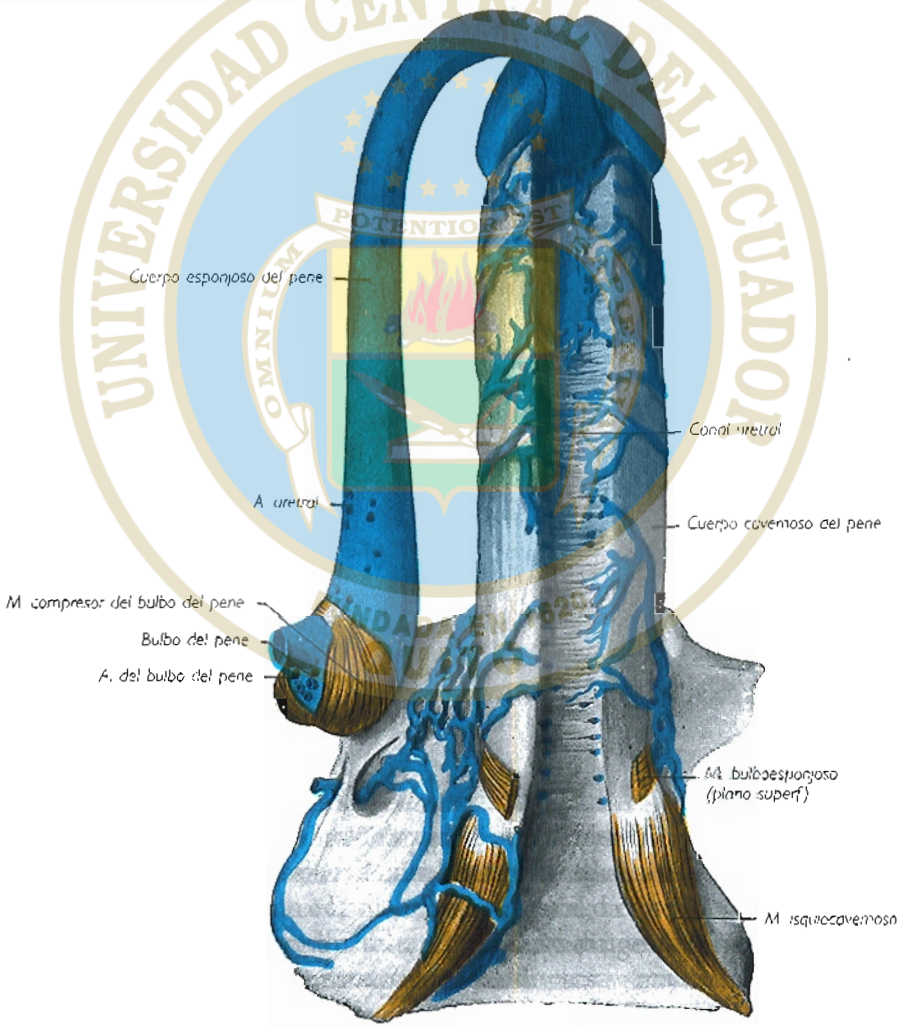

Fig. 368. Órganos eréctiles del pene (Según Kobelt.)

profundo del periné. Tiene también relación con las glándulas bulbouretrales, cuyos conductos excretores se dirigen a la uretra a través del bulbo del pene. Su extremo posterior corresponde al centro del periné (fig. 350).

c) GLANDE DEL PENE. La descripción del glande del pene ya se ha realizado anteriormente.

El glande del pene está constituido: ❑ *a)* por una parte periuretral, que comprende las vainas esponjosa y fibrosa que hemos mencionado con el cuerpo esponjoso del pene, y ❑ *b)* por una capa periférica de tejido eréctil. Esta capa de tejido eréctil se halla ausente a lo largo del septo del glande del pene.

d) ESTRUCTURA DE LOS ÓRGANOS ERÉCTILES. Los cuerpos cavernosos del pene y el cuerpo esponjoso del pene están formados por una cubierta y por tejido eréctil.

La cubierta, que es blanquecina, muy resistente y elástica, se denomina *túnica albugínea.* La túnica albugínea es más gruesa en los cuerpos cavernosos que en el cuerpo esponjoso. Constituye entre los cuerpos cavernosos, cuando éstos están unidos en la línea media, un tabique único, delgado y horadado por numerosas hendiduras verticales que comunican las cavidades areolares de los dos cuerpos cavernosos.

El tejido eréctil está compuesto por numerosas trabéculas que se originan de la cara profunda de la túnica albugínea. Estas trabéculas se anastomosan entre sí y limitan las aréolas, que comunican unas con otras. Las aréolas están llenas de sangre, pues representan capilares dilatados.

2. Túnicas o envolturas del pene. Los órganos eréctiles están envueltos por cuatro capas que son, de superficial a profunda: la piel, el dartos peneano o fascia superficial del pene, una capa celular y la fascia profunda del pene (fig. 369).

a) PIEL. La piel es fina, pigmentada y muy móvil. En su cara inferior discurre un rafe medio que es continuación del rafe escrotal.

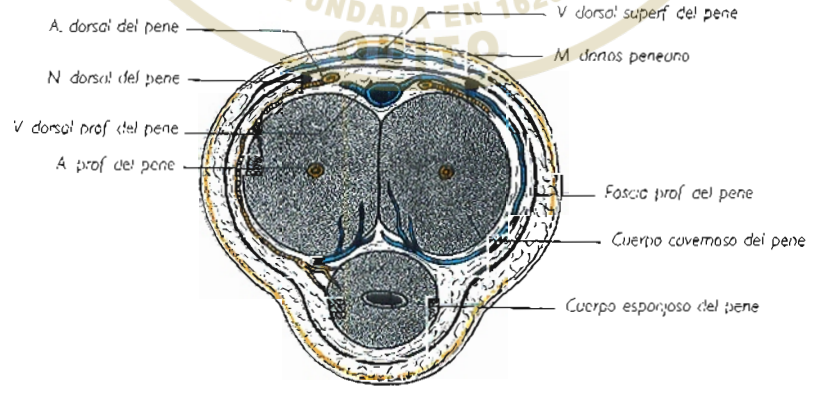

Fig. 369. Corte frontal del pene. La fascia profunda del pene se representa en este corte separada de los órganos eréctiles por ramificaciones arteriales y venosas (esquema). (Según Paul Delbet, modificado.)

b) DARTOS PENEANO O FASCIA SUPERFICIAL DEL PENE. El dartos peneano, o fascia superficial del pene (Sappey), es una capa de fibras musculares lisas que forra la cara profunda de la piel. Tiene continuidad posteriormente con el dartos del escroto. La mayor parte de estas fibras son circulares; otras, menos numerosas, son longitudinales.
c) CAPA CELULAR. Profundamente a la piel y al dartos, se encuentra una capa de tejido conjuntivo laminar laxo, gracias al cual la piel es muy móvil sobre los planos subyacentes. Esta envoltura contiene las ramificaciones vasculares y nerviosas superficiales del pene.
d) FASCIA PROFUNDA DEL PENE. Esta cubierta fibroelástica envuelve directamente los cuerpos cavernosos y el cuerpo esponjoso. Se adhiere a estos órganos en todas las zonas en que se halla en contacto con ellos.

La fascia profunda del pene recubre también los vasos profundos del pene y los nervios dorsales, así como las ramificaciones de estos vasos y nervios, que discurren en la superficie de los órganos eréctiles.

Esta vaina fibrosa termina anteriormente confundiéndose con la túnica albugínea de los cuerpos cavernosos y del cuerpo esponjoso. Tiene continuación: posteriormente con la fascia del periné y con el ligamento suspensorio del pene, e inferiormente con la fascia espermática externa (fig. 366).

3. Prepucio del pene. Mientras que la fascia profunda del pene se detiene sobre los cuerpos eréctiles en la base del glande del pene, la piel se extiende más anteriormente, sobre la superficie del glande del pene, replegándose de inmediato en profundidad en la cara interna del prepucio, donde adopta un aspecto mucoso; tiene continuidad posteriormente con el revestimiento del cuello del glande.

El dartos peneano tapiza el repliegue cutáneo en toda su extensión, y la capa celular se insinúa entre las dos capas dartoicas de este repliegue hasta su extremo anterior.

Este repliegue cutáneo constituye el *prepucio del pene.*

4. Ligamento suspensorio del pene. El ligamento suspensorio del pene fija este órgano a la pared abdominal, a la sínfisis púbica y al pubis. Está compuesto por tres láminas principales: una media y dos laterales (fig. 366).

La *lámina media,* que está formada principalmente por fibras elásticas, se inserta superiormente en la parte inferior de la línea alba y en la sínfisis púbica. Las fibras descienden verticalmente y forman una membrana triangular cuyo borde anterior libre es vertical. El borde inferior de esta membrana se divide en dos hojas, una derecha y otra izquierda, que se separan una de otra y se insertan en los cuerpos cavernosos a cada lado del surco que contiene la vena dorsal profunda del pene.

Las *láminas laterales* son haces fibrosos gruesos y cortos, sólidamente fijados superiormente al pubis, a uno y otro lado de la porción inferior de la sínfisis púbica.

Una parte de las fibras de las láminas laterales se inserta inferiormente en la cara lateral de los cuerpos cavernosos. Otras se confunden con la fascia profunda del pene, bordean las caras laterales e inferior del pene y se unen inferiormente a éste con las fibras del lado opuesto. El pene descansa sobre estas fibras como sobre una cincha.

Por último algunas fibras (las más laterales), después de haber rodeado la mitad correspondiente del pene, tienen continuidad con el tabique escrotal.

Las láminas laterales están atravesadas a cada lado por la arteria dorsal y por el nervio dorsal del pene, abriéndose cada uno un pasadizo particular.

VASOS Y NERVIOS DEL PENE

a) ARTERIAS. Las arterias se dividen en superficiales y profundas (fig. 369).

Las *arterias superficiales* están destinadas a las envolturas y proceden de las arterias pudendas externas y de la arteria perineal, que discurren en la capa celular. Algunas finas ramificaciones nacen de las arterias dorsales del pene.

Las *arterias profundas* se distribuyen en los órganos eréctiles y en la porción esponjosa de la uretra. Proceden todas de la arteria pudenda interna y son las siguientes: las arterias cavernosas para los cuerpos cavernosos; las arterias del bulbo del pene y uretrales para el bulbo del pene, la uretra y el cuerpo esponjoso, y por último, las arterias dorsales del pene, que proporcionan ramas a la vez a los cuerpos cavernosos, al cuerpo esponjoso y al glande.

Las *arterias cavernosas* penetran en los cuerpos cavernosos por su cara superomedial. Todas ellas son muy flexuosas y se dirigen anteriormente en el espesor del órgano hasta el glande del pene, siguiendo el eje del cuerpo cavernoso. Esta *arteria central* proporciona, en el curso de su trayecto, numerosas ramas, denominadas *arterias helicinas* porque están contorneadas en espiral.

Poco después de haber atravesado la túnica albugínea del cuerpo cavernoso, cada arteria cavernosa proporciona una rama recurrente para la raíz del órgano.

Las *arterias del bulbo del pene* abordan el bulbo del pene por su cara superior, un poco posteriores a la uretra (fig. 368). Se dividen también en numerosas ramificaciones que se diseminan en el bulbo del pene.

Las *arterias uretrales* se sumergen en la pared superior del cuerpo esponjoso, una a la derecha y otra a la izquierda de la línea media, cerca del ángulo de unión de los cuerpos cavernosos, discurriendo de posterior a anterior y ramificándose a lo largo de todo el cuerpo esponjoso hasta el glande del pene.

Las *arterias dorsales del pene* proporcionan ramas a los cuerpos cavernosos y algunas ramificaciones laterales que se dirigen al cuerpo esponjoso bordeando la cara lateral de los cuerpos cavernosos.

Por último, el glande del pene recibe numerosas ramas de las dos arterias dorsales del pene, anastomosadas en corona alrededor de la base del glande.

b) VENAS. Las *venas superficiales* se dirigen a la vena dorsal superficial del pene.

La *vena dorsal superficial del pene* discurre de anterior a posterior por la cara dorsal del pene, en la capa celular subcutánea (fig. 369). Llega así anterior a la sínfisis, donde se dirige lateralmente, en general hacia la izquierda, y drena en la vena safena mayor.

Las *venas profundas del pene* se unen en un grueso tronco colector, la vena dorsal profunda del pene.

La *vena dorsal profunda del pene* procede de la unión de dos plexos situados uno a la derecha y otro a la izquierda, a lo largo del cuello del glande, y formados por la unión

de las venas del glande. Sigue a continuación sobre el eje medio de la cara dorsal del pene, profunda a la fascia profunda del pene y entre las dos arterias dorsales (fig. 370). Atraviesa la membrana perineal del diafragma pélvico y termina en el plexo venoso prostático.

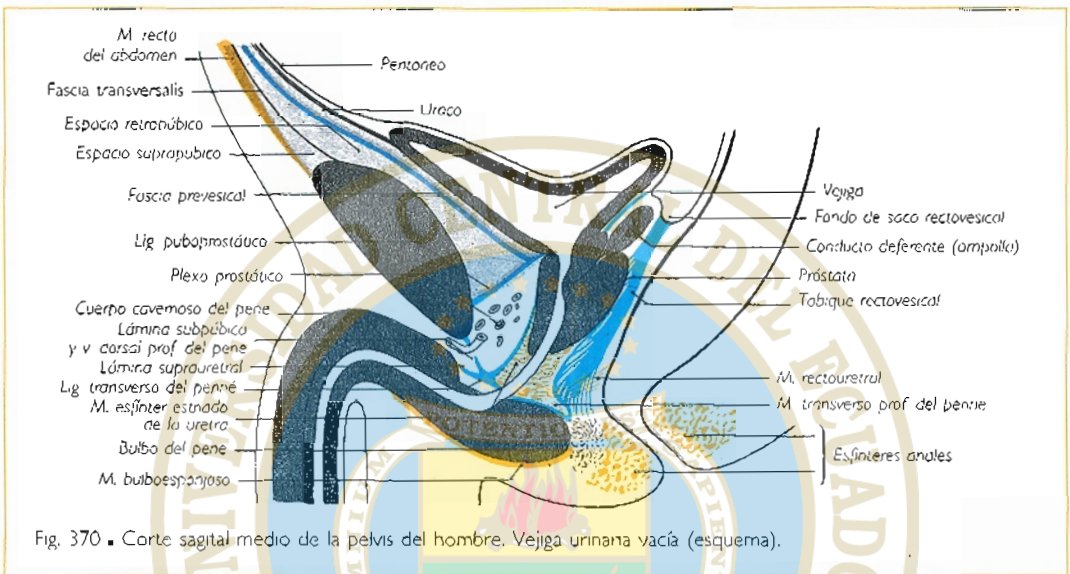

Fig. 370 ▪ Corte sagital medio de la pelvis del hombre. Vejiga urinaria vacía (esquema).

A lo largo de todo su trayecto, la vena dorsal profunda del pene recibe: ❑ *a)* numerosas ramas laterales que rodean lateralmente los cuerpos cavernosos y drenan la sangre venosa de estos órganos y del cuerpo esponjoso, y ❑ *b)* ramas superiores, que emergen de los cuerpos cavernosos a lo largo del surco longitudinal superior y drenan también en la vena dorsal profunda del pene.

c) VASOS LINFÁTICOS. Los vasos linfáticos superficiales o de los tegumentos del pene drenan en los troncos colectores que acompañan a la vena dorsal superficial, y terminan en los nódulos linfáticos inguinales superficiales superomediales.

Los vasos linfáticos del glande del pene, de la uretra peneana, del cuerpo esponjoso y de los cuerpos cavernosos drenan en colectores que discurren a lo largo de la vena dorsal profunda del pene. Unos desembocan en los nódulos linfáticos inguinales superficiales y profundos; otros atraviesan el conducto femoral o el conducto inguinal y drenan en los nódulos linfáticos ilíacos externos lagunares (G. Marchant, Bruhns, Cunéo y Marcille, Pou de Santiago).

d) NERVIOS. Los nervios proceden, a cada lado, del ramo genital del nervio genitofemoral, del nervio dorsal del pene y del ramo perineal superficial. La inervación vegetativa es proporcionada por los nervios cavernosos que proceden del plexo hipogástrico inferior.

PRÓSTATA

La próstata es una masa glandular que rodea en el hombre la parte inicial de la uretra.

SITUACIÓN. Se sitúa inferior a la vejiga urinaria, superior al suelo del periné, anterior al recto y posterior a la sínfisis púbica, alrededor de la encrucijada formada por la uretra y las vías espermáticas.

FORMA, COLOR Y CONSISTENCIA. La forma de la próstata es comparable a la de una castaña o un cono ligeramente aplanado de anterior a posterior y orientado de tal manera que la base mira superiormente hacia la vejiga urinaria y el vértice inferior y anteriormente hacia el bulbo del pene (figs. 344 y 370).

Su coloración es blanquecina y su consistencia bastante firme.

DIMENSIONES. Hasta la pubertad, la próstata está poco desarrollada, pero al alcanzar esa etapa de la vida crece bruscamente. En el adulto, su altura varía entre 25 y 30 mm. Sus diámetros anteroposterior y transversal, tomados en la base, alcanzan respectivamente 25 y 40 mm.

CONFIGURACIÓN EXTERNA Y RELACIONES. En la próstata se distinguen una cara anterior, una cara posterior, dos caras inferolaterales, una base y un vértice (figs. 370 y 371).

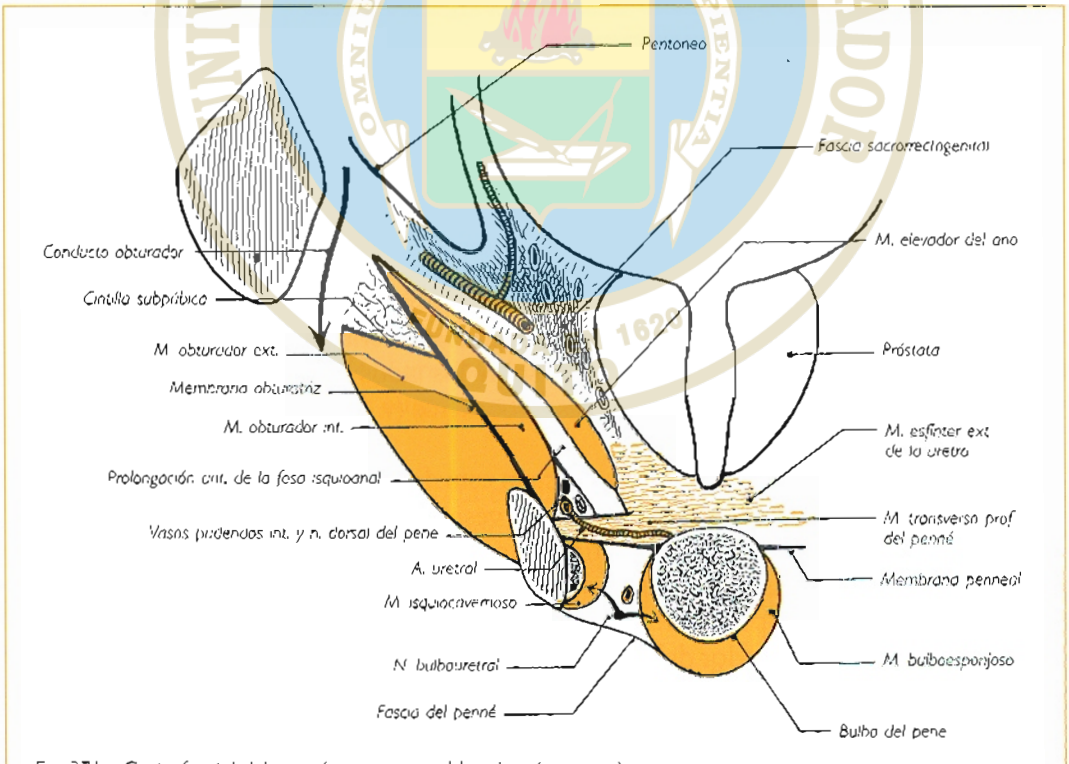

Fig. 371 ▪ Corte frontal del periné anterior en el hombre (esquema).

1. Cara anterior. La cara anterior es casi plana o ligeramente convexa, y se orienta anterior y un poco superiormente (fig. 370). Está directamente cubierta por las fibras más altas del músculo esfínter externo de la uretra, a excepción de su parte alta, en la proximidad inmediata de la vejiga urinaria. El músculo esfínfer extemo de la uretra sólo cubre por completo la cara anterior de la próstata, porque debido al gran desarrollo de esta glándula, este músculo, originariamente anular, se desgarra de inmediato posteriormente y queda aplicado a la cara anterior de la próstata. El vértice de la próstata permanece, sin embargo, rodeado por el músculo. ❑ Anteriormente a este músculo y a la próstata, asciende la expansión preprostática de la fascia superior del diafragma pélvico. Más anteriormente, se encuentra también la parte anterior del plexo venoso prostático, que separa la próstata y la lámina preprostática de los ligamentos puboprostáticos, de la sínfisis púbica y del pubis (figs. 370 y 372).

2. Cara posterior. La cara posterior es convexa y está fuertemente inclinada en sentido inferior y anterior. Su parte media está deprimida en forma de canal vertical, cuyo extremo superior escota marcadamente el borde superior de esta cara. La presencia de dicho canal y de dicha escotadura permite distinguir en la próstata dos lóbulos laterales.

La cara posterior de la próstata se relaciona con la pared anterior del recto, del cual está separada por el tabique rectovesical (figs. 370 y 372).

3. Caras inferolaterales. Las caras inferolaterales son acusadamente convexas, tanto de anterior a posterior como de superior a inferior, y se inclinan marcadamente en sentido inferior y anterior (figs. 371 y 372).

Cada cara inferolateral está cubierta por una lámina compuesta por tejido fibrocelular y muscular liso, que comprende en su espesor las venas de la parte lateral del plexo prostático. Esta lámina conjuntivovascular, denominada *fascia prostática,* desciende hasta el diafragma pélvico y separa la próstata del músculo elevador del ano y de la fascia de la pelvis.

Las fascias prostáticas se unen anteriormente al pubis y medialmente a las inserciones del músculo elevador del ano. Se prolongan superiormente a través de los lados de la base de la vejiga urinaria y posteriormente sobre los lados del recto hasta el sacro, pues forman parte de los tabiques parasagitales pubosacros (v. *Espacio pelvirrectal superior*).

4. Base. La base o cara superior de la próstata está dividida por un rodete saliente transversal en dos partes o vertientes: una anterior o vesical y otra posterior o seminal (fig. 370).

La *vertiente anterior* se orienta superior y un poco anteriormente, y se corresponde con la vejiga urinaria. Este segmento de la base de la próstata está ocupado anteriormente por el orificio superior de la uretra prostática, que rodea el músculo esfínter interno de la uretra; alrededor del esfínter, la próstata está unida a la vejiga urinaria por un tejido fibrocelular bastante denso.

La *vertiente posterior* se orienta superior y posteriormente. Está dividida en dos partes por una muesca profunda transversal en la cual penetran los confluentes de las vesículas seminales y de los conductos deferentes, a los cuales siguen los conductos eyaculadores.

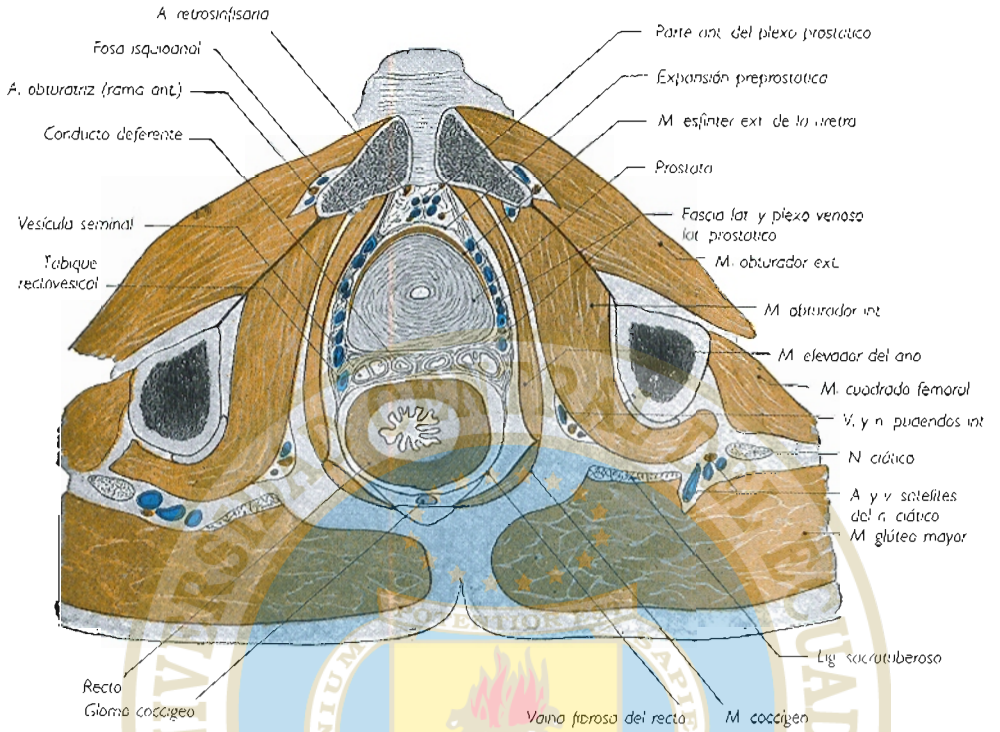

Fig. 372. Corte ligeramente oblicuo anterior e inferior (casi horizontal) de la pelvis menor. Puede apreciarse *a)* la constitución del diafragma pélvico, de la celda prostática y de la vaina del recto, y *b)* la disposición general de la fosa isquioanal. La fosa isquioanal, comprendida entre el diafragma urogenital y el obturador interno, y que se prolonga posteriormente en el diafragma pélvico y el músculo glúteo mayor, no está indicada en la figura.

Dicha depresión está comprendida entre dos salientes transversales, uno anterior y otro posterior. El saliente anterior separa las vertientes anterior y posterior de la base de la próstata y se corresponde con el rodete interuretérico de la vejiga urinaria; es el denominado *lóbulo medio de la próstata* (*comisura preespermática* o *preseminal*). El saliente posterior, escotado en su parte media, recibe el nombre de *comisura retroespermática* o *retroseminal*.

5. Vértice. El vértice de la próstata es alargado transversalmente y redondeado de anterior a posterior. Está situado superior al plano medio del periné y anterior al tabique rectovesical y al recto, a 3 o 4 cm aproximadamente del ano.

El codo formado entre el recto y el conducto anal está situado un poco inferior y posterior al vértice de la próstata.

Por último, la uretra parte de la próstata por el vértice o cerca de éste, un poco anterior o posteriormente al mismo.

CELDA DE LA PRÓSTATA. El estudio de la próstata muestra que este órgano está ubicado en un espacio cuyas paredes fibrocelulares están constituidas (figs. 370 a 372): ante-

riormente, por la lámina preprostática que nace de la fascia superior del diafragma pélvico; posteriormente, por el tabique rectovesical; a los lados, por las fascias prostáticas; inferiormente, por el plano medio del periné y, más en concreto, por la fascia superior del diafragma pélvico; superiormente, por la vejiga urinaria y por el tejido conjuntivo que une este órgano a la base de la próstata. Estas paredes fibrocelulares son especialmente gruesas a los lados, donde contienen numerosas venas que pertenecen a los plexos periprostáticos, y anteriormente, donde dos venas prevesicales descienden en la lámina preprostática hacia las venas pudendas internas (G. Cordier, A. Dufour e Y. Chatain).

CONSTITUCIÓN DE LA PRÓSTATA Y RELACIONES INTERNAS DE LA GLÁNDULA PROSTÁTICA. La próstata, tal como la hemos descrito, no está solamente constituida por tejido glandular. La glándula engloba órganos que la atraviesan y se incorporan a la masa prostática.

Estos órganos son: la porción prostática de la uretra, el músculo esfínter interno de la uretra, la parte superior periprostática del músculo esfínter externo de la uretra, el utrículo prostático y los conductos eyaculadores. Hemos descrito anteriormente estos órganos y sus relaciones con la próstata.

VASOS Y NERVIOS. Las *arterias* de la próstata proceden de las ramas prostáticas de las arterias vesical inferior y rectal media.

Las *venas* de la próstata drenan anterior y lateralmente en el plexo venoso prostático y posteriormente en el plexo venoso seminal. La sangre de dichos plexos es conducida a la vena ilíaca interna por las venas vesicales.

Los *vasos linfáticos* que parten de la próstata forman en la superficie del órgano una red periprostática. De la parte posterior de esta red nacen varios colectores que forman cuatro pedículos (fig. 373): *a)* un *pedículo ilíaco externo,* formado por un colector tributario de un nódulo linfático ilíaco externo; *b)* un *pedículo ilíaco interno,* satélite de la arteria prostática, que termina en un nódulo linfático ilíaco interno; *c)* un *pedículo posterior,* integrado por dos o tres troncos que se dirigen posteriormente y drenan en los nódulos linfáticos sacros laterales y en los del promontorio, y *d)* un *pedículo inferior,* formado por un vaso que nace de la parte anterior de la red periprostática y llega a un nódulo linfático ilíaco interno siguiendo la arteria pudenda interna (Cunéo y Marcille).

Los *nervios* de la próstata proceden del plexo hipogástrico inferior.

GLÁNDULAS BULBOURETRALES

Las glándulas bulbouretrales (de Cowper) son dos pequeñas masas glandulares del grosor de un hueso de cereza, que están situadas una a la derecha y otra a la izquierda, superiormente a los extremos laterales salientes del bulbo del pene (fig. 357).

Se hallan bien en el espesor del músculo transverso profundo del periné, bien en la parte posterior e inferior del músculo esfínter externo de la uretra.

El tejido que está en contacto con la glándula es laminar y laxo, lo cual permite aislarla fácilmente del cuerpo glandular.

De cada glándula bulbouretral parte un conducto excretor que se dirige oblicuamente en sentido anterior y medial hacia el del lado opuesto. A continuación, los dos

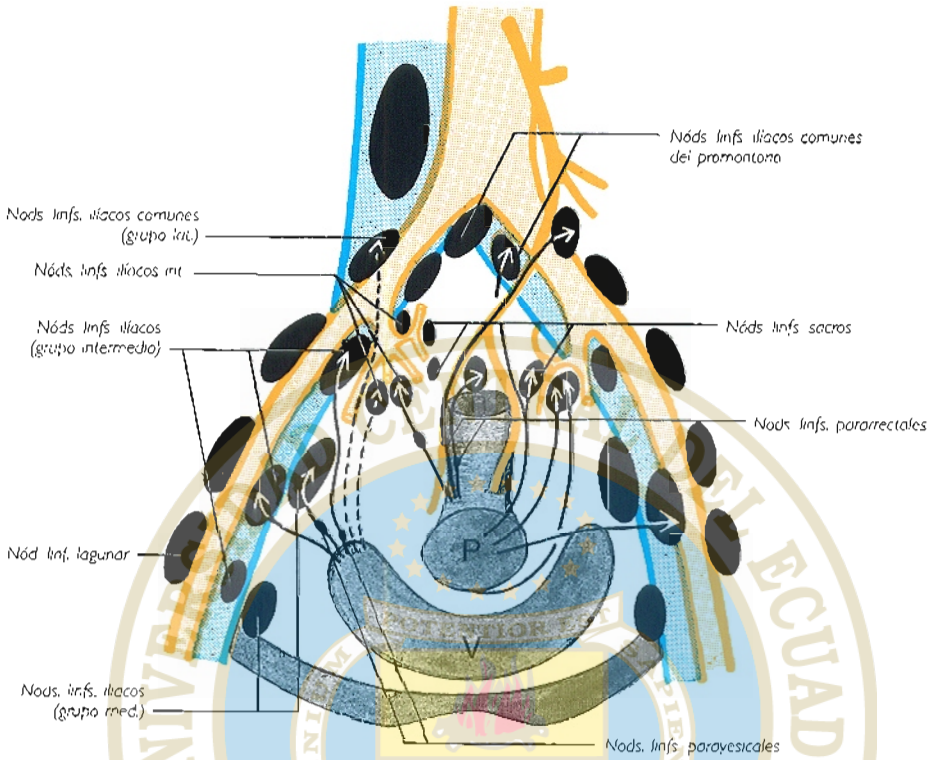

Fig. 373 ▪ Esquema que muestra la disposición general de los vasos linfáticos de los órganos intrapélvicos en el hombre y sus nódulos linfáticos. R, recto, P, próstata, V, vejiga urinaria.

conductos discurren en paralelo, primero a través del bulbo del pene y después en el espesor de la pared uretral. Estos conductos, que presentan una longitud de 3 a 4 cm por término medio, se abren en la uretra en la pared inferior del conducto, en la parte anterior del fondo de saco del bulbo del pene.

V. ÓRGANOS GENITALES FEMENINOS

El aparato genital de la mujer está compuesto por: *a)* dos glándulas, los *ovarios,* que producen los ovocitos; *b)* las *trompas uterinas,* que conducen los ovocitos hasta el útero; *c)* el *útero,* en el cual se desarrolla el óvulo fecundado, y *d)* la *vagina* y la *vulva,* que son los órganos de la copulación.

OVARIOS

Los ovarios son los órganos productores de los ovocitos. Contienen también los elementos de una glándula de secreción interna.

■ **SITUACIÓN.** Son dos, uno derecho y otro izquierdo. Están situados en la cavidad pélvica, posteriores a los ligamentos anchos del útero, y aplicados a la pared lateral de la cavidad pélvica.

■ **FORMA Y ASPECTO.** Su forma es la de un ovoide ligeramente aplanado de lateral a medial, cuyo eje mayor es casi vertical en la nulípara. En este órgano se pueden distinguir: dos caras (una lateral y otra medial); dos bordes (uno mesoovárico y otro libre) y dos extremidades (una tubárica y otra uterina).

El aspecto del ovario cambia en el curso de la evolución del individuo. Su superficie es lisa hasta la pubertad; se vuelve luego más irregular, pues se va cubriendo de salientes formados por los folículos ováricos vesiculares (de De Graaf) en vías de evolución y de las cicatrices resultantes de la rotura de dichos folículos. Después de la menopausia, los ovarios disminuyen considerablemente de volumen, los salientes foliculares desaparecen, las cicatrices se atenúan y la superficie del órgano tiende a volverse lisa y regular.

■ **DIMENSIONES.** Los ovarios miden aproximadamente 3,5 cm de altura, 2 cm de anchura y 1 cm de espesor.

■ **CONSISTENCIA Y COLOR.** La consistencia del ovario es firme. Su color es blanco rosado en el sujeto vivo y blanco grisáceo en el cadáver.

■ **RELACIONES.** El ovario se halla casi completamente libre y descubierto en la cavidad peritoneal. Sólo su borde mesoovárico y sus extremidades se unen, por una parte, al ligamento ancho del útero mediante un corto meso y, por otra, a la trompa uterina y al útero por medio de ligamentos cubiertos por el peritoneo. En el resto de su extensión, entra en relación con los órganos vecinos por medio de la cavidad peritoneal.

1. **Cara lateral.** En la *nulípara,* hemos señalado que el ovario es alargado verticalmente y que se aplica sobre el peritoneo de la pared lateral de la cavidad pélvica. Esta pared presenta, en la región ocupada por el ovario, una depresión denominada *fosa ovárica,* en la cual se aloja la cara lateral convexa del órgano.

La existencia de la fosa ovárica, cuya extensión y profundidad son muy variables, se debe a los relieves que forman alrededor de ella: el ligamento ancho del útero inferior y anteriormente, los vasos ilíacos externos superiormente, y los vasos ilíacos internos y el uréter posteriormente. En efecto, estos órganos son los que elevan el peritoneo parietal y limitan la fosa ovárica (figs. 380 y 384).

En esta depresión, el ovario se halla en relación con los órganos que cruzan, cubiertos por el peritoneo, el fondo de la fosa: la arteria umbilical y el nervio y los vasos obturadores. Además, el extremo inferior de la fosa está cruzado por la arteria uterina, cuando ésta se separa de la pared para introducirse inferiormente al ligamento ancho del útero.

En la *multípara,* el ovario está situado más inferiormente. Su eje mayor no es vertical, sino muy oblicuo inferior y medialmente. Su cara lateral se vuelve inferolateral y no sigue en contacto con la fosa ovárica, sino que descansa en otra depresión de la pared pélvica situada posterior e inferiormente a la precedente, y que se denomina *fosita subovárica* (de Claudius) (fig. 380).

La fosita subovárica está limitada anteriormente por el repliegue del peritoneo que eleva el uréter, posteriormente por la pared posterior de la pelvis e inferior y medialmente por el pliegue rectouterino.

2. Cara medial. La cara medial es convexa y está cubierta por el infundíbulo de la trompa, que se repliega sobre el ovario. Está también envuelta por el mesosálpinx, que la trompa uterina arrastra consigo al descender sobre el ovario (fig. 374) (v. *Trompas uterinas*).



Fig. 374 ▪ Cavidad pélvica y peritoneo pélvico en la mujer. La trompa uterina izquierda se ha apartado anterior y superiormente con el fin de poner al descubierto la totalidad de la cara medial del ovario y la cara posterior, separada a su vez del mesosálpinx.

3. Borde mesoovárico. El borde mesoovárico es anterior y ligeramente más rectilíneo. Sirve de inserción a un meso peritoneal muy corto, el *mesoovario,* que une el ovario al ligamento ancho del útero (fig. 386).

El mesoovario se extiende desde una extremidad del ovario hasta la otra. Se inserta en este órgano siguiendo una línea sinuosa denominada *línea mesoovárica,* a lo largo de la cual el peritoneo se detiene bruscamente, cediendo su lugar al *epitelio ovárico* que recubre este órgano.

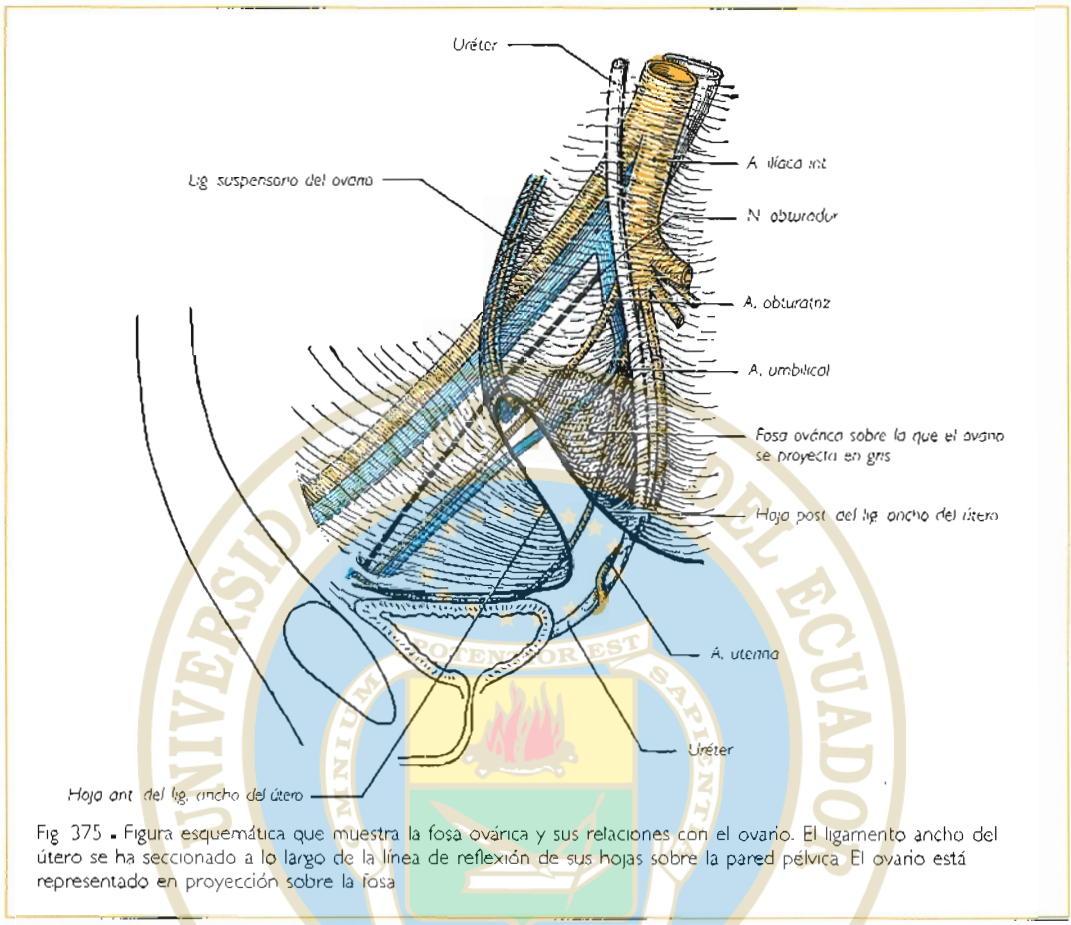

Fig. 375 - Figura esquemática que muestra la fosa ovárica y sus relaciones con el ovario. El ligamento ancho del útero se ha seccionado a lo largo de la línea de reflexión de sus hojas sobre la pared pélvica. El ovario está representado en proyección sobre la fosa.

El mesoovario circunscribe en toda la longitud del borde mesoovárico del órgano un espacio estrecho denominado *hilio del ovario,* por el cual los vasos y nervios penetran en el parénquima ovárico. Contiene también en sus extremos las fibras conjuntivas y musculares lisas del ligamento suspensorio del ovario, de la franja ovárica y del ligamento propio del ovario, que se insertan en las extremidades de la glándula.

A lo largo y anteriormente al borde mesoovárico del ovario asciende la ampolla de la trompa uterina (fig. 374).

4. Borde libre. El borde libre es posterior, convexo y más grueso que el borde mesoovárico. Corresponde en la nulípara al límite posterior de la fosa ovárica, es decir, a los vasos ilíacos internos y al uréter. En la multípara, entra en contacto con la pared posterior de la cavidad pélvica.

5. Extremidad tubárica. La extremidad tubárica del ovario es superior y redondeada. En la nulípara se sitúa un poco inferior a los vasos ilíacos externos, dejando así desocupado el extremo superior de la fosa ovárica. El ligamento suspensorio del ovario y la franja ovárica se fijan en ella. La trompa uterina y el mesosálpinx la cubren.

6. Extremidad uterina. La extremidad uterina es inferior y ligeramente menos gruesa que la extremidad tubárica, y permite la inserción del ligamento propio del ovario.

MEDIOS DE FIJACIÓN Y LIGAMENTOS DEL OVARIO. El ovario se mantiene en su posición por medio del mesoovario y del ligamento suspensorio del ovario, la franja ovárica y el ligamento propio del ovario (fig. 374).

El *mesoovario* es muy corto y sólo permite al ovario movimientos de charnela.

El *ligamento suspensorio del ovario* está compuesto: *a)* por fibras conjuntivas y musculares lisas que envuelven los vasos ováricos, y *b)* por un repliegue de peritoneo parietal elevado por estos vasos y por los elementos conjuntivos y musculares lisos que los acompañan.

El ligamento comienza en la proximidad del origen de los vasos ováricos.

Las fibras conjuntivas y musculares lisas que lo constituyen aumentan en número de superior a inferior y terminan en la extremidad tubárica y el borde mesoovárico del ovario.

La elevación del repliegue peritoneal aumenta también de superior a inferior. Este repliegue cruza los vasos ilíacos externos y termina en la extremidad tubárica del ovario.

La *franja ovárica* es un fascículo conjuntivo y muscular liso que une la extremidad tubárica del ovario con la superficie externa del infundíbulo de la trompa uterina, sobre la cual se inserta desde el extremo de la *franja ovárica* hasta el vértice del infundíbulo de la trompa uterina.

Así pues, este fascículo se halla prolongado en gran parte de su longitud por una franja del infundíbulo de la trompa uterina, la *franja ovárica,* que descansa sobre él y se le adhiere (v. *Trompas uterinas*).

El *ligamento propio del ovario* es un cordón de fibras musculares lisas que se extienden desde el cuerno del útero hasta la extremidad uterina del ovario. Esta denominación se aplica igualmente al repliegue de peritoneo que recubre el fascículo muscular (v. *Útero*).

De todos estos ligamentos, sólo el mesoovario y el ligamento suspensorio del ovario mantienen el ovario en su posición normal. La franja ovárica y el ligamento propio del ovario unen el ovario con órganos que también son móviles. Su existencia tiene solamente por efecto mantener el ovario en la proximidad de los órganos a los cuales lo unen.

VASOS Y NERVIOS. Las arterias del ovario proceden de la arteria ovárica y de la arteria uterina (figs. 376 y 386).

La *arteria ovárica* llega al ovario siguiendo el ligamento suspensorio del ovario. Al alcanzar el ovario, da origen a una rama tubárica lateral que aborda la trompa uterina. Esta rama proporciona a su paso algunas ramas a la extremidad tubárica del ovario.

La arteria ovárica desciende de inmediato a lo largo del hilio del ovario, donde da origen a algunas ramas que penetran en el ovario. Cuando llega a la extremidad uterina de este órgano, se anastomosa con la arteria uterina, dando origen a nuevas ramas ováricas.

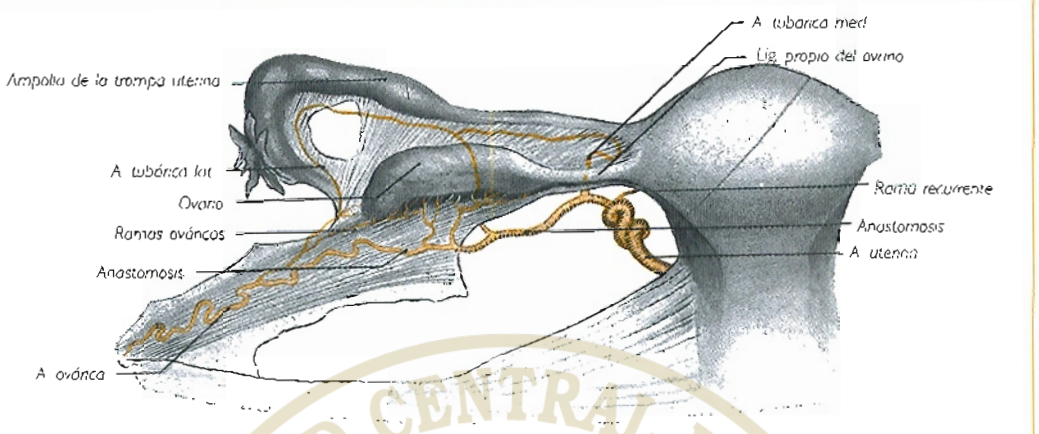

Fig. 376 ▪ Arterias del ovario y de la trompa uterina (visión posterior). (Según Fredet.)

Las *venas del ovario* forman en el hilio y en el mesoovario un plexo muy desarrollado. Los ramos que nacen de este plexo se dirigen a las venas ovárica y uterina.

Los *vasos linfáticos del ovario* siguen el trayecto de los vasos ováricos y drenan a la derecha en los nódulos linfáticos aórticos laterales subyacentes al pedículo renal, y a la izquierda en los nódulos linfáticos preaórticos y aórticos laterales subyacentes al pedículo renal y vecinos a éste. Además, un colector linfático drena habitualmente, tanto a la derecha como a la izquierda, en un nódulo linfático medio de los nódulos linfáticos ilíacos externos.

Los *nervios* proceden del plexo intermesentérico por medio del plexo ovárico, que acompaña a la arteria ovárica.

TROMPAS UTERINAS

Las trompas uterinas (de Falopio) son dos conductos que se extienden a lo largo del borde superior de los ligamentos anchos del útero, desde los cuernos del útero hasta la superficie del ovario (fig. 374).

DIMENSIONES. Su longitud es de 10 a 14 cm. Su diámetro externo, que mide aproximadamente 3 mm en el cuerno del útero, aumenta de forma progresiva de medial a lateral, alcanzando en su extremo lateral de 7 a 8 mm.

DIVISIÓN. En las trompas uterinas se distinguen cuatro partes, que difieren entre sí por su situación, dirección, forma y relaciones. Estas cuatro partes o segmentos son, de medial a lateral: la *porción uterina* o *porción intramural,* el *istmo,* la *ampolla* y el *infundíbulo.*

FORMA, DIRECCIÓN Y RELACIONES CON EL OVARIO

1. Porción uterina o porción intramural. Está situada en el espesor de la pared uterina. Mide 1 cm aproximadamente. Su diámetro interno alcanza 0,5 mm (Daniel).

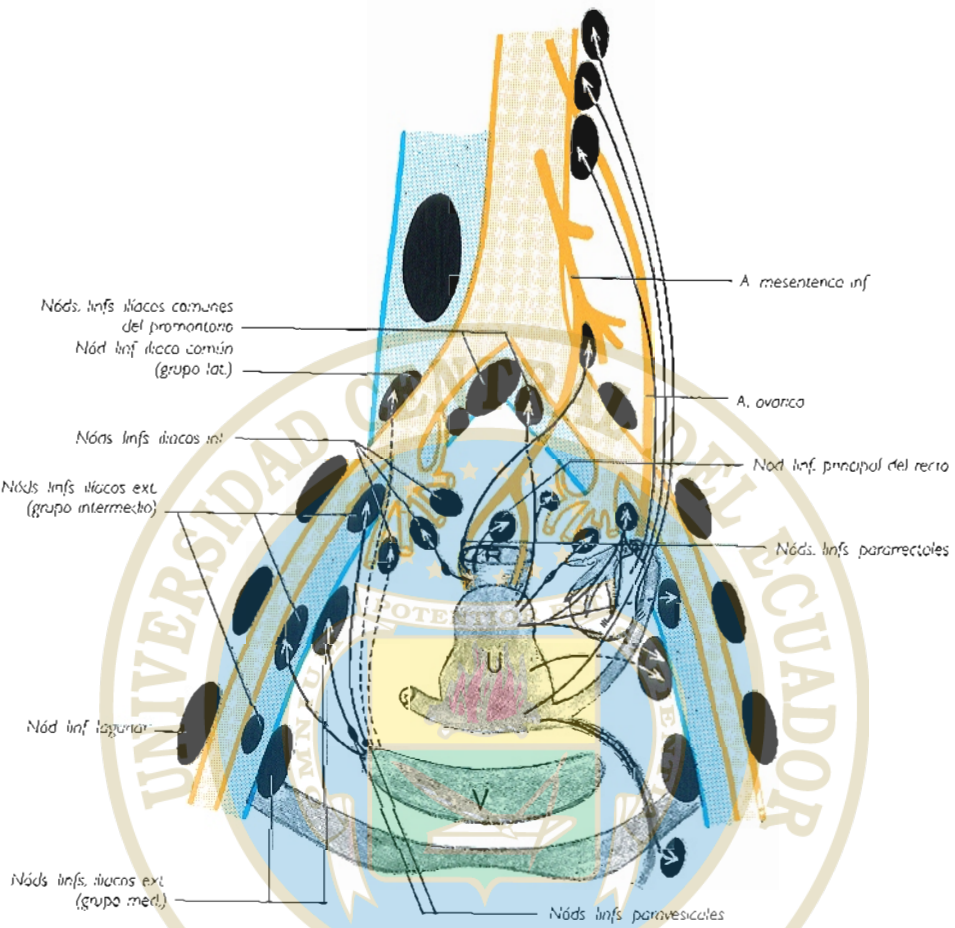

Fig. 377 ▪ Esquema que muestra la disposición general de los vasos y nódulos linfáticos de los órganos intrapélvicos en la mujer. R, recto; U, útero, V, vejiga urinaria.

Comienza por un estrecho orificio, el *orificio uterino de la trompa,* en el vértice del ángulo superolateral de la cavidad uterina; atraviesa la pared del útero siguiendo un trayecto oblicuo lateral y superior, a menudo lineal y en ocasiones flexuoso (Daniel), y presenta continuidad en el vértice del cuerno del útero con el istmo de la trompa uterina.

Una vaina de tejido conjuntivo la aísla de la pared uterina.

2. Istmo de la trompa uterina. El istmo sigue a la porción uterina de la trompa uterina. Nace del vértice del cuerno del útero, un poco superior y posterior al ligamento redondo del útero, y superior y anterior al ligamento propio del ovario. Desde el útero, el istmo de la trompa se extiende en línea recta hasta la extremidad uterina del ovario, casi horizontalmente pero un poco oblicuo de medial a lateral y de anterior a posterior.

Este segmento de la trompa uterina es casi cilíndrico y de consistencia firme. Mide de 3 a 4 cm de longitud y de 3 a 4 mm de diámetro.

3. Ampolla de la trompa uterina. La ampolla es más voluminosa y larga que el istmo de la trompa uterina. Alcanza de 7 a 8 cm de longitud y de 7 a 8 mm de diámetro.

No es cilíndrica como el istmo sino aplanada, ya que su consistencia es débil y su pared interna se aplica sobre la pared externa.

En la mujer adulta nulípara, la ampolla forma con el istmo de la trompa uterina, del que es continuación, un ángulo recto y ascendente, ligeramente flexuoso, que se sitúa a lo largo del borde mesoovárico del ovario. Al llegar a la extremidad tubárica de este órgano, se incurva posteriormente y después inferiormente, y desciende en vertical sobre la cara medial del ovario, para presentar continuidad poco después con el infundíbulo de la trompa uterina.

En su conjunto, la ampolla describe en la nulípara un asa de concavidad inferior, cuyo vértice corresponde a la extremidad tubárica del ovario.

En la multípara, la ampolla describe siempre la misma curva y conserva las mismas relaciones con el ovario, pero al descender éste y adoptar su eje mayor una dirección oblicua más o menos cercana a la horizontal, la ampolla describe una curva cuya concavidad se orienta tanto más medial cuanto más se incline el ovario sobre la horizontal.

4. Infundíbulo de la trompa uterina. La trompa uterina termina en un ancho embudo, denominado *infundíbulo de la trompa uterina,* que se ensancha bruscamente en el extremo de la ampolla de la trompa uterina.

La *superficie externa* o *periférica* del infundíbulo continúa a la superficie externa de la ampolla. Es lisa y está tapizada por el peritoneo, que sólo se extiende hasta el origen de las franjas (Grynfeltt).

La *superficie axial* es irregular y plisada, y se extiende sobre la cara medial del ovario. Presenta en su centro un orificio de 2 mm de diámetro que da acceso a la ampolla.

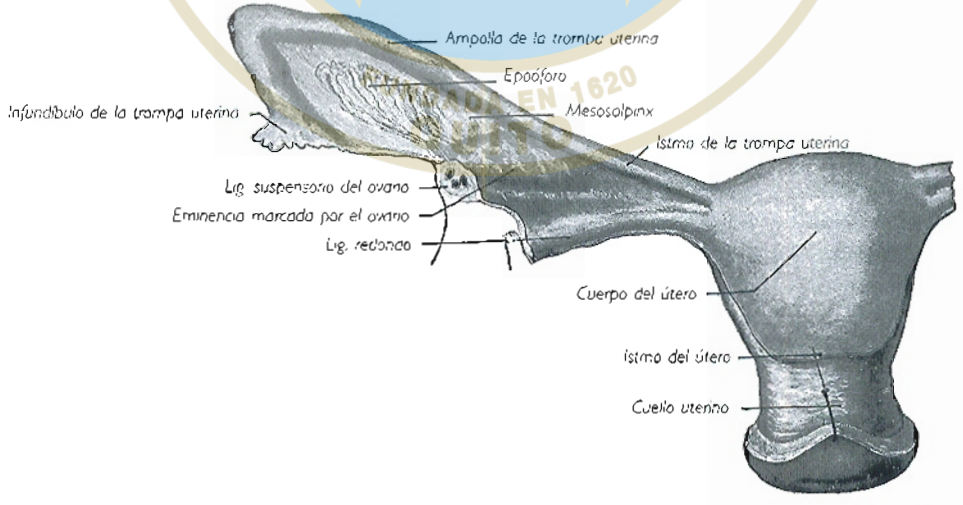

Fig. 378 - Útero y trompa uterina derecha (visión anterior). La trompa uterina y el mesosálpinx se han desplegado.

Por este orificio, denominado *orificio abdominal de la trompa uterina,* el conducto tubárico comunica libremente con la cavidad abdominal. De hecho, toda la superficie axial del infundíbulo se encuentra libre dentro de la cavidad peritoneal, ya que el revestimiento peritoneal de la trompa uterina se detiene en la superficie externa de éste.

El *borde libre* o *circunferencia del infundíbulo* está irregularmente recortado en forma de pequeñas lengüetas denominadas *franjas de la trompa uterina.* ❑ Las franjas son de diez a quince, y su longitud varía entre 10 y 15 mm. Sus bordes son dentados y a veces lisos. Su superficie externa o periférica no está, a diferencia de la del infundíbulo, tapizada por el peritoneo, ya que las franjas sólo constituyen «un "mechón" de pliegues de la mucosa en *ectropión,* situados alrededor del orificio abdominal de la trompa uterina» (Grynfeltt). Su superficie axial, aplicada sobre el ovario, se suele volver irregular debido a las franjas secundarias que se implantan sobre ellas.

Entre las franjas, hay una más larga y ancha que las demás, denominada *franja ovárica (de Richard),* debido a sus conexiones con el ovario. La franja ovárica se dirige junto con este ligamento hacia la extremidad tubárica del ovario, que alcanza en ocasiones. Sin embargo, lo más común es que se detenga a cierta distancia de este órgano.

■ **RELACIONES CON EL LIGAMENTO ANCHO DEL ÚTERO**

a) MESOSÁLPINX. A excepción de la porción uterina de la trompa uterina, que se encuentra en el espesor de la pared uterina, de la que está separada por una capa de tejido conjuntivo, el resto de la trompa uterina está contenido en el ligamento ancho del útero y ocupa el borde superior de este ligamento. El peritoneo del ligamento ancho del útero le proporciona una envoltura serosa.

Esta envoltura tiene continuidad medialmente con el peritoneo uterino y se detiene lateralmente, como ya se ha señalado, en la superficie externa del infundíbulo, en el límite de las franjas uterinas. La trompa uterina, por último, se une al ligamento ancho del útero por medio de un meso peritoneal denominado *mesosálpinx* (figs. 374, 378 y 386).

El mesosálpinx, que es estrecho medialmente, aumenta en anchura de medial a lateral. Es lo suficientemente largo en toda la extensión de la ampolla uterina para permitir que ésta se repliegue sobre el ovario. No obstante, la trompa uterina arrastra a su meso, y éste, «invertido con la trompa uterina, forma un pliegue en ángulo agudo que oculta el ovario, el cual resulta encapuchado; para observarlo es preciso levantar la trompa uterina y enderezar el pliegue del mesosálpinx» (Pierre Delbet).

La trompa uterina está en relación con los órganos contenidos en el espesor del mesosálpinx (vasos y epoóforo, fig. 386). Precisaremos todos estos detalles al describir los ligamentos anchos del útero.

La trompa uterina está también en contacto por su superficie peritoneal con el colon sigmoideo o con las asas intestinales que descienden en la cavidad pélvica.

■ **CONFIGURACIÓN INTERNA.** La superficie interna de la trompa uterina, de color rosado en el sujeto vivo, está recorrida en toda su longitud por pliegues mucosos alargados paralelamente a la dirección del conducto. Dichos pliegues son apenas visibles en la porción uterina. Son mucho más pronunciados y numerosos en el istmo de la trompa. En la ampolla uterina y en el infundíbulo de la trompa adquieren un gran desarro-

llo. Pliegues secundarios se incorporan a los pliegues principales, de tal modo que éstos, observados en un corte transversal, presentan una disposición arborescente. ❑ Estos pliegues mucosos son los que prolongan el infundíbulo, constituyendo las franjas.

■ **ESTRUCTURA.** La trompa uterina está compuesta por cuatro capas superpuestas de superficie a profundidad en el siguiente orden: ❑ *a)* una *capa serosa* peritoneal; ❑ *b)* una *capa subserosa* conjuntiva, en la cual discurren las principales ramificaciones vasculares y nerviosas; ❑ *c)* una *capa muscular,* que comprende una capa externa de fibras longitudinales y otra interna de fibras circulares, y ❑ *d)* una *capa mucosa,* que forma los pliegues que recubren la superficie interna de la trompa uterina.

■ **VASOS Y NERVIOS.** Las *arterias de la trompa uterina* proceden del arco arterial formado en el mesosálpinx por la rama tubárica lateral, rama de la arteria ovárica, y por la rama tubárica, rama de la arteria uterina, anastomosadas entre sí (figs. 376 y 386).

Las *venas de la trompa uterina* son numerosas y siguen un trayecto semejante al de las arterias, vertiendo en las venas ovárica y uterina.

Los *vasos linfáticos de la trompa uterina* se unen a los colectores linfáticos del ovario, ascendiendo con ellos a lo largo de los vasos ováricos y desembocando en su mayor parte en los nódulos linfáticos aórticos laterales (fig. 377).

Además, es muy frecuente la presencia de un colector linfático que vierte en un nódulo linfático posterior del grupo intermedio de nódulos linfáticos ilíacos externos, mientras que otro desemboca en un nódulo linfático ilíaco interno (A. Pellé y A. Pellé).

Los *nervios* acompañan a los vasos. Proceden del plexo intermesentérico por medio del plexo ovárico y del plexo hipogástrico inferior por medio del plexo uterovaginal.

ÚTERO

El útero es el órgano destinado a contener el óvulo fecundado durante su evolución y a expulsarlo cuando alcanza su desarrollo completo.

■ **SITUACIÓN** (fig. 380). El útero está situado en la cavidad pélvica, en la línea media, entre la vejiga urinaria y el recto, superior a la vagina e inferior a las asas intestinales y al colon sigmoideo.

■ **FORMA** (figs. 378 a 380). Su forma es la de un cono truncado aplanado de anterior a posterior, cuyo vértice se orienta inferiormente. Presenta, un poco más inferior a su parte media, un estrangulamiento denominado *istmo del útero,* que divide este órgano en dos partes: una superior, denominada *cuerpo del útero,* y otra inferior, que constituye el *cuello del útero.*

El *cuerpo del útero,* muy marcadamente aplanado de anterior a posterior, es triangular. Su base se orienta superiormente y su vértice, pronunciadamente truncado, corresponde al istmo del útero.

El *cuello del útero* es más estrecho y menos voluminoso que el cuerpo. Se retrae ligeramente en sus dos extremos a la manera de un barril, con cuya forma ha sido comparado.

■ **DIMENSIONES.** En la nulípara, el útero mide por término medio 7,5 cm de longitud (3,5 cm para el cuerpo; 2,5 cm para el cuello, y 1,5 cm para el istmo del útero). Su an-

chura alcanza 4 cm en el cuerpo y 2,5 cm en el cuello. Su espesor es de 2 cm por término medio (Rieffel).

En las multíparas, la longitud del útero varía entre 7 y 8 cm (de 5 a 5,5 cm en el cuerpo y de 2 a 2,5 cm en el cuello). Su anchura en la base del cuerpo alcanza los 5 cm, mientras que en la parte media del cuello no supera los 3 cm. Su espesor es de cerca de 3 cm.

■ **CONSISTENCIA.** El útero en el cadáver es duro al tacto. Su consistencia es bastante menor durante la vida.

■ **DIRECCIÓN** (fig. 380). Habitualmente, en una mujer con la pelvis normal y con la vejiga urinaria y el recto casi vacíos o poco distendidos, el útero se halla a la vez en *anteflexión* y en *anteversión*.

La flexión es la inclinación del cuerpo del útero sobre el cuello. En la anteflexión, el cuerpo se inclina anteriormente sobre el cuello y forma con él un ángulo cuya abertura varía normalmente entre 100 y 120° (Rieffel).

La versión es un movimiento basculante o de rotación mediante el cual el cuerpo y el cuello del útero giran en sentido inverso alrededor del eje transversal que pasa por la parte media del útero, y se alejan en sentido inverso al eje de la cavidad pélvica. En la anteversión, el cuerpo se inclina anteriormente al eje de la cavidad pélvica y el cuello se dirige posteriormente a dicho eje.

Ésta es la posición normal del útero.

Sin embargo, nada hay más variable que esta posición, ya que el útero es, de hecho, un órgano muy móvil; por consiguiente, su situación y orientación se modifican en un mismo sujeto de un momento a otro debido a la presión de los órganos que lo rodean.

Así, en la mujer cuya pelvis es normal, la anteversión disminuye gradualmente por influencia de la distensión vesical.

La repleción de la ampolla rectal hace disminuir también la anteversión, pues bajo la presión del recto el cuello del útero se desplaza anteriormente o bien el útero completo se proyecta anteriormente.

La posición del útero se modifica también por motivos muy diversos, como la influencia de la actitud del sujeto, la presión abdominal, etc.

■ **CONFIGURACIÓN EXTERNA Y RELACIONES.** A continuación examinaremos sucesivamente el cuerpo, el istmo y el cuello del útero.

1. **Cuerpo del útero.** Debido a su forma triangular, en el cuerpo del útero se pueden distinguir dos caras, tres bordes y tres ángulos (figs. 378 y 380).

a) CARAS. La *cara vesical* o *cara anterior* es ligeramente convexa y lisa, y está recubierta por el peritoneo. Desciende hasta el istmo, donde se refleja sobre la vejiga urinaria y forma el fondo de saco vesicouterino. Por medio de este fondo de saco, el cuerpo del útero descansa sobre la cara posterosuperior de la vejiga urinaria.

La *cara intestinal* o *cara posterior* es acusadamente convexa. Una cresta obtusa y media la divide en dos mitades laterales. Al igual que la precedente, está recubierta totalmente por el peritoneo. Pero, en este caso, el peritoneo se extiende inferiormente al istmo del útero y desciende hasta la cara posterior de la vagina, la cual reviste en una



Fig. 379 ▪ Histerografía.

altura aproximada de 2 cm. La serosa se refleja de inmediato sobre el recto y constituye el fondo de saco rectouterino.

La cara intestinal del cuerpo del útero se corresponde con las asas intestinales y el colon sigmoideo, que descansa sobre ella.

b) BORDES LATERALES. Los bordes laterales del cuerpo del útero son anchos y redondeados de anterior a posterior. Están en relación con los ligamentos anchos del útero, que se extienden a cada lado desde el útero hasta la pared lateral de la cavidad pélvica (v. más adelante). A lo largo de estos bordes discurren los vasos uterinos. Se puede encontrar un resto del conducto mesonéfrico, que es el *conducto longitudinal del epoóforo.*

c) FONDO DEL ÚTERO. Representa el borde superior. Es grueso y redondeado de anterior a posterior. Si bien es ligeramente cóncavo en la niña, es rectilíneo o suavemente convexo en la nulípara y claramente convexo en la multípara.

Está tapizado por el peritoneo y entra en contacto con las asas intestinales o con el colon sigmoideo, que desciende hacia la pelvis.

d) ÁNGULOS. Los ángulos laterales corresponden a los *cuernos del útero* y tienen continuidad con el istmo de la trompa. De cada uno de ellos parten también el ligamento redondo del útero y el ligamento propio del ovario del mismo lado.

En la proximidad de estos ángulos, se puede encontrar un vestigio de la porción urinaria del mesonefros, denominado *paroóforo.*

El ángulo inferior se confunde con el istmo del útero.

2. Istmo del útero. Resulta de la unión del cuerpo con el cuello del útero. La estrangulación que lo señala es especialmente clara anterior y lateralmente.

El istmo del útero corresponde anteriormente al borde posterior de la vejiga urinaria y al fondo de saco vesicouterino. Sus relaciones posteriores y laterales son análogas a las de la cara posterior y los bordes laterales del cuerpo del útero.

3. Cuello del útero. Las caras anterior y posterior del cuello del útero son convexas. Sus bordes laterales son gruesos y redondeados.

La inserción de la vagina lo divide en tres partes: supravaginal, vaginal y subvaginal o intravaginal (fig. 380).

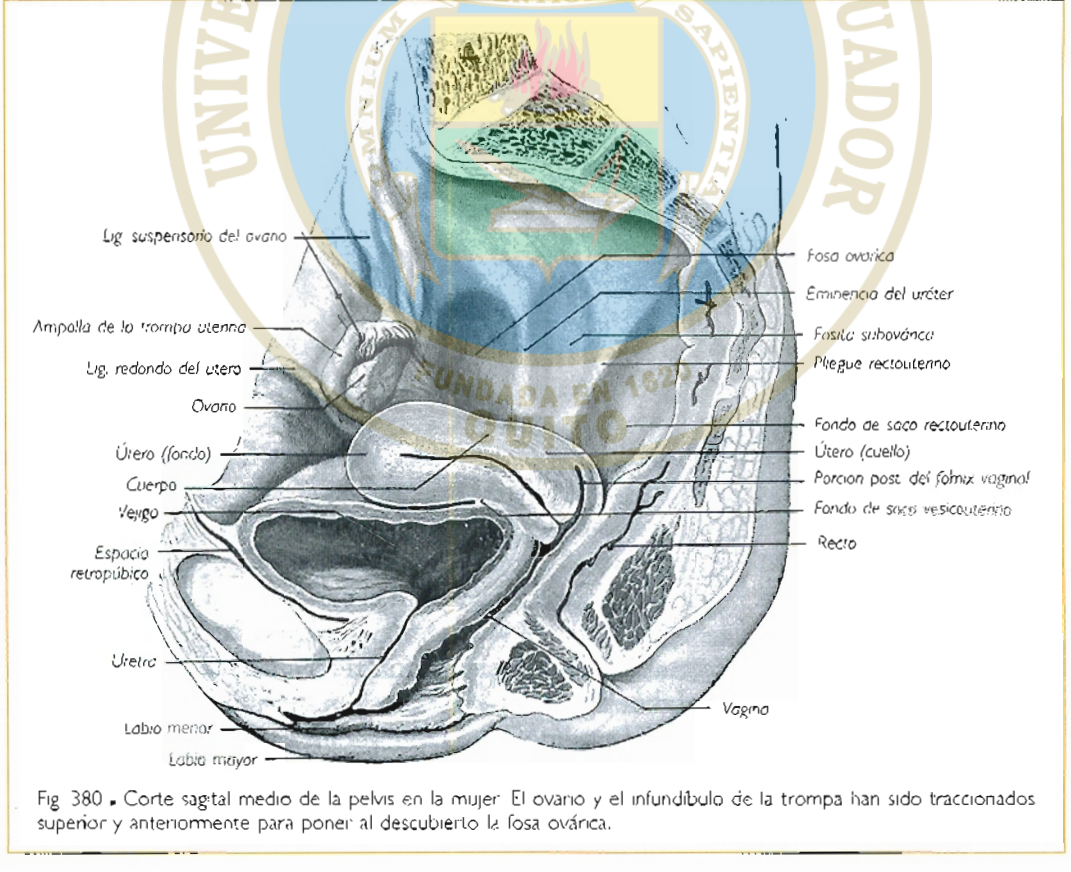

Fig. 380. Corte sagital medio de la pelvis en la mujer. El ovario y el infundíbulo de la trompa han sido traccionados superior y anteriormente para poner al descubierto la fosa ovárica.

a) PORCIÓN SUPRAVAGINAL. Su *cara anterior* se une con la cara posteroinferior de la vejiga urinaria por medio de un tejido celular poco denso que permite separar fácilmente los dos órganos. Este tejido celular está recorrido por algunas ramificaciones vasculares de poca importancia.

Su *cara posterior,* que está cubierta por el peritoneo, corresponde al fondo de saco rectouterino y al recto.

Sus *bordes laterales* están en relación: en su extremo superior, con los ligamentos anchos del útero y, más inferiormente, con el tejido conjuntivo y muscular liso del espacio pelvirrectal superior, en el cual discurren y se cruzan la arteria uterina y el uréter. La arteria uterina cruza el uréter pasando anteriormente a él. Este cruce se realiza a 1,5 cm aproximadamente en sentido lateral al cuello del útero y ligeramente inferior al istmo (fig. 387) (v. *Uréter*).

De los bordes laterales del cuello del útero nacen posteriormente los pliegues rectouterinos, que limitan en sentido lateral el fondo de saco rectouterino. Estos pliegues se describirán más adelante.

b) PORCIÓN VAGINAL. Está constituida por la línea de inserción de la vagina sobre el cuello del útero. Esta línea, de 0,5 cm de ancho, es oblicua inferior y anteriormente. La vagina, en efecto, se inserta posteriormente a igual distancia de ambos extremos del cuello del útero o en la unión del tercio superior con los dos tercios inferiores, mientras que anteriormente se fija en la unión de los tercios medio e inferior del cuello del útero. En consecuencia, la porción intravaginal es más alta posterior que anteriormente.

c) PORCIÓN INTRAVAGINAL. La porción intravaginal del cuello del útero, que frecuentemente se incluye en la porción vaginal, sobresale en la cavidad vaginal. Es cónica, con el vértice redondeado y horadado por una abertura, el *orificio del útero* u *orificio externo del útero,* que da acceso a la cavidad uterina.

Las características de la porción intravaginal difieren en la mujer virgen, en la primípara y en la multípara. ❑ *En la mujer virgen,* el cuello es liso, uniforme y de consistencia firme. El orificio del útero es circular o tiene la forma de una hendidura transversal de 5 a 6 mm de longitud; sus bordes son regulares, lisos y únicos, y su consistencia es muy firme. ❑ *En la primípara,* el vértice de la porción intravaginal está aplanado. Su consistencia es menor que en la virgen. El orificio del útero se alarga transversalmente y sus labios presentan una o dos escotaduras poco profundas, con cierta disminución de su consistencia. ❑ *En la multípara,* por último, la porción intravaginal del cuello se reduce, pero se vuelve más ancha. Su consistencia es menos firme aún que en la primípara. El orificio del útero, que puede alcanzar 1,5 cm de anchura, está bordeado por dos labios irregulares cortados por numerosas desgarraduras.

La porción intravaginal está separada de la pared vaginal por el fondo de saco vaginal o fórnix vaginal, que es anular y en el cual se reconocen cuatro segmentos: una porción anterior, una porción posterior y dos porciones laterales. La profundidad de cada porción se mide por la altura de la cara correspondiente de la porción intravaginal del cuello del útero. La porción posterior del fórnix vaginal es la más profunda y se corresponde posteriormente con el fondo de saco rectouterino. La porción anterior apenas está marcada, pues el labio anterior del orificio del útero es poco saliente.

Sin embargo, de los dos labios del orificio del útero, el anterior desciende siempre un poco más inferior que el posterior. Esto se debe a la inclinación inferior y posterior del cuello del útero.

■ **CONFIGURACIÓN INTERNA. CAVIDAD UTERINA.** El útero está excavado por una estrecha cavidad aplanada de anterior a posterior. Un estrangulamiento, correspondiente al istmo del útero, divide dicha cavidad en dos partes: la cavidad del cuerpo y la cavidad del cuello.

La *cavidad del cuerpo* es lisa. Su forma es triangular. Sus dos paredes, que son una anterior y otra posterior, se adosan una a la otra. ❑ La base de la cavidad, que es convexa en la nulípara y rectilínea o cóncava en la multípara, corresponde al fondo del útero. Los bordes laterales son convexos. ❑ En los cuernos uterinos se encuentran los orificios de las trompas uterinas. ❑ El ángulo inferior comunica con la cavidad del cuello por medio del estrechamiento ístmico.

La *cavidad del cuello* es fusiforme, pero aplanada de anterior a posterior. Destaca en cada una de sus caras (anterior y posterior) una eminencia longitudinal y casi media, sobre la cual se implantan pliegues oblicuos superior y lateralmente denominados *pliegues palmeados*.

Las eminencias longitudinales de los pliegues palmeados no son exactamente medias: las de la pared anterior están ligeramente desviadas a la derecha y las de la pared posterior a la izquierda. Además, los pliegues oblicuos están dispuestos en ambas caras, de tal manera que los de una encajan en las depresiones que separan los pliegues de la otra.

El extremo superior de la cavidad del cuello del útero se confunde con el istmo y se denomina *orificio interno del útero*.

a) DIMENSIONES DE LA CAVIDAD UTERINA. Las dimensiones de la cavidad uterina son mayores en las mujeres que han tenido hijos que en las nulíparas. Conviene también destacar que el aumento de la cavidad que se observa en las multíparas se verifica sólo en la cavidad del cuerpo, pues la del cuello permanece igual o disminuye ligeramente de longitud.

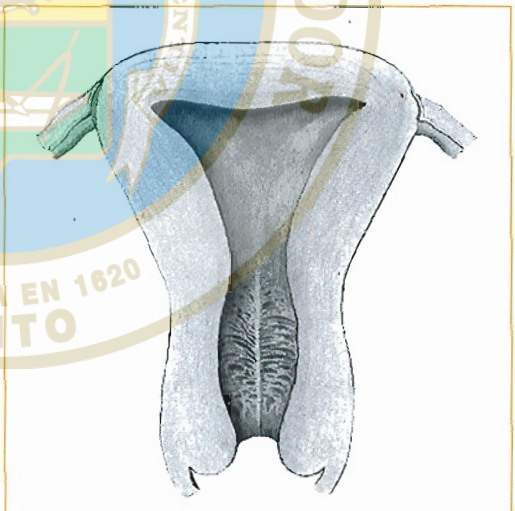

Fig. 381 ▪ Cavidad uterina en la multípara.

He aquí algunas cifras: la longitud de la cavidad del útero nulíparo mide por término medio 55 mm, de los cuales 25 corresponden al cuerpo, 25 al cuello y 5 al istmo; en la mujer multípara, la longitud del útero alcanza de 60 a 65 mm, de los cuales 35 corresponden al cuerpo, 25 al cuello y 5 al istmo.

■ **ESTRUCTURA.** La pared uterina, que tiene aproximadamente 1 cm de espesor, está compuesta por tres capas que son, de superficial a profunda: una capa serosa, una capa muscular y una capa mucosa.

1. Capa serosa o capa peritoneal o perimetrio. El peritoneo que tapiza la cara superior de la vejiga urinaria se refleja sobre la cara vesical del útero a la altura del istmo. Rara vez el peritoneo se prolonga anteriormente al cuello uterino. En esos casos, el fondo de saco de reflexión del peritoneo puede descender, sobre todo en las multíparas, hasta las proximidades de la pared anterior de la vagina o hasta ponerse en contacto con ella. ❑ La serosa recubre enseguida la cara vesical del cuerpo del útero, así como el fondo y la cara intestinal de este órgano. Antes de reflejarse sobre el recto, desciende por la cara posterior de la vagina, a la que reviste en su parte más alta a lo largo de unos 2 cm aproximadamente.

El peritoneo se adhiere estrechamente en el fondo del útero y en las proximidades de las caras vesical e intestinal del cuerpo. Sin embargo, esta zona adherente se extiende más por la cara intestinal que por la vesical. Además, desciende siempre más inferiormente en la parte media que lateralmente, sobre todo en la cara intestinal.

En la cara intestinal del cuello del útero y a la altura del istmo, una capa celular subserosa permite desprender con facilidad el peritoneo.

Entre la zona adherente y la despegable se encuentra un espacio intermedio en que el peritoneo puede aislarse con el bisturí.

2. Capa muscular o miometrio. La capa muscular presenta una disposición ligeramente diferente en el cuerpo y en el cuello.

En el cuerpo, las fibras lisas se disponen en tres capas: externa, media e interna.

La *capa externa* es muy delgada y comprende un plano superficial de fibras longitudinales, que recubre sólo las caras y el fondo del cuerpo del útero, y un segundo plano de fibras circulares.

La *capa media,* muy gruesa y denominada *capa plexiforme,* está constituida por fascículos entrecruzados en todos los sentidos, que envuelven los numerosos vasos que

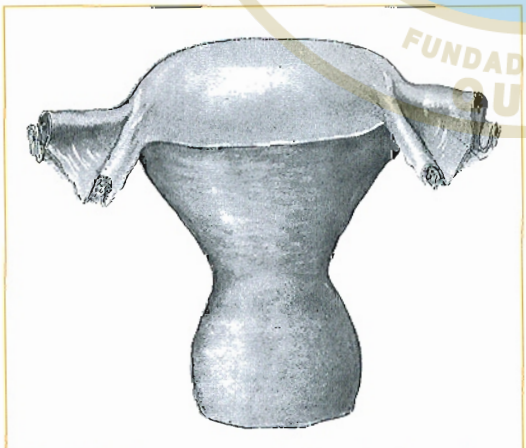

Fig. 382 ▪ Útero (cara vesical). Zona de adherencia del peritoneo en el útero.

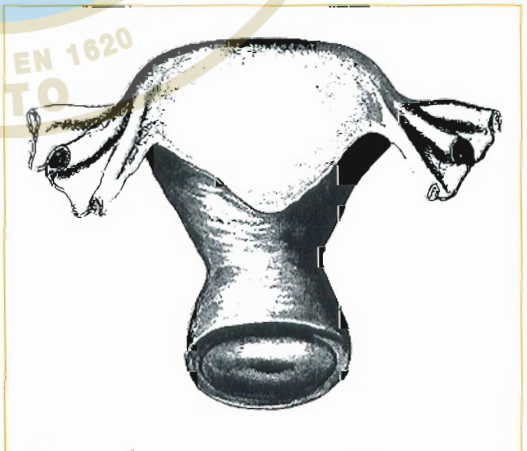

Fig. 383 ▪ Útero (cara intestinal). Zona de adherencia del pentoneo en el útero.

se le adhieren. Estos vasos son tan numerosos que esta capa se denomina también *estrato vascular.*

La *capa interna* está integrada principalmente por fibras circulares. Se observan también en la parte más profunda algunas fibras longitudinales.

En el cuello, el músculo uterino es menos grueso que en el cuerpo. Se distingue una capa media de fibras circulares comprendidas entre algunos escasos fascículos longitudinales, unos superficiales y otros profundos.

3. Capa mucosa o endometrio. La capa mucosa es delgada y friable, y se adhiere al músculo.

Ha sido descrita a propósito de la configuración interna del útero.

LIGAMENTOS DEL ÚTERO. El útero se fija a las paredes de la pelvis por medio de tres pares de ligamentos, que son: los ligamentos laterales o ligamentos anchos del útero; los ligamentos anteriores o ligamentos redondos del útero, y los ligamentos posteriores o pliegues rectouterinos. Los ligamentos redondos del útero y los pliegues rectouterinos pueden considerarse expansiones de los ligamentos anchos del útero.

1. Ligamentos anchos del útero. *a)* DISPOSICIÓN GENERAL. El peritoneo de las caras y del fondo del útero se extiende a cada lado, partiendo de sus bordes laterales, hasta las paredes laterales de la cavidad pélvica. Forma así, a ambos lados del útero, un repliegue transversal denominado *ligamento ancho del útero,* que une el útero con las paredes laterales de la pelvis (figs. 374 y 384).

Así pues, cada ligamento ancho del útero comprende una hoja peritoneal anterior, que prolonga lateralmente la de la cara vesical del cuerpo del útero, y una hoja posterior, en continuidad con el peritoneo de la cara intestinal del útero. Estas dos hojas se unen superiormente y forman un repliegue que prolonga lateralmente el peritoneo del fondo del útero.

Al llegar a la pared pélvica lateral, el peritoneo de los ligamentos anchos del útero tiene continuidad anterior, posterior y superiormente con el peritoneo parietal de la cavidad pélvica.

b) ORIENTACIÓN Y DIRECCIÓN. Los ligamentos anchos del útero están orientados del mismo modo que el útero, del que parten. Por lo tanto, presentan: una cara anteroinferior, que se orienta anterior e inferiormente como la cara vesical del útero; una cara posterosuperior; un borde medial unido al borde lateral correspondiente del útero; un borde lateral en relación con la pared lateral de la cavidad pélvica; un borde superior libre y, por último, un borde inferior o base, que corresponde al periné (fig. 310).

Esta orientación se aprecia muy claramente en un corte sagital medio del ligamento.

Los ligamentos anchos del útero no son del todo transversales, sino ligeramente oblicuos de medial a lateral y de anterior a posterior (fig. 384).

c) CONFIGURACIÓN Y RELACIONES. La *cara anteroinferior* está sobreelevada por un cordón muscular liso, el ligamento redondo del útero, que forma un repliegue que se extien-

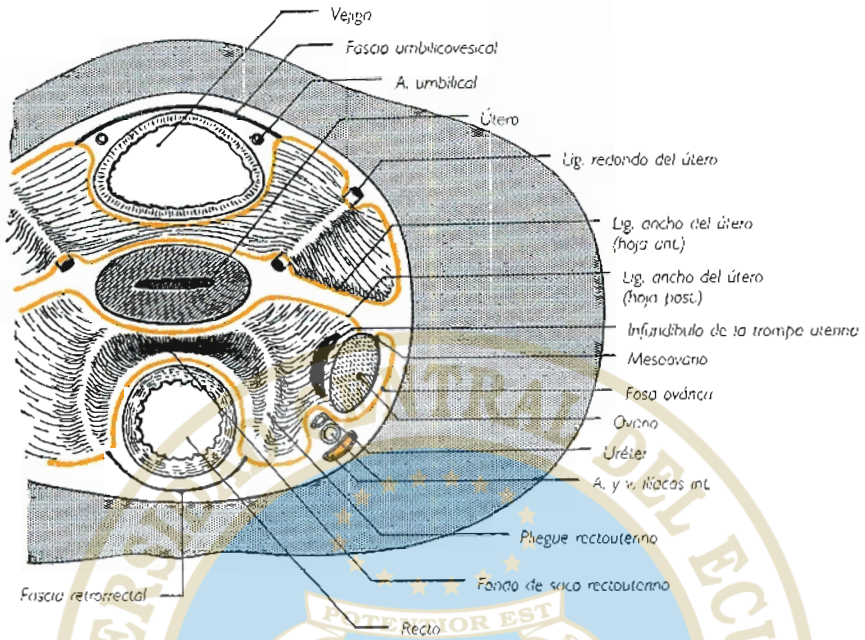

Fig. 384 ▪ Corte transversal esquemático de la pelvis menor destinado a mostrar la disposición general del peritoneo pélvico. El corte muestra el ligamento ancho del útero a la altura del mesometrio y secciona en dos puntos la aleta anterior.

de desde el cuerno del útero hasta la pared pélvica. Este repliegue se denomina *pliegue del ligamento redondo del útero* o *aleta anterior del ligamento ancho del útero.* Entre este pliegue y el borde superior del ligamento ancho del útero, la cara anteroinferior presenta una depresión conocida con el nombre de *fosita preovárica* (fig. 374).

La *cara anteroinferior* del ligamento ancho del útero corresponde a la vejiga urinaria.

La *cara posterosuperior* es más extensa y desciende más inferiormente que la cara anterior. Se vuelve irregular debido a la presencia del ligamento propio del ovario y del mesoovario. ❑ El ligamento propio del ovario eleva la hoja posterior del ligamento ancho del útero desde el cuerno del útero hasta la extremidad uterina del ovario (fig. 374). ❑ El mesoovario, que une el ovario con el ligamento ancho del útero, continúa lateralmente al ligamento propio del ovario. El repliegue formado por este ligamento, el mesoovario y el ovario constituye la *aleta posterior del ligamento ancho del útero.*

Inferiormente a la aleta posterior, la cara posterosuperior del ligamento ancho del útero se cruza con otra eminencia, denominada *pliegue rectouterino.* Este pliegue se describirá más adelante.

La cara posterosuperior del ligamento ancho del útero está en contacto con las asas intestinales y con el colon sigmoideo, que se apoya en ella.

El *borde medial* se une con el borde lateral del útero. Contiene la arteria uterina, el plexo venoso uterino, vasos linfáticos, nervios, el conducto longitudinal del epoóforo y el paroóforo.

El *borde lateral* se fija a la pared lateral de la cavidad pélvica, donde las dos hojas peritoneales del ligamento se continúan con el peritoneo parietal (fig. 384).

El *borde inferior* está separado del periné por el tejido del espacio pelvirrectal superior, que es atravesado por el uréter y por numerosos vasos (v. *Uréter*).

Las dos hojas del peritoneo se separan una de otra a lo largo de este borde, y tienen continuidad anterior y posteriormente con el peritoneo pélvico.

El *borde superior,* que es libre y está situado en la unión de las dos hojas del ligamento ancho del útero, contiene la trompa uterina y se une al resto del ligamento ancho del útero por medio de un repliegue peritoneal delgado denominado *mesosálpinx* (figs. 378 y 385).

d) DIVISIÓN DEL LIGAMENTO ANCHO DEL ÚTERO EN DOS PARTES. En el ligamento ancho del útero se distinguen dos partes: una superior, denominada *mesosálpinx,* y otra inferior, que constituye el *mesometrio* o base del ligamento ancho del útero.

MESOSÁLPINX (fig. 386). Como muestra un corte sagital, las dos hojas del ligamento están muy cerca una de otra en toda la extensión del mesosálpinx. Esta parte superior del ligamento es triangular. Su vértice coincide con el cuerno del útero. ❑ Su base es libre y está formada por la franja ovárica y une el infundíbulo de la trompa uterina y la extremidad tubárica del ovario. ❑ Su borde superior contiene la trompa uterina, desde su origen hasta el infundíbulo. ❑ Por último, el borde inferior de este meso se continúa inferiormente con el resto del ligamento ancho del útero o mesometrio, a lo largo del ligamento propio del ovario y del mesovario.

Normalmente existe un pequeño órgano pediculado implantado en la cara anterior del mesosálpinx, cerca de su borde lateral, y destinado según Cunéo a la reabsorción del contenido del folículo ovárico vesicular después de su rotura.

La trompa uterina y su meso constituyen la *aleta superior del ligamento ancho.*

Para las relaciones del mesosálpinx con la trompa uterina y el ovario, véase *Trompas uterinas.*

MESOMETRIO. Se extiende inferiormente al mesosálpinx. En el mesometrio, las dos hojas del ligamento an-

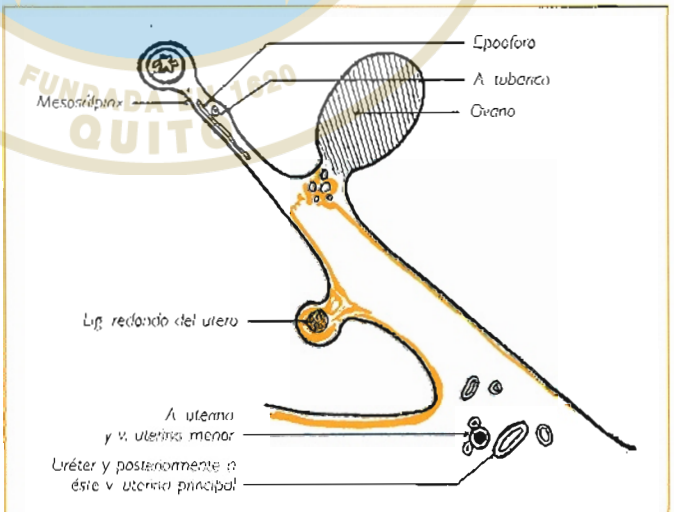

Fig. 385 ▪ Corte sagital del ligamento ancho del útero (esquema).

cho del útero están separadas una de otra por un espacio que aumenta de espesor de superior a inferior. ❑ Su borde superior se confunde con el límite inferior del mesosálpinx; ❑ su borde medial recorre el borde lateral del útero; ❑ su borde lateral corresponde a la pared lateral de la cavidad pélvica, donde las hojas del ligamento ancho del útero tienen continuidad con el peritoneo parietal; ❑ su borde inferior, por último, se confunde con el del ligamento ancho del útero.

e) CONSTITUCIÓN. Los ligamentos anchos del útero están formados: *a)* por una lámina superficial o de recubrimiento, y *b)* por un contenido (fig. 385).

CAPA DE RECUBRIMIENTO. En la lámina superficial o de recubrimiento se distinguen una lámina anterior y una lámina posterior, que corresponden a las dos caras del ligamento y que se unen entre sí a lo largo del borde superior. Cada una de las láminas está compuesta por una hoja peritoneal, que envuelve profundamente algunos elementos fibrocelulares, y sobre todo por fibras musculares lisas. Estas fibras parten de la capa superficial del miometrio.

En algunas partes, se unen en voluminosos fascículos o cordones para formar los ligamentos redondos del útero anteriormente y los ligamentos propios del ovario y los pliegues rectouterinos posteriormente. En otras zonas son poco abundantes y se hallan diseminados, como en el mesosálpinx.

CONTENIDO. Designaremos con este nombre el conjunto de elementos comprendidos en los ligamentos, entre las láminas de la capa de recubrimiento.

Contenido del mesosálpinx. En el mesosálpinx, las láminas están separadas una de otra por las ramas tubáricas de las arterias y venas ováricas y uterinas, así como por dos formaciones embrionarias: el *epoóforo* y el *paroóforo.*

El *epoóforo* es un resto de la porción genital del mesonefros, situado en la parte lateral y ancha del mesosálpinx (v. *Desarrollo de los órganos genitales*). Es un «órgano pectiniforme», formado por un conducto alargado paralelamente a la trompa uterina, sobre el cual se implantan ramificaciones de conductos sinuosos cuyo extremo libre se dirige hacia el hilio del ovario (figs. 378 y 386).

El arco arterial tubárico pasa posterior al epoóforo.

El *paroóforo* es un vestigio de la porción urinaria del mesonefros. Se presenta en forma de pequeñas vesículas agrupadas en la parte medial del mesosálpinx y en la proximidad del cuerno del útero.

Contenido del mesometrio (figs. 385 y 386). En esta parte gruesa del ligamento ancho del útero se encuentra tejido fibrocelular y muscular liso dispuesto alrededor de los vasos que atraviesan el mesometrio. Este tejido tiene continuidad inferior y medialmente con el tejido celuloadiposo del espacio pelvirrectal superior.

En el mesometrio también se pueden encontrar algunos pedículos vasculares que parten normalmente del útero: ❑ *a)* algunas pequeñas arteriolas que unen a través del mesometrio dos puntos alejados de la arteria uterina, anastomosando la circulación del útero con la del ovario, y ❑ *b)* una «*vena interpedicular*». Este vaso nace del cuerno del útero, posterior al ligamento redondo del útero; desde allí se dirige lateralmente inferior al peritoneo y cerca del ligamento redondo del útero, para unirse por último a las venas uterinas en la proximidad de los vasos ilíacos.

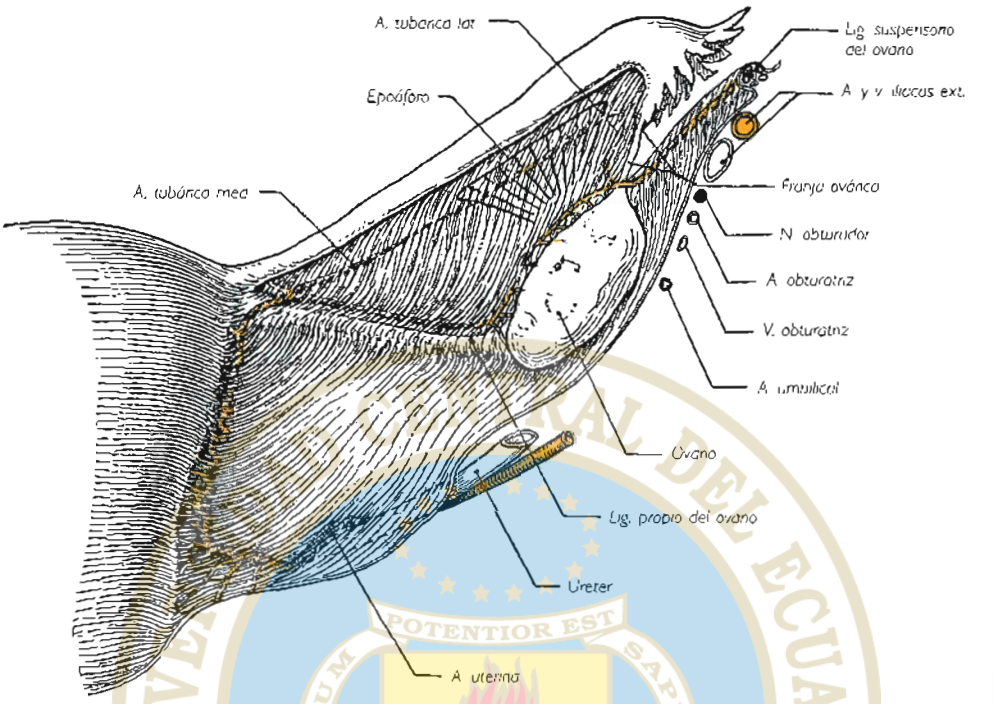

Fig. 386 ▪ Ligamento ancho del útero extendido visto por su cara posterior.

El uréter no penetra en el ligamento ancho del útero, pero atraviesa el espacio pelvirrectal superior inferiormente a este ligamento. Así pues, es inexacto situar en el mesometrio el cruce del uréter y la arteria uterina.

2. Ligamentos redondos del útero. Los ligamentos redondos del útero son cordones redondeados que se extienden desde los cuernos del útero hasta las regiones inguinal y púbica. Su longitud alcanza aproximadamente 15 cm. Su espesor disminuye ligeramente desde su origen hasta su terminación y varía entre 3 y 5 mm.

Nacen de la parte anterior del cuerno del útero, un poco inferior y anteriormente a la trompa uterina (fig. 374). Desde ese punto, se dirigen anterior y lateralmente, en sentido inferior a la hoja peritoneal anterior del ligamento ancho del útero, la cual levantan formando un repliegue denominado *pliegue del ligamento redondo del útero* o *aleta anterior del ligamento ancho del útero*. Los ligamentos redondos del útero cruzan de inmediato los vasos y nervios obturadores, aplicados sobre la fascia pélvica, y a continuación los vasos ilíacos externos. Pasan superiormente al asa cóncava superior que describe la arteria epigástrica inferior en su origen, y penetran en el conducto inguinal, el cual recorren en toda su longitud.

En el conducto inguinal, el ligamento redondo del útero está bordeado: anterior y lateralmente por el ramo genital del nervio ilioinguinal, y posteriormente por el ramo

genital del nervio genitofemoral y la arteria cremastérica. El ligamento, así como los vasos y nervios que lo acompañan, están separados del ligamento inguinal por lobulillos. El ligamento emerge del conducto inguinal por su anillo inguinal superficial y se divide enseguida en numerosos fascículos fibrosos que terminan en el tejido celuloadiposo del monte del pubis y del labio mayor de la vulva. El ligamento da origen además a algunos filamentos destinados a las paredes del conducto inguinal.

El ligamento redondo del útero está compuesto por tejido conjuntivo y muscular liso. En el centro del ligamento discurre su arteria principal.

3. Pliegues rectouterinos. Se trata de fascículos conjuntivos y musculares lisos que nacen de la cara posterior del cuello del útero, cerca de sus bordes laterales y en la vecindad inmediata del istmo. Se dirigen superior y posteriormente, contorneando las caras laterales del recto, y terminan en la cara anterior del sacro. Elevan el peritoneo formando un pliegue curvo de concavidad medialmente que limita lateralmente el fondo de saco rectouterino (figs. 374, 380 y 384).

Con el nombre de pliegues rectouterinos se designa a la vez el pliegue seroso y los elementos conjuntivomusculares que lo determinan y sostienen. Estos ligamentos contienen también en su espesor, mezclados con las fibras conjuntivas y musculares lisas, una parte del plexo nervioso hipogástrico inferior, que en realidad constituye, a cada lado, la trama verdaderamente resistente del ligamento.

El pliegue rectouterino de un lado se une con el del lado opuesto posteriormente al cuello del útero por medio de un repliegue transversal denominado *rodete uterino* (de J. L. Petit). En su conjunto, los dos pliegues describen una curva en forma de herradura cuya concavidad posterior abraza la prominencia del recto (fig. 374).

A veces, algunos fascículos se separan de los pliegues rectouterinos y acompañan superior y posteriormente, hacia la base del sacro, a los cordones nerviosos plexiformes que unen el plexo hipogástrico superior con el plexo hipogástrico inferior.

También determinan un relieve del peritoneo, generalmente poco marcado pero distinto del pliegue rectouterino, que se denomina *ligamento uterolumbar.*

4. Ligamento propio del ovario. Se denomina así un fascículo de fibras musculares lisas que nacen del cuerno del útero, un poco inferior y posterior a la trompa uterina. Desde este punto, se dirige lateral y posteriormente, discurriendo posterior al borde inferior del mesosálpinx, y termina en el extremo inferior del mesoovario y del ovario.

■ **MEDIOS DE FIJACIÓN.** Los ligamentos que acabamos de describir desempeñan una función en la estática del útero. Tienen por finalidad fijar este órgano para que mantenga su posición normal cuando se desplaza bajo la presión de los órganos vecinos.

Sin embargo, éstos no son los ligamentos que mantienen el útero en su lugar.

El aparato de sustentación del útero es el periné, que sostiene este órgano por medio de la pared vaginal, sobre la cual se apoya el cuello del útero.

■ **TOPOGRAFÍA GENERAL DEL PERITONEO PELVIANO EN LA MUJER.** El útero y los ligamentos anchos del útero dividen la cavidad pélvica en dos espacios secundarios: uno an-

terior, el *fondo de saco vesicouterino,* y otro posterior, el *fondo de saco rectouterino* (figs. 374 y 384).

Los repliegues que determinan los ligamentos redondos del útero y los pliegues rectouterinos, así como las eminencias formadas por los órganos y vasos subyacentes al peritoneo, subdividen las cavidades pre y retrouterinas en varias regiones o fosas secundarias.

En la cavidad preuterina se encuentran (fig. 374): ❑ *a)* en la línea media, la región vesical, que es cóncava cuando la vejiga urinaria está vacía y convexa cuando está distendida; ❑ *b)* a cada lado de la vejiga urinaria, la región o *fosa paravesical* (Waldeyer), limitada medialmente por el borde lateral de la vejiga urinaria, lateralmente por la abertura superior de la pelvis y posteriormente por el ligamento redondo del útero, y ❑ *c)* posteriormente a la fosa paravesical, la *fosita preovárica,* comprendida entre el ligamento redondo del útero anteriormente, la trompa uterina posteriormente y los vasos ilíacos externos lateralmente.

La *cavidad retrouterina* está dividida en dos pisos por los pliegues rectouterinos (figs. 374 y 389). ❑ El piso inferior es el *fondo de saco rectouterino,* cuya abertura en forma de herradura cóncava posteriormente está limitada por el borde libre y saliente de los pliegues rectouterinos. ❑ El piso superior está dividido por la eminencia que forman la arteria ilíaca interna y el uréter en dos fositas: una, situada anteriormente, es la *fosa ovárica,* cuyos límites ya hemos precisado; la otra, dispuesta inferior y posterior a la anterior, es la *fosita subovárica (de Claudius)* (fig. 389).

■ VASOS Y NERVIOS

a) ARTERIAS. El útero recibe sus vasos de la arteria uterina (figs. 386 y 387).

Después de haber cruzado el uréter, la arteria uterina alcanza el cuello del útero un poco superior a la porción lateral del fórnix de la vagina, y asciende muy sinuosamente por el lado del útero a cierta distancia del cuello, al cual se acerca de inferior a superior, para adosarse luego al borde lateral del cuerpo del útero.

Un poco antes de llegar al cuello, la arteria uterina proporciona: *a)* ramas vesicovaginales para la vejiga urinaria y la vagina, y *b)* una arteria cervicovaginal destinada a la parte inferior del cuello y a la pared anterolateral de la vagina. Da origen enseguida, a lo largo de todo su trayecto yuxtauterino, a numerosas ramas muy flexuosas destinadas al cuello y al cuerpo del útero.

Las ramas del cuello son seis por término medio (Davidsohn). Son largas, es decir, presentan un trayecto extrauterino muy largo debido a las numerosas sinuosidades que describen.

Las ramas del cuerpo, generalmente ocho (Davidsohn), son cortas y penetran desde su origen en el tejido muscular (Farabeuf). Cada una de ellas se divide a su vez en una rama anterior y otra posterior. Entre las ramas del cuerpo, la arteria recurrente del fondo del útero constituye una excepción, ya que nace a cierta distancia del útero, cuando la arteria uterina ya se ha incurvado en el ligamento ancho del útero para alcanzar la extremidad uterina del ovario (Fredet) (fig. 376).

Entre el cuerpo y el cuello existe una zona del útero muy poco vascularizada, ya que las arterias del cuello se comunican muy débilmente con las del cuerpo (Fredet). Asimis-

mo, las arterias de un lado se unen en la línea media con las del lado opuesto por medio de anastomosis poco numerosas y de escaso calibre. No obstante, las arterias superpuestas pueden estar unidas mediante anastomosis que siguen los bordes laterales del útero. Una anastomosis une normalmente la arteria recurrente con la rama subyacente (Fredet).

b) VENAS. Las venas uterinas vierten en los densos plexos uterinos situados a los lados del útero. Estos plexos, anastomosados superiormente con las venas ováricas, vierten en los troncos ilíacos internos por medio de las venas uterinas.

c) VASOS LINFÁTICOS (figs. 377 y 388). Se deben distinguir los vasos linfáticos del cuello y los vasos linfáticos del cuerpo del útero. No obstante, unos comunican con otros por medio de las redes de origen, que son las mismas en toda la pared uterina, por medio de las numerosas anastomosis tronculares de los confines del cuerpo y del cuello uterinos, y por medio de un grueso tronco anastomótico laterouterino que discurre a cada lado del útero, a lo largo y lateralmente a la arteria uterina.

Los *vasos linfáticos del cuello del útero* se dirigen en la mayor parte de los casos hacia los nódulos linfáticos ilíacos externos intermedios y superiores (Cunéo y Marcille, Ca-

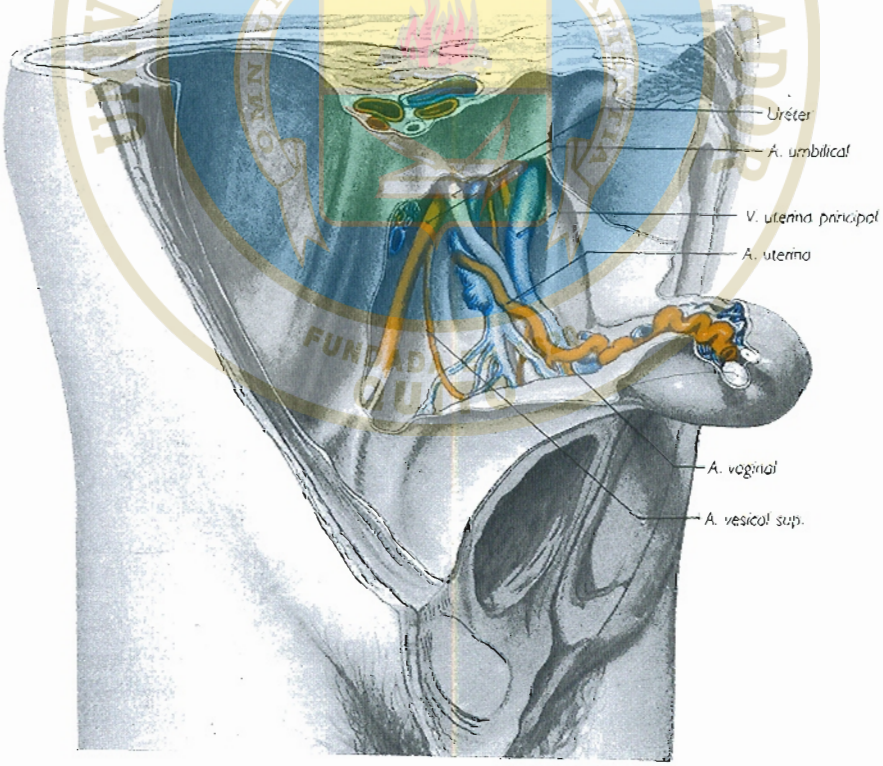

Fig. 387 ▪ Relaciones del uréter y de la arteria uterina con los ligamentos anchos del útero.

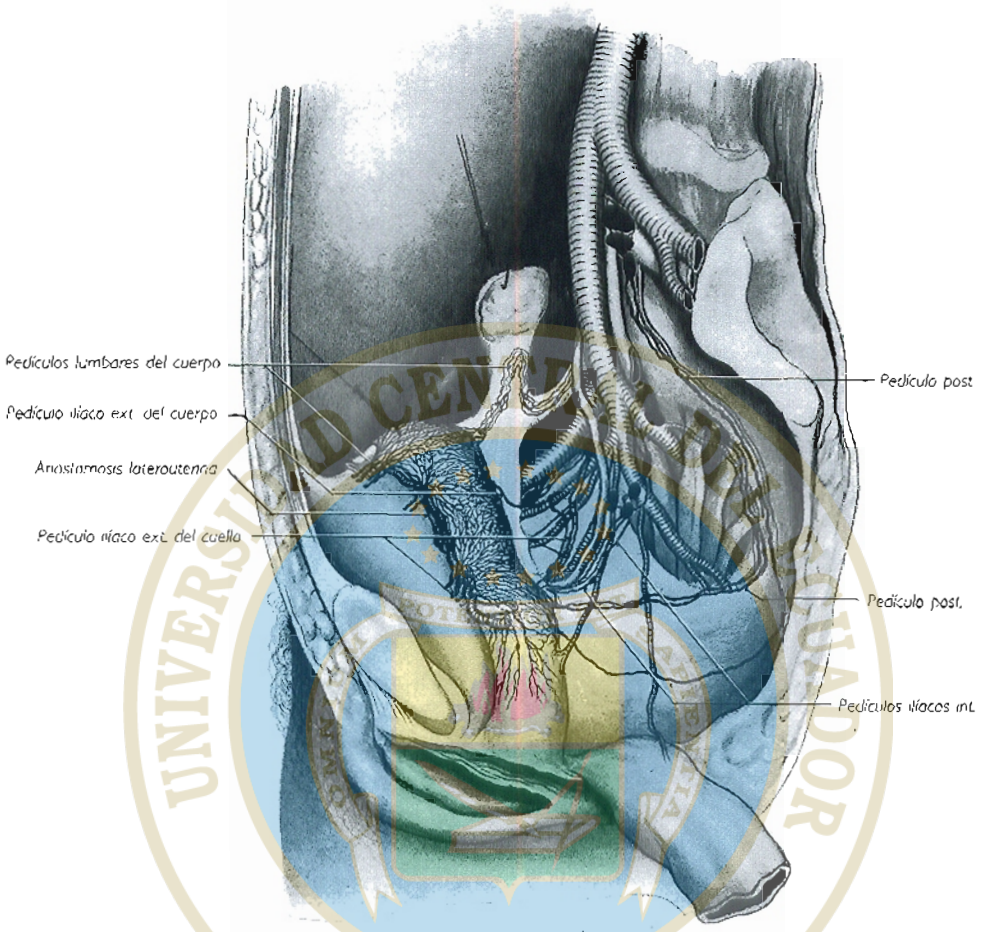

Fig. 388. - Colectores linfáticos del útero. (Según Cuneo y Marcille.)

nella), y a veces también a un nódulo linfático ilíaco común del promontorio (Canella). Se observan a veces también colectores linfáticos inconstantes que se dirigen hacia los nódulos linfáticos ilíacos internos y del promontorio.

Los *vasos linfáticos del cuerpo del útero* drenan en los nódulos linfáticos aórticos laterales, en los nódulos linfáticos preaórticos próximos al origen de la arteria mesentérica inferior, en los nódulos linfáticos ilíacos externos intermedios y, a veces, en los nódulos linfáticos inguinales superiores, superficiales y profundos, por medio de un vaso satélite del ligamento redondo del útero.

d) NERVIOS. El útero está inervado por el plexo uterino. Dicho plexo nace del borde anterior del plexo hipogástrico inferior, discurre en la parte anterosuperior del pliegue rectouterino y aborda el útero a la altura del istmo del útero (Latarjet).

VAGINA

■ **SITUACIÓN Y DIRECCIÓN** (fig. 389). La vagina es un conducto que se extiende desde el cuello del útero hasta la vulva. Está situada en la cavidad pélvica, anterior al recto, posterior a la vejiga urinaria e inferior al útero. Su dirección es oblicua de inferior a anterior, y forma con la horizontal un ángulo de aproximadamente 70°, abierto posteriormente.

La vagina no es del todo rectilínea. Cuando el recto y la vejiga urinaria están vacíos o casi vacíos, describe una ligera curva cóncava posteriormente.

■ **FORMA Y DIMENSIONES.** Si está vacía, la vagina es aplanada de anterior a posterior. Su pared anterior se adosa a la pared posterior en casi toda la longitud del conducto, salvo en los extremos. El extremo superior tiene la forma de una cúpula cuya concavidad corona la porción intravaginal del cuello del útero. El extremo inferior de la vagina está aplanado transversalmente.

En consecuencia, la hendidura que, en un corte horizontal, representa la sección de la cavidad vaginal, es circular a la altura de la porción intravaginal del cuello del útero, anteroposterior en su extremo inferior y transversal en todo el resto de su extensión.

La longitud de la vagina es por término medio de 8 cm. La pared anterior, de 7 cm de longitud, es ligeramente más corta que la pared posterior, que alcanza los 9 cm.

■ **RELACIONES.** En la vagina se deben considerar una cara anterior y otra posterior, dos bordes laterales y dos extremos, uno superior y otro inferior.

1. Cara anterior (fig. 389). Anteriormente a la vagina se encuentran: en sentido superior, la cara posteroinferior de la vejiga urinaria con la porción terminal de los uréteres, y en sentido inferior la uretra.

La vagina está separada de estos órganos por una capa de tejido conjuntivo cuya textura se modifica de superior a inferior. Superiormente, en toda la extensión de la vejiga urinaria, este tejido conjuntivo es laxo o poco denso, lo cual permite separar la vejiga urinaria de la vagina. Sin embargo, dado que la densidad de este tejido aumenta de superior a inferior, el despegamiento se hace más difícil a medida que se acerca a la uretra. Inferiormente y a todo lo largo de este conducto, el tejido conjuntivo interuretrovaginal se vuelve muy denso y constituye una lámina gruesa y muy apretada que une sólidamente un órgano con otro. Esta lámina se denomina *tabique uretrovaginal.*

2. Cara posterior (fig. 389). La cara posterior de la vagina está tapizada superiormente, en una altura de 2 cm aproximadamente, por el peritoneo del fondo de saco rectouterino. La profundidad del fondo de saco está situada entonces a 7 cm del orificio vaginal.

Inferior al peritoneo, la vagina se adosa al recto hasta el plano perineal. Está, sin embargo, separada por una capa de tejido celular bastante laxo, y recorrida por algunas ramificaciones vasculares y nerviosas. Esta delgada capa celular, denominada *tabique rectovaginal,* es la que, según las descripciones tradicionales, estaría atravesada inferiormente por el *músculo rectovaginal.* Se puede a veces distinguir en esta capa celular una *fascia rectovaginal,* resultante de la coalescencia de las dos hojas del fondo de saco peritoneal que desciende originariamente hasta el periné.

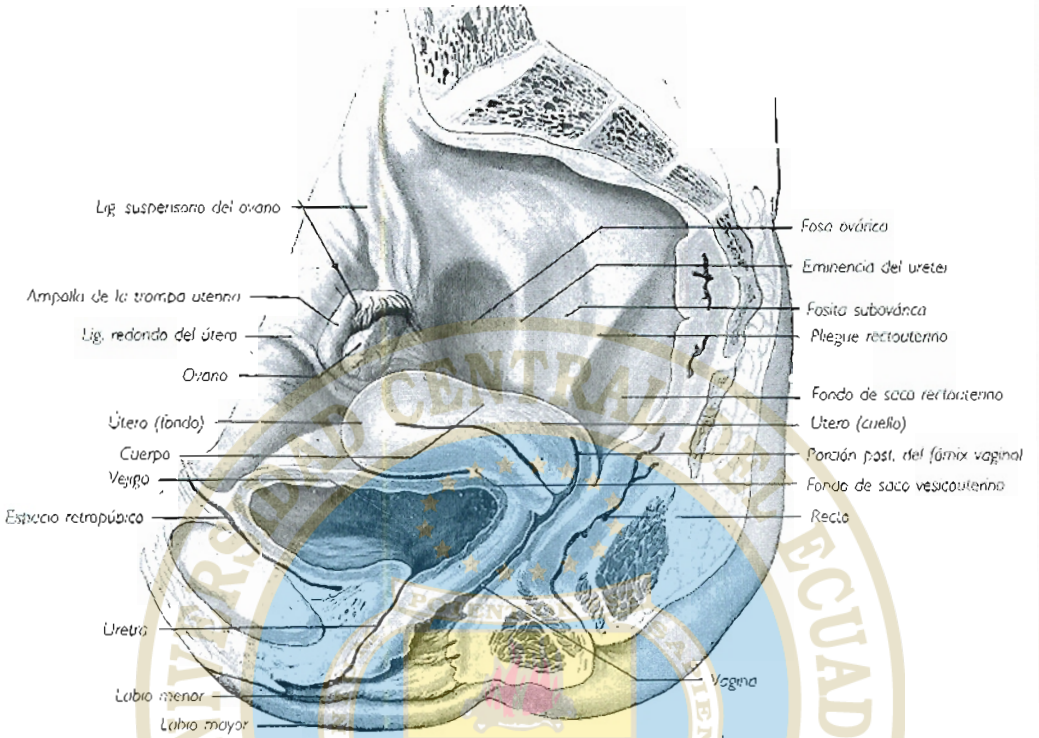

Fig. 389 - Corte sagital medio de la pelvis de la mujer. El ovario y la trompa uterina han sido traccionados anteriormente.

En el límite superior del periné, es decir, 2 o 3 cm superiormente a la piel, la vagina y el conducto anal se separan uno del otro: la vagina continúa su trayecto oblicuo inferior y anteriormente, mientras que el conducto anal se inclina inferior y posteriormente. El *espacio rectovaginal* triangular que limitan está ocupado por el centro del periné y por los músculos que nacen de él (músculos transversos superficial y profundo del periné y esfínter externo del ano).

3. Bordes laterales. En los bordes laterales se distinguen dos partes: una superior, intrápelvica, y otra inferior, perineal.

La *porción intrapélvica* comprende aproximadamente los dos tercios superiores del conducto. Corresponde al tejido fibrocelular del espacio pelvirrectal superior, así como a numerosas ramificaciones arteriales y venosas vaginales que ocupan la parte medial de este espacio. La porción superior del borde lateral de la vagina está también en relación con el uréter. Éste pasa 1,5 cm lateral al fondo de la porción lateral del fórnix de la vagina, y se sitúa en la cara anterior del conducto vaginal, a la altura del orificio del útero (Rieffel).

La *porción perineal* se relaciona sucesivamente de superior a inferior y lateralmente: *a)* con los fascículos mediales del músculo elevador del ano que cruzan la vagina y se

unen a ella por medio de un tejido conjuntivo denso, en el cual se pierde la fascia pélvica; *b)* con el diafragma pélvico y el músculo transverso profundo del periné, y *c)* con el músculo constrictor de la vulva, el bulbo del vestíbulo y la glándula vestibular mayor (fig. 391; v. estos órganos).

4. Extremo superior. El extremo superior de la vagina, inserto en el cuello del útero, se ensancha en forma de cúpula que se apoya directamente sobre la porción intravaginal del cuello del útero.

Hemos señalado anteriormente que la línea de inserción de la vagina en el cuello del útero es oblicua inferior y anteriormente, de modo que el fórnix de la vagina, circular, comprendido entre la pared vaginal y la porción intravaginal del cuello aumenta en profundidad de anterior a posterior. La porción anterior del fórnix vaginal se reduce a una ligera depresión transversal, mientras que la porción posterior mide unos 2 cm de profundidad.

5. Extremo inferior. La vagina se abre en el fondo del vestíbulo de la vagina. Este orificio es estrecho en la mujer virgen y está cerrado por un repliegue mucoso denominado *himen* (fig. 390).

El *himen* es una membrana de espesor y forma variables, que se inserta en el borde mismo del orificio vaginal. Lo más común es que sea semilunar. En este caso, el borde cóncavo y libre de la membrana se orienta anteriormente. Sin embargo, el himen puede ser anular o bien labiado, es decir, dividido en dos labios laterales. A veces el himen cierra por completo el orificio vaginal.

Independientemente de su forma, el himen presenta: *a)* una cara superior o vaginal, irregular y en continuidad con la superficie de la vagina; *b)* una cara inferior o vulvar, lisa y separada lateralmente de los labios menores por un surco curvo denominado *surco ninfohimeneal,* y *c)* un borde libre habitualmente unido y liso, pero que puede ser irregular, dentado o franjeado.

En el primer coito, el himen se desgarra y los colgajos cicatriciales se denominan *lobulillos himeneales.*

Durante el parto, los desgarros son más profundos y los lobulillos himeneales son sustituidos por unos tubérculos irregulares denominados *carúnculas himeneales.*

El borde anterior del orificio vaginal presenta habitualmente una eminencia, la *carina uretral de la vagina,* que se extiende hasta el orificio de la uretra.

A veces esta carina se halla apenas marcada. Representa el extremo inferior de la columna rugosa anterior de la vagina que procederemos a describir.

CONFIGURACIÓN INTERNA. En la superficie interna de la vagina existen pliegues transversales que son engrosamientos de la mucosa. Estos pliegues, denominados también *rugosidades de la vagina* o *pliegues de la vagina,* están especialmente desarrollados en los dos tercios inferiores de ésta. Se atenúan o incluso desaparecen cerca del extremo superior del conducto.

Se encuentra también en cada una de las paredes anterior y posterior de la vagina una eminencia longitudinal media y ancha, que se extiende solamente en la mitad inferior de dichas paredes. Se trata de las *columnas rugosas,* que están enteramente cu-

biertas por las crestas transversales. Las columnas rugosas no son exactamente medias, de tal modo que, cuando las paredes se aplican una contra otra, las columnas se yuxtaponen pero no se superponen.

La columna rugosa anterior está habitualmente más desarrollada que la columna rugosa posterior. Comienza en el borde anterior del orificio vaginal por la carina uretral de la vagina y termina bifurcándose a la altura del cuello de la vejiga urinaria. Las dos ramas de bifurcación se separan una de otra de inferior a superior y de medial a lateral, atenuándose de forma gradual. Limitan con un pliegue transversal, situado un poco inferior al extremo inferior del cuello uterino, un espacio triangular, el *triángulo vaginal (de Pawlick),* cuya superficie se corresponde con la porción de la superficie vesical denominada trígono vesical.

■ **ESTRUCTURA.** La pared vaginal está constituida por tres capas: ❑ *a)* una capa externa conjuntiva; ❑ *b)* una capa media de musculatura lisa, formada principalmente por fibras longitudinales superficiales y fibras circulares profundas, y ❑ *c)* una capa interna mucosa, estrechamente adherida a la capa muscular.

■ **VASOS Y NERVIOS.** Las *arterias de la vagina* son, a cada lado: ❑ *a)* superiormente, las ramas vaginales de las arterias uterina y de la rama cervicovaginal, así como la primera arteria del cuello uterino; ❑ *b)* en la parte media del conducto, la arteria vaginal, que irriga aproximadamente la mitad o los dos tercios inferiores de la vagina, y ❑ *c)* la arteria rectal media, que proporciona también algunas ramas a la pared posterior de la vagina. Estas diferentes arterias se anastomosan entre sí y con las del lado opuesto. Dichas anastomosis forman posteriormente la arteria ácigos de la vagina, que se extiende desde un extremo al otro del conducto.

Las *venas de la vagina* forman a los lados de la vagina el *plexo venoso vaginal,* anastomosado superiormente con el plexo venoso uterino, anteriormente con el plexo venoso vesical, inferiormente con las venas pudendas internas por medio de las venas del bulbo del vestíbulo, y posteriormente con el plexo venoso rectal. Las venas vaginales en parte vierten directamente en la vena ilíaca interna o bien en uno de sus afluentes.

Los *vasos linfáticos de la vagina* siguen: unos a la arteria uterina y otros a la arteria vaginal. Los primeros son tributarios de los nódulos linfáticos ilíacos externos, y los segundos de los nódulos linfáticos ilíacos internos y, a veces, también de los nódulos linfáticos ilíacos comunes del promontorio.

Los *nervios de la vagina* proceden del plexo hipogástrico inferior.

VULVA O GENITALES EXTERNOS FEMENINOS

Se designa con el nombre de vulva el conjunto de órganos genitales externos de la mujer.

■ **CONFIGURACIÓN GENERAL** (fig. 390). La vulva está ocupada en su parte central por una depresión media en cuyo fondo se abren la uretra y la vagina. Esta depresión es el *vestíbulo de la vagina;* está limitada a cada lado por dos anchos repliegues cutáneos yuxtapuestos: el *labio mayor de la vulva* lateralmente y el *labio menor de la vulva* medialmente.

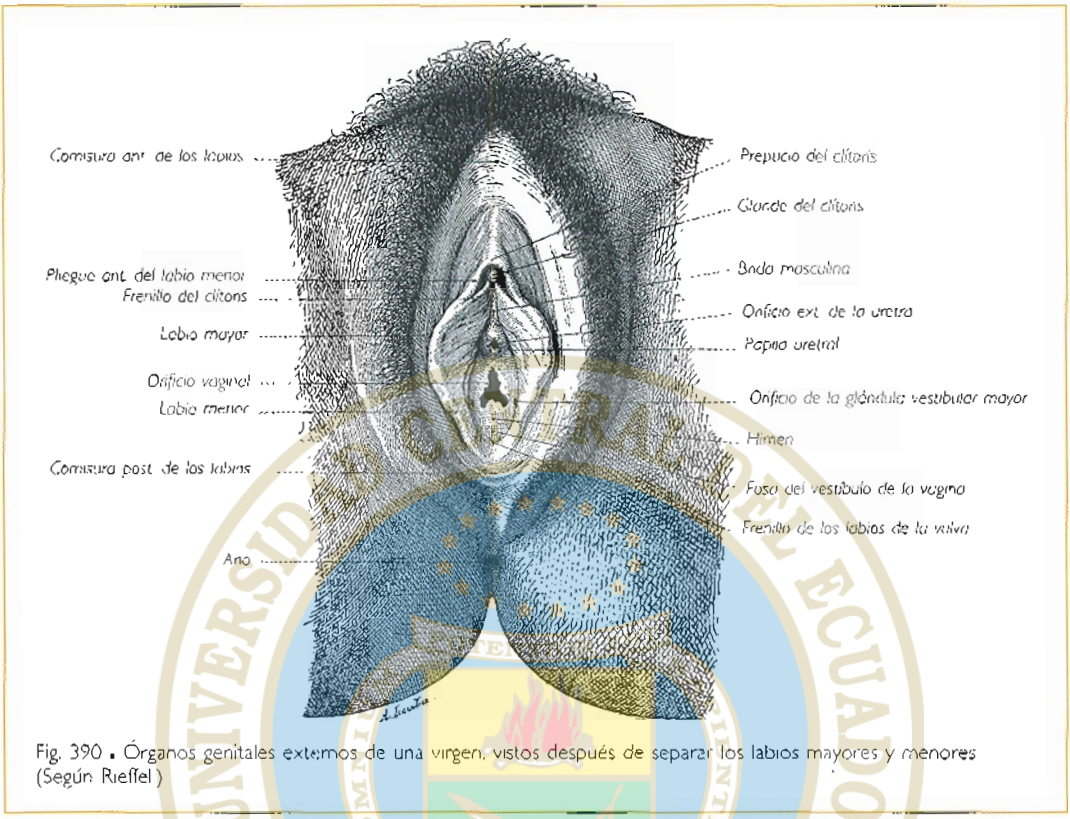

Fig. 390. Órganos genitales externos de una virgen, vistos después de separar los labios mayores y menores (Según Rieffel.)

Los labios mayores de la vulva se pierden anteriormente en una eminencia media denominada *monte del pubis*.

Los labios menores de la vulva se unen en su extremo anterior a un órgano eréctil medio, denominado *clítoris*.

El clítoris está formado por la unión de dos cuerpos eréctiles conocidos como cuerpos cavernosos del clítoris. Otros dos órganos eréctiles, los bulbos del vestíbulo, se sitúan en el fondo del vestíbulo de la vagina, a ambos lados del orificio vaginal.

Por último, existen dos glándulas anexas a la vulva, que reciben el nombre de *glándulas vestibulares mayores* (de Bartolino).

A. Labios mayores de la vulva

Los labios mayores de la vulva son dos grandes repliegues cutáneos, alargados de anterior a posterior y aplanados de lateral a medial, que miden aproximadamente 8 cm de longitud y 1,5 cm de altura. Su espesor es mayor superior que inferiormente, es decir, en el borde adherente más que en el borde libre, de tal modo que su corte transversal es triangular (fig. 391).

CONFIGURACIÓN Y RELACIONES. Se distinguen en ellos dos caras, dos bordes y dos extremos. La *cara lateral* está cubierta de pelos y separada del muslo por el surco

genitofemoral. ❑ La *cara medial* es lisa y rosada, se relaciona con el labio menor de la vulva y limita con éste un profundo *surco labial* o *surco interlabial*. ❑ El *borde superior* es adherente y cubre las ramas isquiopubianas anteriormente y la región urogenital posteriormente. ❑ El *borde inferior* es libre y redondeado, y está cubierto de pelos. ❑ El *extremo anterior* se confunde con el monte del pubis. ❑ El *extremo posterior* se pierde en los tegumentos del periné, o bien se une en la línea media con el del lado opuesto, formando la *comisura posterior de los labios* (fig. 390).

■ **ESTRUCTURA.** Los labios mayores de la vulva están compuestos por cinco capas superpuestas:

1. La piel.
2. Una *capa de fibras musculares lisas* que forman el *dartos de los labios mayores*. Estas fibras, aplicadas a la dermis de la piel, se dirigen en todos los sentidos. El dartos sólo es claramente visible en la cara lateral y en el borde libre de los labios mayores de la vulva.
3. Un *panículo adiposo subcutáneo*.
4. Una *membrana fibroelástica* que se inserta en la pared abdominal y en las ramas isquiopubianas y que tiene continuidad medialmente con el ligamento suspensorio del clítoris. Forma un saco cuya abertura corresponde al anillo inguinal superficial. La membrana elástica es probablemente homóloga a la fascia espermática externa del escroto.
5. El *cuerpo adiposo* es una formación oblonga y bien delimitada, en forma de almendra o de gajo de naranja; está muy vascularizado por las grandes venas, que lo convierten en un órgano semieréctil. Rodeado por su envoltura celuloelástica, el cuerpo adiposo se fija a la raíz de los muslos, cuyos movimientos sigue (Delmas y Lassau).

B. Monte del pubis

El *monte del pubis (monte de Venus)* es una eminencia media y ancha, situada anterior a la vulva. Esta eminencia tiene continuidad posterior e inferiormente con los labios mayores de la vulva, mientras que superiormente se pierde en la parte inferior de la pared abdominal. Está bordeada a cada lado por el pliegue de la ingle.

La eminencia del monte del pubis se debe a que la piel está revestida por una gruesa capa de tejido adiposo que se halla atravesada por fascículos procedentes del ligamento suspensorio del clítoris, de la membrana fibroelástica de los labios mayores de la vulva y del ligamento redondo del útero.

C. Labios menores de la vulva

Los labios menores de la vulva (ninfas) son dos pliegues cutáneos de apariencia mucosa situados medialmente a los labios mayores de la vulva. Miden por término medio 3 cm de longitud y 1 o 1,5 cm de altura. Su espesor aumenta desde su borde libre hacia el borde adherente, donde alcanza 0,5 cm.

■ **CONFIGURACIÓN Y RELACIONES.** Los labios menores de la vulva presentan, al igual que los labios mayores de la vulva, dos caras, dos bordes y dos extremos (fig. 390). ❑ La *cara lateral* es lisa y está separada del labio mayor de la vulva por el surco labial. ❑ La *cara medial* forma la pared lateral del vestíbulo de la vagina. ❑ El *borde superior* es adheren-

te y corresponde al bulbo del vestíbulo. ❑ El *borde inferior* es libre, delgado, irregular y dentado. ❑ El *extremo anterior* está dividido en dos pliegues secundarios: uno anterior, que presenta continuidad por la cara dorsal del clítoris con el del lado opuesto y forma con él el *prepucio del clítoris;* ❑ y otro posterior, que se inserta con el del lado opuesto en la cara inferior del clítoris, donde constituye el *frenillo del clítoris.* ❑ El *extremo posterior* es más estrecho que el anterior, y se une al extremo posterior del labio menor opuesto. De su unión resulta un repliegue denominado *frenillo de los labios menores* o *frenillo de los labios de la vulva.*

■ **ESTRUCTURA.** Los labios menores de la vulva están constituidos por un repliegue cutáneo que contiene en su espesor tejido conjuntivo y elástico. Son ricos en glándulas sebáceas.

D. Clítoris

El clítoris es un órgano eréctil formado por los cuerpos cavernosos del clítoris y sus envolturas.

■ **CUERPOS CAVERNOSOS DEL CLÍTORIS.** Son análogos a los del pene, los cuales reproducen a pequeña escala. Al igual que éstos, se insertan en el borde inferior de las ra-



Fig. 391 ▪ Corte frontal del periné anterior en la mujer.

mas isquiopubianas. Su inserción no se extiende posteriormente más allá de la mitad de dichas ramas. Están recubiertos medialmente por los músculos isquiocavernosos.

Desde su origen, los cuerpos cavernosos del clítoris se extienden anterior, superior y medialmente hasta llegar a la parte anterior del extremo inferior de la sínfisis del pubis, donde se unen en la línea media para formar el *cuerpo del clítoris*.

El cuerpo del clítoris continúa luego la dirección de los cuerpos cavernosos y se dirige anterior y superiormente, pero pronto cambia de dirección para orientarse inferior y posteriormente. El codo así formado se denomina *rodilla del clítoris*. El ángulo abierto inferiormente formado por el cuerpo del clítoris está ocupado por una red venosa, el *plexo venoso intermedio (de Kobelt)*.

El cuerpo del clítoris disminuye de volumen a medida que se separa de su origen y termina por medio de un extremo cónico de vértice redondeado, denominado *glande del clítoris*.

Los cuerpos cavernosos y el glande del clítoris presentan una estructura idéntica a la de los cuerpos cavernosos y el glande del pene.

ENVOLTURAS DEL CLÍTORIS

a) PIEL. El clítoris está recubierto por el tegumento de la vulva, que forma en las caras superior y laterales del órgano un repliegue, denominado prepucio del clítoris. Se ha señalado anteriormente que este repliegue se continúa posteriormente con los labios menores de la vulva.

La cara inferior del clítoris presenta un canal cuyos bordes permiten la inserción de los pliegues de los labios menores de la vulva, que constituyen el frenillo del clítoris. El canal inferior del clítoris tiene continuidad posteriormente con la brida masculina.

b) CAPA CELULAR. La piel del cuerpo del clítoris está tapizada por una delgada capa de tejido celular.

c) FASCIA DEL CLÍTORIS. Profundamente a la capa celular, se encuentra una lámina fibroelástica denominada *fascia del clítoris*. La fascia del clítoris forma alrededor del órgano eréctil del cuerpo del clítoris una vaina semejante a la que la fascia del pene forma alrededor de los órganos eréctiles del pene. La fascia del clítoris separa los vasos y nervios subcutáneos de los vasos y nervios profundos del clítoris.

LIGAMENTO SUSPENSORIO DEL CLÍTORIS. Al clítoris se une un ligamento suspensorio semejante al del pene. Los elementos fibroelásticos que lo componen descienden desde la línea alba y la sínfisis del pubis para terminar en la fascia del clítoris. Algunos fascículos forman una cincha sobre la cual descansa el pilar del clítoris.

E. Bulbos del vestíbulo

Se denominan *bulbos del vestíbulo* dos órganos eréctiles anexos a la vulva situados a ambos lados de los orificios vaginal y externo de la uretra. Corresponden al bulbo y los cuerpos esponjosos del pene del hombre, pero en la mujer el bulbo del vestíbulo está dividido en dos partes, separadas una de otra en la línea media por los orificios externo de la uretra y vaginal, así como por el vestíbulo de la vagina.

Su longitud, cuando están ingurgitados de sangre, es por término medio de 3,5 cm, su altura de 1,5 cm y su anchura de 1 cm.

■ **CONFIGURACIÓN Y RELACIONES.** Los bulbos del vestíbulo inyectados presentan la forma de un ovoide ligeramente aplanado de lateral a medial y cuyo extremo grueso se orienta posteriormente (figs. 392 y 402).

Se describen en ellos dos caras (una lateral y otra media), dos bordes (uno superior y otro inferior) y dos extremos (uno posterior y otro anterior).

❑ La *cara medial* es contigua posteriormente a la glándula vestibular mayor. Está cubierta, al igual que la glándula, por el músculo constrictor de la vulva, y se corresponde por medio de dicho músculo con el extremo inferior de la uretra, el de la vagina y, por último, el revestimiento mucocutáneo del vestíbulo de la vagina, a lo largo del borde adherente de los labios menores de la vulva (fig. 391). ❑ La *cara lateral* es convexa y está cubierta por el músculo bulboesponjoso, que separa el bulbo del vestíbulo



Fig. 392 ▪ Clítoris, bulbo del vestíbulo y glándula vestibular mayor. (Según Kobelt.)

del triángulo urogenital (fig. 391). ❑ El *borde superior* se relaciona con el plano medio del periné y en particular con la membrana perineal, que se fija a él (fig. 391). ❑ El *borde inferior* recorre el borde adherente de los labios menores de la vulva. ❑ El *extremo posterior* es abultado y termina casi a la altura de la parte media del orificio vaginal (fig. 402). ❑ El *extremo anterior,* por último, se estrecha y se comunica con el bulbo del vestíbulo del lado opuesto y con las venas del clítoris por medio del plexo venoso intermedio. Kobelt denomina con ese nombre un plexo venoso situado en la rodilla del clítoris, anterior y lateralmente al orificio externo de la uretra.

F. Glándulas vestibulares mayores

Las glándulas vestibulares mayores (de Bartolino) están situadas lateralmente a la mitad posterior del orificio vaginal (figs. 392 y 402).

Son alargadas de anterior a posterior y aplanadas transversalmente.

Su volumen es muy variable. Las glándulas vestibulares mayores son pequeñas en la pubertad; a partir de entonces aumentan rápidamente de volumen, para disminuir después de la menopausia.

Durante el período de actividad sexual, las glándulas vestibulares mayores miden por término medio de 10 a 15 mm de longitud, 8 mm de altura y 5 mm de espesor.

RELACIONES (figs. 391 y 392). La *cara medial* está cubierta por el músculo constrictor de la vulva. Medialmente a este músculo se encuentra la pared vaginal. ❑ La *cara lateral* se adosa anteriormente al bulbo del vestíbulo y posteriormente al músculo bulboesponjoso. ❑ El *borde superior* se relaciona con el diafragma pélvico y con el músculo transverso profundo del periné. ❑ El *borde inferior* se sitúa superior a los labios menores de la vulva. ❑ El *extremo posterior* se corresponde con los músculos transversos profundo y superficial del periné. ❑ El *extremo anterior* está adosado al bulbo del vestíbulo, al que comprime, y se detiene un poco posterior a la mitad del orificio vaginal o frente a la parte posterior de este orificio, a 2 cm del isquion (Lieffring) (para relaciones, v. fig. 402).

Según Laux y Passebois, la glándula está incluida en el músculo constrictor de la vulva, que se divide en dos láminas musculares, una medial y otra lateral.

CONDUCTO EXCRETOR. Con una longitud de aproximadamente 1 cm y una anchura de 2 mm, el conducto excretor emerge de la cara medial de la glándula vestibular mayor para dirigirse oblicuamente en sentido anterior y medial, y abrirse en el surco ninfohimeneal, un poco posterior a su parte media.

G. Vestíbulo de la vagina

El vestíbulo de la vagina es la depresión vulvar limitada: lateralmente por la cara medial de los labios menores de la vulva, anteriormente por el clítoris y posteriormente por el frenillo de los labios de la vulva (fig. 390).

El *fondo del vestíbulo* o *techo del vestíbulo* está separado de los labios menores de la vulva por el *surco vestibular* (Jayle), que se denomina *surco ninfohimeneal* a lo largo de los bordes laterales del himen. En este último surco se abren los conductos excretores de las glándulas vestibulares mayores.

El techo del vestíbulo está en gran parte ocupado por los orificios externo de la uretra y vaginal.

Posterior al orificio vaginal, entre éste y la comisura posterior de los labios, se encuentra una depresión denominada *fosa del vestíbulo de la vagina.*

Anteriormente al orificio externo de la uretra y de la papila uretral, el vestíbulo de la vagina presenta una superficie triangular cuyo vértice coincide con el clítoris y la base con la papila uretral. Este triángulo está recorrido, en toda la línea media y de posterior a anterior, desde el orificio externo de la uretra hasta la cara inferior del clítoris, por una «cintilla limitada por dos bordes ligeramente cóncavos lateralmente» (Pozzi), muy obvia en las mujeres jóvenes y vírgenes, pero que se atenúa en las mujeres no vírgenes y llega a desaparecer en las multíparas.

Pozzi compara esta formación, que ha denominado *brida masculina,* «con la gruesa brida que en la malformación denominada *hipospadias perineoescrotal* une, en el hombre, el glande imperforado con el orificio externo de la uretra anormal. En ambos casos, esta brida es el vestigio de la porción peneana de la uretra, cuya formación ha abortado».

H. Vasos y nervios de la vulva

a) ARTERIAS (fig. 393). Las arterias de la vulva proceden de las arterias pudendas externas, ramas de la arteria femoral y, sobre todo, de la arteria pudenda interna, rama de la arteria ilíaca interna.

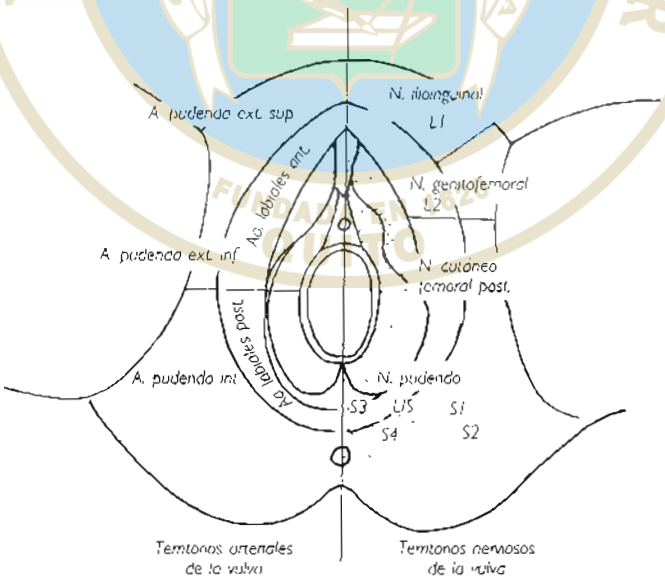

Fig. 393 . Esquema de los territorios arteriales y nerviosos de la vulva y de las regiones vecinas. En punteado, el territorio inervado por el nervio pudendo.

Las arterias del monte del pubis y de la parte anterior de los labios mayores y menores de la vulva son aportadas por las arterias pudendas externas. Los labios mayores de la vulva reciben también anteriormente las ramificaciones terminales de la arteria del ligamento redondo.

Las arterias de la parte posterior de los labios mayores y menores de la vulva proceden de la arteria perineal, rama de la arteria pudenda interna.

El *clítoris* y su prepucio reciben las arterias cavernosas y las arterias dorsales del clítoris, que se comportan de la misma manera que las arterias cavernosas y dorsales del pene.

El *bulbo del vestíbulo* está irrigado por las arterias del bulbo del vestíbulo y uretral, que en la mujer forman el plexo venoso intermedio.

La glándula vestibular mayor recibe también ramas de las arterias del bulbo del vestíbulo y perineal.

b) VENAS. Las venas del monte del pubis y de los labios mayores y menores de la vulva se dirigen a las venas pudendas externas anteriormente y a las venas perineales superficiales, y por medio de éstas a las venas pudendas internas, posteriormente. ❑ Las de los labios menores de la vulva drenan en las venas del bulbo del vestíbulo y del plexo venoso intermedio.

Las *venas del clítoris* drenan en las venas superficiales y profundas del clítoris que discurren por la cara dorsal del clítoris, las primeras superficiales y las segundas profundas a la fascia del clítoris.

Pueden distinguirse una o dos venas dorsales superficiales del clítoris principales (una derecha y otra izquierda), que se dirigen a la vena safena mayor correspondiente.

La vena dorsal profunda del clítoris es análoga a la del pene y termina en el plexo venoso vaginal.

Las venas del *bulbo del vestíbulo,* de la *glándula vestibular mayor* y del *plexo venoso intermedio* drenan a cada lado en la vena pudenda interna.

c) VASOS LINFÁTICOS. Los vasos linfáticos de la vulva terminan en los nódulos linfáticos inguinales superficiales (principalmente, en los superomediales). Es común que los vasos linfáticos originados de una de las mitades de la vulva desemboquen en los nódulos linfáticos del lado opuesto.

Los vasos linfáticos de las glándulas vestibulares mayores también se dirigen, según Bruhns, a los nódulos linfáticos inguinales superficiales, en particular a los nódulos linfáticos superomediales.

De los diferentes órganos de la vulva, sólo el glande del clítoris posee un territorio linfático particular. Al igual que los vasos linfáticos del glande peneano, ciertos vasos linfáticos del glande del clítoris drenan en los nódulos linfáticos inguinales profundos, mientras que otros se dirigen a los nódulos linfáticos ilíacos externos después de haber atravesado el conducto femoral o el conducto inguinal (Cunéo y Marcille).

Hemos observado un vaso linfático nacido del clítoris dirigirse directamente a un nódulo linfático ilíaco interno pasando inferiormente a la sínfisis del pubis.

d) NERVIOS (fig. 393). Los nervios del monte del pubis y de la parte anterior de los labios mayores de la vulva proceden de los ramos genitales de los nervios ilioinguinal y genitofemoral. ❑ La parte posterior de los labios mayores de la vulva está inervada por el ramo

perineal lateral y por el ramo superficial del nervio perineal, ramo del nervio pudendo. ❑ Los labios menores de la vulva reciben sus nervios de los ramos superficial y profundo del nervio perineal. ❑ Además, el ramo profundo de este nervio inerva el bulbo del vestíbulo. ❑ Los nervios dorsales del clítoris inervan este órgano. ❑ Los nervios vasomotores proceden de los plexos simpáticos que acompañan a las arterias que irrigan las glándulas vestibulares mayores y los bulbos del vestíbulo. Los de los cuerpos cavernosos se originan en el nervio cavernoso del clítoris, que procede del plexo hipogástrico inferior.

PERINÉ

El periné o suelo de la pelvis es el conjunto de partes blandas que cierran inferiormente la cavidad pélvica.

Tiene por límites un marco osteofibroso de forma romboidal, constituido anteriormente por el borde inferior de la sínfisis del pubis y por las ramas isquiopubianas, y posteriormente por el vértice del cóccix y los ligamentos sacrotuberosos.

Una línea transversal trazada desde una tuberosidad isquiática hasta la otra divide el periné en dos segmentos triangulares, uno posterior y otro anterior. ❑ El *triángulo posterior,* atravesado por el conducto anal, es la *región anal* (triángulo anal). ❑ El *triángulo anterior,* atravesado por la uretra en el hombre, y por la uretra y la vagina en la mujer, es la *región urogenital* (triángulo urogenital).

A los diferentes conductos que atraviesan el periné se anexan los músculos y las fascias.

I. PERINÉ MASCULINO

Describiremos a continuación los músculos y las fascias del periné, y mostraremos de qué manera las formaciones musculofasciales se agrupan para constituir los diferentes planos del periné, y cómo los vasos y los nervios se reparten en éstos.

MÚSCULOS

Los músculos se disponen en tres planos: profundo, medio y superficial.

El *plano profundo* está constituido por los músculos elevador del ano y coccígeo.

El *plano medio* o *plano urogenital* comprende dos músculos: transverso profundo del periné y esfínter externo de la uretra.

El *plano superficial* comprende cuatro músculos: esfínter externo del ano, transverso superficial del periné, isquiocavernoso y bulboesponjoso.

A. Plano profundo

Los músculos elevadores del ano y coccígeos forman un tabique cóncavo superiormente, que se extiende entre las paredes de la pelvis y recibe el nombre de *diafragma*

pélvico. Este diafragma presenta en la línea media un gran orificio alargado de anterior a posterior, desde el pubis hasta el recto, para permitir el paso de la uretra y de los vasos y nervios del pene.

1. Músculo elevador del ano. El músculo elevador del ano está compuesto por dos porciones: una lateral o esfinteriana y otra medial o elevadora (figs. 394 y 396).
a) PORCIÓN LATERAL O PORCIÓN ESFINTERIANA O PORCIÓN ILIOCOCCÍGEA (fig. 394). Esta parte del músculo elevador del ano se inserta: ❑ *a)* en la cara posterior del pubis siguiendo una línea oblicua superior y lateral, que comienza 0,5 cm aproximadamente superior y lateral al extremo inferior de la sínfisis del pubis y termina a esta altura o un poco inferior al orificio profundo del conducto obturador; ❑ *b)* en la fascia obturatriz, siguiendo una línea curva ligeramente cóncava superior y posterior que se extiende desde el orificio profundo del conducto obturador o de sus proximidades hasta la cara medial de la espina ciática, y ❑ *c)* en la cara medial de dicha espina. ❑ Cuando la inserción del músculo elevador del ano llega al orificio del conducto obturador, el músculo se fija también en el arco fibroso que limita inferiormente dicho orificio.

La fascia obturatriz presenta, a lo largo de la inserción de las fibras del músculo elevador del ano, un engrosamiento ancho, curvo y cóncavo superior y posteriormente denominado *arco tendinoso del músculo elevador del ano.*

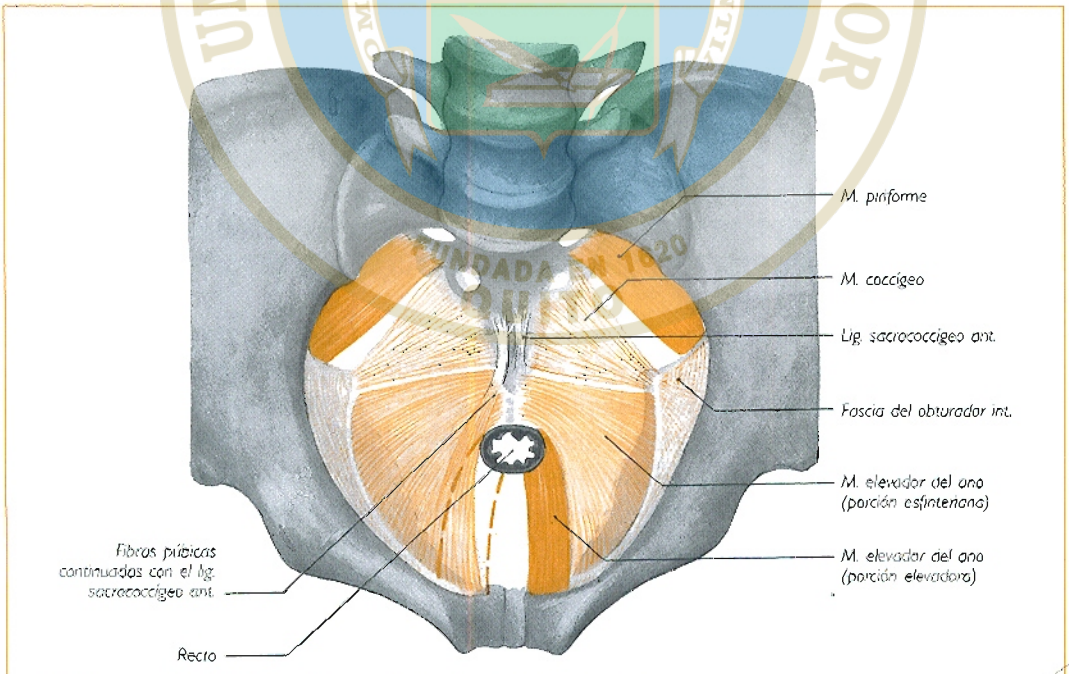

Fig. 394 ▪ Músculos del plano profundo del periné: músculos elevador del ano y coccígeo (semiesquemático).

Sin embargo, la inserción del músculo elevador del ano en el arco tendinoso de este músculo es una falsa inserción. En realidad, las fibras tendinosas del músculo elevador del ano se confunden a partir de ese punto con la fascia obturatriz y ascienden con ella hasta su inserción en el hueso coxal, es decir, hasta las proximidades de la línea arqueada del hueso ilíaco.

Un tanto inferiormente al arco tendinoso del músculo elevador del ano, la fascia que cubre este músculo presenta también un engrosamiento que se extiende desde el extremo medial de la inserción púbica del músculo elevador del ano hasta la cara medial de la espina ciática. Este engrosamiento, que es ligeramente arqueado y cóncavo en sentido superior, se denomina *arco tendinoso de la fascia pélvica.*

Tan sólo los extremos de este último arco sirven de inserción a algunas fibras del músculo elevador del ano. En el resto de su extensión, el arco mencionado se halla exento de toda inserción muscular: las fibras musculares pasan inferiormente a él para fijarse más superiormente en el arco tendinoso del músculo elevador del ano.

Desde su origen, los fascículos de la porción esfinteriana del músculo elevador del ano se dirigen oblicuamente en sentido medial, inferior y posterior. Sin embargo, su dirección es tanto más anteroposterior cuanto más cercana al pubis se halla su inserción. Terminan posteriormente en los bordes laterales de las dos últimas vértebras del cóccix y, principalmente, en el ligamento anococcígeo, que está formado en parte por el entrecruzamiento de las fibras esfinterianas del músculo elevador del ano. Algunas fibras de origen púbico se extienden hasta la cara anterior del cóccix, donde presentan continuidad con el ligamento sacrococcígeo anterior del mismo lado.

A lo largo de su trayecto, las fibras más mediales de la porción esfinteriana del músculo elevador del ano están separadas de la próstata y del recto por la porción elevadora.

b) PORCIÓN ELEVADORA O PORCIÓN MEDIAL O PORCIÓN PUBOCOCCÍGEA (figs. 394 y 395). La porción elevadora del músculo elevador del ano es mucho más estrecha que la precedente, y se inserta anteriormente en el pubis, superior, medial e inferiormente a los fascículos más mediales de la porción esfinteriana. Algunas fibras nacen del ligamento puboprostático.

Desde ese punto, las fibras se dirigen posteriormente. En este trayecto, se sitúan principalmente mediales a la porción esfinteriana, pero recubren ligeramente la parte medial de su cara superior. Cruzan la próstata, de la cual están separadas por la fascia prostática, y terminan en las paredes anterior y lateral del recto. ❑ Las fibras superiores o profundas inmediatamente subyacentes a la fascia pélvica se insertan, junto con las fibras longitudinales del recto, en un tejido tendinoso comprendido entre la pared rectal y el borde medial del músculo elevador del ano (Laimer). Este tejido tendinoso se presenta a los lados del recto en forma de arcos cóncavos medialmente (arcos tendinosos de Laimer). ❑ Las fibras inferiores descienden junto con otras fibras longitudinales del recto por la pared del conducto anal, y se extienden hasta la piel del ano. Unas pasan a través del esfínter interno del ano; ❑ otras alcanzan los tegumentos, descendiendo entre los esfínteres interno y externo del ano; ❑ otras, por último, se insi-

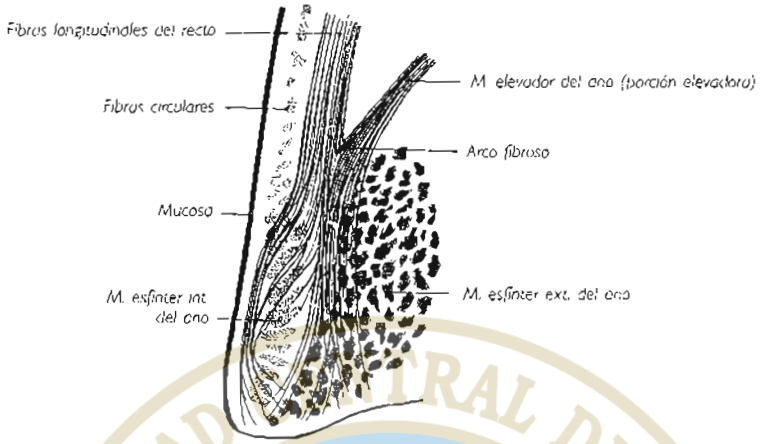

Fig. 395 ▪ Figura que muestra la terminación en la región anal de las fibras longitudinales del recto y de la porción elevadora del músculo elevador del ano

núan entre los dos fascículos del esfínter externo del ano (Jonnesco). Sin embargo, las fibras anteriores relacionadas con el centro del periné no atraviesan el esfínter interno ni el esfínter externo del ano (Gil Vernet).

Los dos músculos elevadores del ano circunscriben entre sí, en la línea media y anteriormente al recto, una amplia abertura denominada *hiato urogenital*.

c) ACCIÓN. Los fascículos de la porción esfinteriana comprimen el recto de lateral a medial. Además, acercan su pared posterior a su pared anterior, ya que su contracción acorta la cincha (cóncava anteriormente) formada por la porción esfinteriana de los dos músculos elevadores del ano. Son, pues, constrictores del recto.

La porción elevadora desplaza el conducto anal superior y anteriormente, y tiende asimismo a dilatar este conducto por la tracción que ejerce sobre sus paredes anterior y laterales.

2. Músculo isquiococcígeo o músculo coccígeo. El músculo coccígeo es una lámina triangular situada posterior al músculo elevador del ano y que se extiende desde la espina ciática hasta el borde lateral del sacro y del cóccix (figs. 394 y 396).

a) INSERCIONES Y DESCRIPCIÓN. El músculo coccígeo nace de la cara medial de la espina ciática, posteriormente a la inserción del músculo elevador del ano; muy a menudo, se origina también por medio de algunos fascículos de la parte próxima al borde anterior de la escotadura ciática mayor.

Desde allí, el músculo coccígeo se alarga medial y posteriormente, y termina en el borde lateral, así como en la cara anterior de las dos últimas vértebras sacras y de las dos o tres primeras vértebras coccígeas.

El músculo coccígeo se halla en el mismo plano que el músculo elevador del ano.

© NASSON, S.A. Fotocopiar sin autorización es un delito.

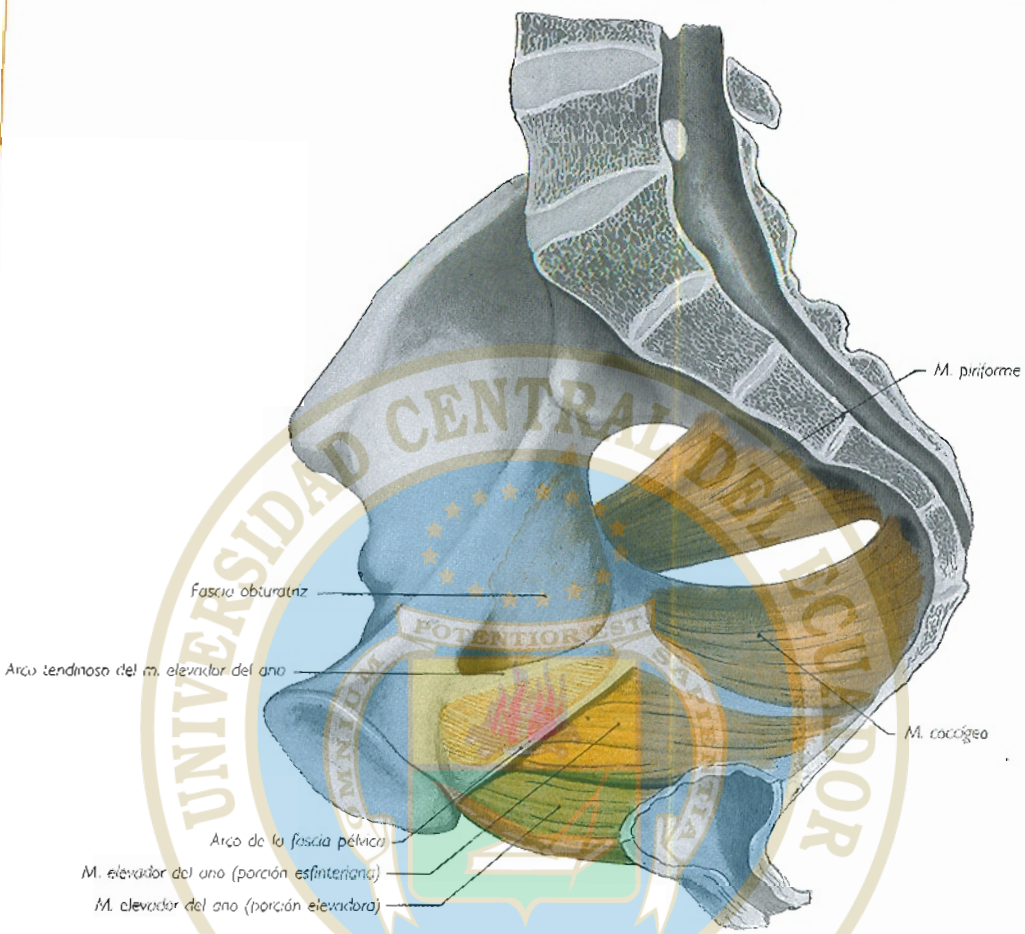

Fig. 396 • Músculos elevador del ano y coccígeo.

Su borde anterior es contiguo al borde posterior del músculo elevador del ano. Su borde posterior está separado del borde inferior del músculo piriforme por un intersticio que da paso al pedículo vasculonervioso glúteo inferior.

La cara inferior del músculo coccígeo se apoya sobre el ligamento sacroespinoso. A veces, el propio músculo coccígeo entremezcla sus fascículos musculares con los fascículos tendinosos, uniéndose así estrechamente al ligamento. Esto se debe a que el músculo y el ligamento comparten un origen común y derivan de un *músculo coccígeo* que cuenta con una porción muscular (músculo coccígeo) y otra fibrosa (ligamento sacroespinoso).

b) ACCIÓN. La acción del músculo coccígeo se suma a la de los fascículos del músculo elevador del ano que se insertan en el cóccix para oponerse al movimiento de inclina-

ción posterior de dicho hueso y formar un plano sólido de sostén para los órganos intrapelvianos.

B. Plano medio

Este plano muscular, que está compuesto por el músculo transverso profundo del periné y por el músculo esfínter externo de la uretra, se sitúa en su totalidad en la región urogenital del periné y está comprendido entre las dos láminas fasciales del diafragma pélvico.

1. Músculo transverso profundo del periné

a) INSERCIONES Y DESCRIPCIÓN (fig. 397). El músculo transverso profundo del periné es aplanado, delgado y triangular. Se inserta por su extremo lateral, ancho, en el isquion y en la rama isquiopubiana, superiormente a los músculos isquiocavernoso y transverso superficial del periné.

Los fascículos musculares se dirigen transversalmente en sentido medial, superiormente al músculo transverso superficial del periné, del cual están separados por la fascia inferior del diafragma pélvico. Terminan posteriores a la uretra, en el centro del periné.

Se denomina *centro del periné* o *cuerpo perineal* a una masa fibromuscular en la que convergen y se entrelazan entre sí las fibras tendinosas de la mayor parte de los músculos de los planos superficial y medio del periné (músculos transversos superficiales y profundos del periné, esfínter externo de la uretra, esfínter externo del ano y bulboesponjosos).

b) ACCIÓN. Los músculos transversos profundos del periné contribuyen en gran medida a formar el plano urogenital que sostiene la vejiga y la próstata. Además, la contracción de estos músculos tiene por efecto comprimir las venas de los cuerpos eréctiles que los atraviesan. Estos músculos intervienen por tanto en la erección. Según Cruveilhier, son el *principal agente de la erección.*

2. Músculo esfínter externo de la uretra. El músculo esfínter externo de la uretra rodea la porción membranosa de la uretra y se prolonga superiormente sobre una parte de la próstata (fig. 400). Al igual que el precedente, está comprendido entre las dos láminas fasciales del diafragma pélvico.

a) INSERCIONES Y DESCRIPCIÓN (fig. 397). Sus fibras profundas son anulares y se entrelazan alrededor de la uretra.

Otras fibras, situadas en la periferia del músculo, nacen anteriormente, de la parte anterior de la fascia inferior del diafragma pélvico y del tejido compacto y denso que rodea el plexo venoso prostático. Después se dirigen en sentido posterior, bordeando las caras laterales de la porción membranosa de la uretra, y terminan posteriormente al conducto uretral, donde se entrecruzan con las del lado opuesto. Algunas de estas fibras se extienden hasta el centro del periné; los fascículos inferiores se pierden alrededor de las glándulas bulbouretrales.

El músculo esfínter externo de la uretra es de carácter estriado y forma alrededor de la uretra membranosa una vaina completa. A la altura de la próstata, el músculo está desgarrado como consecuencia del gran crecimiento de la glándula. El músculo esfínter externo de la uretra persiste solamente en la cara anterior de la próstata, en forma

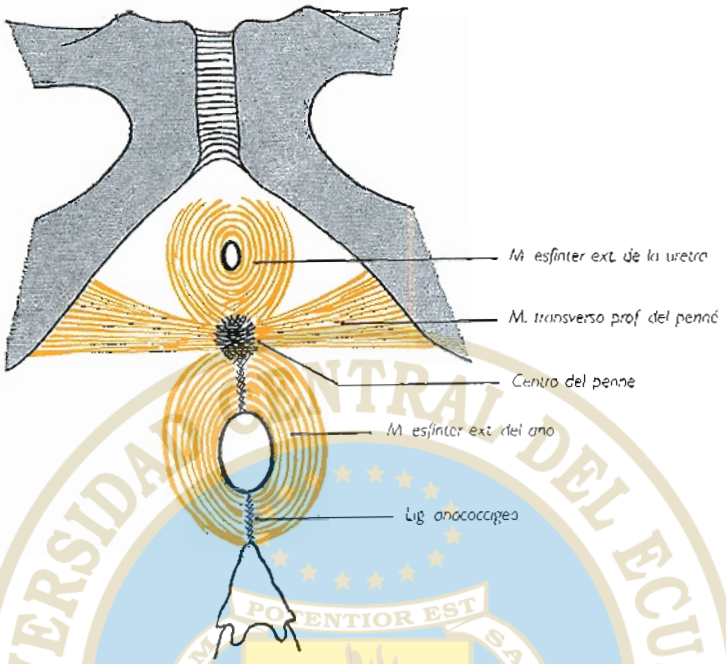

Fig. 397 ▪ Músculos esfínter externo de la uretra, transverso profundo del periné y esfínter externo del ano (esquema).

de una lámina que disminuye de espesor de superior a inferior y cuyas fibras terminan en la fascia prostática.

b) ACCIÓN. El músculo esfínter de la uretra cierra la porción membranosa de este conducto.

C. Plano superficial

Los cuatro músculos superficiales del periné se dividen en dos grupos: un grupo posterior, que está representado por el músculo esfínter externo del ano, y un grupo anterior, que comprende los músculos transverso superficial del periné, isquiocavernoso y bulboesponjoso. Estos tres últimos músculos se sitúan en la región urogenital y se anexan a los órganos eréctiles (fig. 398).

1. **Músculo transverso superficial del periné.** Es un músculo muy variable, que en ocasiones se halla ausente.

a) INSERCIONES Y DESCRIPCIÓN. Habitualmente, el músculo transverso superficial del periné consiste en una lengüeta muscular delgada constituida por dos tipos de fascículos. Unos nacen de la cara medial del isquion y de la rama isquiopubiana, superiormente al cuerpo cavernoso y al músculo isquiocavernoso e inferiormente a la fascia superior del diafragma pélvico y al músculo transverso profundo del periné; desde ese punto se dirigen transversalmente en sentido medial y terminan en el centro del periné.

Otros fascículos proceden del músculo esfínter externo del ano y de la porción elevadora del músculo elevador del ano. Atraviesan la línea media, se entrecruzan con los elementos del centro del periné y se adosan a los fascículos del músculo transverso superficial del periné situados en el lado opuesto al de su origen.

b) ACCIÓN. La función de este músculo, que es inconstante y variable, debe ser de poca importancia.

Según algunos autores, consistiría en comprimir la parte anterior del conducto anal, colaborando así en el proceso de la defecación. Además, al traccionar del centro del periné, los músculos transversos superficiales del periné inmovilizarían la inserción posterior del músculo bulboesponjoso.

2. Músculo isquiocavernoso. Es un músculo en forma de semicono, cuya concavidad está orientada lateralmente y se apoya sobre la superficie no adherente de la raíz del cuerpo cavernoso (figs. 398 y 399).

a) INSERCIONES Y DESCRIPCIÓN. El músculo isquiocavernoso se inserta: *a)* superior e inferiormente a la raíz del cuerpo cavernoso, en los dos labios de la rama isquiopubiana, y *b)* en la cara medial del isquion posteriormente al cuerpo cavernoso. Estos fascículos forman un solo cuerpo muscular que recubre inferior, medial y superiormente toda la superficie no adherente de la raíz del cuerpo cavernoso.

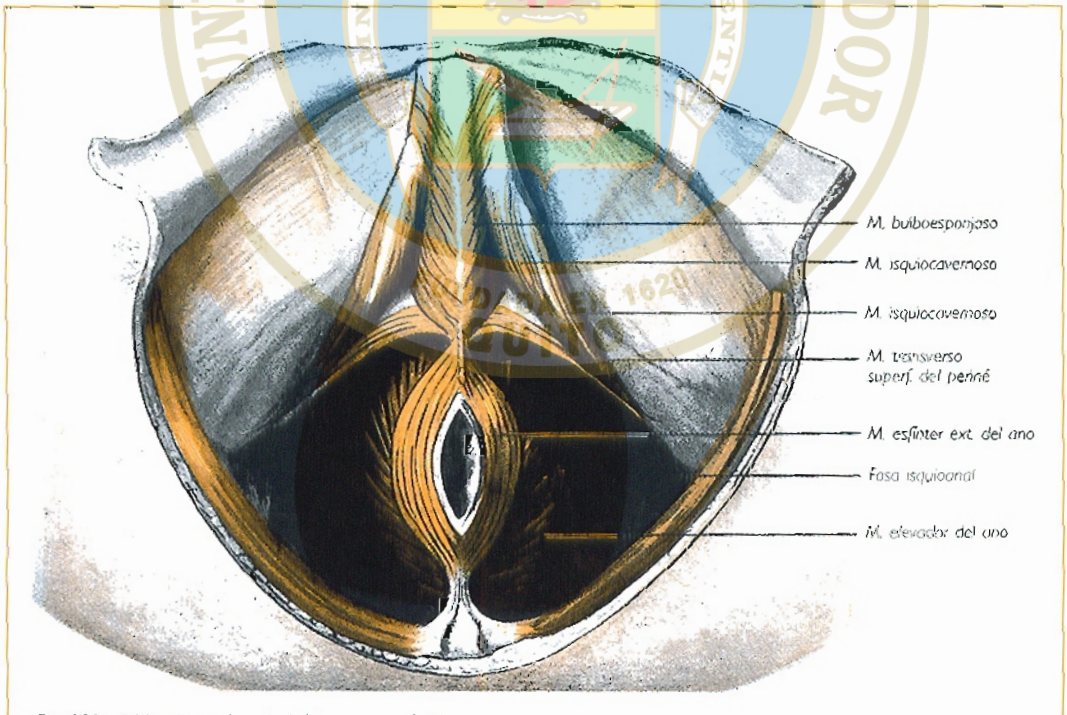

Fig. 398 ▪ Músculos del periné (plano superficial).

Las fibras terminan, después de un trayecto de longitud variable, en la túnica albugínea de los cuerpos cavernosos. Esta inserción se extiende hasta que este órgano entra en contacto con el músculo bulboesponjoso.

Las fibras más mediales se dirigen al ángulo de unión de los cuerpos cavernosos.

3. Músculo bulboesponjoso. El músculo bulboesponjoso es yuxtamedial. Forma con el del lado opuesto un canal cóncavo superiormente que recubre el bulbo del pene y el cuerpo esponjoso hasta la unión de este órgano con los cuerpos cavernosos (figs. 398 y 399).

a) INSERCIONES Y DESCRIPCIÓN. Se inserta posteriormente en el centro del periné y, en sentido anterior a este cuerpo tendinoso, en el rafe medio que une inferiormente el bulbo del pene a los dos músculos bulboesponjosos.

Los fascículos musculares se disponen en dos planos principales:

PLANO SUPERFICIAL. Está compuesto por fibras oblicuas anterior y lateralmente. ❑ Las *fibras anteriores* terminan en la túnica albugínea del cuerpo esponjoso y en el tejido fibroso que une el cuerpo esponjoso con el cuerpo cavernoso. A veces, un fascículo rodea las caras lateral y dorsal del cuerpo cavernoso y se une en la línea media con el del lado opuesto por medio de fibras tendinosas que se confunden con la fascia del pene. Este fascículo se denomina *músculo de Houston.* ❑ Las *fibras posteriores* se fijan en

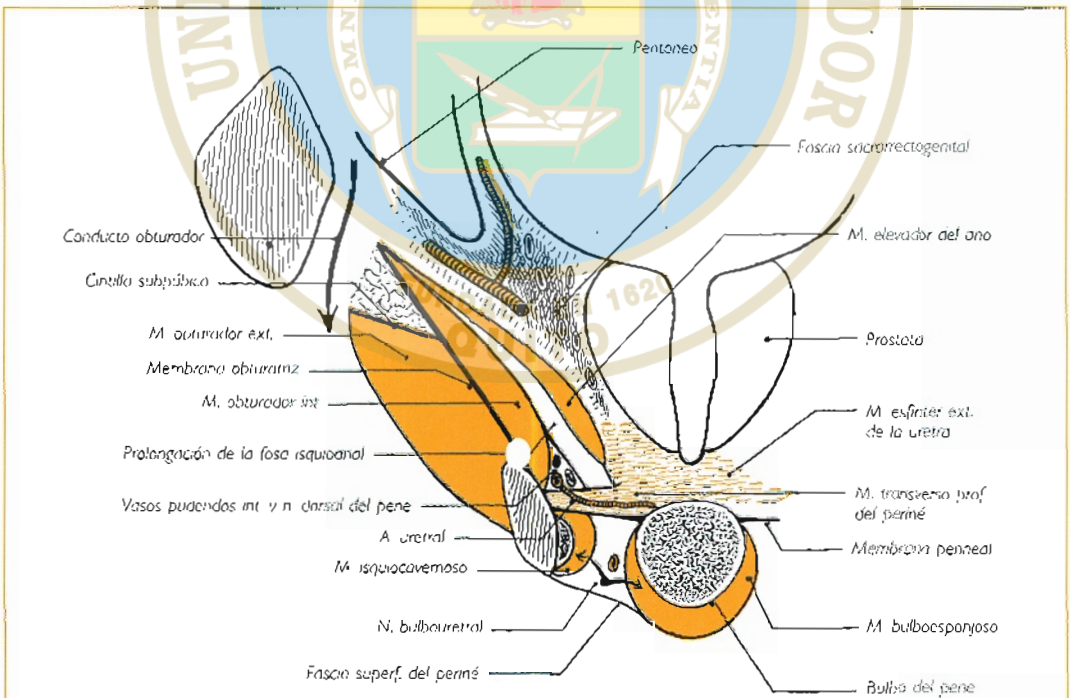

Fig. 399 ▪ Corte frontal del periné anterior en el hombre (esquema)

la cara inferior del cuerpo esponjoso, y también en el ángulo de unión del bulbo del pene con la fascia inferior del diafragma pélvico.

PLANO PROFUNDO (fig. 398). Denominado *músculo compresor del bulbo del pene,* este plano del músculo bulboesponjoso está formado por fibras que se dirigen anterior y superiormente, y se enrollan en la eminencia lateral hemisférica del bulbo del pene, la cual envuelven.

Se unen con las del lado opuesto por medio de una lámina tendinosa que pasa transversalmente sobre la cara superior del bulbo del pene.

b) ACCIÓN DE LOS MÚSCULOS ISQUIOCAVERNOSO Y BULBOESPONJOSO. Estos dos músculos determinan la erección de la siguiente manera: comprimen los órganos eréctiles, en los cuales se insertan, expulsando así la sangre que contienen hacia la parte anterior o peneana de dichos órganos y aumentando su rigidez. Además, el músculo de Houston comprime la vena dorsal profunda del pene y colabora así en la erección, oponiéndose al retorno de la sangre venosa.

4. Músculo esfínter externo del ano

a) INSERCIONES Y DESCRIPCIÓN (fig. 398). Este músculo se sitúa alrededor del conducto anal. Las fibras que lo constituyen forman dos arcos que circunscriben el conducto anal y se unen entre sí anterior y posteriormente a este conducto.

Se insertan posteriormente en el vértice del cóccix, en el ligamento anococcígeo y en la cara profunda de la piel, y ❑ anteriormente en el centro del periné y en la cara profunda de la piel.

El músculo esfínter externo del ano se une estrechamente por su cara profunda con el músculo esfínter interno del ano, salvo a lo largo de su borde inferior, donde rebasa inferiormente este músculo y entra en contacto directo con la mucosa anal y con los tegumentos. ❑ Superiormente, el músculo esfínter externo del ano es contiguo a los haces más inferiores de la porción elevadora del músculo elevador del ano. ❑ Corresponde por su cara lateral al tejido adiposo de la fosa isquioanal.

b) ACCIÓN. El músculo esfínter externo del ano cierra el conducto anal.

FASCIAS

Cada uno de los planos musculares del periné posee un revestimiento fascial propio.

En consecuencia, describiremos tres planos fasciales perineales: una *fascia de recubrimiento superficial del periné* o *fascia del periné* para los músculos superficiales, una *fascia del diafragma pélvico* en relación con el plano muscular medio, y una *fascia pélvica* o *fascia de la pelvis* que recubre el diafragma pélvico.

La fascia de recubrimiento superficial del periné es subcutánea, se extiende solamente en el periné anterior y cubre los músculos superficiales de la región urogenital, es decir, los músculos transverso superficial del periné, isquiocavernoso y bulboesponjoso (figs. 399 y 405).

Se inserta *lateralmente* en el labio externo del borde inferior de las ramas isquiopubianas. ❑ Posteriormente, la fascia se confunde en la línea media con el centro del periné,

mientras que a un lado y otro del centro del periné contornea el borde posterior del músculo transverso superficial del periné y se une, superiormente a este músculo, con la fascia inferior del diafragma pélvico. ❑ Anteriormente, la fascia de recubrimiento superficial del periné presenta continuidad con la fascia del pene. ❑ Su cara superficial está cubierta por el tejido subcutáneo. ❑ Su cara profunda da origen a expansiones que tapizan los músculos transverso superficial del periné, isquiocavernoso y bulboesponjoso, y se sueldan, en el límite profundo de estos músculos, con la fascia inferior del diafragma pélvico.

A. Fascia del diafragma pélvico

Al igual que la fascia de recubrimiento superficial del periné, la fascia del diafragma pélvico, que es de forma triangular, ocupa solamente la región anterior o urogenital del periné.

Está compuesta por dos hojas o fascias: una inferior superficial y otra superior profunda. Comprenden entre ambas los músculos del plano medio, es decir, el músculo transverso profundo del periné posteriormente y el músculo esfínter externo de la uretra anteriormente (figs. 399 y 400).

FASCIA INFERIOR DEL DIAFRAGMA PÉLVICO (figs. 400 y 401). Esta hoja es una lámina fibrosa, gruesa y resistente. Se inserta lateralmente en la cara medial del isquion y en el labio interno del borde inferior de la rama isquiopubiana, inmediatamente superior a las inserciones del cuerpo cavernoso y del músculo isquiocavernoso. Se adhiere a estos órganos, salvo posteriormente, donde está separada de ellos por las inserciones del músculo transverso superficial del periné.

La fascia inferior del diafragma pélvico se extiende transversalmente desde ese punto, de lateral a medial, y se fija en la túnica albugínea del bulbo del pene y del cuerpo esponjoso del pene, superiormente al músculo bulboesponjoso. ❑ Su borde posterior se confunde en la línea media con el centro del periné, y se adhiere a cada lado de dicho centro tendinoso a la fascia de recubrimiento superficial del periné, que se encuentra inferiormente, y con la fascia superior del diafragma pélvico, que se encuentra superiormente. ❑ Anteriormente, la fascia inferior del diafragma pélvico se prolonga entre los cuerpos cavernosos hasta su unión en la línea media, llenando el espacio angular que los separa. Esta última parte de la fascia se denomina generalmente lámina *suprauretral* o *cintilla suprauretral*.

En definitiva, la fascia inferior del diafragma pélvico estructura un sistema de inserción del bulbo del pene y del cuerpo esponjoso, los cuales fija sólidamente a las ramas isquiopubianas (Paul Delbet).

La textura de esta fascia no es idéntica en todas sus partes. Es gruesa anteriormente, en el ángulo de separación de los cuerpos cavernosos, donde forma la lámina suprauretral. Posteriormente a dicha lámina, y hasta las proximidades de la porción membranosa de la uretra, la fascia se vuelve todavía más gruesa y resistente, presentando el aspecto de una cintilla transversal que se denomina *ligamento transverso del periné*. Por último, posteriormente a la uretra, la fascia se adelgaza y recubre en toda la región retrouretral la cara inferior del músculo transverso profundo del periné.

La lámina suprauretral, el ligamento transverso del periné y la fascia de revestimiento inferior del músculo transverso profundo del periné no son formaciones independientes, sino que constituyen un todo continuo.

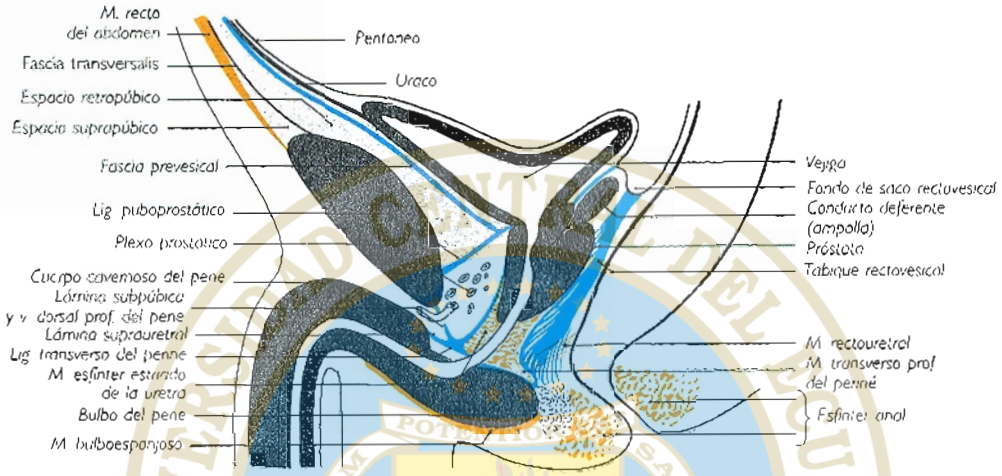

Fig. 400 ▪ Corte sagital medio de la pelvis del hombre. Vejiga vacía (esquemático).

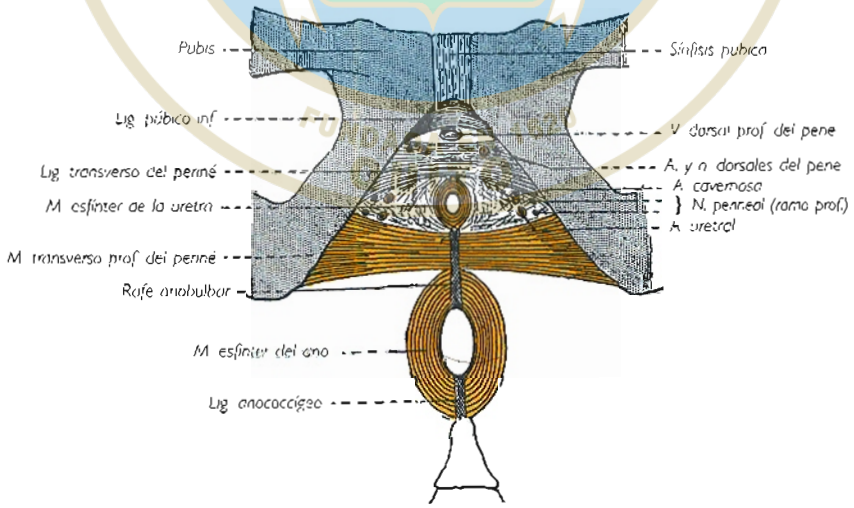

Fig. 401 ▪ Diafragma urogenital (esquema). El revestimiento fascial de la cara inferior del transverso profundo del periné no se ha representado

FASCIA SUPERIOR DEL DIAFRAGMA PÉLVICO (fig. 401). La fascia superior del diafragma pélvico es una delgada lámina fibrocelular que recubre la cara superior de los músculos transverso profundo del periné y esfínter externo de la uretra.

Posteriormente, la fascia superior del diafragma pélvico se pierde en el centro del periné, y lateral a este cuerpo tendinoso se une con la fascia inferior del diafragma pélvico.

El músculo esfínter externo de la uretra es el más anterior y profundo de los dos músculos del plano medio, y no llega al borde anterior del arco del pubis. En consecuencia, donde el músculo se halla ausente, la fascia superior del diafragma pélvico se une a la fascia inferior del diafragma pélvico para constituir el ligamento transverso del periné. Lateralmente, los vasos pudendos internos y el nervio dorsal del pene se separan de la fascia superior del diafragma pélvico y suelen cruzar el borde anterior del ligamento transverso del periné; en ocasiones perforan la parte anterior de este ligamento.

Un poco anteriormente a la línea de unión de las dos fascias, el ligamento transverso del periné se divide a lo largo de su borde anterior en dos láminas: una se dirige anteriormente y constituye la lámina suprauretral; la otra podría denominarse *lámina subpúbica* y se dirige anterior y superiormente, insertándose en el borde inferior del ligamento inferior del pubis. Según Grégoire y Mounier, esta última lámina representa la parte de la fascia superior del diafragma pélvico que rebasa anteriormente su zona de soldadura con el ligamento transverso del periné.

La lámina subpúbica está atravesada en la línea media por la vena dorsal profunda del pene.

A los lados, la fascia superior del diafragma pélvico se inserta en la rama isquiopubiana, superiormente a la inserción del músculo transverso profundo del periné. A lo largo de esta inserción discurren, superiormente a la fascia, el nervio dorsal del pene y los vasos pudendos internos, recubiertos por una lámina fibrocelular que se extiende desde la fascia obturatriz hasta la fascia superior del diafragma pélvico (fig. 399). Así, los vasos pudendos internos y el nervio pudendo discurren en la región urogenital a lo largo de las ramas isquiopubianas en un conducto fascial, que prolonga la vaina fibrosa que forma la fascia obturatriz en la pared lateral de la fosa isquioanal.

También se puede afirmar que los vasos pudendos internos y el nervio pudendo discurren en el espesor de la fascia del diafragma urogenital. En este caso, la lámina fibrosa que une la fascia obturatriz con la fascia superior del diafragma pélvico debe considerarse una dependencia de esta fascia superior.

En la región urogenital es más frecuente que la vena pudenda interna se sitúe medialmente a la arteria y que el nervio dorsal del pene, ramo terminal del nervio pudendo, discurra superiormente a la arteria (fig. 399).

La fascia superior del diafragma pélvico se encuentra, hacia el centro del periné anterior, con la próstata y la porción membranosa de la uretra. Se refleja de inferior a superior sobre estos órganos, recubriendo el músculo esfínter externo de la uretra, que los envuelve (Grégoire y Mounier). Posterior y lateralmente, la fascia se pierde en el tejido de la fascia prostática y del tabique rectovesical. Anteriormente, recubre toda la cara anterior de la próstata y se denomina *lámina preprostática.*

B. Fascia pélvica o fascia de la pelvis

La fascia pélvica o fascia de la pelvis recubre el diafragma pélvico formado por los músculos elevadores del ano y coccígeos. Se continúa lateral y superiormente con la fascia obturatriz, y posteriormente con la fascia que recubre el plexo sacro. Al igual que la mayor parte de los autores, damos el nombre de *fascia pélvica* no solamente al revestimiento fascial de los músculos elevadores del ano y coccígeos, sino a todo el plano fibroso que recubre las partes blandas de las paredes de la cavidad pélvica: músculos y plexos sacro, pudendo y coccígeo.

Su aspecto no es uniforme. La fascia pélvica presenta varios engrosamientos, entre los cuales ya hemos descrito, a propósito de las inserciones del músculo elevador del ano, el arco tendinoso de la fascia pélvica y el arco tendinoso del músculo elevador del ano. Estos dos arcos fibrosos se insertan juntos posteriormente en la espina ciática (fig. 396).

De esta eminencia ósea parten otros dos engrosamientos: uno ascendente, que bordea de inferior a superior el borde anterior de la escotadura ciática mayor, y otro oblicuo inferior y medialmente, que corresponde al intersticio comprendido entre el músculo piriforme y el plexo sacro por una parte y el músculo coccígeo por la otra. Estos dos engrosamientos y el arco tendinoso del músculo elevador del ano irradian desde la espina ciática a la manera de una estrella de tres puntas (Rogie).

La fascia pélvica presenta a cada lado: dos caras (una inferior y otra superior) y dos bordes (uno superior o lateral y otro inferior o medial) (fig. 399).

La *cara inferior* se apoya en los músculos, así como en los plexos sacro, pudendo y coccígeo.

La *cara superior* está separada del peritoneo por un denominado *espacio pelvivisceral,* que contiene el uréter, el conducto deferente y los vasos y nervios de las vísceras pélvicas. El espacio pelvivisceral se describirá más adelante.

El *borde superior* o *borde lateral* representa la línea de inserción de la fascia pélvica. Dicha línea comienza en la cara posterior del pubis, inmediatamente superior a las inserciones del músculo elevador del ano. Se confunde enseguida con el borde superior de la fascia obturatriz, formando con ésta el arco fibroso que limita inferiormente el orificio de entrada del conducto obturador. Después de haber bordeado las inserciones superiores del músculo obturador interno, el borde periférico de la fascia pélvica cruza la parte superior de la escotadura ciática mayor y alcanza el sacro, donde se inserta medialmente a los agujeros sacros anteriores.

El *borde inferior* o *borde medial* presenta una disposición diferente anterior, posterior y a la altura del recto. ❑ Anteriormente al recto, la fascia se une a lo largo del borde inferior del músculo elevador del ano con la fascia prostática y, por medio de ésta, con el diafragma pélvico. ❑ Posterior al recto, el borde medial de la fascia pélvica se adhiere al ligamento anococcígeo y se continúa con la fascia del lado opuesto. ❑ A la altura del recto, la fascia pélvica se une a la vaina fibrosa del recto.

El músculo elevador del ano está asimismo recubierto en su cara inferior por una delgada hoja fibrocelular que no presenta ninguna particularidad digna de señalarse.

© MASSON, S.A. Fotocopiar sin autorización es un delito

II. PERINÉ FEMENINO

Los músculos y las fascias del periné de la mujer presentan la misma disposición general que los del hombre. Las diferencias existentes se deben a que el aparato genital, representado por el paso de la vagina a través del periné, es independiente del aparato urinario, constituido en esta región por la uretra. Además, estos dos conductos, es decir, la uretra y la vagina, desembocan en una misma depresión media y anteroposterior, denominada *vestíbulo de la vagina,* que divide en dos mitades laterales el bulbo del vestíbulo y separa los músculos que le están anexos.

MÚSCULOS

A. Plano profundo

1. Músculo elevador del ano. El músculo elevador del ano presenta las mismas inserciones en la mujer que en el hombre. Sólo difiere en sus relaciones.

El borde medial del músculo elevador del ano se corresponde de anterior a posterior con: el ligamento pubovesical, en el cual se inserta, el plexo venoso periuretral, el extremo superior de la uretra, el borde lateral de la vagina, la cual cruza en la unión de sus dos tercios superiores con su tercio inferior y, por último, el extremo superior del conducto anal. El músculo elevador del ano está estrechamente adherido a la pared vaginal.

Antes de penetrar en la pared rectal, las fibras más mediales del músculo elevador del ano pertenecientes a la porción puborrectal de este músculo se insinúan entre la vagina y el recto, hasta la línea media. Así, los dos músculos elevadores del ano se unen uno con otro en la línea media, en el espacio comprendido entre la vagina y el recto.

2. Músculo coccígeo o isquiococcígeo. El músculo coccígeo presenta las mismas inserciones y relaciones que en el hombre.

B. Plano medio

1. Músculo transverso profundo del periné. En la mujer, el músculo transverso profundo del periné es más ancho que en el hombre, y se inserta medialmente en el centro del periné. El centro del periné se sitúa en el espacio triangular rectovaginal comprendido entre la parte perineal del recto y la de la vagina.

2. Músculo esfínter externo de la uretra. Este músculo nace, al igual que en el hombre, de la parte anterior de la fascia inferior del diafragma pélvico y del tejido denso que rodea el plexo venoso preuretral. Las fibras rodean las paredes laterales de la uretra y terminan posteriormente a este conducto de una manera diferente superior e inferiormente. ❑ Superiormente, se pierden en el tejido que separa la uretra de la vagina. ❑ Inferiormente, terminan en parte en el tejido conjuntivo denso que une estrechamente la uretra con la vagina y en parte en la pared de la vagina, lateralmente al tabique uretrovaginal.

C. Plano superficial

El plano superficial comprende cinco músculos.

Uno de ellos, el músculo esfínter externo del ano, se sitúa en la región anal del periné. Los otros cuatro ocupan la región urogenital y son los músculos: transverso superficial del periné, isquiocavernoso, bulboesponjoso y constrictor de la vulva (figs. 402 y 404).

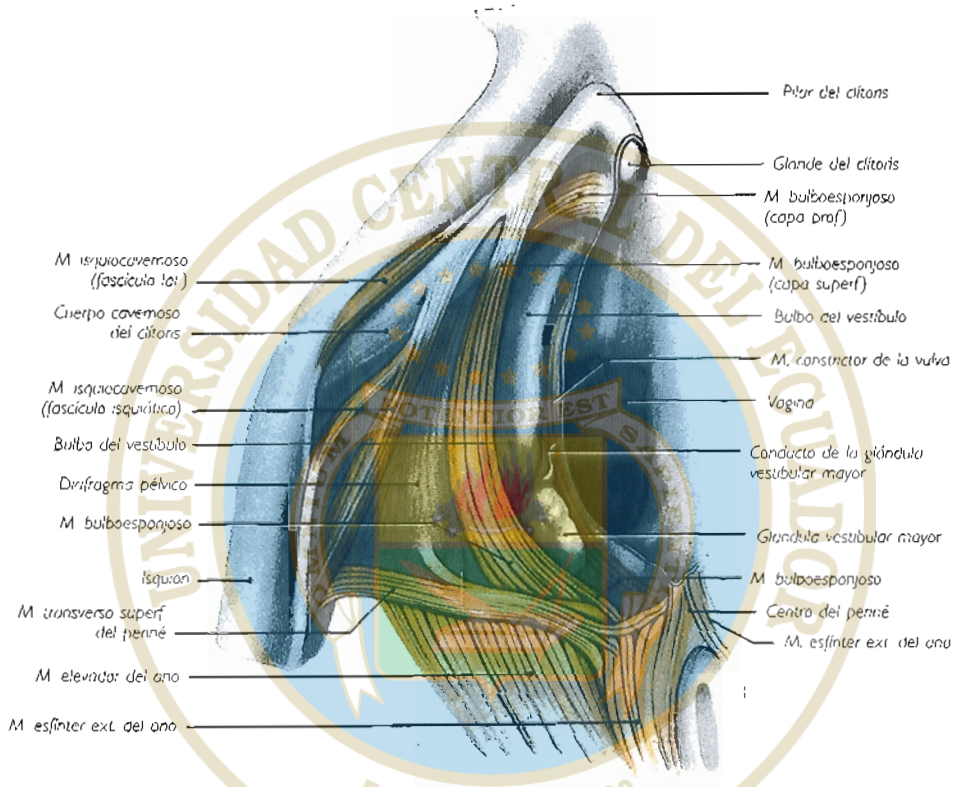

Fig. 402 . Músculos superficiales del penné en la mujer. (Según Henle, ligeramente modificado.)

1. Músculos esfínter externo del ano, isquiocavernoso y transverso superficial del periné. Su disposición es idéntica a la que presentan en el hombre.

2. Músculo bulboesponjoso. El músculo bulboesponjoso en la mujer recubre la cara lateral del bulbo del vestíbulo.

Se inserta posteriormente por medio de un extremo ancho y delgado en el centro del periné.

El músculo se dirige superior y anteriormente, volviéndose cada vez más estrecho para recubrir la cara lateral de la glándula vestibular mayor y la superficie lateral del bulbo del vestíbulo (fig. 402).

Se reconocen en él dos capas principales, una profunda y otra superficial. ❑ La *capa profunda* termina en parte en el mismo bulbo del vestíbulo. Algunos de sus fascículos se inclinan medialmente y se pierden, anteriormente a la uretra, en el plexo venoso intermedio (de Kolbet). ❑ La *capa superficial* se inserta en parte en la cara lateral de los cuerpos cavernosos del clítoris. Algunos de estos fascículos pasan superiormente a la cara dorsal de este órgano y se continúan con los del músculo opuesto por medio de la fascia del clítoris.

La acción de los músculos del periné de la mujer es la misma que la de los músculos análogos del periné del hombre.

3. Músculo constrictor de la vulva o constrictor del vestíbulo de la vagina. El músculo constrictor de la vulva es una delgada capa muscular, situada medialmente al bulbo del vestíbulo y a la glándula vestibular mayor, en la pared lateral de la vagina (figs. 402 y 404).

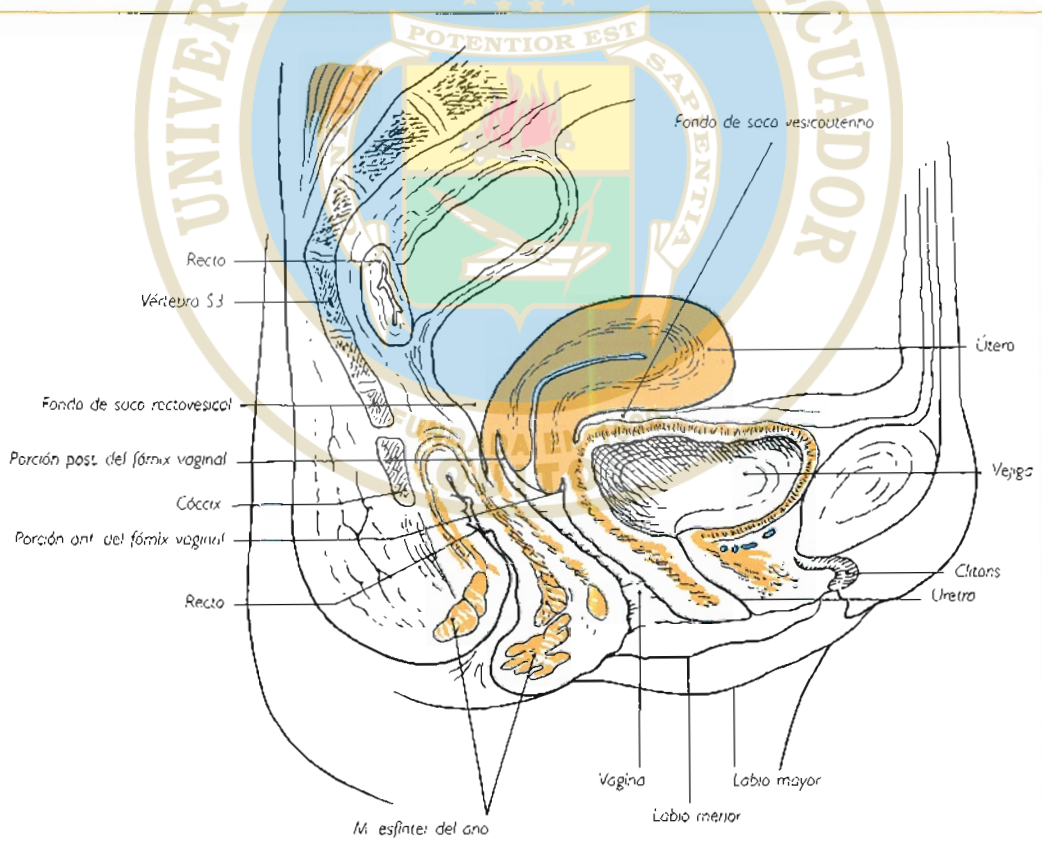

Fig. 403 ▪ Corte sagital medio de la pelvis de la mujer

Este músculo se inserta posteriormente en el centro del periné y termina anteriormente en la pared anterior de la vagina y en el tejido denso del tabique uretrovaginal (Lesshaft).

El músculo constrictor de la vulva estrecha el orificio vaginal al contraerse. La contracción de este músculo produce el vaginismo inferior.

FASCIAS

Las fascias del periné femenino serían idénticas a las del hombre si no estuvieran atravesadas por la amplia hendidura media que da paso a la uretra y a la vagina (fig. 404).

La *fascia de recubrimiento superficial del periné* presenta con los músculos isquiocavernoso, transverso superficial del periné y bulboesponjoso las mismas relaciones que en el hombre. Se pierde medialmente en el tejido conjuntivo de la base de los labios menores de la vulva, mientras que anteriormente se continúa con la fascia del clítoris.

La *fascia del diafragma pélvico* comprende dos hojas: una inferior y otra superior. La fascia inferior del diafragma pélvico se extiende transversalmente desde la rama is-



Fig. 404 ▪ Corte frontal del periné anterior de la mujer (esquema).

quiopubiana hasta el bulbo del vestíbulo. La fascia superior del diafragma pélvico presenta la misma disposición general que en el hombre y termina medialmente en la pared lateral de la uretra y de la vagina.

La *fascia pélvica,* por último, presenta el mismo aspecto y los mismos límites periféricos que la fascia pélvica del hombre. Medialmente, esta fascia a nivel del arco tendinoso de la fascia pélvica está en relación, de posterior a anterior, con la uretra, la vagina y el recto (De Lancey).

ANATOMÍA TOPOGRÁFICA DEL PERINÉ

Una vez estudiada la constitución del periné, falta describir la anatomía topográfica del periné anterior en el hombre y en la mujer, ya que la del periné posterior es idéntica en ambos sexos.

Por último, veremos el espacio pelvirrectal superior, situado entre el peritoneo pélvico y el periné propiamente dicho.

PERINÉ MASCULINO

■ **FORMA EXTERNA.** El ano está situado en la región anal, posterior a la línea biisquiática que une las dos tuberosidades del isquion.

Anteriormente al ano se aprecia una eminencia ancha, medial y anteroposterior, que se pierde anteriormente en el escroto. Esta eminencia está determinada por el bulbo del pene, el cuerpo esponjoso del pene y los músculos bulboesponjosos. Un rafe medio la recorre en toda su longitud y se prolonga en el escroto.

El borde inferior de los músculos glúteos mayores sobresale en el límite posterior de la región.

■ **CONSTITUCIÓN.** La constitución del periné es diferente en el periné anterior y en el periné posterior.

1. **Periné anterior o región urogenital.** Un corte frontal muestra que la región urogenital está compuesta por cuatro planos: un plano suprafascial y tres planos musculofasciales, que se dividen en superficial, medio y profundo (fig. 399).

a) PLANO SUPRAFASCIAL. La piel, que es fina, delgada y móvil anteriormente, se engruesa posteriormente, donde se vuelve adherente.

Profundamente a la piel se encuentra, desde la superficie hasta la profundidad: un panículo adiposo, que se adelgaza de posterior a anterior, una fascia superficial y un tejido celular laminar subcutáneo.

Este último se continúa con la túnica celular subcutánea del escroto. Contiene las arterias perineales, que son ramas de las arterias pudendas internas, las venas satélites de estas arterias, las ramificaciones de los ramos perineal lateral y perineal superficial del nervio pudendo, y el ramo perineal del nervio cutáneo femoral posterior (fig. 405,

lado izquierdo de la figura); por último, también contiene los vasos linfáticos tributarios de los nódulos linfáticos inguinales superficiales.

La separación por medio de una fascia superficial entre el panículo adiposo y el tejido celular subcutáneo es tan sólo claramente visible en la parte anterior de la región; posteriormente, todas estas capas se confunden más o menos entre sí.

b) PLANO MUSCULOFASCIAL SUPERFICIAL (figs. 399 y 405). Este plano está compuesto por la fascia de recubrimiento superficial del periné y por las formaciones comprendidas entre dicha fascia y el diafragma pélvico. Contiene las raíces de los cuerpos cavernosos, el bulbo del pene, la parte perineal del cuerpo esponjoso y tres músculos: isquiocavernoso, bulboesponjoso y transverso superficial del periné.



Fig. 405. Periné en el hombre. A la derecha (lado izquierdo de la figura), se observan los planos superficiales; a la izquierda, los planos subfasciales y la fosa isquioanal.

La fascia de recubrimiento superficial del periné da origen a expansiones que recubren estos músculos y se unen de inmediato, en profundidad, con la fascia inferior del diafragma pélvico.

Los músculos y su revestimiento limitan, a ambos lados de la línea media, un espacio triangular denominado *espacio perineal superficial* o *compartimiento superficial del periné*. Un poco de tejido celular adiposo llena este triángulo, que es atravesado por algunos pequeños vasos sin importancia y por el ramo bulbouretral del nervio pudendo. Este ramo proporciona filetes nerviosos a los tres músculos del espacio perineal superficial.

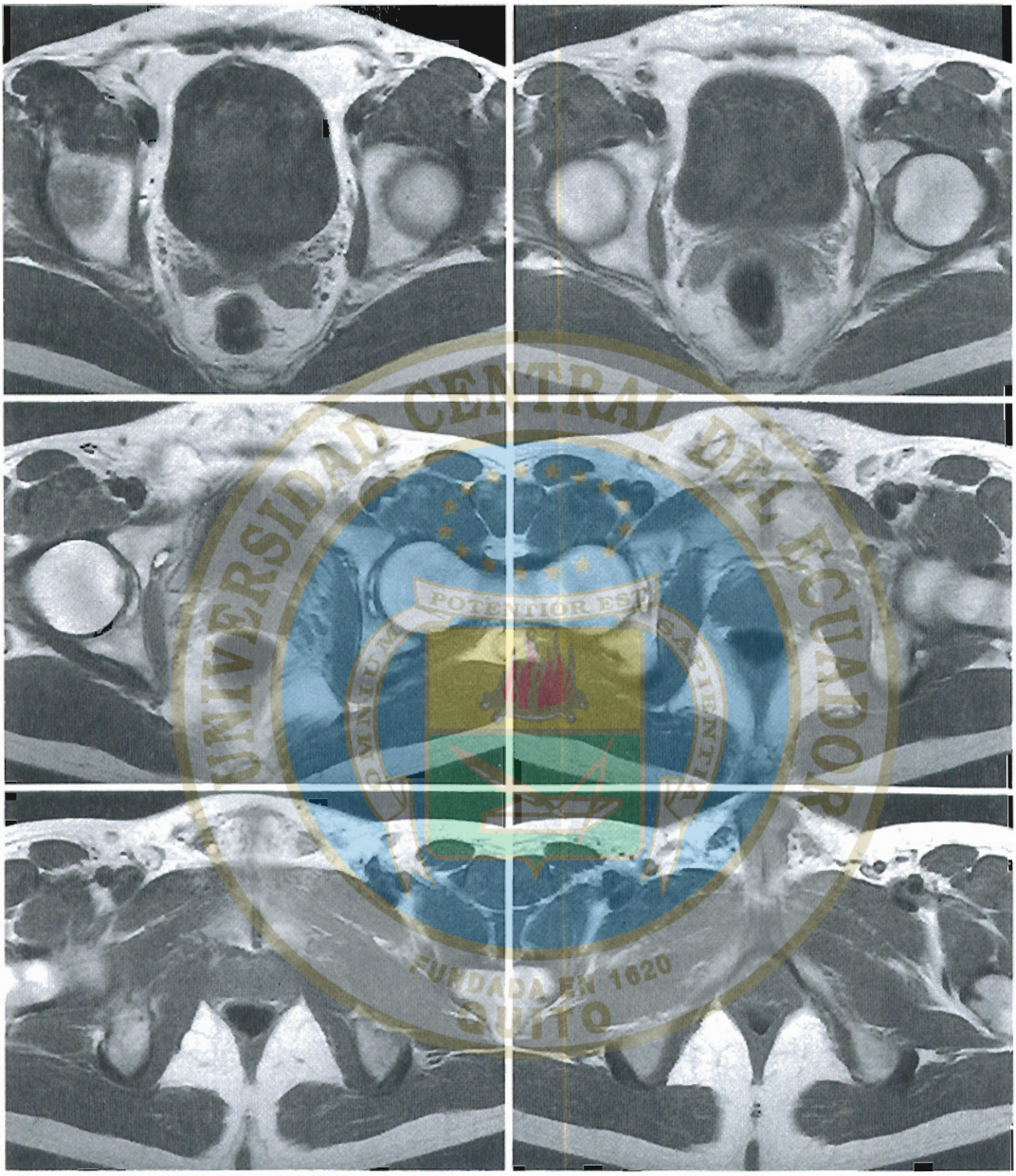

Lámina X ▪ Secuencia de imágenes de cortes transversales de la pelvis y el periné masculino, en proyección craneocaudal, en un sujeto vivo, realizados mediante resonancia magnética.

UNIVERSIDAD CENTRAL DEL ECUADOR
POTENTIOR EST
FUNDADA EN 1620
QUITO

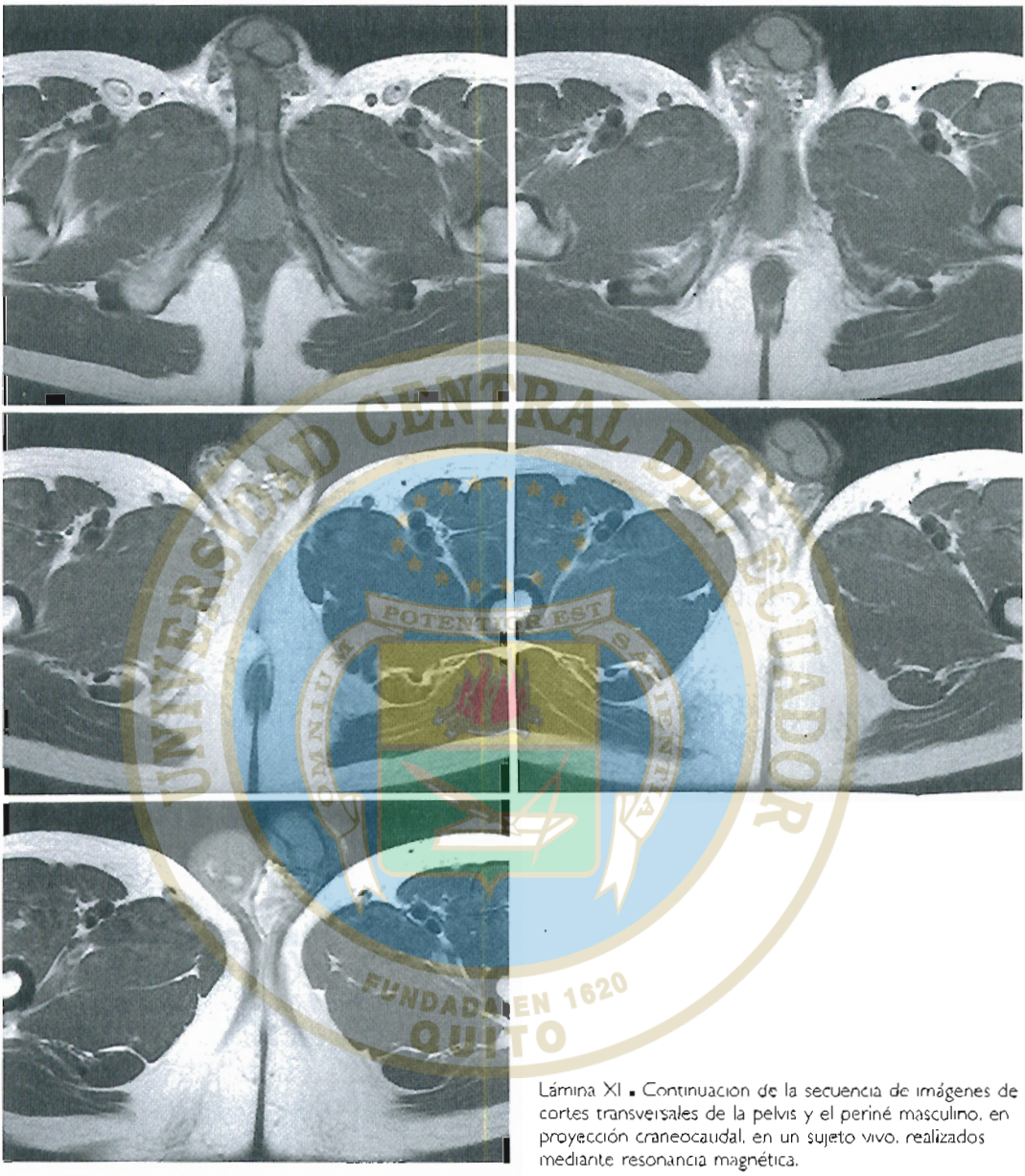

Lámina XI ▪ Continuación de la secuencia de imágenes de cortes transversales de la pelvis y el periné masculino, en proyección craneocaudal, en un sujeto vivo, realizados mediante resonancia magnética.

UNIVERSIDAD CENTRAL DEL ECUADOR
FUNDADA EN 1620
QUITO

c) PLANO MUSCULOFASCIAL MEDIO (fig. 399). El plano medio está compuesto por los músculos transverso profundo del periné y esfínter externo de la uretra, comprendidos entre las dos fascias del diafragma pélvico. En este plano asciende, a lo largo de las ramas isquiopubianas, el paquete vascular pudendo interno, constituido de lateral a medial y de superior a inferior por el nervio dorsal del pene, la arteria y las venas pudendas internas y el nervio pudendo.

Estos vasos y nervios están contenidos en un conducto fascial constituido inferiormente por la fascia superior del diafragma pélvico, lateralmente por la fascia obturatriz y superiormente por una hoja fibrosa que une estas dos fascias. Abandonan el plano medio del periné pasando anteriormente a la fascia superior del diafragma pélvico o a través de la parte anterior del ligamento transverso del periné.

La arteria bulbar y las venas bulbares discurren entre las dos fascias del diafragma pélvico.

La arteria uretral atraviesa el diafragma pélvico cerca de su extremo anterior.

Las glándulas bulbouretrales están situadas posteriores a la uretra, en el espesor del músculo esfínter externo de la uretra o del músculo transverso profundo del periné.

El plano musculofascial medio cierra, alrededor de la uretra, el hiato urogenital comprendido anteriormente al recto entre los dos músculos elevadores del ano. Por ello, es denominado *diafragma pélvico.*

d) PLANO MUSCULOFASCIAL PROFUNDO. Superiormente al plano medio se extiende el plano profundo del diafragma pélvico, formado por los músculos elevador del ano y coccígeo, y sus fascias.

Este plano musculofascial no pertenece únicamente al periné anterior, sino que ocupa toda la extensión del periné.

El periné está atravesado posteriormente por el recto y presenta anteriormente a éste el hiato urogenital, que es obliterado más inferiormente por el plano medio.

Entre el plano musculofascial medio del periné anterior y el diafragma pélvico, se insinúa una prolongación de la fosa isquioanal, que describiremos con el periné posterior.

2. Periné posterior o región anal. En la región anal no existen planos musculofasciales superficial y medio.

Esta parte del periné está ocupada en el centro por el conducto anal y el esfínter externo del ano; se une anteriormente con el centro del periné y posteriormente con el cóccix y el ligamento anococcígeo.

A ambos lados del conducto anal se encuentra una cavidad llena de grasa denominada *fosa isquioanal.*

a) FOSA ISQUIOANAL (figs. 399 y 406). Su forma es la de una barca invertida, es decir, que presenta dos paredes laterales, una medial y otra lateral, que se unen a lo largo de su borde superior y en sus extremos anterior y posterior, mientras que se separan gradualmente de superior a inferior. En un corte frontal, la fosa isquioanal es triangular y presenta tres paredes (medial, lateral e inferior), un borde superior, una base y dos extremos (uno anterior y otro posterior).

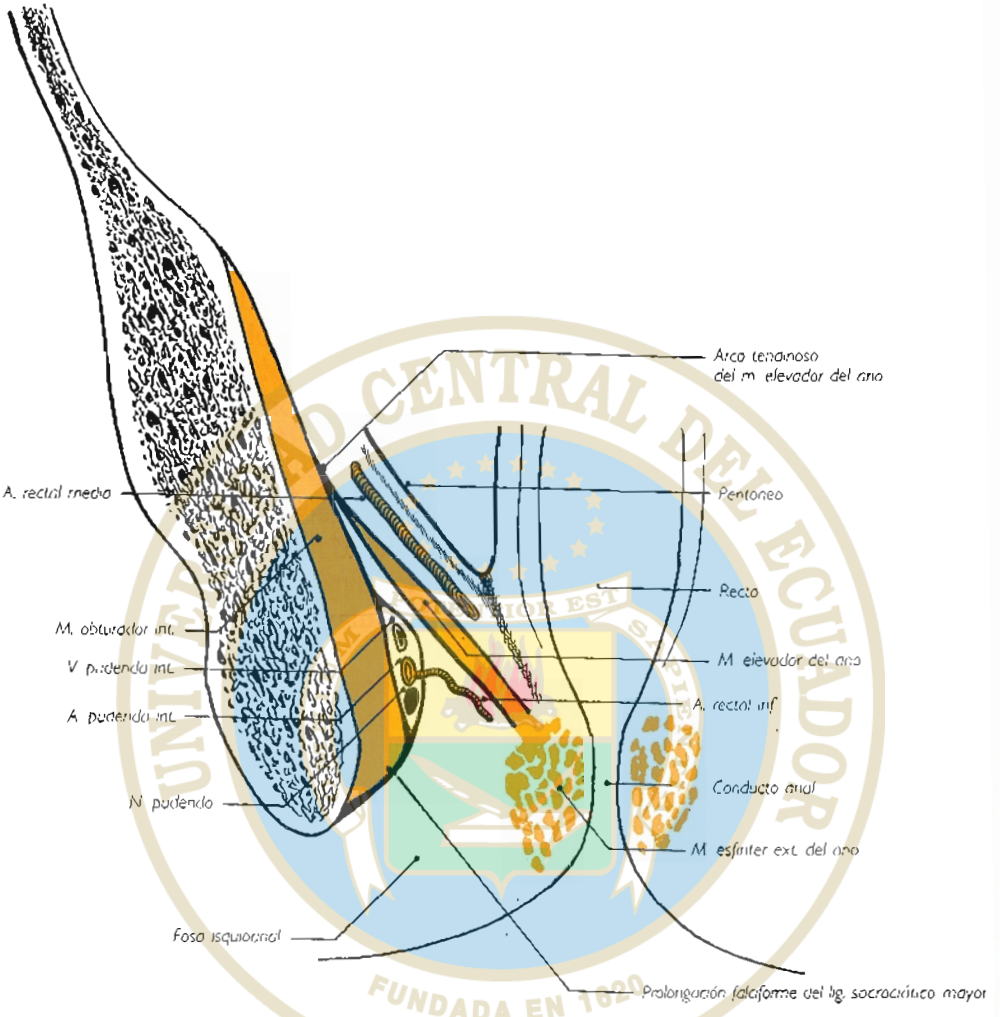

Fig. 406 ▪ Corte frontal del periné posterior, que muestra la disposición de las paredes de la fosa isquioanal (esquema).

La *pared medial* o *pared superomedial* es un plano muscular continuo inclinado de superior a inferior y de lateral a medial constituido superiormente por los músculos elevador del ano y coccígeo y su revestimiento celular, e inferiormente por el músculo esfínter externo del ano y el ligamento anococcígeo.

La *pared lateral* es casi vertical, y está formada por el músculo obturador interno y su fascia obturatriz, que se desdobla para envainar los vasos pudendos internos y el nervio pudendo. En este conducto, denominado *conducto pudendo,* suelen observarse, de superior a inferior, la vena, la arteria y el nervio, o bien la arteria, la vena y el ner-

vio. Este último discurre inmediatamente superior al proceso falciforme del ligamento sacrotuberoso, cuyo borde superior se encuentra en la unión de las dos hojas del conducto fascial vasculonervioso.

La *pared inferior* o *base* está constituida por los tegumentos del periné, es decir, por la piel revestida de un panículo adiposo subdérmico que presenta continuidad con la grasa que llena la fosa isquioanal.

El *borde superior* sigue la línea de inserción del músculo elevador del ano en la fascia obturatriz.

El *extremo anterior* da origen a una prolongación representada por un estrecho espacio comprendido en el periné anterior entre la cara inferior del músculo elevador del ano, la cara superior del plano medio del periné y la fascia obturatriz. Esta prolongación, que se adelgaza de posterior a anterior, se cierra medial y anteriormente por medio de la unión de la fascia del músculo elevador del ano con la fascia superior del diafragma pélvico.

El paquete vasculonervioso, constituido por la arteria y la vena pudendas internas y por el nervio dorsal del pene, avanza en esta prolongación de la fosa isquioanal a lo largo de la rama isquiopubiana dentro de un conducto fibrocelular formado: inferiormente, por la fascia superior del diafragma pélvico, lateralmente por la fascia obturatriz y, por último, superiormente por una hoja celular que une estas dos fascias. En

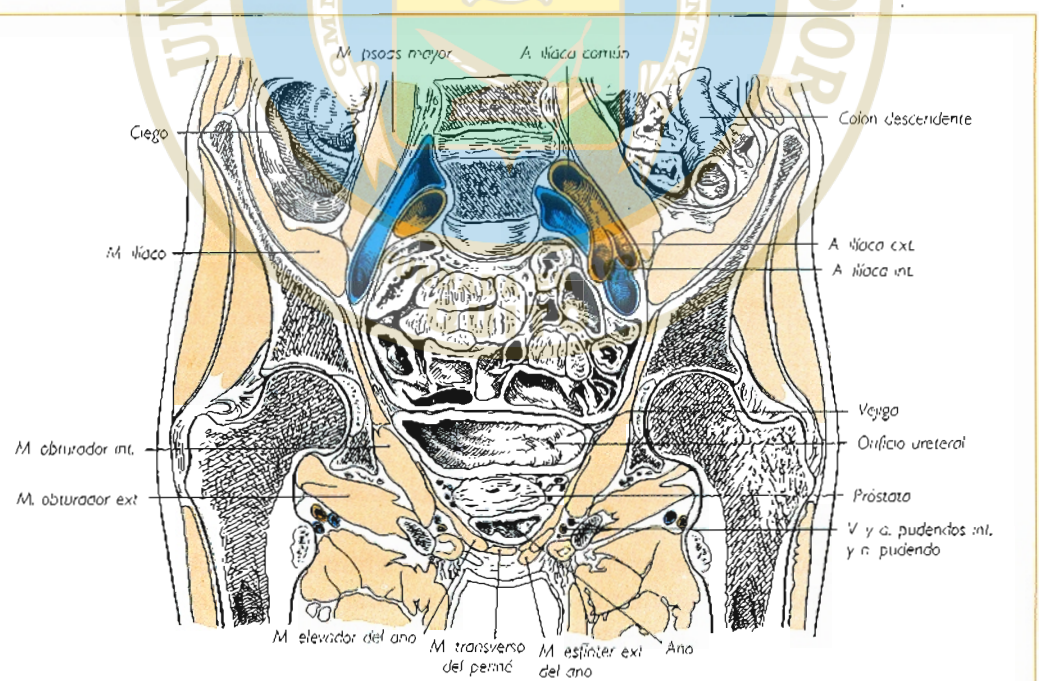

Fig. 407 ▪ Corte frontal de la pelvis menor en el hombre, que pasa por el promontorio.

este punto la vena está situada medialmente a la arteria y al nervio, el cual discurre superiormente a la arteria.

El *extremo posterior* también se prolonga, estrechándose, entre el músculo glúteo mayor y la parte posterior del diafragma pélvico (fig. 372).

La cavidad de la fosa isquioanal está llena de grasa que tiene continuidad con el panículo adiposo subcutáneo. Esta voluminosa masa de grasa está atravesada por el nervio rectal inferior y por las arterias y venas rectales inferiores, rodeadas por una vaina fibrosa que nace de la fascia obturatriz. El nervio penetra generalmente a cada lado en la parte media del músculo esfínter externo del ano.

PERINÉ FEMENINO

El periné de la mujer está constituido de la misma forma que el del hombre. Las particularidades que presenta son: ❑ *a)* la independencia existente a lo largo de su travesía perineal entre los órganos urinarios y los genitales, que se sitúan posteriormente a los primeros; ❑ *b)* la ausencia de la próstata, y ❑ *c)* un desdoblamiento del bulbo del vestíbulo, cuyas dos mitades se sitúan a los lados del orificio vaginal (compárense las figs. 399 y 404).

1. Periné anterior o región urogenital. El *plano suprafascial* está ocupado en la región urogenital por las diferentes partes de la vulva, cuya configuración y estructura hemos indicado anteriormente.

En la mujer, existe además un *músculo transverso cutáneo del periné,* cuyas fibras transversales, o ligeramente oblicuas posteriormente, se insertan medialmente en la comisura posterior de los labios y en el cuarto posterior de la vulva, y lateralmente en los tegumentos (Laux y Passebois).

El *plano musculofascial superficial* comprende, como en el hombre, la fascia de recubrimiento superficial del periné, los órganos eréctiles y los tres músculos del espacio perineal superficial, es decir, los músculos transverso superficial del periné, isquiocavernoso y bulboesponjoso; comprende además un cuarto músculo, el músculo constrictor de la vulva. Este músculo se aplica a la entrada de la vagina sobre la cara medial del bulbo del vestíbulo y sobre las glándulas vestibulares mayores, situadas a ambos lados de la vagina (figs. 402 y 404).

El vestíbulo de la vagina divide la fascia de recubrimiento superficial del periné en dos mitades laterales, que se disponen en el espacio perineal superficial de la misma manera que en el hombre.

El *plano musculofascial medio,* denominado también *diafragma pélvico,* está dividido también en dos partes laterales por la uretra y la vagina. Estas dos partes laterales se disponen de la misma manera que en el periné del hombre.

El *plano musculofascial superior,* que está formado por los músculos elevador del ano y coccígeo y sus fascias, se diferencia por las relaciones que el músculo elevador del ano presenta con la uretra y la vagina.

2. Periné posterior o región anal. Su disposición es idéntica a la que hemos descrito en el hombre.

ESPACIO PELVIRRECTAL SUPERIOR

El peritoneo pélvico no desciende hasta entrar en contacto con el diafragma pélvico, sino que entre éste y la serosa peritoneal existe un denominado *espacio extraperitoneal pelvivisceral.*

El espacio extraperitoneal pelvivisceral recibe, a la altura del recto, el nombre de *espacio pelvirrectal superior.*

1. Paredes. Este espacio está limitado: superiormente por el peritoneo, inferiormente por la fascia pélvica, y medialmente por las vísceras pélvicas, es decir, ❑ recto posteriormente y vejiga y próstata anteriormente en el hombre, y ❑ útero, vagina y vejiga urinaria en la mujer (figs. 399, 404 y 406).

Su espesor aumenta de lateral a medial. En efecto, el peritoneo se incurva de inferior a superior y de lateral a medial para revestir las vísceras pélvicas, mientras que el diafragma pélvico se inclina en sentido inverso, es decir, de superior a inferior y de lateral a medial.

2. Contenido. El espacio pelvirrectal superior contiene un tejido fibrocelular atravesado por los vasos y nervios obturadores, las ramas viscerales de los vasos ilíacos internos, vasos linfáticos y el plexo hipogástrico inferior.

El tejido celular del espacio pelvirrectal superior no presenta en todas sus partes la misma consistencia, sino que se condensa en algunos lugares y se dispone en láminas de tejido fibrocelular y muscular liso. Estas láminas son la *vaina ilíaca interna,* la *fascia umbilicoprevesical,* el *tabique rectovesical* y la lámina posterior de la *fascia rectal.*

En la mujer, el tabique rectovesical es sustituido por un tabique celular, denominado *tabique rectovaginal,* que es análogo al tabique rectovesical y procede de la unión de las paredes del fondo de saco rectouterino.

a) VAINA ILÍACA INTERNA. Los vasos ilíacos internos y sus ramas intrapélvicas se apoyan en la pared por medio de una capa fibrocelular y muscular lisa «mal e irregularmente tejida, fascia unas veces y tela de araña otras» (Farabeuf).

Esta vaina fascial de los vasos, más comúnmente denominada *vaina ilíaca interna (vaina hipogástrica),* está elevada medialmente por los vasos viscerales cuando éstos abandonan la pared para dirigirse a los órganos intrapélvicos: recto, vejiga urinaria, vesículas seminales y próstata en el hombre, o útero y vagina en la mujer.

La parte yuxtavisceral de la vaina ilíaca interna forma una lámina que se extiende desde el pubis hasta el sacro, situada ampliamente en toda la altura de la parte medial del espacio pelvirrectal superior y junto a las vísceras pélvicas. Esta parte de la vaina se denomina *fascia sacrorrectogenital* o *fascia sacrorrectogenitopúbica* (fig. 408).

La *parte posterior de la vaina ilíaca interna* contiene el plexo hipogástrico inferior en su espesor, enfrente del recto y de las vesículas seminales en el hombre y del recto y de

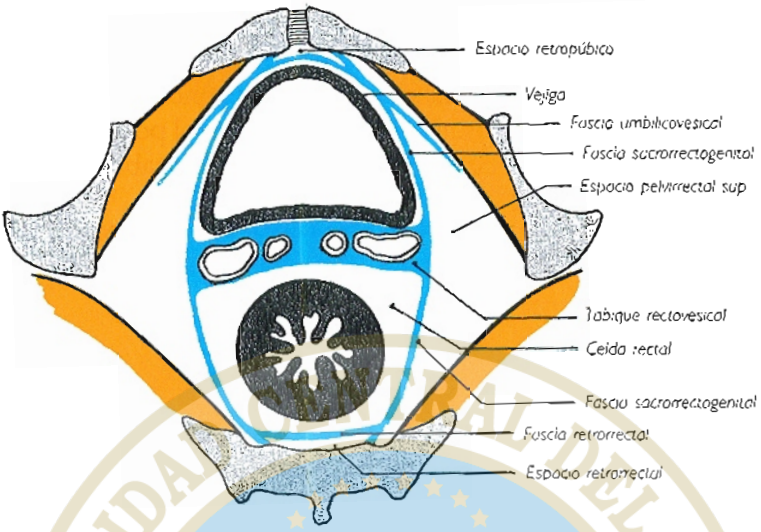

Fig 408 • Corte transversal esquemático destinado a mostrar la topografía general de la cavidad pélvica.

la parte posterosuperior de la vagina en la mujer. Sólo artificialmente y por medio de una cuidadosa disección puede separarse de la cara lateral del plexo una delgada lámina fibrocelular, que sólo representa una parte de la vaina en la cual los elementos se entrelazan con los del plexo y se extienden por su cara medial. A decir verdad, éstos son los elementos del plexo hipogástrico inferior que constituyen la trama realmente resistente de esta parte de la vaina ilíaca interna, razón por la cual la vaina ilíaca interna está fijada posteriormente a la pared posterior de la pelvis mediante los filetes nerviosos del plexo que proceden del tronco simpático, así como de los plexos pudendo y coccígeo (Barbilian).

La *parte anterior de la vaina ilíaca interna* es básicamente vascular. En efecto, está formada por tejido conjuntivo y por venas envueltas por dicho tejido: venas de los plexos venosos vesical y prostático en el hombre, y uterino, vesical y vaginal en la mujer.

La continuidad entre la parte anterior y vascular de la vaina ilíaca interna, es decir, de la fascia sacrorrectogenital con la parte posterior y nerviosa está asegurada: *a)* por los ramos nerviosos que se extienden desde el plexo hipogástrico inferior hasta la vejiga urinaria y la próstata en el hombre, y hasta la vejiga urinaria, el útero y la vagina en la mujer, y *b)* por las anastomosis que unen entre sí los plexos venosos situados alrededor de las vísceras intrapélvicas (Barbilian).

Hemos descrito anteriormente la *fascia umbilicoprevesical,* el *tabique rectovesical* y el *tabique rectovaginal.* Estas hojas fibrocelulares se sitúan transversalmente entre los órganos, que separan unos de otros; las dos últimas se unen por sus bordes laterales con las fascias sacrorrectogenitales.

Su consistencia es ligeramente diferente a la de la vaina ilíaca interna. Están formadas no sólo por un tejido conjuntivo fibroso y muscular liso, sino también por las fascias de adosamiento resultantes de la soldadura de los fondos de saco peritoneales, que son los fondos de saco prevesicales en lo que concierne a la fascia umbilicoprevesical, los fondos de saco rectoseminal y vesicoseminal por lo que hace al tabique rectovesical y el fondo de saco rectouterino con respecto al tabique rectovaginal.

UNIVERSIDAD CENTRAL DEL ECUADOR
POTENTIOR EST
OMNIUM SAPIENTIA
FUNDADA EN 1620
QUITO

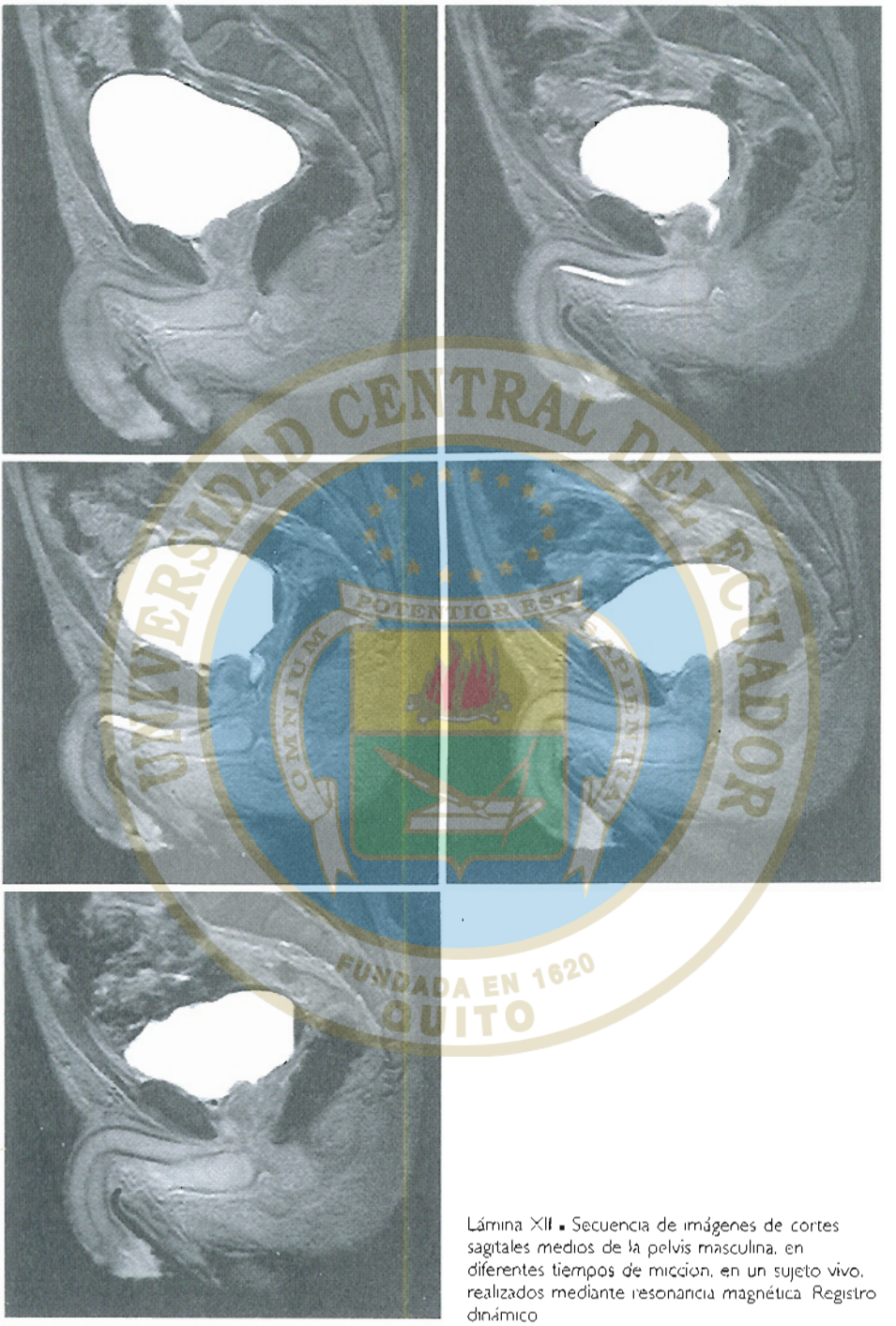

Lámina XII ▪ Secuencia de imágenes de cortes sagitales medios de la pelvis masculina, en diferentes tiempos de micción, en un sujeto vivo, realizados mediante resonancia magnética. Registro dinámico

UNIVERSIDAD CENTRAL DEL ECUADOR
OMNIUM POTENTIOR EST
FUNDADA EN 1620
QUITO