HISTOLOGIA VETERINARIA APLICADA

William J. Banks

Manual Moderno

FACULTAD DE MEDICINA

VETERINARIA Y ZOOTECNIA

B I B L I O T E C A



QUITO - ECUADOR



611.018
B218

$12 000

Facultad de Medicina Veterinaria y Zootecnia
10 A NOV 1993
SECRETARIA DE DESPACHO

HISTOLOGIA VETERINARIA APLICADA

FACULTAD DE MEDICINA VETERINARIA
Y ZOOTECNIA U. C.
BIBLIOTECA
No. _____ Año 1993
Precio _____ Donación X

EDITORIAL EL MANUAL MODERNO
S A DE C. V.
EJEMPLAR DE CORTESIA
AV. SONORA 206 COL HIPODROMO
DEL CUAUHTEMOC 06100 MEXICO, D. F.
TELS. 574 33 03 564 25 18
PROHIBIDA SU VENTA

FACULTAD DE MEDICINA VETERINARIA
Y ZOOTECNIA U. C.
BIBLIOTECA
No.
Procedencia

636.089
B218
1986

#5040015 A1
5040015 CB.

HISTOLOGIA VETERINARIA APLICADA

WILLIAM J. BANKS

Profesor del Departamento de Anatomía del
College of Veterinary Medicine and Biomedical Sciences
Colorado State University
Fort Collins, Colorado

Ilustrado por

Biomedical Media
College of Veterinary Medicine
and Biomedical Sciences
Colorado State University

Traducido por

Dr. Luis Ocampo Camberos
Profesor de Fisiología y Farmacología
Facultad de Medicina Veterinaria y Zootecnia
Universidad Nacional Autónoma de México

y

Dra. Ana Ma. Auró Angulo
Técnico Académico Tiempo Completo de la
Facultad de Medicina Veterinaria y Zootecnia
Universidad Nacional Autónoma de México

Editorial
El Manual Moderno, S.A. de C.V.
México, D.F.

636.089
B218
1986
c.1
c.2
c.3
c.4
c.5
c.6
c.7
c.8
c.9
c.10
c.11
c.12
c.13
c.14
c.15
c.16
c.17
c.18
c.19
c.20
c.21
c.22
c.23
c.24
c.25
c.26
c.27
c.28
c.29
c.30
c.31
c.32
c.33
c.34
c.35
c.36
c.37
c.38
c.39
c.40

11.018
B218

Título original de la obra:
This is a translation
Applied Veterinary Histology
© 1981
Williams & Wilkins
ISBN 0-683-00410-7

Histología Veterinaria Aplicada
© 1986
Editorial El Manual Moderno, S.A. de C.V.
Av. Sonora 206, Col. Hipódromo
Deleg. Cuauhtémoc, 06100 - México, D.F.

Miembro de la Cámara Nacional
de la Industria Editorial, Reg. núm. 39
ISBN 968-426-342-2

Impreso en México en los talleres de
Litográfica y Tipográfica Yolva, S.A.
Comonfort No. 58 - 31
06200 - México, D.F.
Tiraje (en miles) 2/86, 1/90

Todos los derechos reservados. Ninguna parte de esta publicación puede ser reproducida, almacenada en sistema alguno de tarjetas perforadas o transmitida por otro medio –electrónico, mecánico, fotocopiador, registrador, etc.– sin permiso previo por escrito de la editorial.

All rights reserved. No part of this publication may be reproduced, stored in a retrieval system, or transmitted, in any form or by any means, electronic, mechanical, photocopying, recording or otherwise, without the prior permission in writing from the publisher.

Editorial El Manual Moderno, S.A. de C.V.

Donación - 04-11-96 - Editorial Salerno S.A.

PREFACIO

La edición original de este texto: *Atlas de Histología y Organología Comparadas,* fue un intento por presentar los elementos de histología que son aplicables a la medicina veterinaria. Anatomía y Fisiología están integradas a lo largo del texto, presentadas en un formato conciso. Este enfoque, a pesar de que es básico en la organización microanatómica, no consideró la aplicación y la relevancia de la histología en la labor clínica; de igual modo, las consideraciones funcionales se limitaron en este campo. Si la histología es fundamental en la educación médica, la revisión del texto original ha sido un intento por ampliar el campo y utilidad de este libro.

Los elementos histológicos se han conservado en un formato práctico desarrollados necesaria y selectivamente, manteniendo la marcha notable en la comprensión de las estructuras microscópicas. La fisiología celular, tejidos y órganos, se ampliaron integrándose a los aspectos básicos. Hay diversos ejemplos en la aplicación de la histología, histofisiología y cirugía, distribuidos a lo largo del texto. Los fundamentos de renovación y restauración de todos los tejidos y muchos órganos, están implícitos en los temas microanatómicos y fisiológicos. El texto ha sido revisado completamente, reescrito y actualizado, para orientar a los estudiantes de medicina veterinaria en el campo histológico.

La organización básica del libro no ha cambiado. El libro, dividido en cinco secciones, parte desde los fundamentos histológicos de la citología, los tejidos y la organología hasta la citología exfoliativa. La primera sección contiene tres capítulos nuevos, seleccionados para dar al estudiante una perspectiva histológica entendida como una base de la ciencia médica, así como una visión profunda de la interpretación de las muestras y métodos histológicos. El capítulo sobre citología, que aparece en la segunda sección, se ha ampliado incluyendo propiedades físicas, químicas y biológicas de la célula. Se intento correlacionar las características ultraestructurales de las células con las características visibles en el microscopio de luz; así se cierra la "brecha conceptual" entre la citología ultraestructural y la histología. La tercera sección presenta los tejidos básicos. La morfología está actualizada, mientras que la histofisiología ha sido ampliada para proporcionar al estudiante una mejor apreciación de las funciones de los tejidos básicos en la complejidad anatómica y fisiológica del animal. La mayor parte de este texto está dedicada a la organología comparada. Un capítulo introductorio sobre este tema, presenta las características de los órganos parenquimatosos y tubulares. En los capítulos siguientes presenta la morfología distintiva de órganos específicos y/o únicos característicos, en la mayor parte de las especies domésticas, incluyendo carnívoros, herbívoros y aves. La histofisiología, se desarrolló e integró junto con la morfología de cada órgano. La última sección del texto, contiene un capítulo sobre citología clínica. La citología exfoliativa normal de varios órganos, tejidos y cavidades corporales, se compara con anormalidades afines a estas estructuras. El interés de este texto es más valioso por la experiencia docente del autor en la materia

de anatomía funcional para primero, segundo y tercero años de la carrera de medicina veterinaria. Las observaciones positivas de estos estudiantes en relación a la histología veterinaria en general, y en especial de la edición original del texto, han tenido un profundo impacto en los cambios de este trabajo. De igual manera, los comentarios de colegas y revisores han sido determinantes. Ellos han manifestado la necesidad de un texto útil, que integre muy bien las propiedades histológicas y fisiológicas y demuestre el significado y aplicación de estas bases. Este texto intenta llenar este vacío, junto con una acertada pedagogía del autor.

Las ilustraciones son indispensables en la enseñanza efectiva de la histología. El texto debe utilizarse como un auxiliar en la enseñanza y aprendizaje, por su valioso material gráfico; ya que en él se encuentran 833 figuras en blanco y negro. Aunque gran parte de las figuras originales micrográficas electrónicas se han conservado, otras han sido reemplazadas o completadas.

Se incluyen además, micrografías electrónicas de tejidos seleccionados y muestras de cortes de tejido congelado, así como algunos registros de micrografías electrónicas de órganos, para comprender las particularidades de ciertas estructuras. Más de 240 ilustraciones médicas, diagramas y gráficas de flujo complementan las micrografías en el texto. Además, se agregan ocho láminas a color que sirven de apoyo en la tarea didáctica. Por tanto, el material ilustrativo, deberá servir para mejorar la comprensión de las bases anatómicas y fisiológicas.

El texto no pretende ser un tomo definitivo para presentar en forma rápida, amplia y dinámica, el campo de la histología veterinaria; más bien, constituye un peldaño para integrar las bases fisiológicas que se aplican en la medicina y cirugía veterinarias.

William J. Banks
Fort Collins, Colorado

RECONOCIMIENTOS

El autor agradece a varias personalidades que contribuyeron, en forma directa o indirecta, a la elaboración de este texto.

La sra. R. Colter, del laboratorio de histología, del Departamento de Anatomía de la Universidad de Colorado, fue muy útil. Siempre estuvo dispuesta a contribuir, preparar o reparar las muestras que fueron incorporadas en este texto. La ayuda de los señores D. Dunham y W. Kuenning (del Centro de Adiestramiento de la Universidad de Microscopia Electrónica, Universidad del estado de Colorado) fue muy valiosa.

La revisión de capítulos específicos hecha por los doctores W.M. Aufderheide (Departamento de Patología), G.F. Grauer (Departamento de Ciencias Clínicas), D.C. Lueker (Departamento de Microbiología), M.A. Thrall (Departamento de Patología) L. Wilke (Departamento de Fisiología y Biofísica) de la Universidad de Colorado, también merece un justo reconocimiento. El entusiasmo y experiencias en sus áreas de estudio y su disposición para revisar capítulos específicos, fue sin duda muy satisfactoria. Las sugerencias del Dr. R.D. Frandson en la formación de tablas, fueron de gran valor.

Las micrografías, negativos y muestras proporcionadas por los doctores M. Carry, C.J. Connell, D.L. Eisenbrandt, J.J. England, G.P. Epling, R.A. Kainer, D.E. Kelly, J.W. Newbrey, H.O. Nornes, R. W. Norrdin, J.E. Rash, J. Storz, M.A. Thrall, W. Todd y sr. A.M. Sheppard completaron el trabajo. Se agradece la autorización de algunos autores y compañías publicitarias para usar las micrografías seleccionadas del material de copyright.

El cuerpo docente del Departamento de Radiología, del Hospital de Enseñanza Veterinaria, de la Universidad de Colorado, fue notable. Un especial agradecimiento al Dr. J. Lebel, del cuerpo de radiología, por su amistad y colaboración en el formato de tablas durante la revisión.

Las mecanógrafas Eileen K. Banks, mi hermana, y la señora Elaine Winn cooperaron gustosamente. Su ayuda oportuna en la transcripción de un montículo de escritos poco legibles, agobian inmediatamente a cualquier mecanógrafa. El volumen de escritos mecanografiados, estuvo acompañado del cuidado, conciencia, tolerancia y organización de mi esposa Brenda F. Banks. Su habilidad para interpretar la sintaxis, conceptos científicos y editoriales y organizar las actividades, culminan con un trabajo final impecable; parece inconcebible, pero ella lo hizo, y todo el tiempo, a pesar de la adversidad, mantuvo una sonrisa. Es invaluable mi agradecimiento.

Agradezco la disposición del Dr. M.A. Thrall, auxiliar del profesor de Patología y Patología Clínica, del Hospital de Enseñanza Veterinaria, de la Universidad de Colorado, en la participación de la escritura de este texto, así como su autorización para agregar un capítulo del libro, *Introducción a la citología clínica.*

Las aportaciones del cuerpo de Medicina Biomédica, del Colegio de Medicina Veterinaria y Ciencias Biomédicas de la Universidad de Colorado, fueron de un valor incalculable. Su paciencia para con el autor, su capacidad para interpretar ideas obscuras, su entusiasmo, su arte y su experiencia profesional lo hacen un proyecto agradable. El autor agradece al Sr. T.O. McCracken, director y compañero de los miembros de la facultad y del departamento de Anatomía la capacidad de su cuerpo médico: J. Daughterty, M.L. Kessel, K. Jee, P. Jones, L. Schuler y C. Turner. Todas las ilustraciones médicas, esquemas y diagramas de flujo son el resultado del esfuerzo, talento y cortesía de estas personas. En forma adicional, la cooperación de J. Sugimoto y C. Blackwell es muy apreciada.

Cuatro personalidades merecen especial reconocimiento por su esfuerzo. Ellos leyeron por completo el manuscrito, aportaron ideas útiles brindando estímulo y apoyo. Sus perspectivas han dado al autor una amplia comprensión. El señor D. Beezley, Ph.D. candidato para el Departamento de Anatomía de la Universidad de Colorado, invirtió varias horas con el autor, analizando varios aspectos del manuscrito. El Dr. J.J. England, ayudante del profesor de Microbiología y del cuerpo de Urología, del laboratorio de diagnóstico del Hospital de Enseñanza Veterinaria de la Universidad de Colorado, ofreció sugerencias bastante útiles. Las observaciones de H.C. Strout, estudiante superior de la misma fueron oportunas porque mejoraron considerablemente el manuscrito. El Dr. R.A. Kainer, profesor de anatomía, ofreció varias horas al autor. Sus análisis y comentarios fueron determinantes. A ellos, amigos y colaboradores especiales, expreso mi sincera gratitud.

La conclusión de este proyecto no se hubiera logrado sin el cuidado, apoyo, estímulo y comprensión de mi esposa Brenda y nuestros hijos, Victoria y Kristin.

El apoyo práctico del cuerpo de la Compañía Williams & Wilkins fue muy útil en la culminación del proyecto. El autor agradece al editor, S.A. Finnegan, Vice-Presidente y jefe de Editores, su tolerancia y estímulos en el proceso editorial. De igual modo N.C. Tyler, Editor de Medicina Veterinaria asumió la responsabilidad del objetivo. Con la calidad de su predecesor, Tyler de inmediato afrontó sus responsabilidades con entusiasmo y experiencia profesional. Ha sido incalculable su ayuda a lo largo del proyecto.

A mis alumnos y colegas, de quienes he aprendido mucho, expreso mi más sincero agradecimiento.

Williams J. Banks
Fort Collins, Colorado

CONTENIDO

I. PRINCIPIOS GENERALES DE HISTOLOGIA

Capítulo 1. Introducción a la histología 1

Introducción, 1
Perspectiva histórica, 1
Tejidos-elementos de organización, 3

Capítulo 2. Métodos histológicos 5

Introducción, 5
Técnica de inclusión en parafina, 6
Principios de tinción, 9
Técnicas especiales de preparación, 10

Capítulo 3. Microscopia e interpretación 16

Introducción, 16
Microscopia, 16
Interpretación, 22

II. CITOLOGIA

Capítulo 4. Citología 28

Propiedades químicas y físicas, 28
Propiedades biológicas, 31
Características morfológicas generales, 31
Núcleo, 35
Citoplasma, 40
División celular, 57

III. HISTOLOGIA

Capítulo 5. Epitelios 63

Características generales, 63
Epitelio simple, 66
Epitelio estratificado, 69
Epitelio transicional, 71
Epitelio glandular, 72
Epitelios especiales, 83
Especializaciones de la superficie epitelial, 87
Regeneración y reparación de los epitelios, 94

Capítulo 6. Tejidos conjuntivos propios y tejido adiposo 97

Características generales, 97
Componentes extracelulares, 101
Dinámica de líquidos de los tejidos, 108
Población celular permanente, 111
Población celular temporal, 119
Tejidos conjuntivos embrionarios, 120
Tejidos conjuntivos propios, 121
Tejidos conjuntivos especiales, 127
Tejido adiposo, 128
Sistema reticuloendotelial, 130
Regeneración y reparación, 131

Capítulo 7. Tejidos de sostén-cartílago 133

Características generales, 133
Componentes de la matriz, 135
Tipos de cartílago, 137
Sostenimiento y reparación del cartílago, 142

Capítulo 8. Tejidos de sostén-hueso 145

Características generales, 145
Componentes de la matriz, 147
Recubrimientos óseos, 149
Componentes celulares, 150
Tipos de hueso, 160
Configuraciones del hueso, 162
Organización del hueso, 162
Dinámica del hueso, 168

Capítulo 9. Osteogénesis 176

Desarrollo del hueso, 176
Osificación intramembranosa, 176
Osificación endocondral, 180
Reparación de fracturas, 196

Capítulo 10. Sangre y dinámica de las células sanguíneas 208

Sangre periférica, 208
Hemostasia, 224
Dinámica de las células sanguíneas-hemopoyesis, 226
Dinámica de las células sanguíneas-circulación, regulación, destrucción, 234
Evaluación de la sangre y médula ósea, 239

Capítulo 11. Tejido muscular 241

Características generales, 241
Músculo liso, 241
Músculo esquelético, 244
Músculo cardiaco, 261
Reparación y regeneración, 264

Capítulo 12. Tejido nervioso 265

Características generales, 265
Organización neuronal, 265
Transmisión de información, 271
Neuroglia, 278
Revestimiento celular de las neuronas, 282

IV. ORGANOLOGIA COMPARADA

Capítulo 13. Organización de los órganos 290

Organización de los órganos tubulares, 290
Organización de los órganos parenquimatosos, 297
Membranas mucosas y serosas, 297

Capítulo 14. Aparato musculoesquelético 298

Características generales, 298
El hueso como órgano, 298
Articulaciones, 308
Diartrosis, 309
El músculo como órgano, 315

Capítulo 15. Sistema nervioso 327

Características generales, 327
Consideraciones anatómicas, 327
Consideraciones fisiológicas, 332
Organización de los componentes periféricos, 335
Organización de los componentes centrales, 342
Sistema nervioso autónomo, 350
Respuesta neuronal a una lesión, 361

Capítulo 16. Aparato cardiovascular 364

Características generales, 364
Organización mural, 365
Sistema de intercambio, 366
Sistema de alta presión, 368
Sistema de baja presión, 370
Comparación entre los sistemas de alta y baja presión, 371
Corazón, 371
Control de la actividad cardiaca, 373
Influencia hormonal, 383
Vasos linfáticos, 387

Capítulo 17. Sistema linfático e inmunidad 388

Características generales, 388
Tejido linfático difuso, 388
Tejido linfático denso, 388
Organos linfáticos, 392
Inmunidad, 405

Capítulo 18. Aparato tegumentario 416

Características generales, 416
Aparato tegumentario de los mamíferos, 416
Aparato tegumentario de las aves, 424
Glándulas de la piel de los mamíferos, 426
Cascos y garras, 438
Apéndices tegumentarios, 443
Reparación de la piel, 445

Capítulo 19. Aparato digestivo 455

Características generales, 455
Estructuras bucales, 455
Glándulas salivales, 466
Faringe, 474
Esófago, 474
Estómago glandular, 477
Estómago compuesto, 488
Intestino delgado, 493
Intestino grueso, 501
Peritoneo, 507
Aparato digestivo de las aves, 508
Hígado, 512
Vesícula biliar, 522
Páncreas exocrino, 525

Capítulo 20. Aparato urinario 529

Riñón, 529
Túbulos uriníferos, 530
Complejo yuxtaglomerular, 536
Histofisiología del riñón, 539
Vías urinarias, 547

Capítulo 21. Aparato respiratorio 549

Características generales, 549
Aparato respiratorio, 549
Aparato respiratorio de las aves, 568

Capítulo 22. Sistema endocrino 573

Características generales, 573
Hipófisis, 574
Adenohipófisis, 574
Neurohipófisis, 581
Epífisis cerebral, 583
Glándula tiroides, 583
Glándulas paratiroides, 592
Glándulas suprarrenales, 592
Páncreas endocrino, 600
Glándulas endocrinas diversas, 602

Capítulo 23. Aparato reproductor del macho 606

Características generales, 606
Testículos y estructuras asociadas, 606
Conductos genitales, 608
Espermatogénesis, 609
Secreciones testiculares, 616
Glándulas accesorias, 619
Uretra, 624
Organo copulatorio, 627

Capítulo 24. Aparato reproductor de la hembra 629

Características generales, 629
Ovario, 629
Ciclo ovárico, 631
Tubos uterinos, 640
Utero, 640
Vagina, 642
Vulva, 642
Cambios cíclicos del aparato, 642
Placentología comparativa, 647
Aparato reproductor de las aves, 655

Capítulo 25. Ojo y oído 658

Características generales, 658
Ojo, 658
Oído, 680

V. CITOLOGIA EXFOLIATIVA

Capítulo 26. Introducción a la citología clínica 691

Introducción, 691
Citología de sistemas, aparatos y órganos específicos, 692

EDITORIAL EL MANUAL MODERNO
S. A. DE C. V.
EJEMPLAR DE CORTESIA
AV. SONORA 206 COL. HIPODROMO
DEL. CUAUHTEMOC 06100 MEXICO, D.F.
TELS. 574 83-03 564-25-18
PROHIBIDA SU VENTA

LAMINAS EN COLOR

(Aparecen entre las págs. 286 y 287)

Lámina I. Diferentes tinciones de órganos y tejidos específicos.

Lámina II. Características de células especiales.

Lámina III. Epitelios glandulares y de superficie.

Lámina IV. Tejido conjuntivo.

Lámina V. Tejidos muscular, nervioso y adiposo.

Lámina VI. Sangre periférica.

Lámina VII. Sangre periférica y citología exfoliativa.

Lámina VIII. Citología exfoliativa.

I. Principios Generales de Histología

1

INTRODUCCION A LA HISTOLOGIA

INTRODUCCION

Cuando se inicia el estudio de una nueva disciplina, suele ser difícil ubicar los conocimientos dentro de una perspectiva apropiada. De hecho, se justifican preguntas respecto a la naturaleza, extensión, profundidad e importancia de esa información; el objetivo de esta introducción es tratar de responder a las mismas.

La finalidad del estudiante de ciencias biomédicas es comprender al organismo en la salud y enfermedad. El organismo vivo es la suma de sus partes y mucho más; de modo que su estudio es esencial para obtener una visión de conjunto. La histología es una de las disciplinas biomédicas más importantes, incluye un enfoque profundo de la estructura y funcionamiento de las partes mencionadas.

La *anatomía* suele considerarse una rama de la ciencia biomédica, relacionada con el estudio de las estructuras externa e interna del organismo. No obstante que se considera exclusivamente descriptiva, sus objetivos son múltiples. En ella son fundamentales las descripciones de las morfologías estructurales básicas, así como la comprensión de los mecanismos y las relaciones funcionales. Con fines didácticos, se acostumbra subdividir la anatomía, según los elementos integrantes y los métodos de estudio. Así, la *anatomía macroscópica* incluye datos estructurales que se estudian por visualización directa, o por palpación, disección, o ambas, en tanto que la *histología* estudia las estructuras que no se observan a simple vista.

Al consultar un diccionario médico, se encontrará que *histología* y *anatomía microscópica* son sinónimos. Desafortunadamente, su definición es poco útil para comprender esta subdisciplina anatómica que se inició como una simple ciencia descriptiva de la organización anatómica submacroscópica, y se ha convertido en una mezcla de anatomía, fisiología, química y física. En tanto que en la definición clásica se considera a la histología una ciencia descriptiva pura, la histología moderna, la anatomía microscópica, es más sofisticada y relacionada con un enfoque multidisciplinario de la estructura y función de los tejidos.

La *organología* estudia la estructura y función de los diversos órganos del animal. Aunque puede realizarse desde diferentes perspectivas, suele usarse un microscopio. Por tanto, cae dentro del campo de la histología. La *organología comparada* resalta las diferencias o semejanzas funcionales y de organización de los órganos, en las diferentes especies animales. Este conocimiento es esencial para el estudiante de medicina veterinaria.

Sin duda, el desarrollo de cualquier disciplina va unido a las técnicas logradas en dicha área. Los avances en física e ingeniería originaron el desarrollo del microscopio de luz, electrónico, de transmisión y otros instrumentos ópticos usados en histología. Los microscopios de transmisión y emisión de electrones son útiles en la *citología estructural,* área paralela a la histología. Así mismo, los conocimientos adquiridos en química inorgánica y bioquímica se aplican a células y tejidos. La histología, entonces, incluye *histo* y *citoquímica.* Han contribuido muchas otras disciplinas desde varios puntos de vista: autorradiografía, inmunocitoquímica, técnicas de fluorescencia y de cultivo. Esta gran variedad de enfoques necesita de algún tipo de microscopio para observación. Estos son algunos de los auxiliares importantes de la histología moderna.

PERSPECTIVA HISTORICA

La evolución de esta ciencia hasta llegar a la histología actual, es una historia compleja y excitante que comprende muchos años de la historia del hombre. Incluye numerosas y muy variadas aplicaciones de la ciencia

física, así como una demostración de la labor entusiasta de muchos biólogos. Aunque no se pretende transcribir la historia completa, sí se espera ubicar a la histología dentro de una perspectiva apropiada y demostrar su interdependencia con muchas disciplinas.

Ya desde el año 2000 aC, los egipcios percibieron las propiedades amplificadoras de las superficies curvas y fabricaron lentes de aumento, al pulir y refinar piedras. Este descubrimiento se extendió a todo el Mar Mediterráneo, hasta llegar a Grecia y Roma. Alhazan (1000 d.C.), un físico árabe, demostró los principios básicos de la óptica y describió cómo las partes curvas de las superficies funcionan como amplificadores simples de imágenes.

Antes del Renacimiento y el resurgimiento científico e intelectual de Europa, Roger Bacon (1276) ya había logrado una contribución en este campo, que desafortunadamente pasó inadvertido. Realizó numerosos experimentos con lentes e hizo mención al uso de lentes convergentes como microscopio simple. Este descubrimiento sucedió casi 300 años antes del reconocimiento histórico del primer microscopio compuesto que fue paralelo a varios experimentos y se atribuyó a los hermanos Dutch Janssen (1590). Su logro fue duplicado por Galileo (1610) y Roberto Hooke (1665). Hoy en día se les considera instrumentos muy primitivos, pero gracias a ellos se han logrado contribuciones importantes en este campo. El objetivo de esta presentación no es enlistar a todos los contribuyentes y sus aportaciones en orden cronológico sin embargo, mencionaremos a los que se aplican en forma directa al desarrollo de la histología.

Muchos investigadores –la mayoría notables como Grew, Malpighi, Hooke, Swammerdam y Leeuwenhoek– ampliaron los conocimientos a través de numerosas y muy variadas observaciones de la estructura microscópica y de microorganismos, durante la primera mitad del siglo XVIII. Aunque dicho esfuerzo continuó durante todo ese siglo, las contribuciones más importantes fueron las realizadas por van Haller y Wolff. A principios del siglo XIX la gran cantidad de conocimientos obtenidos de observaciones había establecido las bases para el florecimiento de las ciencias microscópicas.

Bichat's (1802) publicó sus observaciones acerca de los tejidos y Mayer (1819) introdujo el término histología, con lo cual ayudaron a establecer esta disciplina como parte importante de la investigación médica. La formulación de la *teoría celular* por Schleiden (1838) y Schwann (1839) significó un impulso extra en la difusión del conocimiento. Poco después, Henle (1841) escribió un tratado de histología humana. Subsecuentemente Virchow (1863) aplicó la teoría celular al organismo humano y describió varias categorías de células especializadas. Su afirmación de que la enfermedad humana era producto de cambios fundamentales en sus células constitutivas, fue una aplicación muy significativa de la teoría celular. Estos conocimientos son la base de la medicina moderna.

Los avances en histología no fueron uniformes ni súbitos. Aunque algunos conocimientos raros e individuales llenaron esa época en la investigación, sus logros fueron y son dependientes del progreso técnico en otras disciplinas. Una clara comprensión de los principios ópticos y la capacidad para transformarlos en instrumentos ópticos precisos, fue fundamental para el desarrollo de la histología, que fue, por tanto, la que recibió los primeros beneficios de las aplicaciones teóricas y prácticas de la física. A principios del siglo XIX se comprendieron las propiedades básicas de la luz y las lentes lo suficiente para mejorar y refinar los sistemas ópticos. La capacidad de Amici (1827) para pulir lentes originó mayor precisión en los instrumentos ópticos, en tanto que la formulación de Abbe (1877) acerca de la teoría de la visión microscópica, estableció una base matemática para la definición y resolución, así como la intervención de la difracción en la formación de la imagen. El perfeccionamiento de estos instrumentos se ha reflejado en contribuciones continuas a la histología.

Independientemente de estos avances, surgió la siguiente pregunta. ¿Existen semejanzas o diferencias entre los tejidos y células vivos y los artefactos observados con el microscopio de campo claro? Esta fue y es una pregunta razonable. Demostró un interés significativo acerca de la respuesta de las células y tejidos a un tratamiento drástico –fijación, deshidratación, inclusión, corte, tinción y montaje. Este enigma no pudo resolverse sino hasta 1932. En ese año, Zernicke introdujo el microscopio de contraste de fase, que permitió a los científicos observar células y tejidos vivos. Esta fue una de las más notables y quizá la más importante de las contribuciones, ya que permitió demostrar las notables semejanzas entre los seres vivos y los artefactos constantes que originaban las técnicas de preparación para la histología convencional.

La década de 1930 fue excelente para los histólogos. Además de lo valioso de las aportaciones previas, otras ramas de la física interceptaron por último el curso del desarrollo de la histología y abrieron campos de visión increíbles. En el siglo XIX gran cantidad de físicos realizaron indiscutibles descubrimientos en magnetismo, electricidad, dioptrías gaussianas, estructura atómica y mecánica cuántica. La comprensión de las propiedades y el comportamiento de los electrones en campos magnéticos señalaron las bases para el desarrollo del microscopio electrónico. Knoll y Ruska (1931), interesados en la observación de emisores catódicos, construyeron un microscopio de lentes duales y lo mostraron en la Feria de Ciencias de Alemania. Cinco días antes, Rudenberg solicitó la patente alemana para un microscopio electrónico. Poco tiempo después del trabajo de Knoll y Ruska, se construyeron instrumentos semejantes en otras partes del mundo. En 1934 Marton, de la Universidad Libre de Bruselas, tomó la primera micrografía electrónica de una muestra biológica. Para 1941, el microscopio electrónico ya se usaba en varios estudios estructurales en biología. Los continuos avances tecnológicos de las décadas de 1940 y 1950 convirtieron a los microscopios primitivos en sofisticados instrumentos en 1960. Durante esta década, también el microscopio de emisión de electrones estuvo disponible en el mercado. En sólo 30 cortos años, el campo de la histología se extendió gracias a la tecnología que consiguió mejorar el poder de resolución (TEM) y la profundidad del campo (SEM) de los instrumentos ópticos aplicables en histología.

Hoy en día, la tecnología aún está en avance en beneficio de los histólogos. La espectroscopia de rayos X, desde el punto de vista de las ciencias físicas, está a

disposición de los biólogos. Tanto las ondas de dispersión (ensayo de electrones) como la energía de dispersión de los rayos X de los microscopios electrónicos, se aplican a los análisis elementales cuantitativos y cualitativos de muestras biológicas. La histología moderna continuará su crecimiento y florecimiento a medida que se aplique avances tecnológicos a esta disciplina.

TEJIDOS—ELEMENTOS DE ORGANIZACION

El término histología se derivó del vocablo griego *histos* (tela, tejido) y *logos* (estudio), y significa el estudio de los tejidos. La raíz etimológica de la palabra inglesa *tissue* proviene del francés *tissu,* que significa textura o tejido. Esta palabra fue introducida a las ciencias médicas por el anatomista y físico francés, Marie F. X. Bichat, a final del siglo XVIII. Como resultado de sus minuciosas disecciones macroscópicas, quedó fascinado por las diferentes texturas y tejidos de las estructuras que disecaba. Sus observaciones lo llevaron a publicar un libro en el que describió más de 20 tejidos diferentes. Es importante hacer notar que este brillante anatomista fue considerado, por la mayoría, como el Padre de la Histología y nunca uso el microscopio para introducirse en esta disciplina. En el siglo XIX, poco tiempo después de su muerte, se adoptó el término histología.

El concepto original de 20 tejidos corporales fue útil para el establecimiento de esta ciencia. Hoy en día los histólogos reconocen cuatro tipos básicos, cada uno subdividido en varios subtipos. Algunos consideran que la singularidad del adiposo justifica una clasificación separada; esto respalda el concepto de cinco tejidos básicos. Los diferentes órganos del cuerpo se originan de la agregación única, relación e interdependencia de estos cinco tipos básicos. Los tejidos son, por tanto, los materiales de construcción de los órganos, que se disponen en forma lógica, ordenada y constante. Es indispensable una comprensión clara y precisa de los tejidos, su morfología y función, para entender la estructura orgánica y su función. Así como el organismo es la suma de sus componentes orgánicos, el órgano es la suma de sus componentes tisulares. De manera similar y lógica, los tejidos son los productos finales de sus elementos celulares y extracelulares. Esta lógica puede extenderse a un nivel más básico, ya que las células y los productos extracelulares se originan de sus componentes bioquímicos.

Un enfoque lógico a la histología, se origina en la bioquímica de células y tejidos y termina con el estudio de los órganos. La mayoría de los estudiantes deberán tener conocimientos sobre bioquímica y citología a este nivel del desarrollo científico. Es necesario, por tanto, analizar el siguiente orden de organización —los tejidos.

Un tejido es *un grupo de células y sus productos extracelulares más o menos parecidos, que llevan a cabo una función específica o un conjunto de funciones relacionadas.* Esta definición es práctica, pero presenta algunos problemas. En algunos tejidos, las células pueden ser idénticas; en otros, diferentes por completo. Sin embargo, en cualquier caso las unifica su relación funcional. Algunos tejidos se caracterizan por tener poco material extracelular, en tanto otros tienen enormes cantidades. De nuevo, sus relaciones funcionales satisfacen la definición. Los extremos en las características estructurales y funcionales, aún satisfacen la definición básica. Cualquier esquema artificial de un agrupamiento de entidades biológicas está sujeto a problemas de interpretación, porque *el hombre clasifica y la naturaleza no.*

Los *tejidos básicos* o *simples* del cuerpo son: epitelial, conjuntivo, muscular, nervioso y, quizá, adiposo. Estos son los elementos componentes de todos los órganos del cuerpo. Aunque el estudio de los tejidos básicos se analizará en detalle en la sección 3, es conveniente ubicarlos ahora dentro de la perspectiva general.

El primero de los tejidos básicos es el *epitelio* (*epi* —sobre, *thele* —pesón). Cubre las superficies externas del cuerpo así como los tubos internos y forma las glándulas. Casi todos los tejidos epiteliales provienen del *ectodermo* (cubierta externa) y del *endodermo* (cubierta interna); no obstante, algunos del *mesodermo* embrionario.

Los tejidos epiteliales tienen una alta densidad celular característica. Por lo común, las células son muy parecidas y algunas veces idénticas. Hay poco material extracelular relacionado con estas células.

Una de las primeras funciones de estos tejidos es la protección, pero es sólo una de sus múltiples y necesarias funciones. Existen muchas modificaciones morfológicas de los epitelios que permiten su diversidad funcional. Por su naturaleza, la epidermis protege contra daños mecánicos, por deshidratación, y bacterianos, en tanto que las propiedades selectivas de absorción de los intestinos impide que se absorban microorganismos, toxinas y otros materiales potencialmente tóxicos. En forma parecida, se transportan diversos materiales (microorganismos, partículas, desechos) a lo largo de las superficies epiteliales por la acción de cilios. Esas modificaciones del epitelio del aparato respiratorio también protegen al organismo.

La actividad secretoria es una función primordial de los epitelios. Las modificaciones glandulares especiales del epitelio son adaptaciones funcionales de importancia vital. Las glándulas sebáceas de la piel producen un material oleoso que suaviza los folículos pilosos y conserva la piel elástica e impermeable a la penetración de materiales. Las glándulas mucosas de varios tipos secretan un material viscoso que humedece y lubrica muchos de los tubos internos del cuerpo. Otras glándulas producen materiales como saliva y jugos digestivos.

Muchos tipos de células epiteliales realizan funciones de absorción esenciales. Por ejemplo, las de los aparatos respiratorio, digestivo y genitourinario. Los materiales esenciales digeridos se absorben a través del epitelio gastrointestinal. El oxígeno atraviesa la cubierta epitelial del pulmón, en tanto los metabolitos esenciales son absorbidos por las células de recubrimiento de los túbulos renales.

Dado que los tejidos epiteliales están en contacto con el medio externo del animal (aún el contenido

de los tubos internos es externo al organismo), estas células pueden percibir abundante información respecto a dicho ambiente. Por tanto, las funciones sensoriales son adaptaciones homeostáticas importantes. Incluyen modificaciones celulares sensoriales de la piel, órganos gustatorios, epitelio olfatorio y otras.

Por último, las gónadas están compuestas de células epiteliales cuya función es perpetuar la especie.

La información previa establece que las células epiteliales realizan una gran diversidad de funciones. En la sección 3 se verá que hay adaptaciones morfológicas que permiten esta diversidad funcional.

Los *tejidos conjuntivos,* derivados del mesodermo, son uno de los grupos más diversos de tejidos básicos. Aunque están bien denominados según sus funciones conjuntivas y de unión también poseen otras funciones muy variadas. Una lista parcial de éstas incluye las de apoyo, protección, movilidad, aislamiento, termorregulación, almacenamiento de energía, reparación y nutrición.

El tejido conjuntivo está constituido por un grupo de células características, en algunos casos completamente diferentes, separadas por grandes cantidades de material extracelular, la mayor parte del cual es secretado por estas mismas células. Estos materiales (*substancia intercelular*) incluyen muchas fibras y otros elementos bioquímicos que proveen de características estructurales y funcionales específicas a dichos tejidos. El material intercelular es ideal para las propiedades de unión y conexión de las células. De manera semejante, los materiales intercelulares densos de cartílago y hueso, son ideales para realizar sus funciones de apoyo y movilidad. El tejido adiposo es único y realiza funciones protectoras, aislantes, termorreguladoras y metabólicas. La sangre, con sus elementos figurados y el plasma, es un tejido conjuntivo único que afecta directa o indirectamente a cada una de las células del organismo; sus funciones nutritivas y de defensa son de vital importancia.

El *tejido muscular* también proviene del mesodermo. Sus células están modificadas de manera especial para la contracción. El movimiento de materiales a través de los tubos internos del cuerpo, se logra principalmente gracias al músculo liso. Este movimiento incluye la extracción y transporte de secreciones glandulares, los movimientos peristálticos del alimento en el aparato digestivo y la circulación de la sangre en el sistema vascular. Las funciones que se requieren para mover al organismo, cambiarlo de lugar o posición, recaen en el músculo esquelético. El movimiento continuo de la sangre dentro del aparato vascular depende de la masa muscular cardiaca. La demanda permanente sobre este órgano es enorme. Además, hay que recalcar que es el tejido que responde satisfactoriamente durante más tiempo. En el humano con promedio de vida de 70 años, el corazón late unas 2.58×10^9 veces y bombea cerca de 1.84×10^8 litros de sangre.

El *tejido nervioso* se deriva del ectodermo y comprende al cerebro, médula espinal y nervios periféricos. Tiene una organización exclusiva para recibir, transmitir, integrar y relacionar los diferentes estímulos del medio interno y externo del animal. La esencia de estas actividades combinadas en la iniciación de una respuesta que mantiene al organismo en perfecto estado.

Los tejidos básicos son, entonces, los elementos de construcción de la más compleja jerarquía organizacional –los órganos. La comprensión clara de estos elementos no sólo es necesaria sino que simplifica el estudio de la organología comparada.

2

METODOS HISTOLOGICOS

INTRODUCCION

Los avances tecnológicos en las diferentes áreas de la ciencia, proporcionan al histólogo muchas vías de acceso al estudio de las células y los tejidos. Según la información deseada se determinará la vía o combinación de éstas que se tomen. La información máxima necesita una técnica particular, que debe haber sido experimentada y el conocimiento de la naturaleza y limitaciones de la información total, así como una adecuada apreciación de sus ventajas y desventajas. En este capítulo se intentará familiarizar al estudiante con las técnicas disponibles para examinar células vivas, muertas y elementos celulares. Cualquier combinación de estos métodos puede ser importante para resolver problemas histológicos.

Las células y los tejidos vivos pueden observarse en forma directa de diversas maneras. El *cultivo celular* es una de las técnicas usadas con mayor frecuencia. El descubrimiento de los antibióticos ha hecho de este auxiliar un uso tan común, que ya se considera de rutina. Las técnicas de cultivo permiten la observación, manipulación y examen continuo de células sin riesgo para el donador (figs. 2–1, 2–2). Permiten obtener información valiosa respecto a diferenciación, transformación y metabolismo celulares, citogénesis, interacciones entre células, relaciones huésped/parásito y muchos otros procesos biológicos fascinantes. En medicina, es en especial interesante el cultivo de tejidos en el diagnóstico virológico (figs. 2–3, 2–4), desarrollo y producción de vacunas.

Un auxiliar de la observación directa son las *cámaras de visión transparente y la exteriorización y transiluminación* de órganos y tejidos. Aunque la técnica de exteriorización implica tiempo limitado de observación, ha proporcionado información útil sobre todo en microcirculación y respuesta de los tejidos y órganos a quimioterapéuticos. Las cámaras de visión transparente permiten un mayor tiempo de observación. El implante de células en animales ha obtenido grandes avances en el campo de la neovascularización, diferenciación y movimiento celular, así como otros procesos vitales. La cámara anterior del ojo, por la transparencia de la córnea, es una cámara natural de visión usada con estos fines en la investigación biológica.

La selección adecuada de *tinciones vitales* y *supravitales* ha aportado información útil al estudio de la función, organelos e inclusiones celulares y materiales de la matriz extracelular. Estas tinciones tienen baja toxicidad de modo que pueden ser aplicadas a organismos vivos (vitales) o a células vivas extirpadas del organismo (supravitales).

La oxitetraciclina, antibiótico de amplio espectro, puede usarse como tinción vital. A dosis terapéuticas se deposita en forma selectiva en todas las superficies sobre las que se forma hueso y tejidos semejantes (figs. 2–5, 2–6). Mediante la administración seriada del fármaco cuidadosamente cronometrada, se han obtenido valiosos datos sobre tasas de osificación.

El carmín-litio y el tripán azul son colorantes vitales usados para estudiar los fenómenos de fagocitosis, ya que son fagocitados de forma selectiva por algunas células protectoras corporales.

El verde B de Jano y el rojo neutro son colorantes supravitales usados para estudiar mitocondrias y lisosomas.

La separación y purificación de fracciones subcelulares por *centrifugación por densidad de gradiente* y *diferencial* son auxiliares valiosos en el estudio de fenómenos bioquímicos y metabólicos.

El método más simple de observación directa de células vivas es removerlas del organismo, colocarlas sobre un portaobjetos y examinarlas en un *microscopio de contraste de fase* (fig. 3–4) o *de campo obscuro.*

Las células y tejidos vivos son difíciles de examinar al microscopio porque son relativamente gruesas y transparentes. Los índices de refracción de los constituyentes celulares tienen la suficiente semejanza para identificarlos y diferenciarlos en forma adecuada. Por tanto, los artefactos que se superponen y absorben luz en exceso limitan la información que podría obtenerse. Estos problemas disminuyen cuando se hacen cortes delgados de los tejidos, se tiñen y se observan. Para lo-



Fig. 2–1. Microfotografía de bajo poder, de una extensión celular simple de células esplénicas de feto de bovino. La inhibición de contacto conduce a la formación de una capa simple de células estrelladas y fusiformes **(flechas)**. X40 (tinción de Giemsa). (Cortesía de H. Storz). Todas las microfotografías de luz están marcadas según el aumento dado por el microscopio antes de la amplificación del proceso fotográfico. Todas las electrónicas están marcadas según el aumento total (del microscopio y proceso fotográfico).

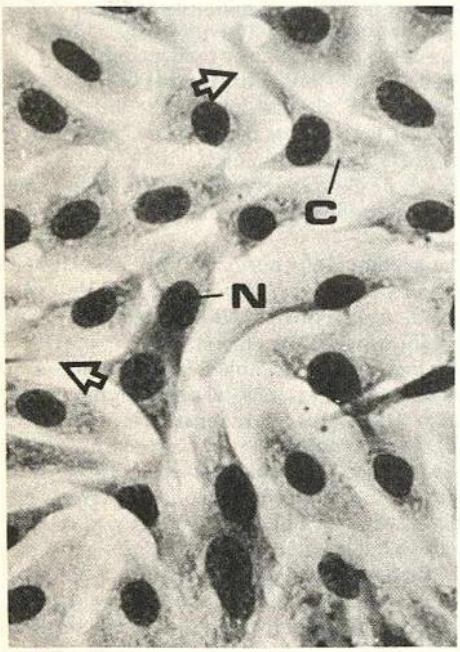

Fig. 2–2. Microfotografía de mediano poder de una extensión celular simple de células esplénicas de feto de bovino normal. Los núcleos (N) son vesiculares y el citoplasma espumoso y granular (C) tiene procesos **(flechas blancas)** que le dan una apariencia estrellada o fusiforme. X100 (tinción de Giemsa). (Cortesía de H. Storz).

grarlo se necesita un manejo y procesado relativamente excesivo de los tejidos. Aunque en realidad es la norma para el examen histológico.

Los tejidos y células para examen microscópico, se matan por medio de una fijación cuidadosa para reducir las alteraciones de la morfología in vivo. El procesamiento del tejido termina con su inclusión en un material que facilite su corte; aunque existen varias técnicas de inclusión, la más usada es la de parafina.

TECNICA DE INCLUSION EN PARAFINA

Es sencilla y práctica. Aunque se modifican las células y los tejidos por el tratamiento a que se les somete, permite hacer una buena inferencia de la situación in vivo. Sin duda es la técnica más común de preparación de especímenes histológicos para cursos de histología, diagnóstico histopatológico e investigación sobre morfología a nivel de microscopio de luz.

No se intenta convertir al estudiante en un experto en la materia; existen textos especializados para quienes tengan interés particular al respecto. El alumno sólo deberá entender la técnica, el fundamento de cada paso, sus limitaciones y desventajas, así como su utilidad académica y diagnóstica.

Obtención de la muestra

Quizá es el paso más difícil del proceso. Requiere que el histólogo tenga conocimientos de anatomía, ya que

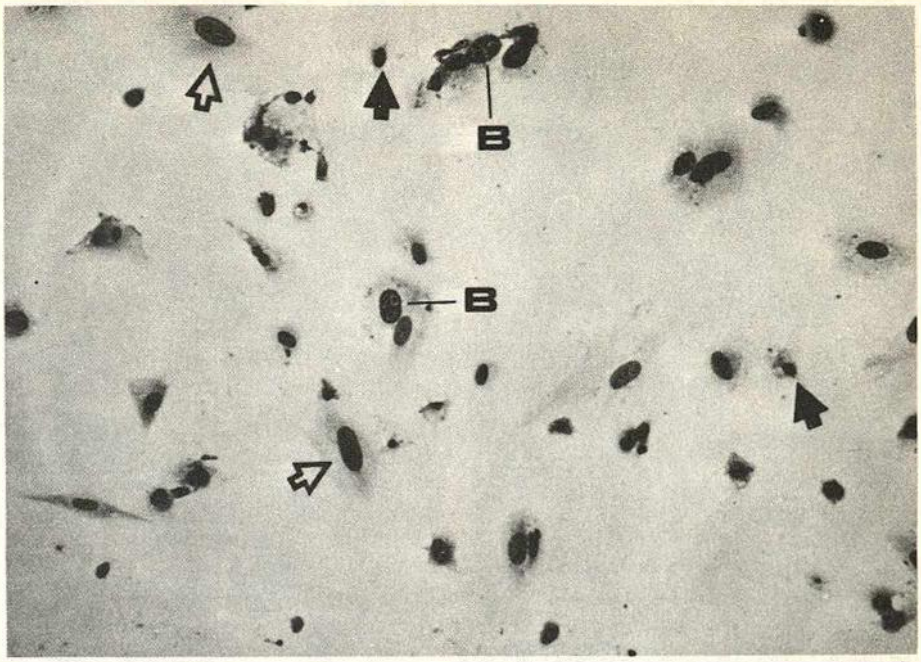

Fig. 2–3. Microfotografía de bajo poder de una extensión celular simple de células esplénicas de feto de bovino 48 horas después de la infección con parvovirus. Las células están alteradas. Hay modificaciones en la distribución. Casi todas las células son redondas y han perdido sus procesos citoplásmicos. Algunos núcleos se encuentran normales (**flechas blancas**), en tanto en otros hay picnosis (**flechas negras**). Algunas células tienen cuerpos de inclusión nucleares (B). X40 (tinción de Giemsa). (Cortesía de H. Storz).

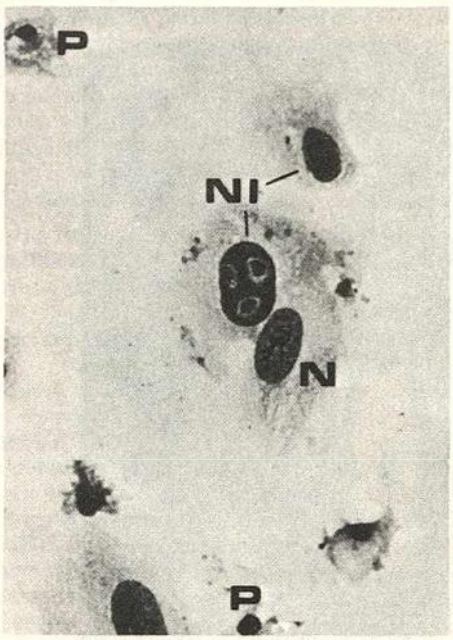

Fig. 2–4. Microfotografía de mediano poder de una extensión simple de células esplénicas de feto de bovino 48 horas después de infección con parvovirus. Núcleos picnóticos (P), normales (N) y con cuerpos de inclusión (NI), perfectamente visibles. Nótese la alteración de la forma celular. Compare con la fig. 2–2. X100 (tinción de Giemsa). (Cortesía de H. Storz).

una muestra de glándula salival mandibular tiene poca o ninguna utilidad si lo que se necesitaba era un ganglio linfático mandibular. Una vez identificada la muestra, debe extraerse del organismo con el menor daño posible. Los tejidos vivos son muy frágiles y la morfología se altera cuando se hace un manejo inapropiado o se realizan técnicas de extirpación erróneas. El histólogo y el cirujano, deben tener una *conciencia del tejido.* El uso de un bisturí o tijeras sin filo o sucios y la excesiva presión manual o con pinzas durante el muestreo puede inducir alteraciones drásticas de los elementos.

La mayor parte de las células y tejidos empiezan a degenerar tan pronto como son separados de su microambiente ideal. Estos cambios autolíticos pueden ser minimizados al reducir el tiempo en que el tejido esté fuera de su ambiente normal. Los tejidos deberán separarse con rapidez y habilidad en el menor tiempo posible.

Fijación

En la fijación química se aplican diferentes agentes químicos a las muestras histológicas con el propósito primario de detener la *autólisis post mortem.* Estos agentes desnaturalizan las proteínas e inactivan las enzimas que originan los cambios autolíticos. Por lo general, la acción de los fijadores es bastante extensa para reaccionar con la mayor parte de los elementos bioquímicos de las células. Los fijadores usados con mayor frecuencia son el formaldehído, glutaraldehído, paraformaldehído, alcohol etílico, ácido acético, ácido pícrico, dicromato de potasio, cloruro mercúrico y los

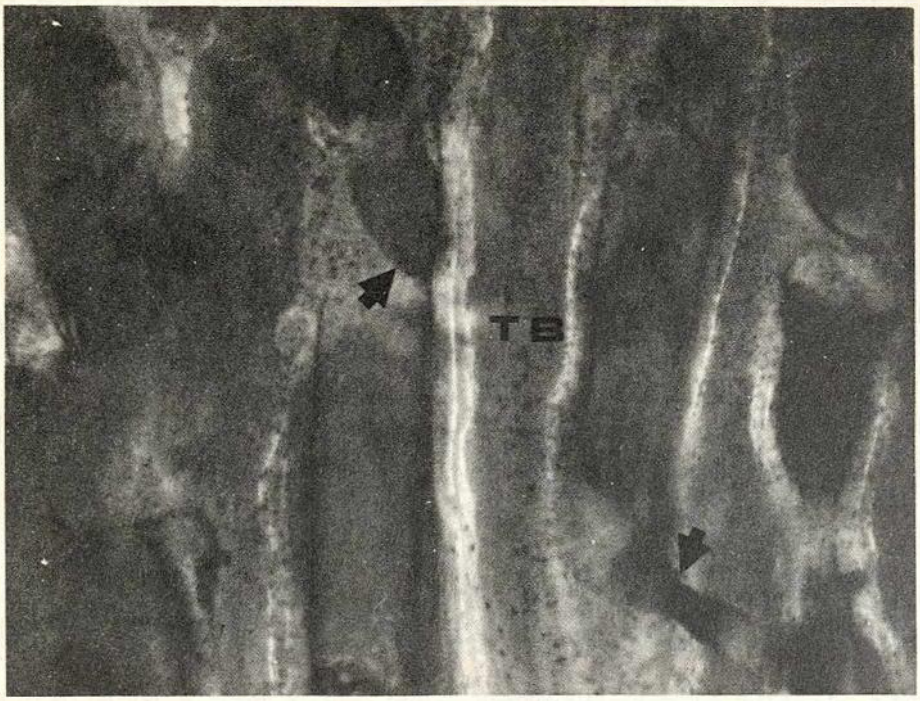

Fig. 2–5. Corte de 50 μm de trabéculas óseas del tercer hueso carpiano de un equino luego de la reparación de una fractura. Se administró tetraciclina en dosis terapéuticas (5 mg/kg) a intervalos de 10 días y la muestra se obtuvo 20 días después de la inyección inicial. Dos bandas brillantes de fluorescencia dentro de las trabéculas óseas (TB) indican la cantidad de hueso formado en 10 días. Las **flechas negras** sirven para orientar y comparar con la fig. 2–6. X40 (Marcaje con oxitetraciclina, microscopia de fluorescencia).



Fig. 2–6. Microfotografía de campo claro, del mismo tejido de la fig. 2–5. La técnica de fluorescencia aunada a la de campo claro proporciona información muy útil sobre los cambios morfológicos y dinámicos que acompañan a la reparación de una fractura. X40.

ácidos crómico y ósmico. Cada uno tiene propiedades específicas que implican ventajas o desventajas en su uso.

Los fijadores químicos tienen algunas propiedades que deben considerarse en cuanto a los propósitos que se tengan para la muestra. Algunos agentes son *fijadores coagulantes,* que inducen cambios en las células parecidos a los que ocurren cuando se aplica calor a un huevo. El alcohol etílico y metílico alteran de manera notable la conformación de las macromoléculas. Otros se describen como *fijadores aditivos,* que actuan al reaccionar con los componentes bioquímicos de la célula. No inducen los cambios morfológicos característicos de otros fijadores. Los aldehídos (formaldehído, paraformaldehído y glutaraldehído) son fijadores aditivos que pueden usarse para estudios histológicos. *Uno de los fijadores más comunes es la solución de formalina amortiguada neutra a 10%.* Se prepara con 10 partes de formalina comercial (formaldehído a 40% en solución acuosa) y 90 partes de agua amortiguada con fosfato.

La acción de la mayor parte de los fijadores es múltiple: 1) impide la autólisis post mortem, 2) endurece los tejidos para facilitar su corte, 3) mejora el efecto de los colorantes por su acción mordente, 4) minimiza el filtrado de muchos elementos resultantes del procesamiento histológico, 5) estabiliza los componentes estructurales, para conservarlos lo más parecido posible a las condiciones in vivo, y 6) como efecto antiséptico que protege a las personas que trabajan con él.

Una vez recolectada la muestra de tejido, debe colocarse de inmediato en el fijador, y se cuida que la porción sea delgada para permitir su completa penetración (y fijación). La proporción ideal de volumen de fijador respecto al volumen de tejido es de 30:1.

El tiempo requerido para la fijación completa varía con las propiedades de difusión del fijador, su concentración y la densidad del tejido. La fijación con formaldehído suele realizarse en 24 horas.

Deshidratación y aclaramiento

Para estos fines se usan diversas substancias. Si se infiltra parafina u otro material semejante a la muestra para su corte, entonces primero deberá extraerse 75% del agua del tejido, por lo que después de lavar perfectamente la muestra con agua para eliminar todo exceso de fijador, debe ser deshidratada para prepararla para la inclusión.

Se conocen muchos *deshidratantes* (alcohol etílico, butírico, dioxane, isopropanol), pero el más común es el alcohol etílico. Las muestras se someten a concentraciones crecientes hasta la deshidratación total con alcohol etílico absoluto. Su uso obliga que las muestras se procesen después con aclaradores. Entre los más importantes están el xileno, tolueno y benceno; su efecto de aclaramiento y transparentación es sólo una de sus múltiples propiedades. En general, los deshidratantes y los agentes de inclusión no son miscibles entre sí. Por otra parte, los aclaradores son miscibles con los deshidratantes y con los de inclusión, de modo que los aclaradores reemplazan al deshidratante y la substancia de inclusión substituye a su vez al aclarador.

Además, cuando se procesan tejidos con calcio con esta técnica, se descalcifican después de la fijación pero antes de la deshidratación.

Inclusión

Este proceso es el que permite finalmente cortes lo bastante delgados para poder examinarlos al microscopio. Los tejidos, una vez aclarados, se colocan en soluciones de concentración creciente de parafina. La infiltración puede acelerarse con una bomba de succión; los agentes de inclusión deben mantenerse durante todo el proceso a temperatura de derretimiento (50 a 68°C), aunque puede inducir cambios morfológicos en la muestra suave (50 a 52°C), pero es difícil lograr cortes delgados. La parafina dura (60 a 68°C) produce mayor daño, pero permite obtener cortes muy finos. En general, se recomienda parafina suave para tejidos suaves y dura para tejidos duros.

Las muestras embebidas se colocan en moldes donde se vierte más parafina y se dejan cuajar; si se desea un mayor endurecimiento debe refrigerarse. Los bloques así obtenidos están listos para su corte (microtomía).

Microtomía

Cuando la parafina está dura, se sacan los bloques del molde y se recortan para exponer el tejido embebido. Se montan en un microtomo donde se obtienen rebanadas finas de la muestra; que tienen cierta tendencia a pegarse en una banda continua, de modo que el borde posterior de una sección se adhiere al anterior de la siguiente; esto facilita la colección de la muestra.

Las bandas obtenidas se hacen flotar en agua tibia, lo que ejerce un efecto de planchado y pueden entonces recogerse perfectamente extendidas con portaobjetos. Estos se colocan sobre una plancha tibia para que se adhiera mejor el corte al cristal. El desarrollo de instrumentos de corte de precisión, microtomos, fue un avance tecnológico muy importante que influyó en la histología. El *microtomo de rotación* permite cortar con precisión secciones con incrementos de una micra. Si se trata de examen histológico ordinario, las secciones deberán tener de 6 a 7 μm de espesor.

Tinción y montaje

La adherencia de los cortes al portaobjetos facilita los pasos subsecuentes en la tinción y montaje. Casi todos los colorantes usados en histología son solubles en agua o alcohol; la parafina debe eliminarse antes, para lo cual se desarrolla todo el ciclo a la inversa, de modo que las secciones se aclaran para eliminar el agente de inclusión y después se pasan por concentraciones decrecientes de alcohol para permitir su hidratación. Así quedan listas las laminillas para su tinción y una vez más se deshidratan, se aclaran y se montan con algún tipo que sea miscible con el agente aclarador. Por último, se le pone un cubreobjetos con lo que se logra una preparación permanente.

PRINCIPIOS DE TINCION

La mayor parte de las observaciones de cortes histológicos se realizan con microscopio de campo claro. Como se mencionó, las densidades ópticas de los elementos celulares y tisulares son tan parecidas, que sería impo-

sible estudiarlas con detalle si no se contara con un medio para mejorar la imagen. Las tinciones son el único modo de lograrlo. Hoy en día se cuenta con miles de tinciones y combinaciones de las mismas para el laboratorio de histología (lámina I). Su reacción con las células y tejidos varía mucho. Algunos colorantes son muy selectivos para ciertos componentes celulares o tisulares. El rojo S de alizarina y la oxitetraciclina tienen especificidad para los sitios de formación de la matriz ósea. Hay otras especiales para algunos materiales celulares (mitocondrias, aparato de Golgi) y extracelulares (fibras reticulares, elásticas, colágenas). Algunas no son selectivas y tiñen a los componentes celulares y extracelulares. La hematoxilina (H) y eosina (E) son inespecíficas y se usan con mucha frecuencia en histología. En la lámina I se incluyen varios ejemplos de tinciones especiales de órganos y tejidos.

Las tinciones son muy útiles, ya que se esclarece la información que proporcionan cuando se entienden los fundamentos de sus propiedades colorantes. Desafortunadamente, no se conocen bien las reacciones químicas específicas para cada colorante. No obstante, hay numerosas y diversas tinciones de las que sí se conoce su fundamento químico de acción, lo que es muy útil para el histólogo, ya que le da la ventaja adicional de conocer la naturaleza química de células y tejidos.

Casi todos los colorantes usados en histología son sales que se disocian en agua. Se describen como *ácidos* y *básicos*. Si el componente de coloración es un radical ácido, la tinción se designa como ácida; por el contrario, si es básico, se considera básica.

La eficacia de una coloración ácida o básica radica en la distribución de las cargas aniónicas y catiónicas relacionadas con las proteínas y complejos proteínicos (lipoproteínas, glucoproteínas) en las células y los tejidos. La carga neta sobre estas substancias está en función del número total y la naturaleza de sus radicales ionizables y del pH de su medio. Las proteínas son verdaderos anfolitos, o sea, substancias que pueden actuar como ácidos o bases según el pH del microambiente.

Dentro de las células y tejidos, estas moléculas con diferente carga muestran distintas afinidades para los grupos de cargas de los colorantes. Los elementos celulares básicos reaccionan con los colorantes ácidos (*neutralización*). Entonces los elementos básicos serán *acidofílicos*, ya que tienen afinidad por los colorantes ácidos. Por otro lado, los elementos ácidos celulares y tisulares reaccionan con los colorantes básicos, por lo que se llaman *basofílicos*.

Este es el mecanismo característico de la tinción sistemática de H y E. El colorante básico es la hematoxilina y se aplica primero, seguido del ácido que es la eosina. La hematoxilina imprime un color morado azulado a los elementos celulares ácidos como la cromatina, el ergastoplasma y algunas secreciones. La eosina colorea de una tonalidad de rosa a rojo los componentes básicos como el citoplasma y muchos productos extracelulares.

Las *coloraciones modificadas de Romanowsky* son combinaciones útiles de azul de metileno y eosina. El primero se oxida con facilidad y forma los colorantes de azul A, B y C, denominados *azul de metileno policrómico*. Esta combinación de colorantes básicos se caracteriza por un amplio límite de coloración de componentes ácidos. La eosina es el contraste ácido. Suele usarse para examinar frotis de sangre periférica y médula ósea (lámina VI).

La *reacción de PAS*, ácido peryódico de Schiff (periodic acid-Schiff), es un elemento muy útil en histología. Incluye dos pasos para la reacción. El primero es la oxidación de los grupos alcohol alfa amino, 1,2 glicol o ambos a aldehídos, por medio del ácido peryódico, que se unen, entonces, al reactivo de Schiff, el cual consiste de fucsina básica que ha sufrido una desglovación de su color original rojo violeta por la acción de ácido sulfuroso. La siguiente reacción de los aldehídos con el reactivo forma un complejo que le devuelve su color magenta; la hematoxilina es el colorante de contraste. Muchos carbohidratos y complejos carbohidrato-proteína dan una reacción positiva con PAS, entre ellos están: glicosaminoglicanos, mucoproteínas, glucoproteínas, glucógeno, productos de secreción de muchas células, matriz del cartílago y muchos otros (lámina I–12).

El uso selectivo de tinciones es un aspecto muy importante en la investigación histológica. Las propiedades colorantes diferenciales de muchas células y elementos tisulares permiten una identificación sencilla y son una manera práctica de conocer sus propiedades bioquímicas.

TECNICAS ESPECIALES DE PREPARACION

La cantidad y clase de información que puede obtenerse de los estudios histológicos, sólo se limita por el número de vías de acceso que puedan usarse. Si las relaciones estructurales son el único objetivo, entonces el método apropiado es la técnica de inclusión en parafina; sin embargo, tiene muchos defectos relacionados con la fijación empleada, el procesamiento subsecuente y el tiempo necesario para completar el procedimiento. Sin embargo, hay muchas técnicas que si se emplean en forma apropiada ofrecen información útil. En algunos casos, se puede experimentar con algunas técnicas para obtener el objetivo deseado, y en otros, ya se cuenta con métodos bien establecidos para lograr los resultados esperados.

Estudios citológicos

Esta fuente de información es útil cuando la estructura tisular no es de interés o éste es mínimo. Toma en cuenta sólo algunas células, que se extienden en forma de frotis sobre un portaobjetos, se fijan y tiñen para examinarlas (láminas VII, VIII). Por lo general, la sangre periférica se estudia con este método (láminas VI, VII). No obstante, esta técnica puede adaptarse a cualquier orificio corporal de donde se puedan extraer células; por ejemplo, frotis vaginales y cervicales, raspados conjuntivales, lavados traqueales y sedimento urinario. Otros estudios celulares en las que se usan técnicas citológicas son el sedimento de líquido cefalorraquídeo, las impresiones de órganos y las biopsias con aguja, al igual que los aspirados del contenido de espacios celómicos, órganos y secreciones de cualquier parte del cuerpo, estudios en los que dichas técnicas

auxiliares son indiscutibles en el diagnóstico morfológico y citológico. En el capítulo 26 se estudia con detalle la citología clínica.

Técnicas de congelación

La preocupación constante sobre las alteraciones morfológicas y funcionales por la finación y los subsecuentes procesos que sufre el tejido, ha estimulado a los investigadores para producir otras técnicas, como la de congelación, ya que al congelar el tejido, éste puede procesarse con rapidez. Las biopsias transoperatorias se procesan de esta manera.

En *la técnica de congelación en seco* las muestras extirpadas frescas se congelan en nitrógeno líquido a −170°C con la ayuda de una bomba aspiradora. La sublimación resultante hace innecesarios la fijación, deshidratación y aclarado. Las muestras sólo se incluyen, cortan y tiñen. Con estos métodos pueden realizarse estudios químicos de gran interés. Gracias a estas técnicas, se ha obtenido información muy útil sobre la localización y actividad de muchas enzimas. Además, los tejidos procesados sufren muy pocas alteraciones y por tanto ofrecen a la visión microscópica mucho menos artefactos que a los procesados por inclusión en parafina.

Las muestras que se preparan por *cortes en congelación,* tienen las mismas ventajas que en la técnica antes mencionada, pero se produce cierto daño en el tejido por la formación de cristales de hielo y la finura del corte tiene limitaciones. Las muestras deben ser congeladas con rapidez y cortadas en un aparato que conserva la temperatura de congelación, denominado *criotomo* o *criostato,* que es un microtomo de rotación colocado dentro de un ambiente cerrado.

Citoquímica e histoquímica

Mediante estas técnicas los histólogos buscan localizar y caracterizar los elementos bioquímicos dentro de las células y tejidos intactos, como lo realizarán los químicos en tubos de ensayo. Los procedimientos, para ello, van desde simples a metodologías complejas, pero el principio es muy sencillo. Si un constituyente bioquímico puede unirse a un colorante para poder ser visualizado, entonces la técnica consistirá en emplear el colorante preciso para lograrlo. La precisión de la visualización e interpretación dependerá de la especificidad de la reacción, la localización y estabilidad del elemento bajo estudio y el grado en que se altera con el proceso.

Los constituyentes químicos de células y tejidos pueden analizarse con métodos histo y citoquímicos: carbohidratos, grasas, proteínas, enzimas y minerales. Los ejemplos siguientes demuestran el alcance de esos estudios.

La técnica de PAS es un procedimiento histoquímico simple. Desafortunadamente esta técnica reacciona con muchos compuestos que tienen azúcares. Si el glucógeno es el compuesto que nos interesa, entonces la reacción de PAS es útil si va unida a un procedimiento que lo exteriorice. El glucógeno se tiñe color magenta con el reactivo de PAS. La confirmación de la presencia de esta substancia se obtiene si se usa primero una amilasa y después el PAS. Una comparación simple entre las muestras en las cuales se hizo primero la digestión, con otras en las que no se llevó a cabo, permitirá inferencias razonables sobre la presencia o ausencia de esta substancia en las células.

El azul alsaciano (lámina I–8), azul de toluidina y fucsina aldehídica, son útiles para demostrar diferentes tipos de *mucosubstancias* (que contienen azúcares). Muchas secreciones celulares contienen estos materiales (matriz cartilaginosa u ósea, algunas hormonas, tejido conjuntivo y mucina). Al identificar estos materiales en los cortes se obtiene buena información sobre su composición y distribución.

La habilidad para teñir hueso ya se mencionó al hablar de oxitetraciclina; así mismo, el rojo S de alizarina y la tinción de von Kossa se usan para demostrar la presencia de este material (fig. 2–7) (lámina I–10).

Se ha obtenido información importante respecto a la distribución, localización y actividad de las enzimas intracelulares gracias a la captura, estabilización y tinción subsecuente de productos de muchas reacciones enzimáticas. En estos estudios se usan técnicas de naturaleza diversa, pero algunas establecen el siguiente principio:

$$AB \xrightarrow{E} A + B \xrightarrow{C} BC\downarrow$$

El substrato AB se activa por la enzima E y conduce a la formación de los productos A y B. El producto B se une con el agente C y produce un precipitado insoluble y coloreado. Gomori y Takamatsu, en forma independiente realizaron uno de los primeros estudios histoquímicos sobre fosfatasa alcalina. Esta técnica es clásica y demuestra el principio mencionado. Los cortes delgados de tejido se incuban con un compuesto fosforilado (glicerofosfato) y calcio. La enzima (fosfatasa) hidrolisa el fosfato capturado por el calcio y produce un precipitado claro. El fosfato de calcio insoluble se convierte en un precipitado coloreado (sulfuro de cobalto) al reaccionar con nitrato de cobalto y sulfuro de amonio secuencialmente. La tecnología moderna ha refinado las técnicas lo cual logra mayor especificidad y mejora la localización de las reacciones.

Algunas variaciones de estas técnicas se usan en otros sistemas enzimáticos como hidrolasas, oxidorreductasas, esterasas, peptidasas y otros. Tales técnicas han sumado conocimientos indiscutibles en la bioquímica celular y sus relaciones con la morfología.

El término *histoquímica* se limita a estudios a nivel de microscopio de luz, en tanto que el de *citoquímica* se aplica a experimentos con microscopio electrónico; sin embargo los términos pueden ser sinónimos. En estudios enzimáticos deben considerarse los efectos de la fijación química y desnaturalización enzimática porque son muy importantes. En estos estudios se usan técnicas de congelación, fijación química moderada, o ambas. Los de fenómenos citoquímicos con microscopio electrónico requieren, además, que los productos finales sean electrónicamente densos para poder ser observados y localizados (fig. 2–8).



Fig. 2–7. Corte de un asta de ciervo en desarrollo. El asta tiene cartílago con condrocitos (**flechas blancas**) rodeados por la matriz que secretan. Antes de la formación de hueso hay mineralización del cartílago (**flechas negras**). Los focos individuales de mineralización (**flechas negras**), coalescen (**áreas teñidas de obscuro**). X80 (tinción de von Kossa).

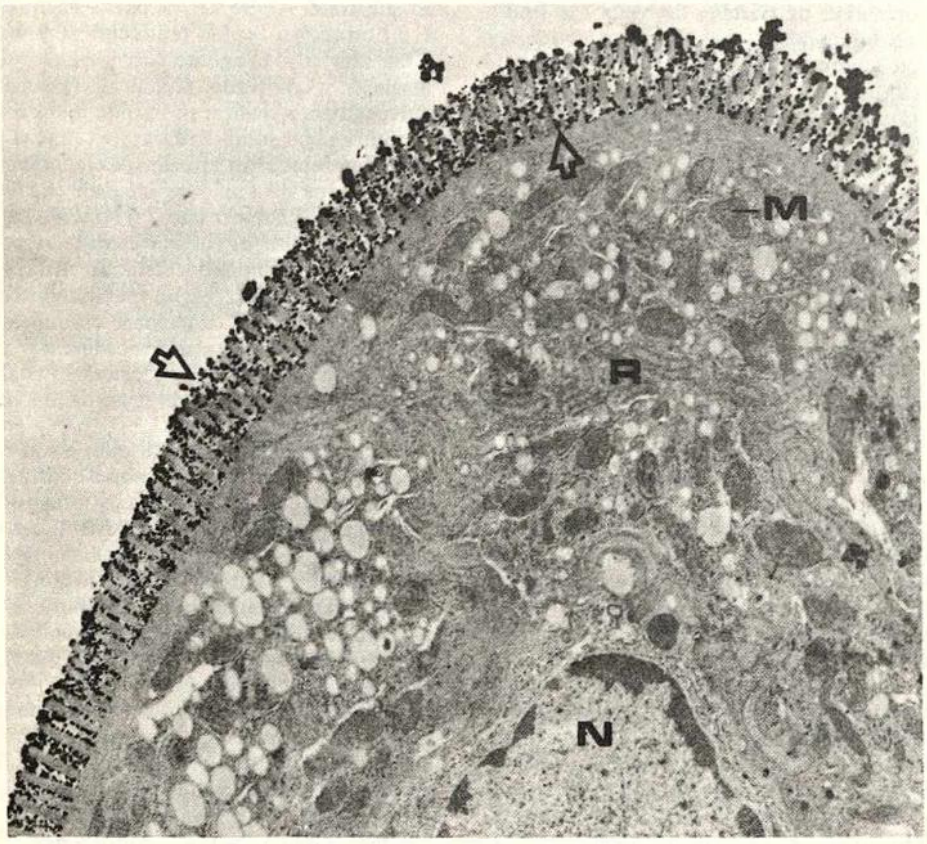

Fig. 2–8. Microfotografía electrónica de una célula de revestimiento intestinal de ratón. Los gránulos densos (**flechas blancas**) en las microvellosidades, representan la reacción focal para la fosfatasa alcalina. **M**, mitocondria; **R**, retículo endoplásmico rugoso; **N**, núcleo. X6,000 (técnica modificada de Gomori).

Autorradiografía

Esta técnica es útil para estudios histológicos de dinámica celular. Los cortes de tejidos se incuban con substancias que tienen marcadores radioactivos. Casi todos estos marcadores son emisores beta suave. Los cortes, por tanto, se cubren con una emulsión fotográfica y se exponen a la radiación, se procesan como una fotografía y se observan. Esta tinción permite visualizar las partículas de plata sobrepuestas al corte (fig. 2–9). Dado que éstas son negras y electrodensas, las muestras pueden observarse en microscopio de luz y electrónico, y proporcionan información acerca de la síntesis, secreción y mitosis celular.

Inmunocitoquímica

Esta técnica es útil para microscopia de luz y electrónica para identificar y localizar substancias potencialmente antigénicas (proteínas, polisacáridos). El extracto purificado de la substancia deseada se prepara e inyecta como un *antígeno* (Ag) en otro animal. Este desarrolla una respuesta inmunitaria y *anticuerpos* (Ab). Los anticuerpos se aíslan y purifican. La naturaleza del proceso siguiente está determinada por la técnica inmunoquímica usada. En la *técnica directa de anticuerpos fluorescentes* se une un colorante fluorescente, como el isotiocianato de fluoresceína (FITC) con el anticuerpo (Ab). El complejo FITC-Ab se une al espécimen muestra y con lavados subsecuentes se eliminan los restos del reactivo excepto el que está unido a el Ag-Ab-FITC. El examen con luz ultravioleta demuestra fluorescencia en la localización del antígeno (fig. 2–10). En la *técnica indirecta de anticuerpos fluorescentes*, se necesita un paso adicional para producir la *antiglobulina* (An) contra el anticuerpo original. El marcador fluorescente se une a la antiglobulina. La muestra se incuba como ya se describió, y resulta el complejo Ag-Ab-An-FITC. Esta técnica tiene la ventaja de aumentar la intensidad y la sensibilidad de la reacción.



Fig. 2–9. Autorradiografía de la substancia gelatinosa de médula espinal en desarrollo de un ratón. El núcleo de algunas neuronas (**flechas blancas**) no está marcado, en tanto el de otras (**flechas negras**) está marcado con timidina tritiada. Hay gránulos de plata sobrepuestos a los núcleos marcados. X1,000 (Cortesía de M. Carry y H.O. Nornes).

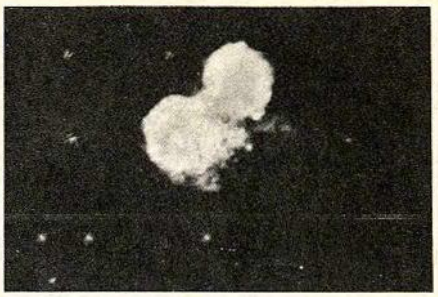

Fig. 2–10. Reacción directa de anticuerpos fluorescentes de las células pulmonares de bovino para virus IBR. Ambas células son positivas para el virus como se comprueba por la brillante fluorescencia observada. X400. (Cortesía de J.J. England).

Los marcadores usados en esta técnica no se limitan a colorantes fluorescentes. La enzima *peroxidasa* puede conjugarse con el anticuerpo o la antiglobulina. La visualización del complejo reactivo confirma la actividad de peroxidasa. De manera parecida la *ferritina* se une al anticuerpo o la antiglobulina. La ferritina tiene 23% de fierro, por lo cual es electrodensa y permite visualizar la reacción con microscopio electrónico.

Las investigaciones con el uso de estas técnicas no se limitan a substancias consideradas clásicamente como antígenos. Por supuesto, ésta es una técnica útil en el diagnóstico bacteriano, pero también pueden usarse como antígenos muchos materiales histológicos, como hormonas hipofisiarias, factores de liberación hipotalámicos, inmunoglobulinas específicas y otros. Con esta técnica puede localizarse cualquier substancia corporal que pueda inducir una respuesta humoral de anticuerpos en otro animal.

Microscopio electrónico de transmisión

En éste, la preparación de materiales biológicos es muy parecida a los procedimientos de inclusión en parafina. Por tanto se requiere fijación, deshidratación, aclaramiento, inclusión, corte y tinción.

La muestra se debe obtener sin traumatismo; cualquier descuido en su manejo o la contaminación durante la extracción se observaría claramente a límites de magnificación que usa esta microscopia. Las técnicas de fijación con aldehídos (paraformaldehído, glutaraldehído), ácido ósmico, o ambos, tienen efectos ex-

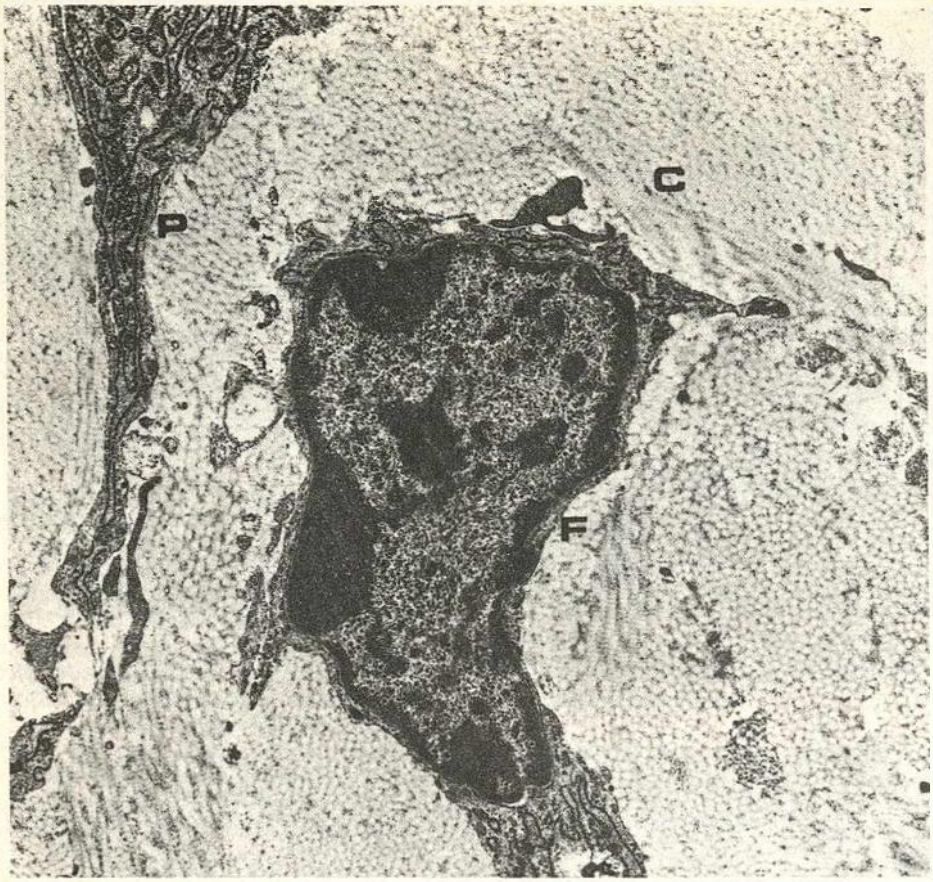

Fig. 2–11. Microfotografía electrónica de un corte de dermis de ciervo. El fibroblasto (F) está rodeado de colágeno (C) cortado longitudinal y transversalmente. P, proceso citoplásmico de otro fibroblasto. X6,000.

celentes y se realizan a 4°C. La deshidratación es parecida a la de inclusión en parafina. Los agentes aclaradores se usan de la manera señalada, para permitir la inclusión en plástico. Esta, unida a instrumentos de precisión para el corte y cuchillas de vidrio o diamante, facilitan obtener cortes muy delgados (300 a 600 Å). Estos cortes finos son indispensables para lograr que el rayo de electrones pase por la muestra. Si es muy delgada, la dispersión es insuficiente, por el contrario, si es muy gruesa, absorberá casi todo el rayo electrónico. Las tinciones con metales pesados (ácido ósmico, plomo, uranio) se usan para tinción selectiva de los constituyentes celulares y extracelulares. Estos metales se dispersan en forma diferencial en toda la muestra y ayudan a la dispersión diferencial del rayo de electrones con la consiguiente formación de la imagen (fig. 2–11).

Durante el corte, se examinan las secciones de 1 a 2 μm con propósitos de orientación. Estas muestras gruesas son útiles para estudio histológico (fig. 2–12)

Microscopio electrónico de barrido

Las técnicas de preparación para este microscopio son parecidas a las usadas en el de transmisión, aunque no se requiere corte y tinción. Las muestras se fijan y secan con técnicas de *punto crítico de secado* para minimizar la distorsión de la tensión de superficie de su topografía superficial tridimensional. Las muestras se cubren con un conductor, casi siempre oro, que enviará

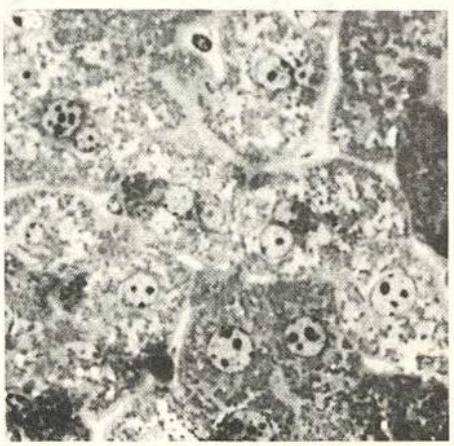

Fig. 2–12. Microfotografía de luz de un corte de 1 μm de hígado de ratón incluido en plástico. X160 (azul de toluidina). (Cortesía de D. Dunham).

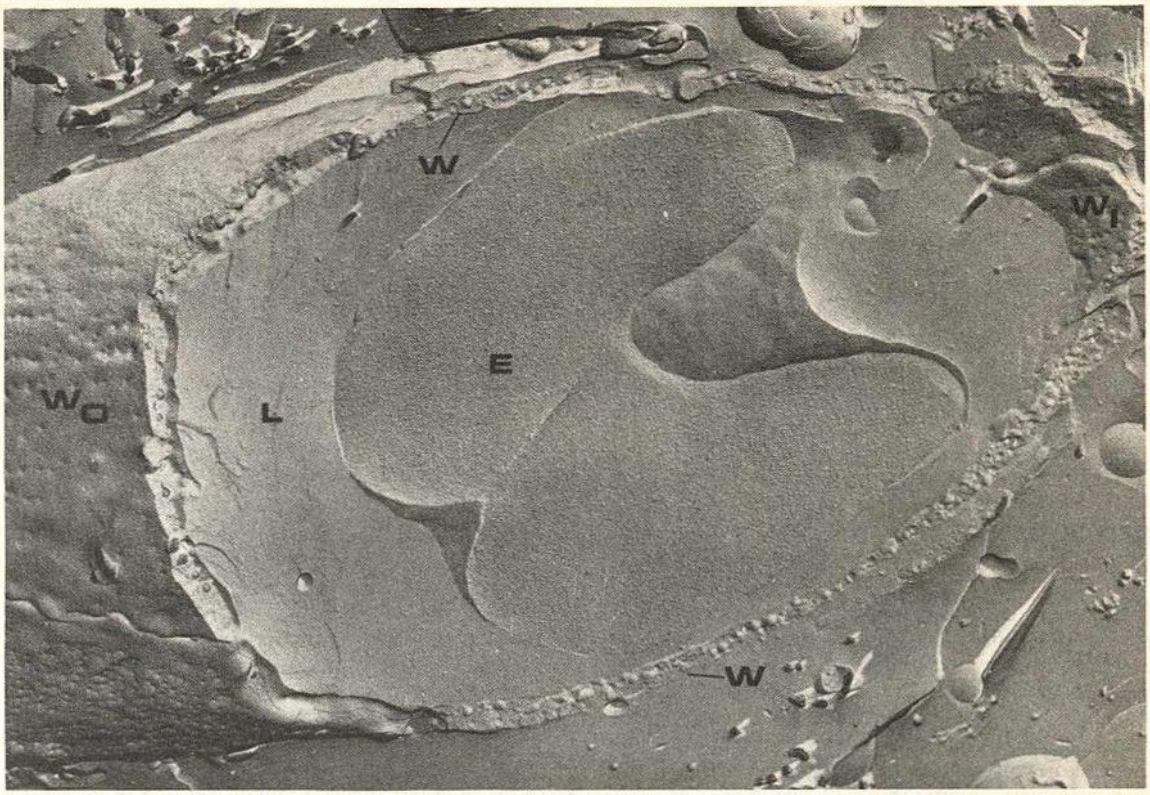

Fig. 2–13. Microfotografía electrónica de un capilar fracturado por congelación. Un eritrocito (E) ocupa la luz (L) del capilar, cuya pared (W) se fracturó transversal y longitudinalmente. Se observan la superficie interna (Wi) y externa (Wo) de la pared capilar. X20,500. (Cortesía de J.E. Rash).

los electrones secundarios a un colector. Estas muestras necesitan un tratamiento mínimo y proporcionan información muy valiosa acerca de relaciones morfológicas tridimensionales (capítulo 13, fig. 13–8).

Fractura por congelación

Se basa en una rápida congelación de las muestras en nitrógeno líquido, que hace innecesarias la fijación química y deshidratación. Las muestras, una vez congeladas, se montan en placas dentro de un aparato especial. Estas placas se mueven ligeramente y el espécimen se fractura. Los metales vaporizados de una fuente de calor cubren las superficies fracturadas y forman réplicas metálicas ultradelgadas de las superficies cubiertas. Entonces se toman las réplicas y se observan al microscopio de emisión de electrones. Esta técnica proporciona alta resolución de la arquitectura de superficies reales e inducidas –plasmalema, citomembranas, organelos e inclusiones (fig. 2–13).

REFERENCIAS

Baker, J. R.: *Cytological Techniques: The Principles Underlying Routine Methods.* 5th edition. John Wiley and Sons, Inc., New York, 1966.

Davenport, H. A.: *Histological and Histochemical Techniques.* W. B. Saunders, Philadelphia, 1960.

Gahan, P. B.: *Autoradiography for Biologists.* Academic Press, New York, 1972.

Gomori, G.: *Microscopic Histochemistry: Principles and Practice.* The University of Chicago Press, Chicago, 1952.

Hayat, M. A.: *Basic Electron Microscopy Techniques.* Van Nostrand Reinhold Company, New York, 1972.

Hayat, M. A.: *Principles and Techniques of Scanning Electron Microscopy: Biological Applications.* Vol. I, Van Nostrand Reinhold Co., New York, 1974.

Hearle, J. W. S., Sparrow, J. T. and Cross, P. M.: *The Use of the Scanning Electron Microscope.* Pergamon Press, New York, 1972.

Humason, G. L.: *Animal Tissue Techniques.* 3rd edition, W. H. Freeman and Company, San Francisco, 1972.

Koehler, J. K. (ed.): *Advanced Techniques in Biological Electron Microscopy.* Spinger-Verlag, New York, 1973.

Koss, L. G.: *Diagnostic Cytology and Its Histopathologic Bases.* 2nd edition, J. B. Lippincott Co., Philadelphia, 1968.

Lillie, R. D.: *H. J. Conn's Biological Stains.* 9th edition. Williams & Wilkins Co., Baltimore, 1977.

Pearse, A. G. E.: *Histochemistry: Theoretical and Applied.* Vols. I and II, 3rd edition, Williams & Wilkins Co., Baltimore, 1968.

Pease, D. C.: *Histological Techniques for Electron Microscopy.* 2nd edition, Academic Press, New York, 1964.

Wischnitzer, S.: *Introduction to Electron Microscopy.* 2nd edition, Pergamon Press, New York, 1970.

3

MICROSCOPIA E INTERPRETACION

INTRODUCCION

El estudio de la histología no sólo requiere conocer las técnicas de preparación, sino comprender las diversas formas de observación de las células y los tejidos. Ambos aspectos indican o limitan el tipo de información que puede obtenerse. La preparación y examen se complementan con la capacidad para interpretarlos. El histólogo, por tanto, deberá combinar estas tres facetas del estudio para obtener una clara visión de la estructura y función.

MICROSCOPIA

El inicio del estudio de la estructura microscópica es, para la mayoría, una incursión al reino de las cosas cuyas dimensiones y relaciones son difíciles de visualizar. Casi todos pueden conceptualizar objetos animados o inanimados que forman parte de la vida diaria. La palabra "silla" de inmediato hace pensar en una imagen y sus relaciones funcionales. En forma parecida, los métodos convencionales de medición se aplican con facilidad a objetos familiares.

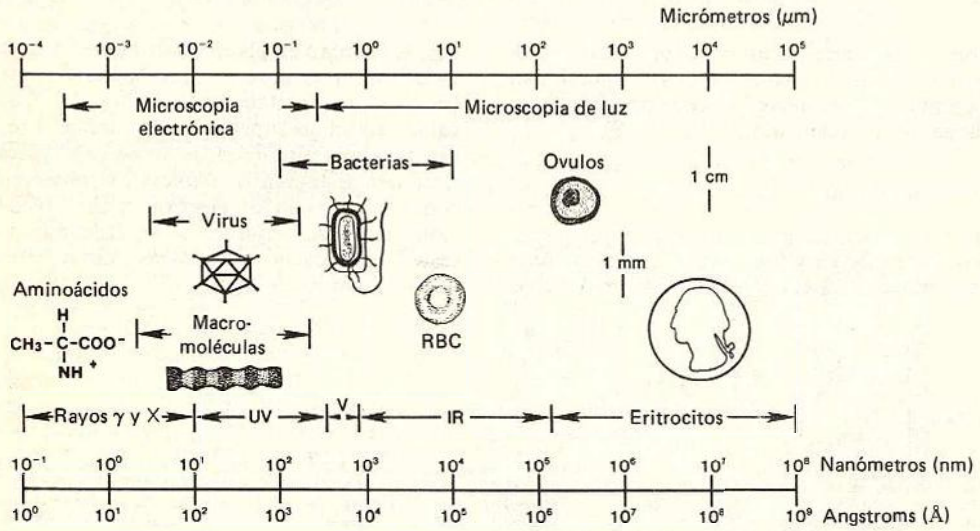

Fig. 3–1. Escala de las interrelaciones y los tamaños relativos de material biológico y no biológico. Todas las microfotografías de luz están marcadas según el aumento del microscopio antes de la ampliación fotográfica. Todas las microfotografías electrónicas están marcadas según su aumento total, con la amplificación fotográfica.

Cuadro 3–1. Medidas lineales

Unidad	Abreviatura	Relaciones
Centímetro	cm	1 cm = 10^{1}mm, $10^{4}\mu$m, 10^{7}nm, 10^{8}Å
Milímetro	mm	1 mm = 10^{-1}cm, $10^{3}\mu$m, 10^{6}nm, 10^{7}Å
Micrómetro (micra)	μm	1 μm = 10^{-4}cm, 10^{-3}mm, 10^{3}nm, 10^{4}Å
Nanómetro (milimicra)	nm	1 nm = 10^{-7}cm, 10^{-6}mm, $10^{-3}\mu$m, 10^{1}Å
Angstrom	Å	1 Å = 10^{-8}cm, 10^{-7}mm, $10^{-4}\mu$m, 10^{-1}nm

El estudiante de histología se enfrenta al reto de conceptualizar un nuevo dominio de estructuras y apreciar las relaciones dimensionales y funcionales de los componentes histológicos del organismo. El cuadro 3–1 y la figura 3–1 presentan las consideraciones dimensionales, y el resto del texto se avoca a los retos interpretativos.

El uso eficiente de cualquier instrumento requiere conocer con precisión sus principios de operación, ventajas y limitaciones. La mayoría usa el instrumento primario del histólogo –el microscopio.

La capacidad que tiene el microscopio de amplificar la imagen de los objetos, es de utilidad indiscutible en histología, aunque tiene igual importancia la de distinguir puntos suficientemente cercanos y separarlos en dos imágenes individuales, denominada *poder de resolución* de las lentes o del sistema de lentes. Este poder se define matemáticamente como R = .61 λ/NA, donde el poder de resolución (R medido en Å) se determina por la longitud de onda (λ medida en Å) de la fuente de iluminación y de la apertura numérica (NA) de las lentes del objetivo. La apertura numérica de las lentes, n seno de alfa, es un índice de refracción (n) multiplicado por el seno de la mitad del ángulo formado entre la muestra y la abertura máxima de las lentes, y se considera como una descripción del grupo de propiedades de la luz de las lentes. En los microscopios de luz suelen usarse longitudes de onda de aproximadamente 5,000 Å, en tanto que la apertura numérica de una buena lente del objetivo de inmersión es más o menos 1.4. El poder de resolución para este sistema sería de aproximadamente 2,200 Å. Cualquier objeto colocado a menor apertura de los 2,200 Å no podría verse como imagen individual. Una estimación razonable del poder de resolución teórico de un sistema óptico es λ/2.

Otros factores también afectan la resolución y la calidad de la imagen. La *aberración esférica,* incapacidad de una superficie curva para enviar la luz a un foco simple afecta la resolución. Así mismo, la *aberración cromática,* manifestación de puntos focales múltiples basados en la refracción diferencial de la luz policromática, afecta la calidad de la imagen. En general, estas aberraciones no son importantes en sistemas ópticos de luz buenos, ya que las lentes están corregidas.

Microscopio de campo claro

Es el instrumento usado con mayor frecuencia en histología (fig. 3–2). La ventaja más importante para el microscopista, es su capacidad para distinguir detalles basados en la absorción diferencial de la luz de los componentes coloreados. Debido a la transparencia de los tejidos vivos, es indispensable teñir los cortes para alcanzar la eficacia máxima.

La resolución de estos microscopios puede aumentar si se usa una fuente luminosa de longitud de

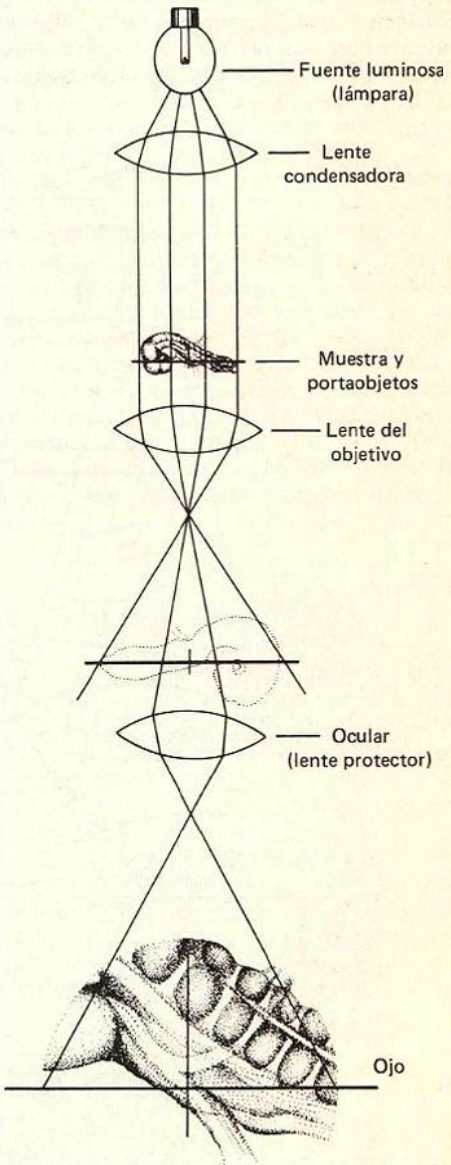

Fig. 3–2. Diagrama del patrón óptico en un microscopio de campo claro. La fuente de luz pasa por las lentes y la muestra antes de que se forme la imagen entre el ojo y la retina. Compárese con la fig. 3–8.

onda corta. Las longitudes menores de 4,000 Å no pueden transmitirse a través de lentes de vidrio; por tanto, esta limitación a la resolución depende de las lentes y no de la longitud de onda.

Microscopio de luz ultravioleta

Usa una fuente de radiación ultravioleta cuya emisión tiene una longitud de onda entre 1,000 y 3,000 Å. Se calcula que la resolución está entre 500 y 1,500 Å. Es necesario que las lentes sean de cuarzo para permitir que ondas de radiación tan cortas pasen al sistema óptico. En un principio este tipo de microscopio parecía ofrecer la ventaja de aumentar la resolución, pero desafortunadamente tiene desventajas muy importantes, que limitan su uso. La radiación ultravioleta no es visible y daña la retina; por lo que es indispensable el uso de técnicas fotográficas. También estas longitudes de onda lesionan a los especímenes vivos. La aplicación primaria de este microscopio es la microespectrofotometría como complemento de estudios histoquímicos.

Microscopio de fluorescencia

Es una forma de microscopia de luz visible en la que se usa un emisor ultravioleta como fuente de luz. Esta, que es monocromática sirve como fuente de iluminación estimuladora a las moléculas que la absorben y reemiten longitudes de onda en el límite visible del espectro (lámina I–10). Los filtros evitan que las longitudes de onda más cortas alcancen la retina. Este tipo de microscopia se usa en las técnicas con anticuerpos fluorescentes ya descritas.

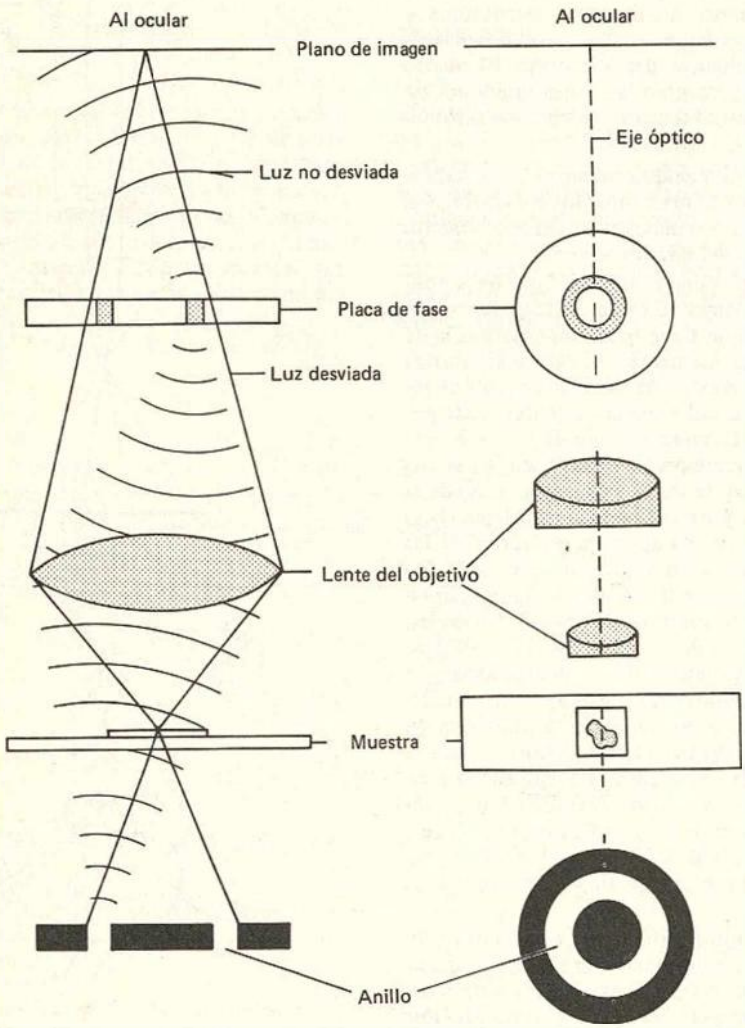

Fig. 3–3. Diagrama del patrón óptico y los constituyentes primarios de un microscopio de contraste de fases. Los únicos componentes del microscopio son el anillo y la placa de fase. El primero envía un anillo de luz hacia las lentes objetivas y separa los rayos luminosos desviados y no desviados de cada uno. La placa de fase se construye dentro del plano focal posterior de las lentes objetivas, retarda el rayo central (no desviado) por ¼ λ y absorbe 75% de dicha luz central. Este retardo se manifiesta como una interferencia en el plano de la imagen y sirve para lograr el contraste.

Microscopio de campo obscuro

Es una modificación leve del de campo claro. Se reemplaza el condensador común por uno que logre que la luz alcance la imagen en ángulo oblicuo, sin que la iluminación directa toque las lentes de los objetivos. La luz que llega a las lentes del objetivo se origina de la dispersión de que aparece en los límites (interfases) entre los elementos componentes con diferentes índices de refracción. Las células y otros componentes tisulares se ven brillantes contra un fondo obscuro. Los límites de resorción son parecidos a los del microscopio de campo claro. Los de campo obscuro permiten examinar especímenes vivos no teñidos.

Microscopia de contraste de fase e interferencia

El microscopio de contraste de fase en una modificación del convencional que necesita un condensador especial (de Zernike) y una placa de fase colocada detrás de las lentes de los objetivos. La alineación de los componentes ópticos se lleva a cabo con un telescopio de enfoque. Como ya se dijo, los materiales vivos, no teñidos, o ambos, son transparentes, por lo cual es difícil observar los detalles estructurales. Como este tipo de muestras son transiluminadas, sus diferentes componentes transmitirán una fase de luz alterada por la ligera diferencia en sus índices de refracción y grosor. Esta luz (desviada) interactúa con la normofase (luz no desviada) para producir una imagen. La imagen que se crea a través de las interferencias constructiva y destructiva se debe a una alteración de la intensidad, que es visible. Por tanto, la base del microscopio de contraste de fase, es la conversión de diferencias de fase no detectables a diferencias de amplitud, visibles a la retina humana (fig. 3–3). Es en especial útil para estudiar muestras vivas o sin teñir (fig. 3–4).

El microscopio de interferencia usa los mismos principios que el de contraste de fase, pero es preciso y útil en determinaciones de densidad. Con este instrumento de precisión pueden determinarse la masa seca y los índices de refracción de células y tejido. En el microscopio de interferencia de fase de Nomarski el mismo principio interviene. Su ventaja más simple es que proporciona imágenes tridimensionales de células y tejidos (figs. 3–5 y 3–6).

Microscopia de polarización

Muchas de las substancias intracelulares o producidas por las células tienen una organización molecular perfecta. Cuando un rayo de luz polarizada pasa a través de ellas la luz transmitida se separa en dos rayos perpendiculares. El *rayo ordinario* se rige por las leyes de la refracción, pero el *extraordinario,* cambia de velocidad. Este fenómeno se denomina *birrefringencia;* por ejemplo, la propiedad de tener más de un índice de refracción depende del plano de vibración relativa de la luz polarizada a la orientación molecular. Tales substancias son *anisotrópicas.* Las que poseen un solo índice de refracción, independiente del plano de vibración de la luz polarizada, se denominan *isotrópicas.*

Este tipo de microscopio es de campo claro, al que se adiciona un polarizador y un analizador con la muestra entre ellos. Es útil para estudiar elementos como las bandas isotrópicas (I) y anisotrópicas (A) del músculo y la organización estructural ósea (fig. 3–7).



Fig. 3–4. Microfotografía de contraste de fases de un cultivo de células embrionarias de bovino infectado con partículas virales IBR. Las células adheridas en el centro del campo tienen efectos citopáticos por la infección viral. X16. (Cortesía de J.J. England.)

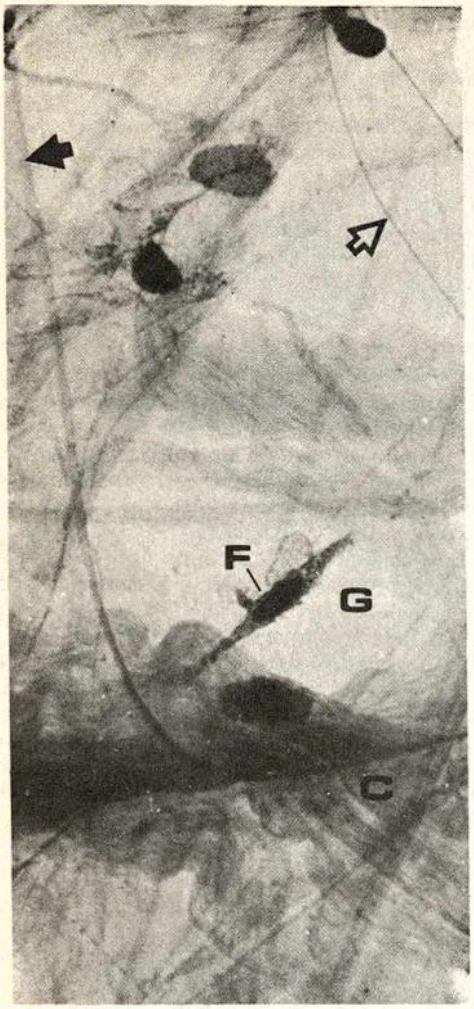

Fig. 3–5. Microfotografía de campo claro de una preparación extendida de tejido conjuntivo laxo. F, fibroblasto; **flecha negra**, fibra colágena; **flecha blanca**, fibra elástica; C, masa de fibras colágenas; G, substancia basal. Compárese con la figura 3–6. X160.

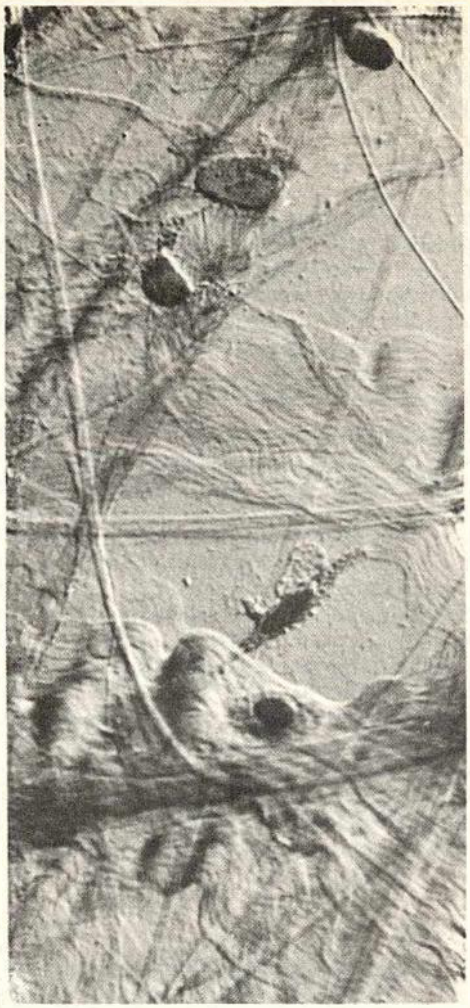

Fig. 3–6. Microfotografía de interferencia de fases de Nomarski, del mismo campo de la fig. 3–5. Una ventaja distintiva de este tipo de sistema óptico es el relieve tridimensional. X160.

Microscopia de transmisión de electrones (MTE)

La predicción de Abbe sobre la necesidad de longitudes de onda más cortas para mejorar la resolución ($R = .61\ \lambda/NA$) se comprobó con el desarrollo de la MTE. Aunque los principios generales que rigen los sistemas ópticos de luz son válidos también para el microscopio electrónico, estos instrumentos poseen características únicas por la naturaleza de la fuente de iluminación —el electrón (fig. 3–8). La columna masiva invertida de la MTE consta de una fuente de electrones, un medio para acelerarlos, lentes electromagnéticas para controlarlos, un sistema de aspiración y uno de translación de la imagen.

La fuente de luz es un triodo en el cual un filamento de tungsteno calentado (*cátodo*) es la fuente de electrones. Estos se aceleran desde el cátodo por el alto potencial de la *placa anódica*, mientras que la *rejilla (tapa del cañón)* controla el flujo de electrones. La longitud de onda de los electrones está en función del voltaje de aceleración como lo expresa Broglie $\lambda = 12.3/\sqrt{V}$. La longitud de onda a 50,000 voltios sería 0.05 Å, en tanto que a 100,000 sería de 0.04 Å. Una aproximación teórica de la resolución ($\lambda/2$) sería 0.025 Å, y 0.02 Å, respectivamente, lo cual significa que tendría 110,000 veces mejor resolución que los sistemas ópticos convencionales. En la práctica, esto no puede lograrse debido a la imperfección (aberración esférica) de las lentes. Las MTE más modernas permiten una resolución de 3 a 5 Å, pero la naturaleza de casi todas las muestras limita la resolución promedio a 10 a 15 Å.

Las lentes electromagnéticas controlan el paso de electrones por el condensador, lentes objetivas y pro-

yectoras hacia una pantalla de visión fosforescente. Los electrones invisibles chocan contra esta pantalla y se emite una luz visible del espectro. Las fotografías se usan en forma sistemática para estudiar la morfología que revela la MTE.

Debido a que el medio en el que se mueven los electrones deben tener muy poco aire, este movimiento debe efectuarse dentro de una aspiradora.

La naturaleza del rayo luminoso requiere que los especímenes sean delgados (< 1,000 Å) y estén teñidos con materiales suficientemente densos para dispersar los electrones. El rayo "depleto" es, entonces, proyectado sobre una pantalla, por lo que prácticamente puede considerarse como la sombra del espécimen.

El poder de penetración de un rayo electrónico es proporcional al voltaje de aceleración. Este conocimiento estimuló al desarrollo del microscopio electrónico de transmisión de alto voltaje (METAV). Con este desarrollo se relacionan muchas ventajas. El aumento de penetración de rayo a 1,000,000 de volts (1 MEV) permite el usar secciones de un micrón. Estas secciones gruesas facilitan la producción estereopar que permite reconstruir modelos tridimensionales de los componentes celulares. Ya que el rayo de 1 MEV imparte menos que los más bajos voltajes a las células a través de las cuales pasa, pueden observarse especímenes vivos. La aberración esférica podría reducirse en los microscopios de 1 MEV y con ello podría lograrse una mayor resolución.

Microscopio electrónico de barrido (MEB)

El sistema óptico de MEB es más simple que el de MTE y sus principios de operación son diferentes (fig. 3–9). El MEB consta de una fuente de electrones (cátodo, rejilla y ánodo), lentes condensadoras y objetivas. El rayo se enfoca sobre la superficie de una muestra recubierta, aunque este rayo no es estacionario. Un generador de barrido mueve al rayo y recorre la superficie del espécimen en forma ordenada –un patrón de rastreo. El generador también sincroniza el patrón de rastreo de un tubo de rayos catódicos (TRC) con el del rayo rastreador. Entonces, los electrones se esparcen hacia atrás de la superficie del espécimen y se recogen por un colector de electrones. La sincronización del barrido del rayo rastreador con la del TRC permite exponer los electrones emitidos hacia atrás sobre el TRC. Los diferentes ángulos de la muestra determinan, punto por punto, el número de electrones que alcanzará el colector. Esto determinará la variación de intensidad sobre la pantalla de exposición. La amplificación en este microscopio está en función de la longitud de barrido del rastreador del TRC dividida entre la longitud de barrido del rayo rastreador. Debido a que el barrido del TRC es constante, la disminución progresiva de la longitud de barrido del rayo rastreador producirá mayor aumento.

El MEB no reemplaza a la MTE. La mayor ventaja del primero es la profundidad de su campo, que permite exponer imágenes tridimensionales. En tanto la reso-

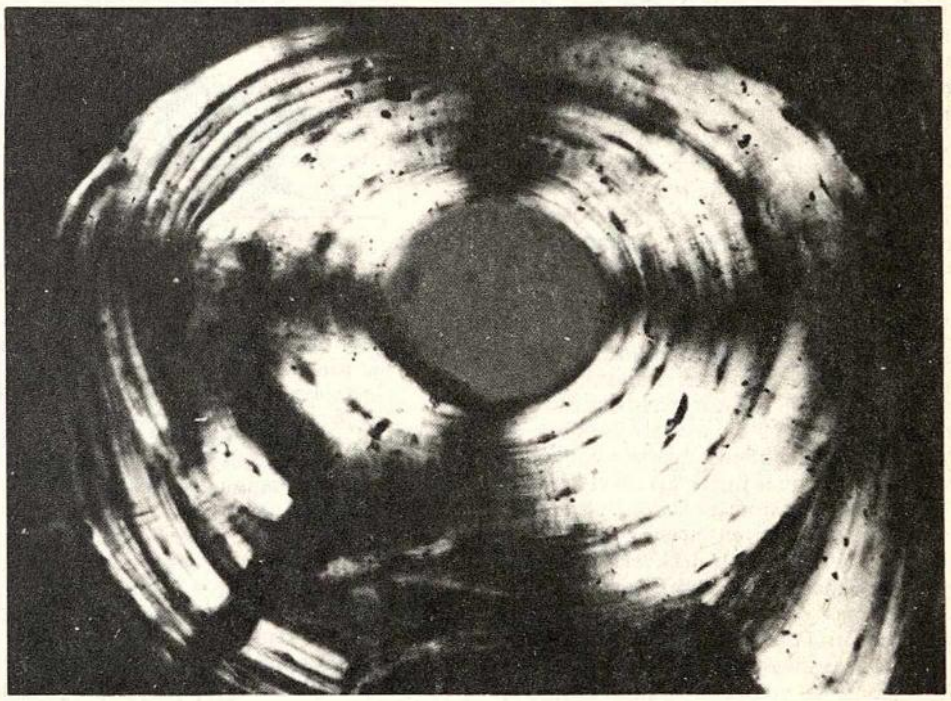

Fig. 3–7. Fotografía de un osteón de hueso de canino, con microscopio de polarización. Las cuatro bandas luminosas que radían del centro del osteón indican las propiedades anisotrópicas del hueso laminar. X40.

lución del MEB está en el límite de los 75–100 Å, la información que se obtiene mediante este instrumento complementa la de la MTE.

INTERPRETACION

El histólogo requiere diversas habilidades para la interpretación. Para que sea más exacta demanda comprender las limitaciones y ventajas de las técnicas de preparación que pueden usarse. Si un histólogo se interesara en observar, teñir, o ambas cosas, los componentes lipídicos de las células, entonces la técnica de inclusión en parafina quizá sería poco útil. Muchos lípidos son solubles en substancias químicas (alcohol, xileno, cloroformo) usadas para procesar tejido mediante esta técnica. De manera parecida, es difícil obtener indicaciones detalladas sobre el contenido de glucógeno si las células y tejidos se exponen al agua durante el proceso normal. Las moléculas de glucógeno libre son hidrosolubles, y saldrían del tejido durante el procesamiento. También debe considerarse el tipo de fijación para los estudios histoquímicos de enzimas, ya que la desnaturalización completa o parcial de las proteínas afectará en forma notable la catálisis enzimática.

Así mismo, el tipo de microscopio seleccionado para examinar los tejidos, determinará el proceso de preparación requerido. También, el tipo de información que puede obtenerse por una microscopia específica es limitado. En muchos casos, es necesario y ventajoso usar diferentes tipos para solucionar problemas histológicos. Sin menospreciar la importancia de los factores ya analizados, el aspecto más importante de las habilidades de interpretación es la comprensión clara de la estructura. Esta debe ser muy exacta para que el histólogo sea capaz de convertir y traducir una estructura bidimensional y estática de las secciones, en relaciones tridimensionales y dinámicas que caracterizan al organismo vivo. El resto de este estudio está en relación directa con lo que se necesita para examinar e interpretar las secciones histológicas preparadas con la técnica de inclusión en parafina.

Examen de la muestra

Casi todos los estudios histológicos se inician al obtener la muestra. El histólogo conoce el órgano del cual se obtiene y quizá aprecie sus características estructurales macroscópicas (normal o anormal). A la vez que se examina la muestra puede ser necesario conocer su procedencia. El estudio de la histología sin el beneficio de la integración con la anatomía macroscópica origina situaciones didácticas falsas, en especial durante exámenes en los cuales el estudiante debe relacionar datos microscópicos para identificar células, tejidos y órganos.

El paso inicial en el examen de las secciones, durante una clase o para investigación no empieza con el microscopio. Primero se examinan a simple vista todas las secciones de origen conocido o desconocido. Muchos hechos sobre la estructura histológica son notorios gracias a la eficacia de este primer paso. La distribución de las propiedades tintoriales (basofilia o acidofilia), la presencia o ausencia de agujeros (lúmenes) y otros datos de la arquitectura pueden servir para dirigir el examen a ciertas áreas de la sección. Más aún, un examen de tal calidad, si es conducido con cuidado, limita el número de posibilidades de interpretación. Desorienta la tendencia a "querer ver más" yendo en forma directa al aumento más alto. Cada incremento siempre se acompaña de una disminución del campo visual. Es mejor el avance a través de cada aumento y ob-

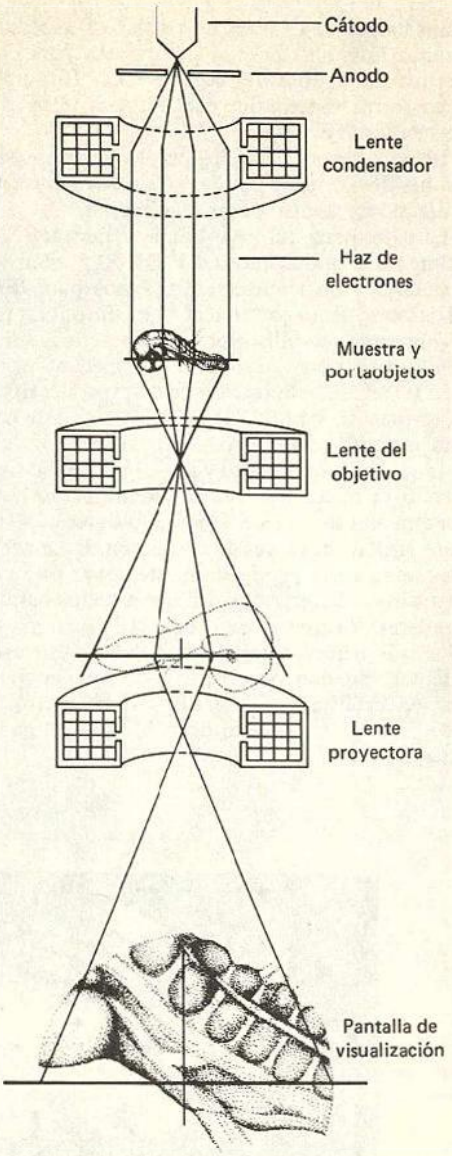

Fig. 3–8. Diagrama del patrón electrónico en un microscopio de transmisión de electrones. La fuente de iluminación emite electrones que se refractan gracias a lentes magnéticas. En tanto los componentes ópticos son los mismos de un microscopio compuesto, en MTE son muchas veces más grandes que su contraparte en el microscopio de campo claro. Compárese con la figura 3–2.

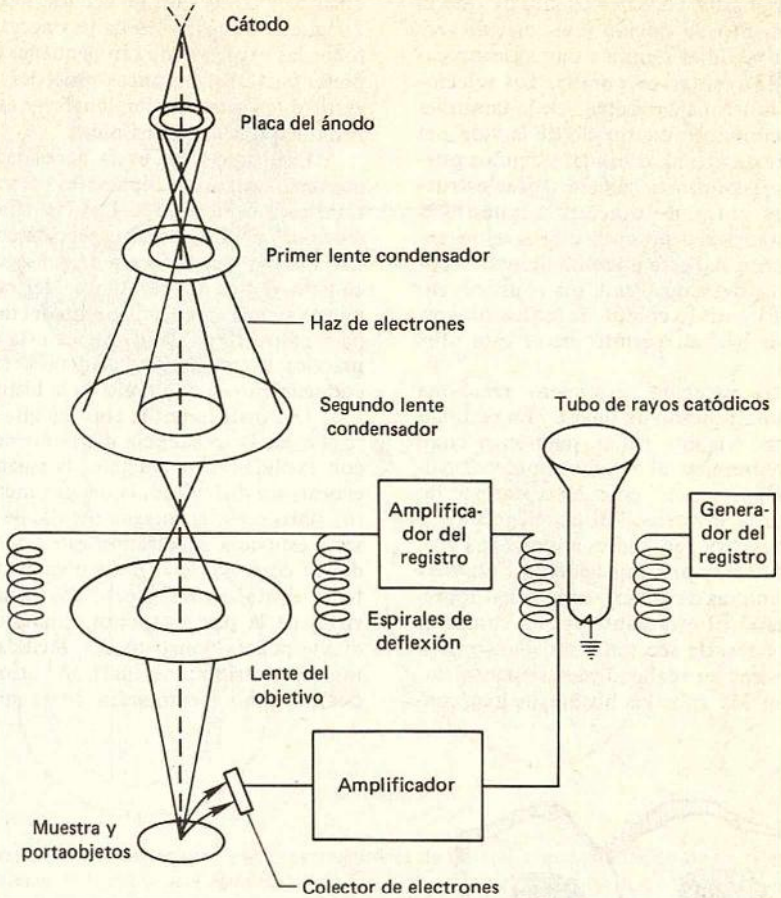

Fig. 3–9. Diagrama esquemático de un microscopio electrónico de barrido. Los electrones pasan por la columna hacia las lentes objetivas. Estas enfocan el rayo electrónico sobre la muestra. Las espirales de deflexión mueven el rayo hacia atrás y adelante sobre la muestra. El detector recoge los electrones esparcidos. Entonces la señal se convierte en una imagen sobre el tubo de rayos catódicos. Las microfotografías se obtienen al captar la fase expuesta del tubo de rayos catódicos.

servar hechos estructurales específicos, componentes celulares, materiales extracelulares, etc. Por este medio, se conseguirá mayor información de una cantidad de tejido cada vez menor. Un examen de rutina suele culminar con el uso de aceite de inmersión.

Color y morfología

Las tinciones en histología han sido y seguirán siendo un instrumento útil. Gran parte del conocimiento actual se relaciona directa o indirectamente con la comprensión de los mecanismos de tinción y la distribución de estas substancias químicas en las células y tejidos. Sería ridículo ignorar que ciertas células y tejidos tienen características de tinción específicas tanto como sacar conclusiones de que el citoplasma es rosa y los núcleos son azules. Eso puede ser cierto con H y E, pero éstas no son las únicas coloraciones básicas y ácidas de que disponen los histólogos.

Los hechos más importantes que deben aprenderse de las células y tejidos son al principio sus características morfológicas. Si en realidad se aprende, comprende y aprecia la morfología, entonces no importa el color; éste debe auxiliar al aprendizaje, no serlo en sí. Las microfotografías electrónicas son una parte importante en el estudio de la histología; no obstante que están en blanco y negro. Mientras más pronto aprenda el estudiante la morfología independientemente de la tinción, más pronto logrará el estudio de la histología *per se* a la citología ultraestructural. Este texto significa un auxiliar para lograr este fin. El uso cuidadoso del color en el texto intenta ser un auxilio para el estudio.

Corte y morfología

Muchos y muy fascinantes retos esperan al estudiante cuando inicia el examen de las secciones. Desde que se inició la ciencia estos siempre han sido los mismos para todos los microscopistas. Se espera que, al cambiar los resultados obtenidos por los histólogos a través del tiempo, con las necesidades del estudiante de "redescubrir la rueda histológica, se podrá construir su propia carta biológica".

El primer reto consiste en darse cuenta de que la fijación, el procesamiento, la tinción y el corte de secciones corporales en realidad significa una muestra razonable de los constituyentes corporales. Las relaciones estructurales y funcionales visibles en la laminilla son, de hecho, un momento capturado de la vida del organismo o de parte de éste. Las células y tejidos pueden no haber tenido las mismas características estructurales y funcionales antes de obtener la muestra o después si la vida progresó; a pesar de ello es representativa; además pudieron haberse presentado interferencias razonables acerca del organismo, sus constituyentes, o ambas cosas. El sentido común de los histólogos, desde los tiempos de Bichat, permite hacer esta afirmación.

El segundo reto, parecido al primero, relaciona la confiabilidad de una porción de tejido. ¿En realidad una sección de bazo, hígado, riñón, pulmón o cualquier otro órgano, representa al órgano completo? Admitimos que al estudiante se le obliga a aceptar por fe, o bien a conducir una investigación por él mismo y comprobar que la muestra representa al órgano. Pero, ¿una sección de tejido de aproximadamente 1 pulgada cuadrada por 5 a 7 micras de grosor, en realidad representa al órgano entero? El estudiante podría construir modelos tridimensionales de secciones seriadas, o bien creer que tales muestras en realidad representan al órgano. De hecho, con los años los histólogos han conducido (y continúan haciéndolo) este tipo de estudios. Lo que todos los estudiantes necesitan es aceptar que todas las muestras de tan pequeñas dimensiones son representativas, y entonces proceder mentalmente a convertir estas muestras biplanares y estáticas en imágenes tridimensionales y dinámicas.

El último reto es la necesidad y capacidad para convertir secciones biplanares en tridimensionales. Esa transición es necesaria. Los científicos no trabajan con secciones para estudiar la sección como único objetivo. Estas sólo son una forma de conseguir una visión de los constituyentes y, por tanto, del organismo, sin tener que examinar cada miligramo del mismo. La capacidad para convertir estas imágenes está determinada por la práctica y familiaridad. Además, es de gran ayuda el conocimiento combinado de la histología.

Los instrumentos con los que se esté más familiarizado en la existencia diaria pueden conceptualizarse con facilidad. Por ejemplo, la palabra "silla" nos hace evocar, sin dificultad, la imagen mental de una silla. Pero, ¿cuál sería la imagen mental de una silla si una persona estuviera mostrando este objeto en varios planos de un corte (¿vista?)? El estudiante de dibujo puede tener ventajas al respecto. Al estar familiarizado con vistas de la parte superior, lateral o frontal, este estudiante podría construir con facilidad la proyección ortográfica (tridimensional). A otros les tomaría más tiempo, pero terminarían en el mismo punto, la ima-

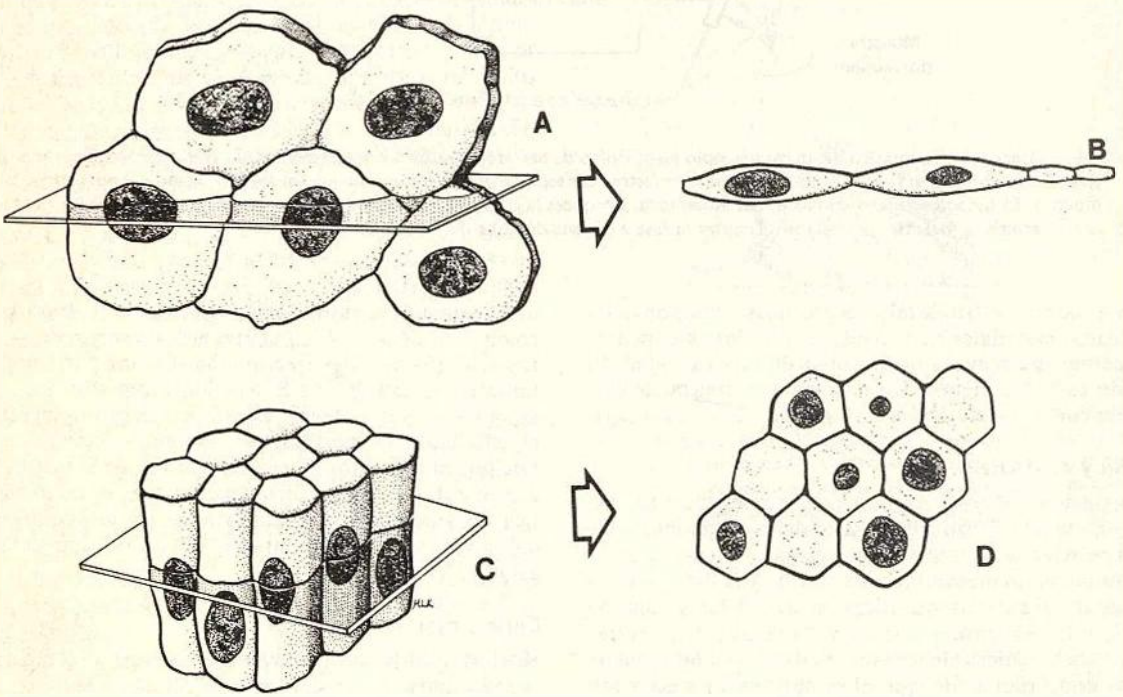

Fig. 3–10. Alteración aparente en morfología celular en diferentes vistas. **A.** Las células aplanadas o en forma de torta aparecen redondas en una vista superficial. **B.** Después de cortarse en el plano perpendicular a la superficie, aparecerán aplanadas y alargadas. Las células tienen longitud variable y núcleos de diferentes tamaños; algunas aparecerán sin núcleo. **C.** Algunas células parecen columnas cuando se ven desde un lado. **D.** Después del corte en un plano paralelo a la superficie, las células se observarán como en **A** más que como en **C.** En tanto que en esta sección se observa la forma hexagonal, no sería tan obvia si se tratara de una verdadera vista lateral. Las células ahora parecen tener núcleos de diferentes tamaños y algunas no los tienen.

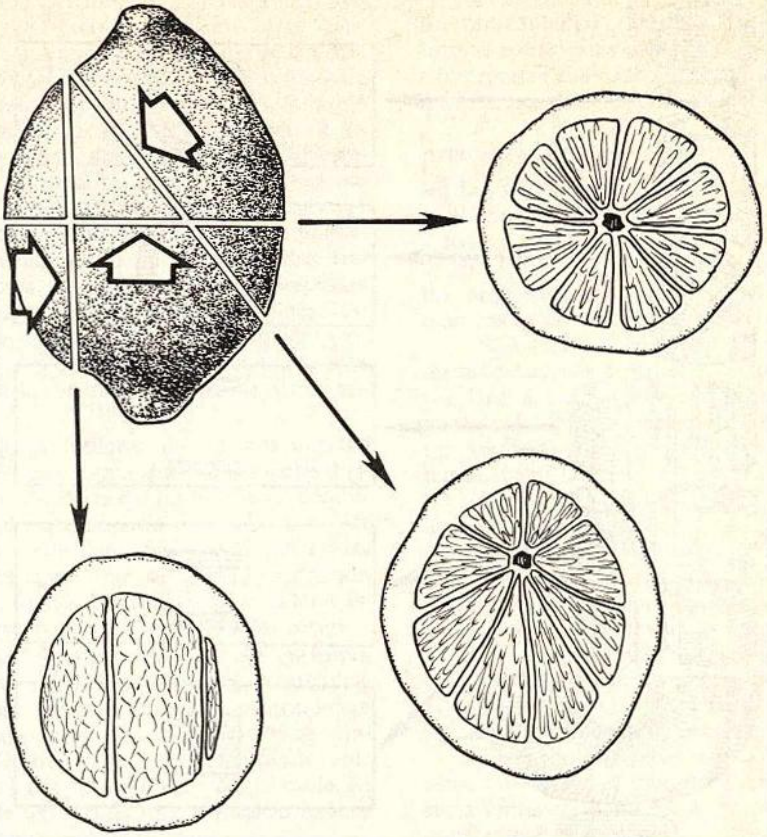

Fig. 3–11. La alteración aparente de las subdivisiones estructurales de un limón, está en función de los diferentes planos del corte. Secciones transversales, oblicuas y parasagitales de esta fruta tan común, facilitan las diferentes perspectivas de su organización interna.

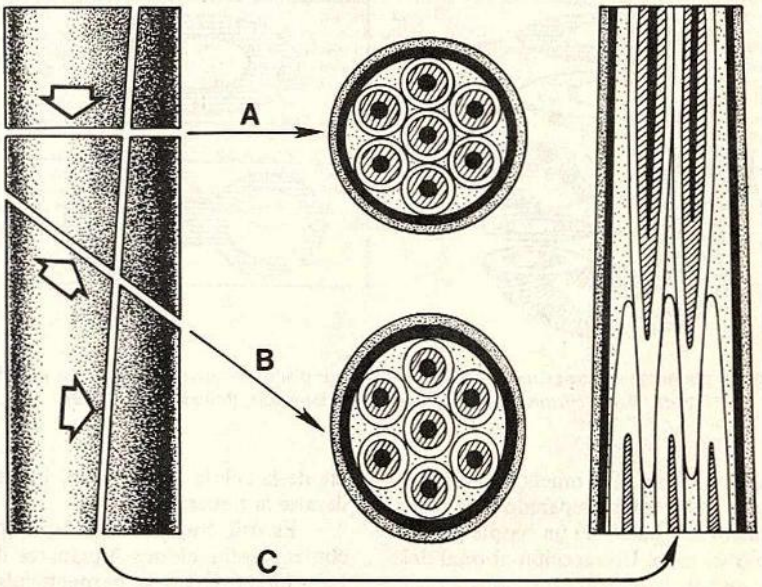

Fig. 3–12. La alteración aparente de los componentes internos de un cable coaxil es el resultado de diferentes planos de sección. (Redibujado y modificado de Ham, A.W.: *Histology*. 6th edition, J.B. Lippincott, Philadelphia, 1969).

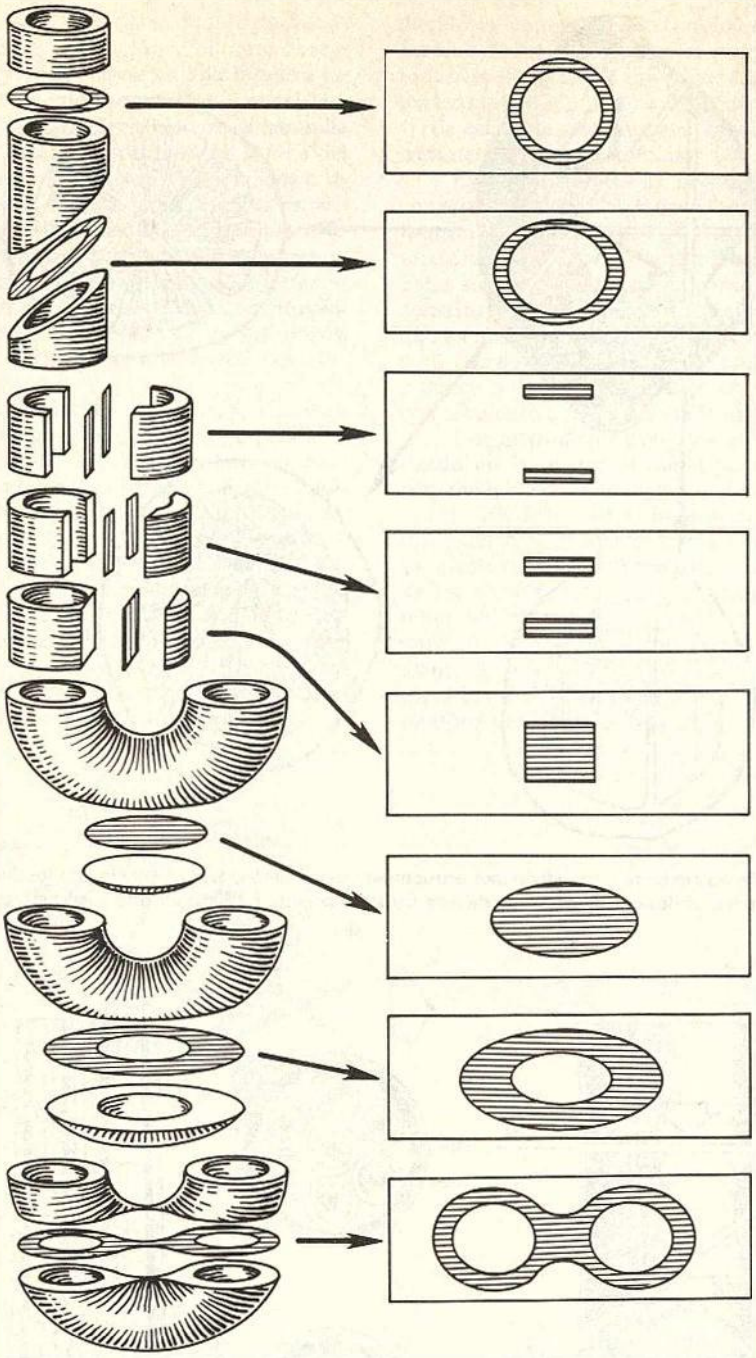

Fig. 3–13. Apariencia de una estructura hueca en diversos planos de corte. (Redibujado y modificado de Ham, A.W.: *Histology.* 6th edition, J.B. Lippincott, Philadelphia, 1969).

gen tridimensional de una silla. En muchos casos, en histología el estudiante debe estar preparado para pensar en forma tridimensional a partir de un simple punto de vista de un plano o sección. Una sección normal del eje mayor de células en forma de torta o aplanada proporciona información mal conducida acerca de la forma de la célula (fig. 3–10). En estos casos debe considerarse la tercera dimensión.

Es útil correlacionar la estructura tridimensional con representaciones biplanares de objetos familiares. La primera rebanada perpendicular al eje mayor de un huevo cocido, raras veces nos preocupará por la ausen-

cia de yema. Al cabo del tiempo, el corte progresivo mostrará la yema y así consecutivamente hasta "perderla" de nuevo. La relación tridimensional de la yema con la clara nos indicará su estructura. En secciones de tejidos se encuentran problemas semejantes. Aunque todas las células tienen núcleo, no todos están en un plano simple de un tejido dado (fig. 3–10). El estudiante puede tener la confianza de que hay núcleos como en el caso de la yema. Las interpretaciones erróneas acerca de la estructura tridimensional y sus componentes que pueden originarse con un huevo; pueden presentarse en histología. Las siguientes consideraciones ayudarán a disminuir esas interpretaciones erróneas: familiarización con lo que está seccionado, aumento en el número de cortes y confianza en el conocimiento histológico acumulado, en relación a la estructura tridimensional.

Los componentes tisulares de muchos órganos suelen disponerse en una forma que facilita varias divisiones estructurales. Un corte del limón común demostrará la alteración de la apariencia determinada por la dirección del corte o rebanada (fig. 3–11). Los cortes de órganos también aparecerán diferentes en función del plano de corte. El estudiante deberá considerar éstas diferentes representaciones al examinar los cortes.

Algunos órganos del cuerpo se disponen en forma tridimensional como estructuras alargadas, tubulares o con luz. Es frecuente cortarlos en varios planos, longitudinales y perpendiculares. Su representación se compara mejor con diferentes planos de corte de un cable coaxil (fig. 3–12). La apariencia alterada del cable, en especial en el corte oblicuo da una impresión errónea de discontinuidad entre sus componentes.

El diagrama de la fig. 3–13 demuestra que las estructuras tubulares, alargadas y con luz adoptan varias formas a diferentes planos de corte. Si no se examinan e interpretan con todo cuidado pueden dar impresiones falsas acerca de la naturaleza real de estas estructuras.

Artefactos histológicos

No hay duda de que el procesamiento de los tejidos para el examen histológico, induce cambios en la células y los tejidos. El estudiante, por tanto, deberá aprender a distinguir los cambios constantes y predecibles, de los originados por manejo caprichoso, procesamiento o ambas cosas –*artefactos.*

El excesivo encogimiento o turgencia puede alterar las relaciones biplanares de los componentes tisulares. Una inclusión incompleta con frecuencia producirá pérdida del área de un tejido durante el proceso de corte. Así mismo, la remoción incompleta del colorante, puede manifestarse como un exceso de precipitado sobre el tejido. La angulación incorrecta de la cuchilla durante el corte, puede dar aspecto ondulante al tejido (bandas gruesas y delgadas alternadas). La porción gruesa aparecerá más densa por artefacto de superimposición. De igual forma, el uso de cuchillas mal afiladas producirá muescas o raspaduras al bloque de parafina. Si la sección no se extiende bien sobre el portaobjetos, se producirán pliegues o arrugas. Por el contrario, la extensión excesiva de la sección distorsionará también las relaciones espaciales.

Casi todos los casos mencionados pueden reconocerse con facilidad una vez identificados. Ahora sólo resta entrar de lleno en el "estudio de los artefactos constantes" –histología.

REFERENCIAS

Brachet, J. and Mirsky, A. E.: *The Cell: Biochemistry, Physiology and Morphology.* Vol. I, Academic Press, New York, 1959.

Bullivant, S.: Freeze-etching and freeze-fracturing. *In*: Koehler, J. (ed.), *Advanced Techniques in Biological Electron Microscopy*, pp. 66–112. Springer-Verlag, New York, 1973.

Causey, G.: *Electron Microscopy: A Textbook for Students of Medicine and Biology.* Williams & Wilkins Company, Baltimore, 1962.

Cosslett, V. E.: *Modern Microscopy or Seeing the Very Small.* Cornell University Press, Ithaca, 1968.

Elias, H.: Three-dimensional structure identified from single sections. *Science*, 174:993, 1971.

Elias, H. and Pauly, J. E.: *Human Microanatomy.* 3rd edition, F. A. Davis Company, Philadelphia, 1971.

Grivet, P.: *Electron Optics.* Vols. I and II, 2nd edition, Pergamon Press, New York, 1972.

Hall, T., Echlin, P. and Kaufmann, R.: *Microprobe Analysis as Applied to Cells and Tissues.* Academic Press, New York, 1974.

Hayat, M. A.: *Principles and Techniques of Scanning Electron Microscopy: Biological Applications.* Vol. 1, Van Nostrand Reinhold Company, New York, 1974.

Needham, G. H.: *The Practical Use of the Microscope Including Photomicrography.* Charles C Thomas Co., Springfield, 1958.

Pollister, A. W. (editor): *Physical Techniques in Biological Research*, 2nd edition, Vol. III, Academic Press, New York, 1966–1969.

Sjostrand, F. S.: *Electron Microscopy of Cells and Tissues: Instrumentation and Techniques.* Vol. I, Academic Press, New York, 1967.

Weibel, E. R.: Stereological principles for morphometry in electron microscopic cytology. *In*: Bourne, G. H., et al. (ed.), *International Review of Cytology*, pp. 235–302, 1969.

Wischnitzer, S.: *Introduction to Electron Microscopy.* 2nd edition, Pergamon Press, New York, 1970.

Woldseth, R.: *X-Ray Energy Spectrometry.* Kevex Corporation, Burlingame, 1973.

Wren, L. A.: *Understanding and Using the Phase Microscope.* Unitron Instrument Co., Newton Highlands, Mass., 1963.

II. Citología

4

CITOLOGIA

PROPIEDADES QUIMICAS Y FISICAS

Protoplasma

La célula, como unidad básica de la organización de los metazoarios, es una agregación compleja de substancias químicas que interactúan en diversas formas, para manifestar las propiedades adscritas en forma normal a todos los seres vivos. Esta agregación, *protoplasma,* es una de las substancias fisicoquímicas más complejas que conoce el hombre. Es una acumulación regulada, integrada, dinámica, balanceada y conservada de substancias bioquímicas, sales y agua. El conocimiento preciso del protoplasma requiere comprender los componentes moleculares. Aunque los del protoplasma varían, es posible hacer algunas generalizaciones. Esta diversidad es la base para la variabilidad celular.

El agua constituye casi 75% de la masa protoplásmica y se encuentra en dos formas –*de separación* y *libre.* La primera corresponde a menos de 10% del agua total y está íntimamente incluida en la integridad estructural de los componentes químicos. El agua libre es la que está involucrada en forma activa en los procesos protoplásmicos. Es también el solvente en el cual se disuelven todas las substancias miscibles, así como la fase en la cual se suspenden otras substancias. Esta suspensión de partículas proporciona las propiedades coloidales al protoplasma.

Un *coloide* es un agregado de átomos o moléculas, que están disueltas en la fase solvente, pero separadas y contienen partículas de un tamaño suficiente para evitar su paso por membranas semipermeables. Cuando el solvente se evapora, el coloide permanece como un residuo amorfo y pegajoso. Las proteínas poseen propiedades coloidales y pueden existir en el protoplasma como *soles* o *geles.* Los primeros son suspensiones coloidales que poseen propiedades de líquido, en tanto que los geles son semisólidos; sin embargo, ambos son viscosos, con características gelatinosas o mucinosas. La gelatina comercial sufre una transformación de sol a gel durante la fase de "endurecimiento" que depende de la temperatura, y es un claro ejemplo de esta propiedad dentro de las células. Las proteínas protoplásmicas, como soles o bien geles, determinan muchas de las propiedades estructurales y morfológicas más importantes de las células.

Los *cristaloides* son substancias que, cuando se disuelven en el solvente (agua), pasan a través de membranas semipermeables y difractan la luz cuando el solvente se evapora. Los cristaloides más importantes incluyen a la glucosa y numerosos iones. El catión protoplásmico primario es el potasio, en tanto el fosfato, bicarbonato y sulfato son aniones protoplásmicos primarios. El sodio y cloruro son los iones estraprotoplásmicos primarios.

Las substancias bioquímicas que se hallan con mayor frecuencia en el protoplasma son los ácidos nucleicos, proteínas, carbohidratos y lípidos. Pueden localizarse como *macromoléculas,* que están compuestas en subunidades monoméricas.

División en compartimientos

Límite entre el protoplasma y el ambiente que lo rodea es la *membrana plasmática,* que no es sino una modificación del protoplasma, la cual circunscribe la masa protoplásmica, define sus límites y le imparte sus características más importantes. Otra estructura, el *núcleo,* es una membrana de separación dentro del protoplasma y contiene un protoplasma llamado *nucleoplasma* o *carioplasma.* El citoplasma es la parte del protoplasma que está entre el núcleo y la *membrana celular* (*plasmalema*). Por tanto la célula está constituida de los siguientes elementos: membrana plasmática, citoplasma y núcleo.

Las membranas plasmática y nuclear son estructuras complejas, cuyos componentes bioquímicos pro-

porcionan características de gel. Las proteínas son contribuyentes importantes de esta característica. Al comportarse como *coloides hidrófilos* (con afinidad por el agua) permiten el movimiento de los cristaloides y el agua desde y hacia la célula, tanto como entre los dos compartimientos mayores de la célula –núcleo y citoplasma. Además, los componentes lipídicos de la membrana permiten el paso de substancias liposolubles.

La célula está constituida por numerosas agregaciones de macromoléculas que la delimitan y dividen en regiones con forma y función específicas. Estas son los *organelos,* que constan de citomembranas y proteínas específicas (enzimas) o ácidos nucleicos. Los organelos permiten la separación de los procesos metabólicos esenciales y las funciones especiales para las que se ha modificado la célula. El resto del protoplasma, la *matriz citoplásmica* y *nuclear* consta de una fase líquida que contiene todas las substancias disueltas, entre ellas proteínas y soles, esenciales a la célula y su metabolismo.

Acidos nucleicos y nucleótidos

Se consideran los depósitos de información esenciales para la vida. Poseen la información genética y funcionan como moldes para la síntesis de los más importantes productos celulares –proteínas.

Los ácidos nucleicos son macromoléculas constituidas por unidades monoméricas repetidas, *nucleótidos,* compuestos de *azúcar pentosa, ácido fosfórico* y una *base nitrogenada.* Estas últimas pueden ser *purinas* (*adenina, guanina*) o *pirimidinas* (*citosina, timina, uracil*).

Los ácidos nucleicos se clasifican en dos grupos según el azúcar constituyente. *Acido desoxirribonucleico* (DNA) con *desoxirribosa* y el *ribonucleico* (RNA) con *ribosa.* Las bases que se encuentran en el DNA son la adenina, citosina, guanina y timina; en tanto que en el RNA el uracilo substituye a la timina.

Aunque el DNA es primariamente el ácido nucleico del núcleo, se encuentran también cantidades pequeñas de éste en forma circular en las mitocondrias. El RNA se halla en ambas partes, en especial en el citoplasma. Ambos ácidos nucleicos se combinan con proteínas para formar *nucleoproteínas.*

Como almacén de información genética, la cantidad de DNA dentro del núcleo es constante. Esta cantidad se duplica antes de la mitosis para asegurar que las células hijas reciban la cantidad específica para la especie. De manera parecida esta cantidad se divide a la mitad en los gametos (por meiosis) para asegurar que se restablezca la cantidad específica para la especie por la fertilización.

Se han identificado diferentes tipos de RNA en las células. El *RNA ribosómico* (RNAr) que comprende un 85% del RNA citoplásmico y que se une a proteínas para formar *ribonucleoproteínas.* El *RNA mensajero* (RNAm) *codificado* (*transcrito*) por una sola banda de DNA, que transporta la información secuencial a los ribosomas para la síntesis proteica y se une al RNAr. El *RNA de transferencia* (RNAt) se une a los aminoácidos citoplásmicos y los transporta al RNAm para efectuar la síntesis de proteínas (*translación*).

La naturaleza ácida de estos componentes garantiza que se teñirán con colorantes básicos. Muchos de los componentes basófilos de la célula contienen ácidos nucleicos, aunque no toda la basofilia celular deberá atribuirse a estas substancias. Más aún, la naturaleza básica de algunas proteínas a las que se unen los ácidos nucleicos imparten una acidofilia. Los nucleolos de las células son un buen ejemplo. Las pruebas histoquímicas específicas con que se cuenta para teñir DNA y RNA son la tinción de Fuelgen y la ribonucleasa, respectivamente.

Aunque los nucleótidos son componentes esenciales de los ácidos nucleicos, no todos los nucleótidos se limitan a estas macromoléculas. El *trifosfato de adenosina* (ATP) es un compuesto almacenador de alta energía, que la libera para los procesos celulares; cuando se rompe la unión fosfato, el compuesto se convierte en *difosfato de adenosina* (ADP). El proceso de conversión, ADP⇌ATP, es un medio de almacenamiento y liberación de energía según la demanda.

El *monofosfato de adenosina cíclico* (AMPc) es un nucleótido libre muy importante y se considera el segundo mensajero dentro de la célula. Cuando se estimulan los receptores específicos de las membranas celulares, aumenta la actividad de la *adenil ciclasa,* y produce un incremento en la formación de AMPc a partir de ATP. Estos altos niveles de AMPc estimulan reacciones enzimáticas. Así mismo, estudios sobre AMPc en bacterias han demostrado que este compuesto puede ser un factor en la regulación de los genes.

Proteínas

Como componentes estructurales y funcionales primarios de las células son esenciales para la integridad estructural y metabólica de los sistemas vivientes. Son macromoléculas compuestas de unidades repetidas de aminoácidos adheridas mediante uniones covalentes. Este *encadenamiento de péptidos* se realiza mediante el grupo carboxilo (–COOH) de un aminoácido que se une al grupo amino ($-NH_2$) de otro y elimina una molécula de agua. La secuencia particular de los aminoácidos en una proteína se denomina *estructura primaria.* Si el número de aminoácidos posee un peso molecular mayor a 10,000, entonces la molécula es una proteína; menos de 10,000 es un *polipéptido.*

La conformación espiral regular de las cadenas peptídicas representan la *estructura secundaria.* Esta es la característica de la *hélice alfa* de las proteínas fibrosas. Aunque algunos péptidos están suficientemente doblados para proporcionar una configuración globular, se denominan *estructura terciaria.* La *estructura cuaternaria* se origina de la combinación de un buen número de proteínas fibrosas, globulares, o ambas. Las fibrosas de las células incluyen el fibrinógeno, miosina y tropocolágeno. Las globulares son las substancias biológicamente más activas de las células; comprenden enzimas, algunas hormonas y proteínas estructurales de las membranas.

Las proteínas se consideran como *simples* (*nativas*) o *conjugadas.* Las primeras sólo producen aminoácidos bajo hidrólisis, en tanto que las segundas producen aminoácidos y grupos prostéticos proteináceos. Como ejemplos de proteínas simples están las albúmi-

nas, globulinas e histonas. Los numerosos y diversos tipos de proteínas conjugadas se clasifican según el tipo de grupo prostético. Son *nucleoproteínas* las macromoléculas constituidas por un ácido nucleico y una proteína. *Cromoproteínas* las que contienen un metal que las pigmenta, por ejemplo, la hemoglobina. *Glucoproteínas* o *mucoproteínas* las que contienen un grupo prostético carbohidrato. Como ejemplos están la mucina y las matrices orgánicas de cartílago y hueso. Las *lipoproteínas* se caracterizan por poseer un grupo prostético lípido. Los componentes de las membranas celulares son los ejemplos más comunes de estas macromoléculas. Las *fosfoproteínas* contienen un grupo prostético fósforo; la caseína de la leche es un buen ejemplo.

Como verdaderos *anfolitos*, las proteínas pueden actuar como ácidos o bases, según el pH del medio. Por tanto, se teñirán con los colorantes convencionales ácidos o básicos. Estos coloides grandes, no difusibles y cargados, se estabilizan con casi todos los fijadores, de modo que permiten visualizarlos (tinción) con una mínima desnaturalización (alteración de su estructura terciaria).

Carbohidratos

Muchos son importantes para la célula. Se clasifican en: *mono, oligo* y *polisacáridos.* Los monosacáridos corresponden a la fórmula $(CH_2O)_n$. Las pentosas (n = 5) se caracterizan por ribosa y desoxirribosa. Ya se estudió su importancia en los ácidos nucleicos. La glucosa, fructosa y galactosa son hexosas (n = 6). Los monosacáridos son importantes porque sirven como fuentes inmediatas de energía (glucosa) y como medios de construcción de órdenes más complejas en la organización molecular. Los polímeros pueden ser monosacáridos no alterados, aminoazúcares, ácidos urónicos o de una combinación de estos monómeros. Los *aminoazúcares* se caracterizan por el reemplazo de uno de sus grupos hidroxilo por una amina primaria. Tal reemplazo en la glucosa produce la glucosamina. La oxidación del grupo hidroxilo en el C_6 produce el *ácido urónico.* Si el monosacárido fuera glucosa produciría ácido glucurónico. Estas formas de monosacáridos se encuentran en muchos polisacáridos: condroitín sulfato de la matriz del cartílago, componentes de la matriz del tejido conjuntivo laxo (ácido hialurónico) y en el anticoagulante heparina.

La unión de dos monosacáridos mediante un enlace glucosídico origina una forma específica de oligosacárido —un *disacárido.* Como ejemplos están la maltosa y sucrosa. La adición progresiva de unidades monoméricas forma cadenas de sacáridos más largas. En forma arbitraria se dice que una cadena de 10 o más monosacáridos se denomina polisacárido.

El *glucógeno* es uno de los polisacáridos intracelulares más importantes. Es la forma de almacenamiento de energía para la célula. Otros son el ácido hialurónico, heparina, ácido siálico, condroitín sulfatos, dermatán sulfatos y queratán sulfato. Muchos polisacáridos, además de los mencionados se encuentran como grupos prostéticos de proteínas conjugadas. Estos complejos, denominados mucoproteínas o glucoproteínas, se conocen simplemente como mucosubstancias (*proteoglucanos*). La diferenciación entre los polisacáridos casi siempre se efectúa en base a la ausencia o presencia de grupos ácidos. De acuerdo a ello, aparecen: *mucopolisacáridos ácidos* (*mucosubstancias ácidas*) *y neutros* (*mucosubstancias neutras*).

Casi todos los carbohidratos pueden teñirse para que se observen al microscopio. No obstante la glucosa es difícil de demostrar por las técnicas normales por su alta hidrosolubilidad, en el capítulo 2 se comento el PAS y otras tinciones especiales para la glucosa. Existen métodos histoquímicos para demostrar estas substancias, son complejos pero eficaces cuando se usan en forma apropiada. Una propiedad tintoreal importante de las mucosubstancias ácidas es la *metacromasia.* Este fenómeno, aunque no se entiende por completo, se define como el cambio de un color original a otros nuevos, al formarse un complejo colorante-tejido. Muchos colorantes tienen esta característica. Uno de los usados con más frecuencia es la fucsina aldehído. Desgraciadamente, las tinciones metacromáticas se decoloran con el tiempo. El azul de Alsacia se usa para demostrar metacromasia, el cual no tiene el problema de decoloración.

Lípidos

Son un grupo heterogéneo de substancias que realizan diversas funciones. Las *grasas neutras* son ésteres de ácidos grasos y glicerol, que se almacenan dentro de las células como fuentes de alta energía. La hidrólisis de las grasas libera los productos antes esterificados. Los ácidos grasos pueden sufrir beta-oxidación con los grupos acetilo (cadenas de dos carbonos) activándose como acetil-CoA. Esta, entonces, puede entrar al ciclo del ácido tricarboxílico (TCA) por condensación con el ácido oxalacético. El metabolismo de los ácidos grasos es una fuente importante de acetato activado para hacer funcionar el TCA.

Los *fosfolípidos* son grasas en las que uno de los ácidos grasos se reemplaza por un ácido fosfórico y un compuesto nitrogenado como colina, etanolamina o serina. Ejemplos de fosfolípidos son la lecitina, cefalina y esfingomielina. Estos compuestos, junto con las proteínas estructurales, son constituyentes importantes de las membranas celulares y de la cubierta mielínica. Debido a que estos compuestos se caracterizan por poseer terminaciones polares (hidrófilas) y no polares (hidrófobas) son medios eficaces para la división en compartimientos dentro de la célula.

Los *esteroles* comprenden un grupo de lípidos cuya estructura básica es el anillo ciclopentanoperhidrofenantreno. El colesterol se considera el prototipo, por sí mismo es un importante componente de las membranas celulares. Muchos esteroles funcionan como hormonas. Estos comprenden estrógenos, progesterona, glucocorticoides y mineralcorticoides.

Un grupo grande de lípidos se une a azúcares para formar *glucolípidos.* Estos son los cerebrósidos y los gangliósidos, los cuales son componentes esenciales de las membranas celulares.

Las *ceras* son parecidas a las grasas neutras, excepto en que son cadenas largas de ácidos grasos. Son productos celulares con funciones protectoras.

Los lípidos se pueden demostrar con facilidad por medios histológicos, aunque deben evitarse los solventes de las grasas para su procesamiento. Por ello, en estos casos no es útil la técnica de inclusión en parafina. Se deberá emplear el tetraóxido de osmio y el Sudán.

PROPIEDADES BIOLOGICAS

La unión de todos los componentes moleculares descritos, proporciona al protoplasma todas las propiedades que se adscriben a los seres vivos. En tanto los microorganismos unicelulares de vida libre son autosuficientes para llevar a cabo sus procesos vitales, los metazoarios son microorganismos constituidos por un gran complejo celular cuyas células dependen unas de otras para poder llevar a cabo sus funciones vitales. Estas células no sólo son interdependientes, sino interactúan de modo que mantienen un ambiente interno ideal para el desarrollo de todos los constituyentes celulares. Esta interdependencia o *división del trabajo* necesita que algunas lleven a cabo funciones específicas además de las esenciales para la supervivencia. Las siguientes propiedades son características de las células:

Metabolismo, es un proceso básico a todas las células. Suma de todas las reacciones químicas intracelulares. Estas reacciones conducen a la síntesis de nuevos componentes moleculares indispensables para el crecimiento, conservación y reparación, lo que se denomina *procesos anabólicos.* Las reacciones que originan la degradación de los componentes celulares o sus productos con liberación de energía se denominan *procesos catabólicos.* La *respiración interna,* uso químico de los nutrientes para producir energía, es un ejemplo clásico de catabolismo, que por tanto, es un proceso de producción de energía y el anabolismo es un proceso que la consume. No todas las células tienen los mismos requerimientos metabólicos. Aunque todas deben producir energía, utilizan diferentes vías. Los patrones oxidativos (ciclo del ácido tricarboxílico) son indispensables para las células cerebrales; en cambio, las del músculo esquelético pueden funcionar algún tiempo en medio anóxico. De manera semejante, algunas células están muy modificadas para la síntesis y secreción de proteínas (hepatocitos, células plasmáticas, fibroblastos), en tanto otras se modifican para almacenar y secretar lípidos (adipocitos, espongiocitos). La base de estas semejanzas y diferencias está en los constituyentes moleculares del protoplasma.

La *irritabilidad* es la propiedad de las células que las capacita para responder a estímulos del ambiente. Esta propiedad determina su comportamiento biológico. La contracción muscular, las secreciones glandulares y la generación de impulsos nerviosos son reacciones básicas que ejemplifican esta propiedad. Un aspecto único de la irritabilidad es la conductividad. Esta es la propiedad especial de algunas células (nervio, músculo) para transmitir ondas de excitación por sus membranas. Es una forma especial de transmisión de la información.

Una forma también especial de reacción celular se manifiesta por la *contractibilidad.* Casi todas las células pueden cambiar de forma, pero las musculares son las únicas que adoptan este cambio por acortamiento a lo largo de su eje axil. Esta característica las capacita para su trabajo.

Los procesos endo y exocitósicos son indispensables para la *homeostasis* de todas las células. Se llama endocitosis a los procesos caracterizados por la entrada de materiales a la célula. Algunos líquidos y otros compuestos pueden difundirse por el plasmalema. Otros pueden entrar en vacuolas que se forman en la membrana celular y que al cabo del tiempo son empujados dentro del citoplasma. Estos actos son característicos de la *pinocitosis.* El englobamiento e ingestión de partículas en una forma especial de endocitosis llamada *fagocitosis.* La salida de materiales se denomina *exocitosis.* La salida de productos de desecho se denomina *excreción;* en cambio, la salida de productos especiales de la síntesis celular se denomina *secreción.*

Crecimiento, mantenimiento y *reproducción* del protoplasma son características universales. Siempre se están adicionando a las células componentes moleculares nuevos en tanto otros se reemplazan. Una célula normal no puede crecer en forma continua e indiscriminada. Casi todas las células son esféricas; incapaces de soportar un aumento de volumen, debido a la limitación impuesta por sus áreas superficiales. La adquisición de esta masa crítica es el estímulo para la mitosis. No todas las células conservan la facultad de dividirse; no obstante, algunas retienen un alto potencial mitótico.

CARACTERISTICAS MORFOLOGICAS GENERALES

La división del trabajo y la especialización que caracterizan a los componentes celulares de los metazoarios origina poblaciones celulares con diversidad e interdependencia funcional. Esta especialización es tan precisa, que pueden hacerse inferencias funcionales con el simple estudio de la estructura, y viceversa. Independientemente del grado de especialización, la mayor parte de las células tienen características comunes (fig. 4–1). Su diversidad morfológica causa la siguiente exposición. En la lámina II se demuestran algunas características morfológicas.

Forma celular

La forma de una célula animal suele describirse como esférica, lo cual es erróneo. La especialización tiene una profunda influencia sobre la forma celular. El contacto y la presión celulares, así como su habilidad para alterar su forma, determinan su configuración morfológica. Esto es, pueden ser redondas (fig. 4–2), estrelladas (fig. 4–3), fusiformes (fig. 4–4), alargadas (fig. 4–5), columnares (fig. 4–6), escamosas (fig. 4–7), cuboidales (fig. 4–8) y de muchas otras. Algunas células adoptan varias formas antes de alcanzar la definitiva. Y, como se dijo antes, ésta es influida por la función.

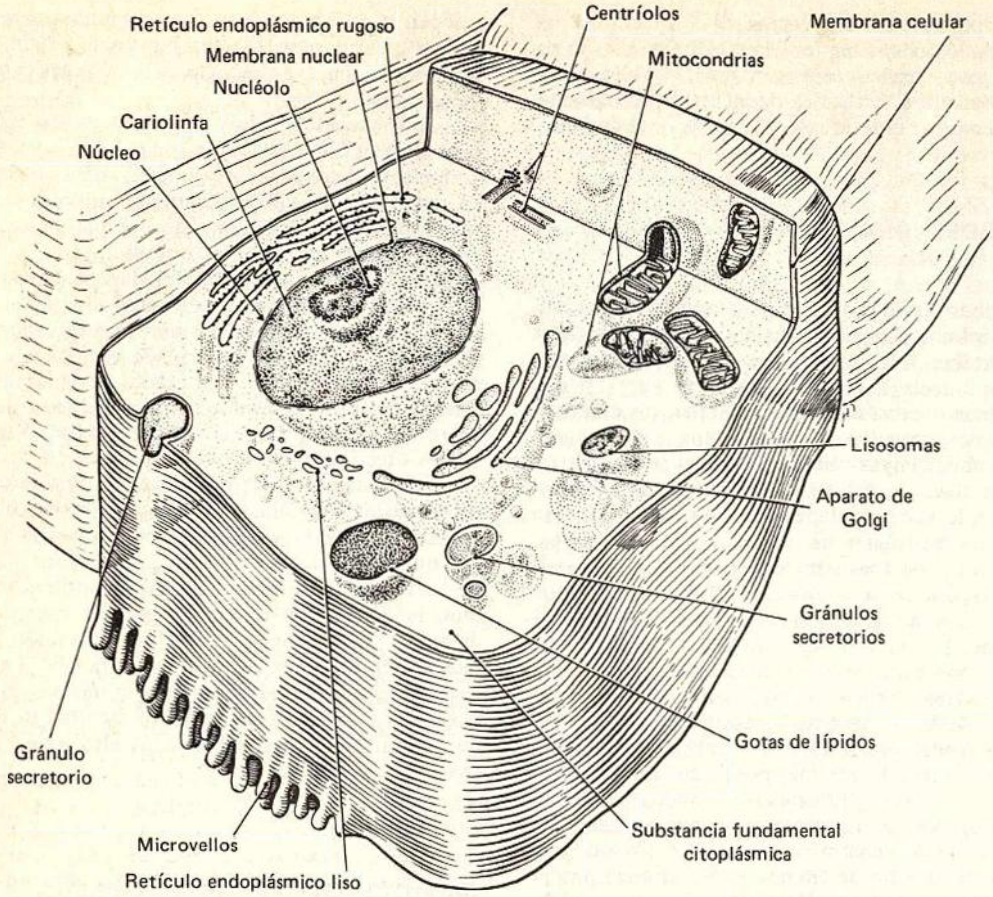

Fig. 4–1. Diagrama de una célula típica. Se incluyen y marcan los principales componentes celulares.

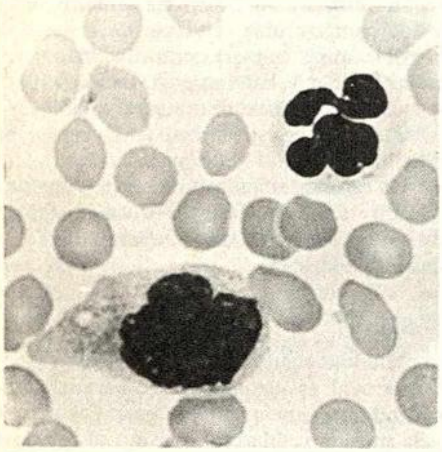

Fig. 4–2. Células redondas. Las células redondas son leucocitos de felino. La célula con núcleo lobulado **(arriba)** es esferoidal. La célula con núcleo redondo **(abajo)** es ligeramente alargada. Las células del fondo son eritrocitos sin núcleo. X400. Todas las microfotografías están marcadas según el aumento dado por el microscopio antes de la amplificación fotográfica. Todas las microfotografías electrónicas están marcadas de acuerdo al aumento total con la amplificación fotográfica.

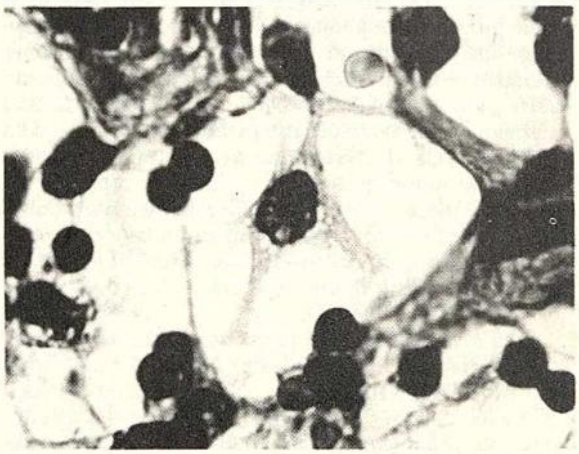

Fig. 4–3. Célula estrellada. En el centro del campo se observa una célula reticular de un ganglio linfático de canino. Los procesos citoplásmicos alargados le confieren una apariencia estrellada. X160.



Fig. 4–4. Células fusiformes. Las células alargadas y aplanadas son células mesenquimatosas de una muestra de tejido conjuntivo laxo de bovino. Estas pueden aparecer estrelladas en diferentes niveles de corte. X400.

Estructura celular

Independientemente de la diversidad de formas, los organelos están dispuestos en forma espacial y predecible. El núcleo de células redondas, esferoidales, cuboidales o fusiformes, suele ser redondeado y se localiza en la porción central (fig. 4–2). Otras formas pueden caracterizar al núcleo de células redondas (fig. 4–9). El núcleo se vuelve ovoide y se orienta en forma paralela al eje axil según las células se van alargando (fig. 4–10 y 4–11). La posición y la forma del núcleo se correlacionan con la posición de otros organelos tanto como con la forma de la célula.

El aparato de Golgi casi siempre es yuxtanuclear, y la posición de otros organelos (retículo endoplásmico rugoso liso, mitocondrias) e inclusiones (gotas secretadas, grasa) variarán con el tipo específico de célula en consideración. También, el número y tipo de organelos e inclusiones están en función del grado y tipo de especialización.

Es importante destacar que muchas células (en especial las epiteliales) están polarizadas espacialmente (fig. 4–12). Sus núcleos son excéntricos y tienen una relación espacial ordenada respecto a los otros organelos e inclusiones. Estos tipos de ordenamiento se relacionan con la actividad secretora.

En ciertos tipos de células, las mitocondrias adoptan una posición de íntimo contacto con los pliegues de la membrana plasmática. Esa relación determina el transporte activo y el movimiento de grandes volúmenes de líquido.

Tamaño celular

Las células varían no sólo entre las de diferentes especies animales (*interespecífico*) sino dentro del mismo microorganismo (*intraespecífico*). No hay correlación entre el tamaño del microorganismo y el de sus células; por ejemplo, las células del caballo no son mucho más grandes que las del perro. Algunas son *macroscópicas* (visibles a simple vista), en tanto otras tienen una amplia variedad de *tamaño microscópicos* (sólo pueden observarse con auxilios visuales). El *pericarion* de un microgliocito puede tener pocas micras de diámetro; un eritrocito, puede medir de 4 a 7 μm según la especie, mientras que el óvulo puede tener más de 300 μm de diámetro. (Como un eritrocito casi siempre aparece en forma incidental en las preparaciones microscópicas,



Fig. 4–5. Células alargadas. Las células alargadas multinucleadas son células musculares esqueléticas. X40.

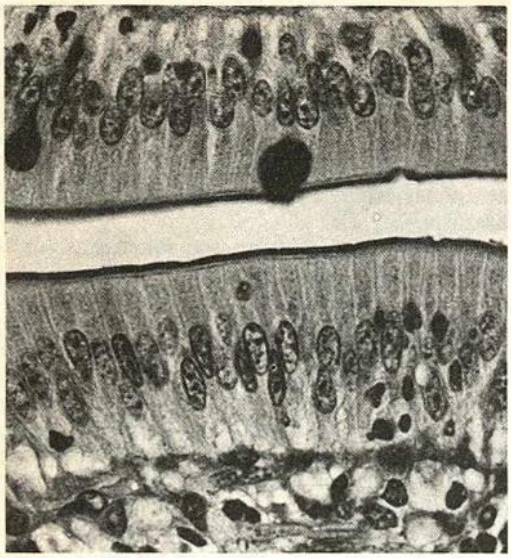

Fig. 4–6. Células cilíndricas. Estas células de revestimiento son más largas que anchas. Compárese con el dibujo de las células cilíndricas en la fig. 3–10. X160.

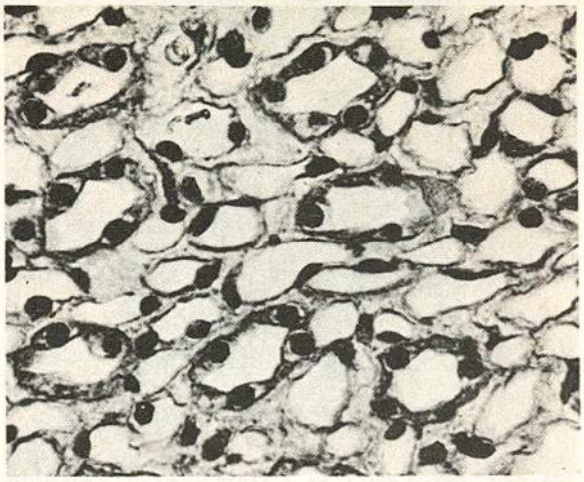

Fig. 4–7. Células escamosas de los túbulos renales de canino. Los túbulos están revestidos por células aplanadas con núcleo prominente. El citoplasma parece un aro de material obscuro. X160.

éste puede ser tomado como un indicador de tamaño en base a su comparación). La longitud de una célula muscular estriada puede ser de varias pulgadas, así como de una célula nerviosa que puede ser de varios pies desde el asta ventral de la médula espinal hasta la punta de un apéndice. Aun dentro de los estrechos límites de observación microscópica, puede haber una amplia diversidad de tamaño por lo menos en una dimensión. Las células gigantes, como los megacariocitos, son más grandes que los eritrocitos (fig. 4–13). En forma parecida las células musculares estriadas son más grandes que los fibroblastos. Casi todas las células de los mamíferos suelen fluctuar en un límite de tamaño entre 10 y 30 μm.

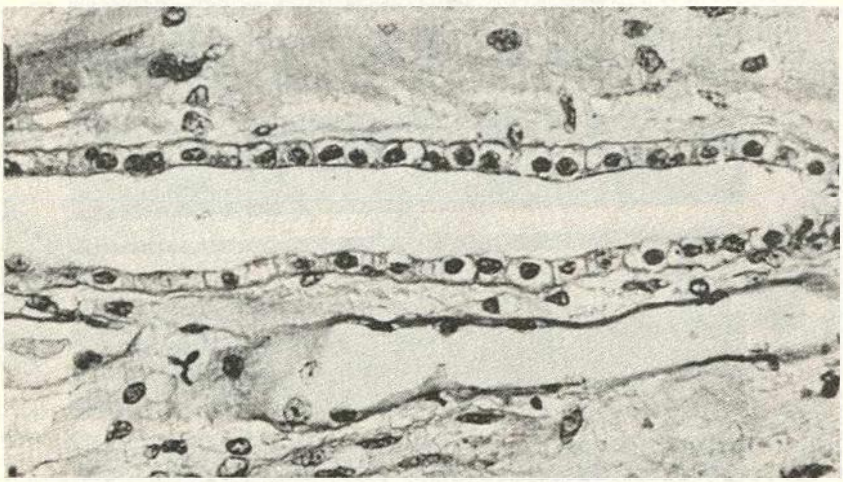

Fig. 4–8. Células cuboidales. Las células cuboidales revisten la luz de un túbulo renal de canino. Parecen cuadros en cortes biplanares; las células tienen forma cuboidal en tres dimensiones. X100.

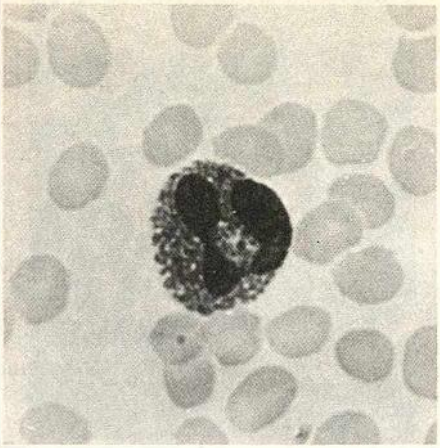

Fig. 4–9. Célula redonda con núcleo lobulado. La configuración nuclear es típica de este eosinófilo de felino. X400.

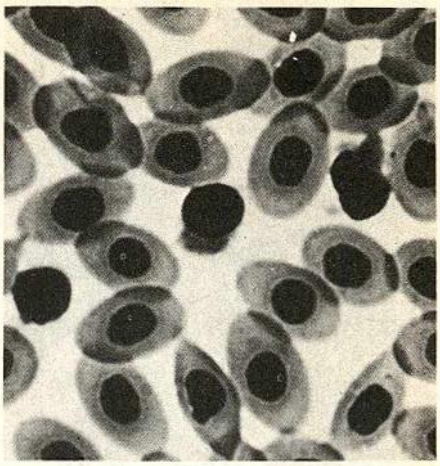

Fig. 4–10. Eritrocitos de ave. Las células ligeramente alargadas tienen núcleos alargados, orientados en forma paralela al eje mayor de las células. X400. Compárese con la fig. 4–6.

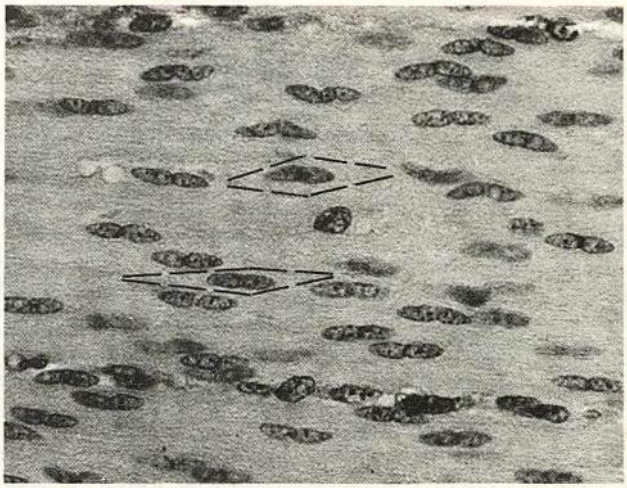

Fig. 4–11. Células musculares lisas de intestino de perro. Las líneas discontinuas indican los límites aproximados. Los núcleos alargados se orientan con el eje mayor de las células. X160.

NUCLEO

Es un componente constante e indispensable de la mayor parte de las células y se encarga de controlar y medir numerosas actividades celulares. La información necesaria para el control de éstas está codificada en las macromoléculas de DNA. Esta información es la base para la generalización de forma y función porque todos los núcleos contienen la misma información genética. El único dato de especialización en las células es la manifestación del uso diferencial de esta información genética por la represión o desrepresión de locus génicos específicos. Pueden hacerse algunas correlaciones funcionales con la morfología nuclear. Los criterios más importantes al respecto se relacionan con la divisibilidad (*mitóticas*) o indivisibilidad celular (*intermitóticas, interfase* o *vegetativas*). Debido al gran número de células corporales que realizan funciones vegetativas, el núcleo de interfase será el primero en analizarse y después el mitótico.

En el núcleo de interfase se identifican cuatro componentes: *membrana nuclear, cariolinfa, cromatina* y *nucléolo* (fig. 4–14).

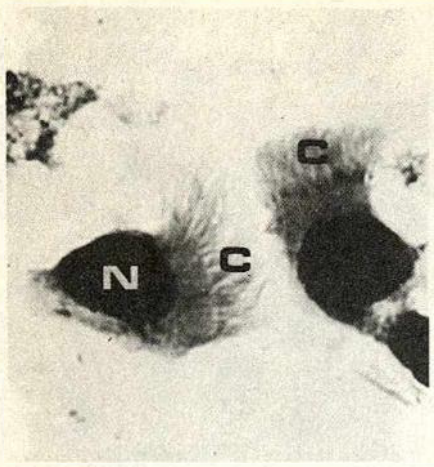

Fig. 4–12. Células polarizadas. Estas células ciliadas se exfoliaron del epitelio de revestimiento traqueal. Los núcleos (N) están desplazados en forma basal. Los bordes apicales tienen cilios (C). La polaridad de los componentes celulares es notoria por el desplazamiento basal del núcleo. Esto es una característica epitelial típica. X160.

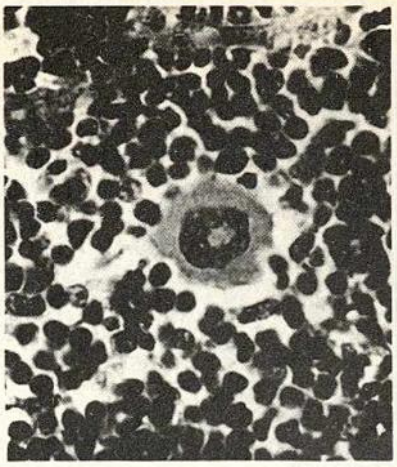

Fig. 4–13. Megacariocito y otras células de la médula ósea. El megacariocito en el centro del campo es muchas veces más grande que las células que lo rodean. X100.

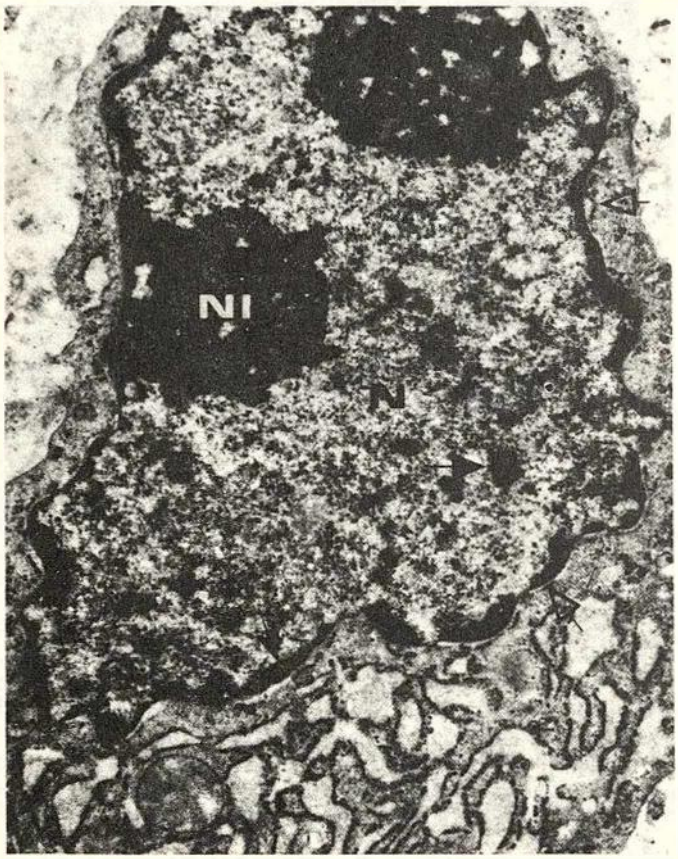

Fig. 4–14. Microfotografía electrónica de un fibroblasto de tejido conjuntivo laxo. El núcleo (N) contiene dos nucléolos (NI). La heterocromatina (flechas obscuras) está entreverada con la eucromatina. La cubierta nuclear (flechas blancas) rodea al núcleo. La condensación de heterocromatina a lo largo del margen periférico del núcleo, auxilia a visualizar la membrana nuclear interna en este aumento. X16,000.

Número

Casi siempre, las células son mononucleadas (figs. 4–2 a 4–4, 4–6, 4–8 a 4–10). Aunque algunas pueden ser *binucleadas* en tanto otras pueden ser *multinucleadas* (fig. 4–15). Otras pueden ser desde enucleadas como el eritrocito de los mamíferos (figs. 4–2, 4–9) y ciertas células de las lentes oculares, hasta el espermatozoide, por ejemplo, en que casi toda la célula es núcleo.

Forma

La morfología nuclear varía con la celular. Las redondas u ovales poseen casi siempre núcleos de igual forma (figs. 4–3, 4–8, 4–9). Las alargadas poseen núcleos alargados (figs. 4–5, 4–6, 4–10, 4–11). Sin embargo, otras pueden tenerlos multiformes o lobulados (figs. 4–2, 4–9).

Posición

La del núcleo es variable. Puede ser central, paracentral o excéntrico. No obstante, tipos específicos de células se caracterizan por tener siempre el núcleo en el mismo lugar. Las relaciones espaciales son definidas entre el núcleo, los organelos citoplásmicos y las inclusiones. Esto es en especial aparente cuando la célula tiene distinta polaridad (fig. 4–12). Las células que acumulan grandes cantidades de inclusiones o productos de secreción (adiposas, caliciformes) pueden tener el núcleo aplastado contra el borde.

Es importante recordar que la posición de núcleo puede no ser notorio en todos los planos de corte ya que podría estar abajo o sobre éste.

En algunas células, el núcleo puede ser la única parte aparente (fig. 4–4). Las células estrelladas o escamosas pueden poseer pequeñas cantidades de citoplasma difíciles de localizar con el microscopio de luz (fig. 4–7). Las de revestimiento (endotelio) de los vasos sanguíneos y linfáticos, las de revestimiento de ciertos túbulos renales y las alveolares dan la impresión de un gran núcleo y poco o nada de otros componentes.

Cubierta nuclear

Entre el núcleo y el citoplasma se observa una línea de demarcación obscura y basófila (se tiñe en azul con hematoxilina) que lo rodea cuando se observa con microscopio de luz (figs. 4–2 a 4–4). Esta membrana limitante es una condensación de componentes nucleares y citoplásmicos que forman una *membrana nuclear* o *cubierta nuclear.* El microscopio electrónico (fig. 4–16) muestra dos membranas constitutivas de la cubierta nuclear, la *membrana nuclear interna* y la *externa.* Cada una mide unos 7 nm y están separadas por un *espacio perinuclear* o *cisterna* que varía de 40 a 70 nm de ancho. El espacio perinuclear y, por tanto, la membrana nuclear externa se continúan con los perfiles del retículo endoplásmico rugoso (fig. 4–17). La *proteína ribonucleica* o *ribosomas,* suele unirse a la membrana nuclear externa. La relación íntima entre los perfiles del retículo endoplásmico rugoso y la membrana nuclear son más notorios al final de la mitosis. El primero forma la cubierta nuclear. La membrana nuclear interna a veces está relacionada con filamentos que forman una *lámina fibrosa* a lo largo de su borde nuclear (interno). La cubierta nuclear es discontinua. En cambio, las membranas interna y externa son continuas y

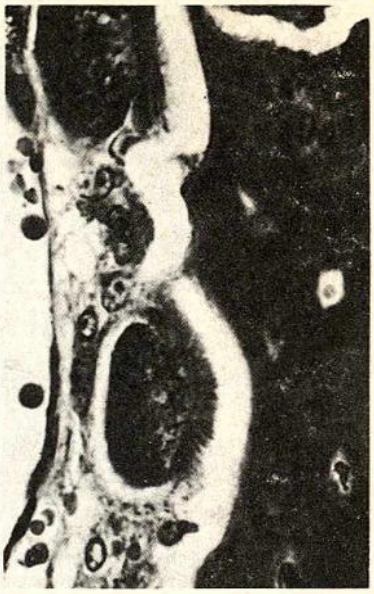

Fig. 4–15. Células multinucleadas de hueso. Los osteoclastos contienen un número variable de núcleos. X100.

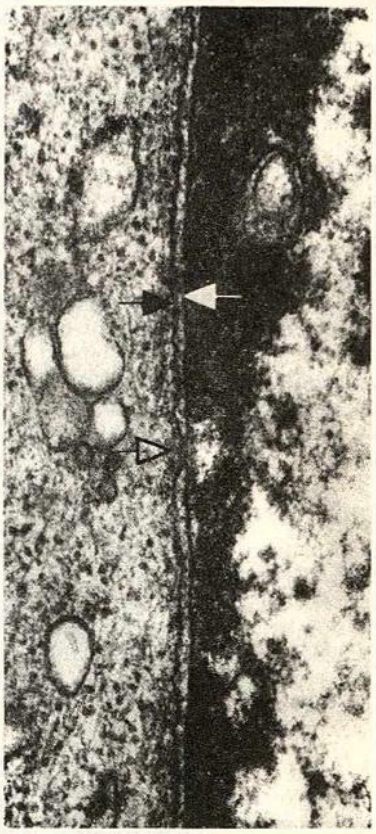

Fig. 4–16. Microfotografía electrónica de la membrana nuclear de un fibroblasto. La membrana nuclear externa **(flecha obscura)** está separada de la interna **(flecha blanca)** por la cisterna nuclear. La heterocromatina oblitera las porciones de la membrana nuclear interna. Se observa un poro nuclear **(flecha blanca).** X52,000.

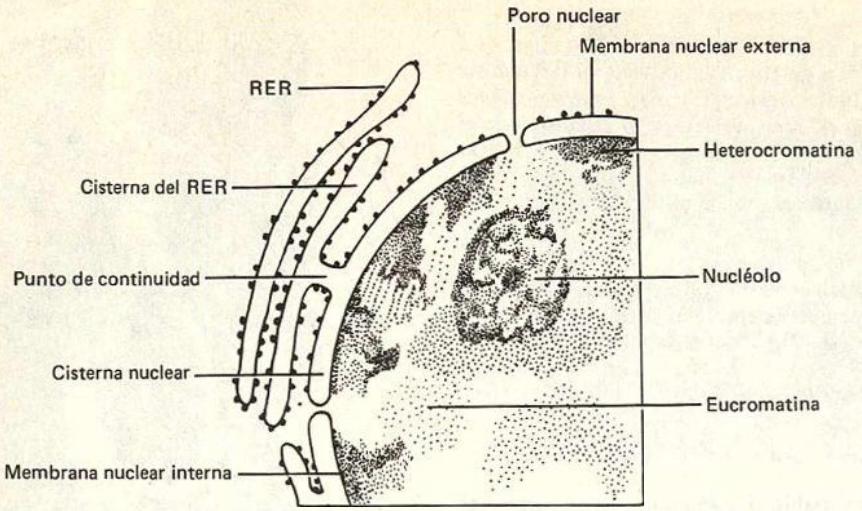

Fig. 4–17. Representación esquemática de una porción de núcleo y retículo endoplásmico rugoso (RER) como se observaría bajo microscopio electrónico. El espacio perinuclear o cisterna se continúa con la cisterna del RER. Los ribosomas están unidos a la membrana nuclear externa.

se reflejan en ciertos puntos. Los puntos de discontinuidad o fusiones entre las membranas interna y externa se manifiestan como aberturas o *poros nucleares* (fig. 4–18), que tienen unos 70 nm de diámetro. Cuando se hace un corte perpendicular a la membrana nuclear, ésta parecerá estar cubierta por un septo o diafragma que es más delgado que la membrana que limita el poro (fig. 4–16). En una vista frontal, estas estructuras tienen una arquitectura más compleja que la observada en el plano perpendicular (fig. 4–18). Un material filamentoso parece contribuir a un *anulus* con ubicación central. Esta morfología indica una comunicación abierta entre el núcleo y el citoplasma. Desafortunadamente se sabe poco de la composición bioquímica y las propiedades fisiológicas de este complejo. El grado de organización arquitectónica indica que los poros nucleares pueden formar un complejo muy selectivo y especializado para el paso de materiales entre el núcleo y el citoplasma.

Matriz nuclear

La membrana limitante mencionada comprende la *matriz del núcleo.* La *savia nuclear* o *cariolinfa* es la fase soluble del material nuclear. Gracias a la microscopia electrónica se sabe que es mucho más que un simple material líquido. Por lo que, según esto, se han propuesto los términos *matriz* o *substrato nuclear* para definirla con más propiedad.

Cromatina

Está dentro de los límites de la cubierta nuclear suspendida en la matriz nuclear. El término se usa para describir cualquier área que se crea que tiene *ácido desoxirribonucleico* (DNA) y su unión con proteína. Durante la interfase se reconocen varios tipos de material cromático. La *heterocromatina* se tiñe con intensidad al usar colorantes básicos y está condensada (figs. 4–12, 4–14). Es metabólicamente inerte. La *eucromatina* se tiñe ligeramente, está dispersa y es la forma metabólicamente activa del DNA (figs. 4–14, 4–19). Diversas relaciones heterocromatina/eucromatina alteran bastante el aspecto de un núcleo desde *condensado*

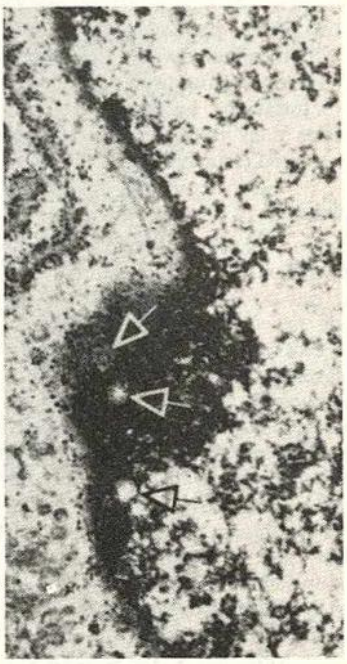

Fig. 4–18. Microfotografía electrónica de una vista frontal de la membrana nuclear. Los poros nucleares **(flechas blancas)** no son simples aberturas entre el núcleo y el citoplasma. Un anulus **(flecha superior)** y partículas de material **(flecha media)** caracteriza a estas aberturas. X23,000.

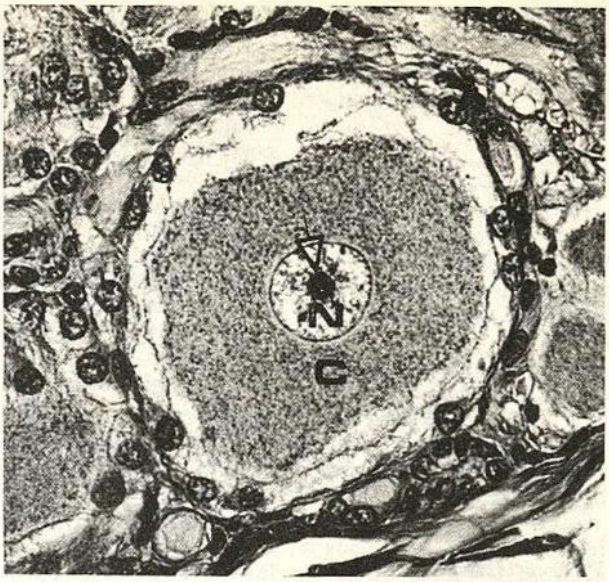

Fig. 4–19. Célula ganglionar. El citoplasma (C) contiene un núcleo vesicular (N) en el cual predomina el material eucromático. Hay un nucléolo prominente (**flecha**). X100.

(mucha heterocromatina) hasta *abierto* o *vesicular* (poca heterocromatina). Estos datos nucleares ayudan a identificar tipos específicos de células. Algunas veces, la distribución espacial de uno u otros sirve para diagnosticar ciertos tipos celulares. Lo más importante de la eucromatina es que funciona como indicador del potencial de actividad de síntesis proteínica. La actividad celular está en relación inversa con la cromatina que posea; en cambio, cuando tiene más eucromatina, mayor es su potencial de síntesis proteínica (figs. 4–14, 4–19).

En algunas células la heterocromatina se dispone en estructuras denominadas *cuerpos de Barr*. Estos no son sino condensaciones de uno de los cromosomas X. La hembra de las especies conocidas contiene dos cromosomas X; uno está condensado, inactivo y perfectamente identificado como cuerpo de Barr. El otro es activo para los procesos metabólicos y proviene de la

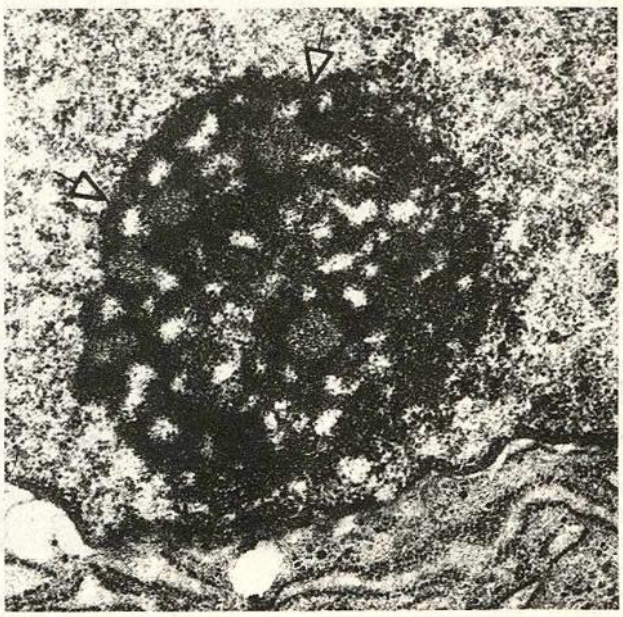

Fig. 4–20. Microfotografía electrónica de un nucléolo. El nucleolonema (**flechas**) es la estructura prominente de esta fotografía. X25,000.

eucromatina del núcleo. Dado que el macho contiene un cromosoma Y y un X, se infiere que el X permanece activo durante la interfase. En circunstancias normales, los cuerpos de Barr indican que la célula es femenina (lámina VI–23).

Nucléolo

El *nucléolo,* o "pequeño núcleo", es un cuerpo de superficie lisa, muy refráctil, que se tiñe bien, y se localiza en el núcleo (fig. 4–19). Puede ser único o haber varios y se identifica con facilidad en las células encargadas de la síntesis proteínica. También es característico de las células blastoides y malignas.

El examen en microfotografías electrónicas muestra que esta estructura es un cuerpo pequeño sin membrana limitante (fig. 4–20). Está libre en el núcleo o unido a la membrana nuclear interna. Se compone de materiales filamentosos (*pars fibrosa*) y granulosos (*pars granulosa*) y ambos contienen RNA. El material cromático rodea o penetra dentro del nucléolo y presenta áreas específicas sobre cromosomas específicos llamadas *organizadores del nucléolo.* Los componentes filamentosos y granulares forman bandas anastomóticas parecidas a hilos, llamadas *nucleolonema* (fig. 4–20). Los filamentos dispuestos en paquetes densos forman una masa redonda y central llamada *pars amorfa.* Ambas terminologías: pars fibrosa/pars granulosa y nucleolonema/pars amorfa pueden aplicarse a esta estructura, aunque el último es más descriptivo.

El nucléolo es el centro de la síntesis de RNAr. Las unidades ribosomales se pueden formar en la pars fibrosa, maduran en la granulosa y se integran en ribosomas funcionales en el citoplasma.

Debido a que esta estructura tiene altas concentraciones de RNA, se pueden anticipar sus características tintoreales basófilas. Por tanto, algunos estados funcionales de la célula pueden conferirle una acidofilia. Estos aspectos tintóreos dependen de las cantidades relativas de RNA y proteínas ácido/básicas presentes.

CITOPLASMA

Características generales

El citoplasma, compuesto de numerosas entidades morfológicas y bioquímicas, está presente en todas las células vivas (en diferentes cantidades). El tipo, clase y número de componentes, bioquímica y morfológicamente identificables, originan la especialización celular, lo que contribuye a su identificación histológica.

La mayor parte del citoplasma, o *substrato,* es una mezcla de agua, proteína, carbohidratos, sales orgánicas e inorgánicas. Las características físicas del citoplasma están en constante flujo, de modo que siempre se apreciarán las propiedades de gel-sol. Aunque no es muy claro en las células somáticas, algunas poseen un *ectoplasma* claro periférico y un *endoplasma* interno granular (células amiboides, huevos). En realidad; el ectoplasma es más viscoso (como gel) y puede decirse que está libre de organelos, en tanto el endoplasma es más líquido (como sol) y rico en organelos.

El citoplasma de las células somáticas maduras suele ser *acidófilo* aunque puede ser total o focalmente *basófilo,* o bien total o focalmente *cromófobo* o *neutrófilo.* Estas características tintoreales facilitan la identificación celular bajo microscopio de luz. Los componentes citoplásmicos determinan las características generales de la célula. Entre éstos se encuentran organelos, vacuolas, gránulos, cristales, gotas, cantidad y distribución del citoplasma, así como la cantidad y distribución de los organelos e inclusiones celulares. El tamaño, forma, localización u número de núcleos, así como la distribución de la cromatina, son apoyos adicionales para el morfologista.

Membrana plasmática, glucocáliz y citomembranas

La *membrana plasmática* (*plasmalema* o *membrana celular*) limita por fuera al citoplasma y es la porción de la célula expuesta al medio ambiente extracelular. Mide unos 8.0 nm de grosor. Ya que el límite de resolución del microscopio de luz es de casi 200 nm, no puede alcanzar resolución para el plasmalema. No obstante, los *límites celulares* pueden ser discernibles dentro de estos límites de resolución. Lo anterior se debe al uso de colorantes, a la condensación de la proteína estructural, y de materiales contiguos en las interfases, así como a la presencia de una *cubierta celular.* La membrana plasmática no se aprecia con el microscopio de luz, pero los límites celulares definen la extensión periférica de la célula.

A pesar de que el microscopio electrónico logra resolver la imagen del plasmalema, no se ha determinado aún su estructura concisa y definida. Se observa trilaminar, compuesto de dos bandas *osmiófilas* separadas por una *osmiófoba* (fig. 4–21). Cada una tiene alrededor de 2.5 nm de ancho. Se supone que existe una relación como de emparedado entre las dos capas proteicas que aprisionan a la capa lipídica (proteína-lípido-proteína). Este diseño estructural comprende el concepto de unidades de membrana y se aplica a la configuración estructural y a la composición bioquímica de todos los sistemas de membrana. Se han observado muchas variaciones estructurales y químicas (fig. 4–22).



Fig. 4–21. Membrana plasmática trilaminar. La lámina externa, más delgada **(flecha blanca)** está separada de la interna por un espacio translúcido, la lámina más gruesa **(flecha negra).** X215,000.

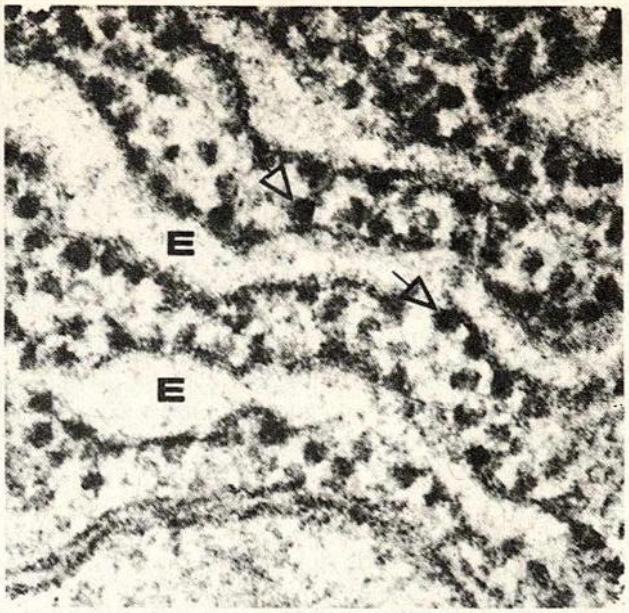

Fig. 4–22. Membranas citoplásmicas globulares. Las cisternas (E) del retículo endoplásmico rugoso son membranas de separación y se eslabonan con ribosomas (flechas blancas). La apariencia trilaminar no es notoria. Los componentes de la membrana parecen globulares. X156,000.

Varias metodologías e instrumentos, han contribuido al conocimiento actual de la estructura de la membrana —microscopia electrónica, fisiología, bioquímica, inmunoquímica y técnicas de fractura por congelación. Todas parecen confirmar que la representación más razonable de la membrana es el modelo del mosaico lípido–proteína globular (fig. 4–23). El modelo básico es la hojuela bimolecular de fosfolípidos con sus grupos hidrófilos (polares) dirigidos hacia afuera y los hidrófobos (no polares) hacia adentro. Las pro-

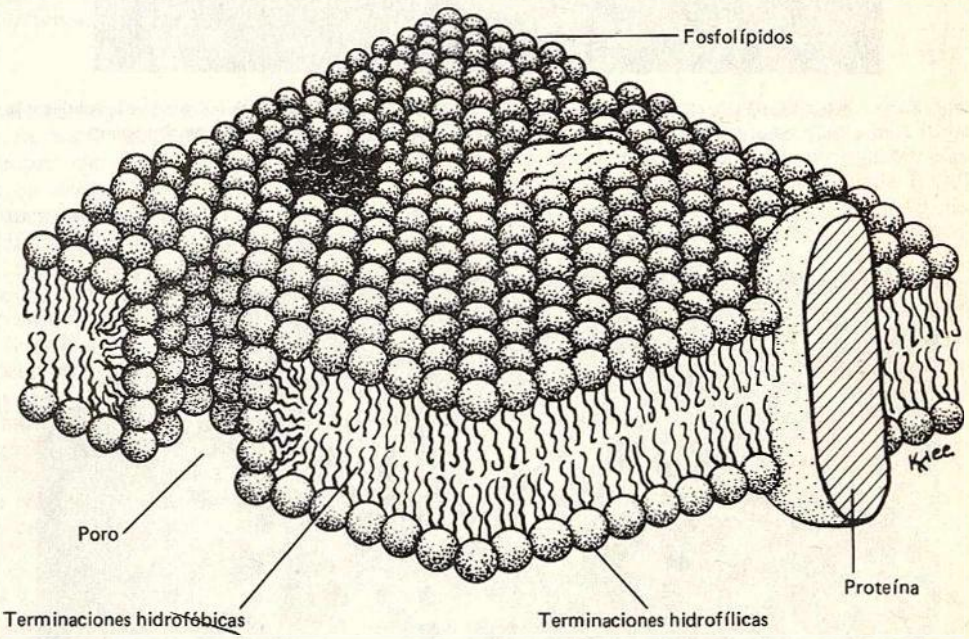

Fig. 4–23. Diagrama esquemático de un modelo de mosaico de la estructura de la membrana celular. Las proteínas están incluidas dentro de un mar de lípidos. Los poros representan quizá los núcleos de proteínas por los cuales se mueven con rapidez algunos constituyentes hidrosolubles. Los carbohidratos (no representados) se unen a los componentes lipídicos y proteicos de la membrana.

teínas están incluidas dentro de la doble capa lipídica y se proyectan en forma variada desde cualquiera de sus dos superficies. Los polisacáridos se proyectan desde la externa. Estos se unen a proteínas (glucoproteínas) y a lípidos (glucolípidos). Las posiciones de los constituyentes proteínicos no son constantes pero, a cambio, las propiedades cambiantes y los constituyentes proteínicos (enzimas, receptores, sitios antigénicos, sitios de permeabilidad) proporcionan una naturaleza líquida (modelo de mosaico líquido) que parece corresponder a las actividades fisiológicas dinámicas. Las proteínas globulares, hidrófilas, funcionan en la permeabilidad selectiva de algunas substancias hidrosolubles y pueden actuar como poros, en tanto los componentes lipídicos determinan la relativa facilidad de paso de las substancias liposolubles.

Se necesitan más investigaciones para determinar la morfología precisa, así como la naturaleza fisiológica y bioquímica de esta estructura. El refinamiento continuo de varios modelos conducirá, por último, al claro entendimiento de las membranas celulares, cuyas estructuras son esenciales para definir las propiedades específicas de la célula.

La periferia de la membrana plasmática está cubierta por una capa rica en carbohidratos. El *glucocáliz* (*cubierta celular*) tal vez se encuentra sobre todas las células y en algunas puede estar muy desarrollado. Se parece a un material "cubierto de pelusa" en la microscopia electrónica (fig. 4–24). El glucocáliz está íntimamente unido e integrado a los componentes del plasmalema como las glucoproteínas (*proteoglucanos*) y glucolípidos. El polisacárido predominante es el *ácido siálico*. Este proporciona una carga negativa a través de la ionización de sus grupos ácidos. Los polisacáridos de la cubierta celular determinan su reacción PAS positiva (fig. 4–25).

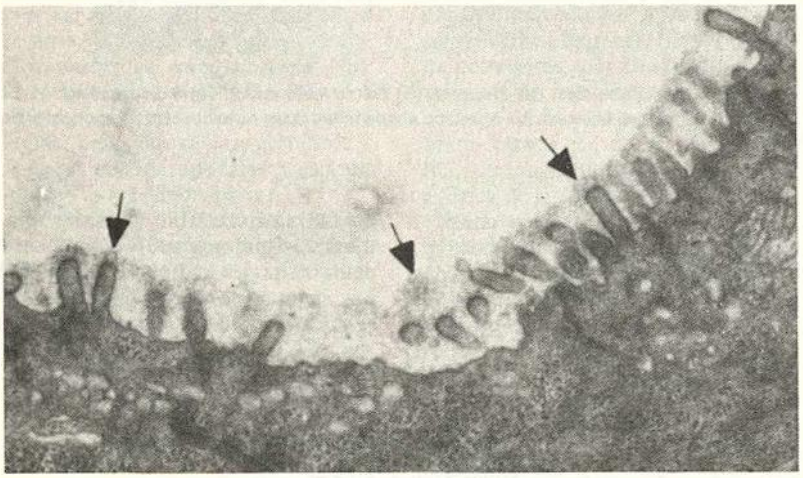

Fig. 4–24. Microfotografía electrónica del glucocáliz. El glucocáliz (**flechas**) cubre las microvellosidades y la superficie apical de estas células intestinales de ratón. X14,000. (Cortesía de A.M. Sheppard).

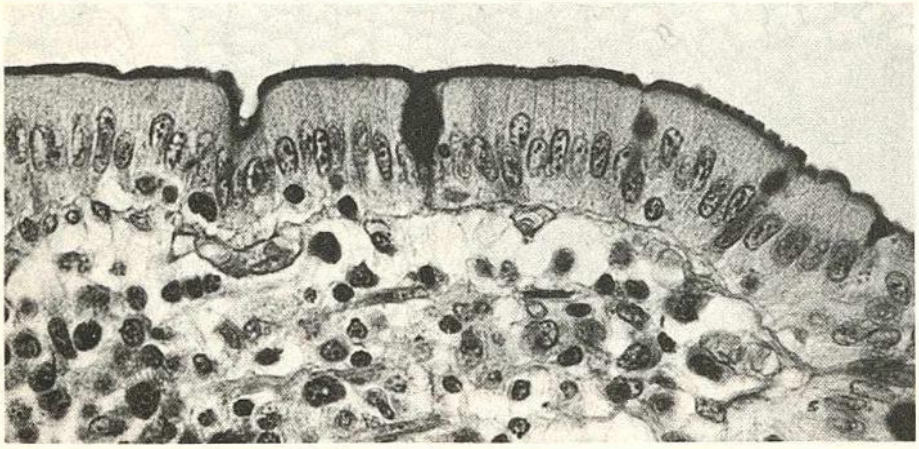

Fig. 4–25. El glucocáliz se visualiza al microscopio de luz con tinciones especiales. El borde apical estriado de estas células de revestimiento intestinal, está cubierto por un glucocáliz obscuro. X160 (PAS).

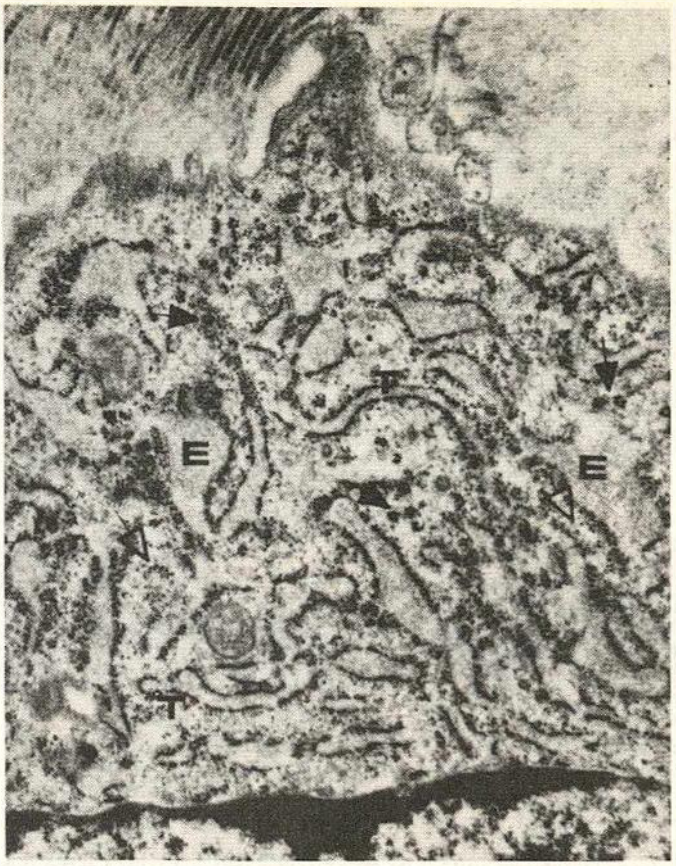

Fig. 4–26. Microfotografía electrónica de un fibroblasto. El citoplasma contiene numerosos perfiles de retículo endoplásmico rugoso. Algunos son tubulares (T) y otros son cisternas (E). Los ribosomas (**flechas claras**) y los polirribosomas (**flechas obscuras**) son abundantes. X20,000.

Las características de la cubierta celular no son uniformes en todas las células, su morfología varía según las superficies libres, laterales o basales de algunas células, en especial las epiteliales.

Las funciones de este componente celular son variables y significativas. El *reconocimiento celular* puede llevarse a cabo en base a los constituyentes bioquímicos contenidos en él. Las células en cultivo en monocapa, conservan sus relaciones gracias a la *inhibición de contacto.* Gracias a este componente celular se logra la *adhesión* célula-célula y la unión con el tejido conjuntivo que las rodea, la *absorción* de algunos materiales incluye también al glucocáliz. Por último, la *antigenicidad* está igualmente relacionada con la cubierta celular. Los constituyentes lipídicos y proteicos descritos en el modelo de mosaico líquido del plasmalema, se encuentran en las citomembranas componentes de los organelos.

Ribosomas y retículo endoplásmico rugoso

El citoplasma de muchas células posee una basofilia total, o bien local, la cual se debe al *ergastoplasma.* Estas áreas contienen altas cantidades de RNA y proteína, *ribonucleoproteína* (RNP). Aunque el RNAt y RNAm están presentes en el citoplasma, el causante principal de esta propiedad tintoreal es el RNA ribosomal. Los *ribosomas* son gránulos pequeños de citoplasma constituidos aproximadamente de 60% de RNA y 40% de proteína. Estas estructuras se hallan como unidades simples en el citoplasma, *ribosomas libres,* o múltiples, *polirribosomas* o *polisomas* (fig. 4–26). Los ribosomas libres y los polisomas del citoplasma originan la síntesis proteínica para utilización intracelular. Estos gránulos libres son distintivos de células en proceso de diferenciación y crecimiento, ya que son los medios por los cuales estas células incrementan la cantidad de proteínas estructurales y funcionales.

En el citoplasma de muchas células hay una extensa red de túbulos, vesículas aplanadas y cisternas. Cuando los ribosomas y polisomas se unen a esta red (retículo), este organelo se denomina *retículo endoplásmico granular* (figs. 4–22, 4–26, 4–27). Debe recalcarse que este organelo se continúa con la membrana nuclear externa. En muchas células está esparcido al azar a través del citoplasma. Su distribución proporciona una basofilia total o focal. En otras células, su distribución dependerá de la polaridad. Las células acinares del páncreas son un ejemplo de basofilia basal

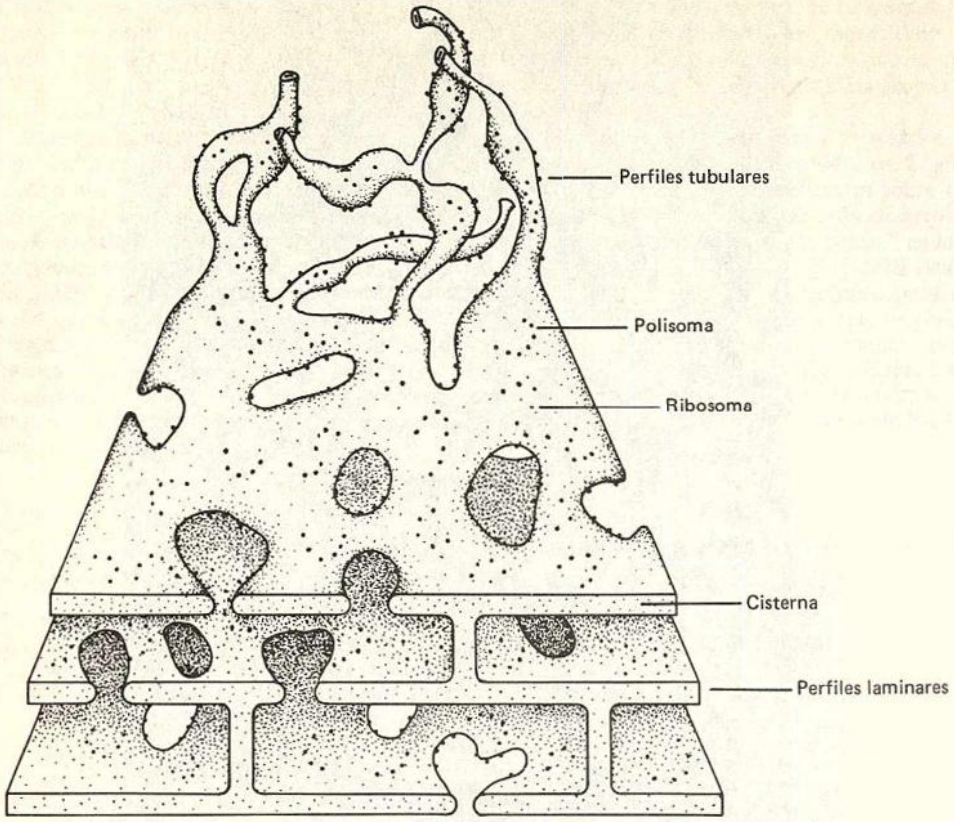

Fig. 4–27. Representación esquemática del retículo endoplásmico rugoso. Las placas anastomosadas y los túbulos pueden estar dispersos al azar o dispuestos en un modelo ordenado en el citoplasma.

por la posición polarizada del retículo endoplásmico rugoso (RER) (fig. 4–28). Las proteínas sintetizadas por los ribosomas de éste actúan principalmente fuera de la célula. Como ejemplo están los anticuerpos humorales (inmunoglobulinas) producidos por las células plasmáticas y los precursores de las enzimas digestivas secretadas por las células acinares pancreáticas.

El tipo, cantidad y distribución de los ribosomas y del RER proporciona datos útiles acerca de la función del citoplasma. Además la morfología nuclear y nucleolar aportan razonables indicaciones sobre la actividad citoplásmica y celular. Una célula con núcleo vesicular, nucléolo prominente y basofilia citoplásmica indica un alto potencial de síntesis proteínica.

Los detalles de este mecanismo de síntesis proteínica, transporte intracelular y secreción, son partes excepcionales de la actividad celular. Los datos relacionados con estos procesos son la culminación de los esfuerzos combinados de histólogos y bioquímicos con diversas metodologías experimentales. En la fig. 4–29 se resume el proceso de síntesis proteínica. El ribosoma es una subunidad de RNAm que se sintetiza en el nucléolo y se transporta y ensambla en forma subsecuente en el citoplasma. Las dos *subunidades* de diferente tamaño forman una muesca en su punto de contacto, y se supone que una banda delgada de RNAm une al ribosoma a esta muesca. La *transcripción* del RNAm se realiza en el DNA eucromático y necesita de la enzima *RNA polimerasa.*

El mensajero deja el núcleo codificado con una información apropiada con relación a la secuencia de aminoácidos. Esta información (*código*) es el producto de varias combinaciones triples de las bases. El RNA de transferencia se sintetiza en el núcleo y actúa en el citoplasma. Existe un RNAt específico para cada aminoácido natural. Los aminoácidos específicos se transfieren desde una mezcla de ellos en el citoplasma hasta un RNAt apropiado, gracias a la actividad de una enzima específica, la *aminoacil-RNAt sintetasa.* El RNAt posee, esencialmente, dos substratos funcionales específicos; uno es específico para el aminoácido y el otro para el RNAm codificado. La secuencia de las bases complementarias en el RNAt proporciona la base de apareamiento con el RNAm. La unión del RNAt a un *codificador iniciador* de RNAm inicia la síntesis de polipéptidos. Después se libera RNAt del mensajero y el ribosoma se mueve a todo lo largo del RNAm. Entonces, otro RNAt está listo a unirse al próximo RNAm codificador. El RNAt liberado está ahora disponible para la transferencia de otro aminoácido específico, en tanto que los ribosomas liberados están dispuestos para la repetición de su uso inespecífico. La

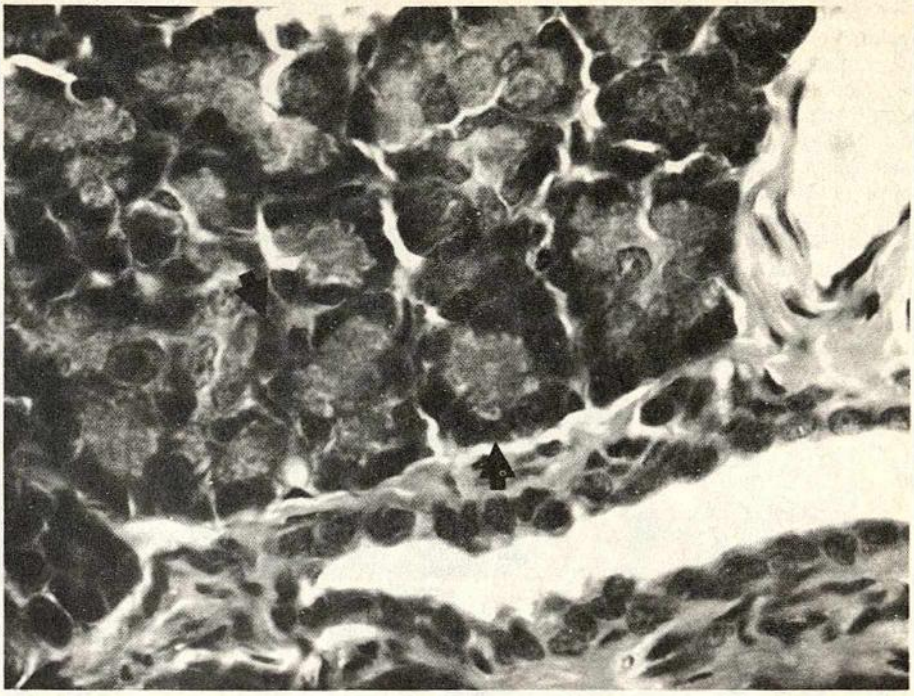

Fig. 4–28. Ergastoplasma de células acinares pancreáticas. Los bordes apicales son claros (acidófilos). Las porciones basales (flechas) son obscuras (basófilas). La células acinares pancreáticas son células polarizadas. X40.

especificidad para las proteínas se basa en el RNAm. Este ensamblaje de aminoácidos en polipéptidos se denomina *translación.* Es un proceso rápido; algunos datos experimentales indican que tarda unos 10 mseg por aminoácido.

La longitud del RNAm determina el número de ribosomas unidos a él y, por tanto, la longitud de la cadena polipeptídica. Los productos proteicos con los polisomas libres se destinan para uso intracelular. La síntesis proteica destinada para secreción se lleva a cabo en el RER y luego se dirige al aparato de Golgi, y salen de ahí como *vacuolas condensadas* que se convierten en *gránulos de secreción.*

Retículo endoplásmico liso (agranular)

Este no es tan amplio como el RER, excepto en algunas células. Los perfiles tubulares lisos y anastomosados no tienen ribosomas en sus membranas (fig. 4–30). Se parecen mucho al aparato de Golgi e incluso no se distinguen de éste. Se relacionan funcionalmente al metabolismo y síntesis de glucógeno, metabolismo lipídico, concentración iónica y distribución y destoxificación de algunas substancias. Se localizan en grandes cantidades en las células cuyo balance iónico es indispensable para mantener el potencial eléctrico y en los hepatocitos. Estos desempeñan un papel importante en el metabolismo del glucógeno y la destoxificación de diversas substancias.

Aparato o complejo de Golgi

Es un organelo que puede verse bien con el microscopio de luz. Las tinciones especiales de plata y osmio pueden impregnarlo para lograr una imagen positiva. Se parece a una red de túbulos y vacuolas dispersa en el citoplasma y algunas veces es un solo foco o se encuentra yuxtapuesto al núcleo y limitado a un área muy pequeña (fig. 4–31). Con H y E, un complejo de Golgi extenso se observa como una imagen negativa por sus propiedades cromófobas. En las células con polaridad aparente como las epiteliales, la posición del aparato de Golgi refleja su polaridad; es supranuclear y se localiza entre el núcleo y la superficie apical o luminal de la célula (fig. 4–31).

El microscopio electrónico ha aportado grandes contribuciones al conocimiento de la morfología de este organelo (fig. 4–32). El aparato de Golgi es una disposición radial paralela de membranas de superficie lisa, dispuestas como sáculos aplanados. Estos tienen cisternas dilatadas en sus márgenes periféricos. El complejo tiene una configuración semilunar en la porción del citoplasma reservada de manera exclusiva al aparato de Golgi. La *cara convexa* se llama *superficie de formación* o *inmadura* por su cercanía y fusión con las *vesículas de transferencia* del RER y está muy fenestrada. La *cara cóncava* o *madura* se relaciona íntimamente con muchas *vesículas secretoras* en diferentes estados de condensación y maduración (fig. 4–33).

Alguna vez, el aparato de Golgi fue considerado como funcionalmente uniforme dada la uniformidad morfológica de su membrana. Por otra parte, tinciones especiales, así como técnicas histoquímicas específicas, demostraron que posee polaridad. Algunos sáculos de su cara inmadura no se tiñen con tetraóxido de osmio y contienen *transferasas* para los azúcares. Los de la cara madura no se tiñen con osmio y poseen *tiamina pirofosfatasa* (TPF). Se desconoce la función de ésta. Hay otras enzimas hidrolíticas que acompañan a los sáculos mediales. También se forman diferentes tipos de gránulos de secreción en las caras interna (cóncava) y externa (convexa). La prueba experimental considera que estos datos demuestran que hay una especialización funcional.

Las membranas del aparato de Golgi están en flujo constante. Una "membrana nueva" se suma de manera constante por incorporación de vesículas de transferencia y la "vieja" se pierde en la cara madura en vesículas de secreción. Los procesos exocitócicos comprenden vesículas de membranas derivadas del aparato y que se incorporan al plasmalema. La translocación de membranas de la cara inmadura a la madura contribuye a la formación del plasmalema y la cubierta celular.

Además del significado del aparato de Golgi en la dinámica de la membrana celular, actúa durante la alteración y empaque de unidades secretoras de uso extra e intracelular. La proteína transferida por el aparato se condensa y quizá se une al almacén de agua y azúcares. También se encarga de la síntesis de polisa-

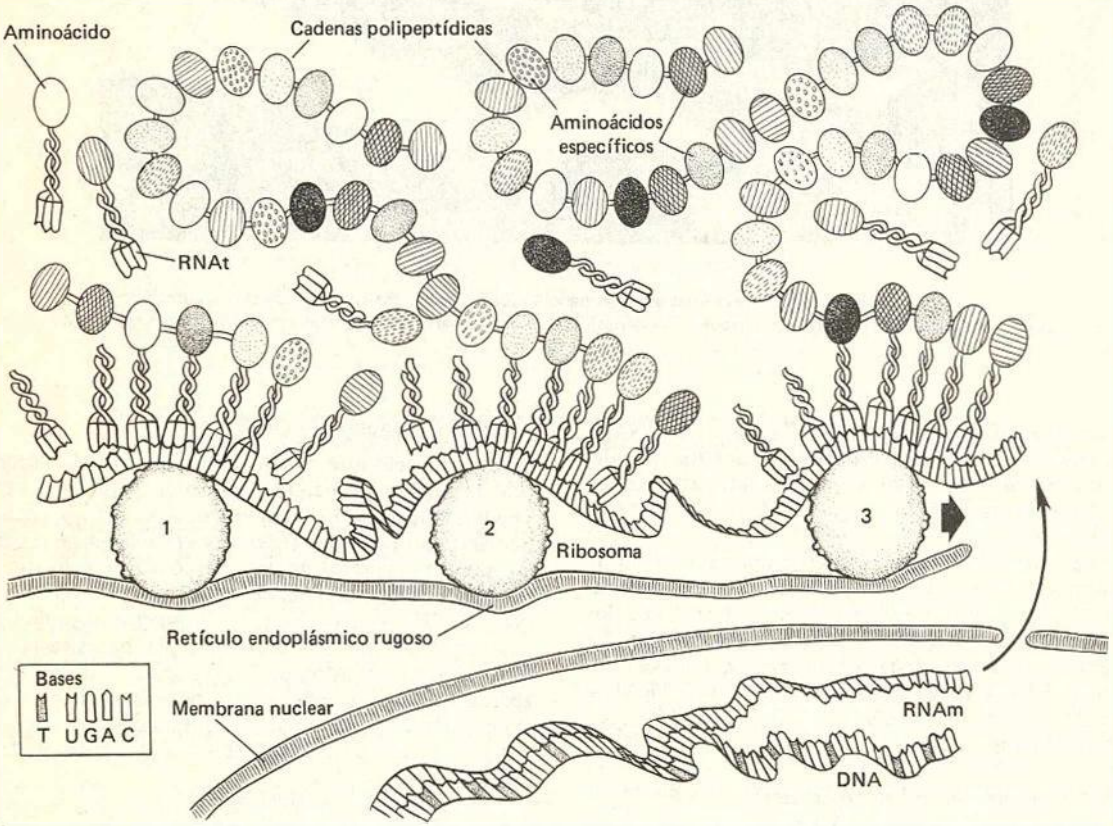

Fig. 4–29. Representación esquemática de la síntesis proteínica llevada a cabo en los ribosomas del retículo endoplásmico rugoso. Después de la transcripción de RNAm sobre el DNA dentro del núcleo, el mensajero entra al citoplasma y se une a los ribosomas. El RNAm se adapta perfectamente a la muesca formada entre dos subunidades del ribosoma. Después de esta unión al aminoácido apropiado en el citoplasma se activa el RNAt específico. La naturaleza del mensaje, código, del RNAm determina cuál RNAt se une al sitio del código y, por tanto, qué aminoácido se utilizará en la secuencia. A medida que los ribosomas se disponen a lo largo del RNAm, las moléculas de RNAt con los aminoácidos a ellas efectúan la translación del código y los aminoácidos apropiados se depositan en la secuencia adecuada para la proteína específica. Las moléculas de RNAt se liberan y quedan a disposición para unirse a otros aminoácidos libres. La longitud del RNAm determina el número de aminoácidos en la cadena; la longitud del RNAm también determina la distancia atravesada por los ribosomas y por lo tanto la longitud de la proteína ensamblada. Cada ribosoma se encarga de la síntesis de una cadena completa de aminoácidos. A medida que los ribosomas se dirigen desde el punto 1 al 3, la cadena se alarga. Una vez que han alcanzado el extremo del RNAm en el punto 3, el ribosoma se libera, la cadena de aminoácidos está libre y el ribosoma puede unirse entonces a otro RNAm. Las bases involucradas en el código incluyen al uracilo (U), adenina (A), citosina (C) y guanina (G). La timina (T) se encuentra en el DNA.

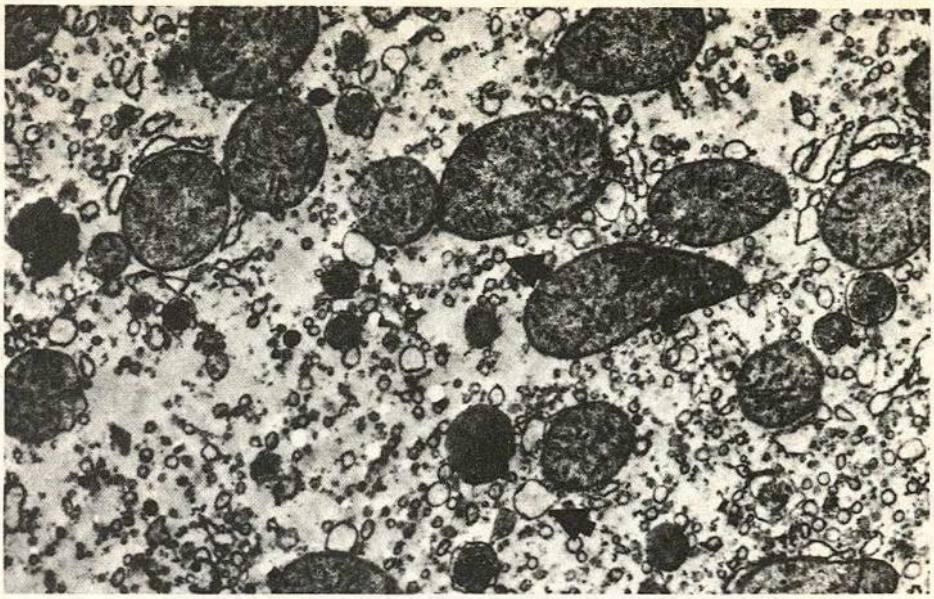

Fig. 4–30. Microfotografía electrónica del retículo endoplásmico liso de un hepatocito. Aunque la célula se ha roto, los perfiles tubulares (**flechas**) del organelo son obvios. También hay mitocondrias y retículo endoplásmico rugoso. X11,400.



Fig. 4–31. Aparato de Golgi de las células de revestimiento del conducto del epidídimo. Los límites laterales aproximados de una célula están marcados con *líneas discontinuas.* El núcleo (N) está en posición basal, en tanto el aparato de Golgi impregnado de plata (G) es supranuclear. X400 (tinción argéntica).

cáridos y formación de mucosubstancias en las células caracterizadas por este tipo de secreciones. Además, el aparato de Golgi interviene en forma importante en la formación de lisosomas.

Mitocondrias

Bajo el microscopio de luz, dan la impresión de hilos o gránulos con algunas técnicas de tinción especiales como supravital y verde B de Jano. La forma de las mitocondrias es muy variable; aun dentro del mismo tipo celular son muy pleomórficas, y van de redondas a ovales, y de alargadas a filamentosas. El número en una célula varía con los requerimientos de energía. El tamaño es también muy variado, fluctúa de 2 a 3 μm hasta más de 10 μm de longitud.

En lo que se refiere a microscopio electrónico, se demuestra un sistema de doble membrana (fig. 4–34). La *membrana mitocondrial externa* tiene un contorno

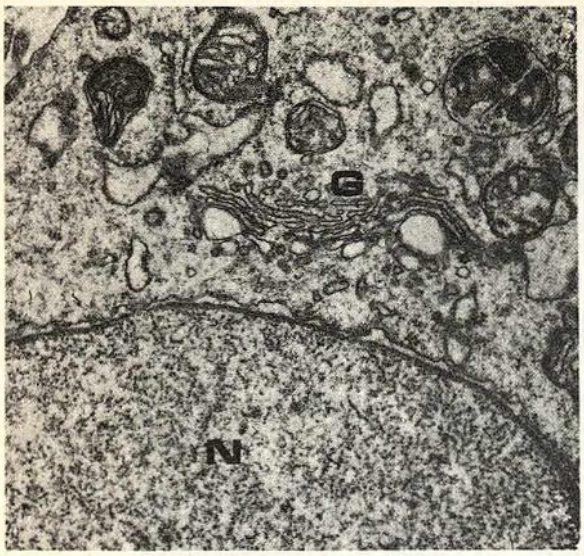

Fig. 4–32. Microfotografía electrónica del aparato de Golgi. El aparato de Golgi (G) está ubicado cerca del núcleo (N). X20,000.

liso, tiene unos 7 nm de grosor y define los límites periféricos del organelo. La *membrana mitocondrial interna* mide casi 8 nm de grosor, está modificada y forma pliegues tubulares o placas (crestas mitocondriales). Estas se encuentran separadas por una *matriz mitocondrial* homogénea y granular fina de diversa densidad. En la matriz se encuentran gránulos electrodensos *–mitocondriales* (fig. 4–35).

Estudios in vitro han demostrado que las mitocondrias pueden cambiar de forma, lo que se ha relacionado con una *fosforilación oxidativa acoplada* o *desacoplada.* La *conformación ortodoxa* se relaciona con la acoplada y está representada morfológicamente por la imagen "típica" de la mitocondria, en tanto la *conformación condensada* se relaciona con la no acoplada y presenta una imagen con crestas alargadas y una matriz mitocondrial condensada (fig. 4–36).

La membrana mitocondrial interna y la matriz tienen las enzimas necesarias para llevar a cabo el ciclo del ácido cítrico y las involucradas en la fosforilación oxidativa y la oxidación de ácidos grasos. El papel primario de las mitocondrias es, por tanto, la producción de energía. También poseen DNA y RNA, por lo que tienen cierto potencial genético y de síntesis proteica, y pueden replicarse, aunque no está determinado el proceso exacto (gemación o división).

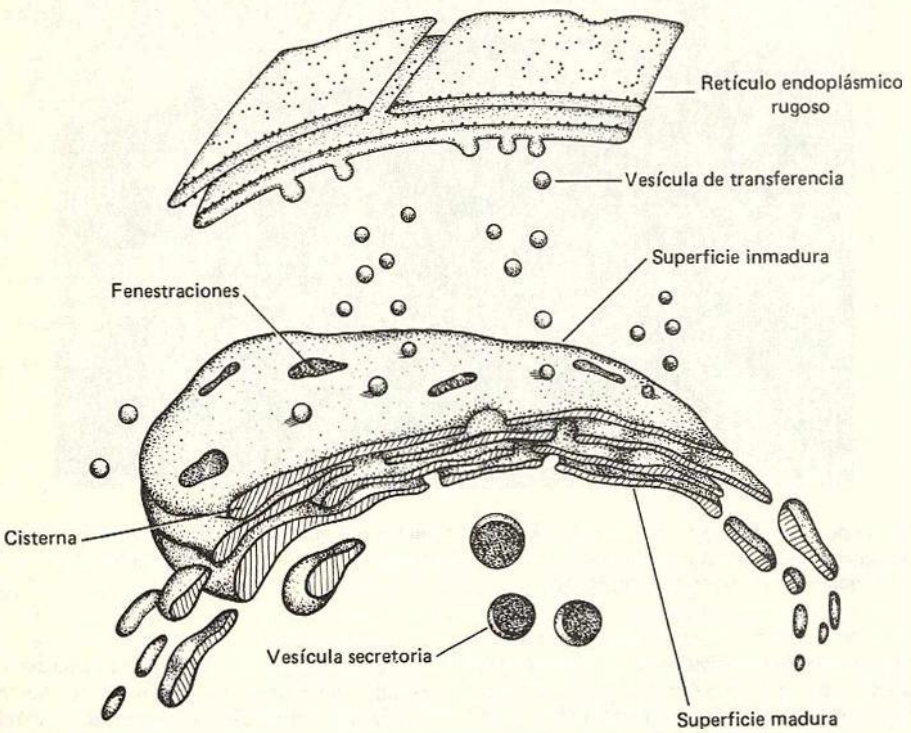

Fig. 4–33. Diagrama del aparato de Golgi y sus relaciones con el retículo endoplásmico rugoso. Las vesículas de transferencia surgen del RER y se fusionan con la cara inmadura. Los materiales entran a la pila en la cara inmadura, la atreviesan y surgen como vesículas presecretoras. Las vesículas maduran hacia vesículas de secreción.

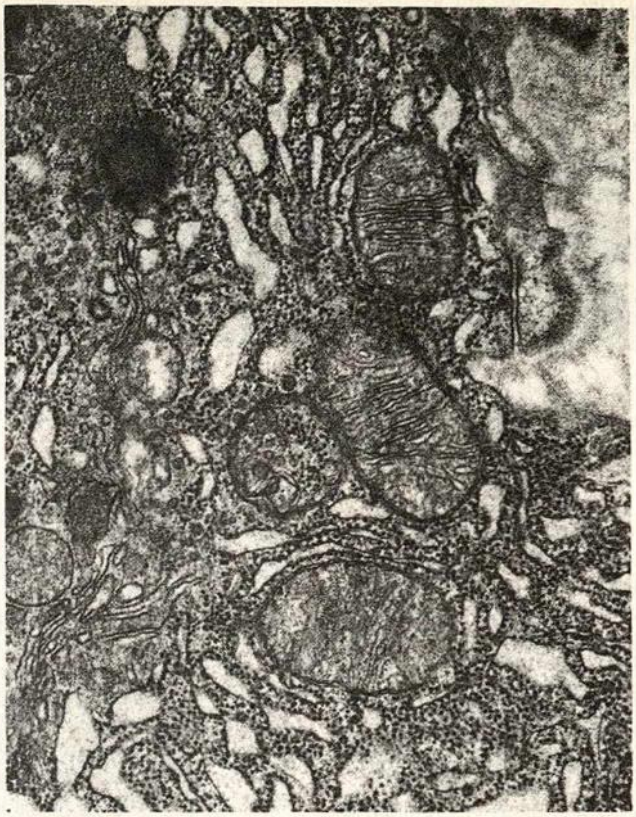

Fig. 4–34. Mitocondria típica. La mitocondria presenta conformación ortodoxa. Las crestas son prominentes, en tanto que la matriz mitocondrial es densa. X27,000.

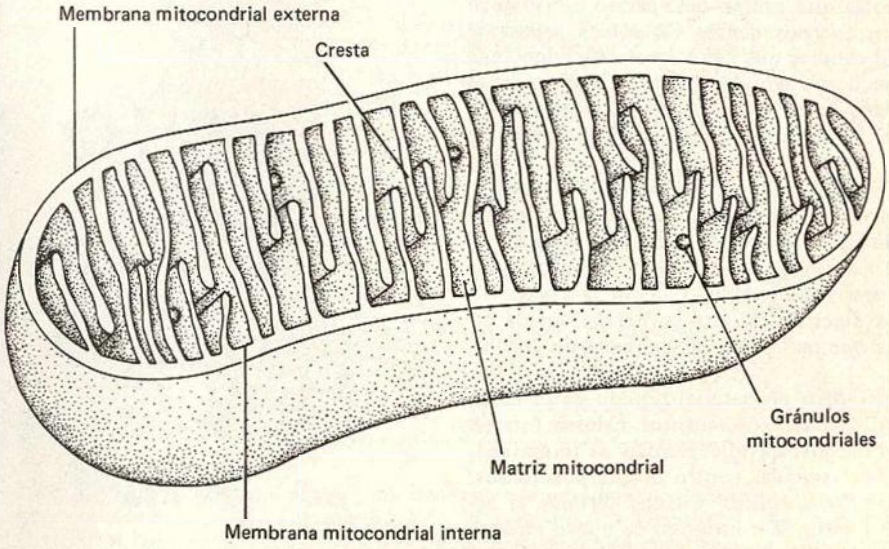

Fig. 4–35. Diagrama de una mitocondria típica.

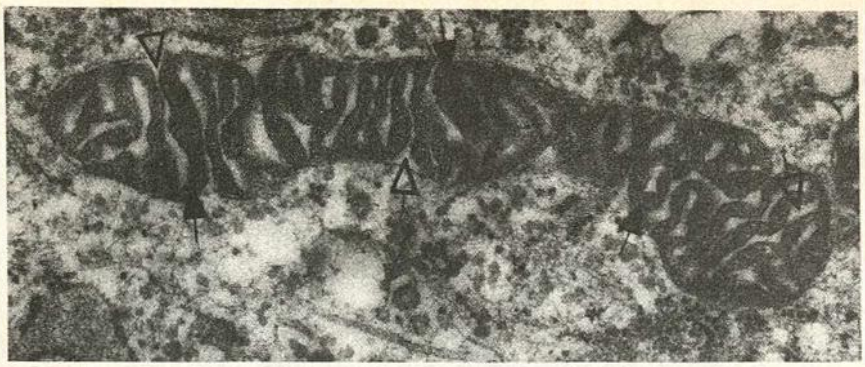

Fig. 4–36. Microfotografía electrónica de una mitocondria en su conformación condensada. Las crestas **(flechas claras)** están separadas una de otra por una matriz condensada **(flechas obscuras).** X48,000.

Lisosomas

Son partículas de unión de membranas ricas en *enzimas hidrolíticas.* No se puede aplicar una sola descripción a estas partículas porque tienen numerosas formas y tamaños; excepto en algunos casos es necesaria la demostración histoquímica de sus hidrolasas específicas (*fosfatasa ácida, arilsulfatasa*) para su identificación absoluta. En lo referente a microscopia de luz, los gránulos específicos de los basófilos, eosinófilos y neutrófilos son representativos de los lisosomas y demuestran con claridad la variedad de estructuras y propiedades tintoreales relacionadas a estas partículas (fig. 4–37).

Aunque el concepto de lisosomas al principio se derivó de investigaciones bioquímicas, la microscopia electrónica ha influido en el conocimiento claro de su estructura y relaciones funcionales. Son partículas en varios estados de formación, maduración y actividad, representadas por una variada configuración morfológica. La fig. 4–38 representa las relaciones entre las partículas lisosomales y los diferentes estados de actividad. Las vacuolas que brotan del aparato de Golgi se transforman en *cuerpos densos* (*lisosomas primarios* o *inactivos*). El camino que sigan éstos dependen de la actividad subsecuente con la que se relacionen, que puede ser de dos tipos: *endocitosis* y *autofagocitosis.* La primera puede dividirse después en *fagocitosis* o *pinocitosis.*

En la *fagocitosis,* las partículas son incluidas por la célula en forma de vesículas membranosas (*fagosomas*). La unión de un lisosoma primario con un fagosoma produce un *lisosoma activo* o *secundario,* que suele denominarse *fagolisosoma.* Cuando se lleva a cabo la actividad digestiva de esta estructura, queda un *cuerpo residual* que más tarde es eliminado de la célula.

En la *pinocitosis* el material líquido es incluido por la célula en *vesículas pinocitóticas.* Estas se funden a lisosomas primarios sin que pierdan su integridad, es decir, semejan vesículas dentro de cuerpos densos, denominados *multivesiculares.* Cuando termina la actividad digestiva éstos se convierten de nuevo en lisosoma primario y también se forma un cuerpo residual.

En la *autofagocitosis* se produce una secuencia de hechos muy parecidos pero no idénticos a los de la fagocitosis. Varios organelos y las porciones insolubles del citoplasma tienden a degenerar y ser afuncionales; esto se observa como *focos de degeneración citoplásmica.* Los materiales degenerados son autoconsumidos por lisosomas primarios y se denominan *vacuolas autofágicas* o *citolisosomas.* El destino de los citolisosomas es el mismo que el de los fagolisosomas.

Se han aplicado numerosas terminologías a los lisosomas y es claro que su heterogeneidad está determinada por su complejidad y diversidad funcional. No debe subestimarse la importancia de los lisosomas en la función celular, no sólo originan las propiedades digestivas de las células, sino protegen a las células contra materiales extraños y ayudan a destruir células, por lo que determinan los *procesos autolíticos.* Bajo situaciones normales, la muerte celular sistemática (*necrobiosis*) es mediada por la función autolisosomal (*autólisis*). En estados patológicos, los lisosomas pueden determinar también la muerte celular anormal (*necrosis*) por procesos autolíticos.

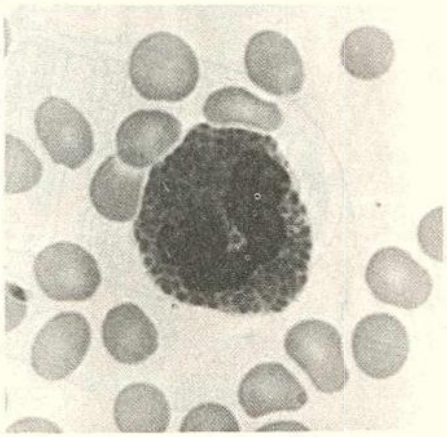

Fig. 4–37. Basófilo de un felino. Los gránulos específicos pequeños, dispersos en toda la célula, son lisosomas. X400.

Centríolo, cuerpos basales y laminillas anulares

Los *centríolos* de células en reposo son dos cuerpos pequeños, localizados en el área de material gelatinoso denominada *centrosfera.* Aunque casi no se ven estos cuerpos en las células en reposo, hay tinciones especiales para demostrarlos a nivel de microscopia de luz.

Con el microscopio electrónico se observan como unidades cilíndricas de 150 nm de diámetro y unos 500 nm de longitud (fig. 4–39). Se orientan uno perpendicular al otro. Cada cuerpo está constituido de nueve grupos de tres túbulos. Estos grupos se orientan de manera excéntrica. Un material fibroso conecta a los túbulos terminales de cada grupo con los del adyacente, y a los grupos colocados en la periferia con el centro del centríolo. Con buenos cortes y una resolución apropiada puede demostrarse la estructura subfibrilar.

Los centríolos intervienen en forma importante en los procesos mitóticos; ellos se autoduplican y se relacionan a los microtúbulos del huso acromático. Una región citoplásmica densa, adyacente a los centríolos y dentro de la misma centrosfera, se supone relacionada con la formación de microtúbulos. Se cree que esta región actúa como *centro de unión de subunidades mi-*

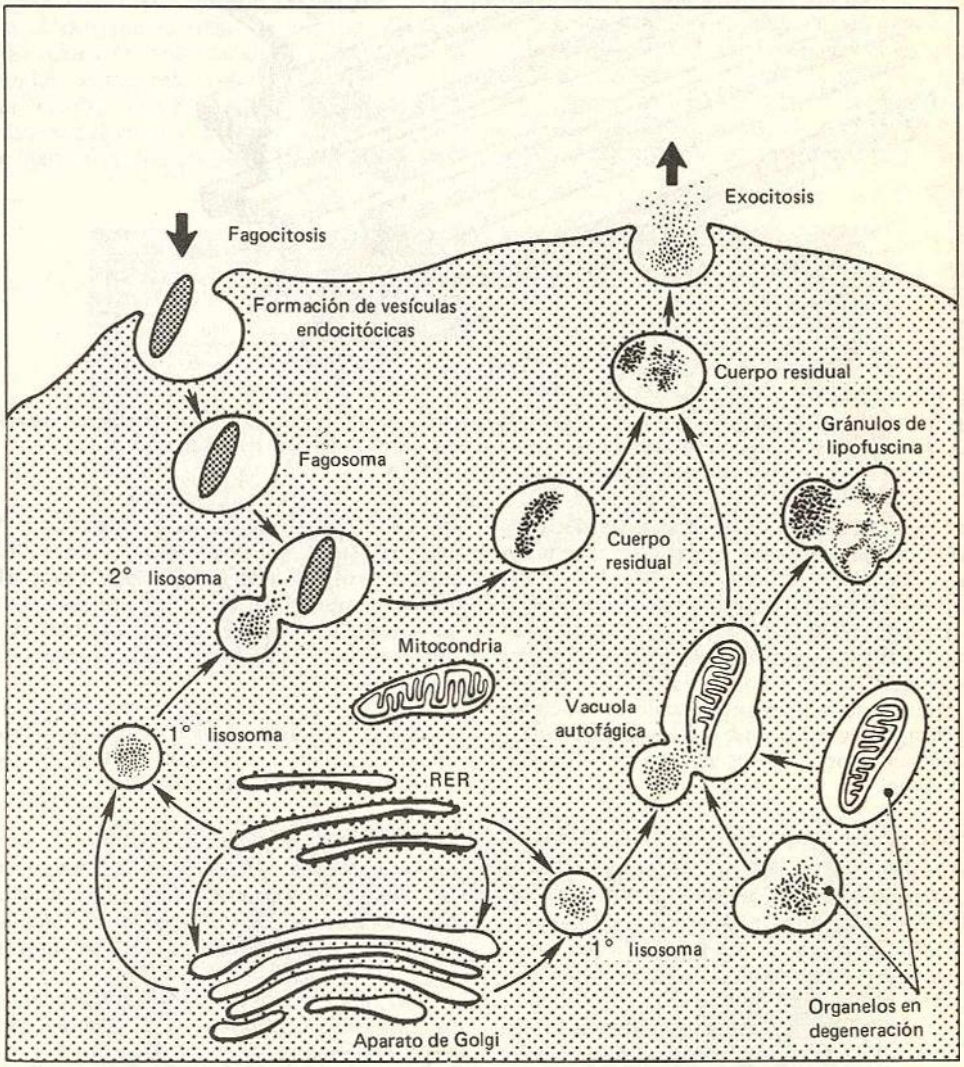

Fig. 4–38. Diagrama de la actividad lisosomal durante la fagocitosis y la autofagocitosis. La materia sólida es englobada por la célula en vesículas endocitósicas que entran al citoplasma dentro de fagosomas. Los lisosomas primarios, producidos por el aparato de Golgi o por el RER se fusionan con los fagosomas para formar lisosomas secundarios o activados. La digestión del material culmina en la formación de un cuerpo residual que puede quedarse dentro de la célula o expulsarse por exocitosis. Los focos de organelos degenerados pueden englobarse al principio por membranas del RER. La unión con lisosomas primarios formará vacuolas autofágicas (lisosomas secundarios). Los cuerpos residuales o los gránulos de lipofucsina son los productos finales de la autofagocitosis.

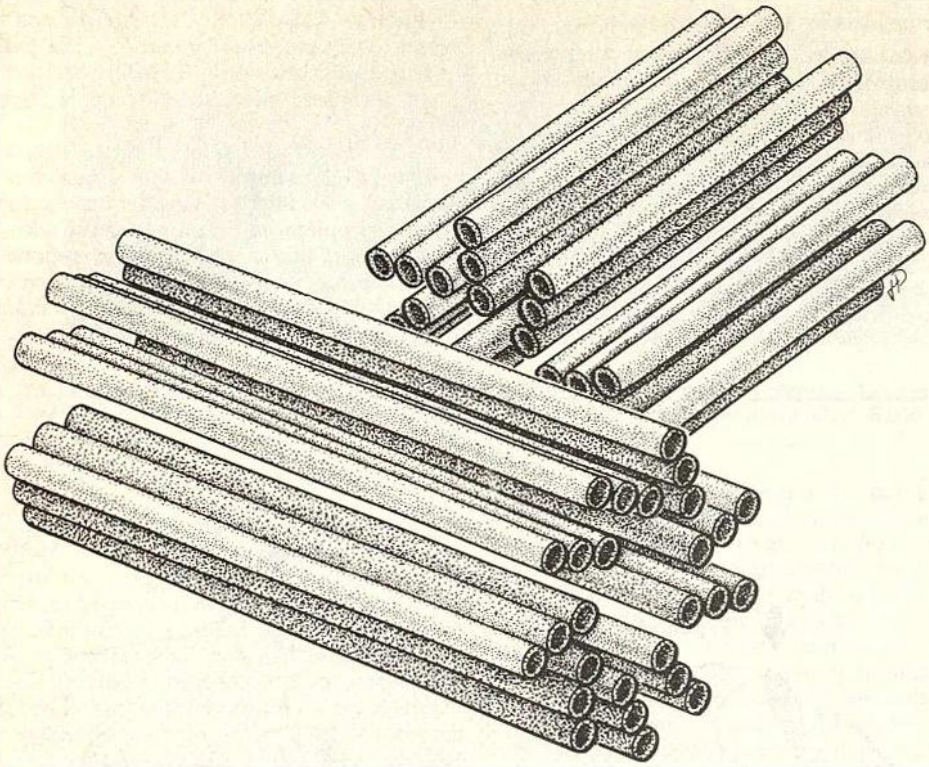

Fig. 4–39. Diagrama de los centríolos. Los centríolos son estructuras pares, orientadas en forma perpendicular unas de otras. Cada componente está constituido por nueve grupos de tres túbulos.

crotubulares o *de síntesis de subunidades.* La relación funcional entre esta región y los centríolos no es muy clara.

Los cuerpos basales son estructuras parecidas a los centríolos. En estricto sentido se relacionan estructuralmente con los cilios y originan su formación.

Las *laminillas anulares* son pilas de membranas que parecen idénticas a la cubierta nuclear, e incluso poseen las estructuras como poros de aquéllas. Suelen encontrarse en el citoplasma de algunos gametos. Se desconoce su función.

Microcuerpos o peroxisomas

Son organelos esféricos u ovoides, más pequeños que las mitocondrias. Pueden observarse a nivel de microscopia electrónica con especiales de tinción. Se identifican en base a la presencia de las siguientes enzimas: uricasa, catalasa y *d*-aminooxidasa. Algunos investigadores proponen la hipótesis de que forman mitocondrias (aunque no se acepta con amplitud), en tanto otros consideran que están relacionados con los lisosomas. Por ello, son organelos específicos cuya función específica aún no ha sido identificada.

Con el microscopio electrónico se observa que están unidos por una membrana simple que encierra una matriz, cuya granulación y homogeneidad se compara a la de la matriz mitocondrial. En el centro de la matriz puede haber una zona densa, corazón o partícula cristaloide. El tamaño, forma y naturaleza de estas partículas, así como su presencia o ausencia depende de la especie. Estos organelos, casi todos entre 300 a 600 nm de diámetro, se unen íntimamente a los perfiles del retículo endoplásmico liso y algunos investigadores consideran que derivan del mismo. Las células con alteraciones en el metabolismo graso poseen gran cantidad de peroxisomas.

Se ha logrado identificar microcuerpos en células hepáticas, epiteliales de los túbulos contorneados proximales renales, macrófagos y otras. No obstante su presencia es variable en las células.

Microtúbulos

Se encuentran en diversas células y llevan a cabo varias funciones. Excepto en el caso del huso acromático en la mitosis, es muy difícil observarlos bajo microscopio de luz, y aun en su fase mitótica, se parecen más a fibras que a túbulos.

Con microscopio electrónico pueden verse como túbulos cuyo diámetro externo fluctúa entre 20 a 26 nm y el grosor de su pared es de 5 a 7.0 nm (fig. 4–40). Los microtúbulos se componen de una proteína muy parecida a la actina de las células musculares, denominada *tubulina.* Los microtúbulos están dispersos en el citoplasma de muchos tipos celulares y en otras células se hallan mejor distribuidos, por lo que se considera que contribuyen de manera importante en la conservación de la forma celular, y por tanto deben considerarse como parte del esqueleto de la célula. Se

encuentran en cilios, flagelos y cola de los espermatozoides. En consecuencia, son importantes para la motilidad de estas estructuras. Así mismo, tienen una orientación longitudinal a lo largo de los axoplasmas neuronales, por lo que se supone transportan varios productos de secreción.

Filamentos y fibrillas

Los *citofilamentos* o *tonofilamentos* están distribuidos en el citoplasma y constituyen el enrejado celular (fig. 4–41). Tienen 4 a 5.0 nm de grosor y longitud variable. Funcionan como elementos de soporte y esqueléticos del citoplasma. En forma individual no son visibles a nivel de microscopio de luz, pero pueden verse cuando se agrupan como *tonofibrillas*. Estas tonofibrillas constituyen el *enrejado terminal* de algunas células y están relacionadas con modificaciones del plasmalema, utilizadas en las uniones celulares.

En las células modificadas para la contracción (músculo liso, esquelético y cardiaco, células mioepiteliales), los filamentos con propiedades contráctiles están esparcidos al azar en el citoplasma u orientados en unidades muy contráctiles. Estos miofilamentos se dividen en dos subgrupos: *miosín-miofilamentos* de unos 10 nm de diámetro y *actín-miofilamentos* de cerca de 6.0 nm. Pueden observarse al microscopio de luz como *miofibrillas* muy largas.

Inclusiones de secreción

Los productos de secreción de las células son muy variados e incluyen productos como enzimas, ácidos, proteínas y moco. En algunos casos, la morfología de una célula dada puede alterarse en forma significativa al acumularse en ellas sus secreciones específicas. Otras veces, la síntesis o elaboración de un producto de secreción no modifica su morfología. En los siguientes capítulos se verán ejemplos de estas situaciones. Algunos ejemplos generales servirán para ilustrar la función celular secretora.

Las configuraciones morfológicas de los productos de secreción son tan variadas como ellos mismos. Ya se describieron los lisosomas, como productos de

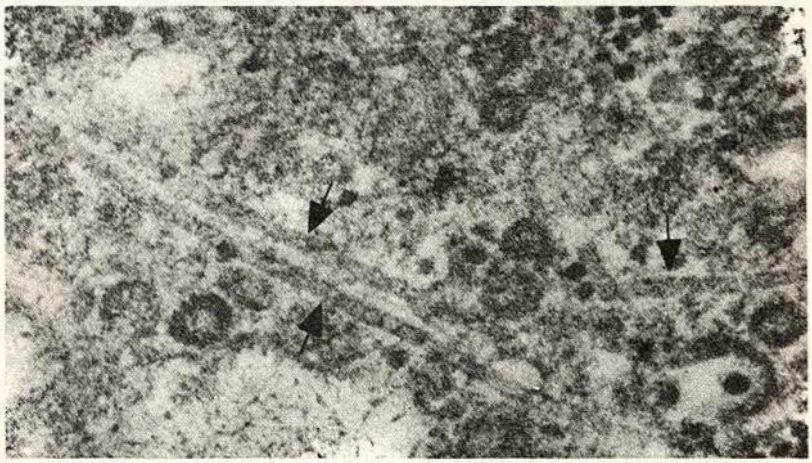

Fig. 4–40. Microfotografía electrónica de los microtúbulos. Los microtúbulos (**flechas**) están distribuidos en todo el citoplasma. La distribución es muy específica y organizada en algunas células. X94,000.

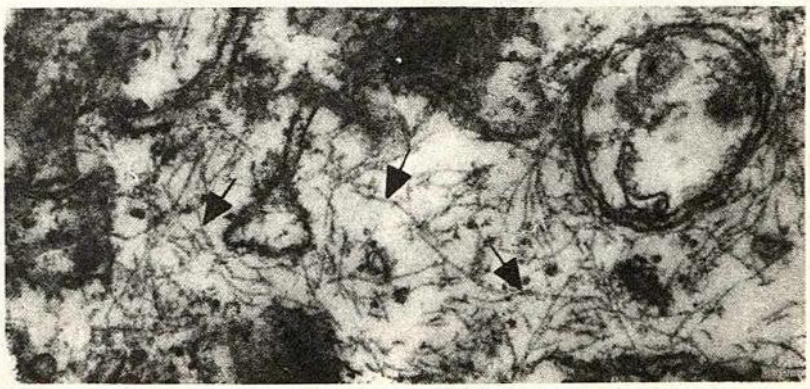

Fig. 4–41. Microfotografía electrónica de los citofilamentos. La célula se rompió durante el procesamiento. Por tanto se perdió mucha matriz citoplásmica normal, los citofilamentos (**flechas**) se observan con facilidad. X52,000.

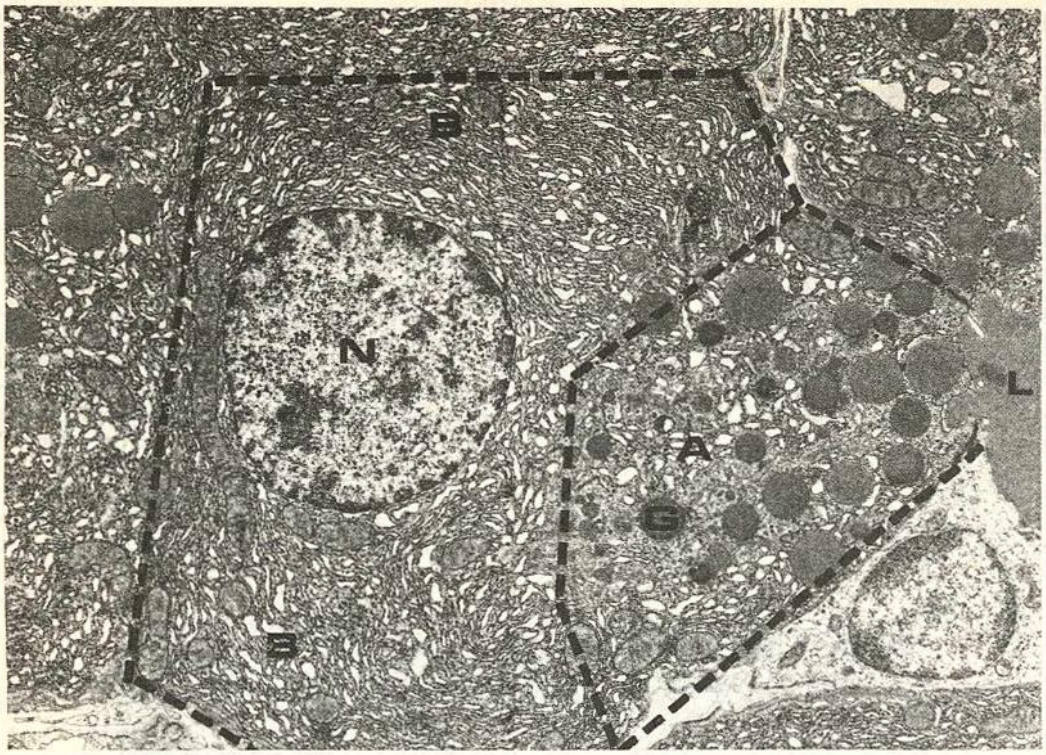

Fig. 4–42. Microfotografía electrónica de células acinares pancréaticas. Los límites aproximados de una célula están marcados **(línea discontinua externa)**. El ápice (A) de los bordes celulares, la luz (L). El ápice **(línea discontinua interna)** contiene numerosos gránulos de zimógeno (G). La porción basal (B) contiene el núcleo (N), el retículo endoplásmico granular y las mitocondrias. X7,000.

secreción para utilización intracelular. Los gránulos de *zimógeno* son paquetes membranosos de precursores enzimáticos para uso extracelular, característicos de algunas células de secreción. Como en el caso de las células acinares pancreáticas, estos productos de secreción proceden de la cara madura del complejo de Golgi, y maduran a medida que se dirigen hacia la luz, donde son secretados en forma individual en la superficie apical de la célula (fig. 4–42).

Algunas células que secretan *substancias mucoides* se caracterizan, como en el caso de las *caliciformes* (fig. 4–43), por un citoplasma de aspecto espumoso. Este es basófilo y el núcleo se encuentra desplazado en forma basal. El aspecto espumoso se atribuye a los paquetes del material precursor mucoso en el citoplasma (lámina II–9).

La secreción de material lipídico suele relacionarser con células con citoplasma espumoso pero acidófilo, aunque en estos casos, ese aspecto se debe a que se han extraído los lípidos de la célula. Como ejemplos de este tipo de secreciones están las células de la corteza suprarrenal (fig. 4–44) (lámina II–3).

Como se mencionó, otras células secretan productos que no son visibles al microscopio de luz; entre éstas se encuentran las numerosas células del tejido conjuntivo. Estas secretan mucopolisacáridos y proteínas, sin ninguna prueba microscópica de ellos.

En algunas células, las secreciones acuosas o *serosas* están relacionadas con procesos patológicos de la superficie secretora. No obstante, la acumulación de productos de secreción no se aprecia bajo microscopio de luz. Las células serosas de algunas glándulas se caracterizan por poseer un citoplasma finamente granular y acidófilo y núcleos centrales o paracentrales, lo que también ejemplifica otro tipo celular secretor (fig. 4–45) (lámina II–8).

En el capítulo 5 se comentan los métodos y productos de secreción.

Inclusiones nutritivas

Casi todas las células pueden almacenar productos nutritivos. Los más comunes y visibles al microscopio de luz son el *glucógeno* y los *lípidos*. El primero es muy notorio en el hígado, músculo esquelético y células del cartílago. La tinción de carmín es específica para identificarlo pero el PAS y diastasa también es un método aceptable. Con el microscopio electrónico el glucógeno aparece como partículas simples con un diámetro que fluctúa entre 15.0 y 30.0 nm y con superficie irregular (*partículas beta*) (fig. 4–46). También es común su agregación en forma de *rosetas* (*partículas alfa*) (fig. 4–47).

Las *gotas de lípidos* dentro de las células representan el almacenamiento de triglicéridos. Muchas cé-

lulas los almacenan en grado variable. El máximo se manifiesta en las adiposas. Las vacuolas grandes no son grasas sino el espacio que dejan éstas al ser eliminadas durante el proceso histológico con solventes de grasas. Se necesita un manejo especial de las muestras para teñir lípidos. En la microscopia electrónica, las inclusiones de lípidos se observan como cuerpos osmiófilos de densidad diversa (fig. 4–48). El grado de obscurecimiento (apetencia al osmio) está en función de la composición lipídica de la gota. Aunque parecen tener membranas de separación se encuentran libres en el citoplasma. La precipitación de osmio en la interfase lípido-citoplasma se interpreta en forma errónea como membrana. En casos específicos, como en las células del recubrimiento intestinal, los triglicéridos sí tienen membranas limitantes.

Inclusiones diversas

En la amplia gama de células conocidas se encuentran gran cantidad de tipos de inclusiones. Las más importantes son los *gránulos pigmentarios.*

Melanina, es un pigmento pardo, causante de la coloración de gran cantidad de lugares en el organismo. Se produce en los *melanocitos* y se transfiere a los *melanóforos.*

Lipofucsina, es un pigmento dorado-pardo, cuyo origen aún no se aclara. El consenso actual es que este pigmento se encuentra en cuerpos residuales como una inclusión final de la actividad lisosomal. Estos cuerpos residuales son inclusiones heterogéneas que pueden contener vacuolas, gotas de grasa, materiales de la matriz y lipofucsina. La acumulación de este pigmento avanza con la edad, por lo que se denomina vulgarmente como pigmento de "desgaste natural". Su acumulación en células nerviosas y miocárdicas suele originar alteraciones funcionales.

Hemosiderina es un pigmento rojo-pardo resultado de la degradación de la hemoglobina. Se incluye en el mecanismo de reciclaje de hierro en el cuerpo. Aunque este pigmento se encuentra en muchos focos intra y extracelulares en el organismo, es en especial notorio en los fagocitos esplénicos.

Muchas inclusiones cristalinas se encuentran en diversas células. Estas serán estudiadas en los siguientes capítulos.

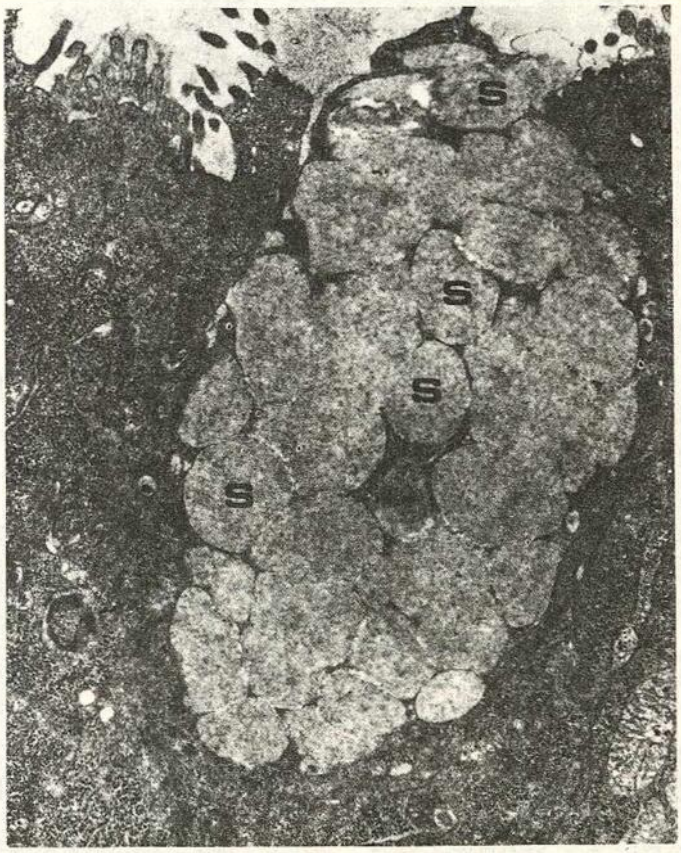

Fig. 4–43. Microfotografía electrónica de una célula caliciforme del epitelio de revestimiento intestinal de un ratón. El citoplama está desplazado hacia la periferia por la gran cantidad de gotas de secreción (S). El núcleo no se encuentra en este nivel del corte. Compárese con la fig. 5–19. X14,000. (Cortesía de A.M. Sheppard).

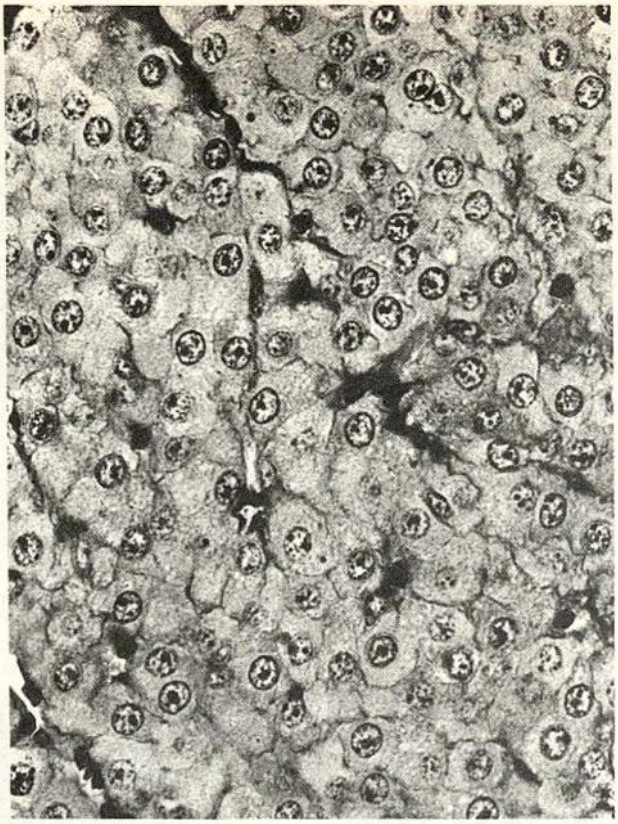

Fig. 4–44. Células de la corteza suprarrenal que contienen lípidos. Las células piramidales tienen una apariencia espumosa por su contenido lipídico. En tanto que los lípidos fueron eliminados de la muestra durante el procesamiento histológico, permanecen los espacios que éstos ocupaban e imparten este aspecto a las células. X160.

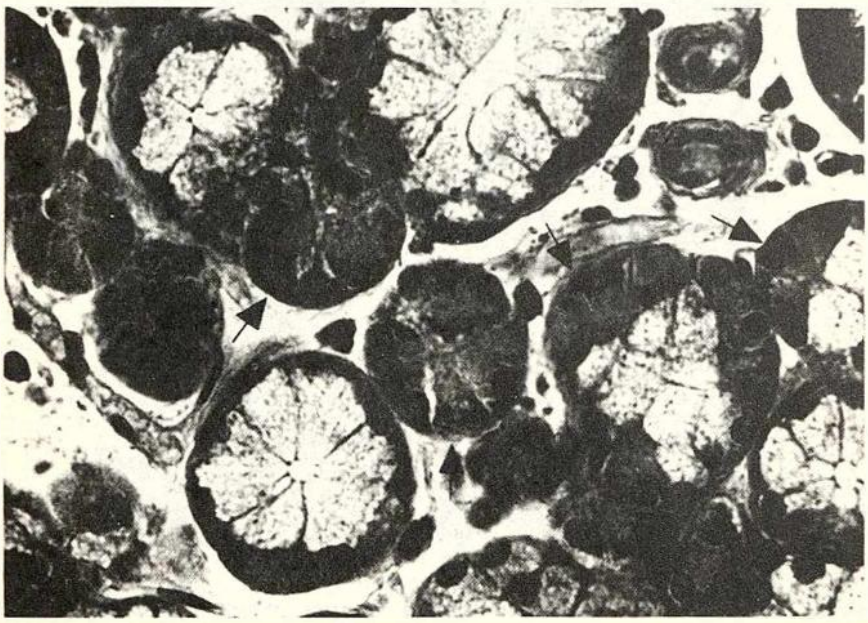

Fig. 4–45. Células serosas de glándula salival. Las células obscuras (**flechas**) son serosas. Las teñidas en claro son mucosas de forma piramidal. X160.



Fig. 4–46. Microfotografía electrónica de partículas de glucógeno. Las partículas beta **(flechas claras)** están distribuidas entre los miofilamentos **(flechas obscuras)** de una célula muscular estriada. X51,000.

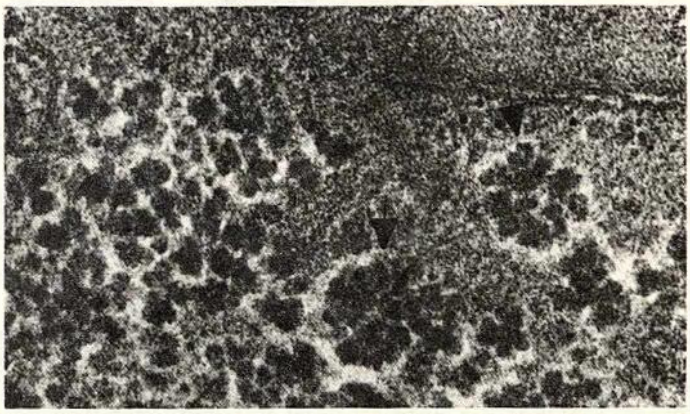

Fig. 4–47. Microfotografía electrónica de partículas de glucógeno. **Flechas,** partículas alfa. X133,000.

DIVISION CELULAR

Ciclo celular

Es indiscutible la necesidad de adicionar células nuevas al cuerpo durante el desarrollo pre y posnatal. No obstante, esta necesidad no finaliza al terminar el crecimiento. Al contrario, es constante la *substitución* de células viejas por nuevas, pero de frecuencia variable. Algunas células como las dérmicas son reemplazadas a intervalos regulares, otras, como las fibras musculares cardiacas, no se reemplazan. De cualquier modo, el cuerpo posee medios para reemplazar las células necesarias. Además, esta capacidad se satisface al cumplir el criterio: *capacidad de reemplazar una célula dada por otra idéntica.* El mecanismo encargado de esta replicación es la *mitosis.*

El reemplazo indica que la vida de la célula es finita. Por supuesto, esto es verdad, pero es muy variable la longevidad en los diferentes tipos celulares. Dentro del marco de vida de la célula se define el *ciclo celular.* Este es el camino por el que pasa una célula de la interfase a la mitosis. En tanto, que el *tiempo de generación* es el periodo requerido para completar un ciclo celular (fig. 4–49).

Los métodos de procesamiento histológico comunes permiten sólo reconocer a las células durante la interfase y en la mitosis, por lo que se necesitan técnicas autorradiográficas que son de utilidad indiscutible para estudiar otros estadios de actividad celular durante el ciclo. Por medio de la timidina tritiada (precursora del DNA) se demuestran las subdivisiones de la interfase. La *preduplicación* o *fase presintética* (G_1) es el periodo anterior a la sumación de la timidina marcada; se con-

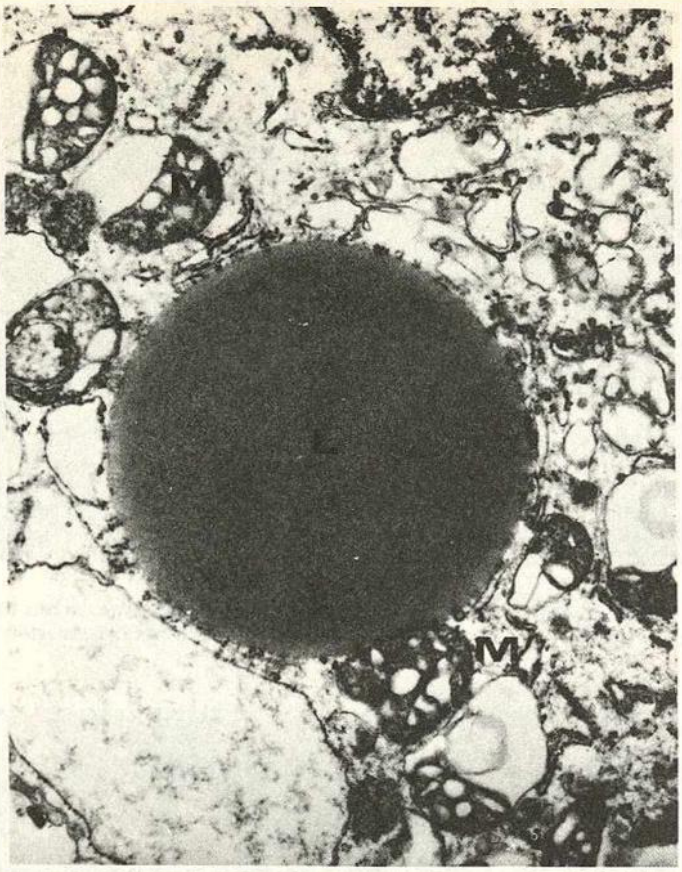

Fig. 4–48. Microfotografía electrónica de gotas de lípidos de una célula tumoral. La gota de lípido (L) no tiene membrana de separación. También hay una mitocondria condensada (M). X20,000.

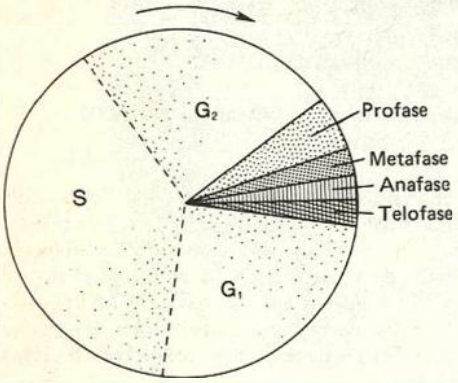

Fig. 4–49. Diagrama del ciclo celular. El tiempo de generación de células de mamífero es variable, pero se encuentra dentro de un promedio de 20 horas. La fase mitótica es la más corta, con duración de aproximadamente dos horas. La fase S es la más larga y dura unas siete horas. Las células específicas del cuerpo tienen tiempos de generación determinados.

sidera como *fase vegetativa.* Durante ésta, la célula se conserva activa. También, si tiene potencial para la mitosis, es en este estadio en el que se acumulan los metabolitos indispensables para la división. Casi todas las células individuales o en grupos que se observan histológicamente se encuentran en este estadio.

La fase de *duplicación* (S) se caracteriza por la réplica del DNA, ya que se manifiesta por la inclusión de la timidina marcada. No todo el material cromático se marca (o duplica) en forma simultánea. La réplica *telomérica* (cercana a los extremos de los cromosomas) aparece antes de la *centromérica* (cercana a la parte media). El resultado es la duplicación de los cromosomas y de la cantidad de DNA.

La fase *posduplicación* (*postsintética*) se conoce como estadio G_2, durante el cual se completa la réplica de DNA. Se caracteriza por mucha actividad sintética y, por tanto, duplicativa, así como la síntesis de histonas y de RNA.

La interfase del ciclo celular es una fase en extremo activa, encargada de toda la variedad de funciones y actos celulares: aumento de la masa celular total, nuclear y nucleolar, duplicación del material cromático,

síntesis de RNA y proteínas, así como la conducción sistemática de las funciones celulares. En comparación con la interfase, la fase mitótica de la célula es muy corta.

Gracias al uso de cultivos celulares sincronizados se ha obtenido información muy valiosa relacionada con el ciclo celular. Las células en este tipo de sistemas crecen con rapidez y el ciclo celular se reduce a la mitad del tiempo de generación. Este tipo de crecimiento es muy raro en las células de adultos. La fase G_1 puede retardarse en las células somáticas. Algunos autores denominan G_0 a esas fases retardadas de la actividad vegetativa.

Diferenciación y potencial mitótico

Durante los primeros estados del crecimiento embrionario y fetal, casi todas las células corporales tienen un alto potencial para la división, así como para su diferenciación. A medida que se desarrollan, la *diferenciación* se hace notoria. Como consecuencia de esta *especialización* (diferenciación) se *pierde o reduce el potencial diferencial* y *la capacidad reproductiva* (*potencial mitótico*).

Las células muy especializadas suelen tener baja capacidad de autoduplicación. Como ejemplo están las neuronas y las células miocárdicas (fig. 4–19).

Las poblaciones celulares especializadas por lo común se relacionan con células específicas de las que se originan otros miembros de su población. Estas son llamadas *células madre.* La capa basal de las células epidérmicas (células madre o capa de células germinativas) son ejemplo de esta comunidad celular que mantiene la capacidad de reemplazo de las que se van perdiendo en la piel. Estas células sólo forman "células epidérmicas". Otros ejemplos se verán en las secciones subsiguientes.

Las *células mesenquimatosas* corporales son otro ejemplo de células madre. Estas poseen un alto potencial y capacidad reproductiva, son indiferenciadas y pueden especializarse en una gran variedad de tipos celulares: musculares, óseas, cartilaginosas, sanguíneas, etc. Se encuentran dispersas en todo el organismo en combinación con numerosas poblaciones celulares, y conservan su capacidad de mitosis y expresión múltiple. Son en especial abundantes alrededor de pequeños vasos en el *espacio perivascular.* Son estrelladas o fusiformes con citoplasma escaso y un gran núcleo vesicular. Su ultraestructura confirma las relaciones descritas entre la eucromatina, ribosomas, polirribosomas y retículo endoplásmico rugoso.

Algunas células, aparte de su alto grado de diferenciación, retienen una gran capacidad reproductiva bajo ciertas situaciones. Un ejemplo de esta aparente paradoja es el *hepatocito.* Las células del hígado des-

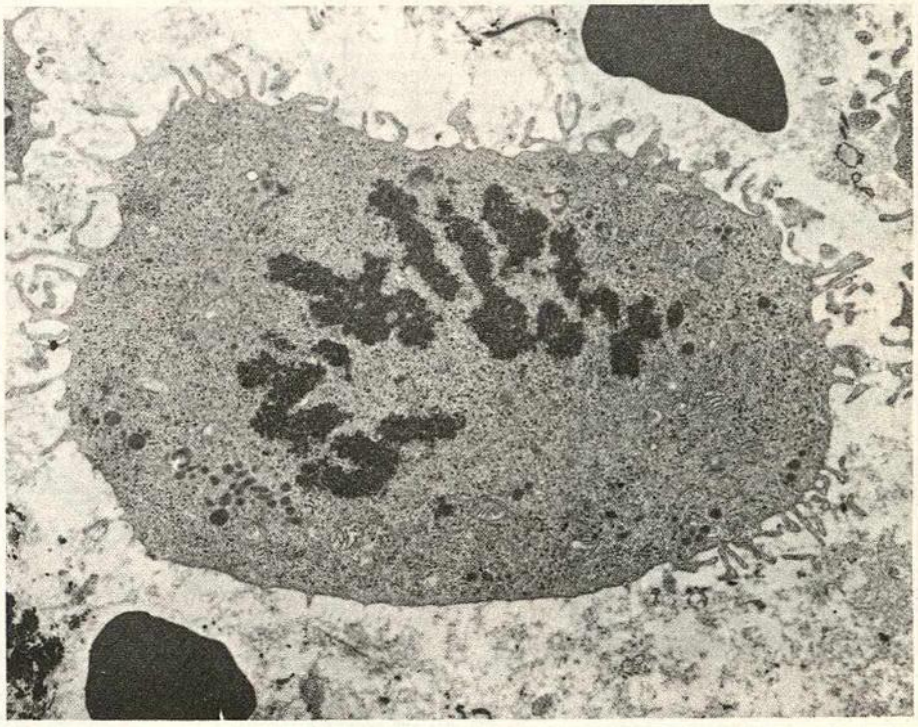

Fig. 4–50. Microfotografía electrónica de una célula mesenquimatosa en tejido conjuntivo, en proceso de división. La célula está en profase. Los cromosomas están condensados, la membrana nuclear ya se ha desintegrado, pero aún no se observa el huso acromático. Las células mesenquimatosas tienen un alto potencial mitótico. X2,000.

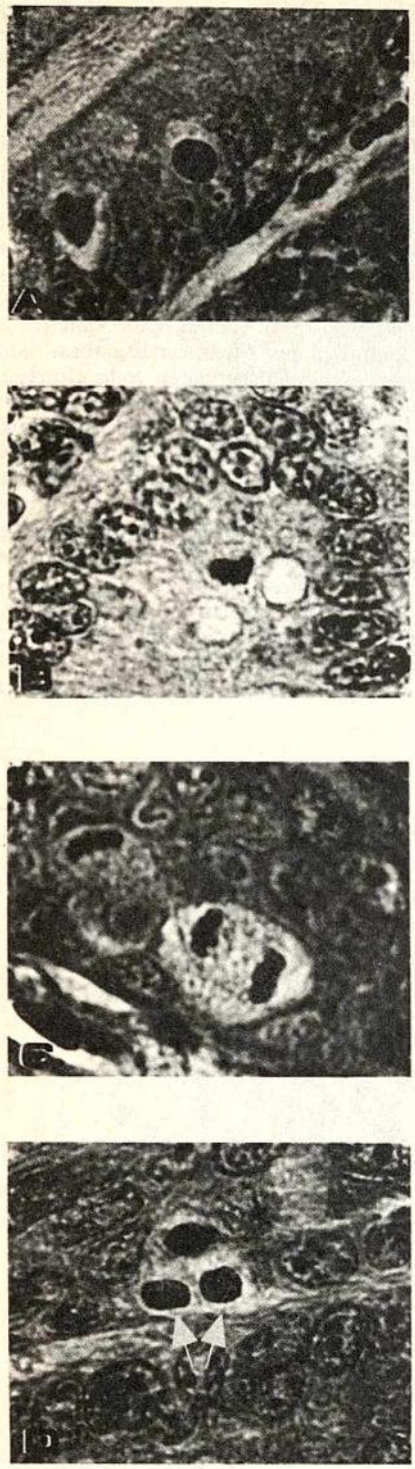

Fig. 4–51. Mitosis de las células de revestimiento de una cripta intestinal. La profase **(A)** se inicia y los cromosomas migran hacia el plano ecuatorial durante la metafase **(B)**. Durante la anafase **(C)**, los cromosomas migran hacia los polos y durante la telofase **(D)**, las células hijas **(flechas)** ya están perfectamente formadas. En la última fotografía las células hijas ya han entrado en profase.

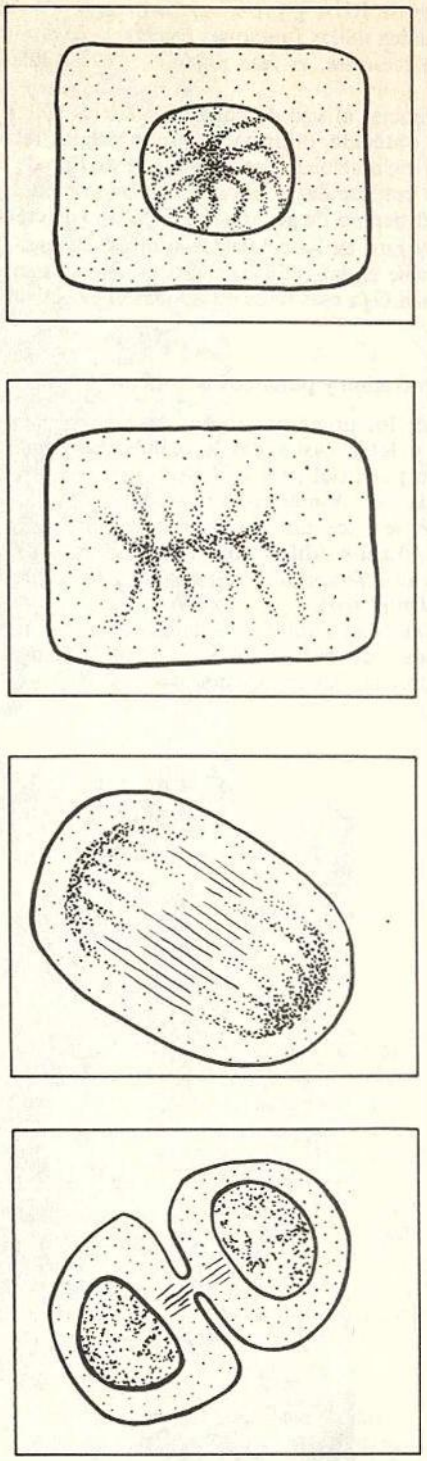

Fig. 4–52. Diagrama de las fases de la mitosis. El diagrama está correlacionado con los acontecimientos de la fig. 4–51. Las células hijas permanecen conectadas por un corto tiempo gracias al cuerpo medial.

pués de que se han lesionado se vuelven altamente mitóticas.

Para que las células en división conserven la capacidad reproductiva una de las células hijas se diferencía y la otra queda indiferenciada para otra división futura.

Secuencia divisional

La secuencia de actos en la división se ha clasificado en forma arbitraria en cinco estados: *interfase, profase, metafase, anafase* y *telofase.* Los cuatro últimos están comprendidos dentro de la *mitosis,* aunque no puede menospreciarse la importancia de la interfase ya descrita.

En la *profase* (figs. 4–50, 4–51), el material cromático sufre una condensación progresiva que culmina con la formación clara de los cromosomas al final de esta fase, en que también se desintegra la membrana nuclear. Al mismo tiempo, desaparece el nucléolo. En el citoplasma, se divide la centrosfera y cada mitad tiene un par de *centríolos* que se mueven hacia los polos opuestos de la célula. Entre las dos centrosferas son visibles las *fibras del huso acromático* compuestas por microtúbulos.

En la *metafase* (figs. 4–51, 4–52), los cromosomas migran para alinearse a lo largo del *plano ecuatorial* de la célula. Los microtúbulos se unen al *centrómero* y cada cromosoma está constituido por dos *cromátides* unidas al centrómero. La alineación en el ecuador es al azar y los *cromosomas homólogos* no se alinean en pares. Esto es un dato diferencial muy importante entre *mitosis* y *meiosis.*

Con el desdoblamiento de ambas cromátides en el centrómero, los cromosomas hijos empiezan a migrar hacia los polos celulares opuestos. Estos hechos marcan el inicio de la *anafase* (figs. 4–51, 4–52). Por tanto, la anafase se caracteriza por la iniciación de la *cariocinesis.*

La reconstitución de la membrana nuclear inicia la *telofase* (figs. 4–51, 4–52). Los cromosomas se dispersan y el núcleo crece. La *citocinesis* se inicia central o periféricamente y al final da como resultado dos células hijas idénticas.

REFERENCIAS

Referencias generales

Bloom, W. and Fawcett, D. W.: *A Textbook of Histology.* 9th ed. W. B. Saunders, Philadelphia, 1968.

Brachet, J. and Mirsky, A. E.: *The Cell: Biochemistry, Physiology and Morphology.* 6 Vols. Academic Press, New York, 1959–1964.

Bresnick, E. and Schwartz, A.: *Functional Dynamics of the Cell.* Academic Press, New York, 1968.

DeRobertis, E. D. P., Nowinski, W. W. and Saez, F. A.: *Cell Biology.* 4th ed. W. B. Saunders, Philadelphia, 1965.

DuPraw, E. J.: *Cell and Molecular Biology.* Academic Press, New York, 1968.

Fawcett, D. W.: *An Atlas of Fine Structure: The Cell, Its Organelles and Inclusions.* W. B. Saunders, Philadelphia, 1967.

Ham, A. W.: *Histology.* 6th ed. Lippincott, Philadelphia, 1969.

Lentz, T. L.: *Cell Fine Structure: An Atlas of Drawings of Whole-Cell Structure.* W. B. Saunders, Philadelphia, 1971.

Matthews, J. L. and Martin, J. H.: *Atlas of Human Histology and Ultrastructure.* Lea and Febiger, Philadelphia, 1971.

Porter, K. R. and Bonneville, M. A.: *Fine Structure of Cells and Tissues.* 3rd ed. Lea and Febiger, Philadelphia, 1968.

Sandborn, E. B.: *Cells and Tissues by Light and Electron Microscopy.* 2 Vols. Academic Press, New York, 1970.

Núcleo

Bennett, H. S.: Fine structure of cell nucleus, chromosomes, nucleoli and membrane. Rev. Mod. Phys. *31:*297, 1959.

Dalton, A. J. and Haguenau, F.: *Ultrastructure in Biological Systems: The Nucleus.* Vol. 3. Academic Press, New York, 1968.

Monneron, A. and Bernard, W.: Fine structural organization of the interphase nucleus in some mammalian cells. J. Ultrastruct. Res. *27:*266, 1969.

Moses, N. J.: Studies on nuclei using correlated cytochemical, light and electron microscopic techniques. J. Biophys. Biochem. Cytol. *2:*397, 1956.

Wischnitzer, S.: The submicroscopic morphology of the interphase nucleus. Inter. Rev. Cytol. *34:*1, 1973.

Cubierta nuclear

Abelson, H. T. and Smith, G. H.: Nuclear pores: The pore-annulus relationship in thin section. J. Ultrastruct. Res. *30:*558, 1970.

Barnes, B. G. and Davis, J. M.: The structure of nuclear pores in mammalian tissues. J. Ultrastruct. Res. *3:* 131, 1959.

Franke, W.: Isolated nuclear membranes. J. Cell Biol. *31:*619, 1966.

Franke, W. and Kartenbeck, J.: Structure of nuclear membranes isolated from brain cells. Experientia. *25:*396, 1969.

Kessel, R. G.: Fine structure of the pore-annulus complex in the nuclear envelope and the annulate lamellae of germ cells. Z. Zellforsch. *94:*441, 1969.

Wiener, J., Spiro, D. and Lowenstein, W. R.: Ultrastructure and permeability of nuclear membranes. J. Cell Biol. *27:*107, 1965.

Yoo, B. Y. and Bayley, S. T.: The structure of pores in isolated pea nuclei. J. Ultrastruct. Res. *18:*651, 1967.

Cromatina

Barr, M. L.: The significance of the sex chromatin. Int. Rev. Cytol. *19:*35, 1966.

Bujard, H.: Electron microscopy of single stranded DNA. J. Molec. Biol. *49:*125, 1970.

Dales, S.: A study of the fine structure of mammalian somatic chromosomes. Exp. Cell Res. *19:*577, 1960.

Osgood, E. E., Jenkins, D. P., Brooks, R. and Lawson, R. K.: Electron micrographic studies of the expanded and uncoiled chromosomes from human leukocytes. Ann. N. Y. Acad. Sci. *113:*717, 1963.

Priest, J. H. and Shikes, R. H.: Distribution of labeled chromatin. J. Cell Biol. *47:*99, 1970.

Watson, J. D. *Molecular Biology of the Gene.* W. A. Benjamin, Inc., New York, 1965.

Nucléolo

Bernhard, W. and Granboulan, N.: Electron microscopy of the nucleolus in vertebrate cells. In *Ultrastructure in Biological Systems: The Nucleus,* edited by A. J. Dalton and F. Haguenau. Vol. 3. Academic Press, New York, p. 81, 1968.

Vincent, V. S. and Miller, O. J., Jr. (eds.): The nucleolus, its structure and function. Nat. Cancer Inst. Monogr. *23:* 1965.

Membranas celulares

Bolis, L. and Pethica, B. A.: *Membrane Models and the Formation of Biological Membranes.* North Holland Publishing, Amsterdam, 1968.

Dalton, A. J. and Haguenau, F. (eds.): *Ultrastructure in Biological Systems: The Membranes.* Vol. 4. Academic Press, New York, 1968.

Davson, H.: Growth of the concept of the paucimolecular membrane. Circulation *26:*1022, 1962.

Finean, J. B.: The molecular organization of cell membranes. Progr. Biophys. *16:*143, 1966.

Hendler, R. W.: Biological membrane ultrastructure. Physiol. Rev. *51:*66, 1971.

Korn, E. D.: Structure of biological membranes. Science *153:*1492, 1966.

Robertson, J. D.: The ultrastructure of cell membranes and their derivatives. Biochem. Soc. Sympos. *16:*3, 1959.

Rothman, J. E. and Lenard, J.: Membrane asymetry. Science. *195:*743, 1977.

Singer, S. J. and Nicolson, G. L.: The fluid mosaic model of the structure of cell membranes. Science. *175:*720, 1972.

Sjostrand, F. S.: A comparison of plasma membranes, cytomembranes and mitochondrial membrane elements with respect to ultrastructural features. J. Ultrastruct. Res. *9:*561, 1963.

Sjostrand, F. S.: A new repeat structural element of mitochondrial and certain cytoplasmic membranes. Nature *199:*1262, 1963.

Vanderkooi, G. and Green, D. E.: New insights into biological membrane structure. Bioscience *21:*409, 1971.

Ribosomas y retículo endoplásmico rugoso

Alfrey, V. G.: Nuclear ribosomes, messenger RNA and protein synthesis. Exp. Cell Res. *9:*183, 1963.

Haguenau, F.: The ergastoplasm: Its history, ultrastructure and biochemistry. Int. Rev. Cytol. *7:*425, 1958.

Palade, G. E.: A small particulate component of the cytoplasm. J. Biophys. Biochem. Cytol. *1:*59, 1955.

Porter, K. R.: Observations on a submicroscopic basophilic component of the cytoplasm. J. Exp. Med. *97:* 727, 1953.

Palade, G.: Intracellular aspects of the process of protein synthesis. Science. *189:*347, 1975.

Rich, A.: Polyribosomes. Sci. Amer. *209:*44, 1963.

Spirin, A. S. and Gavrilova, L. P.: *The Ribosome.* Springer-Verlag, New York, 1969.

Retículo endoplásmico liso

Christensen, A. K.: Fine structure of testicular interstitial cells in the guinea pig. J. Cell Biol. *26:*911, 1965.

Christensen, A. K. and Fawcett, D. W.: The fine structure of the interstitial cells of the mouse testis. Amer. J. Anat. *118:*551, 1966.

Ito, S.: The endoplasmic reticulum of gastric parietal cells. J. Biophys. Biochem. Cytol. *11:*333, 1961.

Remmer, H. and Merker, H. J.: Effects of drugs on the formation of smooth endoplasmic reticulum and drug metabolizing enzymes. Ann. N. Y. Acad. Sci. *123:*79, 1965.

Aparato de Golgi

Beams, H. W. and Kessel, R. G.: The Golgi apparatus: Structure and function. Int. Rev. Cytol. *25:*209, 1968.

Berlin, J. D.: The localization of acid mucopolysaccharides in the Golgi complex of intestinal goblet cells. J. Cell Biol. *32*:760, 1967.
Caro, L. G. and Palade, G. E.: Protein synthesis, storage and discharge in the pancreatic exocrine cell. An autoradiographic study. J. Cell Biol. *20*:473, 1964.
Hodge, A. J., McLeon, S. D. and Mercer, F. V.: A possible mechanism for the morphogenesis of lamellar systems in plant cells. J. Biophys. Biochem. Cytol. *2*:597, 1956.
Jamieson, J. D. and Palade, G. E.: Intracellular transport of secretory proteins in the pancreatic exocrine cell. I. Role of the peripheral elements of the Golgi complex. J. Cell Biol. *34*:597, 1967.
Neutra, M. and Leblond, C. P.: Synthesis of the carbohydrate of mucus in the Golgi complex as shown by electron microscope radioautography of goblet cells from rats injected with glucose-H^3. J. Cell Biol. *30*: 119, 1966.
Neutra, M. and Leblond, C. P.: The Golgi apparatus. Sci. Am. *220*:100, 1969.

Mitocondrias

Ashwell, M. and Work, T.: The biogenesis of mitochondria. Ann. Rev. Biochem. *39*:251, 1970.
Claude, A. and Fullom, E. F.: Electron microscopic study of isolated mitochondria. J. Exp. Med. *81*:51, 1945.
Fernandez-Moran, H., Oda, T., Blair, P. V. and Green, D. E.: A macromolecular repeating unit of mitochondrial structure and function. J. Cell Biol. *22*:63, 1964.
Green, D. E. and Young, J. H.: Energy transduction in membrane systems. Amer. Sci. *59*:92, 1971.
Hackenbrock, C. R.: Ultrastructural basis for metabolically-linked mechanical activity in mitochondria. I. Reversible ultrastructural changes in metabolic steady state in isolated liver mitochondria. J. Cell Biol. *30*:269, 1966.
Hackenbrock, C. R.: Ultrastructural basis for metabolically-linked mechanical activity in mitochondria. II. Electron transport-linked ultrastructural transformations in mitochondria. J. Cell Biol. *37*:345, 1968.
Hall, D. and Palmer, J.: Mitochondrial research today. Nature *221*:717, 1969.
Lehninger, A. L.: *The Mitochondrion.* Benjamin, New York, 1964.
Munn, E. A.: *The Structure of Mitochondria.* Academic Press, New York, 1974.
Wagner, P.: Genetics and phenogenetics of mitochondria. Science *163*:1026, 1969.
Weber, N. E. and Blair, P. V.: Ultrastructural studies of beef heart mitochondria. I. Effects of adenosine diphosphate on mitochondrial morphology. Biochem. Biophys. Res. Commun. *36*:987, 1969.

Lisosomas

DeDuve, C.: Lysosomes. Sci. Amer. *208*:5, 1963.
Gahan, P. B.: Histochemistry of lysosomes. Int. Rev. Cytol. *21*:1, 1967.
Gordon, G. B., Miller, L. R. and Bensch, K. G.: Studies on the intracellular digestive process in mammalian tissue culture cells. J. Cell Biol. *25*:41, 1965.
Novikoff, A. B., Essner, E. and Quintana, N.: Golgi apparatus and lysosomes. Fed. Proc. *23*:1010, 1964.

Centríolos y cuerpos basales

Randall, J. and Hopkins, J. M.: Studies on cilia, basal bodies and some related organelles. II. Problems of genesis. Proc. Linnean Soc. London *174*:37, 1963.
Szollosi, D.: Centrioles, centriolar satellites and spindle fibers. Anat. Rec. *148*:343, 1964.
Wolfe, J.: Basal body fine structure and chemistry. Adv. Cell Mol. Biol. *2*:151, 1972.
Yamada, E.: Some observations on the fine structure of the centriole in the mitotic cell. Kurume Med. J. *5*: 36, 1958.

Microcuerpos

Hruban, Z. and Rechcigl, M., Jr.: Microbodies and Related Particles: Morphology, Biochemistry, and Physiology. Int. Rev. Cytol. Suppl. I. Academic Press, New York, 1969.

Microtúbulos, filamentos y fibrillas

Behnke, O.: Studies on isolated microtubules. Evidence for a clear space component. Cytobiol. *11*:366, 1975.
Brody, I.: The ultrastructure of the tonofilaments in the keratinization process. J. Ultrastruct. Res. *4*:265, 1960.
Huxley, H. E.: Electron microscopic studies in the structure of natural and synthetic protein filaments from striated muscle. J. Molec. Biol. *7*:281, 1963.
Inoué, S. and Stephens, R. E. (ed.): *Molecules and Cell Movement.* Raven Press, New York, 1975.
Ledbetter, M. C. and Porter, K. R.: Morphology of microtubules of plant cells. Science *144*:872, 1964.
Sandborn, E., Koen, P. F., McNabb, J. D. and Moore, G.: Cytoplasmic microtubules in mammalian cells. J. Ultrastruct. Res. *11*:123, 1964.
Slautterback, D. B.: Cytoplasmic microtubules. I. Hydra. J. Cell Biol. *18*:367, 1963.

Inclusiones

Billingham, R. E. and Silvers, W. K.: The melanocytes of mammals. Quart. Rev. Biol. *35*:1, 1960.
Bjorkerud, S.: The isolation of lipofuscin granules from bovine cardiac muscle. J. Ultrastruct. Res. *5*:5, 1963.
Napolitano, L.: The differentiation of white adipose cells. An electron microscope study. J. Cell Biol. *18*:663, 1963.
Revel, J. P.: Electron microscopy of glycogen. J. Histochem. Cytochem. *12*:104, 1964.

División celular

Flemming, W.: Contributions to the knowledge of the cell and its vital processes. J. Cell Biol. *25*:3, 1965. (A translation of the 1880 work.)
Mazia, D.: How cells divide. Sci. Amer. *105*:101, 1961.
Mazia, D.: Fibrillar structure in mitotic apparatus. In *Formation of Cell Organelles*, edited by K. B. Warren. Academic Press, New York, 1967.

III. Histología

5

EPITELIOS

CARACTERISTICAS GENERALES

Forma

Los tejidos epiteliales están por conjuntos de células que imitan o revisten las superficies del cuerpo y órganos. Los epitelios suelen componerse de células iguales, o estructural y funcionalmente semejantes. Están en íntimo contacto entre sí por medio de un poco de *substancia intercelular;* por tanto este tipo de tejido tiene una *alta densidad celular.* La forma de unión le confiere la característica de crear una barrera efectiva entre el tejido conjuntivo subyacente y el ambiente externo o interno del contenido de la cavidad o tubo orgánico del que forman parte.

Uno de los bordes celulares es libre y en contacto con el medio (interno o externo) y se denomina *borde apical* o *luminal.* El *borde basal* se conecta con el tejido conjuntivo subyacente en tanto la *superficie lateral* se une a la de la célula vecina. Estas células poseen modificaciones apicales y basales que le confieren una *polaridad celular* significativa. Aunque esta polaridad no es la única característica diferencial de las células epiteliales, está muy desarrollada y sus organelos la reflejan con toda claridad.

Los epitelios se separan del tejido conjuntivo por una *membrana basal.* Los tejidos epiteliales son avasculares y dependen del conjuntivo sobre el que se asientan para el movimiento de sus metabolitos y productos de desecho.

Los bordes apical, lateral y basal de estas células poseen numerosas modificaciones: *microvellosidades, cinocilios, estereocilios, desmosomas, lámina basal* y otras distintas *modificaciones de conexión.* No todas éstas son exclusivas de las células epiteliales, pero se hallan con tanta frecuencia, que se describen como características epiteliales (ver Especializaciones de superficie de los epitelios).

Correlaciones funcionales

Las células epiteliales se han modificado para llevar a cabo diversas funciones esenciales para el organismo. *Protección* contra varios agentes –mecánicos, bacterianos, deshidratantes, radiactivos– ésta es una función muy importante y se logra de varias formas. El cuerpo se protege gracias al grosor y pigmentación de su epitelio de recubrimiento –la epidermis. Los tubos orgánicos (digestivo, respiratorio y genitourinario) están sujetos a lesiones mecánicas, invasión bacteriana y otros. Los efectos de éstos se reducen gracias al epitelio de revestimiento. *Transporte* de partículas a lo largo de las superficies epiteliales por medio de la acción ciliar en los bordes apicales.

La *secreción* de diferentes materiales es una función epitelial indispensable. La secreción sérica lubrica el epitelio y las estructuras relacionadas como pelos y plumas. Así mismo, las secreciones epiteliales humectan, suavizan y protegen a las mismas células de revestimiento. Otras células producen grandes cantidades de secreción acuosa. Las células secretoras de las glándulas salivales de los herbívoros pueden secretar de 38 a 57 litros en 24 horas. Algunas células secretoras ayudan con *funciones excretoras.* Ciertas células de los epitelios tegumentario y urinario excretan orina y sudor. En algunos animales, la formación de sudor interviene en forma importante en los mecanismos de *termorregulación.* En la vaca lechera hay células epiteliales específicas de la ubre que producen de 23 a 46 g de leche en promedio por día. Por tanto, estas células tienen gran importancia en la *reproducción.* Algunas células epiteliales están modificadas para sintetizar y secretar precursores enzimáticos digestivos, elementos esenciales para el buen estado nutricional del organismo. Todos estos ejemplos de secreción caracterizan a las células que elaboran sus productos en un tejido de revestimiento. Estas células son las de *glándulas exocrinas* o *de secreción externa.*

La *absorción* de diversos materiales por las células epiteliales de los pulmones, tubo digestivo y túbulos renales también es otra modificación fisiológica del epitelio. La captación selectiva de diversas substancias y la exclusión de otras indican que esta función es altamente selectiva y específica.

En tanto que la relación secundaria de las fibras nerviosas con las células epiteliales y la piel confiere una función sensitiva a este recubrimiento, otras células epiteliales están modificadas en forma específica como receptores *sensitivos* y median las sensaciones olfatorias, gustativas y auditivas.

Algunas células de origen epitelial que han perdido en forma secundaria sus relaciones con los epitelios de recubrimiento son mediadores importantes de *comunicación* interna, elaboran las hormonas del cuerpo y son componentes de las *glándulas endocrinas* o *de secreción interna.*

Otras células epiteliales, como las del endotelio de los sistemas vascular y linfático, aseguran el *intercambio funcional* entre la sangre y conductos linfáticos y el resto de las células somáticas (corporales). Otras células recubren las cavidades de manera parecida (espacios celómicos) y facilitan el movimiento deslizante de los órganos viscerales sobre superficies lubricadas.

Por último, hay células específicas reservadas para la perpetuación de la especie. Son células epiteliales gónadales encargadas de las funciones de *reproducción.*

No todas las células epiteliales tienen todas las funciones mencionadas, aunque algunas llevan a cabo varias en forma simultánea. Lo más importante es que las células de revestimiento forman una barrera de interfase eficaz, que permite el libre movimiento de los componentes del líquido vital y evita la entrada de ciertos materiales al compartimiento líquido subyacente. Lo anterior se efectúa por una influencia selectiva en el ingreso y egreso de substancias. Algunas células epiteliales son barreras más eficaces que otras que sí permiten cierto acceso entre ellas.

Origen del epitelio

Durante las primeras fases del desarrollo, el embrión se diferencia en tres capas germinales *–ecto, meso* y *endodermo.* La más externa (ectodermo) está separada de la interna (endodermo) por una capa intermedia (mesodermo). Casi todos los epitelios derivan del ectodermo y endodermo, y unos pocos del mesodermo.

El desarrollo y diferenciación del ectodermo originan varias estructuras epiteliales. El epitelio de la piel (epidermis) y sus derivados (pelo, plumas, garras, cascos, cuernos, crestas, barbillas) provienen del ectodermo. La invaginación de la epidermis dentro del mesodermo forma las glándulas sudoríparas, sebáceas, mamarias y folículos pilosos (o de plumas). El ectodermo se diferencia también para formar el epitelio de la cavidad nasal y senos paranasales, así como el de parte de la cavidad bucal y de las porciones terminales del aparato digestivo y genitourinario; además, la lámina dental, bolsa de Rathke y adenohipófisis, cristalino, conjuntiva y capa externa de la membrana timpánica, órganos de las sensaciones auditiva, olfatoria y gustativa; células del sistema nervioso central y periférico y la musculatura iridiana. Al principio del desarrollo, todas las estructuras son de carácter típicamente epitelial, sólo las células del sistema nervioso central y la musculatura iridiana pierden sus características epiteliales.

El endodermo se diferencia en diversos derivados epiteliales que revisten la cara interna de las envolturas orgánicas. Esta capa endodérmica se invagina en forma profusa dentro del mesodermo de asociación. Ejemplos de epitelios de origen endodérmico son: el revestimiento del aparato digestivo, excepto su porción inicial y terminal, el parénquima hepático, pancreático y de otras glándulas digestivas; las glándulas de secreción interna (tiroides, paratiroides, corteza suprarrenal); el timo, tráquea y pulmones; vejiga urinaria, glándulas sexuales accesorias y parte de los órganos sexuales; porciones de bucofaringe, nasofaringe y trompa de Eustaquio, cavidad del oído medio y cubierta interna de la membrana timpánica. A excepción del timo, los otros derivados endodérmicos mantienen sus características epiteliales durante toda la vida adulta.

El mesodermo se diferencia en los órganos corporales restantes entre corteza suprarrenal y parte del riñón. Además, esta capa forma dos clases especiales de células epiteliales. Durante el proceso de formación de espacios celómicos, el mesodermo se divide y reviste de células aplanadas que se originan del mismo mesodermo y que tienen características epiteliales. Estas células, dado su origen común y posición constituyen el *mesotelio.* Las células recubren las cavidades peritoneal, pericárdica y pleural. También provienen del mesodermo las células de revestimiento del corazón, arterias, venas, capilares y vasos linfáticos, a las que se les denomina, genéricamente, *endotelio.*

El *mesectodermo* está constituido por mesénquima derivado de las células de las crestas neurales. Estas células primitivas originan muchos tipos celulares. Uno de ellos, el *epitelio mesenquimatoso* recubre algunos espacios del cuerpo, comprende las leptomeninges (piamadre y aracnoides), los revestimientos perilinfáticos del oído y el revestimiento iridiano.

Relaciones

El tejido epitelial es avascular. Depende en su totalidad del tejido conjuntivo subyacente para obtener sus nutrientes. De igual forma, sus productos de desecho deberán pasar a éste para ser eliminados por vía sanguínea o linfática. Esta dependencia funcional es indispensable para todos los tejidos. Los que están "incluidos dentro de" o "rodeados" por el tejido conjuntivo tienen una relación de dependencia con éste, mucho menos evidente que la del epitelio. Cualquier separación del epitelio con el tejido conjuntivo puede tener efectos desastrosos sobre la integridad de esta relación celular. El significado de dicha relación se reconoce por el uso de un término colectivo que incluye al epitelio y al tejido conjuntivo *–membrana* o *membrana epitelial.* Estas membranas poseen propiedades diferentes según su localización en el cuerpo. El tegumento es una membrana que consiste de una capa engrosada de células epiteliales y una dermis subyacente (tejido conjuntivo fibroso). Esta arquitectura particular permite una movilidad, expansión y contracción en tanto asegura una relación íntima de ambos componentes. De igual for-

ma, las membranas húmedas (serosas y mucosas) poseen componentes epiteliales y conjuntivos. Se estudiarán en el capítulo 13.

La íntima relación antes descrita para las membranas necesita alguna clase de "pegamento" que las mantenga unidas. Esta función se realiza con la ayuda de la *membrana basal.* Esta estructura varía de grosor, pero casi siempre es visible bajo el microscopio de luz. Aunque con la tinción de H y E es difícil verla, puede demostrarse con tinciones argénticas y PAS. Esta es una modificación relacionada con el borde basal de las células epiteliales. Para un análisis más completo ver *Modificaciones del borde basal.*

Como se mencionó, no todas las células conservan las características que identifican al tejido. La *glándulas de secreción interna* (*endocrinas*) pierden secundariamente su relación con la superficie de revestimiento, aunque sus superficies basales continúan relacionadas con tejido conjuntivo. Las células de revestimiento del tiroides son el único ejemplo en el que éstas pierden su relación original con una superficie pero en forma secundaria adquieren una luz para el almacenamiento temporal de sus productos de secreción. Esos folículos o esferas perforadas de células mantienen sus relaciones apicales y basales. Otras glándulas (paratiroides, corteza suprarrenal, adenohipófisis, hígado) están compuestas de cordones o pilas de células. La naturaleza epitelial de éstas puede no ser clara. Por otra parte, con la ayuda del microscopio electrónico es fácil demostrar, en el hígado, las características epiteliales. Los componentes epiteliales del timo, derivados del revestimiento endodérmico de las bolsas faríngeas, forman una red (retículo) que dificulta identificarlos con claridad como epitelio. Estas células se denominan *células epitelio-reticulares.*

Clasificación

La clasificación y nominación de los tejidos epiteliales se basa en dos criterios: el número de células dispuestas en capa y la forma predominante (fig. 5–1). Un revestimiento epitelial puede ser *simple* (una sola capa), *estratificado* (más de una capa), *seudoestratificado* (cuando es sólo una capa pero aparenta más de una) o *transicional* (capas sujetas a cambio).

El epitelio simple se clasifica según el tipo celular predominante en: escamoso, cuboidal, cilíndrico o seudoestratificado. Por otra parte, el epitelio estratificado se clasifica en base a la forma de la célula apical o luminal en: escamoso, cuboidal o cilíndrico. Los estu-

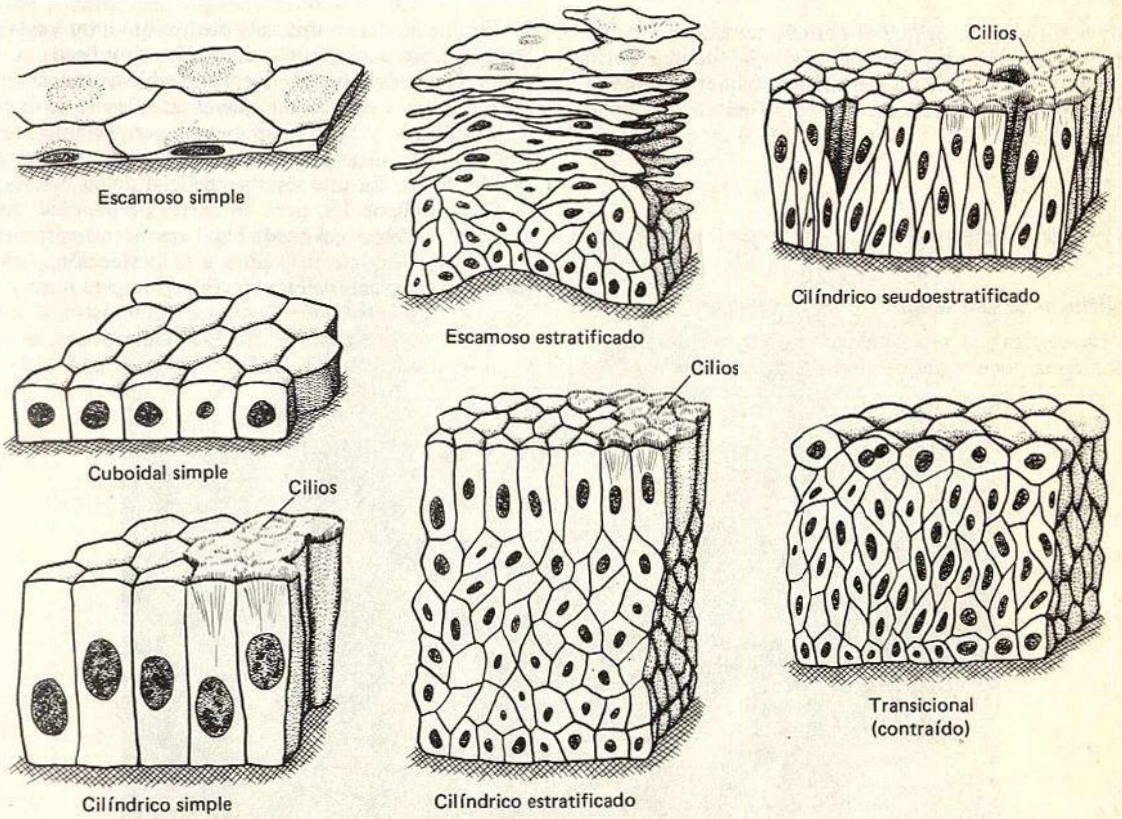

Fig. 5–1. Diagrama de los tipos de epitelios. Simple, estratificado, seudoestratificado y de transición. Se muestra su relación con el tejido conjuntivo subyacente. Los epitelios cuboidal simple, cilíndrico simple, cilíndrico estratificado y seudoestratificado pueden ser ciliados.

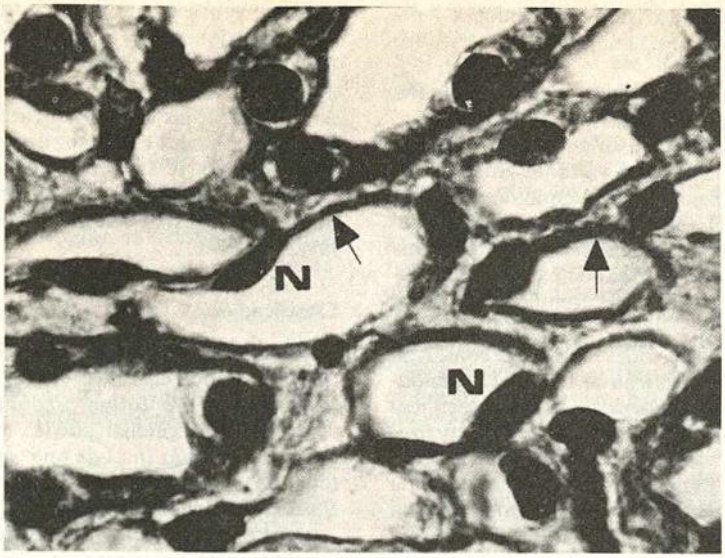

Fig. 5–2. Revestimiento epitelial escamoso simple de los túbulos renales de un perro. Los núcleos obscuros (N) son componentes de todas las células. El citoplasma, muy poco visible (**flechas**), parece un aro delgado o un proceso citoplásmico. Las células de revestimiento son en realidad en forma de tortas dobladas sobre ellas mismas y sobre las adyacentes como un tubo. X160. Todas las microfotografías de luz están marcadas según su aumento con el microscopio, antes de su amplificación fotográfica. Las microfotografías electrónicas están marcadas de acuerdo al aumento total, con la amplificación fotográfica.

dios actuales indican que el epitelio transicional es un estado de seudoestratificación, al que deberá darse consideración ya que puede variar de número de capas. Algunos autores se refieren a él como epitelio cuboidal estratificado.

EPITELIO SIMPLE

Epitelio escamoso simple

Se caracteriza por tener células en extremo delgadas y citoplasma poco visible con el microscopio de luz (fig. 5–2). Suelen tener una saliente prominente en la superficie libre a nivel del núcleo. El citoplasma se expande y los núcleos están a considerable distancia entre sí. En muchas células, aunque el citoplasma se expande, es delgado y falta en apariencia pero las microfotografías electrónicas confirman su presencia y naturaleza (fig. 5–3). En una vista superficial de las células, se observan poligonales, pero en cortes perpendiculares a la superficie libre o al borde basal aparecen fusiformes.

Su morfología se adapta a la perfección para el transporte de materiales a través de su ligera masa citoplásmica. La actividad pinocitócica, demostrada por la presencia de vacuolas y vesículas pinocitóticas, se confirma por microfotografía electrónica (fig. 5–50). El

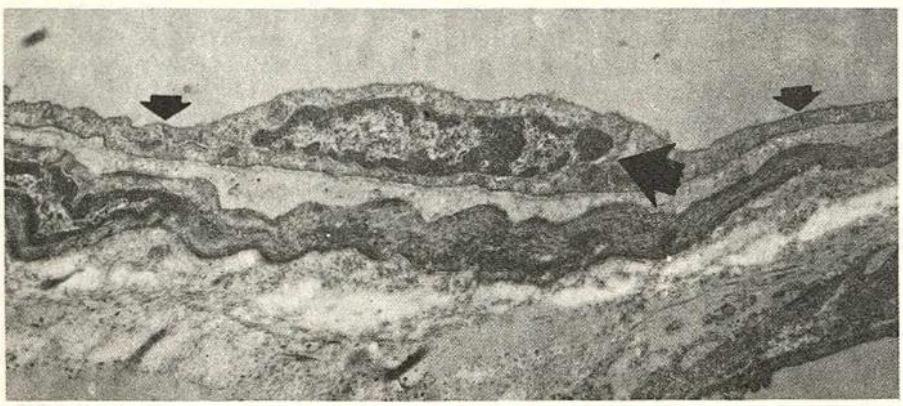

Fig. 5–3. Microfotografía electrónica de un epitelio de revestimiento escamoso simple de un alvéolo pulmonar. El núcleo (**flecha grande**) protruye hacia el lumen. Las protecciones laterales atenuadas del citoplasma (**flechas pequeñas**) son el principal componente del revestimiento alveolar a través del cual se produce el intercambio gaseoso. X120,000. (Cortesía de G.P. Epling).

revestimiento endotelial de los vasos sanguíneos permite el movimiento de líquidos, cristaloides y algunos coloides; realiza el mecanismo de intercambio funcional entre el espacio extra e intravascular. De igual manera, este tipo de epitelio en el pulmón contribuye a la separación aire-sangre y facilita el intercambio de oxígeno y bióxido de carbono. En el intercambio de líquidos están involucrados segmentos delgados del asa de Henle en el riñón. El mesotelio de los espacios celómicos permite el paso del líquido tisular a las cavidades corporales y la lubricación de las superficies para el movimiento de los órganos.

LOCALIZACION:

Revestimiento de espacios celómicos (mesotelio); de los sistemas cardiovascular y linfático (endotelio); revestimiento funcional del pulmón; pequeños conductos de numerosas glándulas; porciones específicas de los túbulos renales y cápsula de Bowman; laberinto membranoso del oído interno.

Epitelio cuboidal simple

La forma general de sus células es cuboidal. En realidad parecen cubos cuando se cortan en forma perpendicular al borde basal (fig. 5–4). En vistas superficiales semejan cubos o hexágonos. Los núcleos son casi siempre centrales o paracentrales. Pueden o no distinguirse los bordes laterales. Clasificar a este tejido a veces es difícil por la continua evolución en su conformación cuboidal a cilíndrica. Algunos histólogos utilizan variantes como "cuboidal alto" o cilíndrico bajo".

Este tipo de epitelio suele acompañar a las funciones de absorción y secreción. Algunas células pueden encontrarse en revestimientos no secretores ni de absorción de túbulos.

LOCALIZACION:

Porciones secretoras y de conductos de numerosas glándulas; algunos túbulos renales; regiones específicas del árbol respiratorio; superficie del cristalino e iris; epitelio ovárico superficial; túbulos testiculares específicos; epitelio retiniano pigmentado (lámina III–1).

Epitelio columnar simple

Su característica morfológica básica es que las células son más altas que anchas (fig. 5–5). El núcleo es alargado y está desplazado hacia el borde basal. Hay, por tanto, una polaridad celular. Por lo común, el núcleo forma una hilera distinta o en ocasiones dos, por la sobrepoblación celular.

Este tipo de morfología se relaciona en forma típica a procesos de secreción. Casi todas las glándulas exocrinas del cuerpo están compuestas por este tipo de células. Otro proceso importante que llevan a cabo es la absorción. Varias modificaciones del borde apical están adaptadas a estas funciones.

LOCALIZACION:

Revestimiento del estómago glandular, intestino delgado y grueso; porciones medias del árbol respiratorio; revestimiento del útero y conductos uterinos; revestimiento de la porción secretora y de secreción de muchas glándulas; revestimiento de la vesícula biliar (láminas III–2, III–3, III–4).

Epitelio seudoestratificado

Todas las células de este tipo de epitelio están sobre membranas basales. Aunque no todas alcanzan la superficie libre. Sólo las cilíndricas alcanzan la luz. En cortes histológicos, este tejido parece estar sobrepoblado (figs. 5–6, 5–40). La porción basal y media del re-

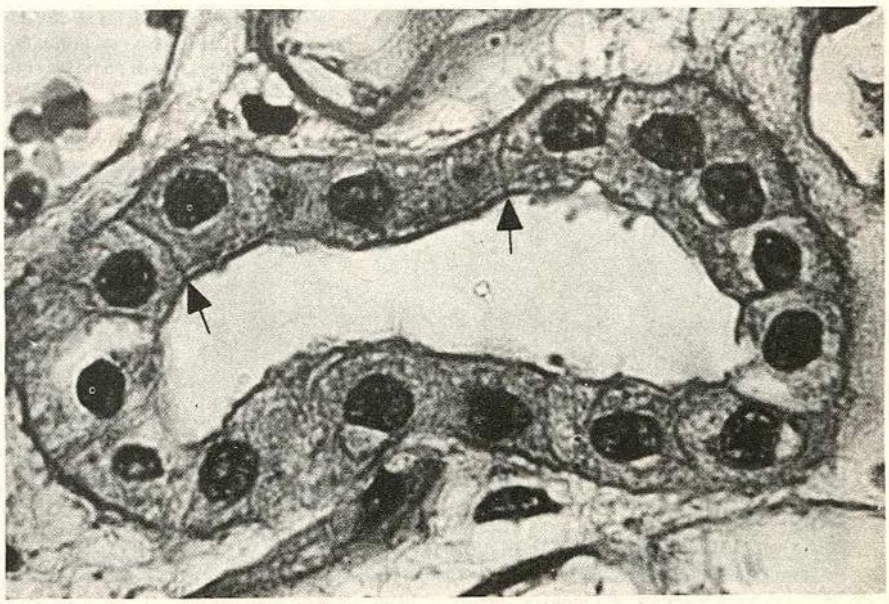

Fig. 5–4. Epitelio de revestimiento cuboidal de un túbulo colector del riñón de un equino. Los núcleos están dentro de un citoplasma homogéneo. Los límites celulares son aparentes (**flechas**). Aunque estas células parecen cuadros en secciones biplanares, son en realidad cubos cuando se observan en forma tridimensional. X320.

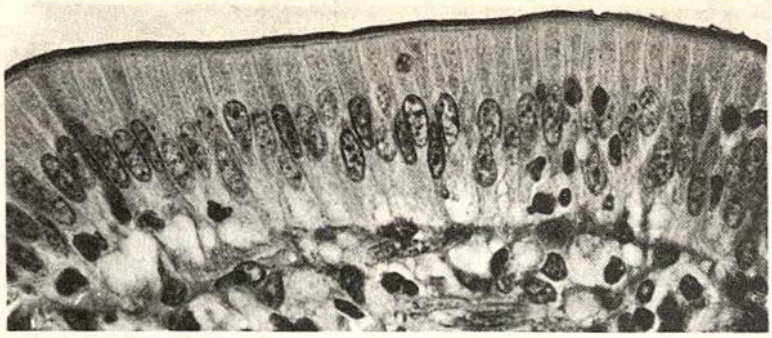

Fig. 5–5. Células cilíndricas del duodeno de un pájaro. Los núcleos alargados y basales acentúan la polaridad celular. Compárese con la fig. 3–10. Las células representadas son de absorción. X320.

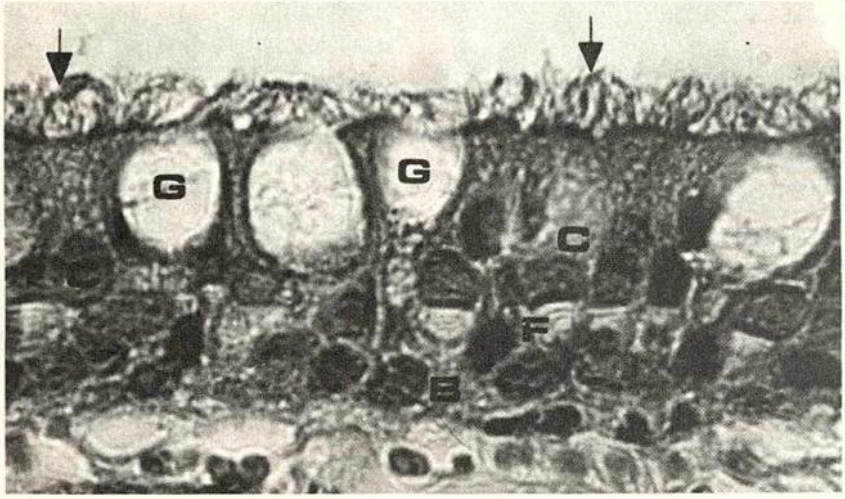

Fig. 5–6. Células de epitelio cilíndrico, ciliado, seudoestratificado de la tráquea de un ovino. Todas las células del revestimiento hacen contacto con la membrana basal, pero no todas alcanzan la superficie luminal. Compárese con la fig. 5–1. La "estratificación" es evidente, por la disposición de los núcleos de las células fusiformes (F) y basales (B) así como las cilíndricas (C). Los cilios (**flechas**) están a lo largo del borde luminal. Hay células caliciformes (G). X320.

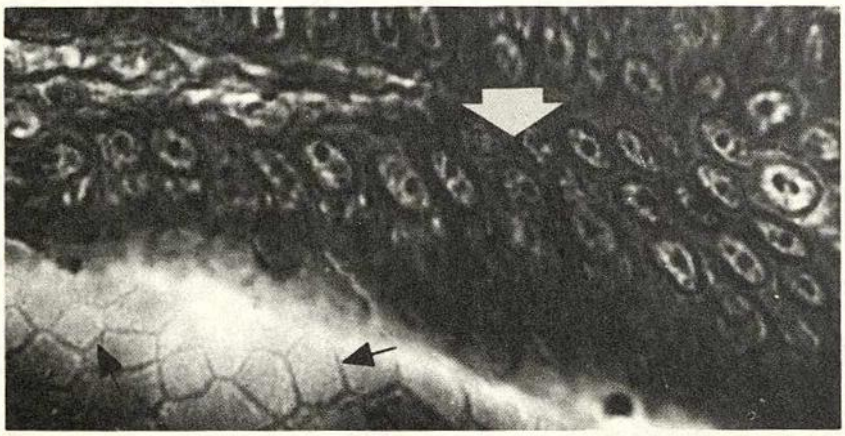

Fig. 5–7. Sección oblicua de un epitelio cilíndrico simple del duodeno de un pájaro. Las células del lado izquierdo de la **flecha blanca**, están cortadas normales a su eje longitudinal y se ven como cilíndricas simples típicas. Las del lado derecho de la misma flecha están cortadas en forma oblicua a sus ejes longitudinales y dan impresión de estratificación. Esto sucede por la oblicuidad del corte y el desnivel en la localización del núcleo dentro de la célula. Las **flechas obscuras** indican secciones transversas de las mismas células. Nótese el registro desnivelado del núcleo en la fig. 5–5. X320.

vestimiento posee muchos núcleos de los tres tipos celulares de que está constituido este tejido —células basales, fusiformes y cilíndricas. En algunas localizaciones existe un cuarto tipo de células, las caliciformes. Suelen encontrarse modificaciones superficiales, como *cilios,* en las superficies luminares de las células cilíndricas, esto es conocido como *epitelio cilíndrico seudoestratificado* o *epitelio ciliado seudoestratificado.*

Este epitelio se confunde con frecuencia con el cilíndrico simple cuando se corta en plano oblicuo a la superficie (fig. 5–7). Por otra parte un examen cuidadoso de las secciones mostrará que aun en plano oblicuo el epitelio cilíndrico simple no posee el grado de congestión nuclear (exceso de núcleos) mencionado.

La función primaria de este tipo de tejido es servir como revestimiento de ciertos tipos de órganos tubulares. Hay alteraciones muy importantes en sus superficies apicales, como los cilios, que llevan a cabo una función protectora. Numerosas células caliciformes, son glándulas mucosas unicelulares, le proporcionan una capa viscosa de protección. Las partículas extrañas que se capturan en la capa mucosa, se transportan por los cilios hacia el exterior para ser eliminadas. El moco y los cilios son un importante mecanismo de protección denominado *aparato mucociliar.*

LOCALIZACION:

Revestimiento de la parte superior del aparato respiratorio, revestimiento de regiones específicas del sistema urogenital; conductos de glándulas en su área de transición entre el epitelio simple y el estratificado (Lámina III–7).

EPITELIO ESTRATIFICADO

Epitelio escamoso estratificado

Se caracteriza por muchas capas celulares derivadas de una sola capa basal; se encuentra donde se requiere proteger los tejidos subyacentes como función primordial (fig. 5–8). Su grosor varía desde muy delgado hasta exageradamente grueso.

La capa basal de células (*estrato basal*) es una sola capa de células cuboidales o cilíndricas muy basófilas por su abundante ergastoplasma (fig. 5–9). Como su nombre lo indica, esta capa celular reside sobre la membrana basal y origina en parte los componentes celulares subsecuentes.

Las células del *estrato espinoso* son más claras y en forma progresiva se vuelven más aplanadas a medida que se acercan a la luz. El encogimiento de las células por el procesamiento histológico demuestra espacios intercelulares, entre los cuales se observan numerosos procesos que conectan una célula con otra (fig. 5–10). Estos procesos (*espinas* o *espículas*) no son en realidad puentes pero representan dos procesos celulares unidos por un *desmosoma.* Esta configuración origina el nombre de esta capa como *celular espinosa* o *estrato espinoso.*

Al unirse el *estrato basal* y *espinoso* se denominan *estrato germinativo* o *capa* de *Malpighi.* Las mitosis observadas en esta capa, son las responsables del reemplazo de células que se pierden en la superficie luminal.

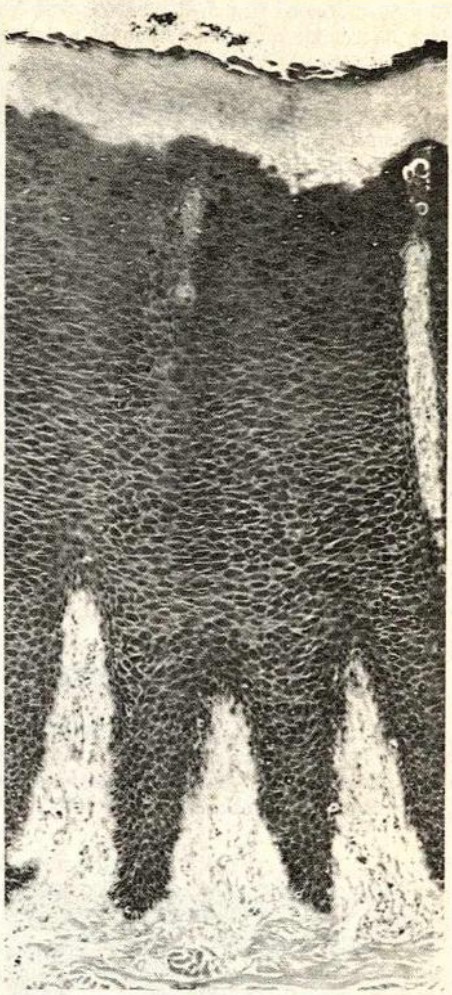

Fig. 5–8. Epitelio escamoso estratificado del hocico de un perro. El epitelio se asocia íntimamente al tejido conjuntivo subyacente y está muy cornificado (*material con afinidad tintorial clara en la parte superior del campo*). X25.

Según la localización del epitelio el *estrato granuloso,* puede poseer varias capas celulares y ser grueso o estar ausente por completo. La granulación de las células fusiformes de esta capa se atribuye a gránulos basófilos de *queratohialina* (fig. 5–11). Estos son precursores de la *queratina.* Los cambios degenerativos en estas células se observan como núcleos picnóticos, lo cual también es una característica de las células de esta capa.

Las células del *estrato lúcido* están en extremo aplanadas, pálidas o un poco acidófilas. Esta capa, de existencia variable, representa células muertas o en proceso de muerte. Los núcleos, o no se distinguen o están ausentes y el citoplasma es agranular. En ocasiones, presentan gránulos de *eleidina.* Los paquetes celulares de este estrato pueden tener varias capas de grosor.

El *estrato córneo* (fig. 5–12) es una capa bien desarrollada de células muertas en paquetes, lo cual caracteriza a las regiones donde hay un alto grado de *queratinización* (como las plantas de los pies, cojinetes plantares). El resto de la piel está menos queratinizado, pero este estrato se encuentra presente. Las células que se descaman constituyen el *estrato separado.* El grado de queratinización mayor o menor caracterizan las puertas de entrada y salida del tubo digestivo, así como sus porciones intermedias (esófago, porciones no glandulares del estómago de los rumiantes).

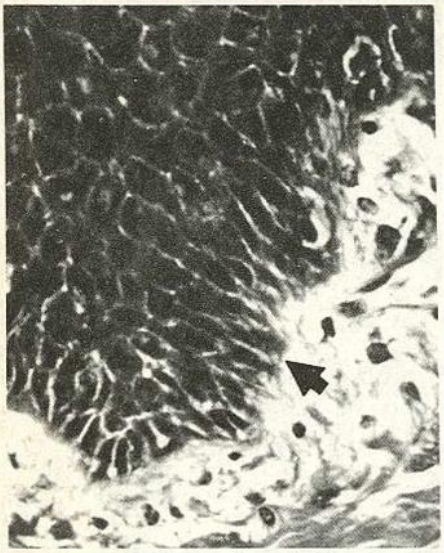

Fig. 5–9. Estrato basal (**flecha**) del epitelio escamoso estratificado del hocico de un perro. X400.

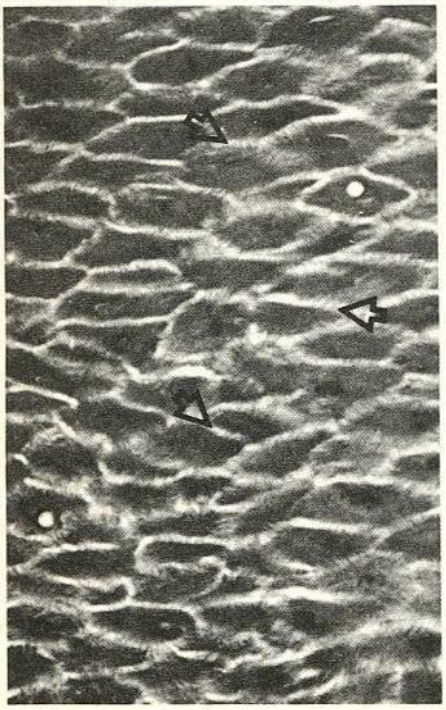

Fig. 5–10. Estrato espinoso del epitelio escamoso estratificado del hocico de un perro. Son visibles los procesos espinosos (**flechas**) en las células. X400.

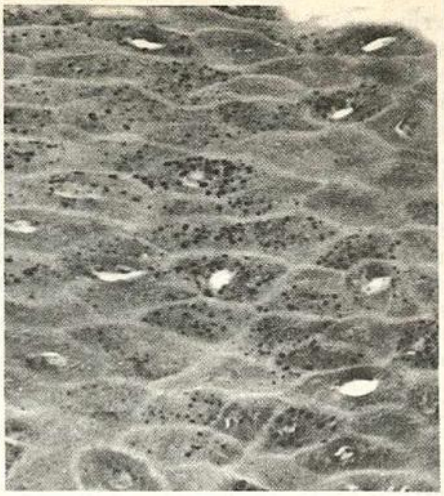

Fig. 5–11. Epitelio escamoso estratificado del hocico de un perro. El estrato granuloso se encuentra entre el córneo y el lúcido. X400.



Fig. 5–12. Estrato córneo y estrato discontinuo (**flecha**) del epitelio escamoso estratificado del hocico de un perro. X400.

En los epitelios escamosos sin queratinización o en que ésta es muy ligera, no se distinguen todas las capas mencionadas (fig. 5–13). La *capa basal* es casi siempre la única que puede verse. Las otras se denominan *parabasal, intermedia* y *superficial.*

El epitelio escamoso estratificado, en casi todas sus localizaciones, es una membrana epitelial gruesa. La

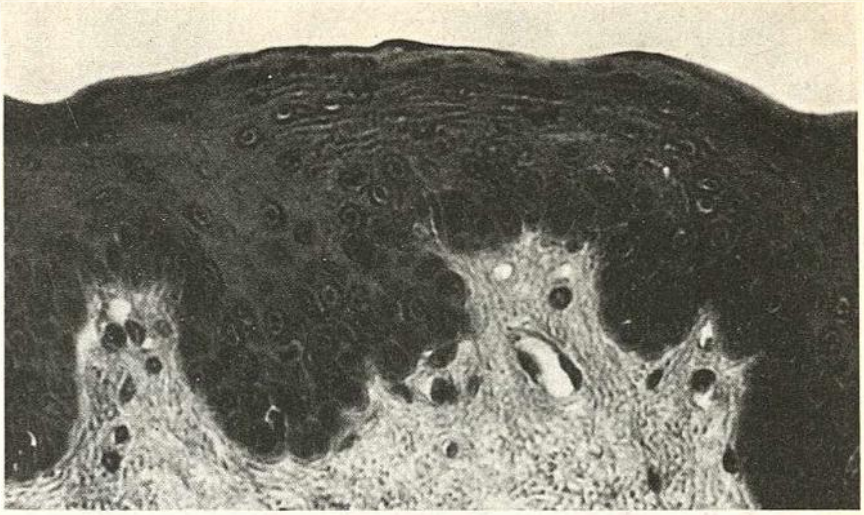

Fig. 5–13. Epitelio escamoso estratificado no queratinizado de la cavidad bucal de un felino. X125.

interfase entre la capa de células basales y el tejido conjuntivo presenta muchas interdigitaciones. Esta relación morfológica particular permite la presencia de importancias de difusión y adhesión.

La función protectora de este tejido se manifiesta de varias formas. Las capas queratinizadas protegen contra daños mecánicos y deshidratación. El valor de esta función se aprecia perfectamente en la piel. A pesar de que la epidermis no está queratinizada, o lo está en muy ligero grado, ejerce una protección contra daños mecánicos. El cojinete dental de los rumiantes permite también la masticación con daño mínimo, por la acción abrasiva de los alimentos. La primera parte del aparato digestivo de los rumiantes está protegida también de este efecto abrasivo por un epitelio. Es importante recalcar que este epitelio también es útil en las funciones de absorción en los rumiantes. Los ácidos grasos volátiles (acético, butírico y propiónico), esenciales para el metabolismo de los rumiantes, se absorben en esta parte del aparato a través de un epitelio escamoso estratificado.

LOCALIZACION (queratinizado):

Superficie corporal en general; cavidad bucal; región anal; estómago anterior de los rumiantes (Lámina III–5).

LOCALIZACION (no queratinizado):

Región vestibular del aparato respiratorio; porciones bucal, esofágica y anal del sistema digestivo; córnea ocular; conjuntiva; porciones del aparato genitourinario en machos y hembras (lámina III–6).

Epitelio cuboidal estratificado

Está constituido de dos capas celulares (fig. 5–14). La basal, compuesta de células poligonales, se encarga de la regeneración de las células que se pierden, y la superficial o luminal de células cuboidales. Aunque este epitelio es característico de muy pocos lugares, suele encontrarse en áreas de transición entre epitelio simple y estratificado. Algunos autores lo consideran como epitelio cuboidal estratificado.

LOCALIZACION:

Porciones específicas del aparato genital; conductos de varias glándulas, zonas de transición entre epitelio simple y estratificado.

Epitelio columnar estratificado

Puede estar constituido de dos, tres o más capas de células (fig. 5–15). La basal y la luminal con frecuencia están separadas por medio de una capa intermedia. Las células basales normalmente son cuboidales; las intermedias, poligonales, y las apicales, columnares. Algunas veces este tejido es difícil de distinguir del epitelio seudoestratificado.

El epitelio columnar y cuboidal estratificado sólo sirven de revestimiento. Sus interdigitaciones en el epitelio simple de glándulas y en el estratificado o seudoestratificado de superficies de revestimiento sufren una transición gradual de uno a otro.

LOCALIZACION:

Puntos de transición entre epitelios columnar o seudoestratificado y estratificado; porciones de la parte alta del aparato respiratorio y conductos de algunas glándulas.

EPITELIO TRANSICIONAL

Epitelio transicional

Suele considerarse como estratificado. No obstante un estudio reciente señala que podría ser seudoestratificado. Como quiera que sea, necesita especial atención por su capacidad para cambiar de forma como resultado de la presión aplicada sobre su superficie luminal.

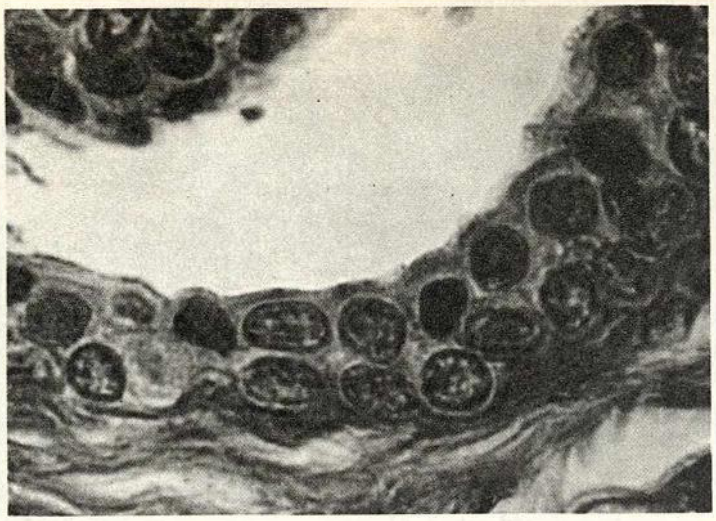

Fig. 5—14. Epitelio cuboidal biestratificado del conducto de la glándula salival de un felino. X400.

Debido a que sólo está en el aparato genitourinario, algunas veces se denomina *urotelio*.

En relajación está constituido de seis o siete capas (fig. 5—16). Las células basales son muy pequeñas y tienen forma poliédrica o de pera. Las del borde luminal son cuboidales y sus bordes apicales sobresalen en la luz.

Durante la distensión, el grosor de este epitelio disminuye en forma muy notable (fig. 5—17). Pueden observarse dos o tres de las capas. En esta situación se puede confundir con epitelio escamoso estratificado.

Este epitelio sirve como revestimiento y puede acomodarse muy bien cuando se distiende el órgano. Pero su mayor utilidad radica en que es una barrera eficaz al movimiento del agua. El urotelio impide el movimiento del agua del espacio conjuntivo exterior al luminal ocupado por orina hipertónica.

LOCALIZACION:

Revestimiento de regiones específicas del aparato urinario.

EPITELIO GLANDULAR

Características generales y clasificación

No obstante que los epitelios son principalmente tejidos de revestimiento, tienen otra función muy importante relacionada con la capacidad de células individuales o conjuntos celulares de producir una amplia gama de substancias para uso extracelular. Las modificaciones que sufren estos revestimientos, se manifiestan de diversas formas para llevar a cabo sus funciones secretoras. No sólo tienen modificaciones morfológicas sino de los mecanismos por los que ejercen sus funcio-



Fig. 5—15. Epitelio cilíndrico biestratificado del conducto de la glándula salival de un felino. X400.

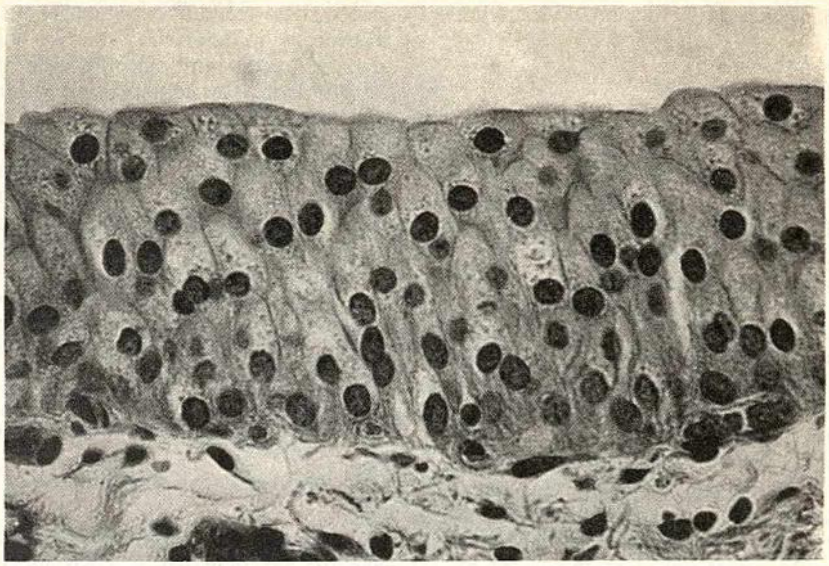

Fig. 5–16. Epitelio transicional relajado de la vejiga urinaria (contraída) de un bovino. X160.

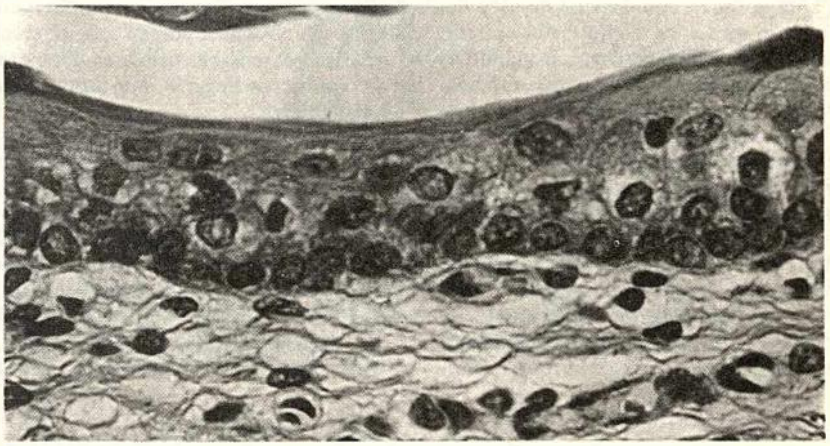

Fig. 5–17. Epitelio transicional distendido de la vejiga urinaria de un canino (distendida). Compárese con las figs. 5–1 y 5–16. X160.

nes. Cambia también la relación entre estos tejidos y el tejido que los rodea. De acuerdo con estos principios, hay muchas formas de clasificar al tejido glandular:

1. Número de células que constituyen la glándula
   a. Unicelular
   b. Multicelular
2. Relación del revestimiento y el tejido que lo rodea
   a. Exocrino
   b. Endocrino
3. Configuración de las glándulas multicelulares
   a. Simple
   b. Compuesta
4. Método de elaboración de sus productos
   a. Apocrino
   b. Merocrino
   c. Holocrino
5. Tipo de producto de secreción
   a. Seroso
   b. Mucoso
   c. Diverso

Ya que "el hombre clasifica y la naturaleza no", existen muchos ejemplos que no se adaptan a la perfección a ninguna de las clasificaciones mencionadas. No obstante, un conocimiento de la organización del tejido glandular a través de estas clasificaciones servirá

para dar una idea acerca de la función de los tejidos epiteliales.

Número de células en una glándula

Las glándulas pueden ser *unicelulares* o *multicelulares.*

Las *glándulas unicelulares* son células simples especializadas que se encuentran dispersas dentro de un epitelio de revestimiento. A pesar de que hay varias modificaciones, la glándula unicelular más representativa es la célula caliciforme (fig. 5–6). Se distribuye en los aparatos respiratorio y digestivo, aunque algunas veces también se le halla en el urinario (láminas III–3, III–4). Es necesario que se active para poderla distinguir de otras células cilíndricas con las que se encuentra asociada. Cuando comienza su actividad, aparecen gotas en su citoplasma y, al cabo del tiempo se acumularán hasta que las porciones apical y media se llenen por completo con gotas de *premucina* (figs. 5–18, 5–19). Estas le confieren una apariencia espumosa y basófila al citoplasma. El resto de citoplasma y el núcleo se desplazan hacia la región basal estrechada. La expulsión de las substancias mucoides puede ser gradual o explosiva. Si es explosiva, la célula recobra su forma cilíndrica original. Si es gradual, el proceso continuo no altera la configuración de la célula.

Las *glándulas multicelulares* están muy diversificadas. Hay capas completas de epitelio que pueden llevar a cabo una función secretora, como en el epitelio de revestimiento del estómago glandular. Las glándulas intraepiteliales, las cuales son poco frecuentes, son acumulaciones de células secretoras especializadas dentro de un epitelio de revestimiento (fig. 5–20). Estas glándulas se encuentran en el epitelio de revestimiento del aparato respiratorio y genital masculino. La gran diversidad de formas y funciones está representada por glándulas multicelulares que asumen una relación extraepitelial al epitelio de revestimiento. Este tipo de glándulas se encuentran en casi todo el organismo. Su verdadera relación con el epitelio de revestimiento en ocasiones es muy obscura por la complejidad morfológica que adquiere y el plano de corte durante la observación. Esta relación se entenderá mejor si se examina su proceso de desarrollo evolutivo (fig. 5–21). Existen algunos lugares muy específicos dentro del epitelio de revestimiento que conservan un potencial mitótico. El proceso de mitosis está encauzado de modo que los cordones de células se invaginan dentro del tejido conjuntivo subyacente. En realidad estas células no invaden el espacio conjuntivo sino están separadas de éste por la membrana basal. Dentro del cordón se desarrolla un tubo, en tanto que las células continúan su proliferación y, por lo tanto, se modifican para la secreción. Las células secretoras consideradas como unidad se denominan *adenómeros.* El tubo que conecta el adenómero con la superficie epitelial es el conducto glandular. A veces algunas porciones de estos conductos también son secretoras. Más adelante se analizarán modificaciones posteriores a este esquema básico.

Relaciones entre el revestimiento y el tejido que lo rodea

En el ejemplo que se dio acerca de la formación de una glándula extraepitelial, la persistencia del conducto establece que la glándula será *exocrina.* El crecimiento del adenómero y conductos asociados no se limita al ejemplo anterior. Por lo contrario, pueden desarrollarse conformaciones secretoras muy elaboradas. No obstante, ya sea una disposición simple o compleja, todos los tipos glandulares poseen como característica común que las secreciones celulares depositadas en el sistema de conductos llegarán, por último, a una superficie epitelial abierta.

En contraste con el tipo glandular antes mencionado, algunas glándulas pierden su conexión con una superficie epitelial (fig. 5–21). En tales casos el adenómero no adquiere configuración tubular, sino que las células secretoras se disponen como cordones o pilas de células y depositan sus productos de secreción en el espacio conjuntivo adyacente. Estas son las glándulas *endocrinas* o sin conducto (glándulas de secreción interna). Algunas glándulas pueden ser mixtas, exo y endocrinas. El páncreas y el hígado son buenos ejemplos de

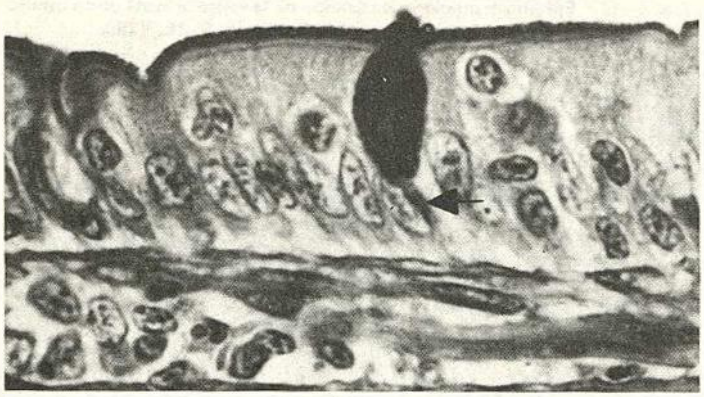

Fig. 5–18. Célula calciforme del epitelio de revestimiento del yeyuno de un felino. Casi toda la célula contiene premucina (**masa obscura**). El núcleo (**flecha**) está desplazado hacia la base. Nótese la extrucción del producto de secreción hacia afuera del borde apical de las células. Compárese con la fig. 5–6. X250. (Tinción de azul alciano y PAS).

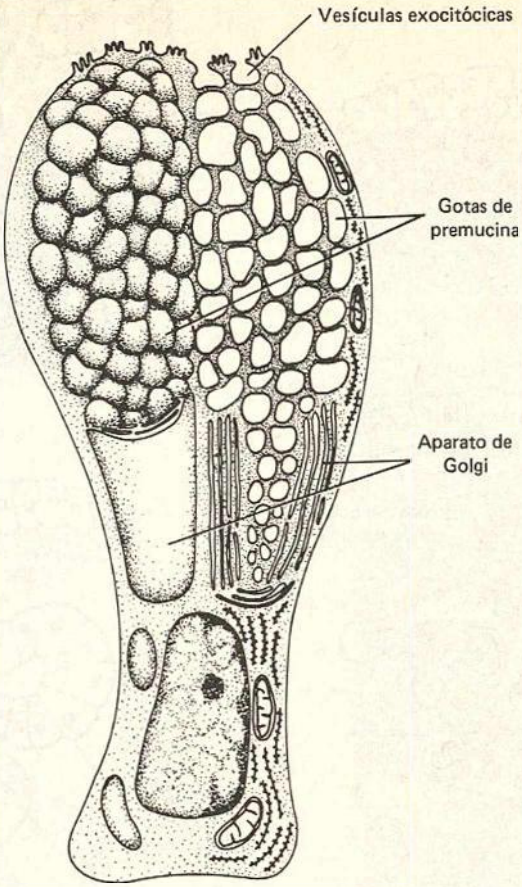

Fig. 5–19. Diagrama biplanar y tridimensional de una célula caliciforme. Las gotas de premucina ocupan casi todo el citoplasma y desplazan a los componentes citoplásmicos hacia la periferia y la base. Las gotas de premucina se funden con el plasmalema apical y forman vesículas exocitócicas que depositan el mucinógeno en la superficie celular.

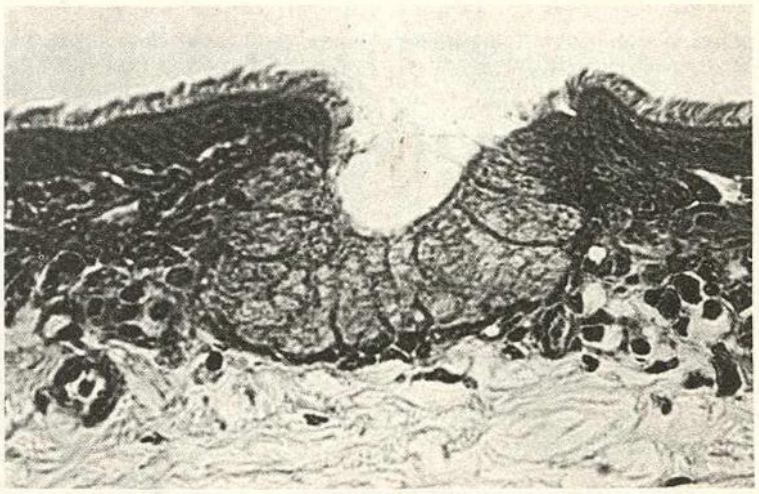

Fig. 5–20. Glándula intraepitelial de la mucosa respiratoria de un ave. X200.

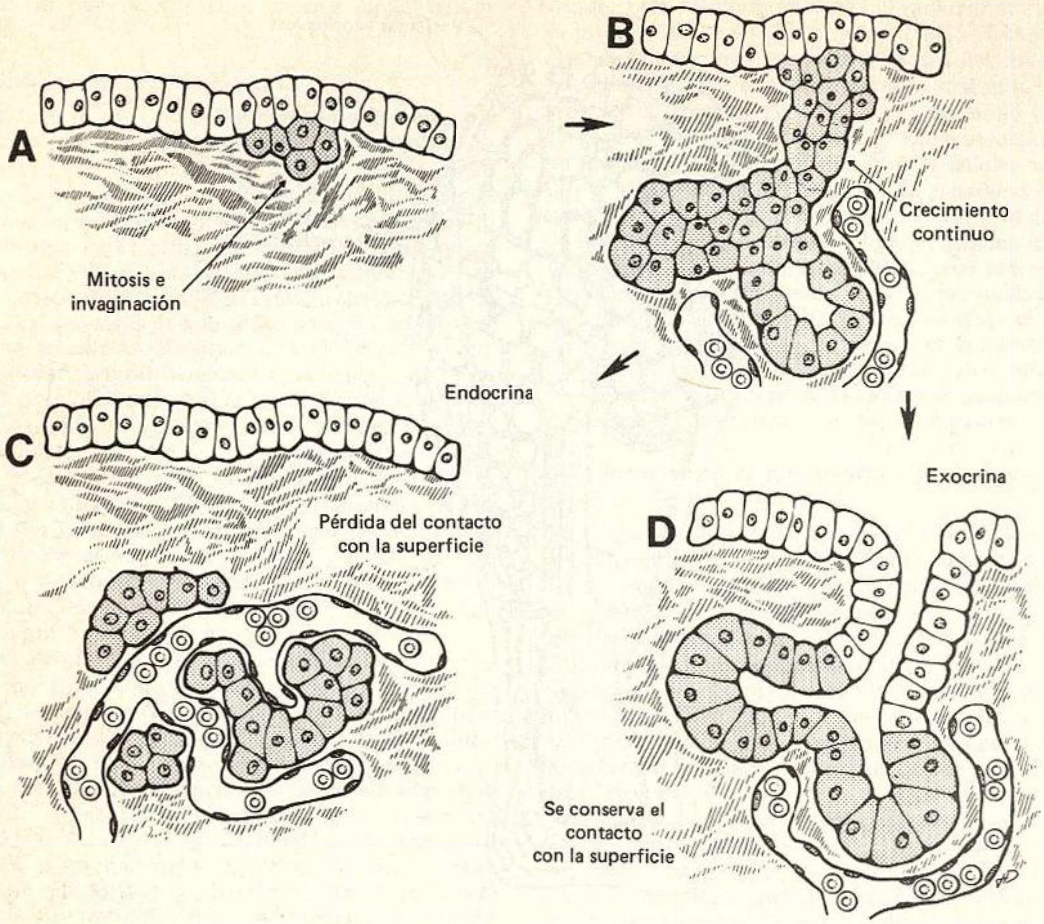

Fig. 5–21. Diagrama del desarrollo de glándulas exocrinas y endocrinas. La actividad mitótica de las células de revestimiento produce una invaginación del epitelio dentro del tejido conjuntivo **(A)**. La continuación de esta actividad y el crecimiento establece una masa de células unidas a la superficie **(B)**. La desintegración de esta unión a la superficie aísla los cordones o pilas de células en íntima asociación con capilares, como en glándulas endocrinas **(C)**. La unión persistente de las células a la superficie y la formación de un lumen determina la formación de las exocrinas **(D)**.

estos casos. Se describen en la sección de sistema endocrino y aparato digestivo, respectivamente.

Configuración de las glándulas multicelulares

Las de localización extraepitelial adoptan variadas configuraciones. En un corte simple sólo puede inferirse su relación tridimensional. La siguiente clasificación se basa en una serie de cortes y la reconstrucción tridimensional de los mismos. Por esta razón, se usan diagramas. En las siguientes secciones sobre organología, el estudiante deberá basarse en esta clasificación para apreciar por completo las interrelaciones del tejido glandular específico y los órganos con los que se relaciona. Las glándulas exocrinas multicelulares pueden ser *simples* o *compuestas*. Esta clasificación se basa en la complejidad o simplicidad del sistema de conductos de las porciones secretoras de la glándula. Las *piezas secretoras finales* (*adenómeros*) pueden ser *tubulares* (como cilindro perforado), *alveolares* (globulares o piriformes) o *tubuloalveolares* (combinación) (fig. 5–22).

En una *glándula simple*, el adenómero deposita sus productos en un conducto no ramificado. Los adenómeros pueden ser *tubulares rectos* como los de las glándulas intestinales (fig. 5–23), *tubulares espirales* como los de las sudoríparas (figs. 5–24, 5–25) o *alveolares*. Los adenómeros pueden estar ramificados y, sin embargo, depositar sus productos en un solo sistema de conductos (fig. 5–26). En éstos, se denominan *tubulares ramificados* como los de las glándulas submucosas del intestino (fig. 5–26), o *alveolares ramificados* como los de las sebáceas (fig. 5–27). Los términos *alveolar* y *acinar* suelen usarse como sinónimos.

En glándulas *compuestas* hay muchas subdivisiones del sistema de conductos, así como una gran variedad de adenómeros (fig. 5–28). Pueden ser *tubulares compuestas* como en algunas de las glándulas salivales *alveolares compuestas* como en las del páncreas, o *tubuloalveolares compuestas* como en algunas de las glándulas salivales y en las mamarias.

Las subdivisiones del sistema de conductos en estas glándulas compuestas se basan en el tipo de organi-

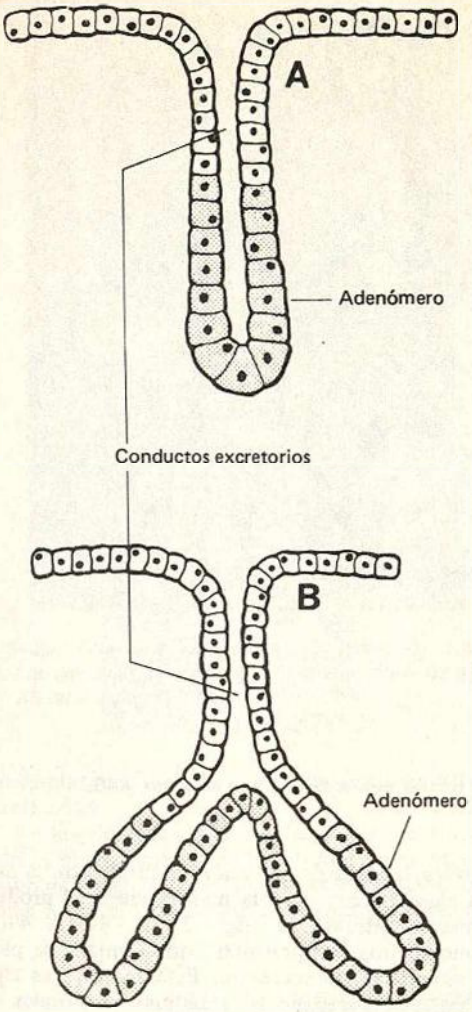

Fig. 5–22. Diagrama de glándulas tubulares. Los adenómeros pueden ser túbulos rectos **(A)** o ramificados **(B)**.

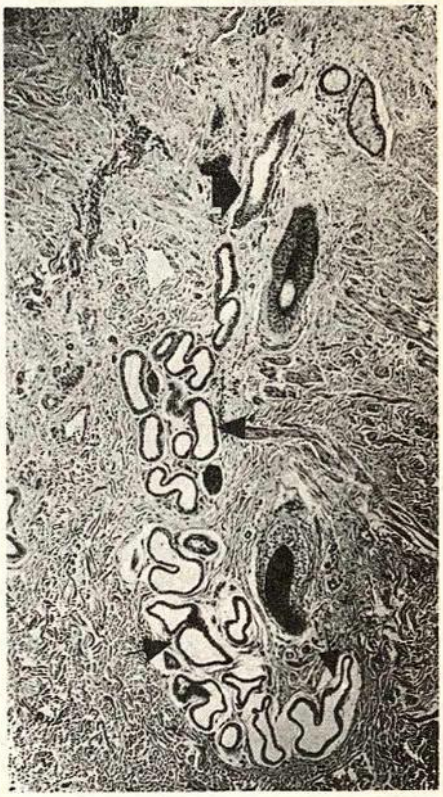

Fig. 5–24. Glándulas sudoríparas del tipo tubular espiral **(flechas pequeñas)** de la piel de un ovino. Su configuración tortuosa hace que parezca discontinua en esta sección. El conducto excretor **(flecha grande)** conecta, al cabo del tiempo, el adenómero a la superficie. X9.



Fig. 5–23. Glándulas tubulares rectas del duodeno de un equino. X40. (Azul alciano y PAS).

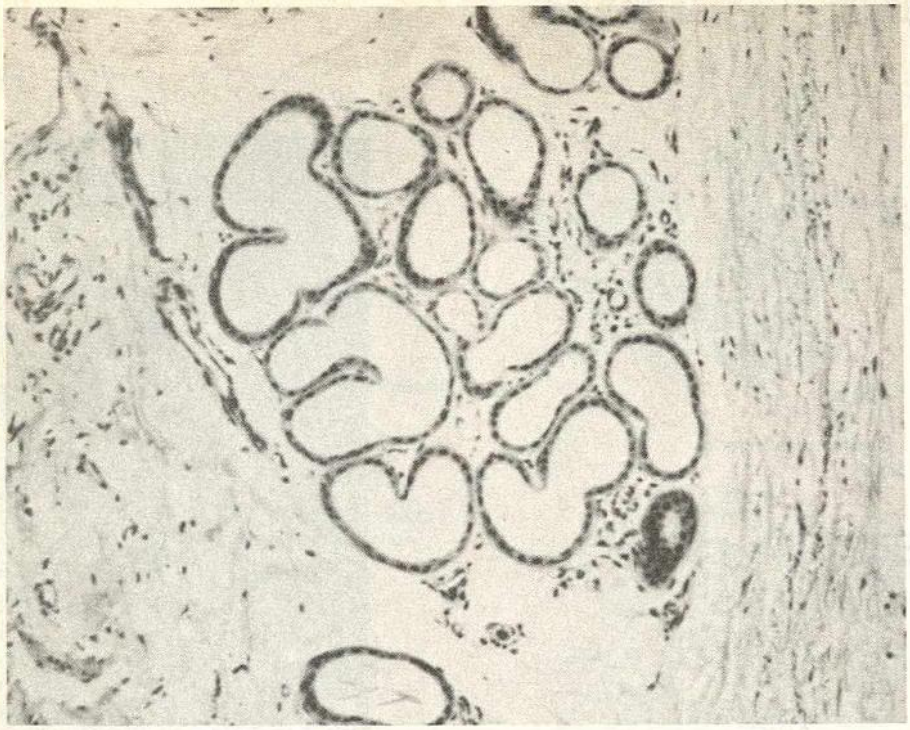

Fig. 5–25. Adenómero de una glándula sudorípara del tipo tubular espiral de la piel de un ovino. X40.

zación de la misma (fig. 5–29). El *conducto excretor* es la porción del sistema de conductos que conecta a la glándula con la superficie sobre la cual vacía su secreción. Este es el más grande de los conductos. Casi todas las glándulas se subdividen en unidades más pequeñas llamadas lóbulos. Los *conductos lobulares* drenan los productos de secreción de los lóbulos y se conectan a los conductos excretores. Las prolongaciones de los conductos lobulares dentro de un lóbulo se denominan conductos *intralobares.* Las subdivisiones de los lóbulos se denominan lobulillos, que son drenados por los conductos intralobulillares. Estos se unen a la porción secretora de la glándula. Este es un esquema simple para describir el sistema de conductos de una glándula. La morfología vasculosanguínea de ciertos órganos se determina al seguir este esquema. (Para una discusión más detallada acerca de la organización de órganos parenquimatosos ver el capítulo 13).

Existen numerosos ejemplos de glándulas simples y compuestas relacionadas con órganos, o estructuradas como órganos completos, que se describirán en los capítulos siguientes.

Método de elaboración

No todas las células secretoras del cuerpo elaboran sus productos de la misma manera. Existen tres métodos reconocidos: *merocrino, apocrino* y *holocrino.* Esta clasificación se basa en la cantidad de células que contribuyen con el producto de secreción final.

En el método *merocrino,* la célula contribuye sólo con la cantidad real de producto final. La membrana que rodea la gota de secreción se funde con la membrana plasmática y de esta manera vierte el producto al espacio extracelular (figs. 5–18, 4–42, 4–43). Ninguno de los componentes citoplásmicos se pierde ni la superficie de secreción. Este método es típico de la mayor parte de las glándulas corporales (fig. 5–30).

En el método de secreción *apocrino* el producto de secreción así como parte del citoplasma y de la superficie de secreción se pierden y forman el producto final. Durante este proceso aparecen prominencias superficiales (fig. 5–31). La extensión de la contribución citoplásmica en este método es aún dudosa. Es típico de casi todas las glándulas sudoríparas de las especies domésticas, algunas glándulas sudoríparas del hombre y ciertos productos de la glándula mamaria (lámina III–8).

El método *holocrino* se caracteriza porque el epitelio glandular epitelial se convierte en producto de secreción. A pesar de que es raro encontrar ejemplos de este método de secreción, es muy importante por su importancia funcional. Debido a que las células se pierden continuamente por este método, la función glandular cesaría si no se reemplazaran. La función continua de las glándulas holocrinas se asegura por la presencia de un gran semillero de células, cuya actividad mitótica se caracteriza porque una de las células hijas actúa para la secreción celular y la otra conserva su potencial mitótico para futuros reemplazos. (Es muy importante indicar que este tipo de relación entre las células hijas es característica de todas las actividades

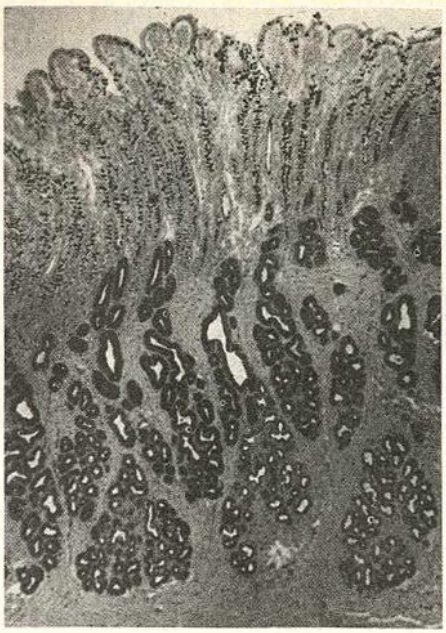

Fig. 5–26. Glándulas submucosas del duodeno de un canino. Las glándulas tubulares ramificadas se tiñen de obscuro. X8 (azul alciano y PAS).

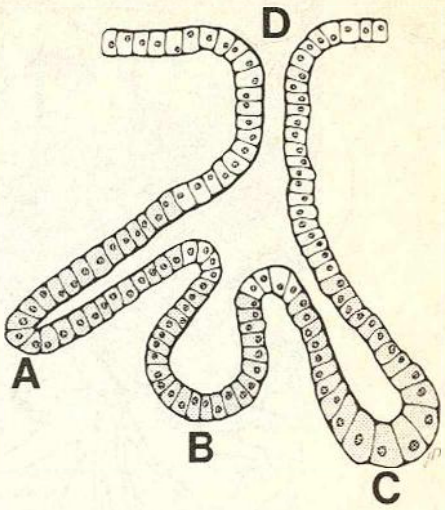

Fig. 5–28. Diagrama de las configuraciones de los adenómeros de las glándulas compuestas. Los andenómeros lobulares (A), acinares (B) o tubuloalveolares (C) se abren en un sistema de conductos ramificados (D).

de reemplazo celular, lo cual es evidente en este tipo de secreción).

En las glándulas sebáceas, las células germinales se localizan en la periferia de los alvéolos, a lo largo de la membrana basal (fig. 5–32) y su actividad mitótica las empuja hacia el interior del adenómero a la vez que se empiezan a acumular sus productos lipídicos de secreción. Las células sufren necrobiosis y se convierten en producto de secreción (lámina III–9).

Las glándulas sebáceas son el ejemplo clásico del método de secreción holocrino. Otros órganos como las gónadas y órganos hematopoyéticos, elaboran célu-

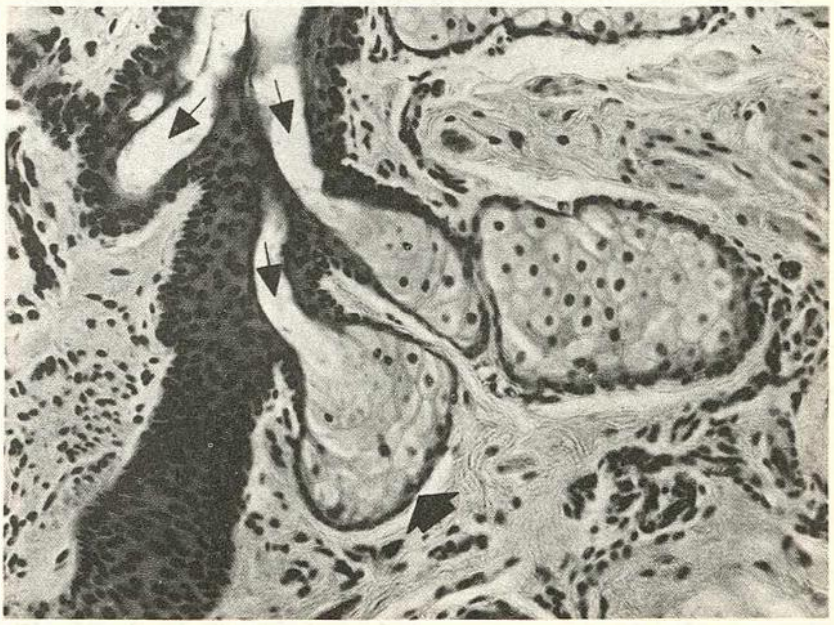

Fig. 5–27. Glándula alveolar de la piel de un ovino. Las glándulas sebáceas son alveolares ramificadas. Los conductos (**flechas pequeñas**) se continúan con los adenómeros alveolares (**flecha grande**). X50.

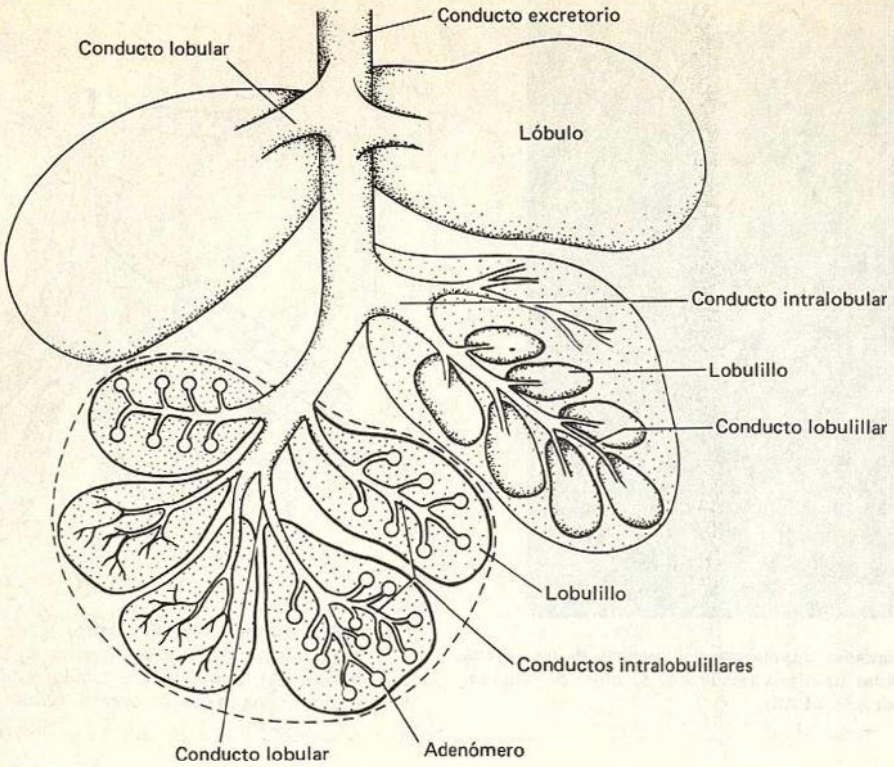

Fig. 5–29. Diagrama de las subdivisiones de una glándula compuesta. Un lóbulo **(línea discontinua)** está agrandado para mostrar las relaciones intralobulillares. El flujo de los productos de secreción es: adenómero—conductos—intralobulillar—lobulillar—intralobular—lobular—y excretor.

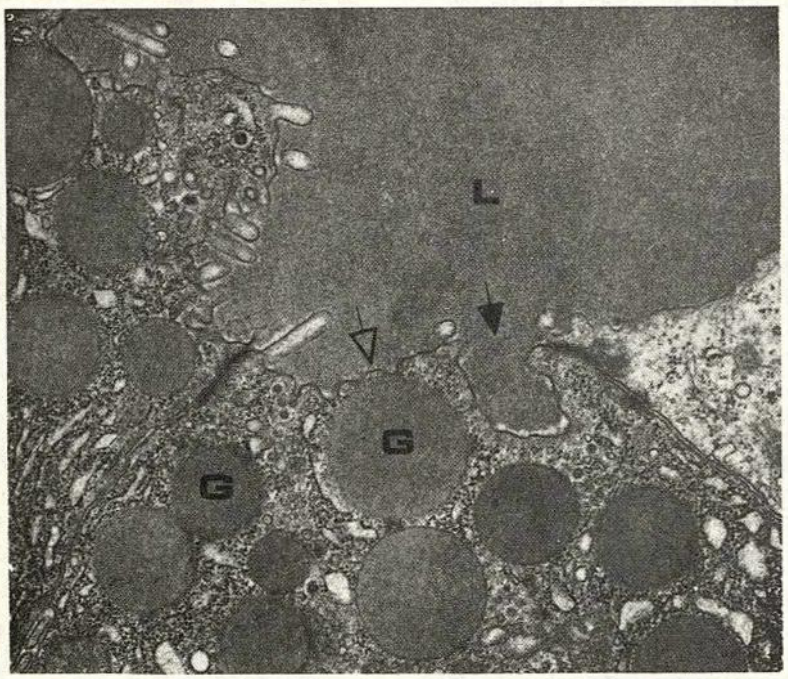

Fig. 5–30. Microfotografía electrónica del borde luminal de células acinares pancreáticas. La luz (L) está llena de material de secreción proveniente de los gránulos de zimógeno (G). Un gránulo **(flecha obscura)** puede haberse fusionado con la membrana celular, en tanto que otro **(flecha clara)** está por fundirse con la misma. X22,000.

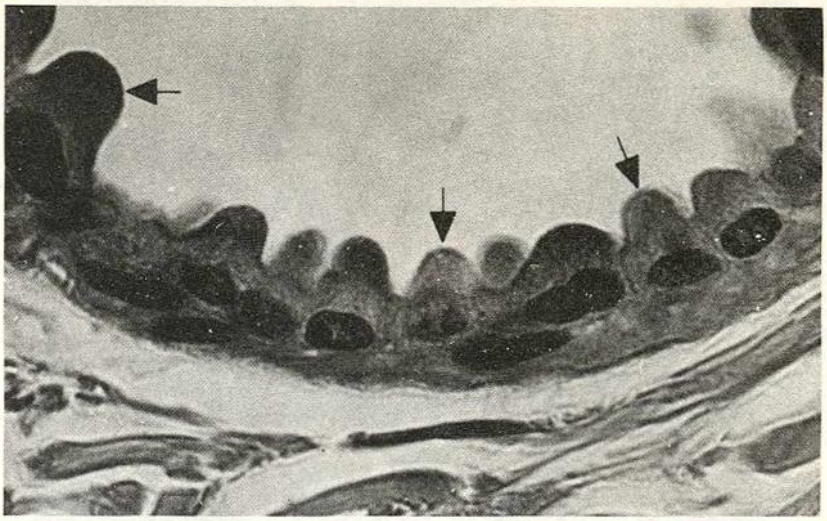

Fig. 5–31. Glándula sudorípara tubular apocrina de la piel de un ovino. Las prolongaciones apicales indican el método de secreción apocrino. X500.

las que se convierten en "producto de secreción" de estas glándulas. El ovario y tubos seminíferos elaboran células germinales que son eliminados del cuerpo (fig. 5–33). También los tejidos hematopoyéticos producen células sanguíneas que son "secretadas" hacia los espacios vasculares.

Estos ejemplos representan dos extremos diferentes en la secreción holocrina. No obstante hay dos características que unifican a estos polos: las células están modificadas y salen del cuerpo para llevar a cabo funciones específicas; la función continua de estos órganos necesita de células germinales.

Tipos de unidades secretoras

La gran variedad de productos de secreción del cuerpo, requiere que se involucren muchas células diferentes. De esta vasta diversidad, se reconocen dos tipos distintos de células secretoras: *serosas* y *mucosas*. Además de diferencias morfológicas, los productos de secreción de estos dos tipos celulares son diferentes. Las células se-

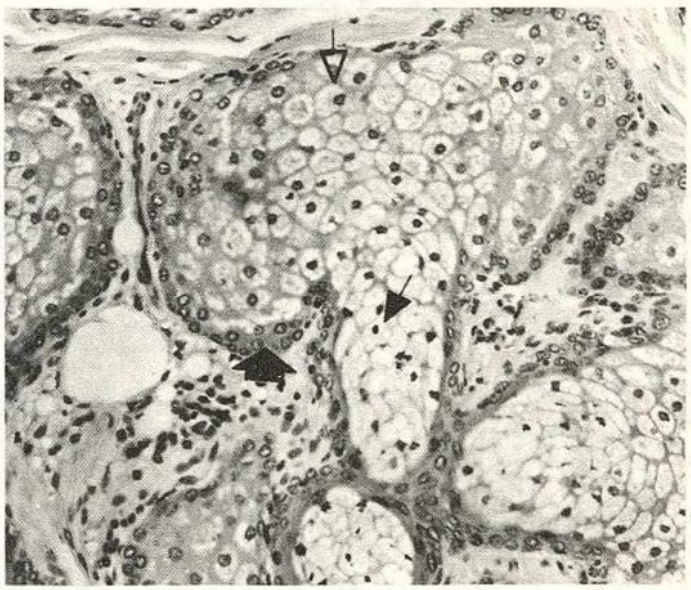

Fig. 5–32. Glándulas sebáceas del seno orbital de un ovino. Las células periféricas (**flecha obscura grande**) son las células germinales del adenómero. Las células acumulan lípidos (**flecha clara**), el núcleo se vuelve picnótico (**flecha obscura pequeña**) y las células mueren. X50.

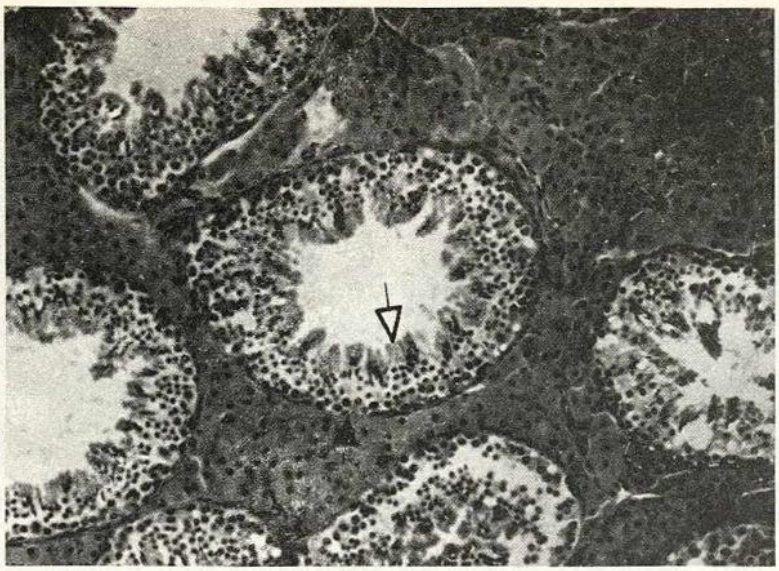

Fig. 5–33. Túbulos seminíferos del testículo de un porcino. Las células germinales (**flecha obscura**) desarrollan espermatozoides (**flecha clara**) los cuales se convierten en el "producto de secreción" de los túbulos. X40.

rosas secretan una substancia clara, acuosa, del tipo de líquido que puede contener enzimas, en tanto las células mucosas producen un líquido más viscoso rico en materiales mucoides. No todas las células secretoras pueden incluirse en esta clasificación. Como ejemplos de esta clasificación encontramos a las células secretoras de los aparatos respiratorio y digestivo. Esto se aplica en especial a las glándulas salivales.

En las *glándulas exocrinas serosas,* las células serosas son las unidades secretoras predominantes. Son de forma prismática o piriforme que poseen una citoplasma finamente granular u acidófilo (fig. 5–34). Pue-

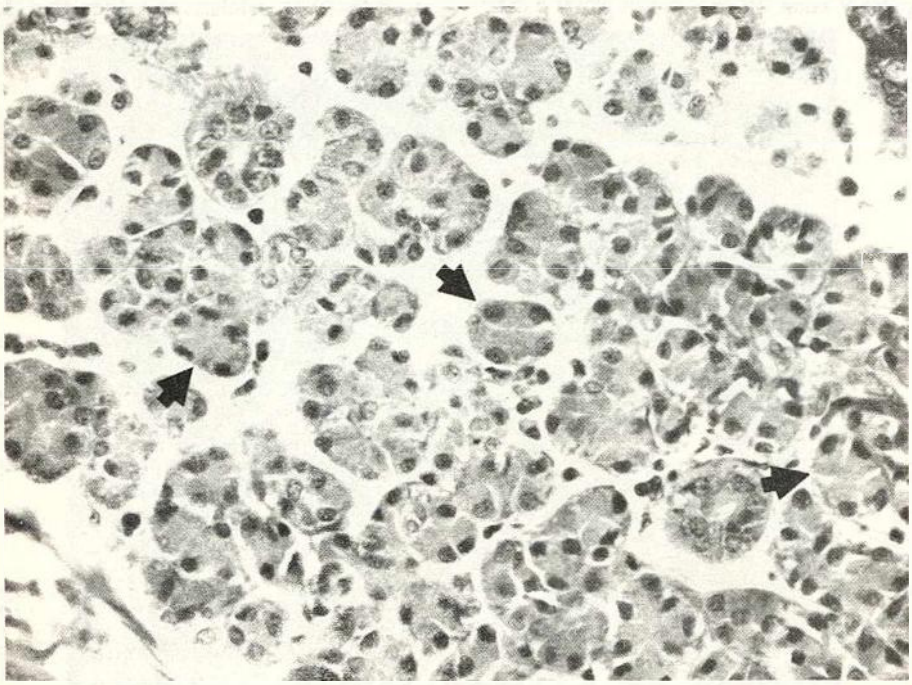

Fig. 5–34. Células serosas de un adenómero de glándula salival. Las células serosas (**flechas**) son piramidales con núcleos redondos, situados a un lado del centro. El citoplasma obscuro es granular y acidófilo. X160.

de ser aparente una polaridad distintiva; la porción apical de la célula es acidófila, y la basal, basófila por la acumulación de ergastoplasma (células acinares pancreáticas). El núcleo es redondo y puede ser central o paracentral. No suelen distinguirse los bordes laterales.

Estas células pueden componer al adenómero completo y éste puede ser tubular, alveolar o tubuloalveolar.

En *glándulas exocrinas mucosas* la unidad secretora predominante es la célula mucosa. Es piriforme con un citoplasma espumoso y basófilo (fig. 5–35). La polaridad es muy notable; por ejemplo, los núcleos aplanados hipercromáticos se sitúan contra el borde basal de la célula, que es semejante a las caliciformes ya descritas (lámina III–10).

Los adenómeros completos pueden estar constituidos por este tipo de célula. Estas unidades pueden ser tubulares o alveolares.

Las glándulas mixtas pueden componerse de dos tipos celulares dispuestos de varias formas (lámina III–11) (fig. 5–36). Una glándula puede poseer adenómeros serosos y mucosos separados (fig. 5–37). Las células serosas y mucosas pueden estar intercaladas y descargar sus productos en la superficie luminal (fig. 5–38). Las *medias lunas serosas* pueden unirse a adenómeros mucosos (fig. 5–39). En este caso, conductos pequeños (*canalículos secretores*) conectan a las células serosas con la superficie luminal (fig. 5–36).

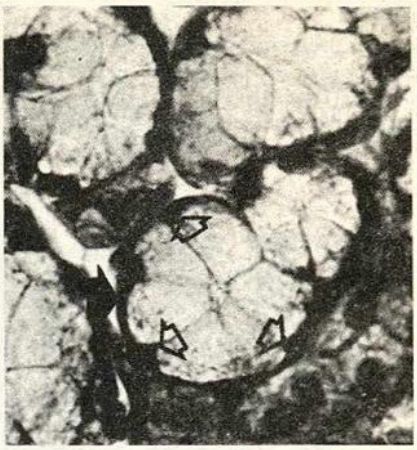

Fig. 5–35. Células mucosas de un adenómero mucoso de una glándula salival (**flecha obscura**). Las células son piramidales, el citoplasma espumoso y en la porción basal hay núcleos aplanados (**flechas claras**). X160.

EPITELIOS ESPECIALES

En ciertos lugares, los tejidos epiteliales se modifican para llevar a cabo funciones muy especializadas. Entre estos tejidos encontramos el *epitelio ciliado, neuroepitelio, epitelio pigmentado* y el *mioepitelio.*

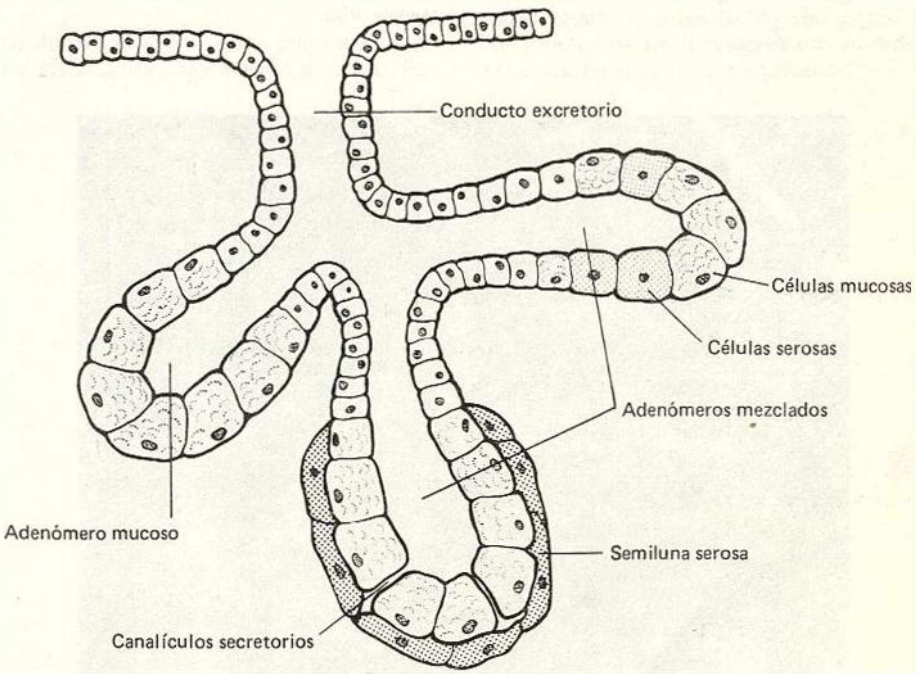

Fig. 5–36. Diagrama de adenómeros de glándula salival. Pueden ser mucosos, serosos o mixtos. Los mucosos pueden poseer medias lunas serosas. Las células serosas y mucosas pueden estar intercaladas dentro del mismo adenómero.

Epitelio ciliado

Los cilios son procesos citoplásmicos adelgazados de la superficie luminal de las células. Están modificados para mover partículas por toda la capa de epitelio o ayudar en la actividad secretora. Se conocen como *cinocilios* o *estereocilios*, respectivamente.

Los *cinocilios* están muy estructurados y suelen relacionarse con epitelio cilíndrico seudoestratificado o simple (fig. 5–6). Puede haber cilios en células aisladas dentro de una capa epitelial o en casi todas las células de la capa. Las células cinociliadas están en los aparatos respiratorio y genital masculino y femenino.

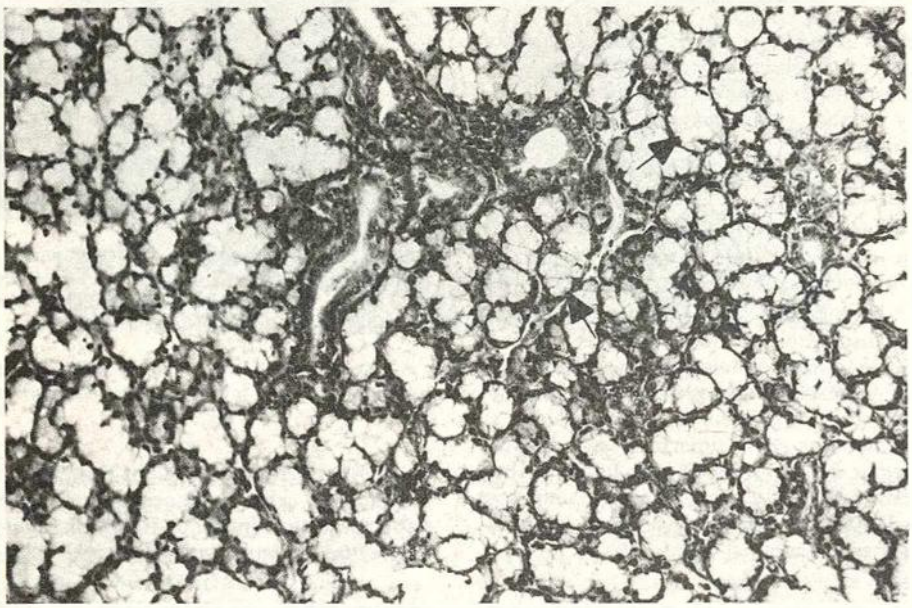

Fig. 5–37. Glándula salival de un canino. Los adenómeros mucosos (**flechas**) constituyen la mayor parte de la glándula. X40.



Fig. 5–38. Glándula salival de un porcino. Las **flechas** indican áreas dentro de los adenómeros en las que las células mucosas están intercaladas con serosas. X63.



Fig. 5–39. Glándula salival de un equino. Las células serosas (**flechas**) se disponen como medias lunas alrededor de los adenómeros mucosos. X63.

Los *estereocilios* son estructuras protoplásmicas largas, no estructuradas y ramificadas de la superficie luminal de las células, las cuales aumentan el área de actividad secretora de la célula (fig. 5–40). Se encuentran sobre células cilíndricas seudoestratificadas del conducto del epidídimo del aparato genital masculino.

Neuroepitelio

Algunas células de las capas epiteliales están modificadas para recibir y transmitir información sensorial. Estas células se relacionan con órganos modificados para recibir sensaciones ópticas, olfativas, gustativas, auditivas y cinéticas. Aunque estas células pueden transmitir información al sistema nervioso central, a través de diferentes medios, son muy parecidos en cuanto a que su percepción de estímulos se efectúa mediante cilios típicos o modificados. Las *células de sostén* (*sustentaculares*) suelen acompañar a estas células sensoriales. Las células piriformes del órgano espiral del oído y de los conductos semicirculares son buenos ejemplos de estas células epiteliales modificadas.



Fig. 5–40. Estereocilios del conducto del epidídimo de un equipo. X200. (Véase fig. 5–58).

Epitelio pigmentado

Diversas células corporales poseen pigmentos típicos. Existe un caso en que toda la capa epitelial está pigmentada, la retina (fig. 5–41), que se encuentra modificada para contener grandes cantidades de melanina.

Mioepitelio

Las *células mioepiteliales* o en *cesta* son células epiteliales especializadas que acompañan a los adenómeros de casi todas las glándulas exocrinas del organismo. Son células fusiformes que rodean a las porciones secretoras finales (fig. 5–42). Aunque son de origen epitelial, contienen miofibrillas, son contráctiles y provocan la expulsión de los productos secretados hacia los conductos. Se encuentran en las glándulas salivales, sudoríparas, mamarias y otras.

Endotelio

Estas células de revestimiento, de tipo escamoso simple, están modificadas sólo para transportar materiales entre los espacios vascular y conjuntivo. Pueden realizar mitosis y fagocitosis.

Mesotelio

Es un epitelio escamoso simple que conserva su actividad mitótica y fagocítica con características de mesénquima primitivo. Son capaces de diferenciarse en fibroblasto. La integridad del contenido de los espacios

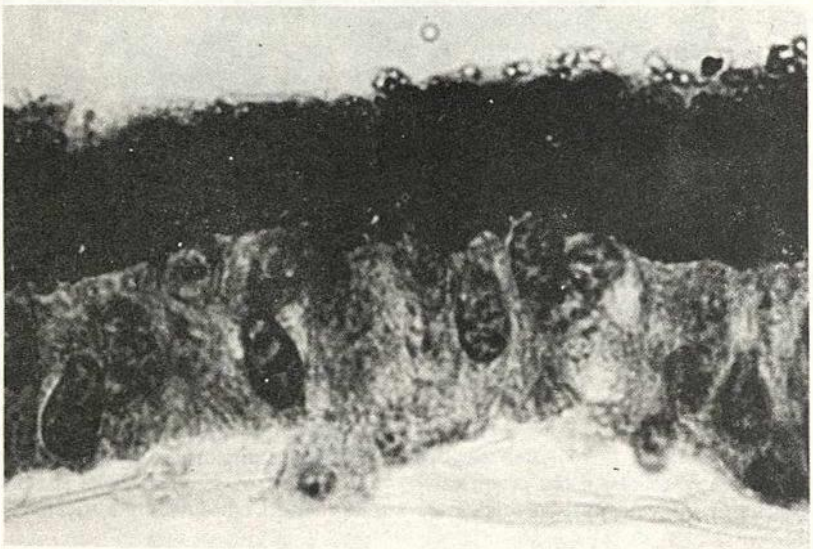

Fig. 5–41. Porción no neural de la retina de un felino. El epitelio pigmentado en la **porción superior** de la microfotografía se tiñe por el pigmento (melanina). Las células cilíndricas en la **porción inferior** forman una capa aparte. X320.

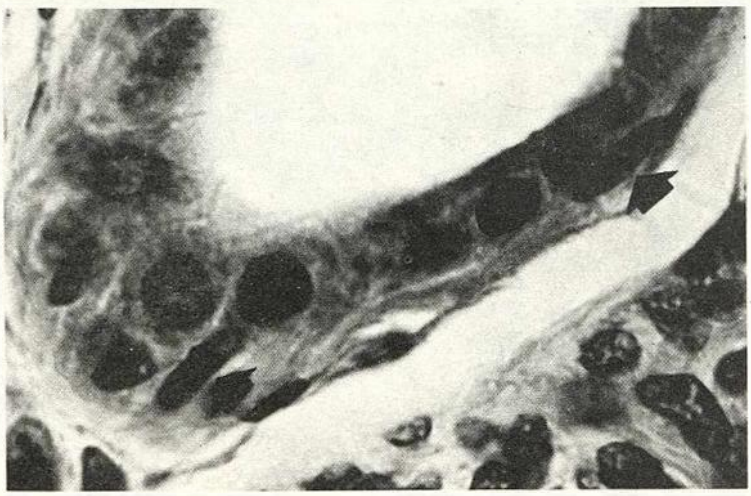

Fig. 5–42. Porción secretora terminal de la glándula sudorípara de un bovino. Las **flechas** señalan células mioepiteliales. X320.

celómicos depende de la permeabilidad selectiva de estas células. La reacción de éstas a lesiones es un aspecto importante en las intervenciones quirúrgicas que incluyen cavidad pericárdica, pleural o peritoneal.

Células epitelio-reticulares

Son componentes epiteliales del timo. Sus características morfológicas serán estudiadas con más amplitud en capítulos posteriores. Forman un retículo celular que podría ser importante en la barrera hematotímica.

Células de los órganos endocrinos

Están modificadas sólo para elaborar productos proteínicos o de secreción esteroidea (*hormonas*), o adquieren morfologías muy variadas. Estas serán analizadas en el capítulo que se refiere a órganos endocrinos.

ESPECIALIZACIONES DE LA SUPERFICIE EPITELIAL

Modificaciones célula a célula

Las superficies laterales de las células epiteliales se modifican para llevar a cabo diversas funciones. Estas superficies están modificadas para conservar unidas a las células y servir así como barreras de difusión, facilitar la difusión entre los componentes celulares epiteliales y permitir la comunicación intercelular. Las modificaciones de las superficies laterales incluyen alteraciones del glucocáliz, membrana plasmática lateral y componentes filamentosos del citoplasma. Aunque ya se han reconocido y descrito desde hace algún tiempo las modificaciones de la superficie lateral, el conocimiento detallado de la morfología y la función de estas alteraciones estructurales tuvo que esperar la tecnología moderna (microscopia electrónica y técnicas de fractura por congelación).

La unión de algunos puntos de la célula con los de otra son visibles con el microscopio de luz. La alteración apicolateral de las superficies celulares se denomina *barra terminal.* Se parece a una alteración a manera de collar continuo alrededor de toda la célula. Con el microscopio electrónico, esta modificación se observa como un complejo de diferentes alteraciones estructúrales en la unión entre dos células adyacentes. Por tanto, el nombre *complejo de unión* se aplica con mayor propiedad a esta estructura. Las unidades discretas de complejos de unión comprenden modificaciones continuas a lo largo de superficies celulares contiguas. Dichas bandas de alteración se limitan a distintas zonas; por esta razón se describen como zonulares (del latín —pequeñas zonas). Otras se disponen como parches discretos o puntos de alteración que se describen como "puntos de soldadura" a lo largo de superficies contiguas, y se conocen como alteraciones maculares (del latín —un punto). Los complejos de unión (fig. 5—43) pueden estar constituidos de los siguientes componentes: *unión estrecha* (*zónula oclusiva*), *unión intermedia* (*zónula adherente*), *desmosoma* (*mácula adherente*) y

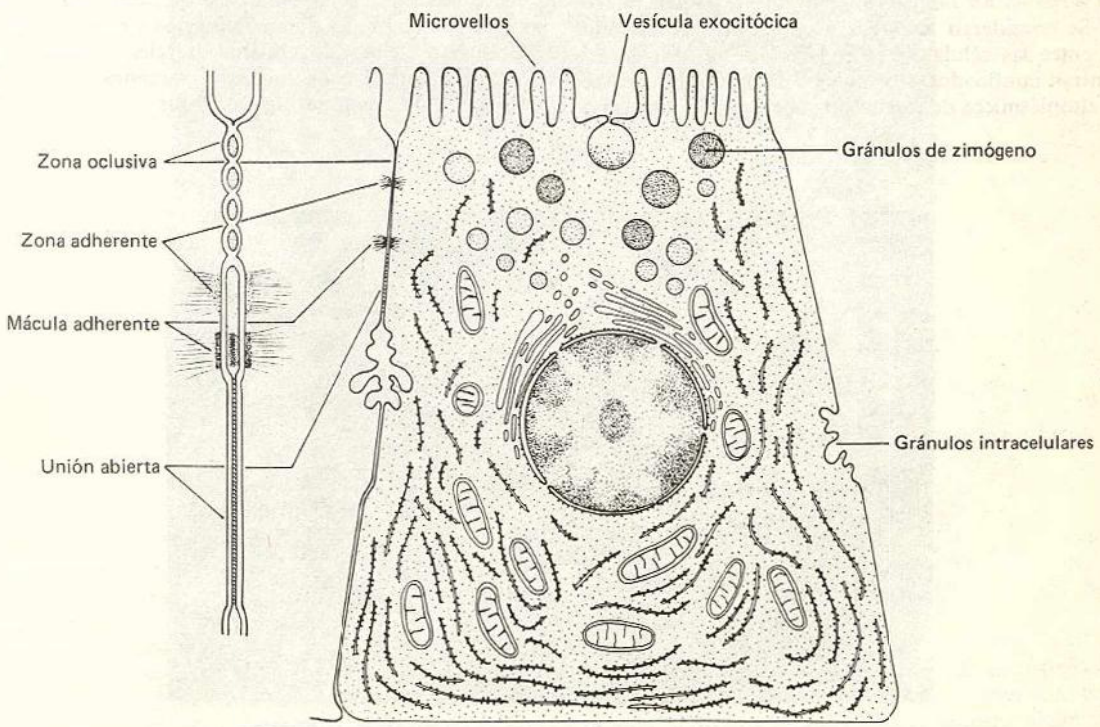

Fig. 5—43. Diagrama de una célula secretora como se observaría bajo microscopio electrónico. La membrana celular apical y lateral posee modificaciones. (Redibujado y modificado de Bloom, W. y Fawcett, D.W.: A Textbook of Histology, 10th edition, W.B. Saunders, Philadelphia, 1975).

unión abierta (nexo, unión cercana, unión comunicante).

La *unión estrecha* (fig. 5–44) es el componente de los complejos de unión más frecuente. Las láminas externa y densa de las membranas celulares se funden como si fueran una sola y obliteran el espacio intercelular. Se puede observar una condensación citoplásmica en cualquiera de los lados de esta unión. Cuando este tipo de unión está bien desarrollada, el epitelio forma una barrera eficaz entre los espacios luminal y conjuntivo. Cuando no está bien desarrollada esta unión se facilita el movimiento de materiales extracelulares. La impermeabilidad o la permeabilidad de un epitelio está en relación con esta modificación plasmalemal lateral.

La *unión intermedia* (fig. 5–44) suele ser una unión estrecha y se caracteriza por la yuxtaposición de membranas celulares adyacentes. Estas no se funden sino están separadas por un espacio de unos 15 nm, ocupado por un material adhesivo de naturaleza polisacárida. Estas uniones también se extienden alrededor de las porciones apicolaterales de las células. Las condensaciones citoplásmicas adyacentes contienen numerosos filamentos citoplásmicos que se continúan con los citofilamentos de la *trama terminal.* Estas uniones intermedias parecen ser un punto de anclaje entre los citofilamentos. Se considera que éstos sean proteínas contráctiles (*actina* y *miosina*) que se extienden hasta las porciones terminales de las microvellosidades. Los citofilamentos caracterizan la forma de muchos tipos celulares.

Los *desmosomas* (del griego vínculo + cuerpo) no rodean en su totalidad a la célula sino están esparcidos a lo largo de los márgenes como localizaciones discretas. Se consideran análogos a los "puntos de soldadura" entre las células (fig. 5–44). Más aún, no se encuentran confinados a complejos de unión. Los márgenes citoplásmicos de cada célula aparecen cubiertos por un material denso en el que están incluidos los tonofilamentos. Estos se originan en el citoplasma, y forman ojos o agujeros en el material denso asociados con los desmosomas y regresan al citoplasma. Los desmosomas, por tanto, desempeñan un papel muy importante en la arquitectura esquelética de la célula. Entre dos membranas celulares adyacentes se localiza un espacio de 25 nm que es típico y puede verse una densa línea intermedia en este espacio intercelular. La presencia de un material rico en ácido siálico indica que ésta es una modificación del glucocáliz para adhesión celular.

La *unión abierta* se parece a la estrecha pero está separada por un espacio intercelular de 20 nm. Estudios mediante trazos y fractura por congelación han sido muy útiles en el conocimiento de estas estructuras. Vistas frontales demuestran que estas áreas están compuestas de subunidades hexagonales muy bien dispuestas, las cuales parecen estar constituidas de proteínas contiguas que se extienden en todas las membranas celulares y hacen contacto unas con otras. Por tanto pueden servir como puentes iónicos entre células contiguas. Estos nexos de unión no se limitan a células epiteliales. Están entre las fibras musculares lisas y cardiacas y se relacionan con la transferencia de estímulos de excitación de célula a célula. Estas uniones en las células epiteliales pueden ser la base de las comunicaciones intercelulares que sirven para coordinar actividades de las membranas epiteliales.

Todas estas uniones pueden ser parte del complejo de unión, pero no es difícil encontrarlas separadas.

El espacio de 15 nm que queda entre las células está ocupado por el glucocáliz. Este y las alteraciones antes mencionadas se acoplan gracias a interdigitaciones celulares (fig. 5–45) para asegurar una adhesión celular máxima. El tipo y extensión de estas modificaciones de los bordes celulares laterales permiten la circulación selectiva de moléculas grandes y pequeñas, así como de células en algunos casos.

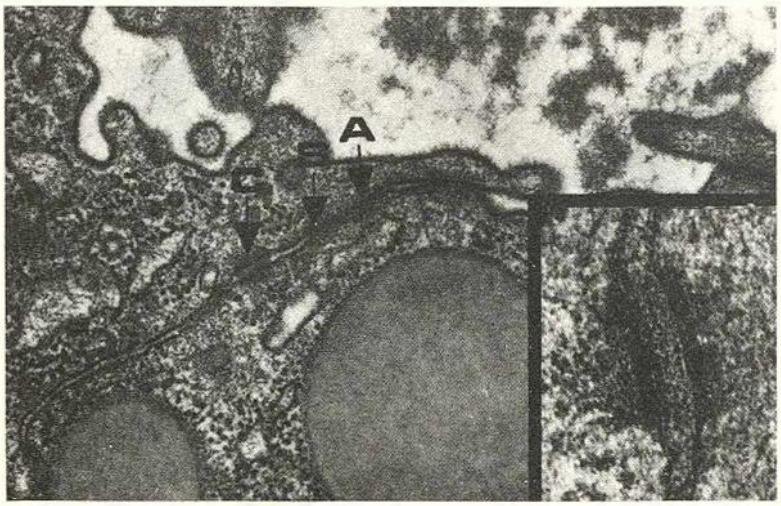

Fig. 5–44. Microfotografía electrónica de complejos de unión entre células acinares pancreáticas. La unión estrecha (**A**), unión intermedia (**B**) y desmosoma (**C**) están indicados por **flechas.** X41,000. Recuadro: aumento de un desmosoma. X146,000.

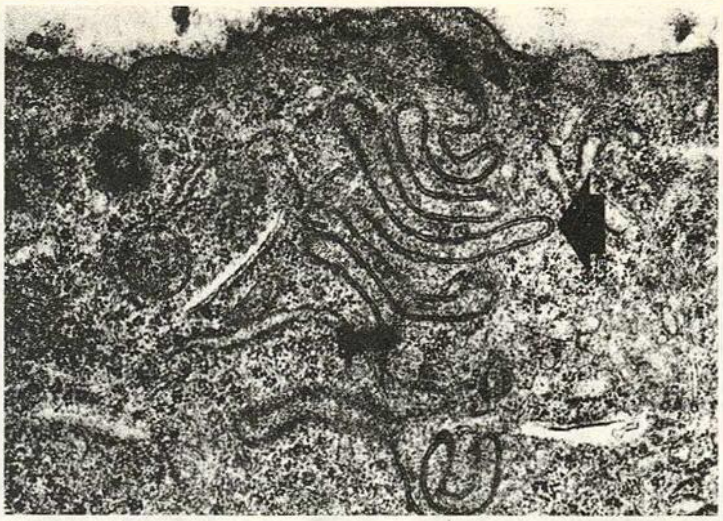

Fig. 5–45. Microfotografía electrónica de modificaciones de la superficie lateral entre células de revestimiento adyacentes del intestino de un ratón. Se observan interdigitaciones laterales (**flecha grande**). Hay una unión intermedia cerca de la superficie apical (**flecha pequeña**). Un desmosoma es visible en la parte media de la fotografía, señalada por una **flecha pequeña.** X25,000. (Cortesía de A.M. Sheppard).

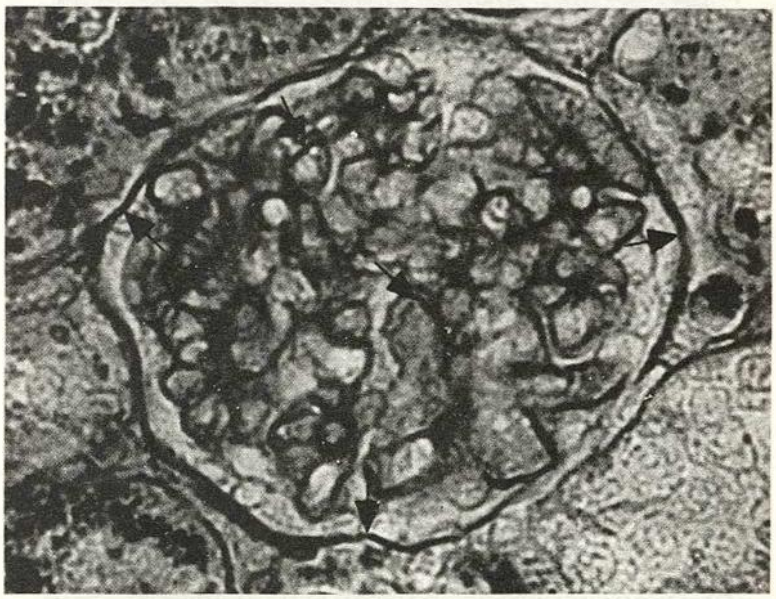

Fig. 5–46. Glomérulo de un riñón de perro teñido con PAS. La membrana basal (**flechas**) se define con claridad. Compárese con la fig. 5–47. X250.

Modificaciones del borde basal

Las modificaciones primarias que se relacionan con el borde basal de las células epiteliales son: *lámina basal, invaginaciones basales, caveolas* y *vesículas pinocitócicas,* y *semidesmosomas.*

Todos los tejidos epiteliales, salvo raras excepciones, se separan del tejido conjuntivo subyacente o adyacente debido a una capa de separación llamada *membrana basal.* Esta puede demostrarse con facilidad mediante tinción de PAS o impregnación argéntica, pero no se aprecia con la tinción de H y E (figs. 5–46, 5–47).

El aspecto estructural de la membrana basal se ha podido apreciar gracias al microscopio electrónico (fig. 5–48). La imagen observada bajo microscopio de luz es sólo la de una cubierta celular amorfa, algún material denso y fibrillas de tejido conjuntivo asociadas al mismo. Bajo la membrana basal aparece un poco de

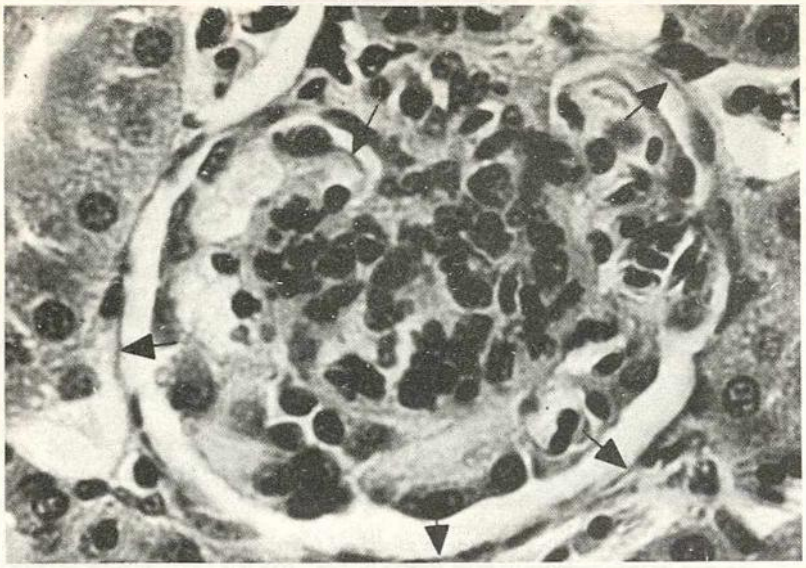

Fig. 5–47. Glomérulo de un riñón de canino teñido con H y E. Los límites celulares (**flechas**) son visibles, pero la membrana basal no es aparente. Compárese con la fig. 5–46. X250.

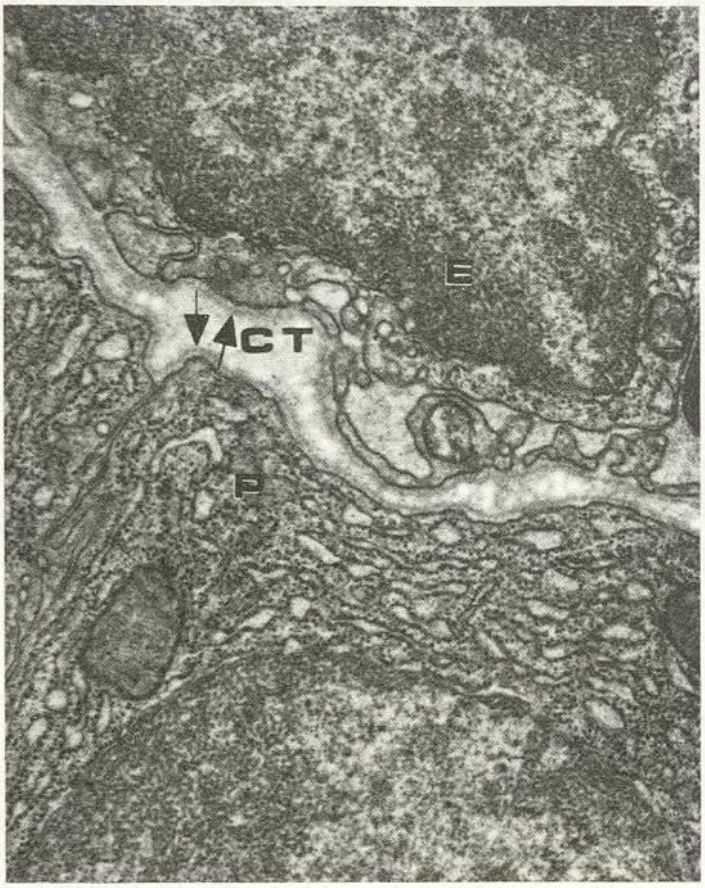

Fig. 5–48. Microfotografía electrónica de células pancreáticas con tejido conjuntivo y endotelio capilar. La célula acinar pancreática (P) y la célula endotelial (E) están separadas por láminas basales individuales (**flechas**). El espacio intermedio es tejido conjuntivo (CT). X25,000.

material denso (de 50 a 70 nm de grosor) y delinea todo su contorno. Esta densa banda de *lámina basal* es homogénea y contiene una fina red de filamento que la protegen dentro del tejido conjuntivo suyacente en un espacio de unos 40 nm entre la banda densa y la membrana celular del epitelio. Esta zona de afinidad tintorial clara de la lámina basal representa la cubierta celular.

Aunque la lámina basal se considera un producto de condensación del espacio conjuntivo, las pruebas inmunológicas actuales indican que puede ser de origen epitelial. Como quiera que sea, la lámina basal es una estructura de mucha importancia en las funciones de adhesión y filtración. Los términos membrana basal y lámina basal no son sinónimos. Uno se refiere a microscopia de luz y el otro a electrónica. Es importante memcionar que en la microscopia de luz, la membrana basal incluye a la membrana celular basal, lámina basal (zonas obscuras y claras) y fibras de tejido conjuntivo relacionadas.

Las membranas celulares basales pueden tener contornos regulares o muchas arrollamientos (fig. 5–49); estos últimos en especial notables en las células que participan en actividades de transporte. En cualquier caso, unas pequeñas invaginaciones bulbosas, denominadas *caveolas* (fig. 5–50) se encuentran en la membrana celular. Las caveolas salen de la membrana y forman *vesículas pinocitócicas* (fig. 5–50). Estas dos estructuras representan mecanismos para la actividad *endo* y *exocitócica* (fig. 5–51).

Los semidesmosomas (*mitad de desmosomas*) algunas veces se encuentran a lo largo de la membrana basal (fig. 5–52). Como su nombre lo indica, estas estructuras son idénticas a la mitad de un desmosoma, con una excepción. Unos finos filamentos atraviezan la zona clara perpendicular al desmosoma y se continúan con la zona densa de la lámina basal.

Modificaciones del borde apical

Las modificaciones primarias del borde apical de los epitelios son: *microvellosidades, caveolas, vesículas pinocitócicas* y *cilios.*

Las microvellosidades se encuentran en las superficies de casi todas las células. Son de tamaño, organización y distribución en extremo variables. Su función principal es aumentar la superficie de absorción de la

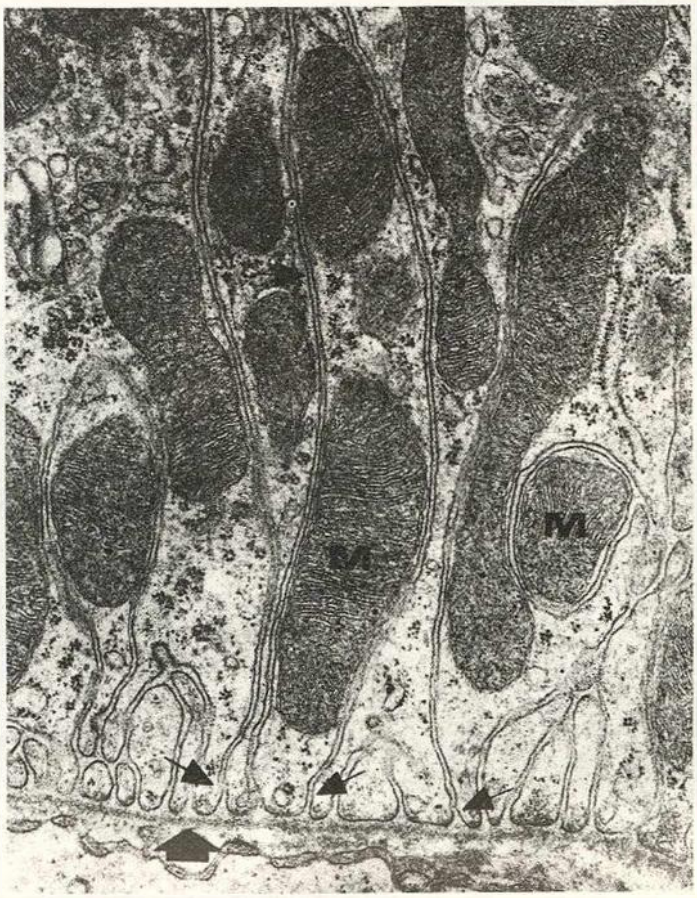

Fig. 5–49. Microfotografía electrónica de una célula de revestimiento del túbulo contorneado proximal de un riñón de canino. Se observan numerosas membranas basales plegadas hacia adentro (**flechas pequeñas**). Las mitocondrias (M) están dentro del citoplasma entre las membranas. La lámina basal (**flecha grande**) es visible. X18,000.

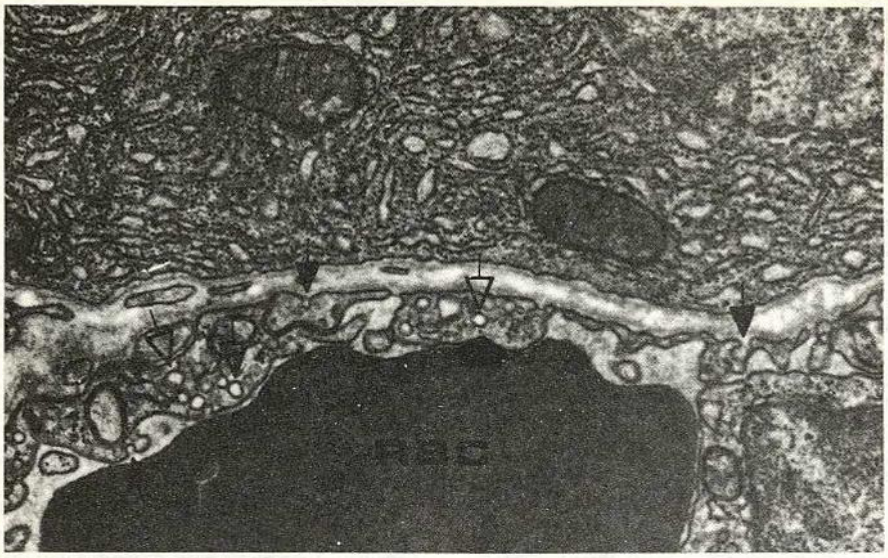

Fig. 5–50. Microfotografía electrónica de un capilar. Un eritrocito (RBC) está rodeado por el endotelio vascular **(flecha obscura grande)**. Se observan muy bien vesículas pinocitócicas **(flechas claras)** y caveolas **(flechas obscuras)**. X18,000. Compárese con la fig. 5–51.

célula. Las microvellosidades obtienen su más alto grado de desarrollo en los epitelios. Son procesos celulares alargados y cilíndricos, que se orientan en forma perpendicular a la superficie apical, libre o luminal de la célula.

Las microvellosidades de las células epiteliales intestinales son estructuras muy organizadas de los bordes libres y constituyen el *borde estriado* o *en cepillo* (fig. 5–53). Estos procesos miden de 1 a 1.5 μm de largo y más o menos 0.1 μm de diámetro. Están yuxtapuestos uno con otro en una disposición paralela (fig. 5–54). Los corazones de las microvellosidades están



Fig. 5–51. Microfotografía electrónica de un capilar fracturado por congelación. El endotelio capilar **(flecha grande)** contiene vesículas pinocitócicas **(flecha clara)** y caveolas **(flecha obscura)**. X43,000. Compárese con la fig. 5–50. (Cortesía de J.E. Rash).

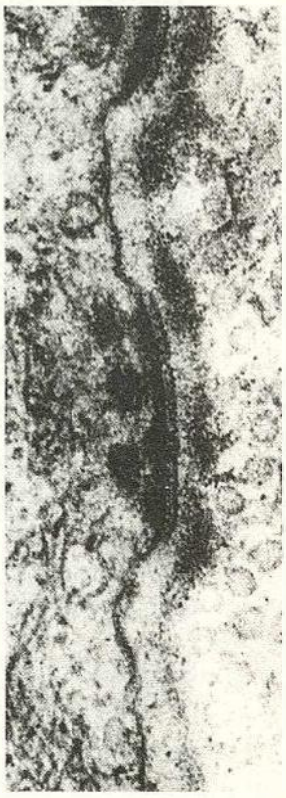

Fig. 5–52. Microfotografía electrónica del borde basal de una célula de revestimiento intestinal de un ratón. Es visible un semidesmosoma en el centro del campo. X91,000.

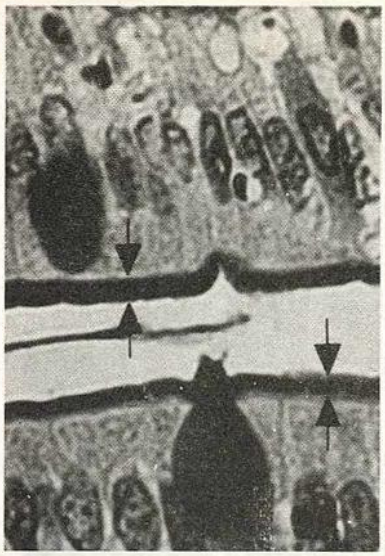

Fig. 5–53. Borde estriado de células de revestimiento del yeyuno de un equino (**flechas**). X250 (azul alciano y PAS).

compuestos de citofilamentos que se extienden hacia abajo de ectoplasma donde se encuentra su trama terminal. Los citofilamentos de las microvellosidades están conectados con los de la trama terminal.

Algunas células de revestimiento renal poseen también un importante desarrollo de microvellosidades en sus bordes apicales. No obstante éstas no se disponen en el mismo orden que las ya descritas (fig. 5–55). En el pasado, esta disposición se refería como *borde en cepillo*, en tanto que el de las células epiteliales del intestino se conocía como *estriado*. Hoy en día ambos términos se consideran sinónimos porque representan



Fig. 5–54. Microfotografía electrónica de un borde estriado de células de revestimiento intestinal de un ratón. Las microvellosidades están dispuestas de manera ordenada, contienen citofilamentos (**flechas grandes**) y están cubiertas por el glucocáliz (**flechas pequeñas**). X70,000.



Fig. 5–55. Bordes en cepillo (**flechas pequeñas**) del revestimiento celular de los tubos contorneados proximales del riñón de un canino. La membrana basal de cada célula está claramente definida (**flechas grandes**). X250 (azul de toluidina y PAS).

modificaciones que incrementan la superficie celular. La cubierta celular o glucocáliz acompañado de microvellosidades es muy grande.

Los *cilios* son modificaciones apicales típicas de las células epiteliales especializadas (figs. 5–6, 5–20, 5–40). Estas estructuras, sin embargo, no se limitan a células epiteliales. Los *cinocilios* o procesos celulares móviles pueden medir hasta 10 μm y de diámetro aproximado de 0.2 μm (fig. 5–56). Estos procesos largos, cilíndricos y en cinta contienen microtúbulos incluidos dentro de una matriz y cubiertos por la membrana plasmática. Hay un par de túbulos centrales rodeados por nueve pares de túbulos (fig. 5–57). Estas estructuras tubulares se conectan por filamentos muy finos (citofilamentos). En el punto de unión entre el cilio y la célula, el par central de túbulos termina sobre una *placa basal*, y los pares periféricos alcanzan otro túbulo y se convierten en nueve juegos de tres unidades del cuerpo basal.

Los *estereocilios* no poseen este complejo de organización (fig. 5–58). Pueden considerarse como unas microvellosidades en extremo largas y ramificadas.

Las *caveolas* y las *vesículas pinocitócicas* del borde apical son parecidas en estructura y función a las del borde basal (figs. 5–50, 5–51).



Fig. 5–57. Microfotografía electrónica de una sección transversal de cilios. Los pares centrales y los periféricos de microtúbulos son perfectamente visibles. La configuración de los microtúbulos periféricos se altera en la punta del cilio (**flecha**). X44,000.

REGENERACION Y REPARACION DE LOS EPITELIOS

Los tejidos epiteliales en casi todas sus localizaciones están sujetos a situaciones hostiles que dañan las células y éstas se pierden. Aparte de este factor, la vida de las células epiteliales es finita, por lo que se necesita una renovación y reemplazo de sus componentes. Casi siempre, esta necesidad se satisface gracias a las células germinales indiferenciadas de la membrana epitelial. Las membranas epiteliales llevan a cabo esta función de diferentes maneras.

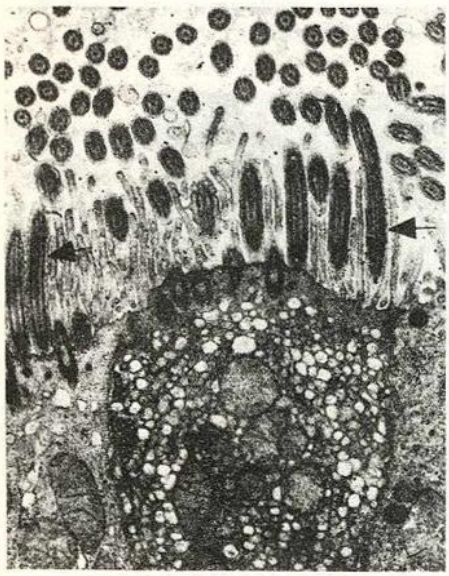

Fig. 5–56. Microfotografía electrónica de células ciliadas de la tráquea de un ratón. Las **flechas** indican cilios. X 8,000.

Las membranas epiteliales simples, constituidas de células escamosas, cuboidales o cilíndricas y que no están muy diferenciadas para actividades de secreción o absorción retienen su potencial mitótico. Estas células funcionan como sus propias células germinales. Lo anterior se aplica tanto a las células epiteliales de revestimiento típicas como a las endoteliales y mesoteliales.

En las membranas epiteliales revestidas por células cilíndricas diferenciadas y especializadas para absorción y secreción (estómago e intestino), esta especialización va desde una reducción del potencial mitótico. Esas membranas dependen de células germinales para su reemplazo celular. La localización de las células germinales varía en estos epitelios simples. En el intestino delgado, las células de revestimiento de las vellosidades se pierden en las puntas de estas modificaciones de superficie. Las células germinales se localizan en algún punto separado de estos lugares en la parte profunda de las criptas. La actividad mitótica es una característica de las criptas y las células hijas migran a lo largo del

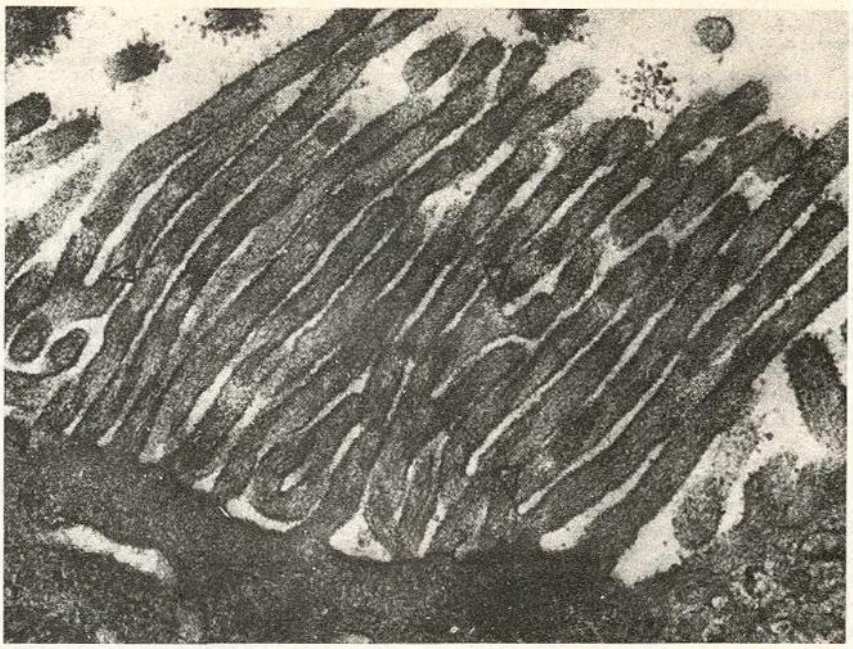

Fig. 5–58. Microfotografía electrónica de los estereocilios de las células de la tráquea de un ratón. Los estereocilios son ramificados (**flechas**) y no tienen la organización interna de los cinocilios. X46,000.

epitelio glandular de las criptas hacia las partes salientes de las vellosidades y se eliminan en los ápices de ellas.

Las células basales del epitelio estratificado son células germinales de estas membranas. Las células basales fusiformes de epitelios cilíndricos seudoestratificados, pueden diferenciarse de las células de revestimiento y las caliciformes. Se considera que se presentan relaciones parecidas en el epitelio transicional para su regeneración.

El reemplazo de células perdidas en el epitelio escamoso es una necesidad ya que las células constantemente se separan de la superficie. El reemplazo por medio de la actividad mitótica es función de los estratos basal y espinoso. Se ha estudiado mucho la reparación de heridas en la epidermis y en el tejido conjuntivo subyacente (dermis). El origen de este proceso depende de la naturaleza y extensión de la lesión. Después de una discontinuidad de la epidermis, las células epidérmicas de las capas basales a lo largo del borde de la herida, demuestran una actividad ameboide y migran para recubrir el tejido conjuntivo expuesto. De esta manera se produce la actividad mitótica de estas células y de otras contiguas. En 48 horas todo el tejido conjuntivo subyacente se recubre de estas células proliferativas. Esta actividad se produce bajo la costra. La proliferación continúa y el epitelio es restaurado; entonces, la costra, y los desechos vasculares y celulares caen en un lapso de 7 días. Para cambios en el tejido conjuntivo, ver el capítulo 18.

REFERENCIAS

Epitelio

Brody, I.: The keratinization of epidermal cells of normal guinea pig skin revealed by electron microscopy. J. Ultrastruct. Res. *2*:482, 1959.

Dunn, J. S.: The fine structure of the absorptive epithelial cells of the developing small intestine of the rat. J. Anat. *101*:57, 1967.

Fawcett, D. W.: *An Atlas of Fine Structure.* W. B. Saunders, Philadelphia, 1965.

Hackemann, M., Grubb, C. and Hill, K. R.: The ultrastructure of normal squamous epithelium of the human cervix uteri. J. Ultrastruct. Res. *22*:443, 1968.

Hicks, R. M.: The fine structure of the transitional epithelium of rat ureter. J. Cell Biol. *26*:25, 1965.

Matthews, J. L. and Martin, J. H.: *Atlas of Human Histology and Ultrastructure.* Lea and Febiger, Philadelphia, 1971.

Porter, K. R. and Bonnevile, M. A.: *Fine Structure of Cells and Tissues.* 4th edition, Lea and Febiger, Philadelphia, 1973.

Zelickson, A. S.: *Ultrastructure of Normal and Abnormal Skin.* Lea and Febiger, Philadelphia, 1967.

Epitelio glandular

Bullough, W. S. and Ebling, F. J.: Cell replacement in the epidermis and sebaceous glands of the mouse. J. Anat. *86*:29, 1952.

Ekholm, R. and Edlund, Y.: Ultrastructure of the human exocrine pancreas. J. Ultrastruct. Res. *2*:453, 1959.

Gabe, M. and Arvy, L. Gland Cells. *In*: Brachet, J. and Mirsky, A. E. (editors). *The Cell: Biochemistry, Physiology, Morphology*, Vol. V, pp. 1–88. Academic Press, New York, 1961.

Junqueria, L. C. and Hirsh, G. C.: Cell Secretion: A study of pancreas and salivary glands. Inter. Rev. Cytol. *5*:323, 1956.

Parks, H. F.: Morphological study of the extrusion of secretory materials by the parotid glands of mouse and rat. J. Ultrastruct. Res. *6*:449, 1962.

Scott, B. L. and Pease, D. C.: Electron microscopy of the salivary and lacrimal glands of the rat. Amer. J. Anat. *104*:115, 1959.

Epitelio especial

Arstila, A. and Wersall, J.: The ultrastructure of the olfactory epithelium of the guinea pig. Acta Otolaryng. Stockholm *64*:187, 1967.

Edwards, E. and Duntley, S.: The pigments and color of living skin. Amer. J. Anat. *65*:1, 1939.

Fitzpatrick, T. B. and Szabo, G.: The melanocyte: cytology and cytochemistry. J. Invest. Derm. *32*:197, 1959.

Frisch, D.: Ultrastructure of mouse olfactory mucosa. Amer. J. Anat. *121*:87, 1967.

Lundquist, P. G., Kimura, R. and Wersall, J.: Ultrastructural organization of the epithelial lining in the endolymphatic duct and sac in the guinea pig. Acta Otolaryng. Stockholm *57*:65, 1963.

Rhodin, J. and Dulhan, T.: Electron microscopy of the tracheal ciliated mucosa in rat. Z. Zellforsch. *44:* 345, 1956.

Travill, A. A. and Hill, M. F.: Histochemical demonstration of myoepithelial cell activity. Quart. J. Exp. Physiol. *48:*423, 1963.

Especializaciones de superficie

Barber, V. C. and Boyde, A.: Scanning electron microscopic studies of cilia. Z. Zellforsch. *84:*269, 1968.

Claude, P. and Goodenough, D. A.: Fracture faces of zonulae occludentes from "tight" and "leaky" epithelia. J. Cell Biol. *58:*390, 1973.

Curtis, A. S. G.: Cell contact and adhesion. Biol. Rev. *37:*82, 1962.

Farquhar, M. G. and Palade, G. E.: Junctional complexes in various epithelia. J. Cell Biol. *17:*375, 1963.

Fawcett, D. W.: Physiologically significant specializations of the cell surface. Circulation *26:*1105, 1962.

Fawcett, D. W.: Surface specializations of absorbing cells. J. Histochem. Cytochem. *13:*75, 1965.

Fawcett, D. W. and Porter, K. R.: A study of the fine structure of ciliated epithelia. J. Morph. *94:*221, 1954.

Goodenough, D. A.: The structure and permeability of isolated hepatocyte gap junctions. Cold Spring Harbor Symp. *40:*37, 1975.

Granger, B. and Baker, R. F.: Electron microscope investigation of the striated border of intestinal epithelium. Anat. Rec. *107:*423, 1950.

Hashimoto, K., Gross, B. G. and Lever, W. F.: Electron microscopic study of apocrine secretion. J. Invest. Derm. *46:*378, 1966.

Ito, S.: The surface coat of enteric microvilli. J. Cell Biol. *27:*475, 1965.

Kelly, D.: Fine structure of desmosomes, hemidesmosomes and an adepidermal globular layer in developing newt epidermis. J. Cell Biol. *28:*51, 1966.

Kurtz, S. M. and Feldman, J. D.: Experimental studies on the formation of the glomerular basement membrane. J. Ultrastruct. Res. *6:*19, 1962.

Pierce, G. B., Jr., Midgley, A. R., Jr. and Sri Ram, J.: The histogenesis of basement membranes. J. Exp. Med. *117:*339, 1963.

Satir, P.: Cilia. Sci. Amer. *204:*61, 1961.

Sorokin, S. D.: Reconstruction of centriole formation and ciliogenesis in mammalian lungs. J. Cell Sci. *3:* 207, 1968.

Susi, F. R., Belt, W. D. and Kelly, J. W.: Fine structure of fibrillar complexes associated with the basement membrane in human oral mucosa. J. Cell Biol. *34:*686, 1967.

Reparación y regeneración

Hunt, T. K. and Van Winkle, Jr., W. (ed). *Fundamentals of Wound Management in Surgery - Wound Healing: Normal Repair.* Chirurgecom, Inc., South Plainfield, New Jersey, 1976.

Leblond, C. P. and Walker, B. E.: Renewal of cell populations. Physiol. Rev. *36:*255, 1956.

Odland, G. F. and Ross, R.: Human wound repair. I. Epidermal regeneration. J. Cell Biol. *39:*135, 1968.

Peacock, Jr., E. E. and Van Winkle, Jr., W.: *Surgery and Biology of Wound Repair.* W. B. Saunders, Philadelphia, 1970.

Ross, R. and Odland, G. F.: Human wound repair. II. Inflammatory cells, epithelial-mesenchymal interactions and fibrogenesis. J. Cell Biol. *39:*152, 1968.

Weiss, P.: The biological foundations of wound repair. The Harvey Lectures, *55:*13, 1961.

6

TEJIDOS CONJUNTIVOS PROPIOS Y TEJIDO ADIPOSO

CARACTERISTICAS GENERALES

Forma y función

El tejido conjuntivo, como grupo, comprende uno de los tipos celulares básicos, derivados del mesodermo. Se compone de varios subtipos de tejidos muy diversos que independientemente de sus diferencias, comparten muchas características. Estos tejidos consisten en poblaciones celulares heterogéneas, separadas entre sí por grandes cantidades de *material extracelular* (*substancia intercelular*), la mayor parte del cual es secretada por las mismas células. Los componentes fibrosos y amorfos constituyen la *matriz* del tejido conjuntivo. Las fibras le confieren una consistencia de neuropilema u ondulada a la matriz. La *substancia base* o *substrato* es un componente amorfo compuesto de *mucopolisacáridos* (*glucosaminoglucanos*). Estas substancias ocupan los espacios alrededor de fibras y células, y forman una trama tridimensional que sirve para conectar y apoyar otros tejidos y órganos. La cantidad relativa de células y componentes de la matriz varía según las necesidades estructurales y funcionales. Por esto es muy difícil definir, describir y clasificar con precisión estos tejidos. En muchos casos da la impresión de que los componentes evolucionaron en forma continua y formaron primero un tipo de tejido y luego otro. A pesar de ello se han hecho algunos esquemas de clasificación (fig. 6–1). Estos son útiles porque ayudan a reconocer los tipos distintivos dentro de un espectro de características que se sobreponen para lograr un orden en esta amplia gama de tejidos.

De acuerdo a la población celular, y el tipo de matriz, estos tejidos llevan a cabo diversas funciones. Por sus componentes fibrosos *conectan* un tejido u órgano con otro. Además son los medios a través de los cuales los órganos se *suspenden* de las paredes del cuerpo. Algunos tejidos conjuntivos *aíslan* órganos para protegerlos de daño mecánico. Estos tejidos originan la forma de los órganos y del cuerpo. También son una importante línea de defensa porque entre su población celular hay muchas células de protección. Los tejidos conjuntivos tienen una función *nutritiva*. No sólo es atravesado por una red de capilares para alcanzar otros órganos, sino los metabolitos se mueven a través del espacio conjuntivo para llegar a células individuales. La *regulación de la temperatura, metabolismo del agua* y *almacenamiento del alimento* son también otras de sus funciones importantes. Junto con otros tejidos, auxilian en el sostén y la *locomoción* corporales. Algunos tejidos conjuntivos también participan en forma importante en la *reparación* y *regeneración*.

Origen del tejido conjuntivo

Todos los tejidos conjuntivos se derivan del mesodermo. Este compartimiento del mesénquima se desarrolla en los estadios primarios del desarrollo del embrión y se inicia como un espacio bien definido y delineado el cual se limita periféricamente por el ectodermo y en lo interno por el endodermo. El compartimiento del tejido conjuntivo consta, al principio, de células mesenquimatosas, una fina red de fibras colágenas y substancia substrato o base. Dentro de este espacio se desarrollan muchos tejidos. La *célula mesenquimatosa* es la célula germinal para todos los derivados mesodérmicos inclusive las del tejido conjuntivo (fig. 6–2). Estos derivados de las células mesenquimatosas comprenden una población muy heterogénea que se encuentra en los tejidos y determina sus propiedades individuales.

El progreso en el desarrollo se caracteriza por una "invasión" progresiva del compartimiento del tejido conjuntivo por invaginación de células provenientes de endo y ectodermo. Poco a poco se desarrollan también cavidades dentro del mesodermo (espacios celómicos), y la diferenciación de elementos vasculares, así como la de músculo y tejido de sostén, tiende a llevarse a cabo en este compartimiento. El resultado es un tejido de disposición aparentemente discontinua e irregular intercalada entre otros elementos que han "invadido" o se han desarrollado dentro.

La invasión continua y gradual de otros tejidos en el compartimiento conjuntivo produce un espacio tisular de forma irregular (fig. 6–3). La impresión general que da este espacio es de que no es continuo y está intercalado de manera secundaria entre otros componentes tisulares con los que se relaciona. En realidad, en esta relación los elementos invaginados o desarrolla-

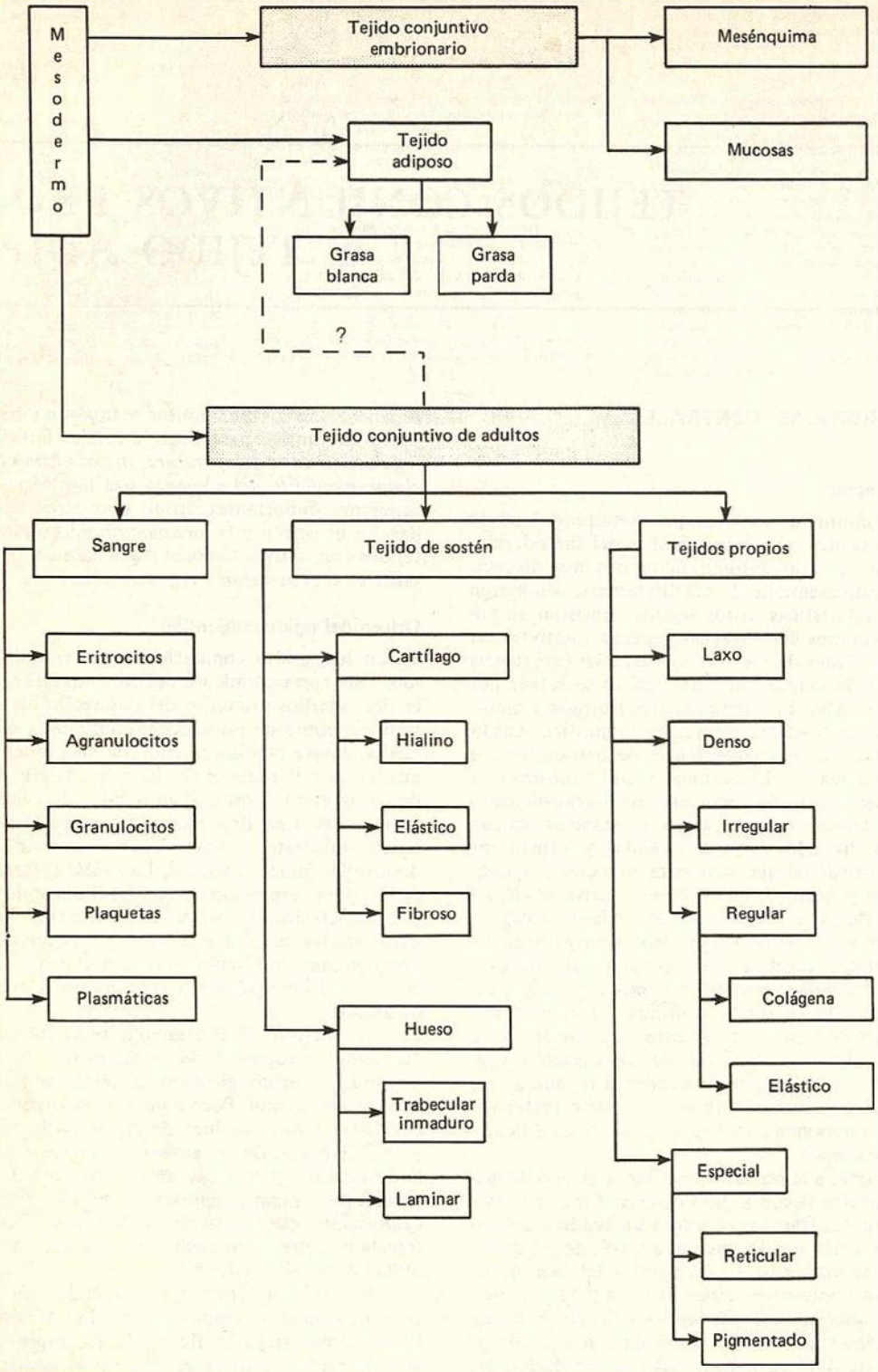

Fig. 6–1. Organización de los tejidos conjuntivos. Todas las microfotografías de luz están marcadas según el aumento dado por el microscopio antes de la ampliación fotográfica. Todas las microfotografías electrónicas se encuentran marcadas de acuerdo con su aumento total, con el fotográfico.

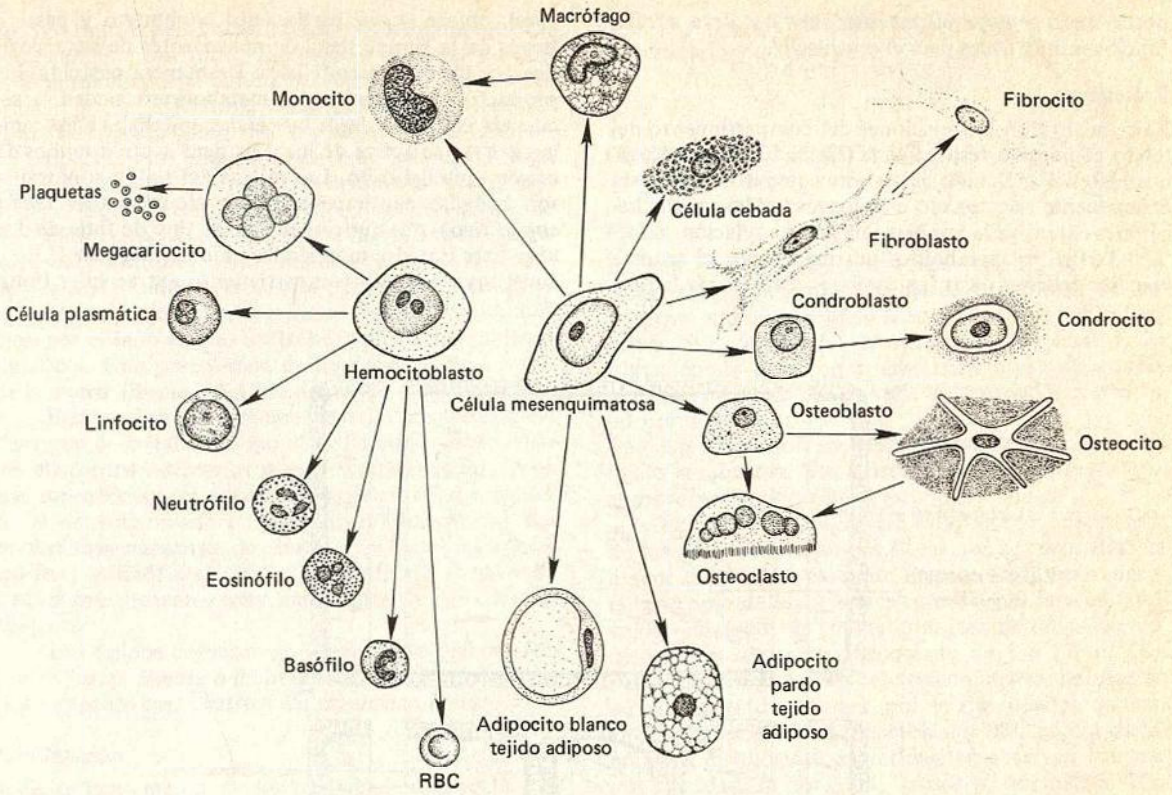

Fig. 6–2. Células del tejido conjuntivo derivadas de las mesenquimatosas. No se intenta proporcionar la relación exacta entre células íntimamente relacionadas. Estas relaciones se analizarán en capítulos posteriores.

dos dentro del espacio conjuntivo nunca tienen acceso real al compartimiento conjuntivo. Están separados de él por una lámina basal la cual siempre está presente y es visible bajo microscopio electrónico. La relación se parece a la observada cuando se intenta llegar al centro de un globo inflado presionando con un dedo; el dedo nunca tendrá contacto con el espacio lleno de aire sino que siempre estará cubierto por el borde periférico del globo.

La lámina basal representa el borde periférico del globo. (Nota del autor: Este es el mismo tipo de relación de los órganos del cuerpo con los espacios celómicos. Los órganos pueden encontrarse dentro de los espacios celómicos, pero nunca en contacto directo con ellos por el revestimiento mesotelial que siempre está presente).

La presencia de una membrana basal (observada con microscopio de luz) y una lámina basal (observada con microscopio electrónico) se analizó en detalle en el capítulo de tejido epitelial. Como los derivados ecto y endodérmicos se desarrollan en el tejido conjuntivo, "empujan" la lámina basal. Aun los elementos no conjuntivos desarrollados dentro del mesénquima, sintetizan en forma secundaria una lámina basal. Aunque el concepto de lámina basal ya se estudió y se definió como una interfase entre los tejidos epitelial y conjuntivo, es conveniente ampliarlo en este momento. *La lámina basal separa los tejidos conjuntivos de los no conjuntivos.*

En este sentido amplio, puede considerarse como el límite periférico del compartimiento del tejido conjuntivo. Las células de los tejidos conjuntivos y de sostén no tienen lámina basal. Algunas excepciones menores a esta generalización se comentarán en otros órganos, pero una mayor excepción provoca un dilema de clasificación. Ya que todos los tejidos no conjuntivos están cubiertos y separados del espacio conjuntivo por la lámina basal, ¿cuál es entonces la clasificación apropiada para el tejido conjuntivo? Por lo común, éste se encuentra en íntima relación con los tejidos conjuntivos propiamente dichos. Poblaciones aisladas o capas completas de células adiposas se encuentran "dentro" del compartimiento del tejido conjuntivo. Aun estas células están cubiertas por una lámina basal. De manera clásica, el tejido adiposo se consideró como un tejido conjuntivo, aunque la presencia de una lámina basal lo acerca más a su inclusión dentro de estos tejidos. El tejido adiposo es, además, muy celularizado pero posee poca matriz intercelular. De igual manera que, el muscular, el adiposo puede considerarse separado y distinto. Sería útil incluirlo dentro de los cinco tipos básicos y ubicarlo muy bien en la clasificación. Pero "el hombre clasifica y la naturaleza no". Cualquiera que sea la clasificación de este tejido, lo más importante es reco-

nocer que es metabólicamente activo y lleva a cabo funciones muy útiles para el organismo.

Relaciones

Ya se analizaron las relaciones del compartimiento del tejido conjuntivo respecto a la lámina basal y a los tejidos epiteliales. Debido a que este compartimiento está íntimamente relacionado a todos los tejidos, puede hacérseles extensiva la importancia de esta relación.

Todos los metabolitos acarreados por el sistema vascular deberán dejar los capilares, atravesar la lámina basal, cruzar el compartimiento conjuntivo y pasar a través de la lámina basal de nuevo antes de ser recogidos por las células epiteliales. De manera parecida, los productos de desecho del metabolismo siguen la secuencia contraria desde las células epiteliales a los capilares. Esto se aplica de igual manera a otros tejidos de origen epitelial o no. Las células del tejido conjuntivo son bañadas continuamente por líquidos (*del tejido conjuntivo*), que funcionan en este tipo de flujo de dos vías. Este líquido, también llamado *extracelular* (LEC), constituye el vasto compartimiento extracelular líqui-

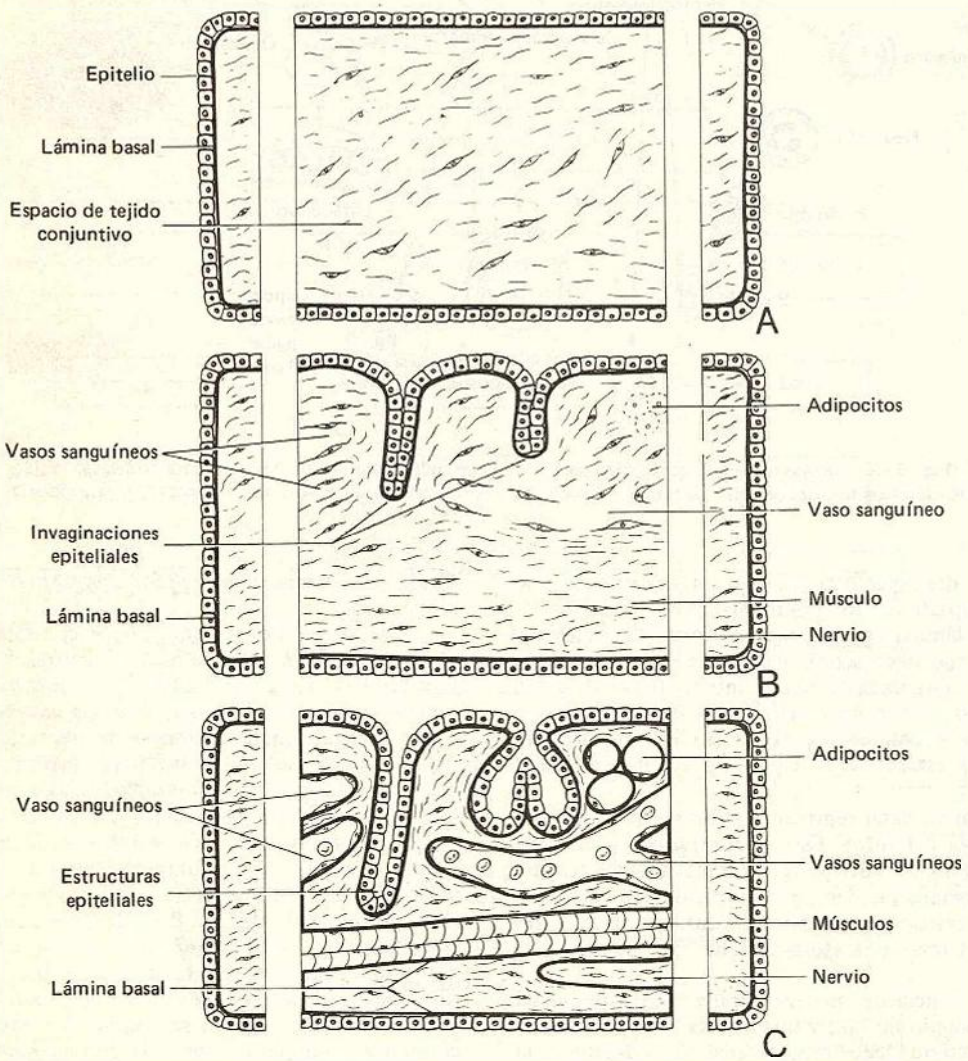

Fig. 6–3. Representación esquemática del espacio tisular conjuntivo y la lámina basal. Aunque el espacio tisular conjuntivo se define por la lámina basal periférica y es un espacio único, grande y continuo, en este diagrama se representa como un espacio discontinuo para dar una idea de su amplitud. Un solo compartimiento cerrado en un diagrama no sería muy descriptivo. **A.** Durante las primeras fases del desarrollo, el espacio tisular conjuntivo puede verse como un compartimiento constituido sólo por elementos conjuntivos –células mesenquimatosas, fibroblastos, fibras y materiales amorfos de la matriz. Los límites del compartimiento se definen por la lámina basal (**línea obscura**). **B.** Conforme avanza el desarrollo, varias células se diferencian dentro del compartimiento o lo invaden. **C.** Una vez completado el desarrollo, los componentes alcanzan una relación íntima con el tejido conjuntivo. Aunque el compartimiento ha reducido su volumen y se ha hecho irregular, conserva su integridad. Nada puede entrar al compartimiento. La lámina basal sigue separando los componentes conjuntivos de los no conjuntivos.

do. Los límites periféricos del compartimiento del LEC corresponde a los límites del espacio conjuntivo según es delimitado por la lámina basal. Es muy importante señalar que es necesaria la integridad de las barreras epiteliales para la conservación y recambio del LEC.

El LEC está constantemente en estado de flujo. Los líquidos con componentes metabólicos esenciales dejan el lado arterial de la red capilar, entran al espacio del tejido conjuntivo y a la postre llegan a todas las células del organismo. Estos mismos líquidos, liberados de sus metabolitos y llenos de productos de desgaste metabólico y productos accesorios regresan a la circulación por el lado venoso del lecho capilar y los capilares linfáticos. Esta percolación de líquidos ocurre a través de la matriz fibrosa y amorfa del tejido conjuntivo.

Esta región es también uno de los principales "campos de batalla" corporales. Es aquí donde están los elementos necesarios para las respuestas inmunitarias específicas (anticuerpos humorales, células mediadoras de inmunidad) e inespecíficas (fagocitosis). Las poblaciones residentes de células y las temporales (neutrófilos, eosinófilos, células plasmáticas) forman un mecanismo protector muy importante en este compartimiento.

Los tejidos conjuntivos propiamente dichos afectan en forma directa o indirecta a todas las células, tejidos y órganos constitutivos del organismo metazoario.

Clasificación

Independientemente de los problemas referentes a la clasificación definitiva, son útiles las relaciones indicadas en la fig. 6–1. Se usan cuatro criterios principales de clasificación del tejido conjuntivo:

1. tipo o tipos celulares predominantes
2. tipo de componentes fibrosos de la matriz
3. número de fibras en una unidad de área de la matriz
4. ordenamiento de los componentes de la matriz.

Hay dos grandes categorías de tejido conjuntivo, embrionario y adulto.

COMPONENTES EXTRACELULARES

Fibras

Existen tres tipos de fibras características del tejido conjuntivo: *colágenas, reticulares* y *elásticas.* Se encuentran en estos tejidos en cantidades variables, así como en combinación y organización diversas. Estas fibras, combinadas con la substancia substrato, confieren características físicas variadas, asociadas con el tejido conjuntivo.

Las fibras son secretadas por diversas células del tejido conjuntivo. Son *mucosubstancias neutrales* (*glucoproteínas*) que caracterizan a estos tejidos.

Las *fibras colágenas* son el producto de secreción de los *fibroblastos;* son las fibras que se encuentran en mayor cantidad en el tejido. En secciones observadas al microscopio de luz y teñidas con H y E parecen fascículos ondulados de un material rosa de longitudes indefinidas y diámetro aproximado de 1 a 12 μm (fig. 6–4). En casi todos los tejidos conjuntivos se orientan en diferentes direcciones, por lo que pueden cortarse en forma longitudinal, transversal y oblicua. En preparaciones histológicas contraídas, se observan con mayor claridad su longitud, grosor y orientación (fig. 6–5).

Con el microscopio electrónico y una tinción apropiada se observan bandas claras y obscuras. Una banda clara y obscura representa un periodo de 64 nm. Esta periodicidad se repite a todo lo largo de la fibra colágena (fig. 6–6). Las fibras vistas bajo microscopio de luz o electrónico, están constituidas de pequeñas unidades. La unidad básica de la colágena es la *molécula de tropocolágena.* Macromolécula compuesta de tres



Fig. 6–4. Fibras colágenas de la cápsula de la glándula suprarrenal. Las fibras gruesas (**flecha blanca**) y las finas (**flecha negra**) constituyen la cápsula. X160 (Azan).

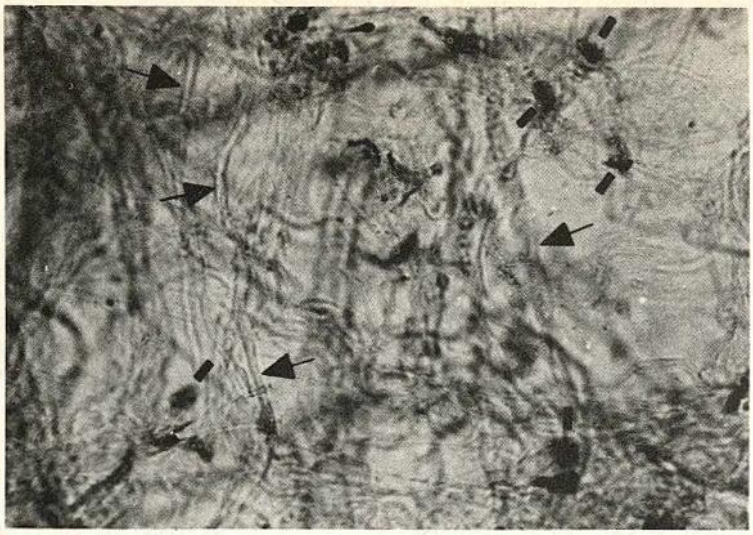

Fig. 6–5. Preparación contraída del tejido conjuntivo del subcutis de un ratón. Las fibras colágenas (**flechas**) se orientan al azar. Las células (**barras**) están fuera de foco. X160.

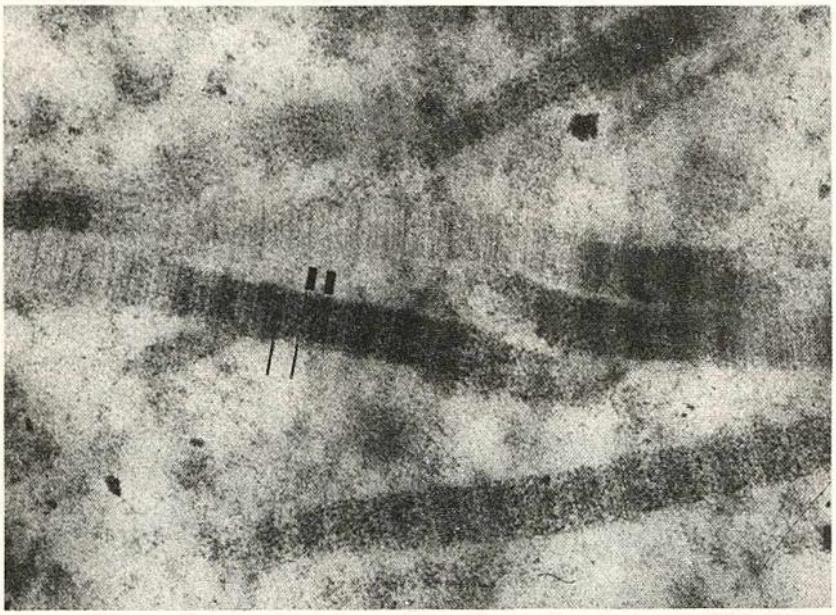

Fig. 6–6. Microfotografía electrónica de colágena seccionada. Las bandas transversales son obvias. La banda obscura (**barras gruesas**) y la clara (**barras delgadas**) constituyen un periodo de 64 nm, típico de la colágena. X94,000.

proteínas emparejadas en disposición helicoidal en toda su longitud: 280 nm. La tropocolágena tiene unos 1.5 nm de ancho; es sintetizada por la célula y secretada hacia el medio extracelular.

Hay pruebas recientes que indican que la síntesis de colágena tiene precursores parecidos a los de la síntesis de otras proteínas (fig. 6–7). La translación se lleva a cabo en los ribosomas del retículo endoplásmico rugoso y origina la síntesis de cadenas de polipéptidos de aproximadamente 250 aminoácidos. Tres polipéptidos se relacionan entre sí en una disposición desordenada llamada *cadenas pro-alfa*. Estas atraviesan el RER y llegan al aparato de Golgi. Dentro de éste se lleva a cabo la *glucosilación* (adición de azúcares) y se obtiene una disposición helicoidal ordenada. Estas moléculas son más largas que las moléculas típicas de tropocolágena extracelulares. Se denominan moléculas de *procolágena*. Las piezas finales de estas moléculas pueden inhibir de manera espontánea la polimerización intracelular. La procolágena es transportada a la superficie ce-

lular dentro de vesículas secretoras. Ya sea dentro o cerca de la superficie, una *colágena-peptidasa* quita las piezas finales y se produce, por tanto, tropocolágena. Una vez fuera de la célula, gran cantidad de moléculas de tropocolágena se polimerizan en unidades más grandes, pero esto no sucede al azar, al contrario, se alinean de modo que se superponen unas a otras aproximadamente a una distancia de un cuarto de su longitud (fig. 6–8). Esto es una de las razones de la periodicidad. Las moléculas de tropocolágena se polimerizan para formar *microfibrillas* de menos de 40 nm de diámetro. Una polimerización posterior de grupos de microfibrillas forman las *fibrillas* (de poco más o menos 0.5 μm de diámetro) las cuales son visibles con el microscopio de luz. De esta manera, los paquetes de fibrillas forman las *fibras*, y aunque éstas se encogen muy poco confieren unas propiedades tensiles a los tejidos en que son características.

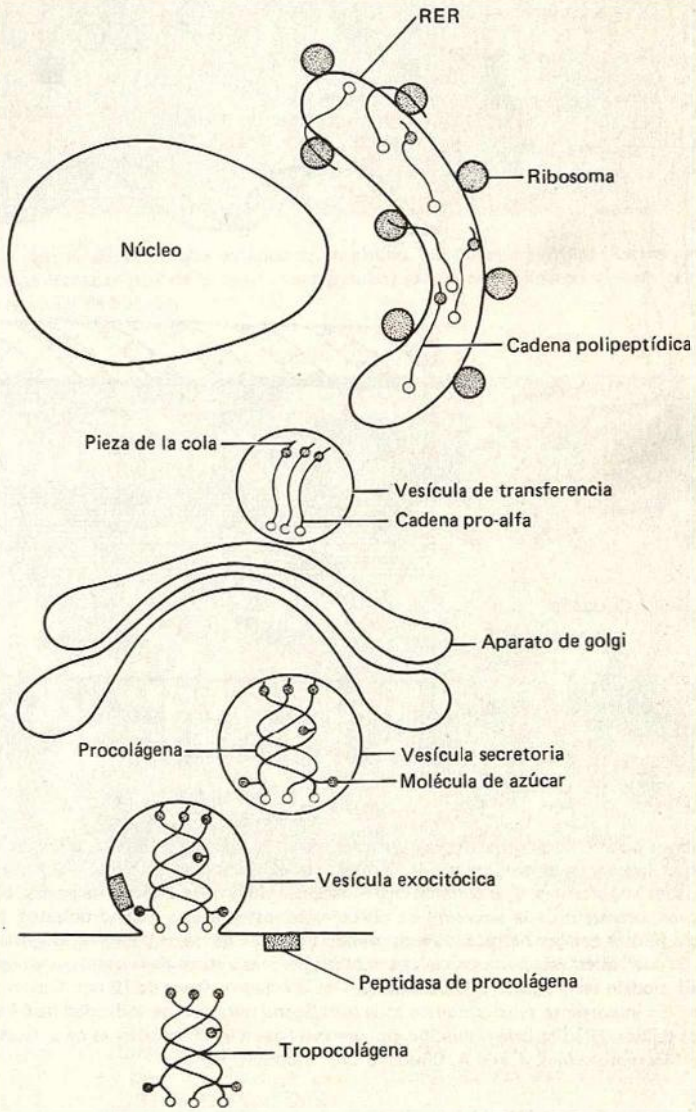

Fig. 6–7. Síntesis y secreción de tropocolágena. La síntesis de tropocolágena se parece a la de otras proteínas. El RNAm para la colágena se forma dentro del núcleo por transcripción. El RNAm entra al citoplasma y se une a los ribosomas del retículo endoplásmico rugoso (RER). La translación origina la formación de cadenas polipeptídicas. La prolina y lisina se hidroxilan en el ribosoma durante la translación. Los polipéptidos entran a las cisternas del RER durante la translación y se asocian como cadenas pro-alfa. Las vesículas de transferencia se incorporan a la cara inmadura del aparato de Golgi. En éste se produce la glucosilación para formar moléculas ordenadas de procolágena. Estas dejan la cara madura del aparato de Golgi y salen dentro de las vesículas secretorias, que se funden con la membrana plasmática y forman vesículas exocitócicas. Una procolágena peptidasa que se halla dentro de las vesículas secretoras o en la membrana celular coloca la pieza final que origina la secreción de tropocolágena. (Redibujado y modificado de Hunt, T.K. and Van Winkle, Jr., W.: *Fundamentals of Wound Management in Surgery-Wound Healing: Normal Repair.* Chirurgecom, Inc., South Plainfield, New Jersey, 1976).

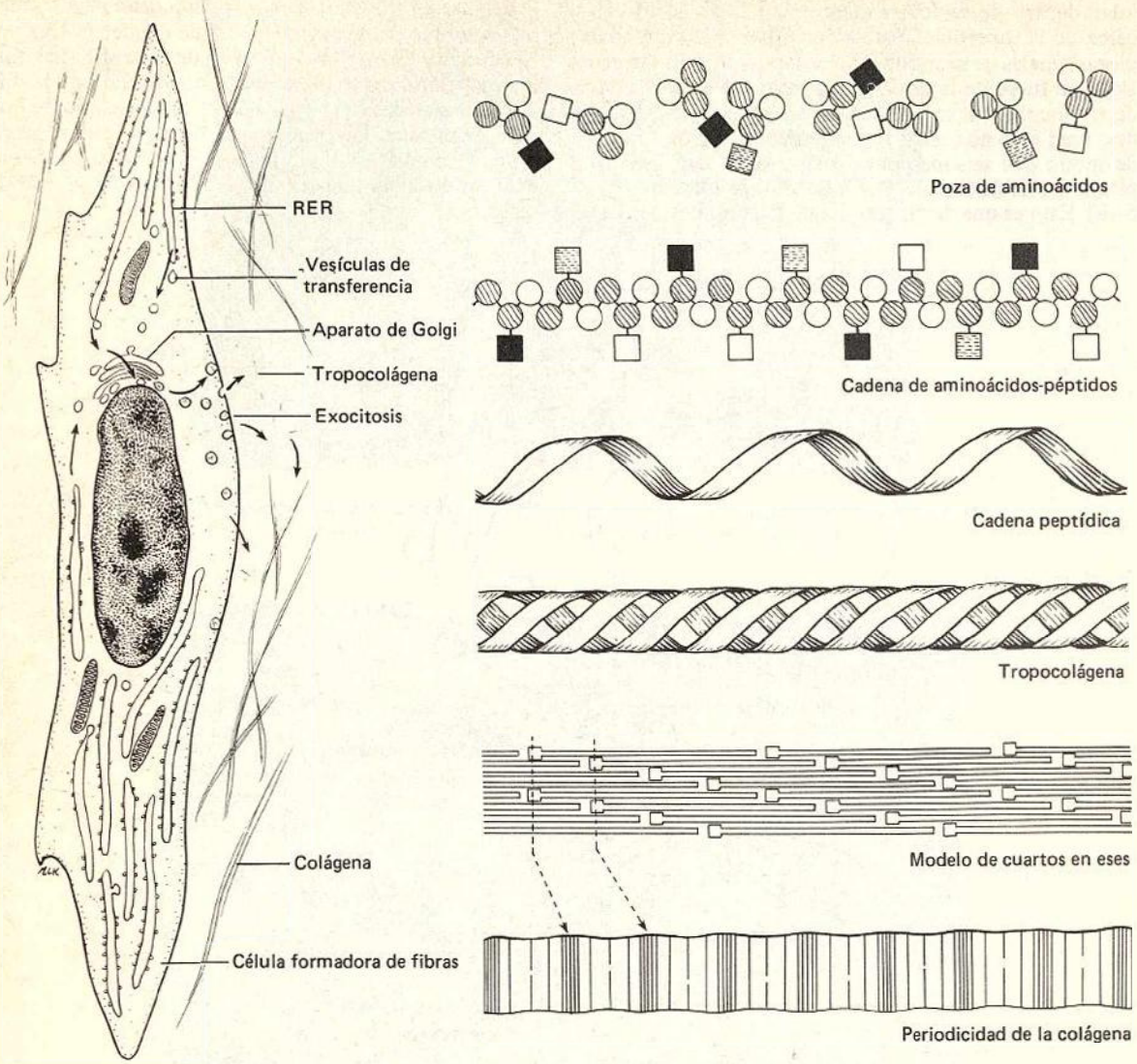

Fig. 6–8. Síntesis, secreción y polimerización de tropocolágena. La glicina, prolina y lisina son los aminoácidos que constituyen la mayor parte de la tropocolágena. La hidroxiprolina es un marcador específico de la colágena, porque no está en otras substancias bioquímicas en cantidades importantes. Los aminoácidos se ordenan durante la translación para producir cadenas polipeptídicas típicas. La tropocolágena, producto de la secreción de fibroblastos, osteoblastos y condroblastos, se polimeriza en el compartimiento conjuntivo para formar colágena típica. Se han propuesto varios modelos para explicar su periodicidad de 64 nm. Aquí se muestra el modelo de cuartos en eses que explica las características repetitivas de la colágena en relación a 280 nm de longitud de la tropocolágena. El modelo sería exacto si la periodicidad de la colágena fuera de 70 nm. Otros modelos propuestos explican la diferencia de 24 nm. Es importante señalar que no toda la colágena tiene una periodicidad de 64 nm; puede fluctuar entre 20 y 1,000 nm en algunos tejidos. (Redibujado y modificado, pero en base a las descripciones de J. Goss and K.R. Porter, Connective Tissue: Intracellular Macromolecules, J. and A. Churchill Ltd., London, 1964).

Las **fibras reticulares** que se observan al microscopio de luz, son difíciles de demostrar con las técnicas de tinción usuales. Se confunden con las fibras colágenas. Las reticulares se demuestran con técnicas especiales, por ejemplo, técnicas argénticas (fig. 6–9). Por su afinidad por la plata se denominan *argirófilas.* Desafortunadamente con el microscopio electrónico no se pueden definir a la perfección las fibras reticulares; éstas se observan como pequeñas fibrillas o *microfibrillas de colágena.* Podría parecer que las fibras reticulares fueran colágenas que han sufrido una polimerización mínima. Esta polimerización reducida, aunada a la disponibilidad de grupos reactivos, puede ser la causa de la argirofilia de estas fibras.

Las **fibras elásticas** no pueden demostrarse con facilidad mediante las tinciones usuales. Sin embargo,

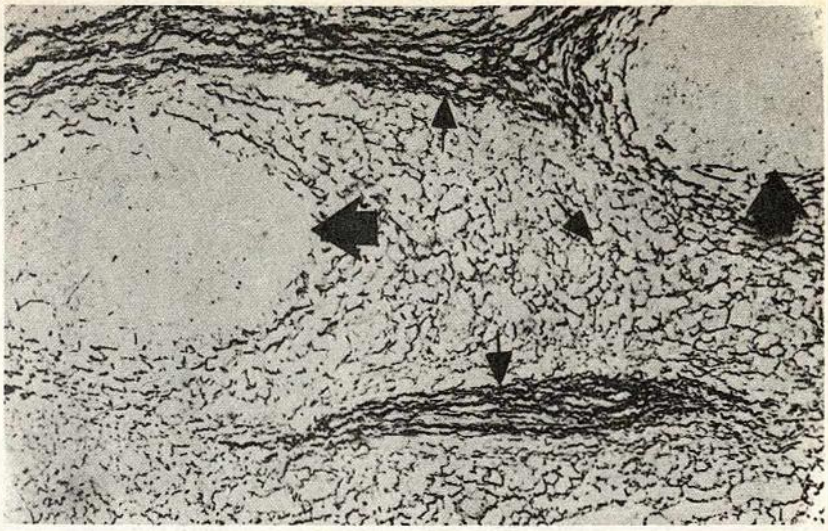

Fig. 6–9. Fibras reticulares dentro de un ganglio linfático de un canino. Las fibras argirófilas **(flechas pequeñas)** se disponen en agregados densos y laxos. Las áreas carentes de fibras **(flechas grandes)** son los centros germinales de los nódulos linfáticos dentro del ganglio. X40 (tinción reticular de Snook).



Fig. 6–10. Fibras elásticas de tejido conjuntivo laxo. Las fibras elásticas **(flechas)** son difíciles de demostrar con las tinciones sistemáticas. Estas se demuestran con técnicas de tinción especiales. X160 (tinción de Verhoeff).

un experto puede distinguir las fibras elásticas de las colágenas teñidas con H y E, ya que las elásticas se tiñen de un rosa más brillante que las colágenas. Con técnicas de tinción específicas se observan con facilidad como fibras largas, delgadas u onduladas (fig. 6–10). En preparaciones contraídas no sólo son más refráctiles que las colágenas y reticulares sino que, se observan como fibras largas, delgadas, ramificadas y rectas. Si se rompen, se ondulan con apariencia de tornillo (figs. 6–11, 6–12).

Bajo el microscopio electrónico, las fibras elásticas se presentan como un material electrodenso, amorfo, con estrías periféricas más obscuras (fig. 6–13). No tienen bandas transversales.

Substancia substrato

Los componentes fibrosos y celulares del tejido conjuntivo están rodeados o incluidos dentro de un material amorfo: *substancia substrato.* Sus componentes son secretados por células específicas del tejido. La substancia substrato es un material viscoso en forma de gel con gran cantidad de agua. Esta agua es el medio a través del cual se mueven los metabolitos y productos de desecho. La substancia substrato y el LEC,

FACULTAD DE MEDICINA VETERINARIA
Y ZOOTECNIA
BIBLIOTECA

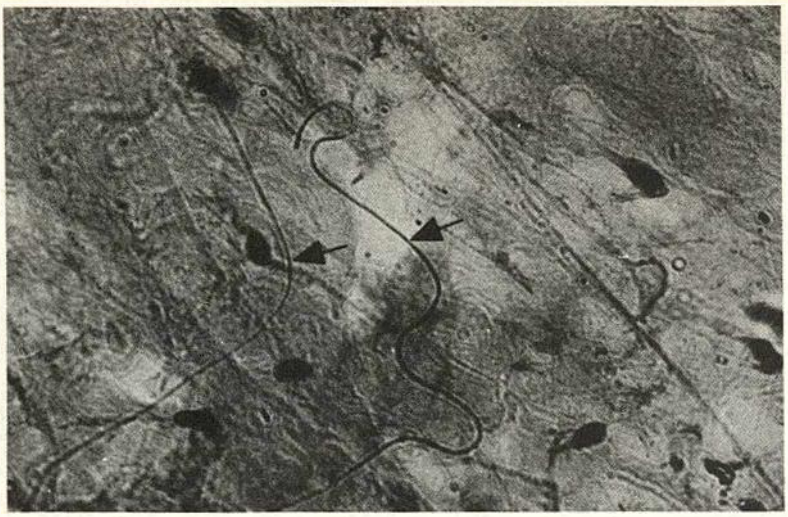

Fig. 6–11. Fibras elásticas de una preparación contraída de tejido conjuntivo laxo del subcutis de un ratón. Las fibras elásticas rotas (**flechas**) están onduladas. Otros componentes celulares y fibrosos están fuera de foco. X160.

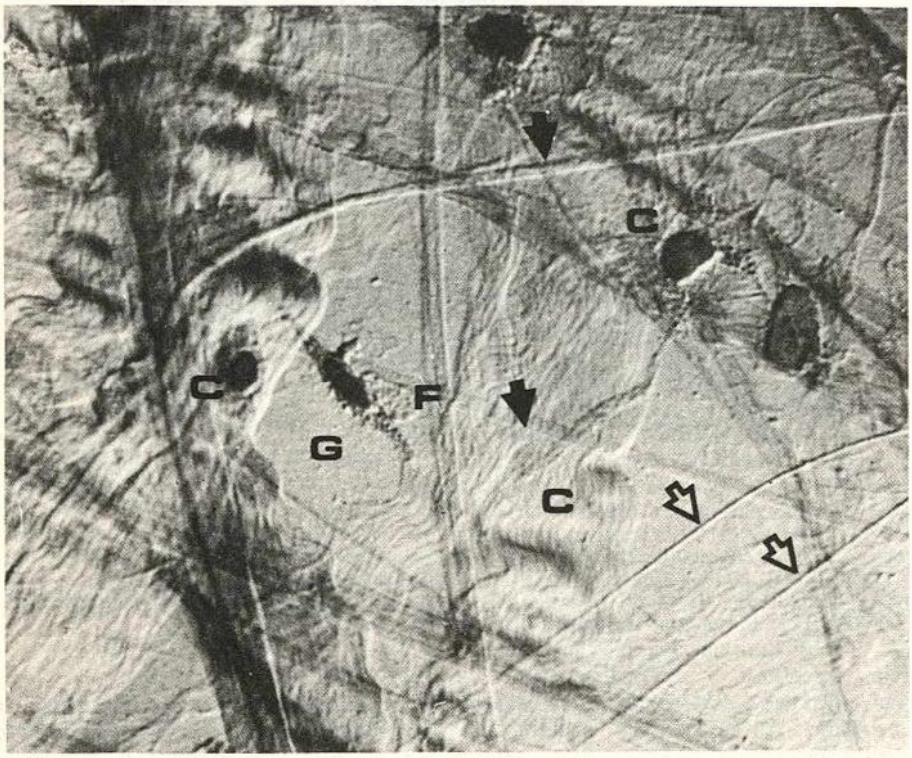

Fig. 6–12. Microfotografía de interferencia de contraste de Normarski de tejido conjuntivo laxo de subcutis de murino. F, fibroblastos; G, substancia substrato; **flecha clara**, elastina; **flecha obscura**, colágena; C, paquetes de fibras colágenas. X160.

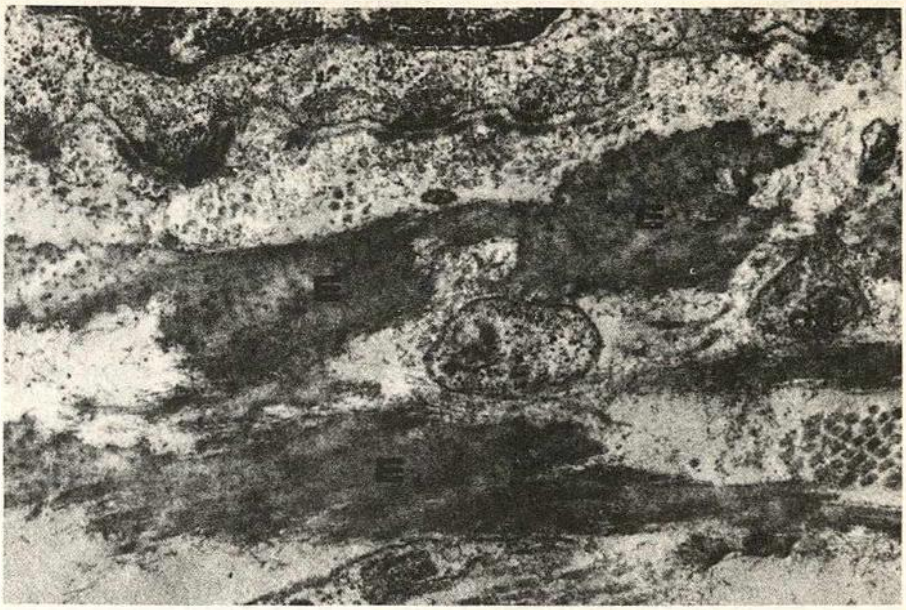

Fig. 6–13. Microfotografía electrónica de fibras elásticas. Las fibras elásticas de forma irregular (E) están diseminadas en el tejido conjuntivo. X26,000.

aunque se consideran separadas, de hecho van siempre juntos.

La substancia substrato está constituida de substancias muy hidrosolubles que no se pueden observar con las técnicas usuales de tinción. Para preservar este material para su tinción, se necesita un manejo especial (congelación). Los espacios observados entre las fibras y las células son los ocupados por este material in vivo. En lo referente a cartílago y hueso, la substancia substrato no requiere tratamiento especial para ser preservada para su tinción.

La substancia substrato está constituida de mucopolisacáridos denominados en la actualidad *glucosaminoglucanos.* (Cualquier polisacárido que contenga un azúcar amino, se denomina glucosaminoglucano). Estas substancias bioquímicas pueden ser sulfatadas (*mucosubstancias ácidas*) o no sulfatadas (*mucosubstancias neutras*). Los mucopolisacáridos más importantes del tejido conjuntivo son: *ácido hialurónico, condroitín-4 sulfato, condroitín-6 sulfato, dermatán sulfato, queratán sulfato* y *heparina* (fig. 6–14). Se conjugan con proteínas (proteínas colágenas y no colágenas) para formar *complejos proteín-polisacáridos* (*proteoglucanos*), dentro de los cuales se encuentran suspendidas las células y los componentes fibrosos. Cualquier variación en la cantidad y tipo de proteoglucanos en la substancia substrato es suficiente para alterar las características de los tejidos conjuntivos.

El ácido hialurónico es una substancia viscosa del tejido conjuntivo laxo, líquido sinovial y humor vítreo. Su capacidad para captar agua contribuye en forma importante al equilibrio del LEC del espacio tisular. El ácido hialurónico también es importante en la resistencia a la diseminación de materiales invasivos y de microorganismos en el tejido conjuntivo. Algunas bacterias facilitan su movimiento a través de este compartimiento, al secretar una enzima, la *hialuronidasa.* De la misma forma, algunos fármacos inyectables se diseminan con mayor facilidad por el compartimiento conjuntivo si se adicionan de esta enzima. La hialuronidasa se conoce como "factor de diseminación".

La heparina es un componente muy sulfatado, secretado por las células cebadas del tejido conjuntivo. Es un anticoagulante muy eficaz in vivo como in vitro.

El resto de las glucosaminoglucanos no suelen encontrarse en los tejidos conjuntivos propiamente dichos. Los condroitín sulfatos y queratán sulfatos se hallan en cartílago, hueso, córnea y núcleo pulposo de los discos intervertebrales, en tanto que el dermatán sulfato puede encontrarse en el ligamento de nuca, piel y tendones. Estas substancias confieren una viscosidad mayor a los tejidos de que forman parte. Este aspecto se analizará más adelante.

La matriz de los tejidos conjuntivos está constituida, por tanto, por componentes fibrosos y glucosaminoglucanos. El tipo y cantidad de cada uno de estos componentes principales determinarán las características de los tejidos. La matriz puede ser plegable, como el tejido conjuntivo areolar típico (laxo), elástica como en el cartílago, o rígida como en el hueso. En este último, la rigidez también se debe a los minerales que se adicionan a la matriz.

Las tinciones metacromáticas y el PAS sirven para estudiar los componentes de la matriz del tejido. Una metacromasia muy marcada acompaña a los diversos grupos sulfato presentes en la substancia substrato. La reacción positiva a PAS se limita a las substancias mucosas neutrales.

DINAMICA DE LIQUIDOS DE LOS TEJIDOS

Substancia substrato y líquido tisular

Las características del tejido conjuntivo se atribuyen a la naturaleza de sus constituyentes glucosaminoglucanos. Estas substancias, como los proteoglucanos, pueden unir grandes cantidades de agua (higroscópicas). Debido a que las substancias disueltas son muy importantes para que se lleven a cabo las funciones celulares normales, éstas son transportadas por este líquido, la substancia substrato y del LEC, el papel que desempeñan los glucosaminoglucanos es vital para el buen funcionamiento de la célula. Desafortunadamente las preparaciones histológicas sistemáticas no permiten observar estas substancias, sino sólo los espacios que ocupaban entre las células y fibras antes de su procesamiento.

Agua corporal

El volumen total de agua es aproximadamente 65% del peso corporal total. Sin embargo, este porcentaje se relaciona más con la masa de los tejidos desgrasados del cuerpo que con el peso corporal total. Los animales delgados tienen mayor proporción de agua que los obesos. La distribución del volumen de agua no es igual porque los tejidos y órganos del cuerpo poseen diferentes pero significativas cantidades de agua (cuadro 6–1). Más aún, esta desigual distribución del agua se identifica como líquido *extracelular* e *intracelular* (fig. 6–15). El líquido extracelular constituye un 24% del volumen total de líquido e incluye al *plasma* (4%), *líquido tisular* o *intersticial* (15%) y *transcelular* (5%). Estos son los que se encuentran en las cavidades del cuerpo, órganos viscerales huecos, ojos y productos de secreción de diversas glándulas. El 41% restante del líquido es intracelular. Es importante señalar que estos compartimientos separados son intercambiables y están en flujo constante.

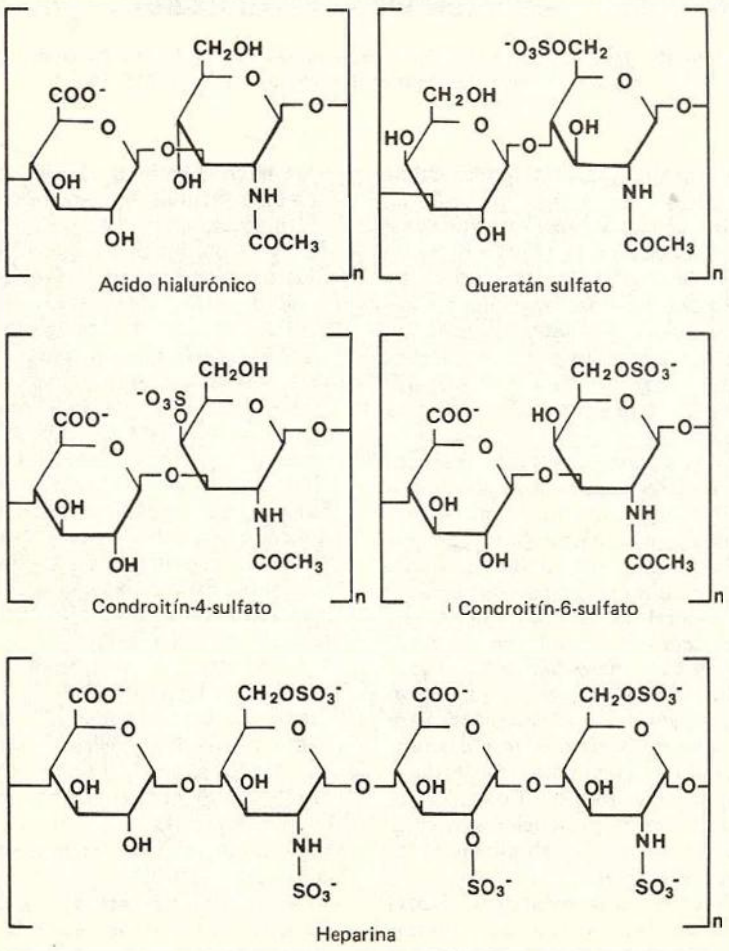

Fig. 6–14. Composición química de algunos glucosaminoglucanos selectos. La longitud de la cadena (n) varía entre estas substancias: ácido hialurónico, n = 2,500; queratán sulfato, n = 10–20; condroitín sulfato, n = 60; heparina, n = 15.

Cuadro 6–1. Porcentaje de agua en los tejidos del perro*

Tejido y órgano	Porcentaje
Cerebro	75
Nervios periféricos	66
Hígado	75
Pulmón	79
Músculo cardiaco	78
Músculo esquelético	77
Hueso	52
Piel	64
Riñón	80
Bazo	77
Tejido conjuntivo	60

* Estos valores son promedios; hay muchas variaciones.

Intercambio de líquidos vascular y tisular

El aparato vascular es el medio por el cual todos los metabolitos y oxígeno requeridos por las células llegan cerca de ellas. Estos materiales deben atravesar el líquido tisular. De igual forma, los productos metabólicos de desecho, entre ellos el bióxido de carbono, atraviesan el líquido tisular para ser transportados por la sangre a sus sitios de excreción correspondientes (riñones) o ser intercambiados (pulmones). Aunque los compartimientos vascular y extravascular (líquido tisular) están separados por una lámina basal y una barrera endotelial, estos espacios pueden considerarse continuos en base al movimiento de cristaloides y gases entre estos dos líquidos. Estas substancias se mueven por medio de gradientes de concentración (*difusión*) al azar hacia o desde el compartimiento vascular a través de los espacios entre las células endoteliales o bien mediante fenestraciones en las células endoteliales. Las vesículas pinocitócicas, que pueden observarse en las células endoteliales no funcionan en el transporte rápido de partículas difusibles y de agua, pero pueden auxiliar en el transporte transcapilar de macromoléculas entre ambos compartimientos. La permeabilidad selectiva de las células endoteliales impide, excepto por una mínima cantidad, el transporte de macromoléculas (proteínas) a través de esta barrera.

Concepto de Starling-Landis

El movimiento al azar de cristaloides y iones a través de la pared capilar, se aumenta por *filtración*, movimiento de líquidos y solutos disueltos que pasan por la frontera capilar. El movimiento se determina por las fuerzas que actúan a través de la pared capilar los cuales llevan a cabo casi toda la translocación de líquidos y solutos. Estas fuerzas fueron descritas y cuantificadas, por primera vez, por Starling y Landis quienes las consideraron una combinación de presiones hidrostática y coloidosmótica.

La **presión vascular hidrostática** (PH) se inicia gracias a un mecanismo de fuerza conducida por el corazón así como por las contribuciones pasivas y activas de los elementos murales de los vasos sanguíneos. (Las presiones usadas en este estudio, no caracterizan a todos los tejidos; no obstante, las presiones relativas son representativas y sirven para afirmar este principio). A pesar de que la PH vascular cae de manera apre-

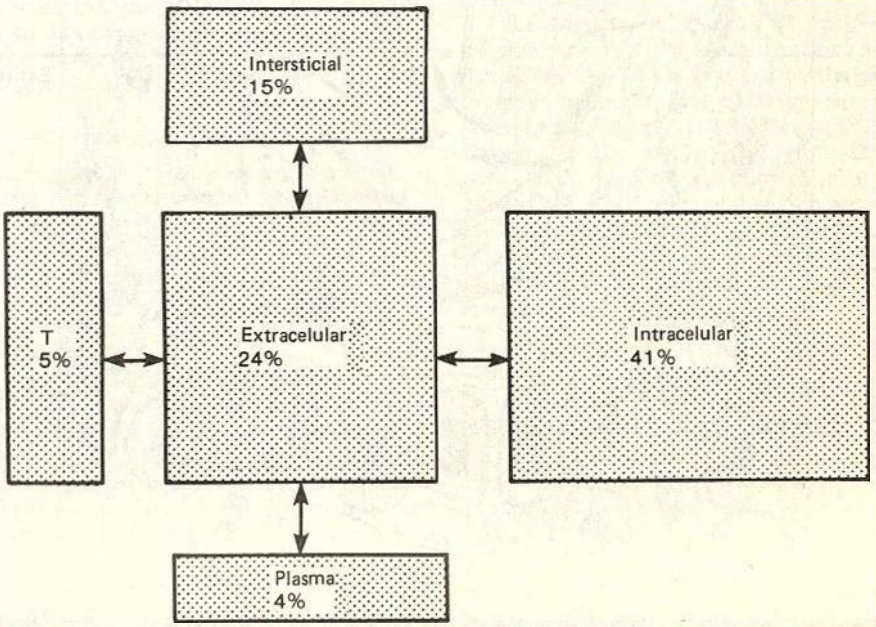

Fig. 6–15. Distribución de los líquidos dentro del organismo animal. Los porcentajes se basan en que hay 65% de agua respecto al peso corporal. El líquido extracelular constituye 24% y está formado por líquido transcelular (T), plasma y líquido intersticial. El líquido se mueve libremente entre los compartimientos.

ciable en el lado arterial de los capilares a unos 40 mm Hg, ésta excede la presión hidrostática dentro del líquido tisular, que es de 5 mm Hg (fig. 6–16). La *presión hidrostática* real (PHR) en esta porción del lecho capilar es de 35 mm Hg, lo cual favorece el movimiento de líquidos hacia el exterior.

Las proteínas plasmáticas, en particular la albúmina, contribuyen a la *presión osmótica coloidal* (POC) de la sangre. Esta es de aproximadamente 25 mm Hg en el lado arterial del lecho capilar; la POC del líquido tisular es de unos 3 mm Hg. La *POC real* (POCR) en esta parte del lecho capilar es de 22 mm Hg, lo cual favorece el movimiento del agua hacia adentro de los capilares. (Recuérdese que el agua se mueve de área de menor presión oncótica, por baja concentración de solutos, cuando están separadas por una membrana semipermeable).

En esta parte del lecho capilar la *fuerza de conducción neta* (POC menos POCR) es de 13 mm Hg; por tanto, el movimiento de líquidos suele realizarse del lecho capilar al compartimiento de tejido conjuntivo (fig. 6–17).

La fuerza de conducción neta hacia afuera garantiza que los líquidos sean "empujados" hacia el espacio líquido tisular. Un cambio gradual en la dirección de los parámetros asegura que el líquido regrese al lado venoso del lecho capilar (fig. 6–16). A medida que los líquidos salen del lecho capilar, la PH dentro de los ca-

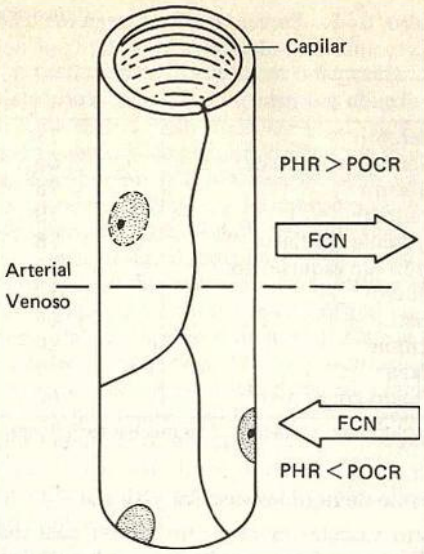

Fig. 6–16. Filtración a través del lecho capilar. El movimiento de líquido y solutos se produce del lado arterial del lecho capilar por la presión hidrostática real (PHR). Ya que ésta es mayor que la presión osmótica coloidal real (POCR) en esta región. La fuerza de conducción neta (FCN) es inversa del lado venoso debido a que la POCR es mayor que la PHR en esta región.

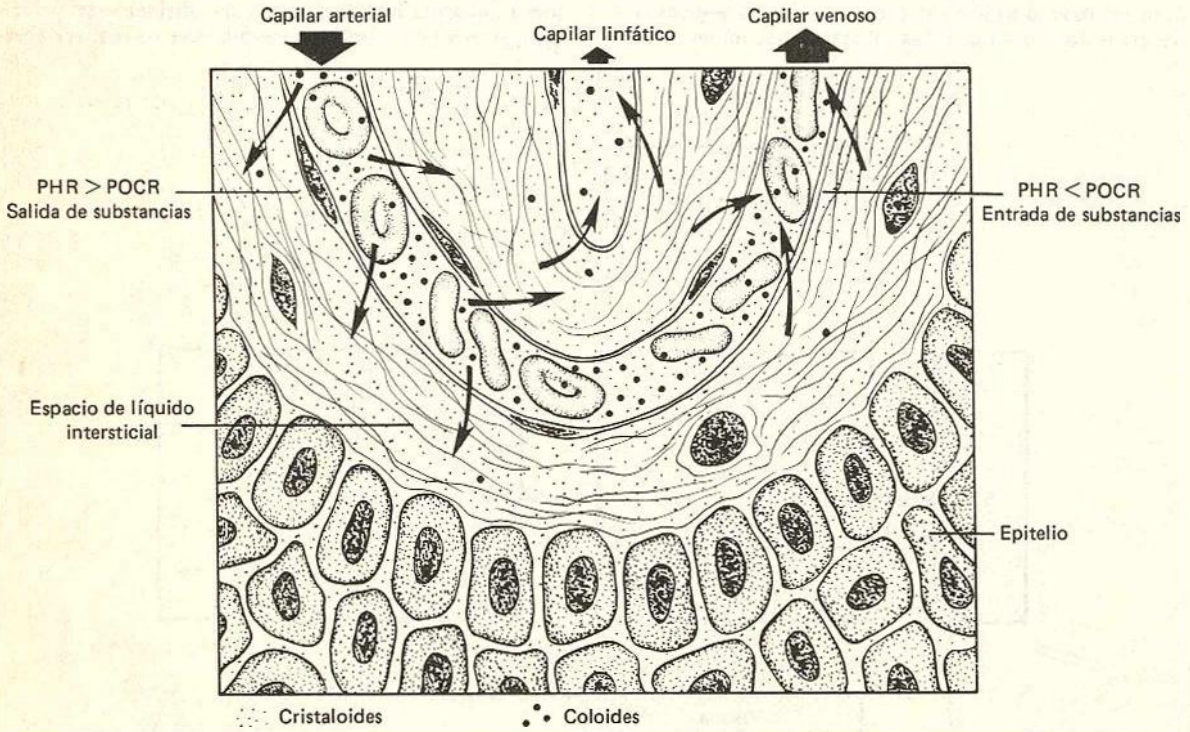

Fig. 6–17. Diagrama que demuestra el movimiento normal de líquidos y cristaloides entre el lecho capilar y el espacio del líquido (compartimiento tisular conjuntivo). La lámina basal no está dibujada, pero separa los tejidos conjuntivos de los no conjuntivos. Las substancias se mueven dentro del tejido conjuntivo del lado arterial del lecho capilar y regresan a ella por el venoso. Muy pocos coloides escapan al espacio intersticial (PHR, presión hidrostática real; POCR, presión osmótica coloidal real). Las marcas de la figura 6–16 se aplican también a las figs. 6–17 a 6–20. (Figs. 6–16 a 6–20 redibujadas y modificadas de Ham, A.W.: *Histology*, 7th edition, J.B. Lippincott Company, Philadelphia, 1974).

pilares del lado venoso se reduce a 15 mm Hg, mientras que la PH tisular se conserva a 5 mm Hg. La PH (10 mm Hg) de la sangre del lecho capilar aún favorece el movimiento del agua hacia el líquido tisular. La POC de la sangre y del líquido tisular permanece constante a 25 y 3 mm Hg, respectivamente. La POC en la porción venosa de los capilares es de 22 mm Hg, hacia adentro. Una fuerza de conducción neta de 12 mm Hg favorece el regreso de los líquidos a esta parte de los capilares. Por tanto, las proteínas del plasma sanguíneo, que muchas veces tienden a meter agua dentro de los capilares, ejercen su efecto cuando se reduce la presión hidrostática capilar. La discrepancia entre las fuerzas netas internas y externas, es lo que ocasiona que 1% de los líquidos no regresen al lecho capilar. Esta pequeña cantidad de líquido, así como cualquiera de las proteínas que pudieran haber escapado hacia el líquido tisular regresa a la circulación por los capilares linfáticos (fig. 6–17).

Este mecanismo de intercambio surge para la dinámica y continua formación del reflujo de líquidos a través del organismo. Aunque los parámetros numéricos varían poco entre lugares específicos, las relaciones entre la presión hidrostática y la presión coloidal osmótica no varían. Es importante señalar que este mecanismo, que garantiza que las células corporales estén en forma continua en un medio líquido, les auxilia en su homeostasis. Este mecanismo es también muy importante en la formación de orina.

Plasma, líquido tisular y linfa

El *plasma* o fase líquida intercelular de la sangre, contiene diversos cristaloides y proteínas (albúmina, globulinas, fibrinógeno). Debido a que los coloides, bajo condiciones normales, no dejan la sangre en cantidades importantes, sólo el agua y los cristaloides llegan al espacio conjuntivo. El líquido *tisular* es, por tanto, el plasma desprovisto de casi todas sus proteínas características. El líquido tisular que llega a los capilares linfáticos se denomina *linfa.*

Alteraciones en el intercambio de líquidos

Numerosos factores pueden influir y alterar el delicado equilibrio existente entre los componentes líquidos del sistema vascular, linfático y del compartimiento tisular conjuntivo. Las alteraciones (ingreso excesivo o pérdida de agua, desequilibrios electrolíticos, deficiencias proteínicas, inflamación y enfermedades sistémicas) pueden manifestarse como un desequilibrio hídrico localizado o generalizado.

El *edema,* o sea la retención y acumulación de un exceso de líquido tisular en el compartimiento tisular conjuntivo es una manifestación de que el proceso de intercambio está alterado. Histológicamente se manifiesta como una relación espacial modificada entre los componentes fibrosos y celulares del tejido conjuntivo. Hay cuatro mecanismos básicos que influyen en la formación excesiva de líquido tisular; *obstrucción de linfáticos, aumento en la permeabilidad capilar, disminución en la concentración de proteínas plasmáticas* y *obstrucción venosa.*

La obstrucción de linfáticos (fig. 6–18) ejerce su influencia sobre este proceso de dos maneras: primero, impide el regreso del líquido tisular a la circulación y produce un aumento gradual y continuo de líquidos dentro del compartimiento conjuntivo. Esto aumenta la PH del líquido tisular. También aumenta la acumulación progresiva de proteínas en el compartimiento tisular conjuntivo. Las proteínas aumentan la POC del tejido conjuntivo, lo que atrae y refiere más agua. Algunas parasitosis y tumores metastásicos pueden obstruir los linfáticos. Otros tumores sólidos pueden crecer alrededor de los vasos y también obstruirlos por presión y oclusión.

El aumento de la permeabilidad capilar (fig. 6–19) produce salida de plasma al compartimiento tisular conjuntivo. El aumento de la POC por exceso de proteínas en el compartimiento tisular conjuntivo aumenta la cantidad de líquido tisular. De mayor significancia es la disminución en la capacidad que tiene la sangre para atraer agua de regreso hacia los capilares es más importante. Los procesos inflamatorios, reacciones alérgicas, substancias tóxicas y quemaduras pueden causar edema al aumentar la permeabilidad capilar.

La disminución de la POC vascular se realiza con menor concentración de proteínas plasmáticas (fig. 6–20). Tal deficiencia disminuye la capacidad de atraer agua por parte de la sangre. La hipoproteinemia puede producirse por daño hepático, pérdida excesiva de proteínas en la orina, desnutrición proteínica, pérdida de proteínas a través del aparato digestivo y parasitosis.

La obstrucción venosa (fig. 6–21) aumenta la PH capilar. Cuando ésta excede la POC capilar, los líquidos permanecen en el compartimiento tisular conjuntivo. La obstrucción venosa puede atribuirse a insuficiencia cardiaca congestiva, flebitis, aumento de la resistencia pulmonar y vendajes muy apretados. En general, cualquier elevación de la presión sanguínea venosa puede producir edema.

La importancia real del intercambio alterado, en relación, con los problemas mencionados, no es la inflamación. Esta expande el compartimiento conjuntivo tisular y puede afectar el microambiente nutricional celular. Las distancias de difusión para los metabolitos aumentan y se acumulan productos metabólicos de desecho. El compartimiento líquido tisular puede acomodar un 30% del líquido aumentado antes que se noten las alteraciones en la relación espacial de sus componentes. Esto se debe a que las glucoproteínas de este compartimiento tienen una capacidad muy alta de absorción de líquidos.

POBLACION CELULAR PERMANENTE

La población celular de cualquier tejido conjuntivo variará según el tipo de tejido y su estado fisiológico en el momento de la observación. Independientemente de ello, hay algunas células de los tejidos conjuntivos que se encuentran casi siempre. Estas se denominan *población celular permanente* e incluyen *células mesenquimatosas, reticulares, fibroblastos (fibrocitos), macrófagos, pericitos, células adiposas y cebadas.*

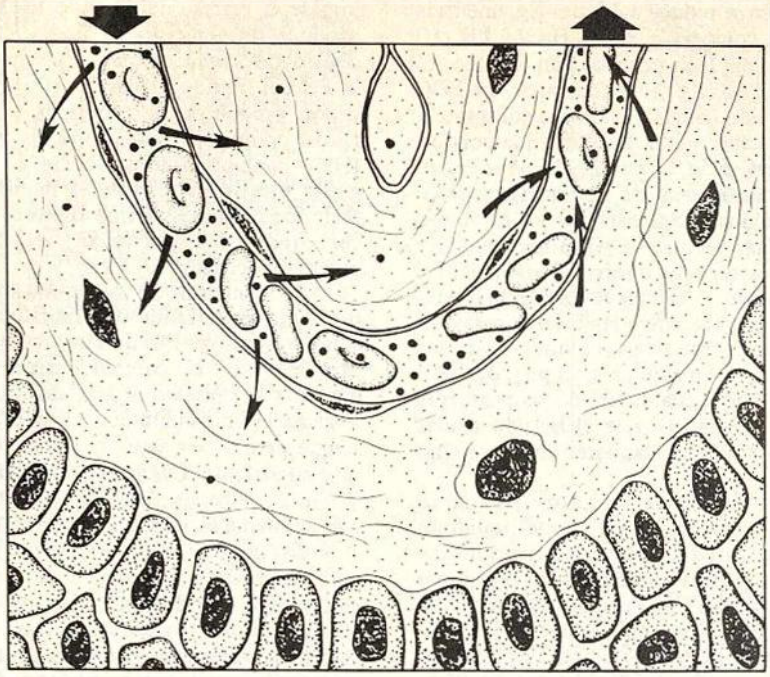

Fig. 6–18. Formación alterada del líquido tisular y de su intercambio por obstrucción linfática. Esta provoca que un exceso de líquidos y coloides se acumulen en el espacio del líquido intersticial. El compartimiento intersticial se inflama y se alteran las relaciones celulares y de la matriz.

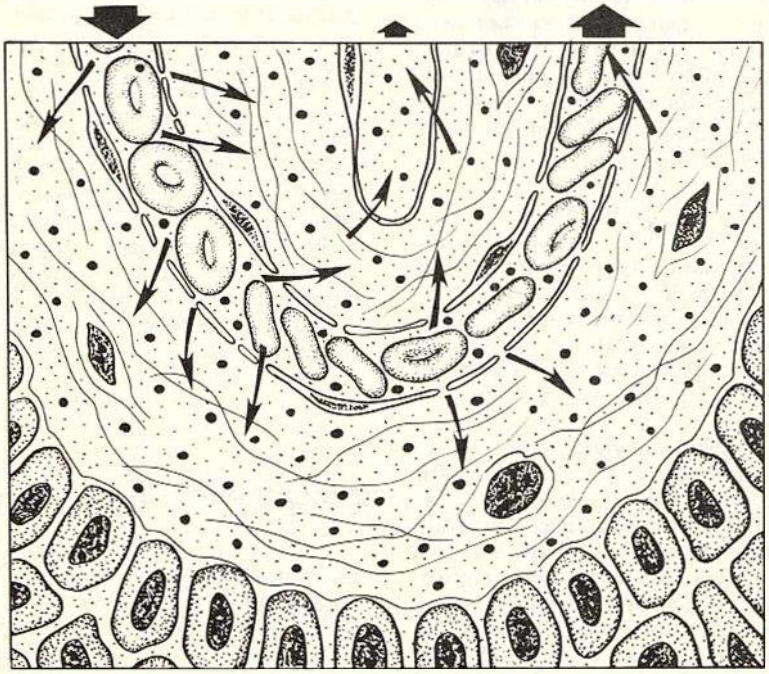

Fig. 6–19. Formación alterada del líquido tisular y de su intercambio por aumento en la permeabilidad capilar. El movimiento de coloides dentro del espacio intersticial hace que se inflame el espacio.

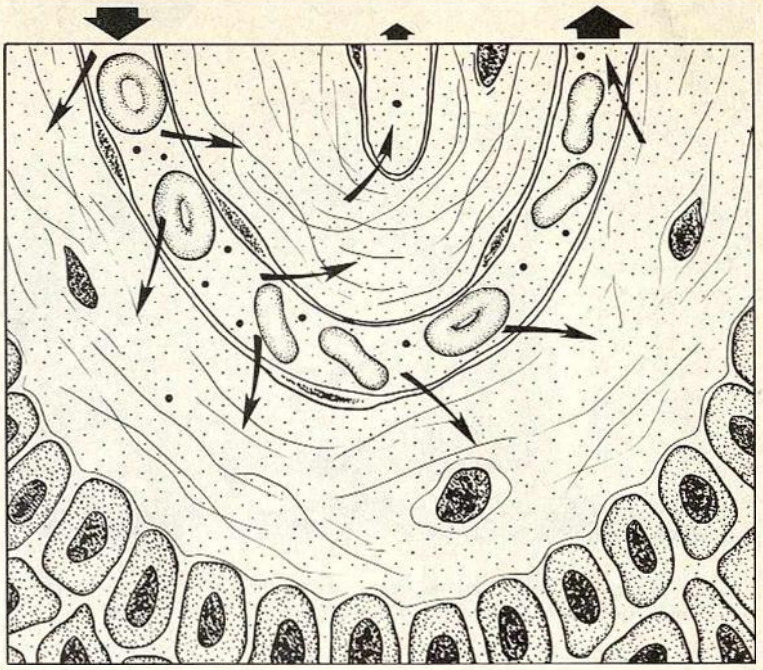

Fig. 6–20. Formación alterada del líquido tisular y de su intercambio por presión osmótica coloidal disminuida dentro de los vasos. El lecho capilar disminuye su capacidad para atraer líquidos. El líquido se acumula en el espacio intersticial y se produce inflamación.

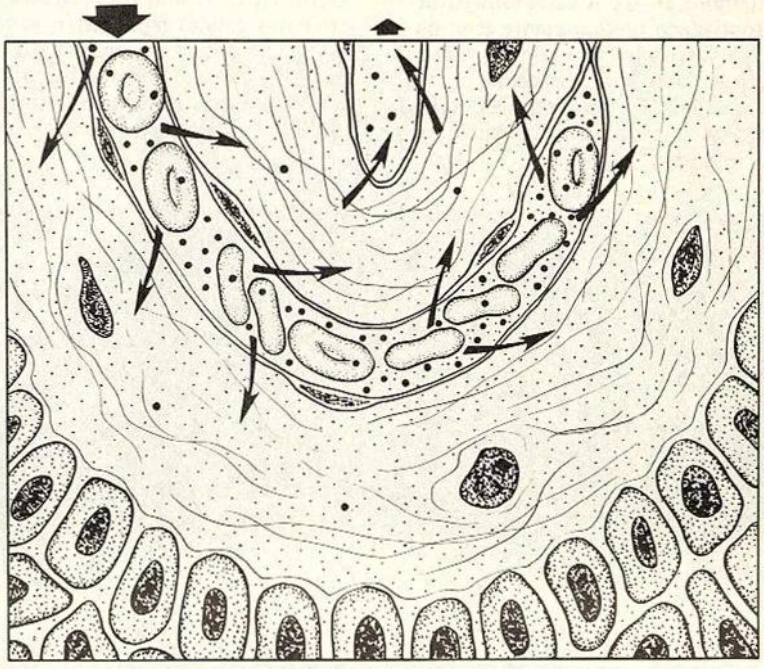

Fig. 6–21. Formación alterada del líquido tisular y de su intercambio por obstrucción venosa. La presión hidrostática capilar aumenta y los líquidos quedan retenidos en el espacio intersticial, produciéndose la inflamación.

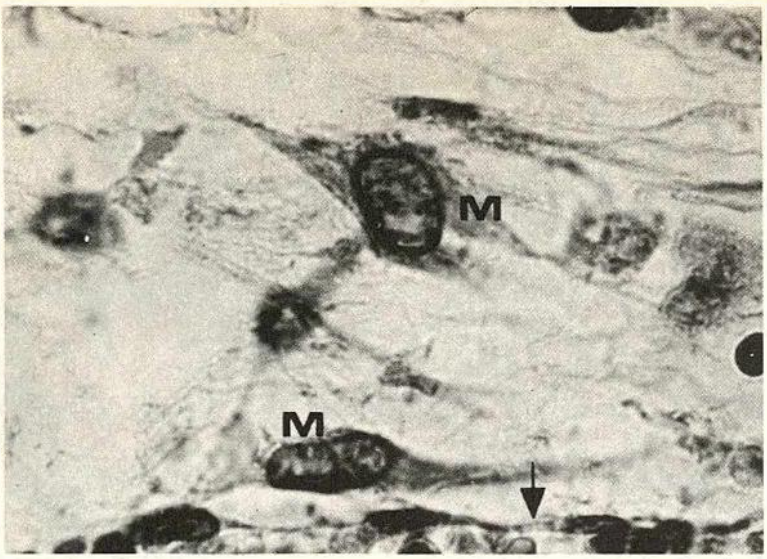

Fig. 6–22. Células mesenquimatosas del espacio perivascular del tejido conjuntivo laxo. Las células mesenquimatosas (M) son típicas y están cerca de los capilares (**flecha**). X400.

Células mesenquimatosas

Son precursoras de casi todas las del tejido conjuntivo. Son estrelladas o fusiformes, con una relación núcleo citoplasma elevada. Tienen núcleo grande y vesicular rico en eucromatina (fig. 6–22). El citoplasma es acidófilo y escaso. En la mayor parte de las preparaciones el citoplasma no se distingue de los componentes de la matriz que le rodea (lámina II–6). A nivel ultraestructural, el organelo citoplásmico predominante es el polirribosoma (fig. 6–23). La combinación de eucromatina dominante y muchos polirribosomas libres, indica su alto potencial para la síntesis proteínica. La proteína que producen, al principio es para uso intracelular. Se pueden observar otros pocos organelos. Aparte de polirribosomas libres, el citoplasma tiene afinidad tintórea acidófila. Esta naturaleza acidófila de otros componentes citoplásmicos oculta la basofilia de los polirribosomas.

Aunque las células mesenquimatosas están dispersas en todo el tejido conjuntivo, a veces es difícil encontrarlas. Son más prominentes en el área perivascular. Estas células representan porciones residuales del tejido conjuntivo mesenquimatoso del que se derivan los componentes mesodérmicos. Las células mesenquimatosas son las células germinales de estos tejidos adultos, y a través de las cuales se pueden regenerar y

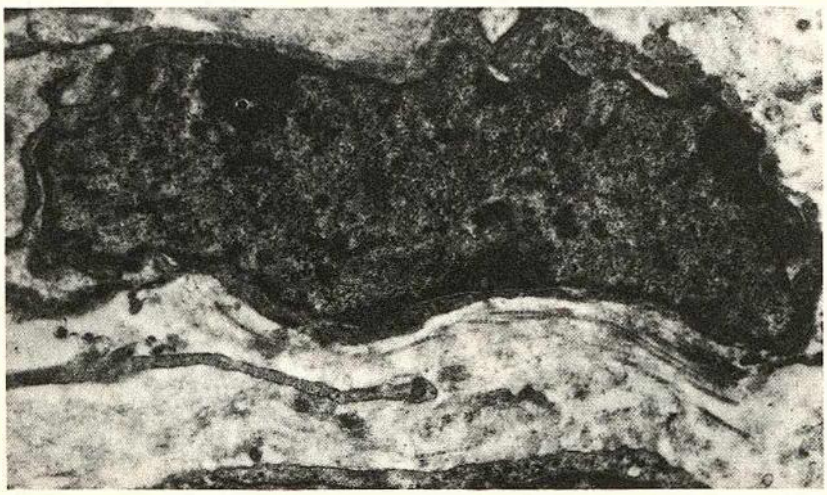

Fig. 6–23. Microfotografía electrónica de una célula mesenquimatosa. El radio de los volúmenes nuclear y citoplásmico es grande. X12,000.

reparar. Las células mesenquimatosas dispersas en el tejido conjuntivo tal vez son las que originan metaplasia.

Células reticulares

Son estrelladas o fusiformes y están en el tejido mieloide y en los órganos linfáticos. Suelen formar un *retículo celular* que se asocia con el estroma fibroso de fibras reticulares. El núcleo es redondo u oval y vesicular (fig. 6–24). El citoplasma es amplio y poco basófilo. Sus procesos citoplásmicos están en contacto entre sí para formar el *retículo* o *red celular* clásico.

Las células reticulares realizan diversas funciones. Se desempeñan como fibroblastos para formar estroma fibroso, y fibras reticulares en los órganos y tejidos de que forman parte. También se les atribuye actividad fagocítica. Hay pruebas microscópicas que respaldan la existencia de *células reticulares fagocitarias.* Por otra parte, la prueba ultraestructural la refuta. De manera parecida, las *células reticulares primitivas,* son cierta clase de células germinales indiferenciadas de los elementos de la médula ósea y macrófagos. Aún son necesarios mayores datos que respalden esta teoría. Aún no está bien definida la naturaleza exacta y el potencial de la célula reticular. El nombre puede dar a entender un simple tipo celular pluripotente o varios tipos de células. Se necesitan más investigaciones al respecto para aclarar todas las interrogantes surgidas con relación a estas células.

La célula reticular no sólo se relaciona con fibras reticulares sino que es permanente característica del tejido conjuntivo reticular.

Fibroblastos

Forman fibras del tejido conjuntivo, y son las células que se encuentran con mayor frecuencia en él. Cuando son jóvenes, son estrelladas o fusiformes y con procesos celulares largos. Los núcleos son ovales o redondos y vesiculares y con un nucléolo prominente (fig. 6–25). Tienen citoplasma basófilo abundante. Esta célula es formadora activa de fibra y en ella hay un retículo endoplásmico granular extenso y un aparato de Golgi muy desarrollado (fig. 6–26).

Los fibroblastos inactivos, denominados a veces *fibrocitos,* tienen núcleos con más heterocromatina que su contraparte activa. Son fusiformes, con citoplasma escaso, acidófilo y visible. Es característica una reducción correspondiente en sus organelos. Los fibrocitos, de hecho, pueden ser fibroblastos inactivos. O, tal vez representen células que han reducido su potencial de síntesis relacionado con el reemplazo gradual y continuo de los componentes de la matriz. Esto podría ser una manifestación alterada de la actividad durante un estado diferente de su ciclo vital, una relación parecida a la observada entre condroblasto/condrocito y osteoblasto/osteocito, que se analizan en los capítulos 7 y 8.

Los fibroblastos son células potencialmente reactivas. La *fibrosis,* que es la formación de tejido conjuntivo fibroso en reacción a un daño crónico, es el resultado de la actividad de estas células. Cantidades excesivas de tejido conjuntivo fibroso (*de granulación*) son en especial características de la reparación del tejido conjuntivo en caballos, como producto final de la actividad de los fibroblastos.

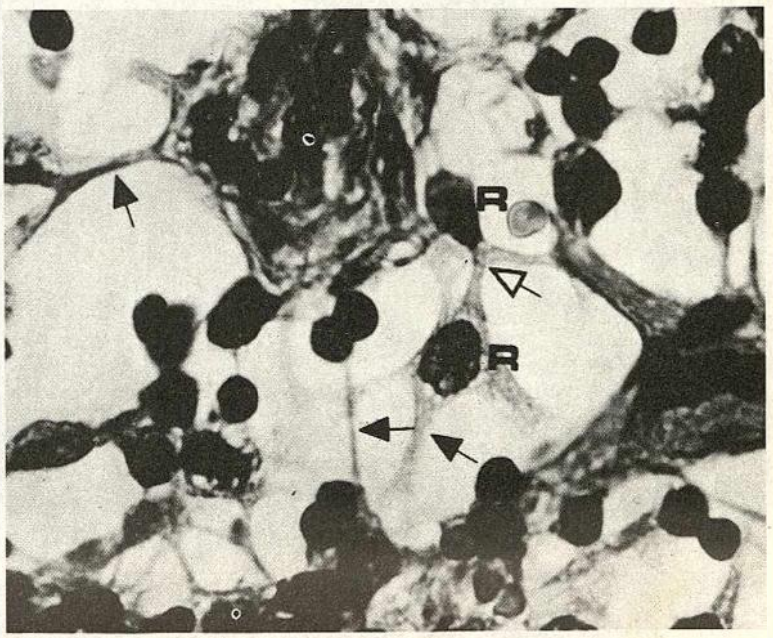

Fig. 6–24. Células reticulares de la región medular de un ganglio linfático de canino. Las células reticulares (R) emiten sus procesos citoplásmicos (**flechas obscuras**) para conectar con los procesos de otras células reticulares y formar el retículo. En ocasiones se observan los puntos de contacto entre estas células de forma estrellada (**flecha clara**). X320.

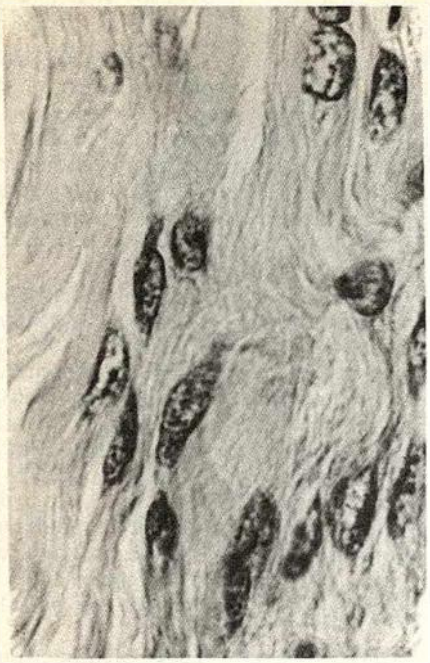

Fig. 6–25. Fibroblastos del tejido conjuntivo laxo. El citoplasma es poco aparente, en tanto que el núcleo vesicular puede observarse con facilidad. Las fibras colágenas se orientan al azar. X340.

Esta célula secreta tropocolágena. Una vez fuera de la célula la polimerización de éste produce la colágena característica. Aún no está bien definida la intervención precisa del fibroblasto en el proceso de polimerización y orientación espacial de las fibras polimerizadas. Las fibras colágenas de algunos tejidos se dirigen al azar dentro de la matriz. En otros, hay una disposición espacial ordenada. La célula puede contribuir a determinar la orientación espacial al dirigir las protofibrillas unidas a sus superficies, lo cual sirve como foco de orientación y polimerización. El esfuerzo mecánico en los tejidos puede servir también de base para la orientación espacial. Una combinación de ambos mecanismos de seguro tiene influencia determinante.

Macrófagos

Llamados también *histiocitos* y *clasmatocitos*, son células fagocitarias del compartimiento tisular conjuntivo. Pueden ser *fijos* o *móviles*. Cuando son fijos suelen encontrarse en el espacio pericapilar. No obstante, también pueden estar a lo largo de las fibras colágenas. Cuando se activan por diferentes estímulos se convierten en *móviles* o *ameboides*.

Los macrófagos son pleomórficos. Varían de la forma ahusada en la configuración fija a la redonda u oval con procesos celulares redondeados en la móvil. El núcleo del macrófago sirve para identificar este tipo celular (fig. 6–27). El núcleo es un poco más pequeño que el del fibroblasto y más obscuro por su forma hete-

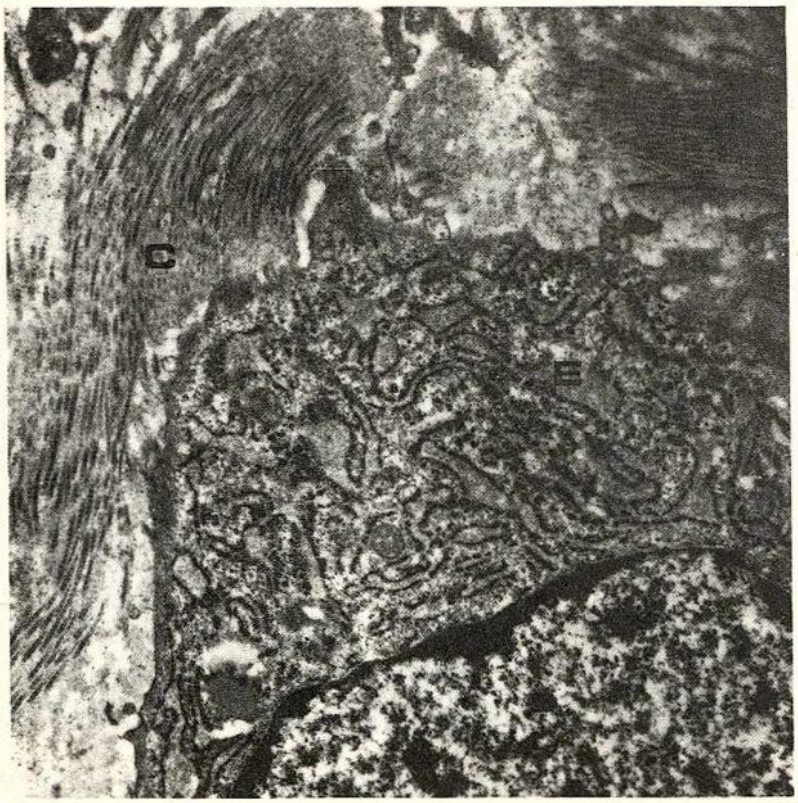

Fig. 6–26. Microfotografía electrónica de un fibroblasto. La célula contiene grandes cantidades de perfiles del retículo endoplásmico rugoso (E) llenos de un material granular. Las fibras colágenas (C) se encuentran en el tejido conjuntivo. X6,000.

rocromática. Por último, pero de gran importancia, el núcleo es frecuentemente dirigido; por ejemplo, en forma de *frijol* o *riñón*. Casi siempre la célula es polarizada. La concavidad del núcleo está dirigida hacia la mayor parte del citoplasma. Este es basófilo y posee una región pálida.

A nivel ultraestructural, los organelos más prominentes en los macrófagos son el aparato de Golgi (en la concavidad nuclear), el retículo endoplásmico rugoso y los lisosomas (fig. 6–28). En lo que se refiere a microscopio de luz y electrónico, puede observarse el material fagocitado dentro de la célula, si es activa.

Existen múltiples orígenes de esta célula dentro del compartimiento tisular conjuntivo. Las células mesenquimatosas y reticulares pueden originarlas. El monocito sanguíneo y el macrófago (histiocito) se consideran idénticos. Dentro del sistema vascular sanguíneo (intravascular), se considera monocito. Una vez que entra al compartimiento tisular conjuntivo (*extravascular*) se conoce como histiocito o macrófago.

Los macrófagos son una de las primeras células de defensa contra la invasión por partículas extrañas al organismo. También intervienen en forma importante en la fagocitosis y remoción de desechos celulares. Participan en el mecanismo de respuesta inmunitaria, porque procesan material antigénico. Estas células forman el sistema reticuloendotelial.



Fig. 6–27. Macrófagos en una preparación de tejido conjuntivo laxo. Los núcleos de los macrófagos son típicos (flechas). Los otros componentes celulares y de la matriz están fuera de foco. X100.

Pericitos

Cualquier célula que se encuentra alrededor de capilares o vasos pequeños puede ser un pericito. Por tanto,

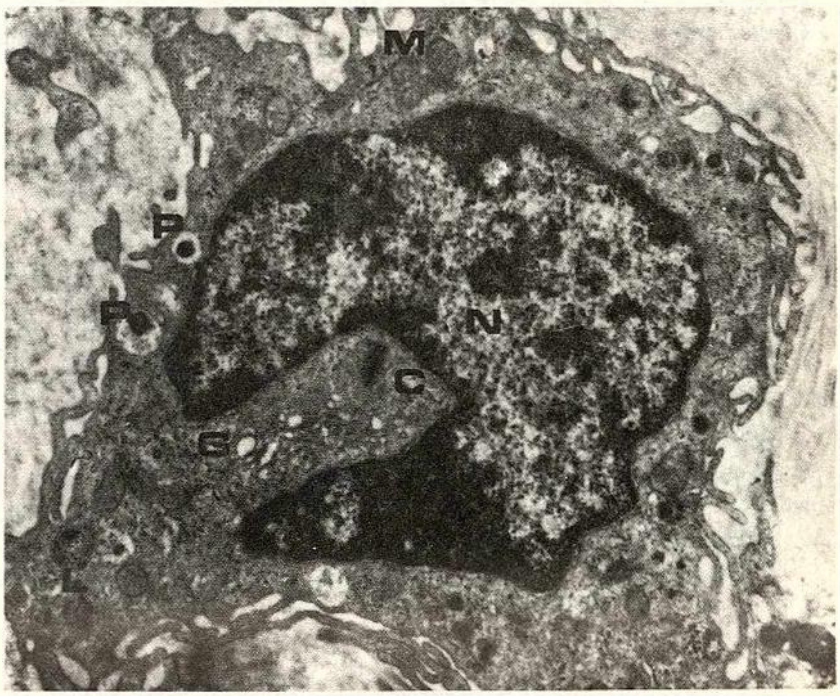

Fig. 6–28. Microfotografía electrónica de un macrófago de tejido conjuntivo laxo. El núcleo en forma de casco de caballo (N) es típico. El aparato de Golgi (G) está bien desarrollado y es yuxtanuclear. Es visible uno de los centríolos (C). Las mitocondrias (M) están dispersas en la célula. Los fagosomas (P) y lisosomas (L) son característicos de macrófagos activos. X26,000.

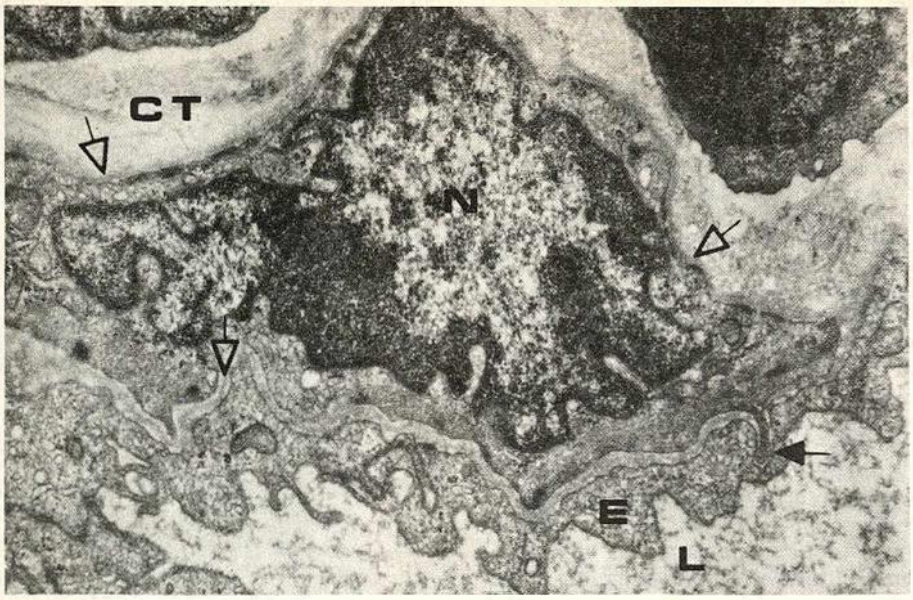

Fig. 6–29. Microfotografía electrónica de un pericito del pulmón de un bovino. El núcleo (N) es prominente. La célula se encuentra en íntima relación con la endotelial (E) que define la luz (L) del capilar. La lámina basal (**flecha clara**) rodea el pericito y lo separa del tejido conjuntivo (CT) y endotelio. El área indicada por la **flecha obscura** está aumentada de tamaño en la fig. 6–30. X17,000. (Cortesía de G.P. Epling).

los macrófagos, células mesenquimatosas y fibroblastos pueden considerarse como pericitos por su posición perivascular. Aunque en un contexto más específico, *perito* es un tipo celular o una célula especial. *Pericitos* o *células de Rouget* son las que se encuentran en íntimo contacto con las del revestimiento endotelial de vasos pequeños (fig. 6–29). Están cubiertas con la lámina basal, excepto en el sitio de contacto con la célula endotelial (fig. 6–30). Algunas son contráctiles; por tanto, pueden controlar el tamaño de la luz vascular. Otras no son contráctiles y aún se desconoce su función.

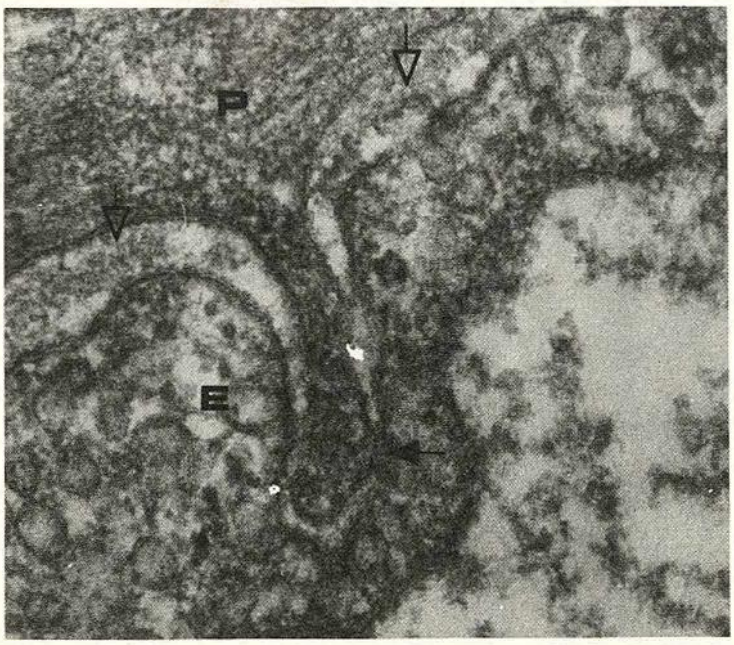

Fig. 6–30. Microfotografía electrónica del área de contacto entre un pericito y una célula endotelial del pulmón de un bovino. El pericito (P) y la célula endotelial (E) están separados por la lámina basal (**flechas claras**) excepto en un solo punto de contacto (**flecha obscura**). X125,000. (Cortesía de G.P. Epling).

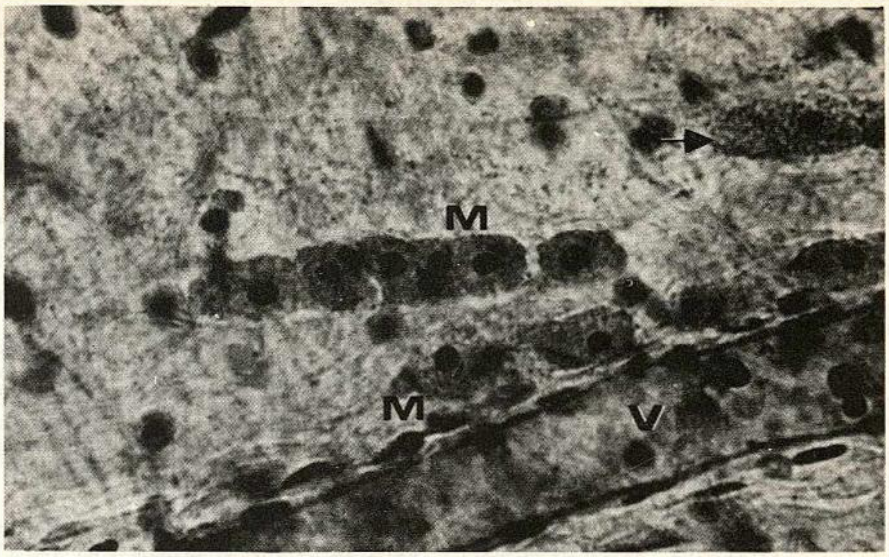

Fig. 6–31. Células cebadas en una preparación de subcutis de ratón. Están alineadas a lo largo del vaso sanguíneo (V). Una célula cebada (M) está rota y sus gránulos dispersos en el medio circundante (**flecha**). Las células cebadas suelen encontrarse por manejo inapropiado durante el procesamiento histológico. X160.

Células cebadas

Conocidas algunas veces como *basófilos tisulares,* se encuentran en forma variable en el tejido conjuntivo, pero se localizan con facilidad a lo largo de los vasos pequeños; forman paquetes pequeños. Estas células varían en tamaño y forma en las diferentes especies. Casi siempre son ovoides, con núcleo central, ovoide, pálido y pequeño. Su característica más prominente son gránulos basófilos en su citoplasma (fig. 6–31). No es raro encontrar estos gránulos muy refráctiles que rodean a la célula cebada. Estas son muy frágiles y se rompen con facilidad durante el procesamiento histológico. Así mismo, los gránulos son hidrosolubles, por lo que muy raras veces pueden preservarse durante la preparación del tejido.

Los gránulos de las células cebadas contienen dos substancias de importancia médica, *heparina* e *histamina.* Las células cebadas de algunas especies también tienen *serotonina.* La heparina es un anticoagulante muy importante. El *fibrinógeno* y otras proteínas, escapan hacia el tejido conjuntivo. La heparina evita la formación de fibrina, lo cual impide se formen coágulos de esta substancia en el medio local. También actúa como *agente clarificante* de la sangre. A través de un mecanismo no muy bien conocido, la heparina se une a la *lipoproteinlipasa* y esta última se encarga de eliminar grasa del plasma sanguíneo.

La célula cebada libera muchas substancias involucradas en las respuestas alérgicas y en la anafilaxia (hipersensibilidad tipo I). La *histamina,* producto de la descarboxilación de la histidina, es una substancia vasoactiva que dilata casi todos los capilares, lo cual aumenta la permeabilidad capilar. También causa contracción de la fibra muscular lisa y estímula las glándulas exocrinas. Esta substancia atrae a los eosinófilos. La *substancia de reacción lenta de la anafilaxia* (SRL-A) liberada de las células cebadas, ayuda a la fibra muscular lisa a contraerse y aumenta la permeabilidad capilar. También liberan el *factor quimiotáctico eosinofílico* y los *de activación de las plaquetas.* Además, la *calicreína,* el *factor quimiotáctico neutrofílico* y el *de inmovilización de los neutrófilos* son liberados por las células cebadas como parte de la respuesta de hipersensibilidad tipo I. La reacción tipo I se estudiará con el sistema inmunitario (capítulo 17).

Aunque la célula cebada deriva de las mesenquimatosas, hay muy poca información disponible acerca del ciclo y tiempo de generación. De manera semejante, se conoce muy poco sobre el reflujo y reemplazo de estas células, aunque se considera que también en el adulto derivan de las mesenquimatosas. A veces se consideran basófilos tisulares; desafortunadamente se piensa así, porque se inferiría que están relacionados de alguna forma con los basófilos sanguíneos (leucocitos basófilos). El basófilo y la célula cebada son tipos celulares diferentes.

Células adiposas o adipositos

Se encuentran como células individuales, paquetes o capas completas, relacionadas con el tejido conjuntivo, de manera muy especial con el laxo. Debido a sus relaciones enigmáticas con el tejido conjuntivo, estas células y el tejido adiposo serán estudiados en una sección subsecuente de este capítulo.

POBLACION CELULAR TEMPORAL

Debido que la población celular residente puede variar según el tejido y el estado fisiológico, es razonable pensar que estas alteraciones también influyen sobre las cé-

lulas temporales. Algunas de éstas son protectoras y pueden considerarse permanentes en ciertas áreas. No obstante en muchos casos su número variará. La *población celular temporal* incluye *células plasmáticas, pigmentarias, linfocitos, monocitos, neutrófilos, eosinófilos* y *basófilos.* Aquí se comentará sólo las células plasmáticas y pigmentarias; las sanguíneas se estudiarán en el capítulo 10.

Células plasmáticas

Llevan a cabo una función muy importante en la protección inmediata y prolongada del organismo contra los antígenos. Sintetizan y secretan grandes cantidades de *anticuerpos humorales* (*inmunoglobulinas*) que son parte importante de la respuesta inmunológica específica. Pueden encontrarse en el tejido conjuntivo de cualquier parte del organismo. No obstante, se encuentran con más frecuencia en las partes del cuerpo sujetas continuamente a estímulos antigénicos. Pueden considerarse parte de la población permanente del tejido conjuntivo asociado con epitelios de revestimiento (membranas) de los órganos gastrointestinales, genitourinarios y respiratorios.

Las células plasmáticas se demuestran con facilidad mediante técnicas histológicas sistemáticas. Son redondeadas y tienen una polaridad bién definida. El citoplasma es basófilo con un núcleo redondeado excéntrico (fig. 6–32), que contiene gran cantidad de heterocromatina, que algunas veces se dispone como los rayos de una rueda. Con frecuencia se aprecia una región yuxtanuclear pálida que corresponde a un aparato de Golgi muy bien desarrollado. La basofilia citoplasmática se debe a un amplio desarrollo del retículo endoplásmico rugoso y a ribosomas libres (fig. 6–33).

Células pigmentarias

Este es un término no descriptivo para cualquier célula que contenga pigmento. No obstante, puede ser muy diferente el medio por el cual obtienen el pigmento. Los *melanoblastos* se derivan de la *cresta neural del ectodermo;* migran por el organismo y se ubican en diversas regiones –el tejido conjuntivo relacionado con la piel, el iris y la coroides ocular. Tienen el potencial de producir melanina pero lo hacen hasta que han logrado un lugar de residencia. En este momento inician la síntesis de melanina, por lo que se denominan *melanocito* (fig. 6–34). Estas células pueden invadir capas epiteliales y transmitir su pigmentación a otras células. Los receptores pasivos de este pigmento se denominan *melanóforos;* los melanocitos están muy rara vez en el compartimiento tisular conjuntivo. Las células pigmentadas de este compartimiento o recibieron el pigmento en forma pasiva o lo han fagocitado. Por tanto, se consideran *melanóforos* o *cromatóforos.*

Hay una prueba histoquímica muy sencilla para determinar cuáles células son melanocitos: la *reacción de dihidroxifenilalanina* (DOPA). Sólo melanocitos pueden convertir la DOPA en melanina, gracias a la enzima *tirosinasa.*

La función primaria de los melanocitos es proteger al cuerpo de la exposición excesiva a los rayos ultravioleta. Es importante señalar que los melanoblastos y los melanocitos pueden participar en el crecimiento y diseminación rápida de células cancerosas.

TEJIDOS CONJUNTIVOS EMBRIONARIOS

Tejido conjuntivo mesenquimatoso

Este tejido mesodérmico no especializado es típico del embrión, es de transición y desaparece con rapidez del organismo en desarrollo, a medida que se diferencia (fig. 6–35). El constituyente primario de este tejido es la célula mesenquimatosa. Esta es fusiforme o estrellada que forma numerosos contactos celulares y da la apariencia de un *retículo celular.* Aunque los espacios intercelulares son pálidos y parecen no tener ningún material, están llenos de mucopolisacáridos. Sin embargo, las fibras no son comunes en este tipo de tejido y no es raro encontrar delicadas fibrillas colágenas o reticulares cercanas a las células que se diferenciarán en fibroblastos. Además, las células mesenquimatosas pueden producir pequeñas cantidades de fibras y substancia substrato.

Este tejido se deriva del mesodermo. Lo más importante es que es precursor de otros tejidos, como *conjuntivos propiamente dichos* y *especiales, cartílago, hueso, sangre* y *músculo.*

En el adulto, el tejido conjuntivo mesenquimatoso se reduce y aísla en focos diseminados de células mesenquimatosas, dentro de tejidos que derivan de él.

Tejido conjuntivo mucoso

Es un estado más avanzado del que se describió; es característico del cordón umbilical (pero no se limita a éste), conocido como *gelatina de Wharton* (fig. 6–36). Está constituido por un retículo celular de *fibroblastos* y algunas *células mesenquimatosas* dispersas. La matriz

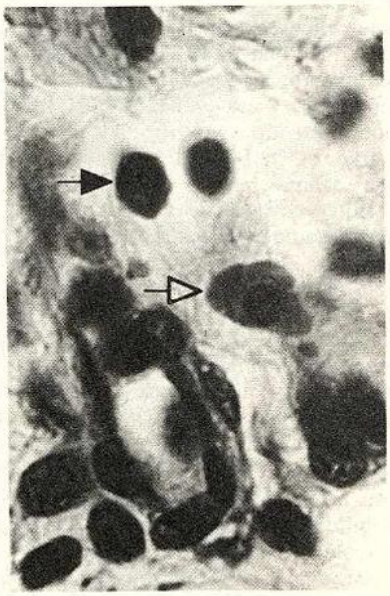

Fig. 6–32. **Célula plasmática de tejido conjuntivo laxo. La célula plasmática (flecha obscura) es típica. Nótese la posición del núcleo y el área de Golgi negativa. También hay un macrófago (flecha clara).** Nótese las diferencias entre estas células. X160.

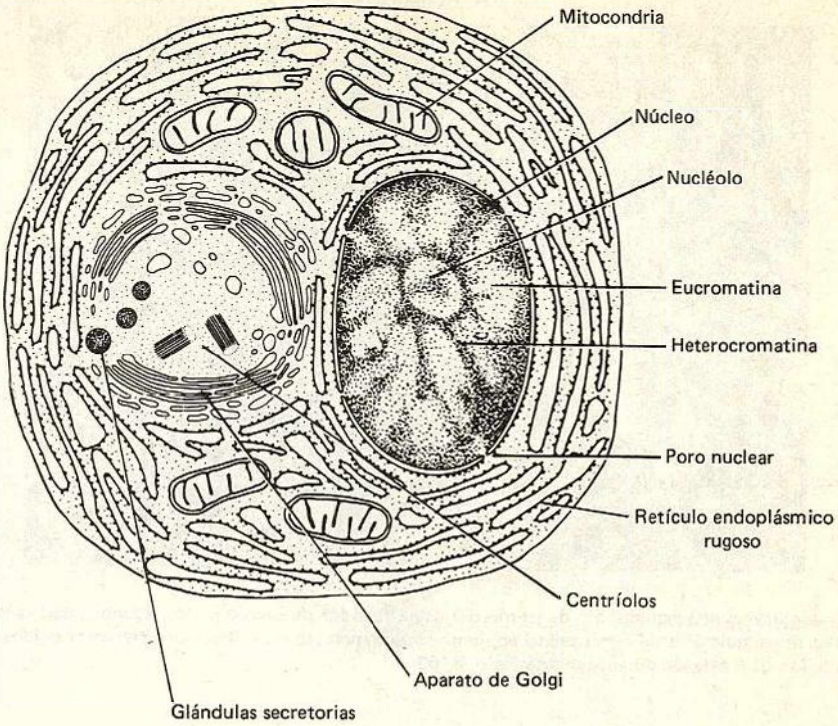

Fig. 6–33. Diagrama de una célula plasmática como si se observara con microscopio electrónico. Se indican los organelos constitutivos. Nótese la configuración de la cromatina en rayos de rueda; hay un retículo endoplásmico rugoso muy extenso y un aparato de Golgi muy bien desarrollado.



Fig. 6–34. Células con pigmentos (**flechas claras**) del tejido conjuntivo dérmico. X100.

está compuesta de mucina y contiene fibras colágenas delicadas. Con una fijación adecuada, la substancia substrato aparece granular.

En el embrión en desarrollo, se localiza en las regiones subepidérmicas y el cordón umbilical. En adultos, es transitorio y se deposita durante la reparación de los tejidos de sostén. También suele encontrarse en la cresta y barbillas de gallináceas. En los rumiantes está en porciones específicas de lámina propia del omaso.

TEJIDOS CONJUNTIVOS PROPIOS

Tejido conjuntivo areolar

Se conoce más comúnmente como tejido conjuntivo *laxo* u *ordinario*. Es el más frecuente de todos los tejidos conjuntivos. Está constituido por fibras *colágenas, reticulares* y *elásticas* dispuestas en forma laxa y orientadas al azar. Sin embargo, las fibras colágenas son los elementos de formación extracelular predominantes. Ya se describieron sus células constitutivas, excepto las reticulares, que también se encuentran en él. De manera normal, el tipo celular predominante es el fibroblasto o fibrocito (un 90%). El componente más importante de la substancia substrato es el ácido hialurónico; aunque también aparece un poco de condroitín sulfato y dermatán sulfato. Esta combinación de componentes de la matriz le confieren una calidad suave, plegable y elástica (fig. 6–37).

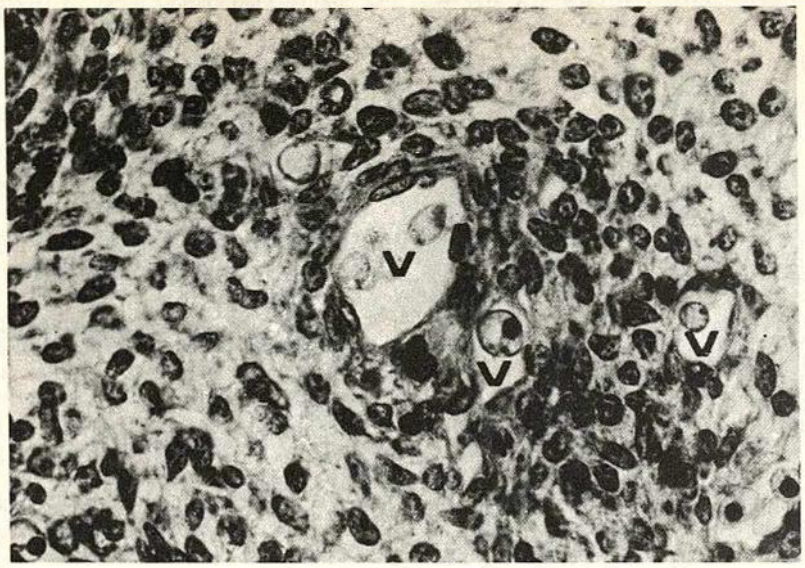

Fig. 6–35. Tejido conjuntivo mesenquimatoso de primordio de extremidad de hámster. Hay algunos vasos sanguíneos distribuidos entre las células mesenquimatosas (V). El tejido conjuntivo mesenquimatoso se diferenciará en otros tejidos derivados del mesodermo. Es un tejido de transición durante el desarrollo. X160.

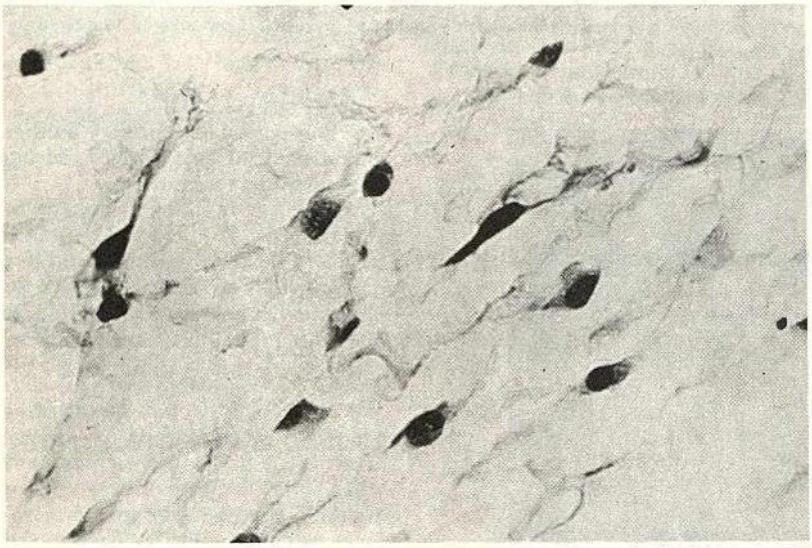

Fig. 6–36. Tejido conjuntivo mucoso del cordón umbilical de un ovino. X160.

La microfotografía de una preparación contraída del subcutis (fig. 6–38) ejemplifica este tejido. Dentro de la substancia substrato se observan fibras elásticas y colágenas con orientación desordenada. Las fibras reticulares necesitan para su demostración de una tinción especial. También hay muchos vasos sanguíneos y células adiposas diseminadas. A mayor aumento pueden apreciarse las células mencionadas.

En cortes, el tejido conjuntivo laxo adquiere diferente apariencia (fig. 6–39). Pero es típica la disposición desordenada de los paquetes de fibras y células. En este caso, la población celular primaria está constituida por fibroblastos. El examen con mayor aumento muestra otras células.

En un corte de tejido conjuntivo laxo relacionado con la primera porción del aparato digestivo, la apa-

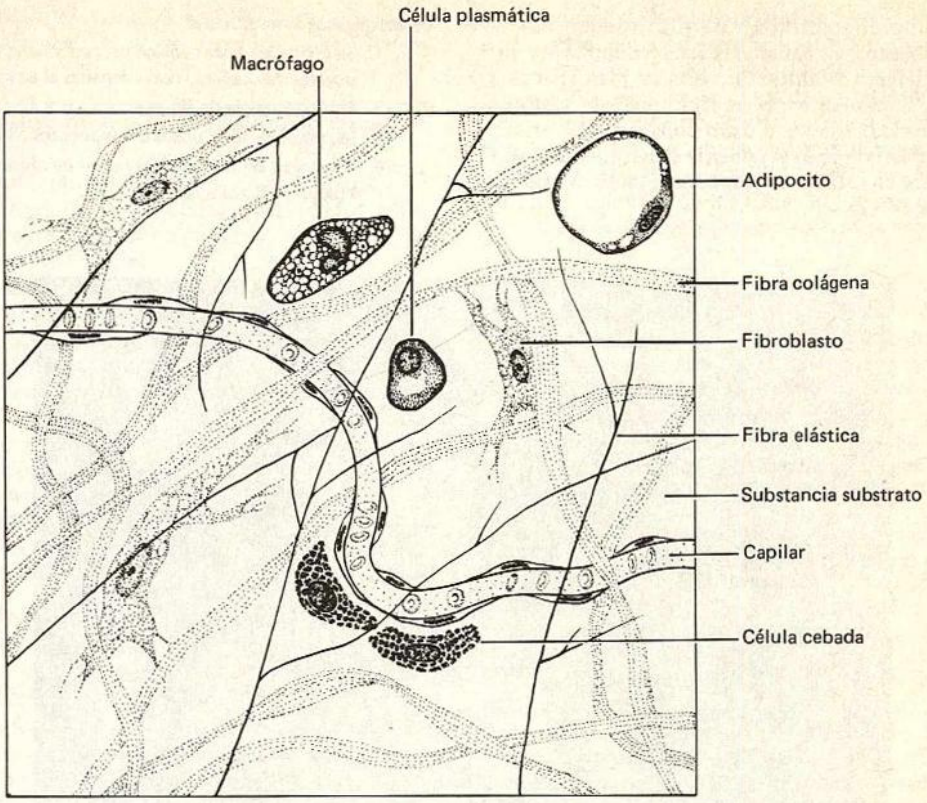

Fig. 6–37. Diagrama del tejido conjuntivo laxo. Están marcados los componentes principales del tejido.

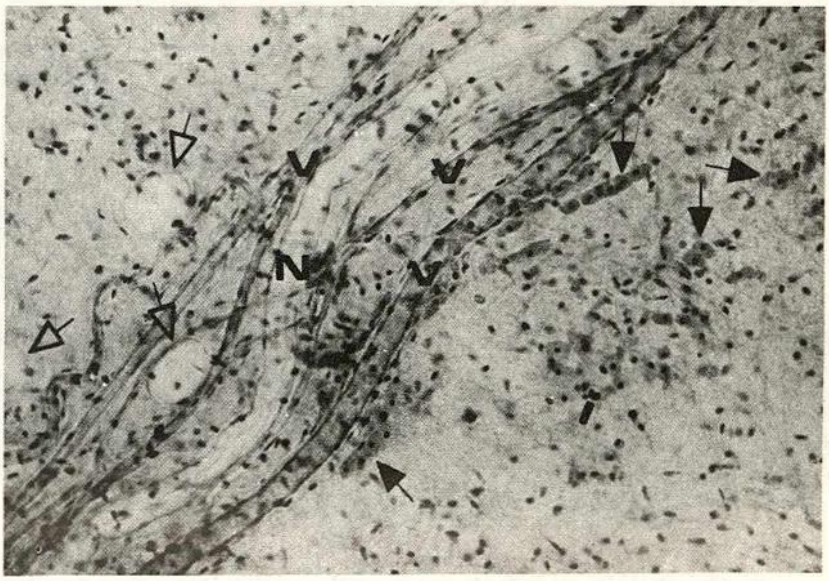

Fig. 6–38. Preparación extendida de tejido conjuntivo laxo del subcutis de un murino. Los vasos (V) y nervios (N) atraviesan el tejido. Se observan células cebadas (**flechas obscuras**), un macrófago (**barra**) y adipocitos (**flechas claras**). El resto de los núcleos son de fibroblastos. X40.

riencia es muy diferente (fig. 6–40). Aunque hay fibras y fibroblastos, la característica predominante son células de defensa –linfocitos, células plasmáticas y macrófagos. Esta apariencia es típica en esta región y en otras parecidas sujetas a daño constante. El primer ejemplo se observaría exactamente igual que el segundo si estuviese en estado de respuesta a un estímulo dañino (lámina IV–2).

Características morfológicas:

1. Red fina de fibras colágenas, reticulares y elásticas, dispuestas de manera laxa ordenadas al azar.
2. Predominancia de fibras colágenas y fibroblastos.
3. Muchas células y pocos componentes fibrosos.
4. Variación de los constituyentes celulares según la localización y fisiología.

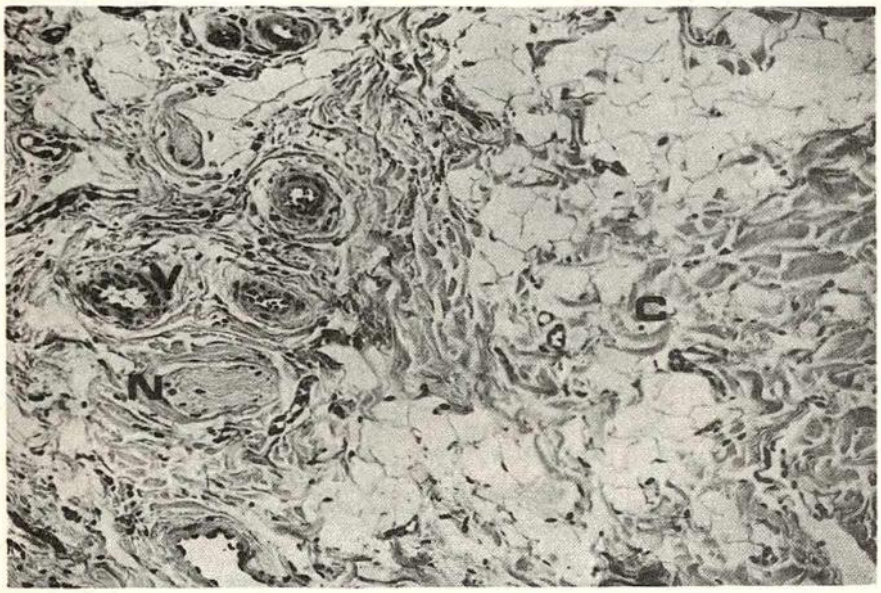

Fig. 6–39. Corte de tejido conjuntivo laxo. Pueden observarse fibras colágenas (C), nervios (N) y vasos sanguíneos (V) dispersos en el tejido. También hay fibroblastos y adipocitos. X40.

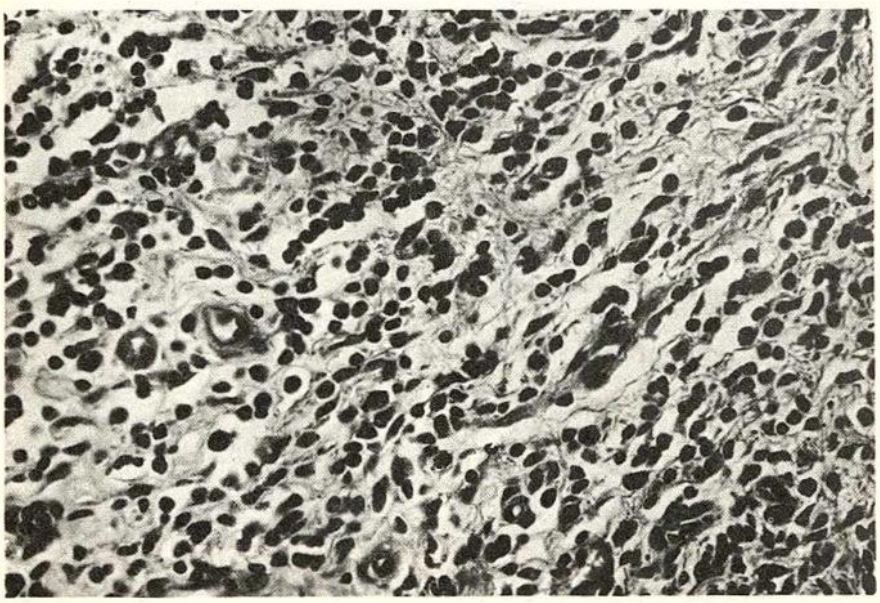

Fig. 6–40. Corte de tejido conjuntivo laxo de la parte anterior del aparato digestivo. Los componentes básicos se parecen a los observados en la fig. 6–38. Los numerosos núcleos obscuros son principalmente linfocitos. Las células mononucleadas confieren un aspecto de hipercelularidad. La población celular del tejido conjuntivo laxo es típica de las áreas sujetas a estímulo antigénico continuo. X100.

Localización: Tejido conjuntivo, mesenterios, entre músculos y nervios, como componente de casi todos los órganos (lámina IV–1).

Tejidos conjuntivo fibroso, blanco, denso, irregular (TCFBDI)

Este tejido está muy relacionado con el areolar. De hecho hay diferentes graduaciones de tejidos entre estos dos extremos. En forma primaria, éste difiere del laxo de manera cuantitativa.

En un corte (fig. 6–41), predominan las fibras colágenas ondulantes y gruesas. También hay fibras reticulares y elásticas, aunque en menor cantidad. Se encuentran las mismas células o están potencialmente presentes en ambos tejidos, pero en éste están en menor cantidad.

Características morfológicas:

1. Red intrincada de fibras colágenas con algunas reticulares y elásticas.
2. Menor cantidad de células y mayor de fibras que el tejido conjuntivo laxo.

Localización: Tejido conjuntivo subepidérmico, cápsulas de los órganos (láminas I–3, IV–3).

Tejidos conjuntivo fibroso, blanco, denso, regular

Su característica más importante es la orientación paralela y ordenada de sus fibras colágenas (fig. 6–42). Aunque hay paquetes de fibras diferentes, no se observan con técnicas sistemáticas. Con H y E, sólo se ve como un substrato homogéneo de color rosa. Los fibrocitos parecen delimitar a los paquetes fibrosos. Los núcleos de estas células varían de ovales a muy delgados y alargados. Se tiñen de obscuro. Aunque se encuentran presentes, es muy raro distinguir los procesos citoplásmicos delgados. Los núcleos y fibras pueden aparecer ondulantes, y aunque de hecho pueden haber otros tipos celulares, éstos son muy raros.

Este tipo de tejido predomina en la formación de *tendones* y *ligamentos.* Los paquetes individuales de estas fibras muy organizadas se unen gracias al tejido conjuntivo laxo. Se observan algunos vasos sanguíneos y nervios rodeados por tejido conjuntivo laxo. La disposición ordenada de las fibras colágenas da una excelente resistencia a una presión sostenida sobre tendones y ligamentos.

Características diagnósticas:

1. Muy pocas células, casi todos son fibrocitos.
2. Predominancia de fibras colágenas fuertes que semejan un substrato relativamente homogéneo a manera de matriz entre las células.
3. Disposición longitudinal de los fibrocitos.
4. Las células y fibras pueden aparecer ondulantes.
5. La colágena se tiñe de rosa con H y E.

Localización: Tendones (uniones osteomusculares), ligamentos (uniones de hueso con hueso), aponeurosis (tendones delgados, en capa) (láminas IV–5, IV–6).

Tejido conjuntivo elástico

Es una modificación básica del tipo antes descrito. Predominan fibras elásticas y fibroblastos (fig. 6–43). Las fibras son más grandes que las colágenas y se ramifican y anastomosan unas con otras. Las fibras elásticas individuales aparecen rodeadas de tejido conjuntivo areolar y están en ordenamiento perfecto, determinado por el orden de los fibroblastos. Si no se observa con suficiente cuidado, este tejido podría confundirse con el TCFBDI. Pero bajo un buen examen, en un corte teñido con H y E se observan unas fibras rosas brillantes características. Con tinciones especiales, las fibras elásticas son muy notorias (fig. 6–44).

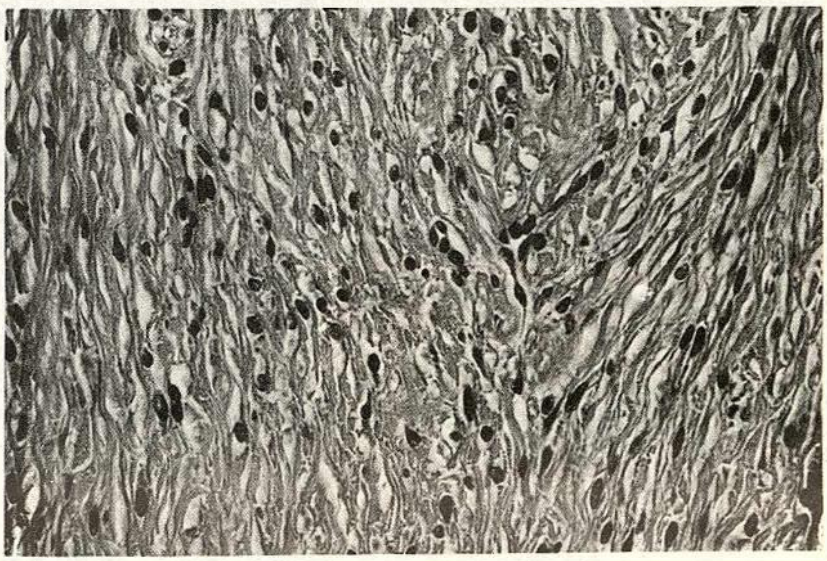

Fig. 6–41. Corte de tejido conjuntivo fibroso blanco denso; tiene una disposición irregular. Proviene de la túnica albugínea del testículo de un perro. Predominan fibras colágenas y fibroblastos. X100.

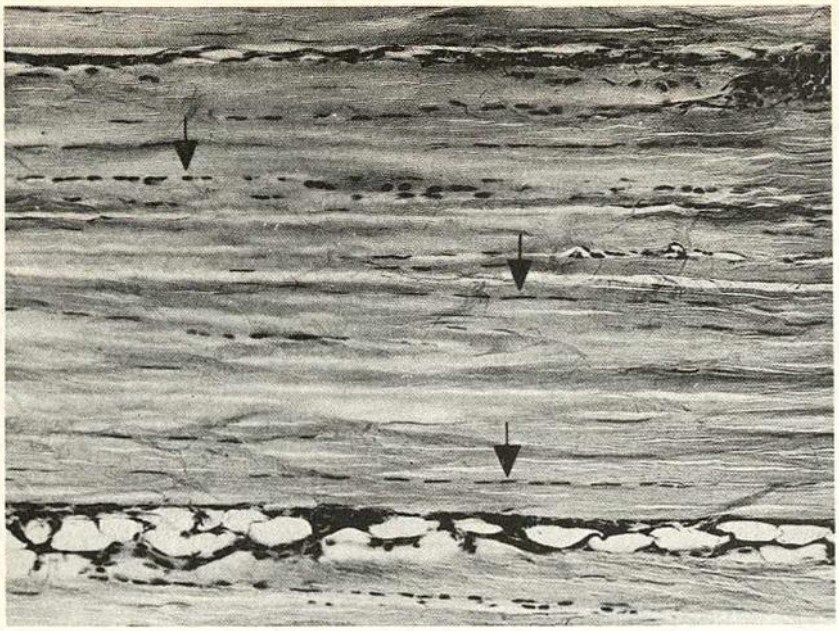

Fig. 6–42. Corte de tejido conjuntivo fibroso blanco denso, pero de disposición regular de un tendón. Los fibrocitos (**flechas**) están orientados en forma paralela a las fibras colágenas. X40.



Fig. 6–43. Corte longitudinal de tejido conjuntivo elástico del ligamento nucal de un canino. X100.

En un corte transversal, deberá tenerse cuidado para distinguir la posición extrafibrilar de los núcleos (fig. 6–45) de los fibroblastos. De otra forma, este tejido podría confundirse. Nótese también la gran área de sección transversal de las fibras.

Este tejido es de localización limitada, pero importante. Está muy modificado en las paredes de los vasos arteriales y forma un complejo con las fibras musculares lisas.

Características diagnósticas:

1. Predominancia de fibras elásticas en una disposición paralela y ramificada.
2. Intensa coloración rosa de las fibras teñidas con H y E.
3. Predominancia de fibroblastos con muy pocas células de otros tipos.

Localización: Ligamento nucal, algunos ligamentos dorsales de la espina dorsal, elementos murales de las arterias (lámina IV–4).



Fig. 6–44. Corte longitudinal de fibras elásticas del ligamento nucal de un canino; sólo se tiñen las fibras elásticas. X40 (tinción de Verhoeff).

TEJIDOS CONJUNTIVOS ESPECIALES

Tejido conjuntivo reticular

En éste la fibra predominante es la reticular. La red fibrosa se complementa con un retículo celular. Debido a que este tipo de tejido está relacionado con *órganos citogénicos* (*productores de células*) se necesita un examen muy cuidadoso para observar las células y el retículo a través de la masa de las otras que suelen estar presentes. Pueden encontrarse muchas células (*germinales, reticulares, linfocitos, agranulocitos, plasmáticas, histiocitos*). En un corte de bazo perfundido con solución salina fisiológica puede observarse el retículo. El retículo fibroso se observa con facilidad con tinciones especiales para fibras reticulares (fig. 6–9). Las tinciones comunes no demostrarán de manera definida este tejido, pero en ciertos tipos celulares es útil en la identificación.

Las fibras reticulares constituyen también el tejido conjuntivo intersticial más fino de algunos órganos parenquimatosos. En este caso, no hay células de defensa o en una cantidad parecida a la del tejido areolar. En estas áreas, la célula predominante es el fibroblasto.

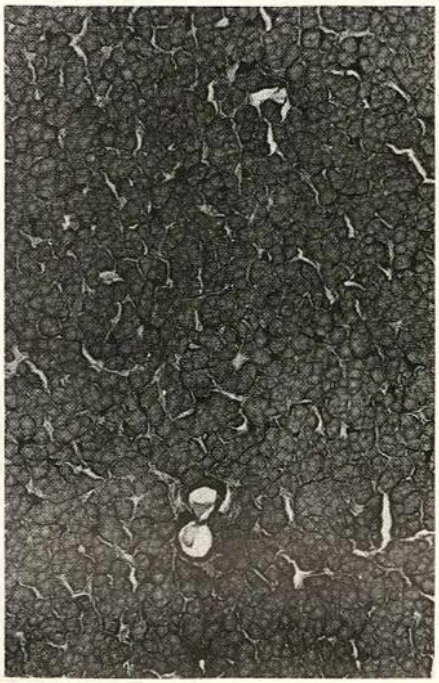

Fig. 6–45. Corte transversal de tejido conjuntivo elástico del ligamento nucal de un canino. X80.

Características diagnósticas:

1. Retículo fino de fibras argirófilas y células.
2. Casi siempre se relaciona con órganos citogénicos que producen células de defensa.

Localización: Estroma (sostén fibroso) de órganos linfáticos y hemopoyéticos; tejido conjuntivo intersticial más fino de algunos órganos.

Tejido conjuntivo pigmentado

Este tipo celular es un tejido conjuntivo areolar con células pigmentadas (fig. 6–34). Es de localización limitada pero importante.

Características diagnósticas: Donde células pigmentarias de apoyo.

Localización: Iris y membrana coroides; tejido conjuntivo relacionado con piel pigmentada.

TEJIDO ADIPOSO

Ya se comentó la razón del estudio del tejido adiposo en forma separada.

Forma y función

El tejido adiposo está compuesto de una población homogénea de células, los *adipocitos* o *células adiposas,* que pueden estar en forma individual o en grupo o masas extensas. Aunque este tejido tiene vasos sanguíneos, nervios y elementos de los tejidos conjuntivos reticular o laxo, su célula característica es el adipocito. El tejido tiene muchas células. Puede estar en todos los tejidos conjuntivos corporales, pero también puede encontrarse en algunos sitios de predilección. Este tejido forma una extensa capa subcutánea, el panículo adiposo; grandes cantidades de este tejido se relacionan con membranas mesoteliales de las cavidades celómicas viscerales y parietales. Además, se le encuentra en las regiones que no poseen otros componentes tisulares, como las regiones axilar e inguinal. La relación íntima y variable del tejido adiposo con los órganos del cuerpo se demuestra mejor mediante una disección. Casi todos los órganos contienen grandes cantidades de tejido adiposo. Aun los cortes de carne muy especiales poseen una mezcla de tejido conjuntivo, músculo esquelético y tejido adiposo; este último le confiere la calidad de marmóreo.

El tejido adiposo desempeña diversas funciones muy importantes. Es una fuente disponible de energía. Las grasas almacenadas del tejido adiposo pueden contener más energía por gramo que las cantidades correspondientes de proteínas o azúcares. (Las grasas producen 9 calorías por gramo, en tanto que los carbohidratos y proteínas sólo 4 calorías por gramo). El tejido adiposo es un contribuyente muy importante de la termorregulación. Su ubicación en el organismo ayuda a conservar el calor. Este tejido es también muy importante como aislante mecánico. Su relación con órganos viscerales y el epiplón mayor ayuda a proteger estos órganos de daño mecánico. El abundante depósito de tejido adiposo que se encuentra como cojinete plantar del pie del equino absorbe las fuerzas de concusión de la locomoción en esta especie. Cuando se relaciona con las membranas sinoviales, absorbe la fuerza de choque y proporciona estabilidad adicional a las diartrosis.

Morfológicamente, se identifican dos tipos de tejido adiposo *blanco* y *pardo.*

Origen del tejido adiposo

El problema del origen preciso de las células adiposas y sus relaciones entre células de grasa parda y de grasa blanca, no se ha resuelto en forma satisfactoria. Flemming, al final del siglo XIX emitió un punto de vista muy popular y que prevalece en algunos investigadores. Propuso que las células adiposas se formaban por la acumulación simple de líquidos en fibroblastos. Toldt propuso que el tejido adiposo era el único que se originaba de lipoblastos diferenciados en partes específicas del organismo animal. Hay puntos de vista opuestos por completo, concernientes a la relación entre grasa blanca y parda. Algunos consideran que las poblaciones celulares son distintas, en tanto otros suponen que se trata de dos estadios diferentes de las mismas. Los datos bibliográficos son exhaustivos y muy confusos.

Sin embargo, parece surgir un consenso razonable. La célula germinal especial para los adipositos es tal vez la mesenquimatosa. Esto determinaría los sitios de predilección específicos, en lugar de una diseminación en el cuerpo por almacenamiento de grasa en los fibroblastos. Más aún, la presencia de una lámina basal alrededor de los adipocitos individuales es difícil de explicar si se tratara de fibroblastos diferenciados. Las diferencias relacionadas con la propensión a la acumulación de grasa, determinadas por la edad y la especie respaldan la hipótesis de poblaciones celulares separadas.

Tejido adiposo blanco

Se denomina también *grasa blanca, unilocular* o *tejido adiposo ordinario* (lámina V–11). Sus células son muy grandes, con fluctuación entre 130 μm. Son esféricas y pueden parecer poliédricas. Predominan las *células grasas uniloculares,* que tienen aspecto de sortija con sello (fig. 6–46). Casi todo el citoplasma está ocupado por una sola gota de grasa rodeada de un aro de citoplasma. El núcleo, que casi siempre está desplazado hacia un lado, determina la apariencia de sortija con sello. En la mayor parte de los planos de corte, no se aprecia el núcleo (fig. 6–47). En el procesamiento por inclusión en parafina, sólo se observará el espacio que ocupaban los lípidos en células vivas, ya que los solventes utilizados eliminan la grasa. Con técnicas especiales de preparación, como congelación y tinciones especiales (tetraóxido de osmio, Sudán), se podrán observar y demostrar los lípidos (fig. 6–48).

Los lípidos son triglicéridos y algunos ácidos grasos. Estos se transportan debido a hidrólisis enzimática (lipasa) y los ácidos grasos libres penetran a la sangre como una fuente disponible de energía. Aunque estas substancias se reciclan de manera constante, se necesita un complemento continuo de glucosa para su liberación.

El tejido adiposo blanco puede subdividirse en unidades más pequeñas (lóbulos) gracias a septos de tejido conjuntivo laxo. Las fibras reticulares se extienden desde éstos y rodean a las células grasas individuales. El aporte extensivo de vasos y nervios llegan a este tejido por el tejido conjuntivo.

Tejido adiposo pardo

Está constituido por células grasas multiloculares (lámina V–12). La característica predominante de estas células es la presencia de numerosas gotas de grasas pequeñas en el citoplasma (fig. 6–49). El núcleo es redondo y no está desplazado hacia un lado sino que puede ocupar cualquier posición. A menos que se tengan las precauciones antes mencionadas, también se pierden los lípidos. Los espacios resultantes de esta pérdida, así como los componentes citoplásmicos dispersos, imparten al citoplasma una acidofilia y aspecto espumoso característico (fig. 6–49).

El color pardo de este tejido se debe a altas cantidades de citocromooxidasa. Las células de la grasa parda

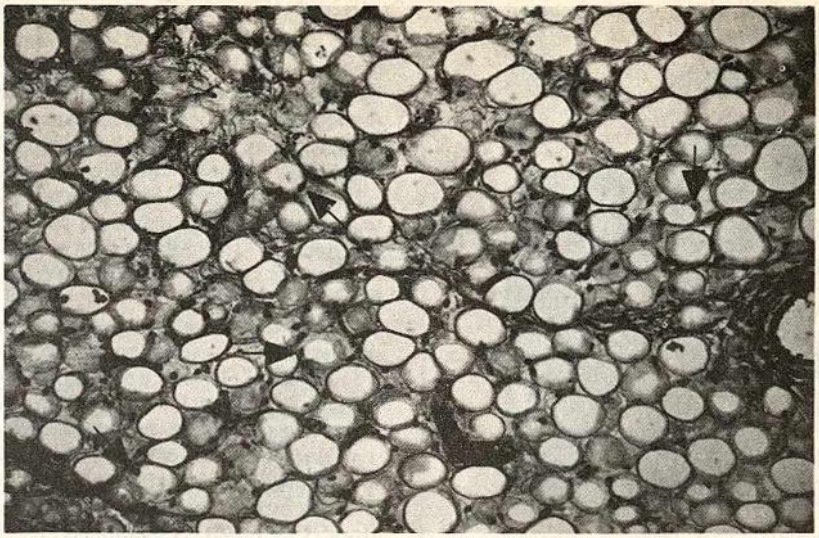

Fig. 6—46. Corte de tejido adiposo amarillo. Las flechas indican los núcleos de las células y muestran la configuración típica en anillo con sello. X40.

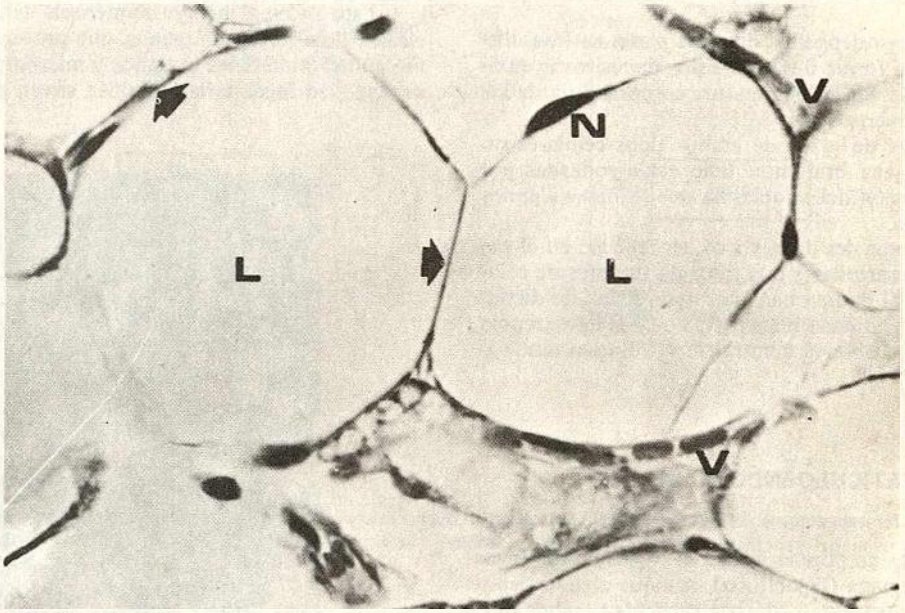

Fig. 6—47. Corte de adipocitos de tejido adiposo amarillo. Es típica la configuración en anillo con sello. El núcleo (N) está desplazado a un lado. El citoplasma está reducido a un delgado margen en la periferia (flechas). El espacio que fue ocupado por la gota de grasa (L) es la característica predominante de estas células. Los vasos sanguíneos (V) se encuentran en el tejido conjuntivo de asociación. X160.

contienen más mitocondrias que las de la grasa blanca. Además, el tejido está más vascularizado e inervado que el adiposo blanco. Sin embargo, sus relaciones con el tejido conjuntivo son parecidas y la organización lobular basta para conferirle una apariencia glandular.

El papel principal de este tejido es el calentamiento de la sangre que pasa a través de él. El metabolismo de los lípidos almacenados libera calor, tibia la sangre y eleva la temperatura corporal. El tejido adiposo pardo tiene una localización limitada pero específica. Se desarrolla durante el periodo prenatal y se confina a la región axilar, interescapular, mediastino, mesenterios y área perirrenal. En el periodo posnatal puede auxiliar al animal joven a resistir el frío extremo. Los roedores hi-

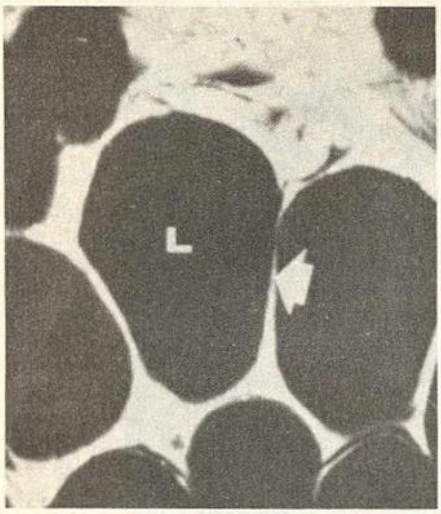

Fig. 6–48. Tinción especial para lípidos. La gota de grasa (L) permanece como característica predominante del citoplasma. Los márgenes celulares que no se tiñen están indicados por la **flecha.** X125 (tinción de tetraóxido de osmio).

bernantes tienen depósitos de grasa parda en áreas distribuidas en la forma descrita. Estos depósitos le auxilian para conservar la temperatura corporal durante los periodos de hibernación.

Las gotas de grasa de ambos tipos celulares no tienen membrana limitante. Sólo están rodeadas por una condensación del citoplasma que contiene algunos citofilamentos.

En los animales domésticos, en especial en el perro pueden desarrollarse dos tipos de tumores de células adiposas. El lipoma benigno, muy difícil de distinguir del tejido adiposo blanco típico, y el liposarcoma maligno que se observa como células adiposas multiloculares.

SISTEMA RETICULOENDOTELIAL

Muchas células corporales tienen la capacidad de ingerir materia extraña (fagocitosis). Aunque algunas especiales tienen una extraordinaria capacidad fagocitaria. Los *macrófagos fijos y móviles* del compartimiento tisular conjuntivo poseen esta propiedad y son componentes muy importantes en la defensa celular del organismo. La capacidad de los macrófagos para moverse con amplitud dentro del tejido conjuntivo, permite una fuerza de defensa rápida relacionada casi con cualquier órgano y tejido. Muchos órganos contienen células fagocitarias como parte integral de su tejido y de sus mecanismos de defensa. Desafortunadamente se pierde con facilidad la idea de su función-fagocitosis porque se les conoce con diversos nombres –microgliocitos, monocitos sanguíneos, células de Kupffer, macrófagos alveolares, células litorales o sinusoides (fig. 6–50).

La función común de fagocitosis se reconoció primero durante el siglo XIX por Metchnikoff. El consideró la fagocitosis como un sistema celular difuso de "grandes comedores" y acuñó el nombre de *sistema macrófago.* Otras células, en especial del revestimiento epitelial y del estroma celular (reticulares fagocitarias) de algunos órganos también se consideraron con gran actividad fagocitaria. Este sistema original de fagocitos se expandió conceptualmente para incluir a las células endoteliales y reticulares. Por esta razón, se adoptó el nombre de *sistema reticuloendotelial,* y es muy popular en la actualidad.

Casi todos los datos actuales plantean controversias respecto a la contribución de las células reticulares y endoteliales al sistema reticuloendotelial. Según se sabe, las células reticulares (formadoras de fibras) no son fagocitarias; tampoco es cierto lo contrario. De manera semejante, muchas células endoteliales que alguna vez se consideraron fagocitarias, ahora se consideran macrófagos especializados que se establecen como células litorales en muchas membranas epiteliales. Por estas razones, el nombre de reticuloendotelial ha caído en conflicto. Un nombre más descriptivo que está siendo aceptado es el de *sistema fagocitario mononuclear* o *sistema macrófago,* el último fue propuesto por Metchnikoff hace casi 100 años.

Este sistema incluye numerosas células mononucleares de diferentes órganos, que protegen al organismo contra materiales extraños y microorganismos, por su actividad fagocitaria. También sirven para liberar al



Fig. 6–49. Corte de tejido adiposo multilocular. Son muy notorios los espacios que fueron ocupados por gotitas de grasa. X100.

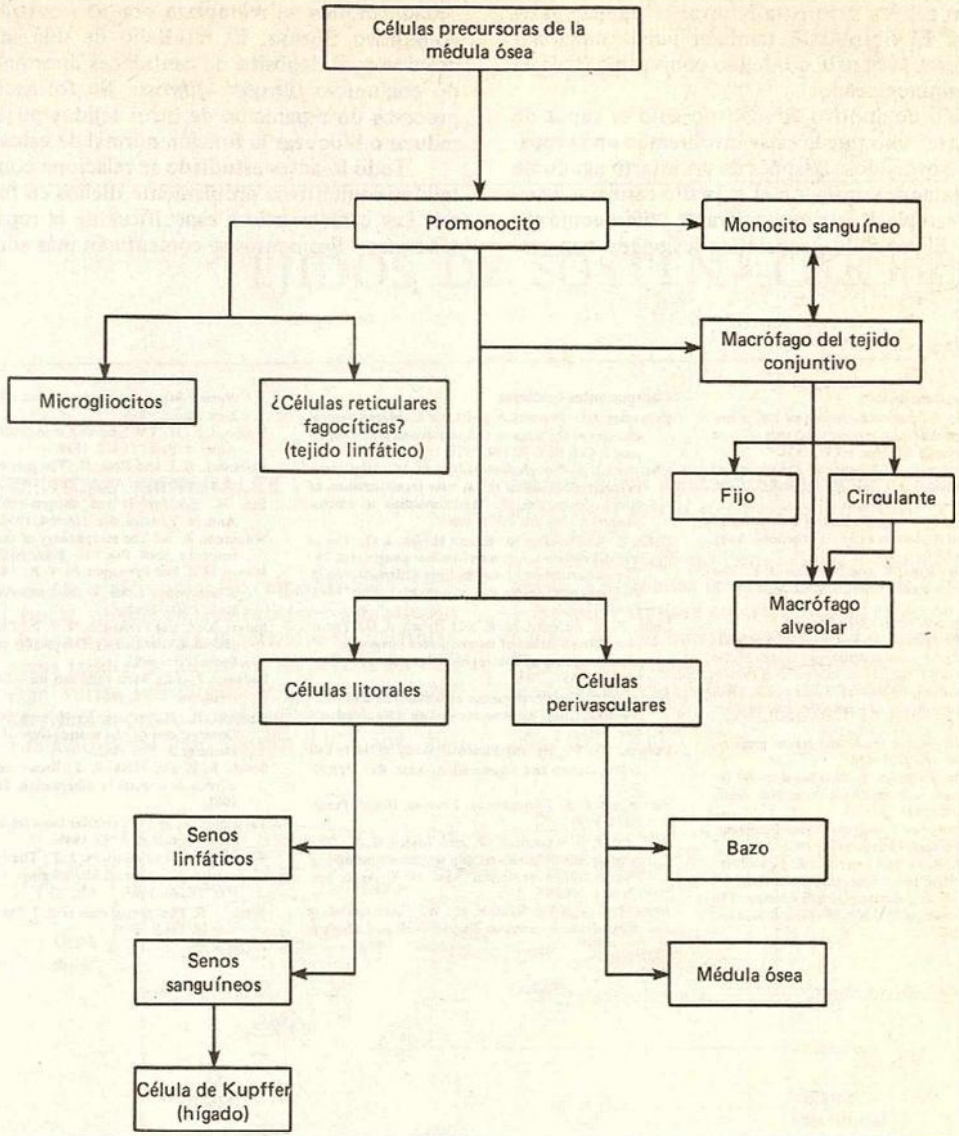

Fig. 6–50. Sistema fagocitario mononuclear. Se señala el origen, distribución y relaciones de los componentes celulares. Las células litorales no endoteliales de la médula ósea y de los senos esplénicos también pueden ser fagocitarias. No hay pruebas concluyentes.

cuerpo de materiales de desecho y células muertas. Es muy importante señalar que participan en el procesamiento de antígenos como parte de la inmunidad celular y humoral.

REGENERACION Y REPARACION

Los fibroblastos son las células encargadas en primera instancia de la regeneración y reparación dentro del tejido conjuntivo. Este no es estático; los componentes celulares y de la matriz están en flujo constante. Las células viejas o dañadas son eliminadas y reemplazadas por fibroblastos nuevos. De manera semejante los componentes de la matriz dañados o alterados químicamente se eliminan y reemplazan por otros. El macrófago es la célula clave en esta actividad de remoción.

La capacidad del fibroblasto para medir la reparación o la regeneración se basa en muchos factores. Esta célula puede dividirse. De esta manera, cuando es necesario funciona como su propia "célula germinal", además de las mesenquimatosas dispersas en el tejido conjuntivo, en especial en posición pericapilar. La actividad mitótica y la diferenciación subsecuente de algu-

nas de estas células sirve para renovar la población de fibroblastos. El fibroblasto también puede adicionar componentes a la matriz del tejido conjuntivo (colágena y glucosaminoglucanos).

El tejido conjuntivo fibroso no sólo es capaz de autorrepararse, sino puede estar involucrado en la reparación de otros tejidos. Después de un infarto agudo de miocardio (ataque cardiaco), el músculo cardiaco degenerado se reemplaza por una costra de tejido conjuntivo fibroso. El músculo esquelético lesionado con gravedad también se reemplaza por una costra de tejido conjuntivo fibroso. El resultado de una inflamación crónica es el depósito de cantidades anormales de tejido conjuntivo fibroso *–fibrosis.* Su formación en los procesos de reparación de otros tejidos puede limitar, reducir o bloquear la función normal de estos últimos.

Todo lo antes estudiado se relaciona con todos los tejidos conjuntivos propiamente dichos en forma general. Las características específicas de la reparación de tendones y ligamentos se comentarán más adelante.

REFERENCIAS

Componentes extracelulares

Bensley, S. H.: On the presence, properties and distribution of the intercellular ground substance of loose connective tissue. Anat. Rec. *60*:93, 1934.

Chain, E. and Duthie, E. S.: Identity of hyaluronidase and the spreading factor. Brit. J. Exp. Path. *21*:234, 1940.

Fahrenback, W. H., Sandberg, L. B., and Cleary, E. G.: Ultrastructural studies on early elastogenesis. Anat. Rec. *155*:563, 1966.

Greenlee, T. K., Jr., Ross, R. and Hartman, J. L.: The fine structure of elastic fibers. J. Cell. Biol. *30*:59, 1966.

Gross, J.: Collagen. Sci. Amer. *204*:120, 1961.

Hodge, A. J. and Petruska, J. A.: Recent studies with the electron microscope on ordered aggregates of the tropocollagen macromolecules. In *Aspects of Protein Structure*. Academic Press, New York, p. 239, 1964.

Lillie, R. D.: Histochemistry of connective tissues. Lab. Invest. *1*:30, 1952.

Mancini, R. E.: Connective tissue and serum proteins. Int. Rev. Cytol. *14*:193, 1963.

Petruska, J. A. and Hodge, A. J.: A subunit model for the tropocollagen macromolecule. Proc. Nat. Acad. Sci. USA *51*:871, 1964.

Schubert, M.: *A Primer on Connective Tissue Biochemistry*. Lea and Febiger, Philadelphia, 1968.

Spicer, S. S., Horn, R. G. and Leppi, T. J.: Histochemistry of connective tissue mucopolysaccharides. *In*: Wagner, B. M. and Smith, D. E. (editors). The Connective Tissue, pp 251–303. Williams & Wilkins, Baltimore, 1967.

Componentes celulares

Carpenter, J. C., Perrelet, A. and Orci, L.: Morphological changes of the adipose cell membrane during lipolysis. J. Cell Biol. 72:104, 1977.

Chapman, J. A., Gough, J. and Elves, M. W.: An electron microscopic study of the *in vitro* transformation of human leucocytes. II. Transformation to macrophages. J. Cell Sci. *2*:371, 1967.

Cohn, Z. A., Fedorko, M. E. and Hirsch, J. G.: The *in vivo* differentiation of mononuclear phagocytes. IV. The ultrastructure of macrophage differentiation in the peritoneal cavity and in culture. J. Exp. Med. *123*:747, 1966.

Cohn, Z. A., Fedorko, M. E. and Hirsch, J. G.: The *in vivo* differentiation of mononuclear phagocytes. V. The formation of macrophage lysosomes. J. Exp. Med. *123*:757, 1966.

Downey, H.: The development of histiocytes and macrophages from lymphocytes. J. Lab. Clin. Med. *45*: 499, 1955.

Fawcett, D. W.: An experimental study of mast cell degranulation and regeneration. Anat. Rec. *121*:29, 1955.

Harrington, J. S.: Fibrogenesis. Environ. Health Persp. *9*:271, 1974.

Hayward, J. S., Lyman, C. P. and Taylor, C. R.: The possible role of brown fat as a source of heat during arousal from hibernation. Ann. N. Y. Acad. Sci. *131*:441, 1965.

Hunt, T. K. and Van Winkle, Jr., W.: *Fundamentals of Wound Management in Surgery—Wound Healing: Normal Repair*. Chirurgecom, Inc., South Plainfield, New Jersey, 1976.

Kolouch, F., Jr.: The lymphocyte in acute inflammation. Amer. J. Path. *15*:413, 1939.

Leibovich, S. J. and Ross, R.: The role of macrophages in wound repair. Am. J. Path. *78*:71, 1975.

Litt, M.: Eosinophils and antigen-antibody reaction. Ann. N. Y. Acad. Sci. *116*:964, 1964.

Maximow, A. A.: The morphology of the mesenchymal reactions. Arch. Pat. Lab. Med. *4*:557, 1927.

Movat, H. Z. and Fernando, N. V. P.: The fine structure of connective tissue. I. The fibroblast. Exp. Molec. Path. *1*:509, 1962.

Movat, H. Z. and Fernando, N. V. P.: The fine structure of connective tissue. II. The plasma cell. Exp. Molec. Path. *1*:535, 1962.

Padawer, J. (ed.): Mast cells and basophils. Ann. N. Y. Acad. Sci. *103*:1, 1963.

Sheldon, H., Hellenberg, C. H. and Vinegard, A. I.: Observations on the morphology of adipose tissue. Diabetes *11*:378, 1962.

Smith, R. E. and Hock, R. J.: Brown fat: thermogenic effector of arousal in hibernation. Science *140*:199, 1963.

Taliaferro, W. H.: The cellular basis for immunity. Ann. Rev. Microbiol. *3*:159, 1949.

Weinstock, A. and Albright, J. T.: The fine structure of mast cells in normal human gingiva. J. Ultrastruct. Res. *17*:245, 1967.

West, G. B.: Function of mast cells. J. Pharm. Pharmacol. *14*:618, 1962.

7

TEJIDOS DE SOSTEN—CARTILAGO

CARACTERISTICAS GENERALES

Forma y función

El cartílago es un tejido conjuntivo especializado constituido por pocas células en una substancia gelatinosa amorfa. De manera parecida a la actividad de los fibroblastos en otros tejidos conjuntivos, las células del cartílago secretan varias substancias y quedan incluidas dentro de sus propios productos de secreción, que confieren una cualidad firme pero elástica a la matriz. Estas cualidades caracterizan el papel funcional del cartílago como *sostén del peso* e *integridad orgánica* y de *movimiento.*

El cartílago no tiene células mesenquimatosas dispersas. Las células mesenquimatosas de donde procede y las que permiten su crecimiento, están en la periferia dentro de una membrana conocida como *pericondrio.* Estas se diferencian en *condroblastos,* o sea células formadoras de cartílagos. En un estadio posterior de su ciclo de vida. Estos condroblastos forman los *condrocitos* (fig. 7–1).

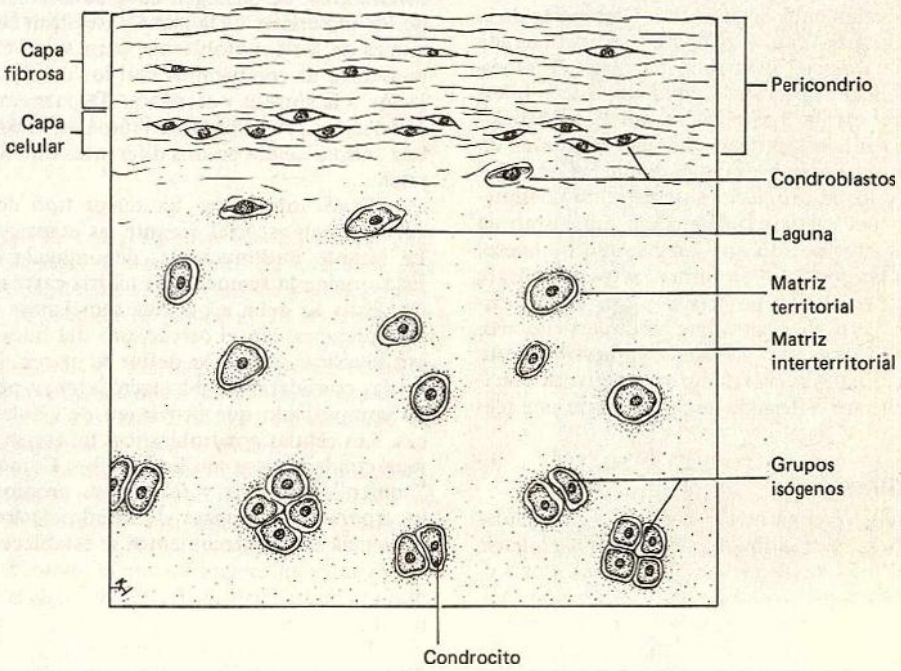

Fig. 7–1. Diagrama de un cartílago hialino típico. La mitosis de las células dentro del pericondrio origina crecimiento aposicional. La actividad mitótica dentro de la matriz causa la formación de grupos isogénicos (nidos celulares) y el crecimiento intersticial. Todas las microfotografías de luz están marcadas de acuerdo al aumento del microscopio antes de la amplificación fotográfica. Todas las microfotografías electrónicas están marcadas según su aumento total, además del fotográfico.

La línea condroblástica en la diferenciación de las células mesenquimatosas, es el medio por el que se deposita nuevo cartílago en el que ya existía. Este tipo de crecimiento se denomina *oposicional.* Una vez que se produce el crecimiento y los condroblastos quedan enclavados en sus productos, no se detiene. Los condrocitos pueden dividirse dentro de los límites de sus *lagunas.* Esta actividad mitótica interna origina la expansión de la matriz elástica. Este tipo de crecimiento es *intersticial.* Casi todo el cartílago usa ambos tipos de crecimiento.

El cartílago es avascular. Aunque pasan por él grandes vasos sanguíneos, no hay capilares que le aporten nutrientes en forma directa. Los metabolitos deberán difundir desde la periferia a las células más profundas. La porosidad de la matriz, por tanto, es un factor muy importante en la conservación del tejido. Con la edad, este mecanismo se dificulta, ya que el destino natural del cartílago es mineralizarse. Esto aumenta el problema de la percolación de los metabolitos por la matriz. Las células más viejas mueren, el tejido es entonces removido por células fagocitarias y en su lugar se deposita hueso.

También el cartílago carece de nervios, la inervación sensitiva se logra gracias a terminales de nervios en la porción fibrosa del pericondrio.

El cartílago es el tejido de sostén primario del feto. Las estructuras de sostén del cartílago, se desarrollan junto con el aparato respiratorio superior e inferior, el pabellón de la oreja y el meato auditivo externo, así como la trompa de Eustaquio. Estas estructuras cartilaginosas continúan su desarrollo durante la adolescencia y persisten en la edad adulta. Gran parte de la masa cartilaginosa del feto y neonato está involucrada en forma íntima con el desarrollo del sistema mioesquelético. Algunas estructuras, como los discos intervertebrales fibrocartilaginosos y las uniones fibrocartilaginosas de los ligamentos y tendones continúan en desarrollo y se vuelven partes integrales de las estructuras de sostén y locomotoras del sistema musculoesquelético. Mucho del cartílago hialino del organismo en desarrollo está involucrado en el desarrollo de hueso. Casi todos los huesos son "preformados" en cartílago; se produce una reducción progresiva y gradual del cartílago hialino, pero sólo hasta que las superficies articulares sean las únicas que queden compuestas de este tejido. Las cantidades relativamente pequeñas de cartílago en el adulto no reflejan la importancia de este tejido de sostén.

Origen del cartílago

Como todo tejido conjuntivo, deriva de las células mesenquimatosas. Los sitios donde va a desarrollarse cartílago en el feto, se identifican al principio como sitios de *condensación de células mesenquimatosas,* que contraen sus procesos celulares, se redondean y forman poblaciones celulares densas. Estos sitios de formación de cartílago se denominan *centros condrogénicos.* Por tanto, las células mesenquimatosas se diferencian en condroblastos. Estos crecen y secretan su matriz correspondiente. A medida que la matriz o las substancias intersticiales aumentan, las células se separan unas de otras y rodean por sus propios productos de secreción. El espacio que ocupa cada célula se denomina *laguna.* Aunque estas células ocupan *lagunas* (pequeños lagos), sus relaciones con la matriz que le rodea son las mismas que tiene el fibroblasto en relación a su matriz, la cual también secreta.

Las células que están dentro de sus lagunas –condrocitos– pueden dividirse por mitosis. La división dentro de las lagunas produce una consecuente expansión de la matriz denominada *crecimiento intersticial.* En la periferia de la masa cartilaginosa en desarrollo, algunas de las células mesenquimatosas se condensan para formar una capa de células de protección, que forma parte del pericondrio. Una diferenciación posterior de las células mesenquimatosas en cartilaginosas determina la formación de cartílago sobre superficies cartilaginosas preexistentes, lo cual se denomina *crecimiento aposicional.* Como su nombre lo indica, ambos tipos de crecimientos son más activos durante el desarrollo y crecimiento del organismo. El potencial para este tipo de actividad se reduce en forma considerable en la edad adulta.

Células del cartílago

El cartílago está compuesto de una población homogénea de células. Las mesenquimatosas, ya sea en los centros condrogénicos del embrión o la periferia (pericondrio), diferencian en activas que pueden sintetizar y secretar grandes cantidades de componentes de la matriz. Estos *condroblastos* se envuelven con sus propias secreciones, y al cabo del tiempo se aíslan dentro de sus lagunas. En este estadio, las células se denominan *condrocitos.* Se encargan de la conservación y reciclaje de los materiales de la matriz. Realizan las mismas funciones de los condroblastos, pero su nivel de actividad se reduce al compararlos con los condroblastos en relación a la síntesis y secreción. De manera más definida la relación condroblasto/condrocito se considera como una misma célula en dos diferentes estadios de su ciclo vital.

Puede observarse un tercer tipo de célula en el cartílago, en especial durante las etapas del desarrollo. La gigante multinucleada, denominada *condroclasto.* Esta origina la remoción de matriz cartilaginosa y células. Esto se debe a que sus semejanzas fisiológicas y morfológicas con el *osteoclasto* del hueso, se consideran idénticas. Así no se define su origen. Algunos autores las consideran como macrófagos, a pesar de que se ha comprobado que provienen de células condrogénicas. Las células condroblásticas tal vez se funden y forman condroclastos multinucleados. Como condrocitos, "comen" la matriz y forman su propio camino para incorporarse a la masa de condroclastos. (La misma secuencia de acontecimientos se establece para las células gigantes en asociación con el hueso. Si se determina que el condroclasto y el osteoclasto es la misma célula, entonces la secuencia puede aplicarse al cartílago).

Las líneas celulares condroblástica, fibroblástica y osteoblástica son poblaciones íntimamente relacionadas. Se derivan al principio de células mesenquimatosas. Todas secretan colágena y glucosaminoglucanos. Más aún, cada una está relacionada con una matriz, con lo cual caracterizan al tejido al cual forma parte. Bajo situaciones especiales, estos tejidos (conjuntivo, cartila-

ginoso y óseo) pueden localizarse donde no se espera encontrarles. Esta transformación de un tejido adulto, diferenciado por completo en otro también diferenciado, se denomina *metaplasia.* El mecanismo o mecanismos causantes de este tipo de cambio está en duda, pero algo si es claro: la transformación ocurre. El cartílago y hueso pueden formarse donde hay tejido conjuntivo; también pueden formarse hueso y tejido conjuntivo fibroso donde hay cartílago; y el cartílago y tejido conjuntivo fibroso pueden formarse en sitios ocupados por hueso. La prueba experimental establece con claridad que la célula germinal relacionada con estos tejidos responde a discretos pero muy significativos cambios dentro del microambiente. En esas circunstancias, las células germinales del pericondrio, que en condiciones normales debería diferenciarse en cartilaginosas, puede producir uno o ambos de los otros tejido productores de fibras. De manera parecida, las células germinales de la capa que recubre el hueso (periostio) pueden diferenciarse en cualquiera de los tres tipos celulares. Se han propuesto otros mecanismos para explicar la conversión metaplásica, pero la presencia y modulación de las células germinales bajo influencias de un ambiente modificado, ayuda a explicar estas observaciones.

Clasificaciones

Se han identificado tres tipos de cartílago, con base en las cantidades relativas de matriz amorfa y la cantidad y tipo de fibras. Estos tipos son: *hialina, elástico* y *fibroso.* El hialino es el tipo más común en el organismo y se considera el tipo del cual derivan los otros dos.

COMPONENTES DE LA MATRIZ

Fibras

Predominan las de colágena fina. En el cartílago hialino, están dispersas al azar dentro de la matriz. En preparaciones habituales se observan muy poco porque su índice de refracción se parece al de la substancia substrato.

En cambio, en el cartílago fibroso las fibras se observan con mucha facilidad, ya que son los componentes predominantes del cartílago. La cantidad de substancia substrato se reduce de manera notoria.

El cartílago elástico tiene fibras colágenas elásticas. Las elásticas se observan con facilidad con técnicas normales de preparación histológica y con tinciones especiales.

Substancia substrato

Sus constituyentes principales son los *glucosaminoglucanos.* Existen algunas diferencias menores en las cantidades de glucosaminoglucanos específicos, determinadas por la edad y la localización. Los más abundantes son el condroitín-4-sulfato y condroitín-6-sulfato. Este último es más común en el cartílago adulto, y el primero en el del animal joven. También puede haber pequeñas cantidades de ácido hialurónico en algunos cartílagos. La concentración de queratán-sulfato aumenta con la edad. Estas substancias forman un complejo químico con proteínas colágenas y no colágenas, como proteoglucanos. La presencia de grupos sulfato en estos compuestos le da una naturaleza ácida a la matriz. Por tal motivo la substancia substrato es basófila cuando se le tiñe con H y E. Sin embargo, la matriz no se tiñe de manera uniforme (fig. 7–1). El cartílago joven puede ser acidófilo, en tanto que la matriz de los márgenes perilagunares (*matriz capsular* o *territorial*) del cartílago viejo es muy basófila. El área de la matriz que está entre células individuales o grupos —*matriz interterritorial*— se tiñe con una basofilia menos intensa que la territorial. Las propiedades tintoreales están determinadas por el número de grupos sulfato (componentes basófilos) y la naturaleza acidófila de la colágena. En cartílagos jóvenes con pocos grupos sulfato domina la acidofilia de la colágena. En el resto del cartílago se imponen los componentes basófilos.

A pesar de que los glucosaminoglucanos sulfatados de la matriz cartilaginosa son PAS-negativos, esta matriz se tiñe en forma positiva con PAS. No se han identificado a las moléculas responsables de esta reacción tintoreal.

La naturaleza homogénea del material intercelular del cartílago hialino aparece diferente cuando se observa con microscopio electrónico. Las relaciones célula/matriz y la naturaleza del espacio lagunar también se ven diferentes (fig. 7–2). La laguna condrocítica está

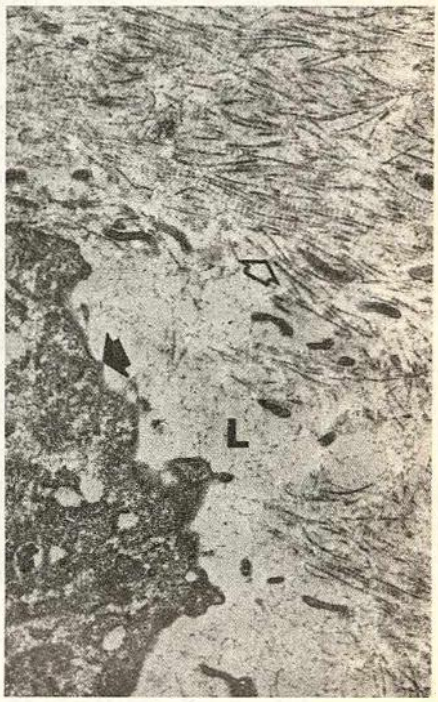

Fig. 7–2. Microfotografía electrónica de cartílago en crecimiento. El borde celular (**flecha obscura**) y lagunar (**flecha clara**) están separados por el espacio lagunar (**L**). Este espacio está ocupado por material granular (**gránulos de la matriz**), algún colágeno seccionado y procesos celulares. X6,800. (Cortesía de J.W. Newbrey).

ocupada por un material fibrilar y granular. También pueden ser aparentes algunas fibras colágenas (fig. 7–3). Esto indica que hay una continuación entre los materiales de la matriz desde el margen celular hasta el capsular o lagunar, que está ocupado por *matriz pericelular* y no es un "espacio vacío" como hacia suponer el microscopio de luz. Estudios sobre digestión enzimática conforman que los materiales granulares, *gránulos de la matriz*, están constituidos de complejos de glucosaminoglucanos (condroitín-sulfato, queratán-sulfato) y proteínas no colágenas. La colágena es notoria en la matriz. Los gránulos aparecen libres en la matriz en íntima relación con microfibrillas y yuxtapuestos con fibrillas colágenas (fig. 7–4). Todos los componentes

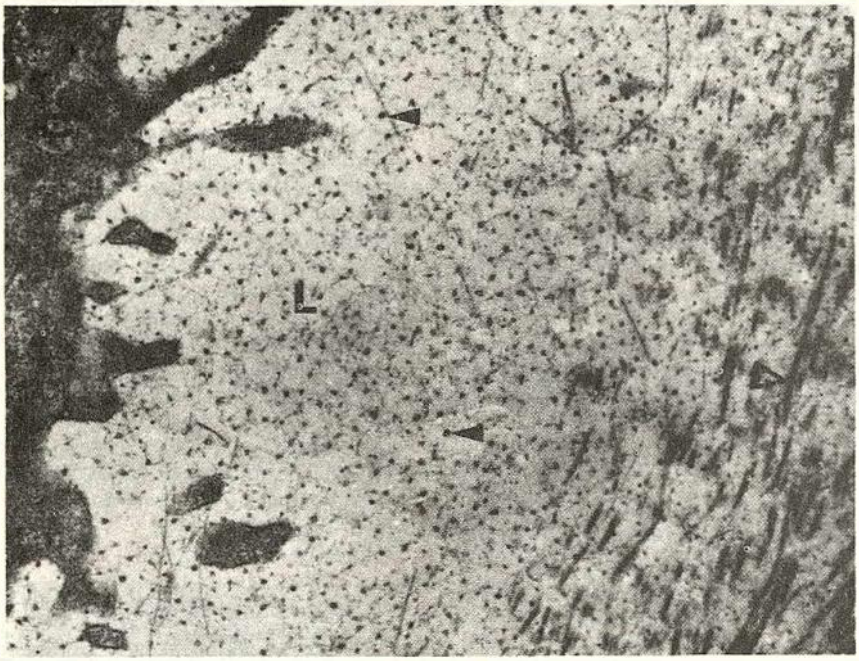

Fig. 7–3. Microfotografía electrónica de cartílago en crecimiento. El condroblasto (C) tiene procesos celulares que se extienden dentro y a través de la laguna (L). La laguna está ocupada por material granular o gránulos de la matriz (flechas obscuras). Las microfibrillas pequeñas dentro de la laguna son proteínas no colágenas. Las fibras colágenas (flechas claras) son visibles en el margen capsular de la laguna. La preparación fue teñida con rojo de rutenio, una tinción electrodensa para glucosaminoglucanos. X15,000. (Cortesía de J.W. Newbrey).



Fig. 7–4. Microfotografía electrónica de la matriz de cartílago en crecimiento. La muestra fue teñida con rojo de rutenio, tinción especial para glucosaminoglucanos. Las relaciones íntimas de los componentes bioquímicos de la matriz se demuestran con esta tinción. Los gránulos de la matriz (flechas obscuras pequeñas) están íntimamente yuxtapuestos con las microfibrillas (flechas obscuras grandes) y las fibras colágenas (flechas claras). X36,000. (Cortesía de J.W. Newbrey).

de la matriz están unidos químicamente. Además, los procesos citoplásmicos se proyectan desde las células y se extienden dentro de la matriz. En algunos focos de cartílago hialino hay un componente adicional, vesículas con membrana de separación, *de la matriz,* que han salido de las células y están en la matriz. Suelen encontrarse en las zonas de mineralización del cartílago hialino en las placas de crecimiento. Ellas son los sitios que utiliza el cartílago para iniciar la mineralización (fig. 7–5).

TIPOS DE CARTILAGO

Cartílago hialino

Desde el punto de vista macroscópico, el cartílago hialino tiene un aspecto blanco vidrioso; de ahí su nombre (*hyalos* [del Griego], vidrio). En un corte, este tejido avascularizado se separa del tejido que le rodea por el *pericondrio* (fig. 7–6), el cual se parece a la cápsula de otros órganos. El pericondrio está constituido de una porción *fibrosa* y *una celular.* La porción fibrosa es tejido conjuntivo fibroso blanco el cual puede mezclarse de manera insensible con el tejido conjuntivo que le rodea. A menos que halla una separación específica, los límites periféricos del pericondrio son difíciles de definir. La porción celular contiene *células mesenquimatosas* que originan fibroblastos del pericondrio fibroso y a condroblastos (fig. 7–7). La porción celular será más prominente en cartílago joven en crecimiento.

En cartílago joven se observa una gradación definida desde las *células mesenquimatosas* a *condroblastos* y *condrocitos* (fig. 7–8). A medida que las células mesenquimatosas se diferencian en condroblastos, estas células depositan los componentes de la matriz y se rodean de sus propios productos de secreción. Como resultado, se forma una *pequeña laguna.* La célula habita dentro de este espacio sin hacer contacto con ninguna otra célula o superficie. En algunos cortes, la laguna puede observarse vacía, pero esto es sólo un artefacto

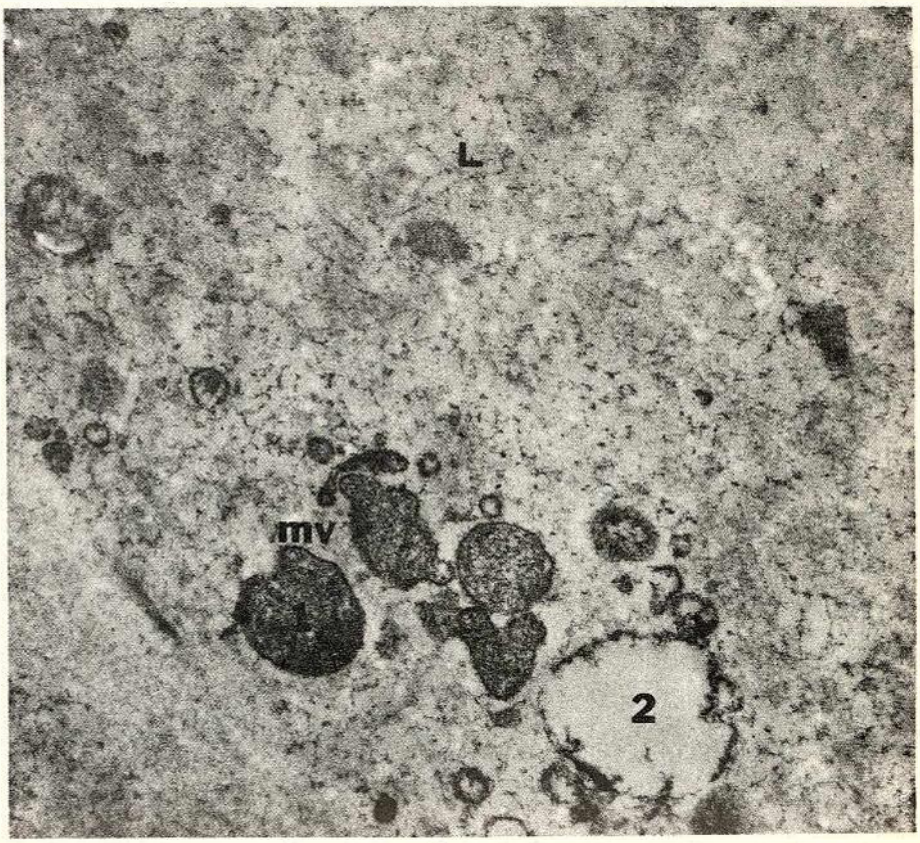

Fig. 7–5. Microfotografía electrónica de cartílago mineralizado. Hay dos tipos de vesículas (1, 2) de la matriz (mv). La laguna (L) está indicada. Las vesículas de la matriz son focos de mineralización inicial del cartílago. X34,000. (Cortesía de J.W. Newbrey).

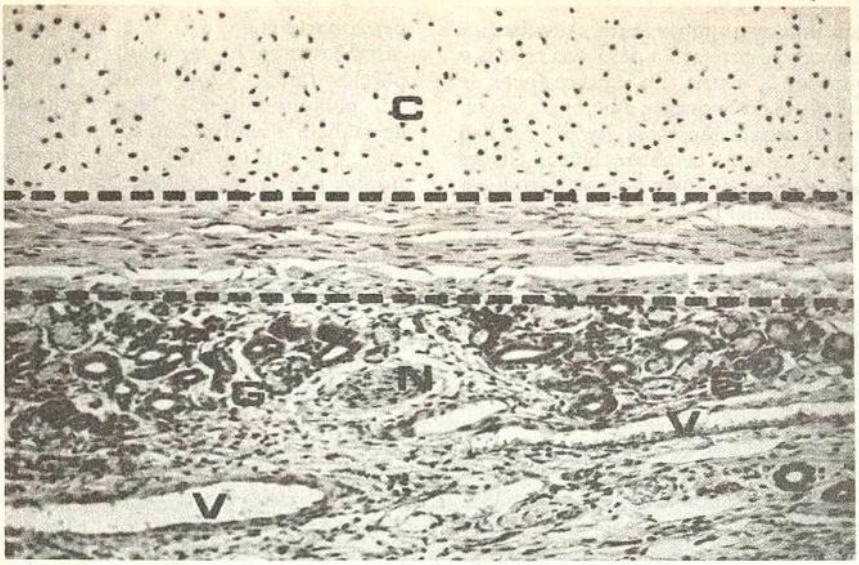

Fig. 7–6. Cartílago y tejido de los cornetes de un ovino. El cartílago (C) está rodeado por pericondrio (**líneas discontinuas**). El tejido conjuntivo laxo periférico (**bajo el pericondrio**) tiene nervios (N), glándulas (G) y vasos sanguíneos (V). X40.

de corte. Las lagunas y sus células dentro de ellas son aplanadas y su eje axil es paralelo a la superficie. La matriz de esta región casi siempre es acidófila.

La maduración de los condroblastos en condrocitos se acompaña de hipertrofia celular, crecimiento y cambio en la forma de la laguna, que toma una configuración ovoide o angular (fig. 7–9). También pueden encontrarse condrocitos en forma de paquetes llamados *grupos isógenos* o *nidos celulares*. Estos representan las células hijas de un solo condrocito el cual ha sufrido mitosis durante el proceso de crecimiento. Después, estos nidos indican que se logró el crecimiento intersticial.

El crecimiento intersticial es el medio por el cual las placas de crecimiento contribuyen al alargamiento de los huesos. De esta manera, los grupos isógenos asumen una estructuración columnar (fig. 7–10). El crecimiento intersticial es muy importante para la placa de

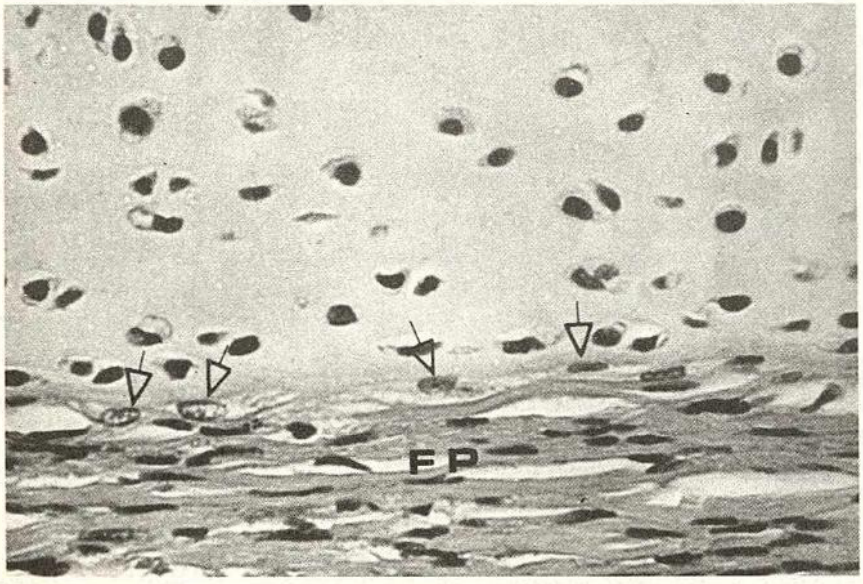

Fig. 7–7. Pericondrio de cartílago. El pericondrio fibroso (FP) está formado por fibras colágenas y fibroblastos. El pericondrio celular, por células mesenquimatosas (**flechas**). X160.

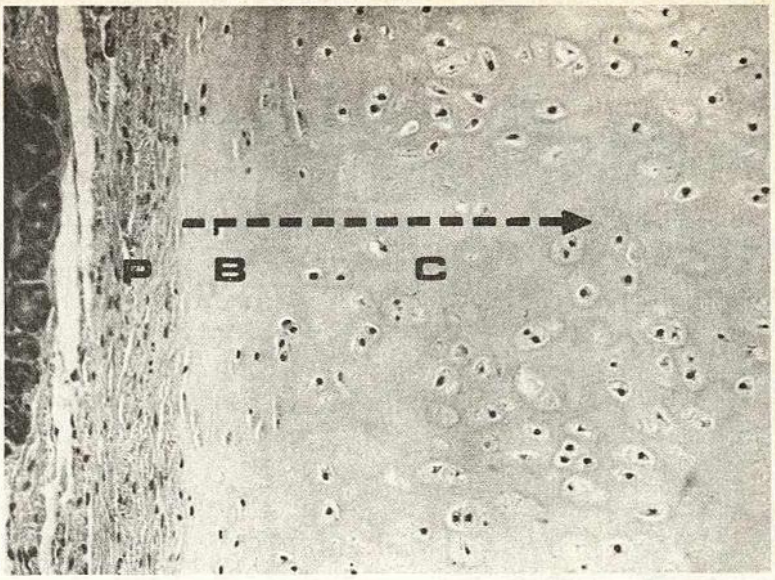

Fig. 7–8. Cartílago en crecimiento de la laringe de un felino. El pericondrio (P) es periférico a la capa de condroblastos (B). Se observa agrandamiento de los condroblastos y su diferenciación en condrocitos (C). La **flecha discontinua** muestra la evolución de la diferenciación. X40.



Fig. 7–9. Cartílago elástico en crecimiento del pabellón de la oreja del porcino. Los condroblastos (1) se agrandan para convertirse en condrocitos (2), éstos pueden dividirse (3) para formar grupos isógenos (4). El crecimiento intersticial consiste en células nuevas y matriz adicionados dentro de la masa del cartílago. X160.



Fig. 7–10. Cartílago de la placa de crecimiento (GP). La placa de crecimiento está interdigitada entre la epífisis (E) y diáfisis (M). Los límites aproximados de la unión están indicados por **flechas obscuras**. Grupos de condrocitos jóvenes (**flecha clara**) dividen y forman columnas ordenadas de células maduras. La unión (fisis) crece por crecimiento intersticial. X16.

cartílago de crecimiento. Este mecanismo determina la altura definitiva de los individuos animales. Por este método se agrega gran cantidad de cartílago a los huesos. Las disrupciones en el mecanismo normal de alargamiento, como las que suceden en razas de perros condrodistróficas producen un acortamiento de los miembros y braquicefalia.

Los condrocitos parecen células de superficie lisa cuando se observan fuera de sus lagunas (fig. 7–11). De hecho, con el microscopio electrónico los numerosos procesos de estas células se ven en íntimo contacto con los márgenes lagunares (fig. 7–12).

El margen lagunar de un condrocito individual o de grupos isogénicos es más basófilo que otras porciones de la matriz. Esta basofilia notoria delimita la *matriz capsular* o *territorial* de estas células, en tanto que el área más clara de basofilia denota la *matriz interterritorial.*

Aunque el pericondrio es una característica consistente del cartílago hialino, en las superficies articulares de los huesos el pericondrio se pierde secundariamente (fig. 7–13). Este hecho tiene importancia por sus implicaciones sobre el crecimiento y reparación del cartílago articular.

Características diagnósticas:

1. Pocas células enclavadas dentro de una matriz gelatinosa que parece afibrilar.
2. Los límites suelen estar bien marcados por el pericondrio.
3. La matriz se tiñe casi siempre con colorantes básicos.

Localización: Casi todos los sitios de formación de hueso en el feto y animal joven; cartílagos articulares; vías respiratorias superiores; estructuras de sostén de nariz y laringe (láminas IV–8, IV–9).

Cartílago elástico

Macroscópicamente, este tejido es amarillo y más elástico que el cartílago hialino, por su contenido en fibras

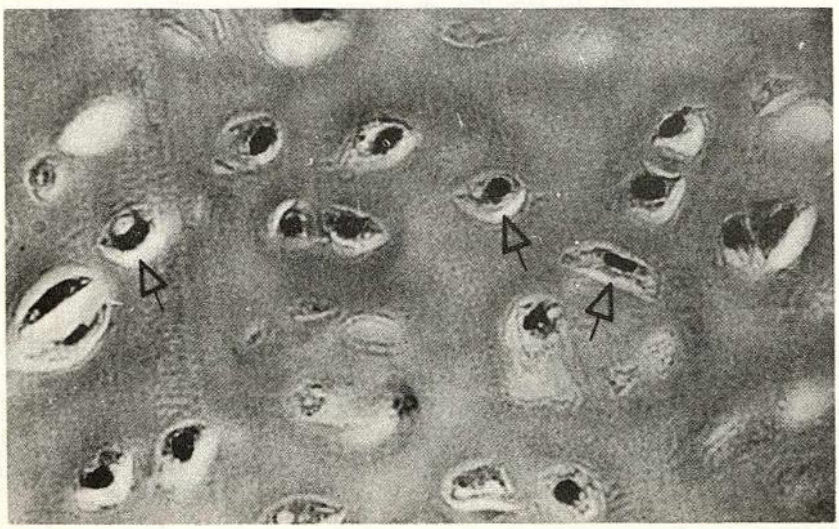

Fig. 7–11. Condrocitos maduros como células individuales y nidos celulares. Los límites celulares están separados de los bordes lagunares (**flechas**). X100.

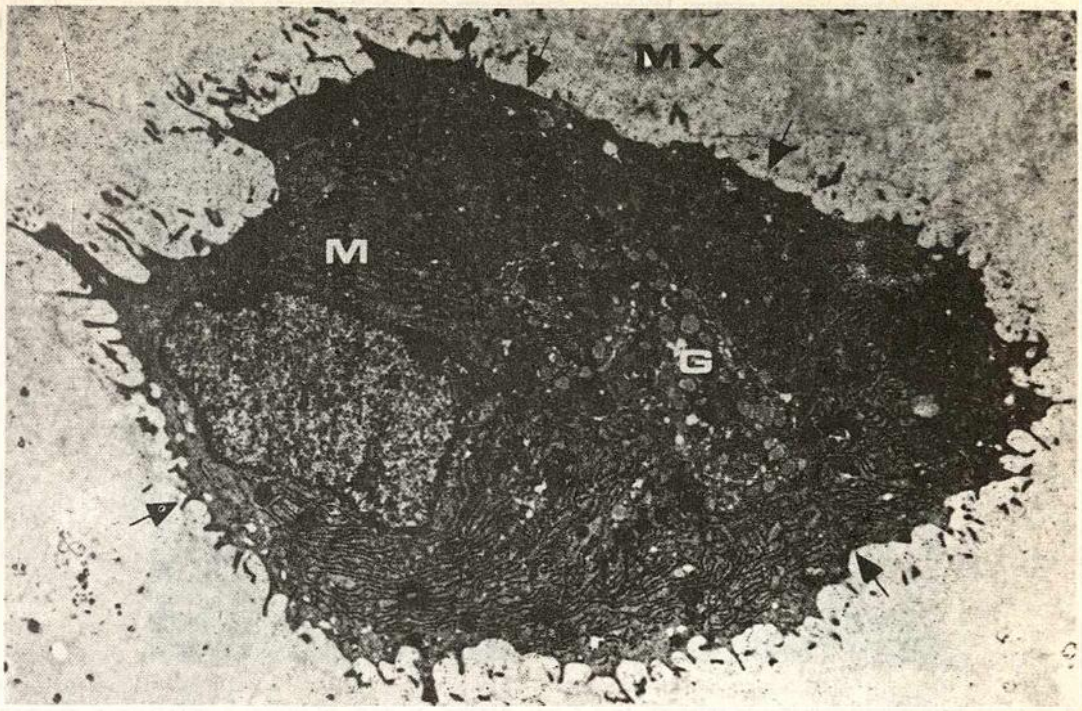

Fig. 7–12. Microfotografía electrónica de un condrocito. El núcleo (N) es vesicular. El citoplasma tiene un aparato de Golgi grande (G) y un retículo endoplásmico rugoso extenso (R). También pueden observarse mitocondrias (M) y cuerpos densos (**flecha clara**). La interfase (**flecha obscura**) entre la célula (MX) es muy íntima. Los procesos celulares se extienden dentro de la matriz. El espacio lagunar observado bajo microscopio de luz es un artefacto. X5,000.

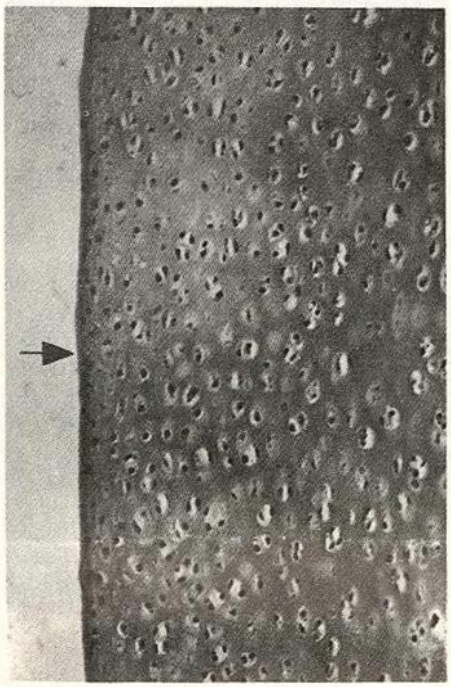

Fig. 7–13. Superficie articular de la cabeza proximal del húmero de un perro. El cartílago hialino de la superficie articular (**flecha**) no tiene pericondrio. X38.

elásticas. Independientemente de las fibras elásticas, este tejido es idéntico al hialino. En algunos focos pueden observarse más grupos isogénicos que los observados en el tejido cartilaginoso hialino.

Las fibras elásticas se demuestran con H y E; éstas se observan como fibras de color rosa dispersas entre la matriz (fig. 7–14). Estas fibras se definen a la perfección con tinciones especiales (fig. 7–15).

Características diagnósticas:

1. Idéntico al cartílago hialino, excepto por la presencia de fibras elásticas.
2. Los grupos isógenos se observan con más frecuencia.

Localización: Oído externo (pinna); conducto auditivo externo; trompa de Eustaquio; parte de los cartílagos de la laringe; cartílago epiglótico (láminas I–11, IV–10).

Cartílago fibroso

También llamado *fibrocartílago,* es de localización muy limitada en el organismo, pero confiere una fuerza adicional al cartílago y al TCFBD.

El fibrocartílago es una forma intermedia entre el TCFBD y el cartílago. Ya que es muy notorio el predominio de las fibras colágenas, puede considerarse un TCFBD modificado.

Los *fascículos* colágenos grandes (paquetes) se orientan en una disposición ordenada, separados por porciones de cartílago (fig. 7–16). Los condrocitos lo-

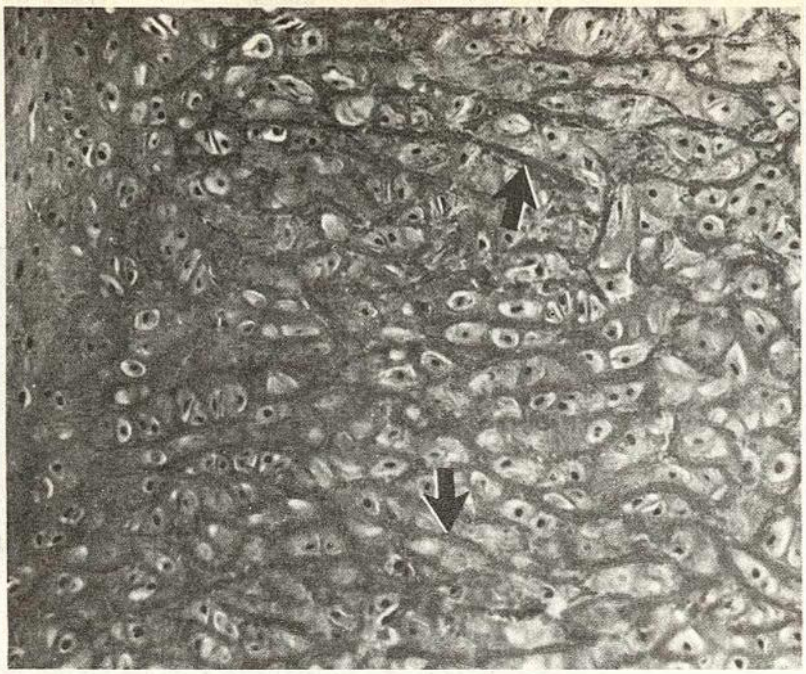

Fig. 7–14. Cartílago elástico de la epiglotis de un bovino. Las fibras elásticas (**flechas**) son una característica predominante de la matriz. X40.

calizados entre los fascículos, secretan muy poca cantidad de materiales para la matriz territorial.

El aspecto clásico de este tejido es la configuración en espina de pescado (fig. 7–17) en el cual, los paquetes colágenos se orientan uno con respecto a otro en forma de V. Aunque esta configuración es la típica, no siempre se observa (fig. 7–18).

El fibrocartílago se localiza, de manera usual, en los puntos de transición entre TCFBD y hueso. Se le confiere una fuerza adicional a estos puntos de transición o de unión.

Este tejido no tiene pericondrio.

Características diagnósticas:

1. Predominancia de paquetes colágenos orientados en forma paralela o en V.
2. Presencia de condrocitos y una cantidad limitada de material de la matriz entre los paquetes.

Localización: Discos intervertebrales; uniones de algunos tendones y ligamentos al hueso; meniscos (lámina IV–11).



Fig. 7–15. Tinción especial de cartílago elástico. Las fibras elásticas se tiñen de negro. X13 (tinción de Verhoeff).

SOSTENIMIENTO Y REPARACION DEL CARTILAGO

Debido a que los tejidos cartilaginosos son avasculares, dependen en su totalidad de la difusión de los metabo-

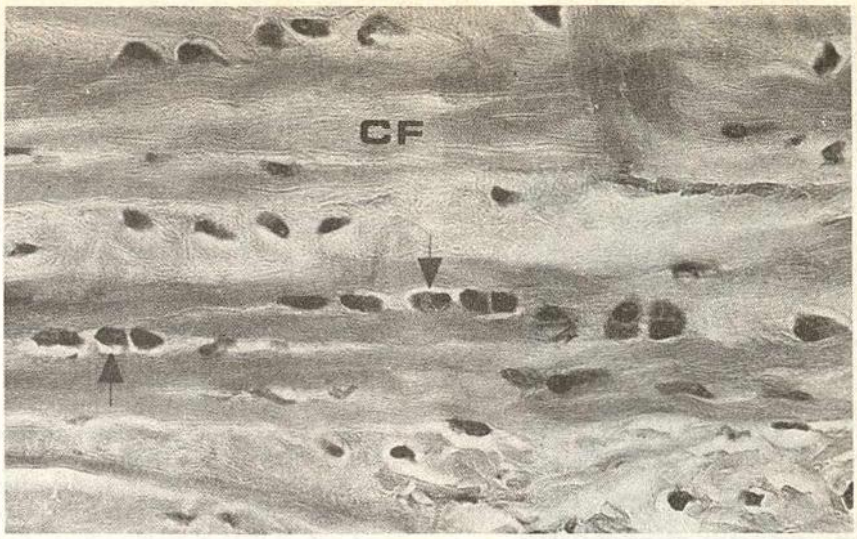

Fig. 7–16. Fibrocartílago. Predominan las fibras colágenas (CF). Los condrocitos dentro de las lagunas (**flechas**) están espaciados en forma ordenada entre las fibras. X100.

litos desde el lecho capilar que se halla dentro del pericondrio. Esta dependencia no es exclusiva del cartílago, pero la distancia a través de la cual deberán difundirse los metabolitos sí es un dato característico del tejido. La carencia de nutrimentos en el condrocito, conduce a cambios degenerativos, en especial aparentes en las masas cartilaginosas de animales viejos. La mineralización de la matriz es una secuela común del proceso de envejecimiento del cartílago.

El cartílago hialino de las placas de crecimiento sufre una mineralización normal. Este proceso "normal" puede considerarse como una aceleración del proceso de envejecimiento. A medida que las células se alejan de su aporte sanguíneo, se altera su nutrición y se mineraliza la matriz.

El encargado real del sostenimiento de la matriz cartilaginosa es el condrocito. Estos remueven y reemplazan los componentes fibrosos y amorfos. La basofilia intensa de la matriz capsular refleja su capacidad para adicionar glucosaminoglucanos sulfatados a la matriz.

La reparación del cartílago no es igual en todos los tipos de cartílago; así mismo, dentro de un mismo tipo la reparación difiere según la localización. La edad de los animales también es un factor determinante.

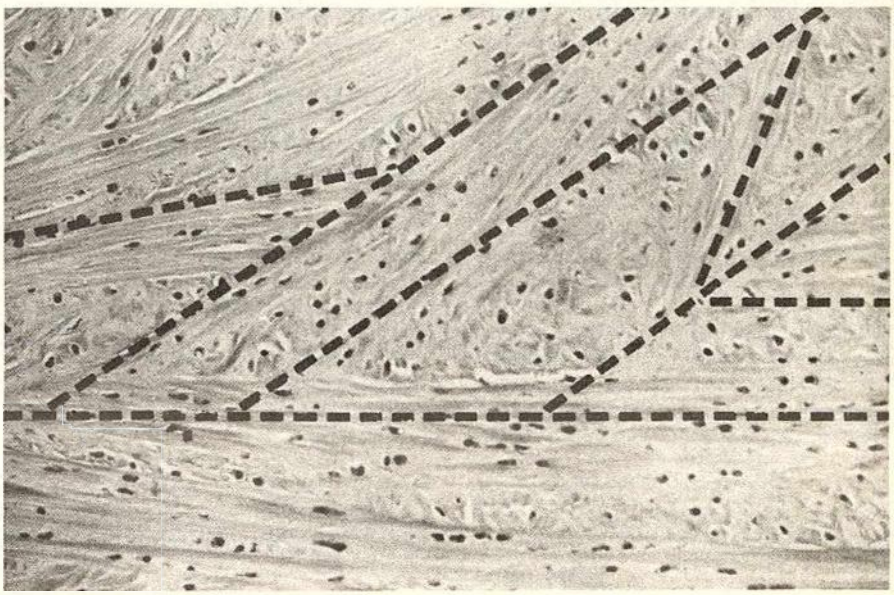

Fig. 7–17. Fibrocartílago del menisco de la articulación de la rodilla de un canino. Es notoria la disposición en espina de pescado (**líneas discontinuas**). X40.



Fig. 7–18. Fibrocartílago del disco intervertebral. La configuración en espina de pescado no es tan visible como en la figura 7–17. X39 (tinción de Verhoeff).

El pericondrio garantiza un aporte amplio y disponible de células mesenquimatosas. La proliferación y diferenciación continuas de las células mesenquimatosas del pericondrio es una característica de animales jóvenes en crecimiento. Esta se complementa con el crecimiento intersticial. Un daño al cartílago hialino o elástico durante este periodo se repara con facilidad por crecimiento aposicional del pericondrio e intersticial. En cambio, en adultos el pericondrio es inactivo y pierde un poco de su capacidad regenerativa. También se pierde el potencial de crecimiento intersticial. La reparación de los tejidos cartilaginosos del adulto se lleva a cabo por tejido conjuntivo fibroso que puede derivarse del pericondrio o de TCFBD de la fascia adyacente. El nuevo tejido adicionado se conoce como de granulación y se transforma en forma gradual en cartílago. El nuevo cartílago puede retener su carácter fibrocartilaginoso.

No obstante, este cartílago fibrocartilaginoso reacciona a las lesiones en forma diferente. Este es un tejido denso que carece de pericondrio. El aporte vascular al fibrocartílago es muy limitado, en especial en los meniscos de las articulaciones de las rodillas y en los discos intervertebrales a sólo unos pocos focos en su periferia. Estas relaciones vasculares aunadas a la escasez de células germinales imposibilita una buena cicatrización. El daño a meniscos y a discos intervertebrales suele alterar el aporte sanguíneo bastante como para justificar la generalización de que el potencial de reparación del tejido fibrocartilaginoso es escaso. Esto también se aplica a los puntos fibrocartilaginosos de unión de ligamentos y tendones a hueso.

El cartílago hialino de la superficie articular carece de pericondrio. El mecanismo intersticial es activo hasta que se llega al estado adulto. El daño superficial a la superficie articular puede repararse por este mecanismo. Cualquier lesión leve a la matriz de la superficie articular en animales adultos o jóvenes puede repararse por un aumento de secreción de componentes de la matriz. En el adulto, el cartílago articular se repara según la extensión y localización del daño. Sobre la superficie de apoyo del peso, el daño superficial sólo puede repararse por secreción compensatoria de los condrocitos. Si la lesión se extendiera a través del cartílago hasta el hueso subcondral, entonces hay varias posibilidades. Las células germinales relacionadas con dicha región pueden diferenciarse en tejido conjuntivo fibroso, fibrocartílago o hueso. En situaciones experimentales controladas con todo cuidado, estas células germinales pueden originar cartílago hialino. El reemplazo de éste por hueso representa un cambio degenerativo denominado *osteoartrosis.*

En superficies que no soportan peso en la periferia del cartílago articular, la reparación del daño se realiza por fibrocartílago.

La reparación ideal es el reemplazo del tejido dañado por uno idéntico. La del cartílago, en especial de la superficie articular en adultos es mucho menos que ideal o satisfactoria. Los tejidos substitutivos no tienen las mismas características, por lo que se afectan la estructura y función.

REFERENCIAS

Amprino, R.: On the incorporation of radiosulfate in the cartilage. Experientia *11*:65, 1955.

Anderson, H. C.: Vesicles associated with calcification of the matrix of epiphyseal cartilage. J. Cell Biol. *41*: 59, 1969.

Cameron, D. A. and Robinson, R. A.: Electron microscopy of epiphyseal and articular cartilage matrix in the femur of the newborn infant. J. Bone Joint Surg. *40*:163, 1958.

Godman, G. C. and Lane, N.: On the site of sulfation in the chondrocyte. J. Cell Biol. *21*:353, 1964.

Godman, G. C. and Porter, K. R.: Chondrogenesis studies with the electron microscope. J. Biophys. Biochem. Cytol. *8*:719, 1960.

King, D.: The healing of semilunar cartilages. J. Bone Joint Surg. *18*:333, 1936.

Kuettner, K. E., Soble, L. W., Ray, R. D., Croxen, R. L., Passovoy, M. and Eisenstein, R.: Lysozyme in epiphyseal cartilage. II. The effect of egg white lysozyme on mouse embryonic femurs in organ cultures. J. Cell Biol. *44*:329, 1970.

Larsson, S. E. and Kuettner, K. E.: Microchemical studies of acid glycosaminoglycans from isolated chondrocytes in suspension. Calc. Tiss. Res. *14*:49, 1974.

Maroudas, A.: Distribution and diffusion of solutes in articular cartilage. Biophys. J. *10*:365, 1970.

Meachim, G.: The effect of scarification on articular cartilage in the rabbit. J. Bone Joint Surg. *45(B)*: 150, 1963.

Nemeth-Csoka, M.: The influence of inorganic phosphate and citrate anions on the effect of glycosaminoglycans during collagen fibril formation. Exp. Pathol. *14*:40, 1977.

Palfrey, A. J. and Davies, D. V.: The fine structure of chondrocytes. J. Anat. *100*:213, 1966.

Pritchard, J. J.: A cytological and histochemical study of bone and cartilage formation in the rat. J. Anat. *86*: 259, 1952.

Sheldon, H. and Robinson, R. A.: Studies on cartilage. I. Electron Microscope observations on normal rabbit ear cartilage. J. Biophys. Biochem. Cytol. *4*:401, 1958.

Spycher, M. A., Moor H. and Ruettner, J. R.: Electron microscopic investigations on aging and osteoarthritic human articular cartilage. II. The fine structure of freeze-etched aging hip joint cartilage. Z. Zellforsch. *98*:512, 1969.

Svajger, A.: Chondrogenesis in the external ear of the rat. Z. Anat. Entwicklungsgesch. *131*:236, 1970.

Thyberg, J. and Friberg, U.: The lysosomal system in endochondral growth. Progr. Histochem. Cytochem. *10*:1, 1978.

8

TEJIDOS DE SOSTEN—HUESO

CARACTERISTICAS GENERALES

Forma y función

El hueso es un tejido conjuntivo muy especializado, formado por pocas células enclavadas en una substancia tipo gel que se mineraliza en diversos grados. El método de secreción y la forma en que las células quedan enclavadas en la matriz es parecido al del cartílago. Aunque los componentes fibrosos y de la substancia substrato son similares a los del cartílago (colágena, mucopolisacáridos), la fase mineral de la matriz diferencia al hueso de otros tejidos conjuntivos. Este componente mineral es *fosfato de calcio amorfo* y *cristales de hidroxiapatita.*

Hay otras tres características distintivas importantes entre el hueso y cartílago. En tanto que las células cartilaginosas se incluyen en su matriz sin hacer contacto entre sí o con alguna superficie, las óseas (*osteocitos*) se hallan en contacto una con otra por procesos celulares localizados en conductos pequeños (*canalículos*) en la matriz. Estos no son los únicos medios por los que las células óseas coordinan su actividad, también el espacio canalicular es muy importante en los mecanismos de transporte a través del hueso.

Ya que los materiales se difunden con mayor lentitud a través de matrices mineralizadas (como en el cartílago mineralizado), no debe subestimarse la importancia del sistema canalicular para la viabilidad del hueso.

En tanto que el cartílago es avascular, el hueso está muy vascularizado; muchos vasos sanguíneos están distribuidos en el hueso. Las células óseas rara vez están alejadas más de 2 mm de los vasos sanguíneos.

La *osificación* o formación de hueso se realiza en dos fases distintas pero relacionadas. Los *osteoblastos* (células formadoras de hueso) secretan substancia *osteoide* (colágena y substancia substrato), que se *mineraliza.* Esta matriz mineralizada, a diferencia de la del cartílago, es muy poco expansible. Por tanto, el hueso no puede crecer por el mecanismo intersticial. El único mecanismo por el que puede crecer es el aposicional. Este requiere de aporte abundante de *células germinales* u *osteoprogenitoras.*

Las células germinales del hueso están en las membranas de recubrimiento del hueso denominadas *peri* y *endostio.* El periostio está formado por una *capa fibrosa* y una *celular* y se parece al pericondrio. La función del endostio se parece a la del periostio pero no tiene una capa fibrosa bien desarrollada. Hay una capa celular, pero las células forman una cubierta menos definida que el periostio. En tanto que el periostio rodea la superficie externa o límites periféricos de crecimiento del hueso, el endostio delimita la superficie interna y está en relación íntima con los vasos sanguíneos que atraviesan el hueso. Debido a las relaciones peri y endostial, todas las superficies del hueso (excepto en algunos perros viejos) están cubiertas por células.

Además de la función de sostén y locomoción, el hueso satisface algunos requerimientos metabólicos muy importantes por su labilidad. Una vez formada y mineralizada la substancia osteoide el mineral está en continuo movimiento reversible, ya que puede cambiarse por diferentes mecanismos. Por tanto, el hueso funciona como almacén dinámico de calcio y fosfatos importante. El calcio es importante en muchas actividades metabólicas (irritabilidad cardiaca, contracción muscular, activación enzimática y otras), y el fósforo es la base del metabolismo de los fosfatos, incluida la producción de trifosfato de adenosina, abundante en energía.

En oposición a lo que podría percibirse al manipular una porción seca del esqueleto en un laboratorio de anatomía, el hueso no es un tejido muerto. Se encuentra en actividad metabólica y cambio constantes. El extenso aporte vascular del hueso da idea de su actividad metabólica. Las células del hueso responden a diversos estímulos. El metabolismo del calcio, que debe estar incluido en forma natural en el hueso, se regula por la actividad de hormonas (paratormona y calcitonina) que influyen en la manera como el hueso y otros tejidos metabolizan el calcio. Otras muchas hormonas (estrógenos, testosterona, tiroxina, glucocorticoides, hormona del crecimiento) actúan "en conjunto" sobre el hueso, influyen en forma directa la activi-

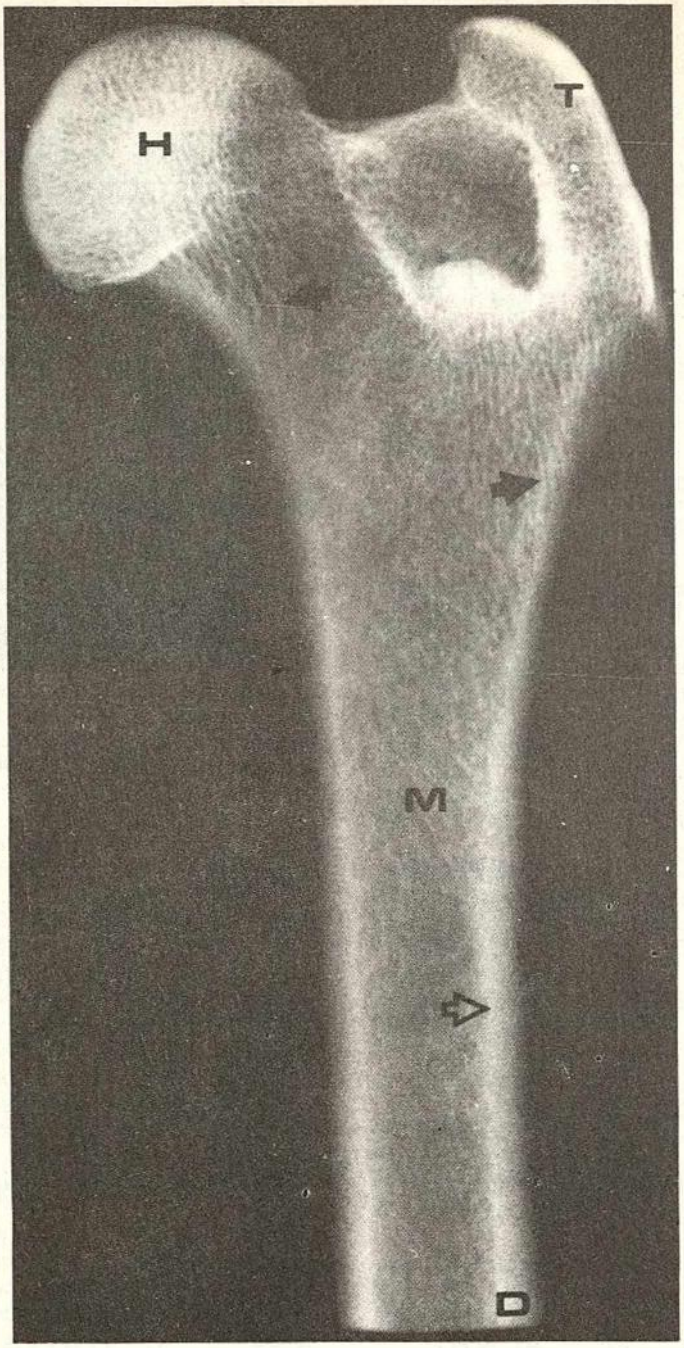

Fig. 8–1. Radiografía de la porción proximal de un fémur de perro cortado longitudinalmente. Nótese el hueso esponjoso (**flechas obscuras**) y el compacto (**flechas claras**). H, cabeza; T, gran trocánter; M, cavidad medular; D, diáfisis XI. Todas las microfotografías de luz están marcadas según el aumento dado por el microscopio, antes de la amplificación fotográfica. Todas las microfotografías electrónicas están marcadas de acuerdo al aumento total, con la amplificación fotográfica.

dad celular e indirecta en la substancia intercelular. El hueso también responde a estímulos mecánicos. Las fuerzas mecánicas determinan la cantidad de hueso del esqueleto y su distribución tridimensional.

Decir que el hueso es igual a otros tejidos sería correcto sólo en parte, ya que todas las actividades fisiológicas que se realizan en otros tejidos también lo son en el hueso. Las células deben diferenciarse, morir y ser reemplazadas. Deberán realizar estas actividades además de sus funciones como células especializadas. Deben secretar, conservar y substituir los productos de secreción que las caracteriza. Todas estas actividades son distintivas del hueso como tejido. La diferencia importante es que el hueso debe hacer estas funciones

dentro de una matriz mineralizada. Este hecho le confiere una peculiaridad muy interesante.

Una de las características más importantes del hueso como tejido se relaciona en forma directa con su matriz mineralizada. En tanto que el reciclaje de los componentes de la matriz en otros tejidos deberá demostrarse mediante marcajes a las substancias, en el hueso este reciclaje de la matriz ósea puede observarse en forma directa. La cantidad, tipo, distribución e integridad de la matriz se debe a su actividad celular. Por tanto, las observaciones a la matriz pueden dar una idea muy exacta del tejido óseo como un todo. La matriz del hueso es para los histólogos, lo que una excavación para el paleontólogo o arqueólogo. La matriz ósea es el registro de los sucesos ocurridos.

Clasificación

Macroscópicamente, los huesos del esqueleto se dividen según su forma y función. Pueden ser largos, cortos, planos, irregulares o sesamoideos. Los huesos neumáticos de las aves aparecen en una clasificación separada.

Para el histólogo, sólo hay dos tipos de hueso como tejido: *trabecular inmaduro (fibroso)*, o *lamelar (maduro)*. Ambos pueden disponerse de diferentes formas, de modo que asumen *configuraciones* distintas que pueden ser *porosa (esponjosa* o *trabecular)*, o *compacta (intersticial, osteonal* o *circunferencial)* (fig. 8–1). Estas son visibles macro y microscópicamente.

Es importante recordar que el hueso funcione como tejido y órgano. Como tejido puede crecer sólo en forma aposicional. Por otra parte, como órgano crece aposicional e intersticialmente. Esto no es una contradicción. El hueso como órgano puede tener placas de crecimiento; esta placa adiciona cartílago por crecimiento intersticial. Para aclarar esta aseveración se verá un ejemplo, que hace necesario usar con cuidado estos términos. Un hueso largo (como órgano) siempre se desarrollará por substitución de cartílago por hueso poroso (como tejido). En forma gradual el hueso lamelar (como tejido) se sobrepone a estas trabéculas. Los huesos largos del adulto adicionan en forma continua hueso nuevo (como tejido) a la masa esquelética. Esto siempre será consecuencia de la agregación de hueso lamelar (como tejido) al preexistente (como tejido). Por tanto, la formación de un hueso (como órgano) en el esqueleto en desarrollo, siempre incluye hueso lamelar y poroso (como tejidos). Pero bajo situaciones normales la formación de hueso (como tejido) en el adulto (como órgano) incluye siempre sólo la deposición (precipitación) de hueso lamelar (como tejido).

COMPONENTES DE LA MATRIZ

Fibras

El componente fibroso del hueso es la fibra fina de colágena típica. A diferencia de otros tejidos conjuntivos, la colágena del hueso puede organizarse en una disposición muy ordenada. En el *hueso maduro* este tipo de organización se manifiesta como capas de fibras colágenas depositadas una sobre otra de manera helicoidal; cada capa de la hélice se orienta en diferente ángulo a la anterior (fig. 8–2). El ángulo de orientación de las fibras colágenas entre láminas sucesivas puede ser agudo, de 90° u obtuso. El tipo de orientación de las fibras causa en parte las propiedades compresivas y tensiles del hueso como tejido y órgano. Este tipo de deposición colágena le da un aspecto lamelar al hueso maduro *lamelar* que es visible en especial con el microscopio de polarización (fig. 3–7).

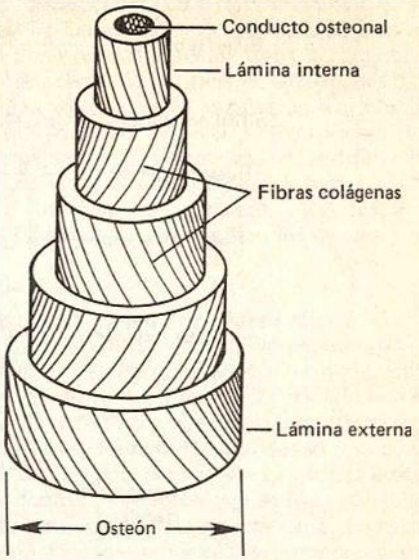

Fig. 8–2. Diagrama de un osteón. Se eliminaron las láminas concéntricas de hueso en forma parcial para mostrar la orientación de las fibras colágenas dentro de la lámina. En este ejemplo, las fibras colágenas dentro de la lámina se orientan a unos 90° una de otra. El osteón es una estructura alargada (cilindro) constituido por láminas sucesivas de matriz ósea. No se indica la relación entre las fibras y los cristales de hidroxiapatita.

Las fibras colágenas del *hueso poroso* (*inmaduro*) no están tan organizadas. Según el aspecto lamelar y la apariencia ordenada con el microscopio de polarización, no se percibe esta situación en el hueso poroso.

Substancia substrato

Se parece a la del cartílago. Sin embargo, el hueso contiene menos ácido mucopolisacárido que el cartílago hialino. Por ello, la substancia substrato en general es acidófila. Los mucopolisacáridos se conjugan con proteínas. Muchas uniones cruzadas entre las mucosubstancias y la colágena (glucoproteínas) confieren rigidez a la substancia substrato.

La substancia substrato no mineralizada se conoce como *osteoide*. Esta es la fase orgánica de la matriz ósea, incluye mucopolisacáridos, proteínas colágenas y no colágenas.

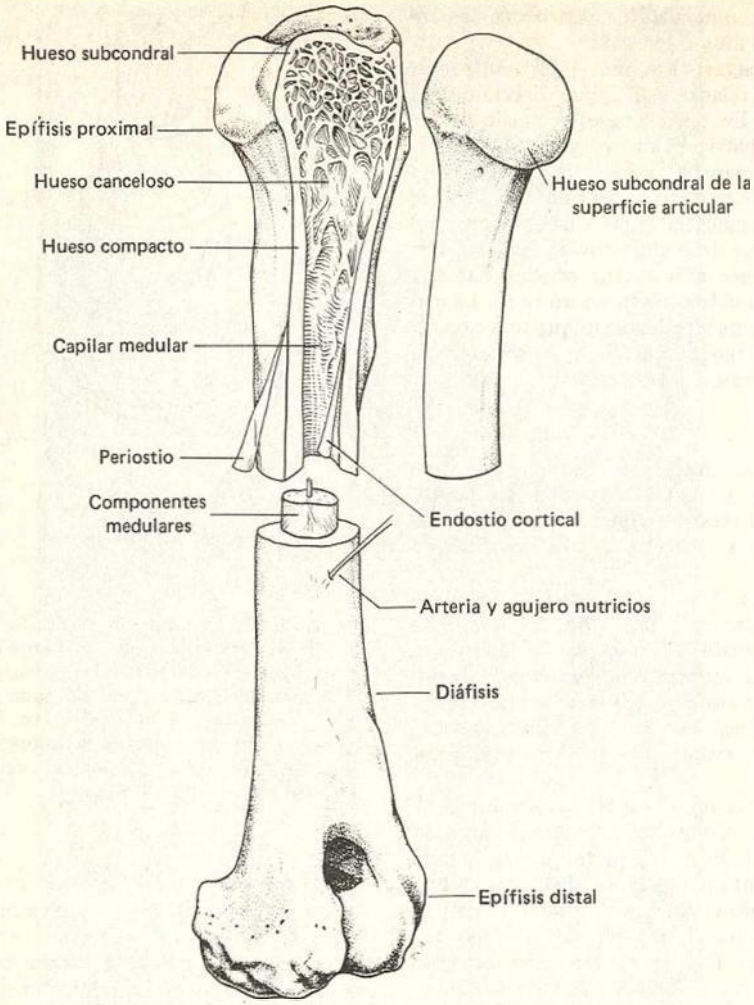

Fig. 8–3. Esquema del húmero de un canino. Se marcan las características anatómicas macroscópicas pertinentes. La preparación de la muestra eliminó los cartílagos articulares de las epífisis distal y proximal. El periostio cubre toda la superficie externa excepto en la superficie articular. El endostio cubre toda la superficie interna. Compárese con la figura 8–6.

Matriz

La cantidad de material orgánico en el hueso permanece más o menos constante durante la vida. Constituye cerca de 35% por unidad de volumen. El resto del porcentaje, poco más de 65%, está constituido por la fase mineral del hueso. El hueso mineral no se deposita en su totalidad a medida que se forma el osteoide, sino lo hace en forma gradual y empieza cuando se ha depositado un 50%. En forma progresiva se alcanza 100% de depósito. La adición de mineral se hace a expensas del espacio ocupado por el agua en la matriz. El hueso mineralizado al máximo contiene menos agua que el poco mineralizado. Aunque hay diferencias en la cantidad de mineral en el hueso, el normal debe contener cerca de 65% de mineral por unidad de volumen. Cualquier desviación respecto a esta cifra significa anormalidad.

Los *cristales de hidroxiapatita* son el mineral predominante en el hueso. Esta es una compleja estructura entretejida de calcio, fósforo e iones hidroxilo. Su fórmula molecular es $Ca_{10}(PO_4)_6(OH)_2$. Aunque la fórmula $Ca_5(PO_4)_3OH$ también es correcta, no satisface la disposición espacial. Dentro de la estructura cristalina pueden substituirse muchos cationes (Mg^{++}, Mn^{++}, Na^{+} y otros) y aniones (lactato, citrato, carbonato, Cl^{-}, F^{-}), o unirse a la superficie de la molécula.

También hay cantidades variables de fosfato de calcio amorfo en el hueso mineral. Esta forma de sal ósea puede ser un producto de depósito temporal durante la formación del cristal de hidroxiapatita. Su participación precisa en la fase mineral del hueso es motivo de investigación.

Preparación de muestras de hueso

El estudio histológico puede hacerse con exámenes de cortes de hueso *mineralizado* o *desmineralizado.* La desmineralización se obtiene por dos medios primarios,

quelación o *hidrólisis ácida.* La desmineralización, conocida también como *descalcificación,* es consecuencia de la remoción de la fase mineral del hueso. El material orgánico que permanece después de este tratamiento se denomina *osteoide.* Por este medio pueden obtenerse cortes delgados de hueso. Estas secciones retienen las relaciones normales de la matriz, y buenos detalles citológicos. Las muestras mineralizadas complementan la información obtenida de muestras descalcificadas; deberán cortarse con una cuchilla con filo de diamante o pulirse sobre un material abrasivo. Con cuidado, pueden obtenerse muestras de 50 a 100 μm de grosor. Los detalles citológicos no se retienen con este método, pero la naturaleza de la matriz aporta información útil respecto a la actividad celular. Pueden aplicarse técnicas de tinción especiales a estos cortes, y con ello obtener buena información sobre los estados fisiológicos y morfológicos del hueso. Cuando interesa usar substancias marcadas (estroncio, plomo, tetraciclina), se necesitan técnicas preparatorias especiales. La desmineralización remueve los minerales y las substancias marcadas que se hayan incorporado in vivo. Las microfotografías de hueso usadas en este capítulo fueron preparadas con estas dos técnicas.

RECUBRIMIENTOS OSEOS

Las poblaciones celulares del hueso se distribuyen a través del tejido en dos diferentes localizaciones. La osteocítica está dentro de la substancia intercelular. Todas las otras células del hueso se localizan sobre superficies óseas dentro de diferentes cubiertas, *periostio* y *endostio.* Las células que aparecen en estas membranas pueden considerarse subgrupos de la población celular total, causa de las diversas actividades del hueso. Morfológicamente, estos subgrupos son idénticos; no obstante, no lo son desde el punto de vista funcional. Pueden darse muchos ejemplos de las diferentes actividades que realizan estas células en forma normal y en estados patológicos. Así mismo, estas células responden de diferente manera a estímulos iguales.

Periostio

Es la cubierta externa del hueso (fig. 8–3). Cubre el hueso en su totalidad, excepto en las superficies articulares. Debe cortarse o quitarse para poder observar el tejido óseo en forma directa. El periostio está formado por una capa fibrosa y una celular. La fibrosa es de tejido conjuntivo, fibroso, blanco, denso y se considera la cápsula del órgano (fig. 8–4). Las fibras colágenas de los ligamentos y tendones que se fijan al tejido óseo se mezclan primero con las de esta capa. La capa celular del periostio consiste en células mesenquimatosas, osteoprogenitoras, osteoblastos y osteoclastos. Las células mesenquimatosas se diferencian en células osteoprogenitoras y fibroblastos, componentes de la capa fibrosa. El periostio está muy bien vascularizado.

Las células del periostio se encargan de muchas actividades importantes. Durante el desarrollo, las osteogénicas de esta capa aumentan el diámetro de la diáfisis. En adultos, la capa conserva la superficie ósea relacionada con ella. La actividad proliferativa del periostio es muy importante durante la reparación. Esta membrana también responde a diversas lesiones con formación de *hueso periostial nuevo.*

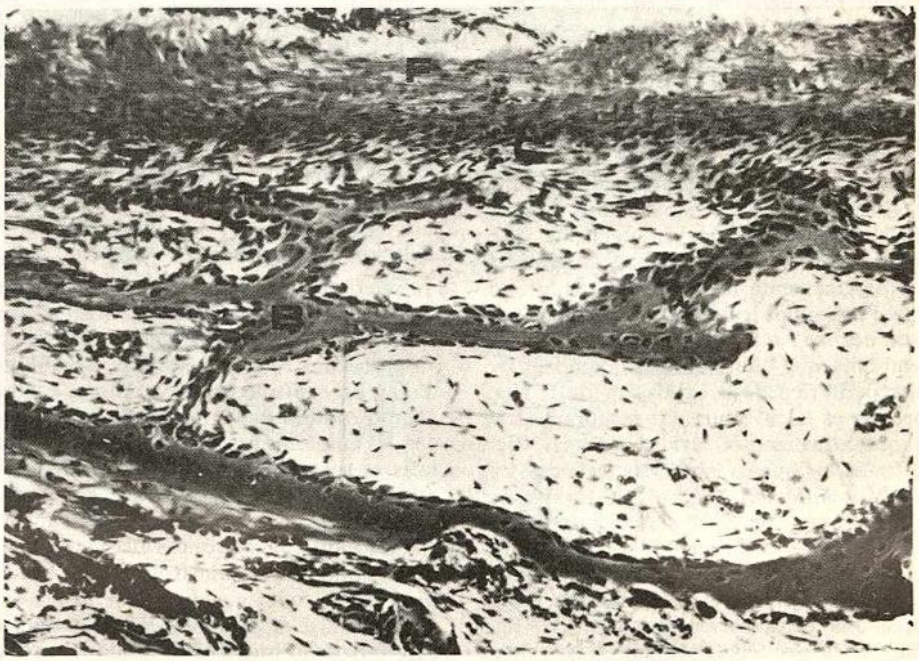

Fig. 8–4. Periostio de un hueso largo en desarrollo. La porción fibrosa (F) del periostio está constituida por TCFBD, en tanto que la porción celular (C) consiste de diferentes tipos de células óseas. (B), hueso. X40.

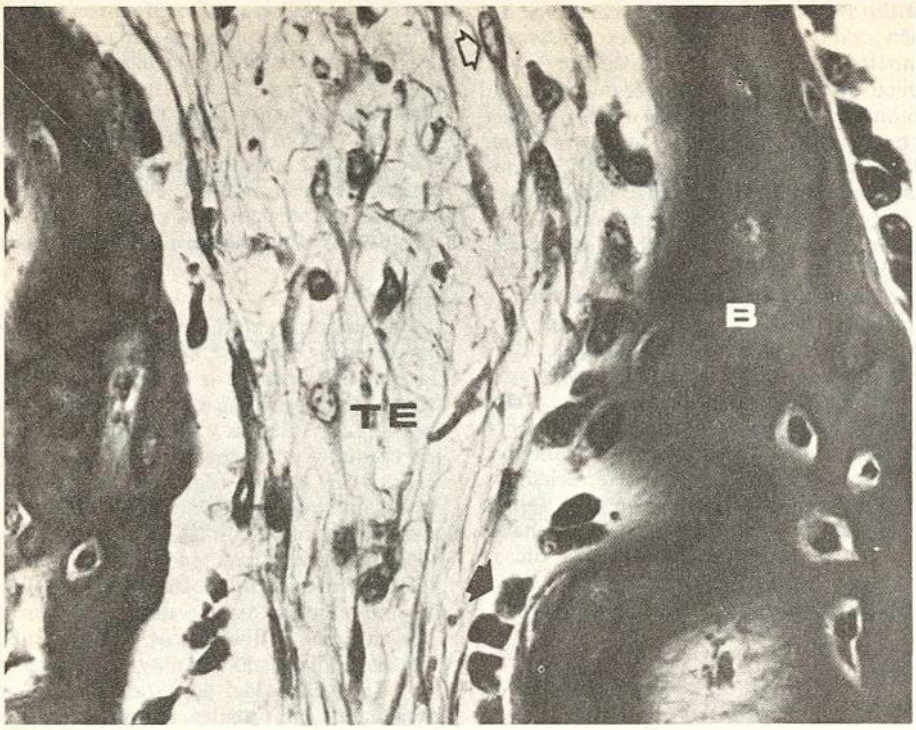

Fig. 8–5. Endostio trabecular de la mandíbula de un feto bovino. El endostio trabecular (TE) está formado por tejido conjuntivo laxo, células germinales (**flecha clara**) y osteoblastos (**flecha obscura**) o células osteoprogenitoras que cubren las superficies internas del hueso. B, hueso, X100.

Endostio

Es la membrana de recubierta interna del hueso como órgano y tejido (fig. 8–3). El hueso compacto adyacente a la cavidad medular, el trabecular de la cavidad medular y los conductos osteonales dentro de la substancia del hueso compacto están revestidos por elementos de la membrana endostial. Con base en su distribución anatómica dentro de los huesos, se hacen tres subdivisiones del endostio. Es importante identificarlas como envolturas distintas, porque su actividad es diferente bajo situaciones específicas, sin importar si se continúan unas con otras. Aunque están constituidas de células morfológicamente idénticas, reaccionan en forma diferente a estímulos iguales. Los tres subgrupos del endostio son *cortical, trabecular* y *osteonal.* El cortical es la membrana que cubre al hueso compacto y define el límite periférico de la cavidad medular (fig. 8–3). El trabecular es la envoltura que recubre las trabéculas óseas que atraviesan la cavidad medular (fig. 8–5). En casi todos los huesos largos, las trabéculas y sus cubiertas están confinadas a las epífisis proximales y distales y a las metáfisis (fig. 8–6). El endostio osteonal recubre los canales osteonales (figs. 8–7 y 8–8).

La capa celular del endostio está constituida por células idénticas a las del periostio. No obstante el endostio no posee una capa fibrosa muy notoria (fig. 8–5), sino constituida por tejido conjuntivo laxo dentro del que están los componentes celulares típicos del tejido conjuntivo areolar y las células germinales del hueso.

Durante el desarrollo, el periostio es continuo con el endostio y origina las subdivisiones de éste. Esta continuidad es más visible en los conductos de Volkmann (figs. 8–6, 8–7). De cualquier modo se justifica clasificar estas cubiertas por las razones mencionadas.

COMPONENTES CELULARES

Relaciones celulares

Ya se comentó el destino de las células mesenquimatosas en tejidos conjuntivos y de sostén. También, la íntima relación entre las células formadoras de fibras –fibroblastos, condroblastos y osteoblastos– se estudió en un capítulo anterior. Ahora, es importante ampliar el estudio de las relaciones de la población celular con las cubiertas óseas. Es clásico considerar que las células mesenquimatosas se diferencian en células óseas específicas –osteoprogenitoras, osteoblastos, osteocitos y osteoclastos. Más aún, estos tipos se describen como células posmitóticas fijas, producto de la diferenciación mesenquimatosa. Las pruebas actuales demuestran que cualquiera de estas células puede transformarse en alguno de los otros tipos celulares que caracterizan al hueso. Este cambio de estructura y función temporal se denomina *modulación.* Las relaciones entre estas células se detallan en el diagrama de la figura 8–9.

Células mesenquimatosas

Su morfología se describió en otro capítulo (fig. 8–10). Algunos autores aún las describen como germinales dentro de las envolturas óseas. Aunque las mesenquimatosas pueden tenerse en esta localización, no se ha demostrado que la célula germinal del hueso pueda diferenciarse en todos los tipos celulares derivados de la célula mesenquimatosa. Más aún, esta célula tiene una potencia limitada para originar otras. Se denomina osteoprogenitora.

Célula osteoprogenitora

También conocida como *osteogénica* por algunos autores. El primer nombre parece más apropiado, porque su actividad es mucho más amplia que la relacionada sólo con procesos formativos u osteogénicos. Estas células son de forma parecida a las mesenquimatosas. Se identifican con base en su localización sobre las superficies óseas o dentro de las cubiertas de hueso, y por su capacidad limitada para transformarse en otros tipos celulares (fig. 8–10). La osteoprogenitora es la única célula ósea que se divide de manera activa, como lo demuestra la timidina tritiada. Esta marca aparece en forma sucesiva en los osteoblastos y osteoclastos; esto se interpreta como un medio por el cual las células osteoprogenitoras modulan esta substancia en tipos celulares más especializados. Más aún puede considerarse que los osteoblastos y osteoclastos pueden retroalimentar a las células menos diferenciadas.

Las células osteoprogenitoras mitóticamente activas, aseguran un aporte pleno de células germinales para este tejido. Sin subestimar la participación de los osteoblastos y osteoclastos en la regulación, en los periodos de crecimiento y reemplazo celular se necesitan aportes disponibles de células osteoprogenitoras.

Osteoblastos

Son formadores de hueso. Secretan tropocolágena y glucosaminoglucanos ácidos. Pero lo más importante es que también almacenan el mineral usado en la mineralización. Este se libera por algún signo de activación.

Los osteoblastos o células osteoprogenitoras cubren casi todas las superficies óseas. En inactividad, adoptan una configuración ahusada (fig. 8–11). Durante los periodos inactivos de su ciclo, se conocen como *osteoblastos inactivos.* Sin embargo, también pueden ser osteoprogenitoras, porque las osteoblastos y osteoclastos se notan mucho sobre estas superficies en periodos subsecuentes (fig. 8–11). El citoplasma es basófilo y rodea un solo núcleo redondo u oval. Durante la actividad las células se hipertrofian y polarizan (fig. 8–12).

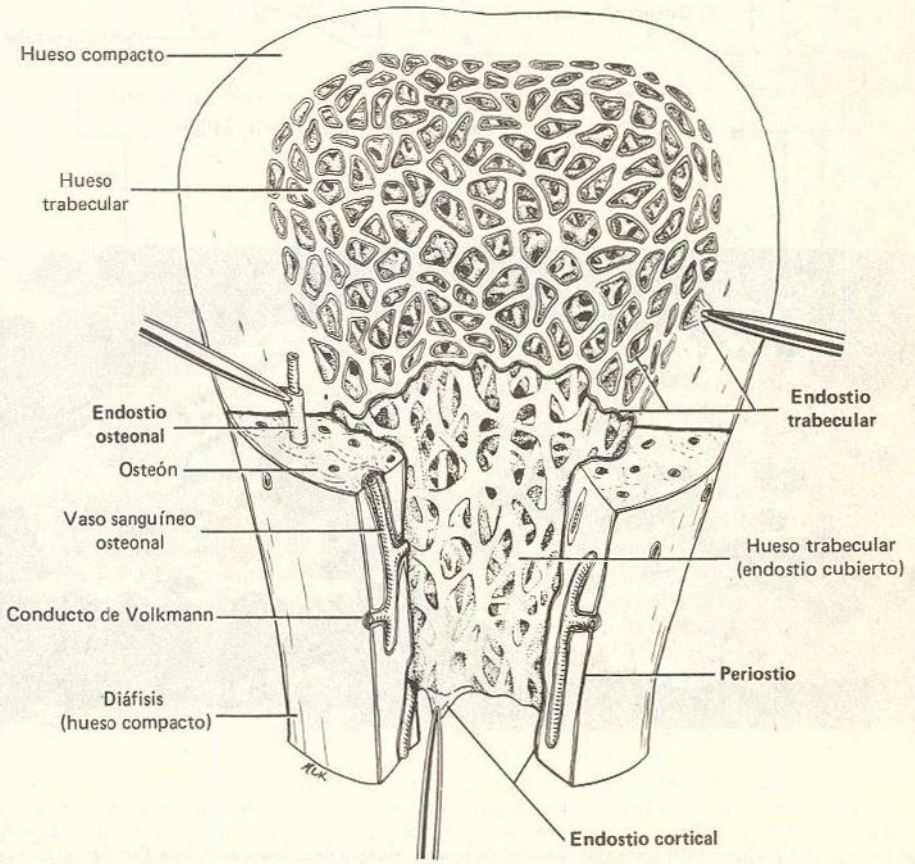

Fig. 8–6. Esquema de un hueso largo cortado. El endostio cubre todas las superficies internas.

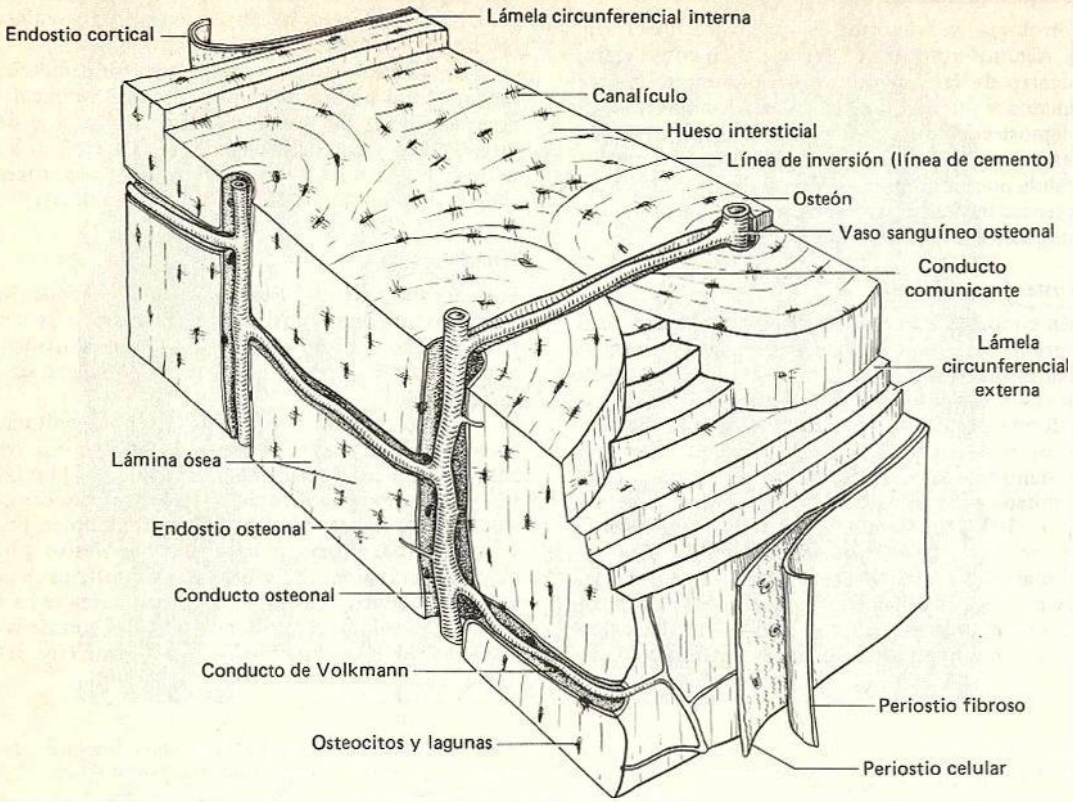

Fig. 8–7. Diagrama de un corte de hueso compacto de la diáfisis.

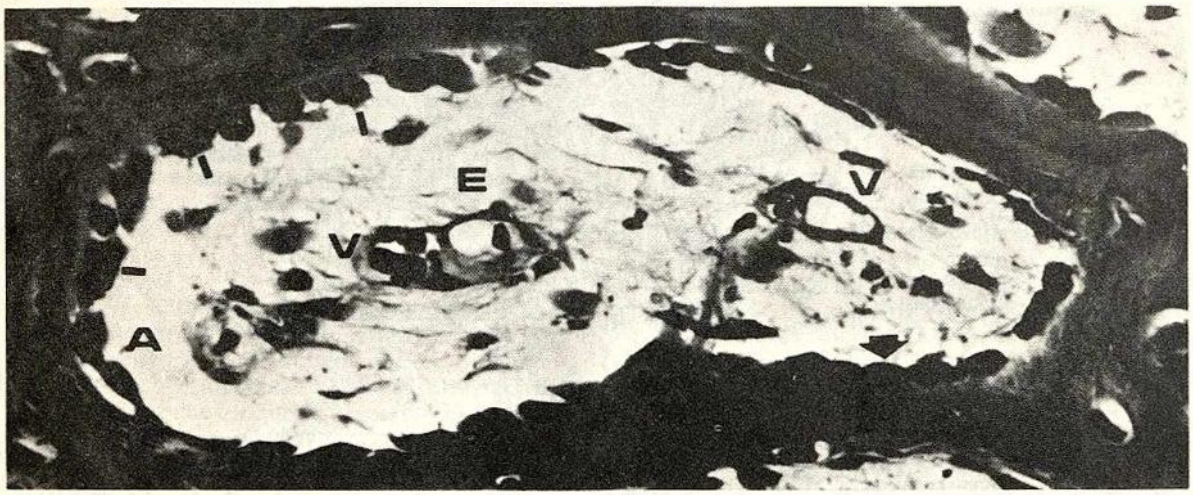

Fig. 8–8. Corte de un osteón en desarrollo. El endostio osteonal (E) está rodeado por hueso que se formó por los componentes celulares del endostio. El tejido conjuntivo laxo y vasos sanguíneos (V) son componentes de la envoltura. Hay osteoblastos activos (barras) e inactivos (flecha). El endostio se separó del hueso (A) por el procesamiento. El depósito centrípeto continuo del hueso a lo largo del margen periférico del endostio, reducirá de manera apreciable la masa endostial. Compárese con la figura 8–32. X100.

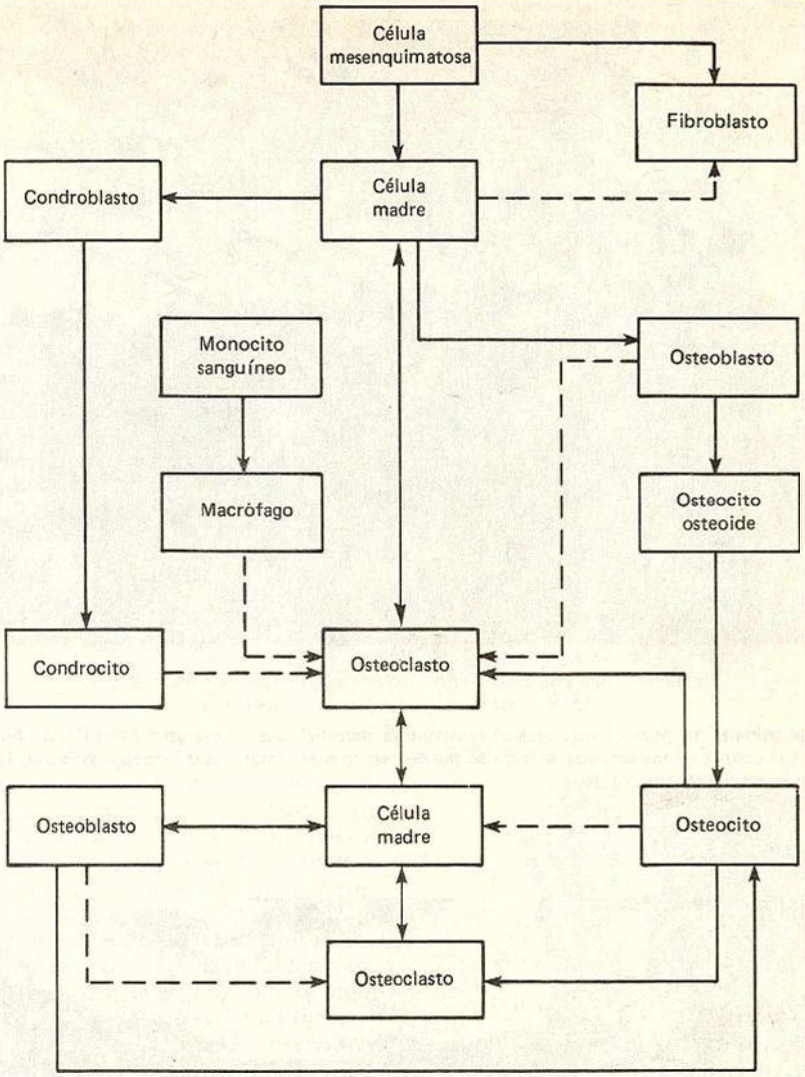

Fig. 8–9. Relaciones establecidas y teóricas entre las poblaciones celulares del hueso. Las **líneas continuas** indican las relaciones establecidas y las **discontinuas** las teóricas.

Adquieren características epitelioides definidas. El núcleo único, con un nucléolo prominente se desplaza hacia el extremo de la célula alejado de la superficie ósea. El citoplasma se vuelve moderadamente basófilo por su alto contenido en ácido ribonucleico ribosomal. El aparato de Golgi está bien desarrollado y hay un gran número de mitocondrias, características de esta fase (lámina II–5).

La actividad de los osteoblastos en las superficies de formación de hueso está bien sincronizada. Las células producen más o menos 2 μm^3 de osteoide al día, que se acumula capa tras capa hasta que se hace aparente una *sutura osteoide* de unos 10 a 15 μm de grosor. Esta sutura que no se ha mineralizado se tiñe de un color rosa más claro (H y E) que el osteoide mineralizado (fig. 8–13). La sutura osteoide se separa del resto por una *banda brillante* de color obscuro, región a partir de la que avanzará la mineralización del osteoide. Con cortes mineralizados y técnicas de tinción especiales, la sutura osteoide puede demostrarse con facilidad; no obstante los detalles celulares no se preservan (fig. 8–14 y lámina I–9).

La actividad secretora del osteoblasto es bifásica. La primera fase incluye la síntesis y secreción de materiales orgánicos. La tropocolágena se polimeriza fuera de la célula y se orienta en forma ordenada (fig. 8–2). De la misma forma que con los fibroblastos, no es muy clara la intervención de los osteoblastos en este proceso de orientación. La orientación de las fibras colágenas puede estar determinada por influencias osteoblásticas, respuesta a estrés o ambos. La primera fase culmina en la formación de la sutura osteoide. La

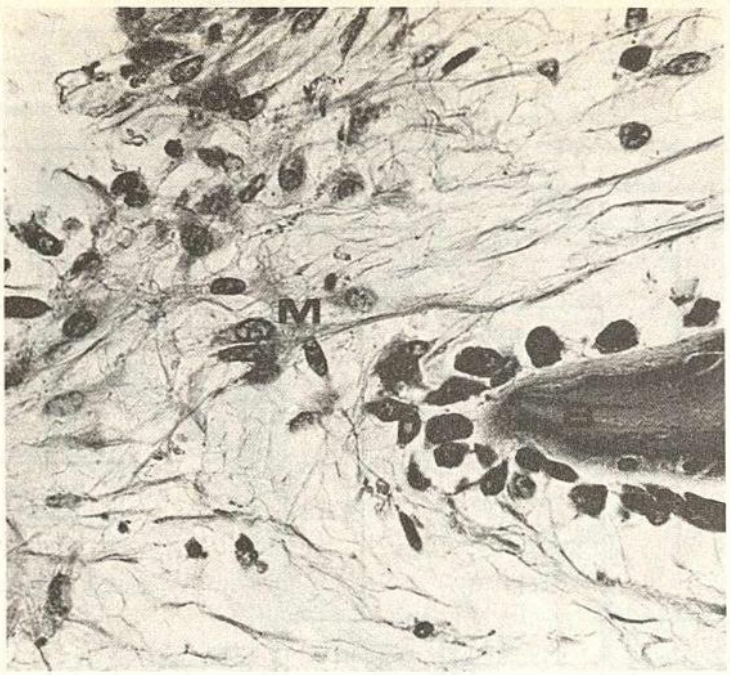

Fig. 8–10. Células germinales del hueso, localizadas en la envoltura endostial. Las células germinales (M) del hueso se consideran mesenquimatosas. Las células germinales que se indican pueden ser mesenquimatosas u osteoprogenitoras. Una espícula de hueso (B) está cubierta por osteoblastos. X100.

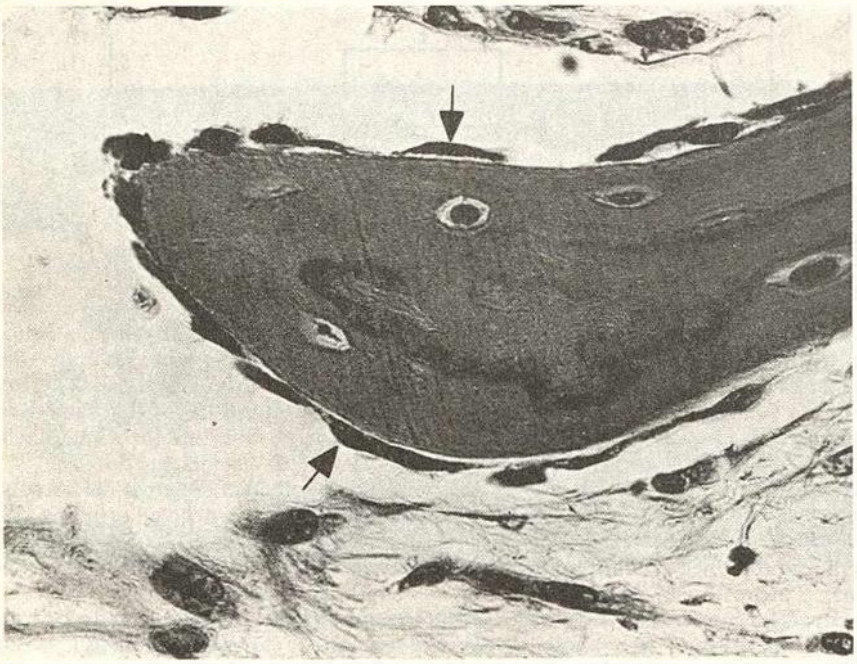

Fig. 8–11. Células de revestimiento sobre una espícula de hueso. Las células de revestimiento (**flechas**) pueden ser osteoblastos inactivos o células osteoprogenitoras. X160.

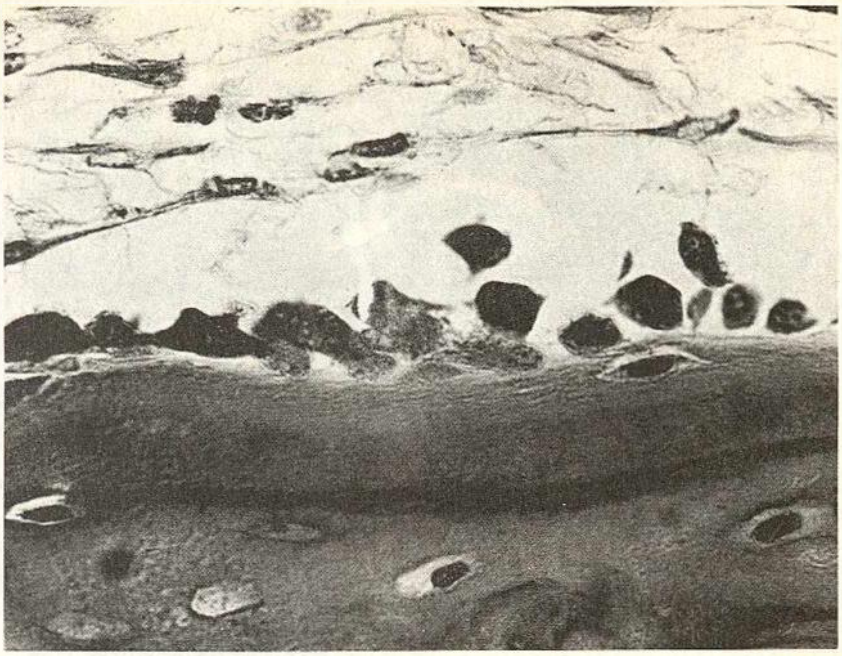

Fig. 8–12. Células de revestimiento activas sobre una superficie ósea. Las células cuboideas son osteoblastos. X160.

segunda fase es la mineralización del osteoide. Los iones de calcio almacenados en los osteoblastos, en especial en las mitocondrias, se liberan de la célula y reaccionan con la colágena. La mineralización se lleva a cabo primero en la colágena con la formación de cristales de hidroxiapatita adyacente a las fibras y de manera subsecuente dentro de las fibras colágenas. La segunda fase depende de la disponibilidad de los componentes minerales. La unión de algunos glucosaminoglucanos al colágeno, puede servir para evitar la mineralización de la sutura osteoide durante la primera fase. De esta manera, la remoción posterior de algunas de estas substancias facilita la mineralización de la matriz, que al principio alcanza más o menos la mitad de la capacidad total de la matriz. La adición gradual y progresiva del mineral se hace a expensas del agua y dura varios meses.

La comprensión clara de este proceso bifásico y aposicional en la formación de hueso explica muchas observaciones. La formación progresiva con posterior mineralización de la sutura osteoide determina características muy organizadas y laminares del hueso maduro (fig. 8–15). Cualquier ruptura o alteración de este orden puede tener efectos muy importantes sobre la cantidad y calidad del hueso en formación. Si la primera fase no se realiza, la remoción continua del hueso por parte de los osteoclastos sin una formación balanceada de osteoblastos provocará una reducción cuantitativa del hueso –*osteopenia cuantitativa*. Si no se completa la segunda fase de la actividad osteoblástica no se mineraliza la matriz orgánica. Esto producirá un cambio cualitativo del hueso, *osteopenia cualitativa*.

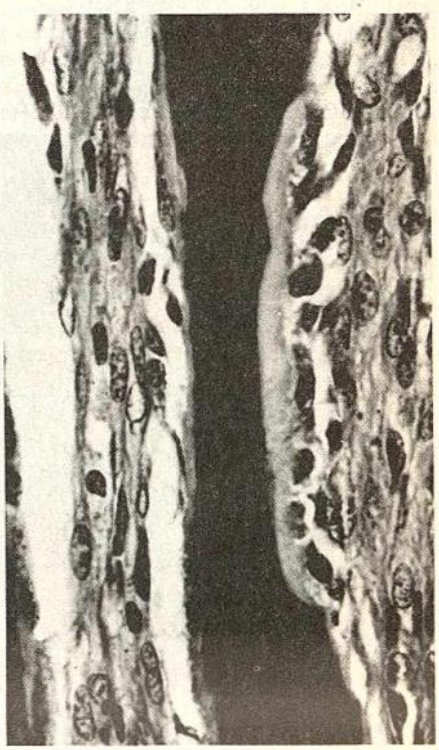

Fig. 8–13. Sutura osteoide en un corte desmineralizado de hueso. La región más clara, adyacente a la porción obscura de la espícula, es la sutura osteoide. X140.

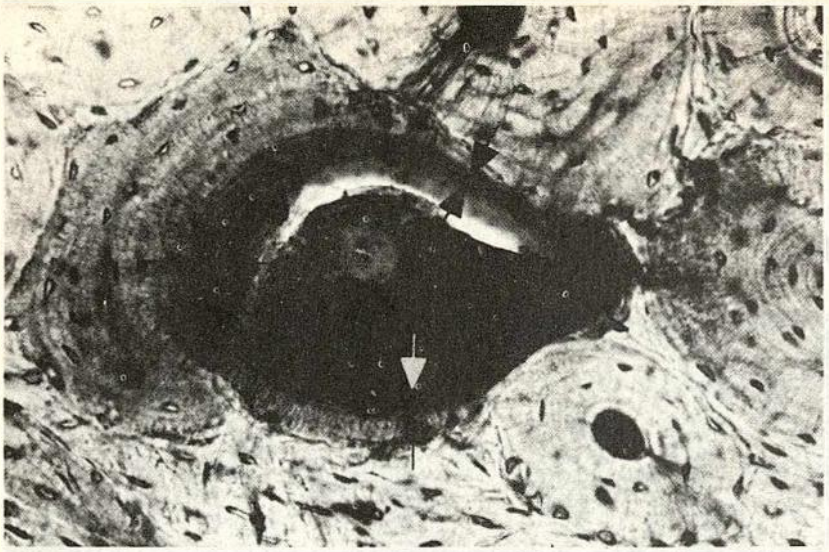

Fig. 8–14. Sutura osteoide en una muestra de hueso mineralizada. Las flechas delimitan la sutura osteoide. La formación centrípeta de hueso en este osteón lleno, por depósito progresivo y mineralización del osteoide, reducirá el diámetro del canal osteonal. Se formará, entonces, un osteón maduro **(abajo a la derecha)**. X25 (corte pulido).

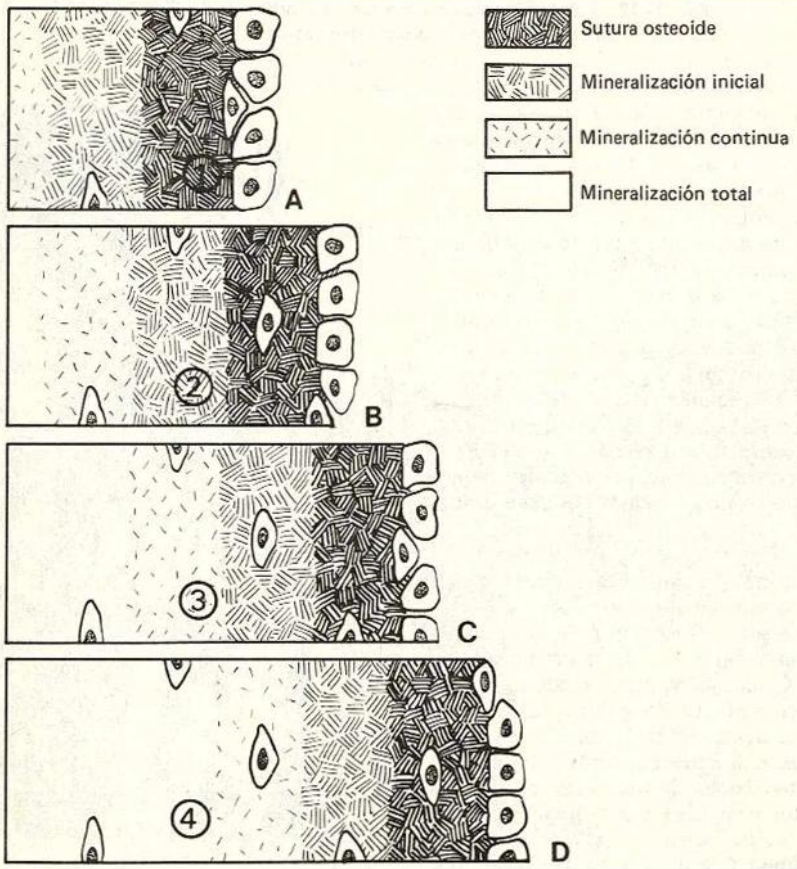

Fig. 8–15. Actividad secretora bifásica de los osteoblastos durante la formación de hueso. La formación de hueso en el adulto se lleva a cabo sobre superficies preexistentes de hueso. El estado inicial de la actividad osteoblástica culmina con la formación de una sutura osteoide sobre la superficie ósea preexistente **(A)**. La mineralización inicial se presenta dentro de la sutura osteoide más reciente **(B)**. Una nueva sutura osteoide se forma en tanto las más viejas se mineralizan en forma progresiva **(C)**. Esta actividad continúa **(D)** hasta que se forma una cantidad específica de hueso. Los números 1 a 4 indican el destino de la sutura osteoide original.

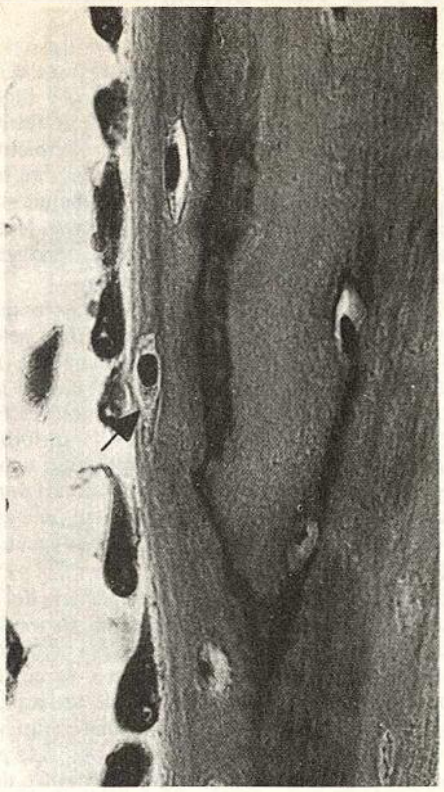

Fig. 8–16. Osteoblastos y osteocitos. Un osteoblasto se incorporó en forma reciente al hueso como osteocito osteoide (**flecha**). X160.

La osteopenia cuantitativa es una reducción de la masa ósea. El hueso formado es normal, sólo que no hay suficiente hueso. El síndrome de Cushing, osteoporosis difusa y osteoporosis senil se caracterizan por cambios cuantitativos en el hueso originados por mineralización disminuida de la matriz. Puede haber cantidades adecuadas y aun excesivas de matriz, pero con cantidades insuficientes de mineral. El raquitismo, hiperparatiroidismo renal y nutricional secundarios son ejemplos dependientes de cambios cualitativos en el hueso.

A medida que los osteoblastos secretan sus productos y se retraen ante el frente de avance del osteoide, algunas de las células (cerca de 10%) quedan enclavadas en sus productos de secreción. En este punto, los osteoblastos se denominan osteocitos.

Osteocitos

Son osteoblastos enclavados en sus propios productos de secreción. Algunas veces se observan poco después de que han quedado incluidos en la sutura osteoide. Se conocen como *osteocitos osteoides* (fig. 8–16). Una vez mineralizada la substancia intersticial, sólo se denominan osteocitos.

Los osteocitos se parecen mucho a los osteoblastos bajo microscopio de luz. No obstante los procesos osteocíticos son muy prominentes y el citoplasma puede ser muy basófilo o acidófilo. El osteocito es menos activo que el osteoblasto. Las *lagunas,* como las células, pueden variar de redondas a lenticulares, y dependen del tipo de hueso en el que residen. Los osteocitos se retraen de la superficie lagunar por la fijación. En ocasiones las lagunas pueden aparecer vacías; este es un artefacto de corte. Aunque las lagunas vacías indican también alteraciones patológicas óseas.



Fig. 8–17. Sistema canalicular del hueso. Lagunas osteocíticas (**flecha grande**) que se continúan con canalículos (**flecha pequeña**). X200 (corte pulido).

A pesar de que los procesos celulares de los osteocitos no se ven con facilidad con microscopia de luz, los *canalículos* se observan muy bien en secciones mineralizadas (fig. 8–17). La visualización de los canalículos en cortes de parafina mejora al reducir la calidad de la iluminación. Estos canalículos forman una externa red de comunicación entre los osteocitos y las células de la superficie ósea (fig. 8–18). Cada canalículo está ocupado por un proceso celular de un osteocito (fig. 8–19).

Los osteocitos alguna vez fueron considerados como "las células olvidadas del hueso". Por muchos años se consideró que eran víctimas circunstanciales de la actividad secretora de los osteoblastos. Ocupaban su posición dentro de la matriz y no se les daba mayor atención, pero ahora se reconoce que su función es muy importante. Estas células se encargan de conservar la matriz. Sintetizan y secretan materiales de ésta a pesar de que su nivel de actividad es menor que el de los osteoblastos. También pueden remover substancias de la matriz. Este proceso se denomina *osteólisis.* La capacidad de estas células para adicionar o remover substancias de la matriz ósea es un mecanismo muy importante en la homeostasis de las concentraciones de calcio sanguíneo.

La duplicidad de funciones de los osteocitos en la conservación de la matriz ósea es una prueba que respalda el concepto de la regulación de las células óseas. Los osteocitos pueden actuar como osteoblastos y osteoclastos. Además contribuyen a formar osteoclastos por fusión con ellos, a medida que éstos se desplazan a través del hueso. Después, la fisión de los osteoclastos "libera" a todas las células contribuyentes como una nueva población de células progenitoras.

Osteoclastos

Son células gigantes multinucleadas encargadas de la remoción del hueso. Poseen los mecanismos celulares necesarios para disolver el mineral óseo, y digerir la matriz orgánica. Liberan ácidos orgánicos (citrato y lactato), que disminuyen el pH del microambiente. Estos ácidos disuelven el mineral óseo y mejoran la actividad de las enzimas lisosomales que se liberan –hidrolasas ácidas que hidrolizan en forma activa la matriz orgánica. El proceso de remoción ósea, mediado por los osteoclastos, se denomina *osteoclasia.*

Los osteoclastos pueden tener pocos o muchos núcleos dentro de un citoplasma espumoso acidófilo (fig. 8–20). La célula se polariza y el núcleo se desplaza hacia el borde celular más alejado del hueso (lámina II–4). El borde celular adyacente al hueso está compuesto de numerosos procesos celulares –un *borde en cepillo* o rizado (fig. 8–21); éste termina en una zona lisa periférica a él, que puede funcionar como una fuerte soldadura entre la célula y la superficie ósea que delimita el cambio microambiental al área adyacente a la parte activa del borde rizado.

El osteoclasto reside sobre la superficie del hueso dentro de cavidades llamadas *lagunas de Howship* (fig. 8–22). Algunas veces pueden observarse separadas de la superficie, pero esto es un artefacto de corte. Los osteoclastos pueden verse a lo largo de las superficies óseas donde está presentándose el depósito (fig. 8–23), o una superficie completa puede estar ocupada por osteoclastos. Estos también se desarrollan dentro de hueso compacto a partir de las células del endostio osteonal. En este caso las lagunas se continúan unas con otras como un *espacio de resorción* (fig. 8–24). El es-

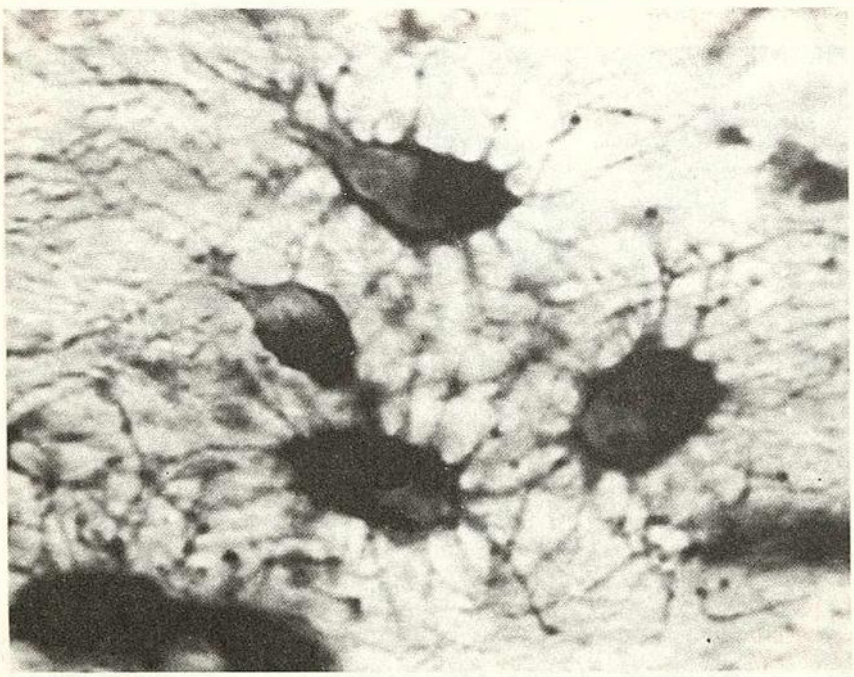

Fig. 8–18. Procesos osteocíticos y canalículos. El gran sistema canalicular contiene procesos osteocíticos de células adyacentes. Los canalículos están en contacto entre sí. X320 (corte pulido).

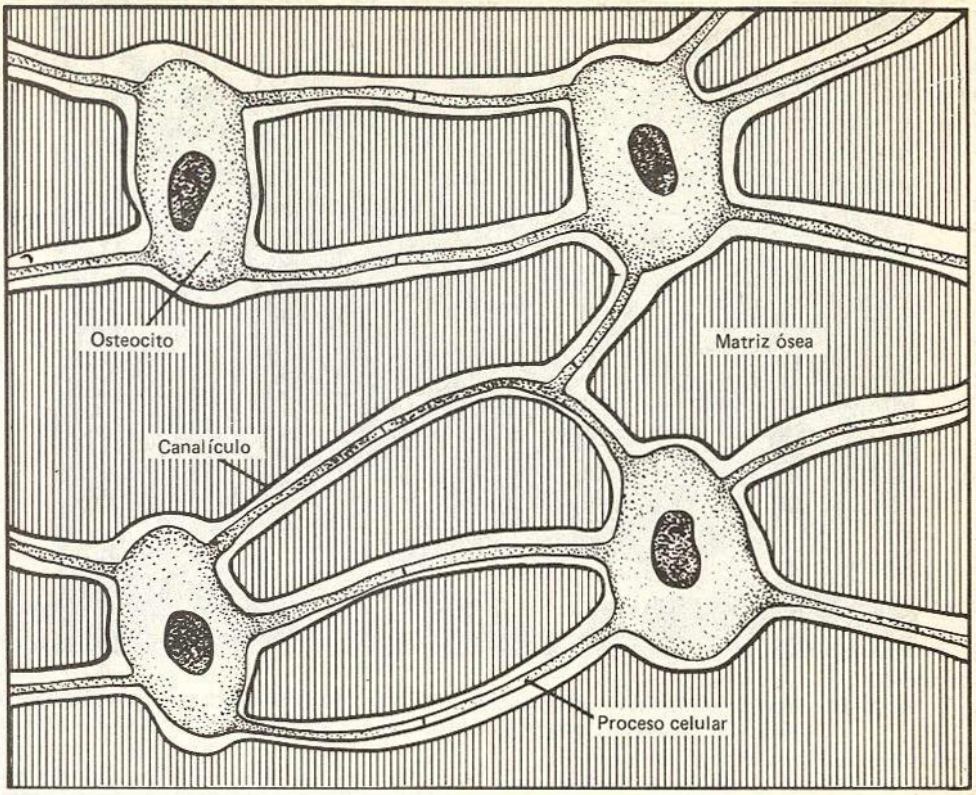

Fig. 8–19. Diagrama de las relaciones osteocíticas. Se llevan a cabo uniones apretadas en los puntos de contacto intercelular.

pacio de resorción es la representación del corte transverso de una porción cilíndrica de hueso bajo remoción por osteoclasia. Los bordes serrados de las lagunas de Howship son prueba suficiente de que el hueso está en resorción.

Ya se analizó el origen y destino de los osteoclastos (fig. 8–9). Las células osteoprogenitoras, osteoblastos y osteocitos contribuyen a las células gigantes multinucleadas. Algunas pruebas indican que podrían derivarse de la médula ósea. Dado que los osteoclastos

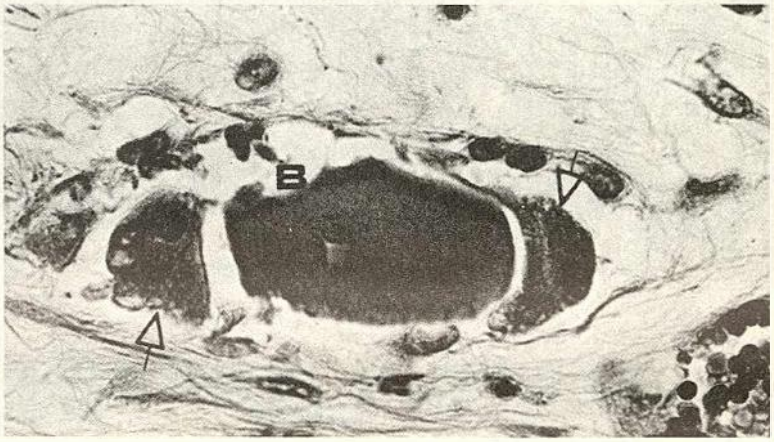

Fig. 8–20. Espícula ósea (B) que está siendo removida por osteoclasia. Los osteoclastos (**flechas**) son células gigantes multinucleadas. X160.

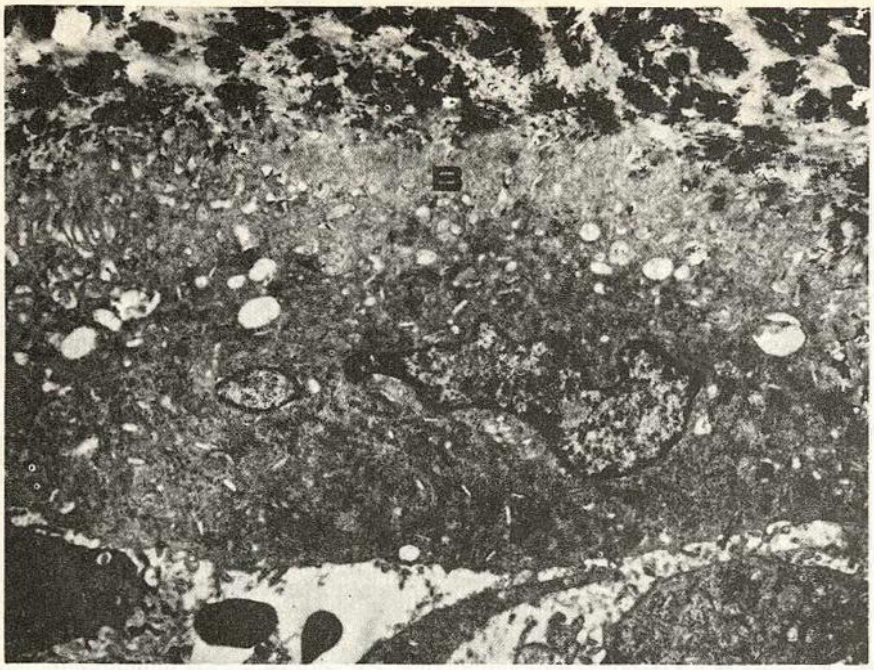

Fig. 8–21. Microfotografía electrónica de un osteoclasto. La célula es multinucleada y polarizada. El borde en cepillo (B) está en contacto con la superficie ósea. X5,000.

no se dividen, los núcleos múltiples se explican por fusión con otras células. La cantidad de núcleos puede correlacionarse con la edad y actividad de los osteoclastos. Respecto a su actividad de resorción, estas células sufren una fisión y las incorporadas a ellas se liberan como osteoprogenitoras.

TIPOS DE HUESO

Todos los huesos del organismo animal están compuestos de tejido óseo, laminar o trabecular inmaduro. Estos son dos tipos de hueso y tejido (fig. 8–25).

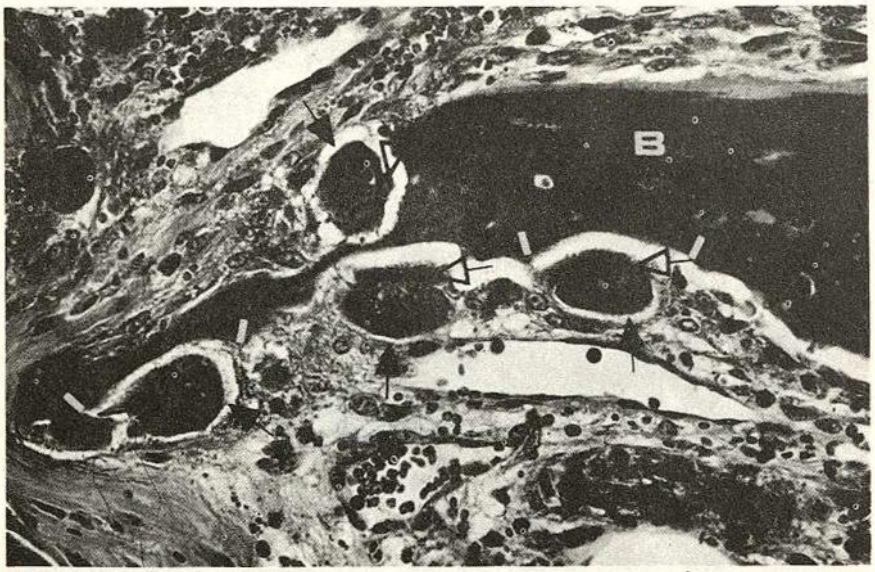

Fig. 8–22. Espícula ósea (B) que está siendo removida o remodelada por muchos osteoclastos (flechas obscuras). Los límites de las lagunas de Howship están indicados por barras blancas. Nótense los bordes en cepillo **(flechas claras)** y sus relaciones con el borde serrado del hueso. X100 (tricrómica de Masson).

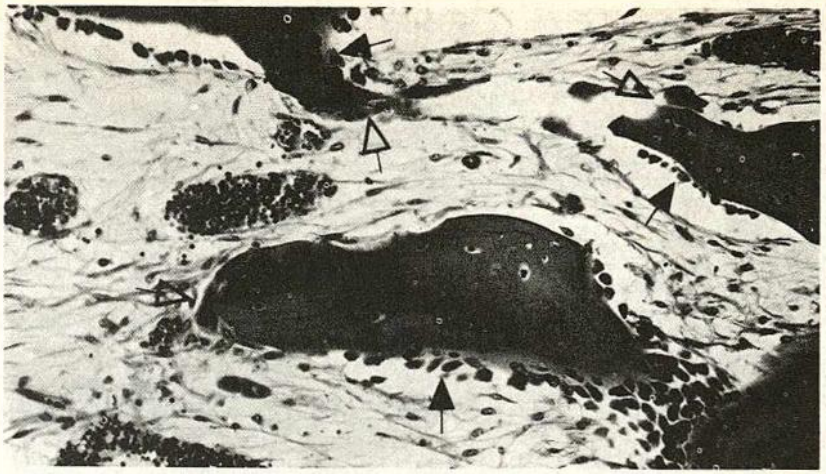

Fig. 8–23. Depósito y remoción simultánea del hueso. La actividad osteoblástica (**flechas obscuras**) y osteoclástica (**flechas claras**) aparecen al mismo tiempo. X40.

Hueso trabecular inmaduro

Se denomina *hueso inmaduro* o *de fibras gruesas.* Es muy celular y las lagunas son grandes y redondas (fig. 8–26). Las lagunas y células están dispersas al azar a través de la matriz. Los paquetes de fibras colágenas se disponen al azar; por esta razón no hay birrefringencia regular al microscopio de polarización. La matriz orgánica es basófila, se tiñe en forma irregular y aprisiona menos mineral que el hueso maduro.

El hueso inmaduro que se forma en los centros de osificación del feto y en la esponjosa primaria del hueso adolescente en desarrollo. También es el primero que se forma en los sitios de reparación de fracturas. Algunos tipos de tumores óseos se caracterizan por este tipo de hueso. De manera normal, se encuentra en el hueso alveolar relacionado con los dientes y en los puntos de unión de ligamentos y tendones al hueso.

Aunque este tipo de hueso puede variar de configuración, de esponjoso a compacto, rara vez los osteones se componen de este tejido.

En situaciones normales, este hueso se reemplaza por lamelar. Es, por tanto un tejido temporal que auxilia en el sostén del organismo en desarrollo.

Hueso lamelar

Este hueso también se conoce como *maduro.* Constituye casi todo del esqueleto del adulto. Las lagunas y, por tanto, las células de este hueso, son más lenticula-

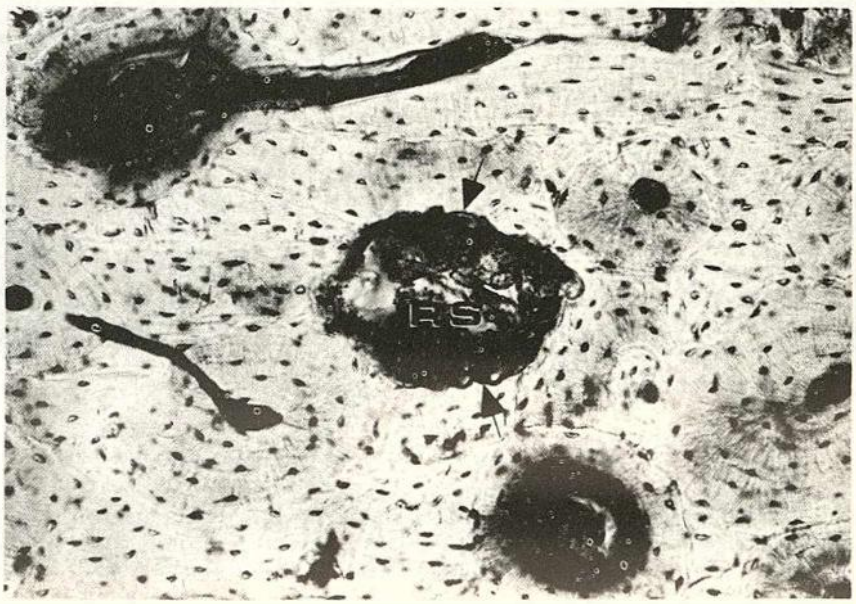

Fig. 8–24. Espacio de resorción en un hueso. El espacio de resorción (RS) tiene bordes serrados (**flechas**) por la confluencia de lagunas de Howship. X40 (corte pulido).

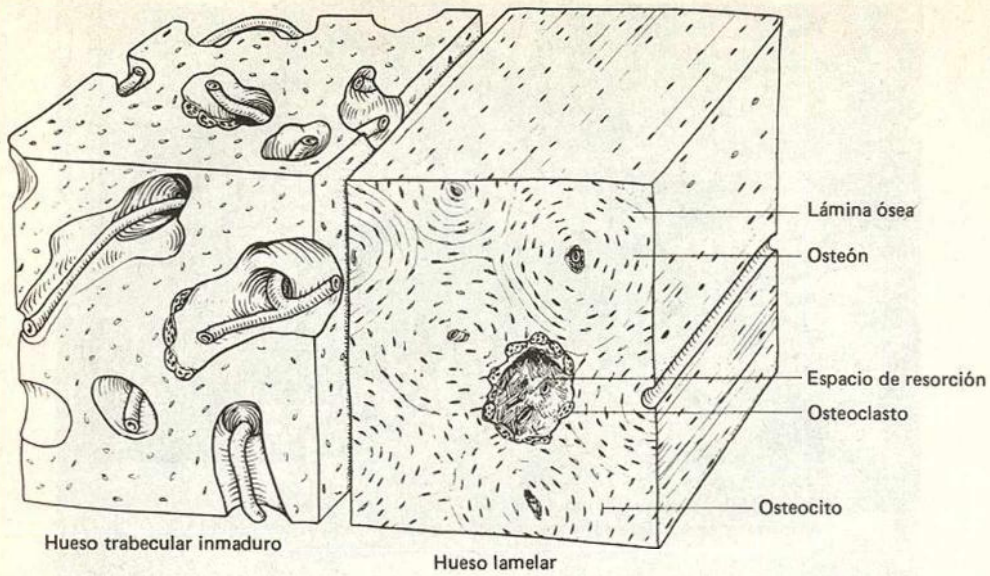

Fig. 8–25. Diagrama comparativo de las diferencias entre hueso lamelar y trabecular inmaduro. Las diferencias de organización están marcadas. Nótese en especial la diferencia en la disposición de las lagunas osteocíticas. El hueso lamelar forma casi toda la masa esquelética en el adulto.

res que las del hueso inmaduro (fig. 8–27). Se dispersan en una forma ordenada dentro de la matriz, el cual refleja la disposición lamelar de la colágena (fig. 8–2). Las fibras colágenas se depositan en un orden helicoidal con ángulos variantes en las lámelas sucesivas; por esta razón, bajo microscopio de polarización se observa birrefringencia muy ordenada. La matriz orgánica desmineralizada del hueso maduro se tiñe poco y, en forma regular, esta matriz es acidófila.

CONFIGURACIONES DEL HUESO

Hueso esponjoso

Está dispuesto en *espículas* o *trabéculas.* Las espículas pueden ser de *hueso trabecular inmaduro* o de *hueso maduro.* En el adulto, es más probable que esté compuesto de hueso maduro.

La característica distintiva del hueso esponjoso es que existe más espacio interóseo que hueso propiamente dicho (fig. 8–28). No obstante, hay muchas graduaciones de esta configuración (fig. 8–29).

Hueso compacto

Es el extremo en la cantidad de formación de hueso. De manera característica, hay más hueso que espacio interóseo (fig. 8–30). En esta configuración también hay graduaciones. El hueso compacto puede organizarse en *lámina* (*lámelas*) o en *osteones* (*sistemas de Havers*).

ORGANIZACION DEL HUESO

Lámelas del hueso

Esta organización es típica de la actividad formadora de hueso del *periostio* y porciones de *endostio.* Las *lámelas* o *láminas* sucesivas de hueso maduro se depositan en extensas capas de hueso denominadas *lámelas circunferenciales externas* o *periosteales* (fig. 8–31). El endostio cortical, relacionado con la cavidad de la médula ósea, también origina láminas o lámelas. Este hueso constituye las *lámelas circunferenciales internas* o *endostiales* (fig. 8–32). La lámela interna puede continuarse con las trabéculas de hueso, y constituir el hueso esponjoso de la cavidad de la médula ósea.

Hueso osteonal

Es el hueso lamelar que comprende a los *osteones* o a los *sistemas de Havers* (fig. 8–33, 8–34). Está dispuesto en láminas u hojas concéntricas alrededor de un *conducto osteonal* o *de Havers* (fig. 8–35). Los límites periféricos del hueso osteonal se marcan por una *línea de inversión* o *de cemento.* El conducto osteonal tiene vasos sanguíneos y células del endostio osteonal.

Los osteones pueden ser primarios o secundarios. Los *primarios* se forman sobre la superficie periostial. Son cilindros de diámetro pequeño, compuestos por láminas concéntricas de hueso. Su método de formación en la superficie periostial se muestra en la figura 8–36. Los osteones proporcionan fuerza al hueso, alisan las superficies sobre las que se forman y determinan la continuidad de los vasos periostiales con los del hueso compacto. La formación de estas estructuras no

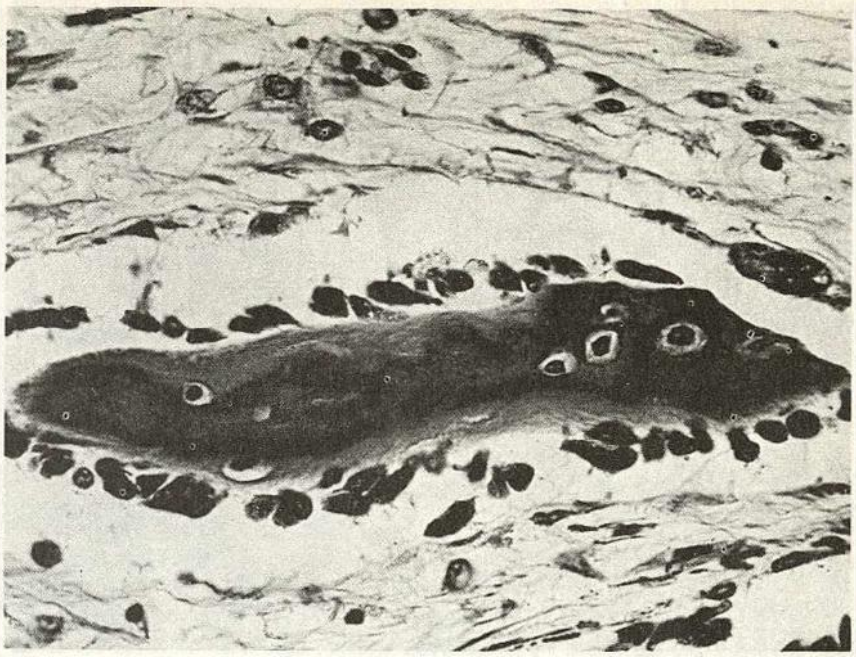

Fig. 8–26. Hueso trabecular inmaduro en la mandíbula de un bovino en desarrollo. Nótese la apariencia moteada de la matriz, los osteocitos grandes y la orientación al azar de los osteocitos. X100.

sólo demuestra con claridad la continuidad de las envolturas óseas, sino que demuestra que el periostio se convierte en endostio osteonal.

Los *osteones secundarios* son láminas concéntricas de hueso formadas en el hueso compacto por varios estímulos. El único requisito para su formación es la presencia de un túnel dentro del hueso. El más obvio de los túneles es el del osteón primario. El túnel o conducto osteonal de estas estructuras tiene las células necesarias para formar osteoclastos. Estos remueven el

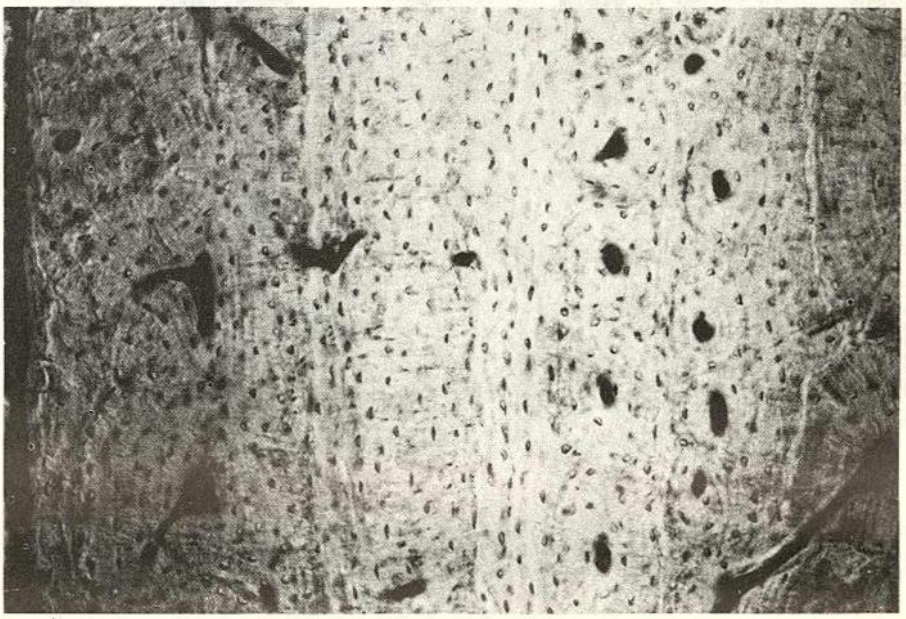

Fig. 8–27. Hueso lamelar. La naturaleza lamelar del hueso está indicada por el depósito ordenado de las lagunas osteocíticas. X40 (corte pulido).

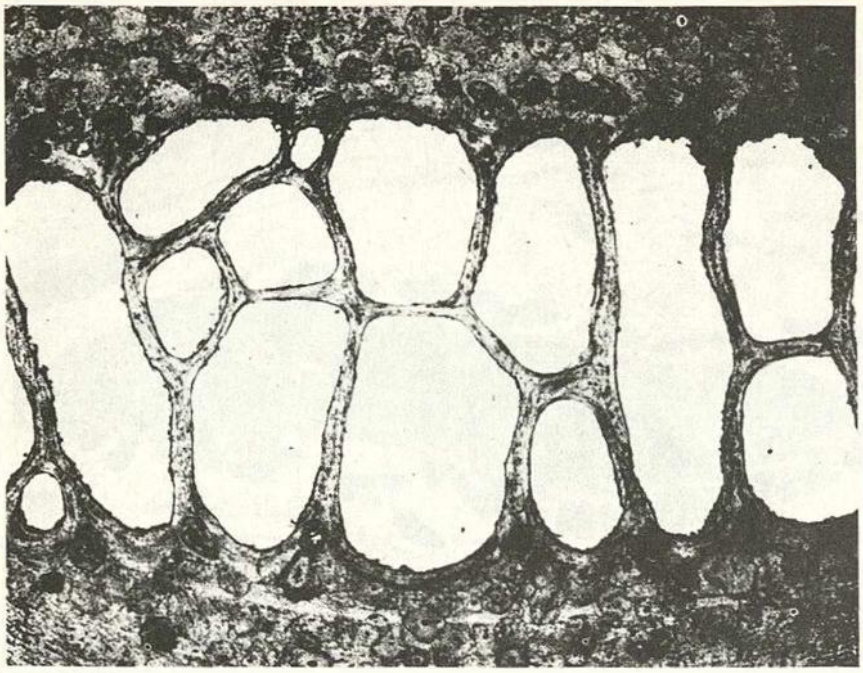

Fig. 8–28. Hueso esponjoso de la cavidad medular de la costilla de un ciervo. X10 (corte pulido).

hueso y expanden los límites del canal osteonal. El límite de esta osteoclasia se define como *línea de inversión* que es, por tanto, el límite periférico de la remoción ósea y la superficie sobre la que los osteoblastos depositan hueso nuevo. Por tanto, la línea de inversión describe mejor la función de esta interfase ósea que el término *línea de cemento.* La disposición centrípeta de láminas sucesivas conduce a la formación de nuevos osteones, osteones secundarios (figs. 8–34, 8–35 y 8–37). Este término general se aplica a todas las gene-

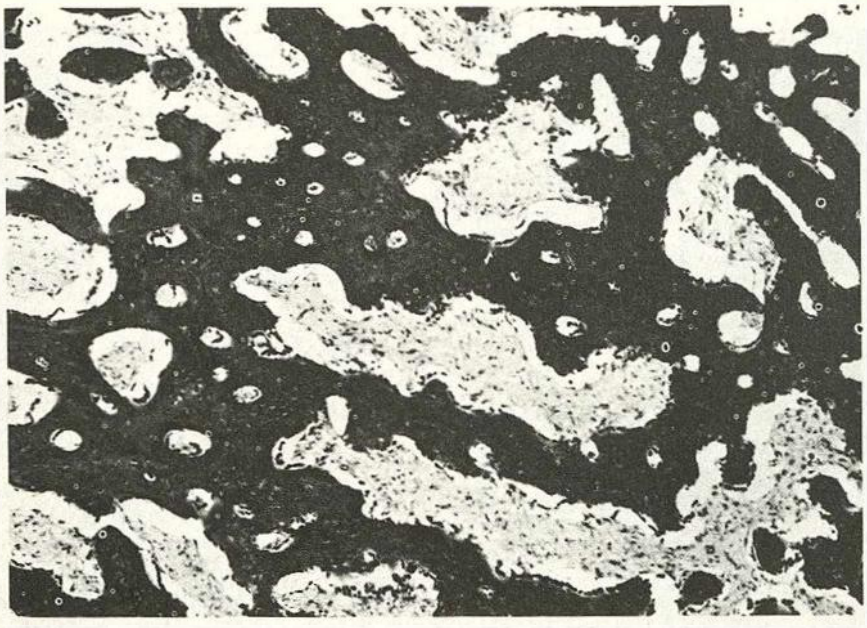

Fig. 8–29. Hueso esponjoso denso del húmero de un canino en desarrollo. El espacio interóseo está reducido y la cantidad de hueso es mayor. Compárese con la figura 8–27. X16.

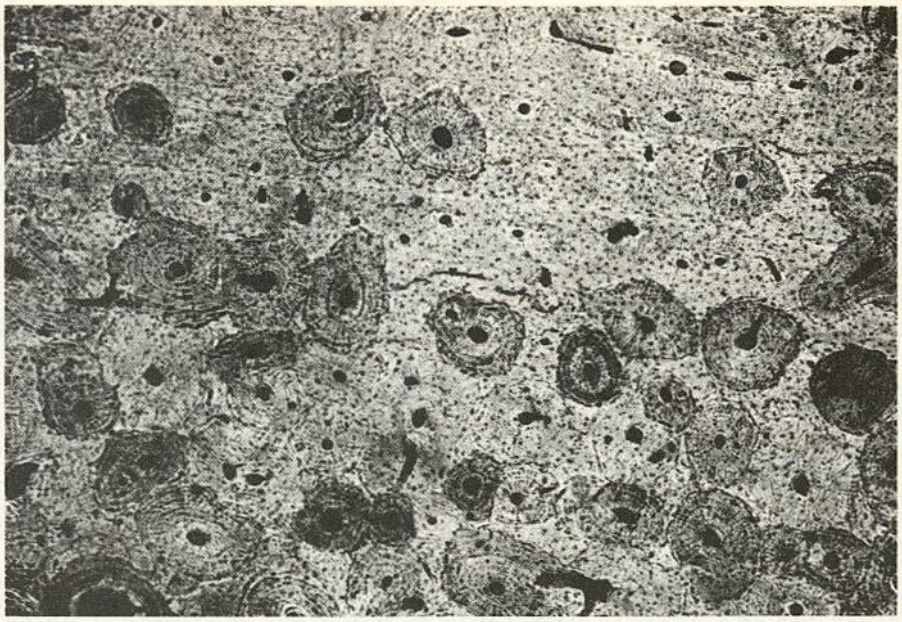

Fig. 8–30. Hueso compacto del húmero de un canino adulto. El espacio interóseo se ha reducido en forma apreciable y está confinado a los conductos osteonales y comunicantes. Esta sección de hueso está constituida de porciones de la lámela circunferencial externa, hueso osteonal y hueso intersticial. X16 (corte pulido).

raciones subsecuentes de osteones, aunque sean secundarios, terciarios o cuaternarios. Este tipo de actividad resorsiva conduce a la destrucción de osteones antes formados, y a la formación de osteones nuevos y de restos de hueso osteonal y circunferencial. Estos restos se denominan *hueso intersticial* (figs. 8–7, 8–34, 8–35 y 8–37). Los osteones secundarios pueden lindar entre sí o estar separados por segmentos de hueso intersticial. Los osteones secundarios también pueden estar aislados dentro de hueso circunferencial.



Fig. 8–31. Lámela circunferencial externa y osteones primarios de un corte transverso de hueso juvenil. La lámela circunferencial está entre las flechas. Las lámelas se alternan con capas de osteones primarios. X16 (corte pulido).

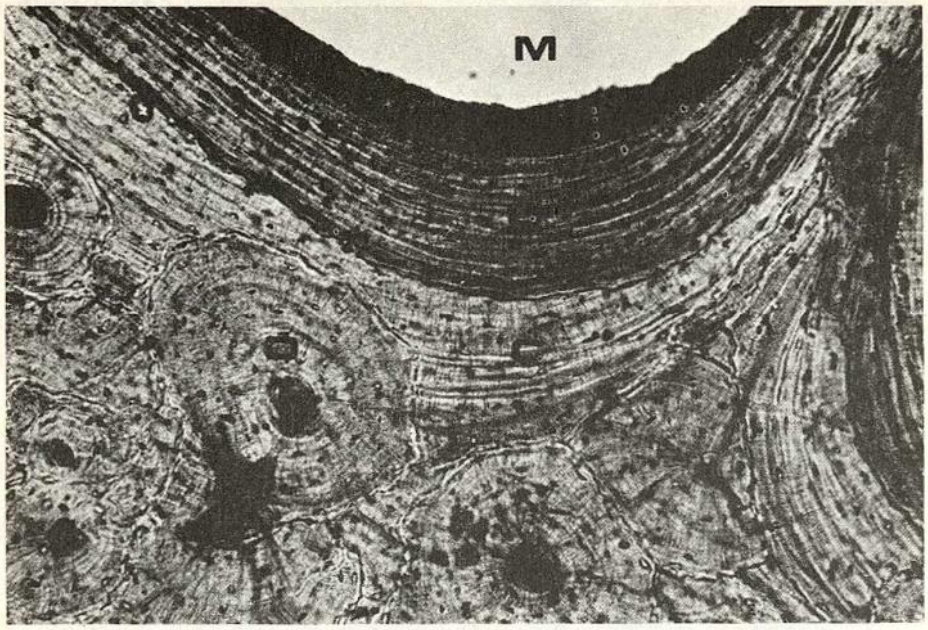

Fig. 8–32. Lámela circunferencial interna. La cavidad medular (M) está bordeada por hueso circunferencial interno (C). Se ha formado un osteón (O) dentro de parte de la lámela circunferencial por remodelado interno. X40 (corte pulido).

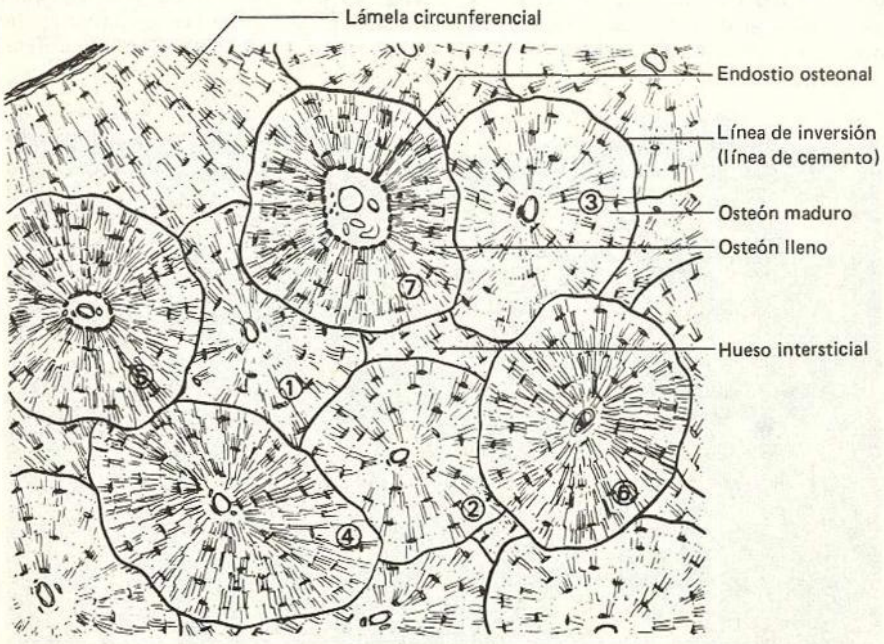

Fig. 8–33. Diagrama de un corte transversal de hueso maduro. Todos los osteones son secundarios; se forman por el remodelado interno. Los restos intersticiales de la formación de osteones 1, 2 y 3, la primera generación de osteones secundarios. Los osteones 4, 6 y 7, son la **segunda generación** dispuestos sobre los osteones 1, 2 y 3 durante su formación. El osteón 5 es una tercera generación dispuesto sobre la primera y segunda.

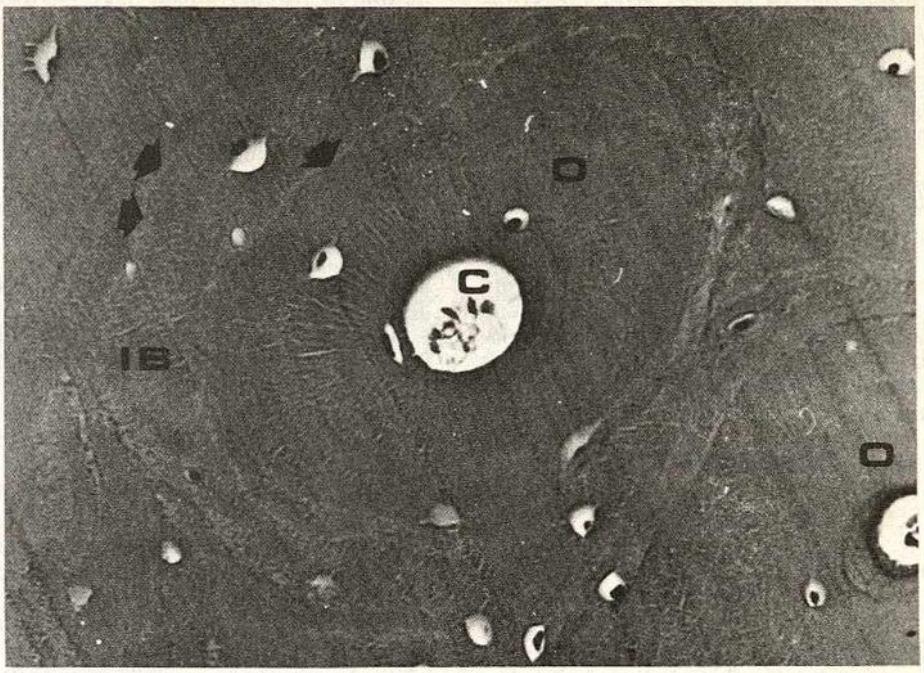

Fig. 8–34. Corte transversal de hueso compacto. Los límites de los osteones secundarios (O) son las líneas de inversión (**flechas obscuras**). Se ve claramente un complemento de la previa generación de osteones como hueso intersticial (IB). También se nota la línea de inversión del osteón viejo (**doble flecha**). El conducto osteonal (C) contiene endostio. X100.

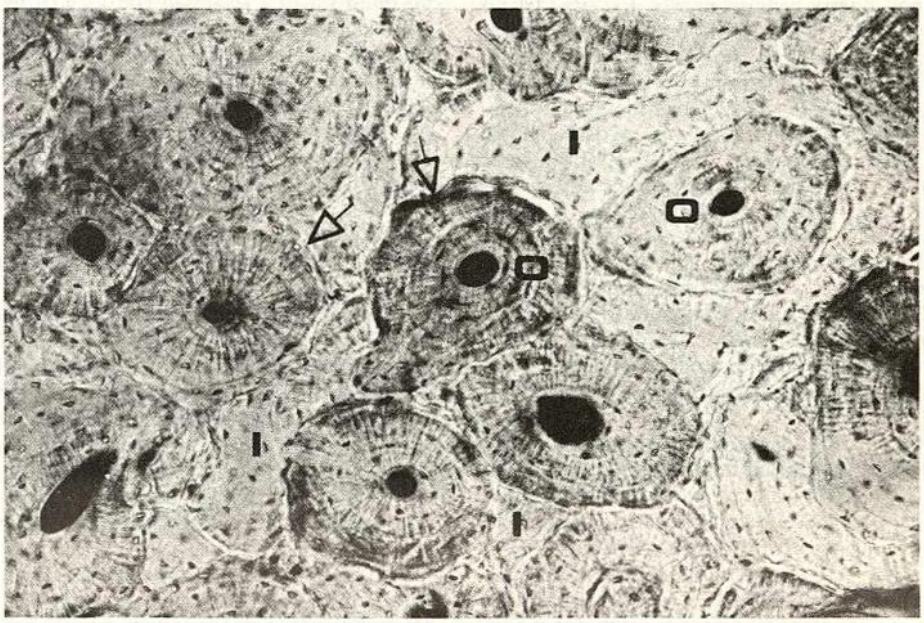

Fig. 8–35. Osteones, restos intersticiales y la compacta. I, intersticio; O, osteones. Todos los osteones de este corte son maduros. Los conductos osteonales son pequeños y se observan como áreas obscuras dentro del osteón. Líneas de inversión (**flechas claras**). X40 (corte pulido).

Los osteones son las *unidades estructurales del hueso.* En su forma más simple, son cilindros largos con una luz, llamada conducto osteonal. Pueden estar muy ramificados. De manera usual, se hallan en áreas de hueso sujetas a gran presión. Por esta razón pueden estar encadenadas a paquetes de barras de reforzamiento.

Los vasos sanguíneos del hueso, ya sean relacionados con lámelas circunferenciales u osteones, quedaron atrapados durante las primeras etapas del desarrollo. Estos vasos se conectan con los de las superficies periostial o cortical endostial a través de los grandes *conductos de Volkmann.* Los vasos osteonales se comunican con libertad entre sí a través de *conductos comunicantes* (fig. 8–38). Por tanto, el aporte vascular interno está muy anastomosado y en comunicación con los vasos corticales endostiales y periostiales. Es importante recordar las relaciones tridimensionales de todos estos elementos (fig. 8–7).

DINAMICA DEL HUESO

Remodelado interno

Aunque las características anatómicas macroscópicas del hueso no cambian en forma apreciable durante la vida del animal, se presentan cambios constantes dentro de la substancia ósea como tejido. El proceso por el que los huesos cambian sus características internas sin alterar su morfología macroscópica se denomina *remodelado interno.* Esta actividad especial durante toda la vida incluye la remoción de hueso lamelar viejo y su reemplazo por hueso lamelar nuevo. El remodelado interno depende de las envolturas óseas (endostio cortical, trabecular y osteonal). Aunque las tres contribuyen en esta actividad, la mayor información y los datos más precisos se han obtenido del estudio del remodelado interno relacionado con la envoltura osteonal. Es importante notar que aunque el hueso trabecular es más lábil que el osteonal, la actividad del remodelado endostial trabecular es tres veces mayor que la actividad osteonal. Una vez más, los estudios cualitativos y cuantitativos en la dinámica del hueso compacto, son más fáciles de realizar que en el trabecular. Los principios de la dinámica del hueso compacto son aplicables al trabecular, pero las relaciones estereológicas son distintas. El análisis posterior de este fenómeno se limitará a la actividad de remodelado interno del endostio osteonal.

Numerosos estímulos causan el remodelado interno. Los huesos se remodelan durante la vida por: relaciones vasculares alteradas que requieren la reposición de vasos dentro del hueso compacto para asegurar una nutrición adecuada a los osteocitos; presión biomecánica alterada sobre el hueso, que necesita reposición y orientación de los osteones que lo constituyen; presión que requiera el reemplazo de osteones primarios y hueso circunferencial por osteones secundarios; movilización del mineral óseo en respuesta a deficiencias o absorción deficiente de cantidades adecuadas de calcio; inmovilización y no utilización de huesos adyacentes a un sitio de fractura, durante los estados de convalecencia de una reparación de fractura; signos endocrinos alterados, que puedan relacionarse con la edad, enfermedades endocrinas y desequilibrio por el uso prolongado de quimioterápicos. Es importante señalar que el remodelado interno es un proceso normal y puede incrementarse por uno o varios de los factores mencionados.

La prueba de remodelado interno en el pasado o presente, queda estampada en la matriz. Los histólogos usan muchos indicadores para determinar la extensión de este proceso; como: los osteones primarios y secundarios, hueso intersticial, espacios de resorción y la cantidad de hueso presente en lugares específicos del hueso compacto. Estas características morfológicas dan numerosos datos relacionados con la cantidad y tipo de alteraciones o cambios que han aparecido en la matriz, así como el equilibrio de la actividad entre los procesos de formación y resorción.

La conservación homeostática del volumen esquelético se logra a través de una actividad equilibrada entre osteoblastos y osteoclastos. Estas células son las más importantes de una *unidad de remodelado osteonal.* (Es importante recordar que los sucesos del remodelado interno se realizan en todas las envolturas endostiales de los huesos). Esta unidad incluye esas células y las características de la matriz relacionadas con su actividad. En el esqueleto adulto normal, en equilibrio perfecto, la cantidad de formación de hueso deberá ser igual a la resorción del mismo. Más aún, la única manera posible de remodelado interno sólo puede llevarse a cabo si primero hay remoción del hueso que la compacta. Lo anterior se presenta por diversos estímulos. Después, se substituye el hueso del área donde hubo remoción. La actividad combinada de la unidad de remodelado osteonal e interno se describe por las siguientes relaciones: RI = ARF: donde RI es remodelado interno; A es activación; R es resorción y F es formación. La señal de activación estimula a las células osteoprogenitoras o a los osteoblastos para regular a los osteoclastos. De manera subsecuente el hueso es eliminado y substituido. En el esqueleto de un animal normal, R=F. Aunque hay muchos cambios para las relaciones entre R y F, el más importante es la reducción cuantitativa de hueso (osteopenia) que aparece cuando R>F.

En cualquier corte transversal de hueso, son perfectamente visibles los espacios de resorción, los osteones maduros y los llenos. Las relaciones temporales y espaciales de estas estructuras se describen con más facilidad al comparar un corte longitudinal con transversales (figs. 8–39 a 8–41). La regulación de las células osteoprogenitoras a los osteoclastos se lleva a cabo en un sitio dado en un osteón, en respuesta a un estímulo activador. Los osteoclastos funcionan hacia abajo del túnel formado por la interfase endosteon/hueso y remueven el hueso en forma longitudinal y centrífuga. Este proceso de cavitación expande el diámetro del conducto osteonal, sus límites periféricos se vuelven la línea de inversión. Aunque al progresar esta actividad osteoclástica se aleja del punto de activación por el *cono de corte,* las células osteoprogenitoras regulan a los osteoblastos en el mismo sitio de origen. Por esta

razón, la formación continúa a la resorción. Al cabo del tiempo, la actividad osteoclástica cesa, en tanto que la osteoblástica sigue formando hueso por aposición, a partir de la línea de inversión original. Este proceso centrípeto origina la formación de un nuevo osteón. La tetraciclina marcada, administrada a intervalos parecidos, podría determinar las tasas de aposición ósea en un sitio determinado (fig. 2–5).

El espacio de resorción representa el corte transversal de una secuencia de sucesos que da lugar a un cilindro completo de hueso (fig. 8–40). Los osteones llenos representan varios estadios en la formación de hueso, que al cabo del tiempo culmina en la formación de *osteones maduros* (figs. 8–33, 8–35, 8–37, 8–38 y 8–42). La periodicidad de estos sucesos desde la actividad osteoclástica hasta la formación del osteón maduro, se mide en meses. Cuando se examinan cortes transversales de hueso, es importante recordar que el remodelado interno causa las características morfológicas específicas del hueso compacto. Después la actividad de la unidad de remodelado osteonal origina la distribución de sus numerosos componentes –osteones secundarios, maduros y llenos, espacios de resorción y hueso intersticial. Dosis sucesivas a intervalos parecidos de tetraciclina, demuestran que el crecimiento es secuencial, centrípeto en los osteones llenos (fig. 8–43) (lámina I–10).

Hormonas y hueso

Muchas hormonas influyen sobre la estructura del hueso y están involucradas directa o indirectamente en la regulación del calcio. Una de las que ejercen un efecto

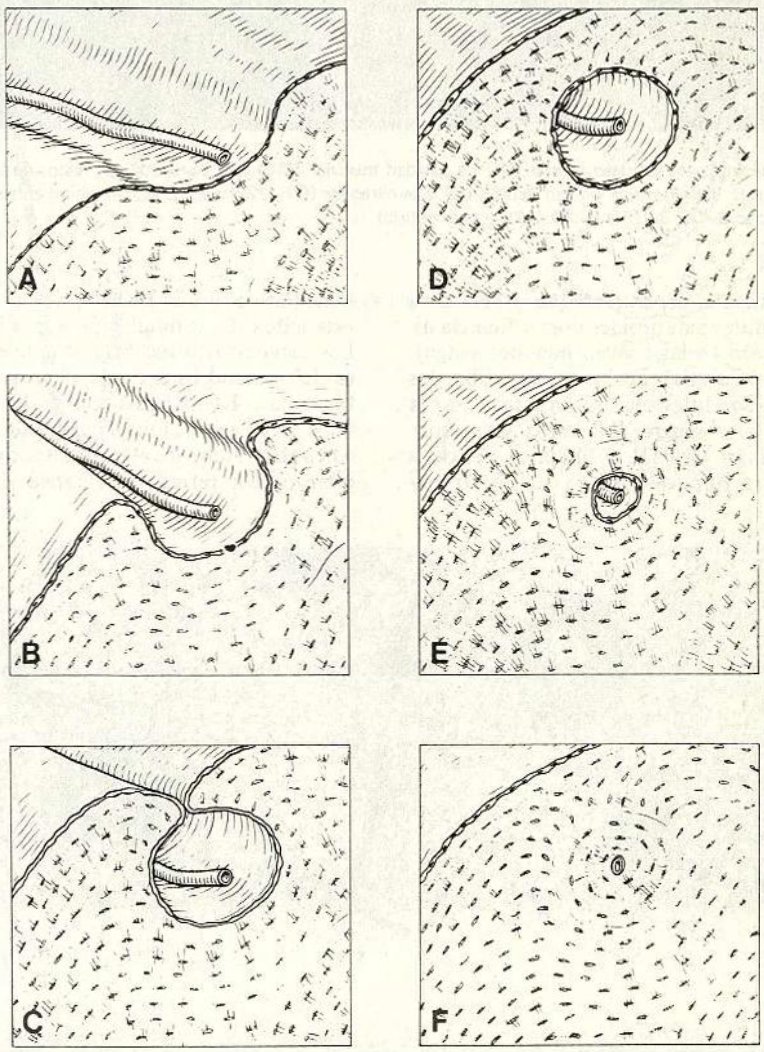

Fig. 8–36. Diagrama del desarrollo de osteones primarios en la superficie periostial. Las depresiones longitudinales sobre la superficie periostial **(A)**, se cubren de hueso **(B y C)** por actividad osteoblástica diferencial. Los vasos sanguíneos y elementos periostiales **(D)** quedan atrapados dentro de la substancia del hueso compacto. La envoltura se denomina, ahora, endostio osteonal. El crecimiento centrípeto **(E)** origina la formación de un osteón primario **(F)**. (Redibujado y modificado de Ham, A.W.: Histology, 6th edition, J.B. Lippincott, Philadelphia, 1969).

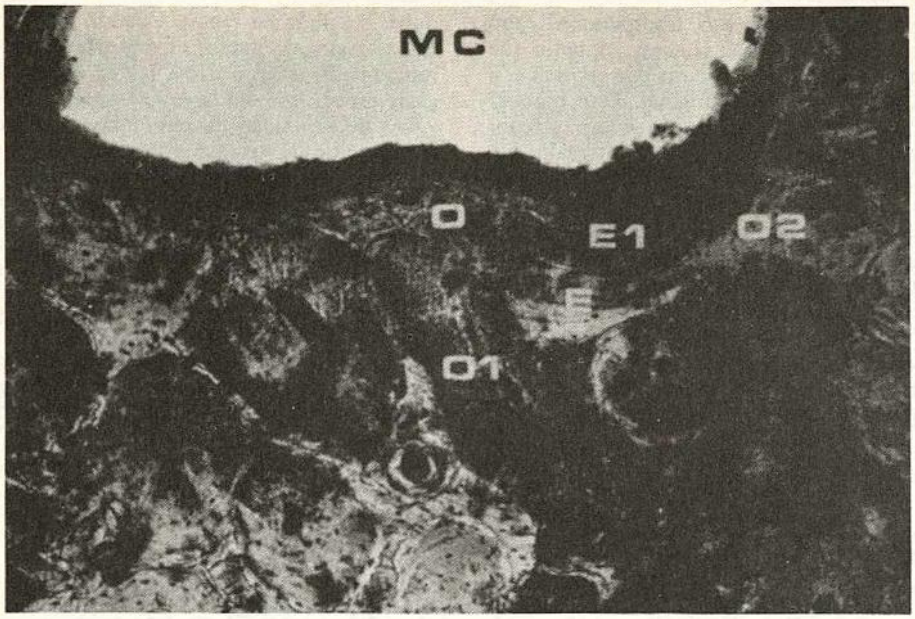

Fig. 8–37. Osteones secundarios y hueso intersticial. La cavidad medular (MC) está bordeada por restos de la lámela circunferencial interna (E1) que está interrumpida por un osteón (O). Los osteones (O1, O2) interrumpen también el hueso endostial (E). Compárese con las figuras 8–32, 8–33 y 8–35. X25 (corte pulido).

regulador sobre el hueso es la *paratormona* (PTH). Esta se libera de las glándulas paratiroides por influencia directa de la disminución en las concentraciones sanguíneas de calcio (hipocalcemia). Por su acción sobre los órganos blanco (hueso, intestino, riñón), favorece la liberación de calcio a la sangre. Por tanto, éste es un *factor hipercalcemiante.* La PTH se libera en periodos de necesidad de calcio (hipocalcemia) y su efecto más inmediato sobre el hueso quizá se manifiesta sobre los osteocitos. La estimulación por la PTH causa osteólisis. Los osteocitos y osteblastos cooperan en el movimiento del mineral óseo desde el hueso hasta el líquido extracelular. La estimulación prolongada por PTH conduce a la activación de las unidades de remodelado osteonal y aumenta el nivel de actividad de remodelado interno. Un retraso o bloqueo en los estadios de la

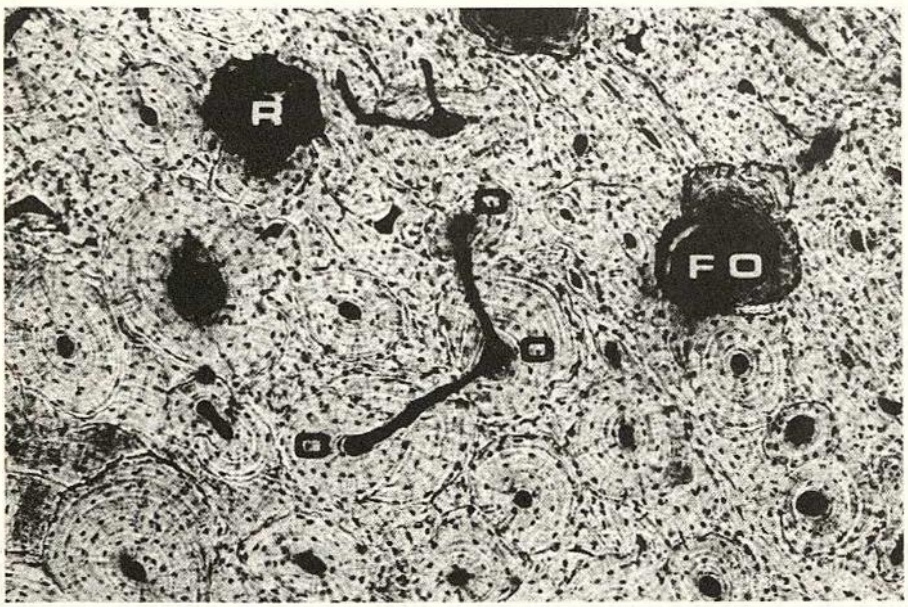

Fig. 8–38. Corte de hueso compacto. Los conductos comunicantes conectan con tres conductos osteonales (O). Hay un espacio de resorción (R) y un osteón lleno (FO). X 25 (corte pulido).

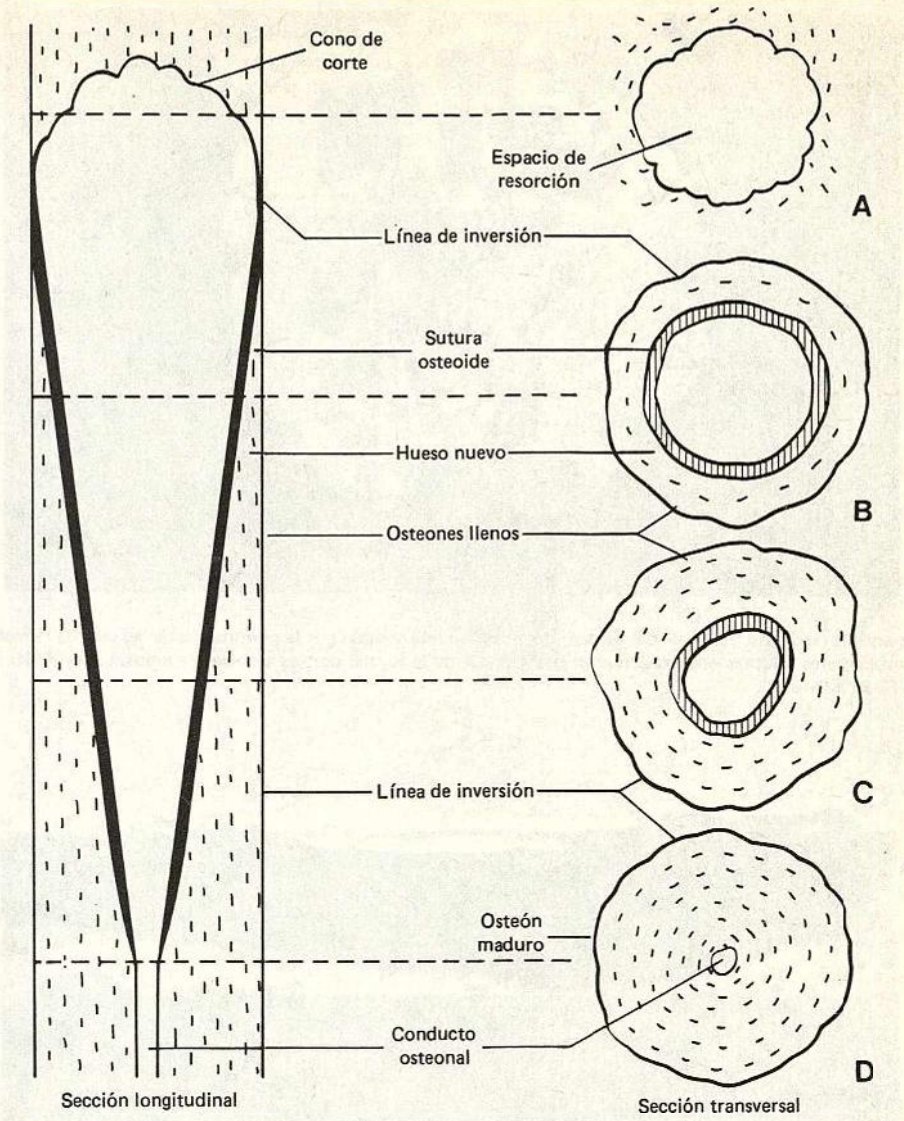

Fig. 8–39. Diagrama de representaciones de secciones longitudinal y transversas de una unidad de remodelado osteonal. El cono de corte se inicia en **D** y se desplaza a lo largo de todo el canal osteonal removiendo hueso, tanto longitudinal como centrífugamente. El punto **A** representa el cono de corte. El rellenado gradual con nuevo hueso (puntos **B** y **C**) conduce a la formación de un nuevo osteón. Debido a la cavitación inicial del hueso en el punto **D**, las relaciones temporales en ese punto tienen más hueso nuevo —un osteón maduro. Al cabo del tiempo, los puntos **B** y **C** osteones llenos, deberían convertirse en maduros. La línea de inversión representa en verdad una inversión de la función y es el punto donde la actividad osteoblástica reemplaza a la osteoclástica. Es notorio que la línea de inversión forma el límite periférico del osteón.

formación de este proceso produce una ganancia neta de mineral óseo liberado. Dado que el calcio y fosfatos se liberan por actividad ósea en respuesta a la PTH, es muy importante el efecto de esta hormona sobre el riñón. La paratormona aumenta la absorción de calcio en los túbulos contorneados proximales de la nefrona. Bajo estimulación por la PTH, se inhibe la resorción de fosfatos en los túbulos contorneados proximales. Esto origina un aumento en la pérdida de fosfatos por el riñón. Dado que el producto de las solubilidades del calcio y del fósforo es igual a una constante, el aumento de la fosfaturia ayuda la elevación de las concentraciones de calcio sanguíneo. La PTH también mejora en forma indirecta la absorción de calcio y fosfatos en el intestino, por estimulación en la formación de un metabolito activo de la vitamina D.

En tanto que la PTH favorece la elevación de las concentraciones sanguíneas de calcio, la *calcitonina* o *tirocalcitonina* favorece la disminución de dichas concentraciones. La tirocalcitonina (TCT) es liberada por las células parafoliculares del tiroides en respuesta a un estímulo directo por concentraciones elevadas de

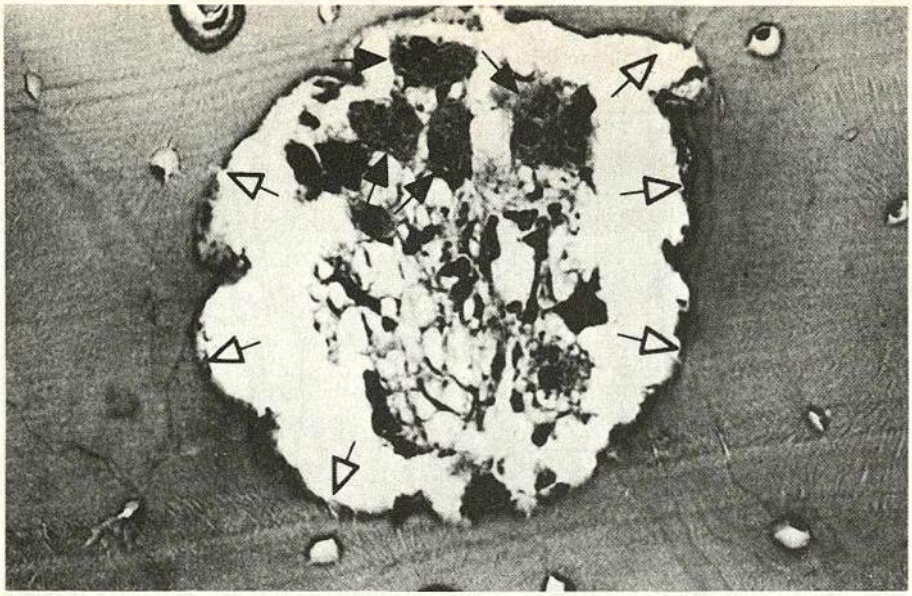

Fig. 8–40. Espacio de resorción. El borde del espacio de resorción está serrado por la confluencia de lagunas de Howship (**flechas claras**). Los osteoclastos (**flechas obscuras**) fueron desplazados de la laguna por las técnicas de preparación. X125. Compárese con las figuras 8–23 y 8–38.

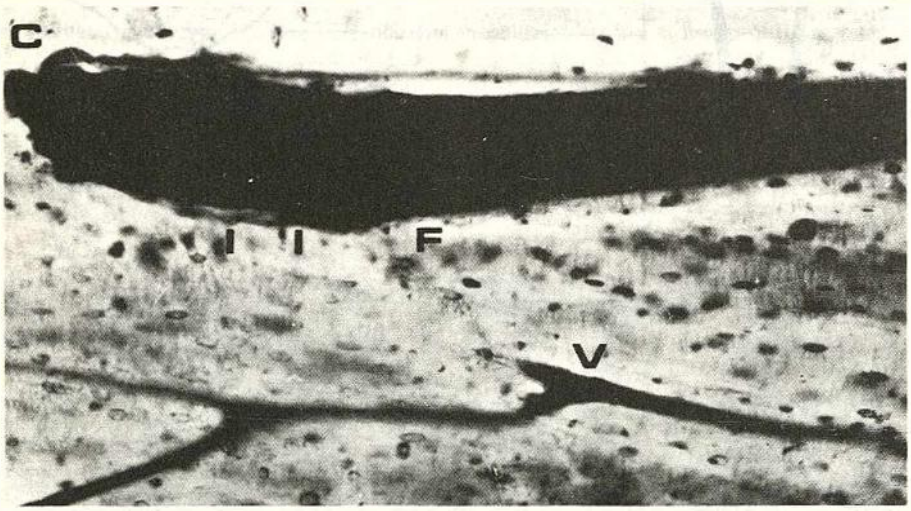

Fig. 8–41. Corte longitudinal de hueso compacto. El cono de corte (C) es el frente de la osteoclasia. La línea de inversión (**barras**) es el límite periférico del osteón de nueva formación (F). El vaso (V) y los elementos osteonales forman un conducto osteonal angosto antes y después de la cavitación del hueso. X40 (corte pulido).

calcio en la sangre (*hipercalcemia*). Por tanto, es un *factor hipocalcemiante,* ya que favorece la disminución de las concentraciones de calcio sanguíneo. Aunque el calcio sanguíneo se conserva en cifras homeostáticas (10 mg%), siempre varia un poco sobre y bajo esta concentración. Ambas hormonas funcionan en forma sinérgica para conservar 10 mg% (*normocalcemia*). La PTH se libera al caer el calcio bajo la normocalcemia y la TCT se libera cuando el calcio se eleva. El órgano blanco de la TCT es el hueso. Dicha hormona favorece el depósito de calcio en el hueso por estímulo de la actividad formativa de osteoblastos y osteocitos. El calcio se deposita en el hueso en combinación con la colágena que producen estas células.

Hay numerosas diferencias de especie, relacionadas con los efectos de las hormonas gonadales sobre el esqueleto maduro. La remoción de los ovarios en una hembra madura conduce a la pérdida de masa esquelé-

tica. Un fenómeno parecido se presenta en hembras seniles. Los *estrógenos* quizá inhiben la osteoclasia. La eliminación de ésta causa aumento en la actividad de remodelado interno en la cual R>F. Aunque la formación puede ser normal, la resorción aumenta. El efecto de la *testosterona* sobre el esqueleto maduro parece ser muy parecido al de los estrógenos.

Los *glucocorticoides* inhiben los componentes celulares de la unidad de remodelado osteonal. Sin embargo, es mayor la inhibición sobre la actividad osteo-

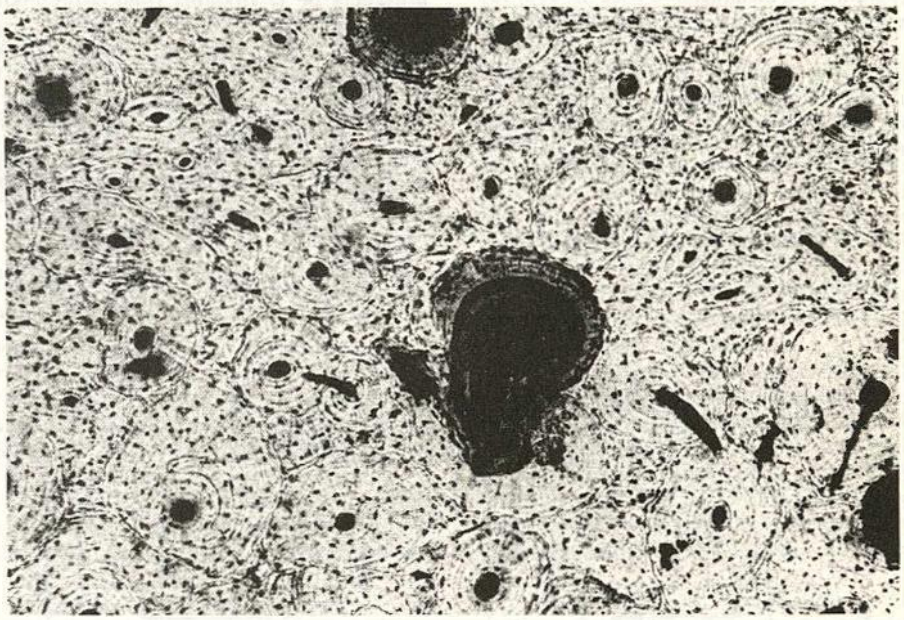

Fig. 8–42. Osteón rellenado. El osteón del centro del campo está lleno. Compare su morfología con el de la figura 8–14. El osteón de la parte superior de la microfotografía es inmaduro e inactivo. No se observa la sutura osteoide. Los osteones restantes son maduros. X25 (corte pulido).

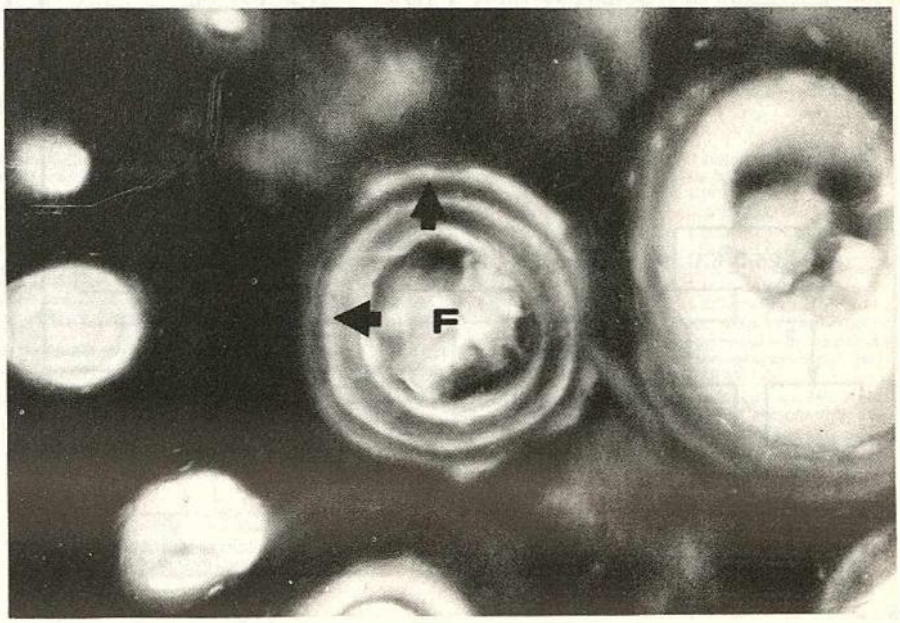

Fig. 8–43. Corte de 50 μm de la corteza de un hueso canino. Las capas sucesivas de fluorescencia (flechas) indican la deposición activa del hueso en un osteón lleno (F). (Cortesía de R.W. Norrdin).

blástica que sobre la osteoclasia. Por tanto, R>F y se pierde hueso. Este tipo de alteración esquelética puede ser una característica importante en la enfermedad de Cushing.

Las *hormonas tiroideas* (T_3 y T_4) ejercen un efecto estimulante directo sobre el metabolismo del hueso, al favorecer aumento en el ciclo dinámico de este tejido. En casos extremos de estimulación ósea prolongada puede ratificarse el hueso cuando la resorción excede la formación.

Aunque la *somatotropina* (*hormona del crecimiento*) manifiesta su influencia primero sobre el esqueleto en desarrollo, es esencial en los procesos normales de reparación ósea.

Vitamina D

El crecimiento, conservación y reparación del esqueleto, dependen de muchos factores nutricionales. El calcio y fósforo en cantidades y proporciones apropiadas Ca/P (1.4/1.0), son esenciales como constituyentes dietéticos en un esqueleto normal. La vitamina C es necesaria en la dieta para la síntesis de colágena ósea; a excepción de los primates y cobayos, todos los animales domésticos pueden sintetizar vitamina C. La vitamina A es un requerimiento dietético para el desarrollo del esqueleto normal.

Desde hace muchos años se ha reconocido la importancia de la vitamina D en el metabolismo del calcio. Las deficiencias de esta substancia producen alteraciones en los mecanismos normales de calcificación del cartílago y hueso, llamadas *raquitismo.* En el adulto, las alteraciones en la mineralización ósea por deficiencia de vitamina D producen *raquitismo del adulto* u *osteomalacia* (osteopenia cualitativa). Recientemente se ha desarrollado una investigación extensa que ha ayudado a comprender con más amplitud la participación de la vitamina D y sus metabolitos en el metabolismo del calcio.

Varios esteroles pertenecen a la familia de la vitamina D. El más importante es la *vitamina D_3, colecal-*

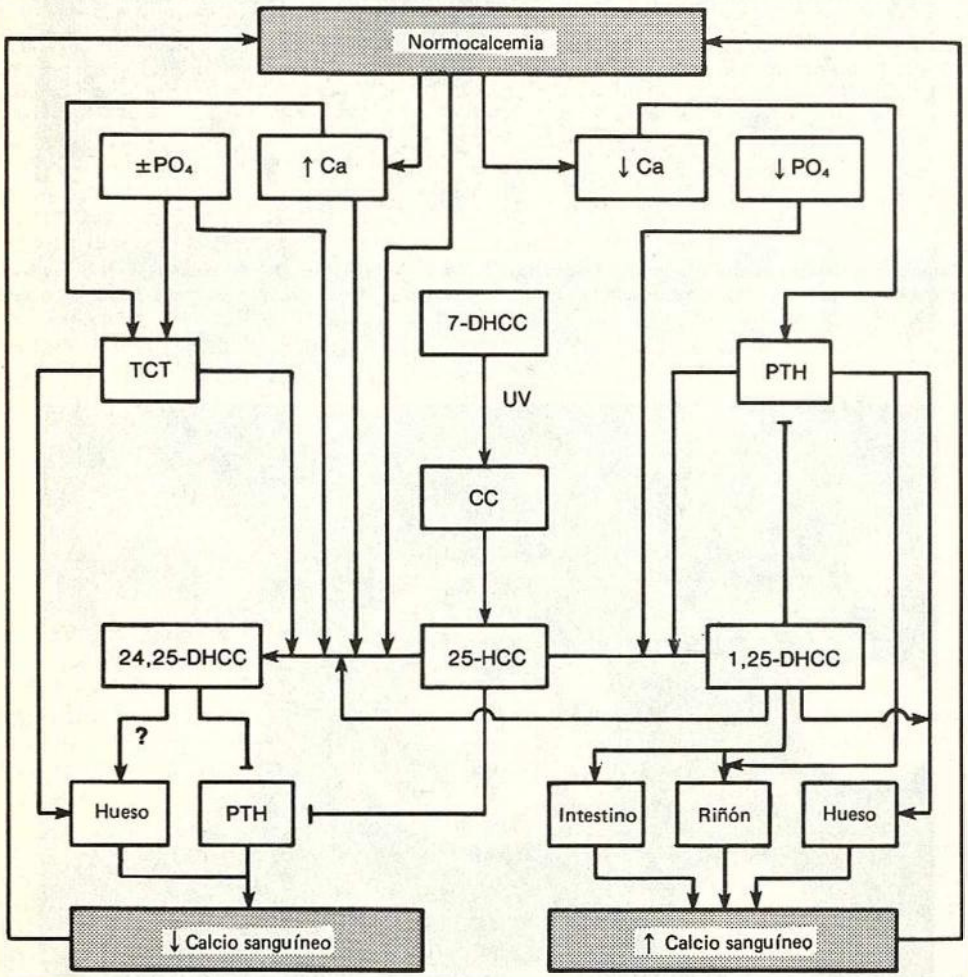

Fig. 8–44. Factores que influyen en la conservación del calcio sanguíneo normal. La normocalcemia se sostiene por un mecanismo de control dual que incluye paratormona (PTH) y tirocalcitonina (TCT). La influencia de los metabolitos de la vitamina D y los órganos blancos están delineados. Las **flechas** indican estimulación, en tanto que las **barras** significan bloqueo o supresión.

ciferol (CC), esta D_3 no es una forma activa y durante su metabolismo se generan otros compuestos, el más cercano es el *7-dihidrocolecalciferol,* que se produce en el hígado. Se convierte en D_3 en las glándulas sebáceas de la piel por acción de los rayos ultravioleta. El siguiente paso en la activación de CC se realiza en el hígado en el citoplasma de los hepatocitos (células hepáticas) donde se hidroxila el CC en la posición 25. De esta manera se produce *25-hidroxicolecalciferol (25-HCC).* La conversión de CC en 25-HCC es una hidroxilación autolimitante. La retroalimentación negativa asegura que sólo se produzca una cantidad relativamente constante de 25-HCC, en tanto que el CC restante se almacena en el hígado para usarlo en el futuro. Tal mecanismo asegura que el cuerpo no esté sujeto a la influencia de altas concentraciones de vitamina D_3 y otros metabolitos menos activos. El 25-HCC no es un metabolito activo, pero es un compuesto necesario en el progreso de conversión de CC a metabolitos activos.

El siguiente paso en el proceso de conversión es la hidroxilación del 25-HCC en la posición 1, se forma el *1,25-hidroxicolecalciferol* en las mitocondrias de las células renales. La PTH es necesaria para esta conversión. Esta ejerce un efecto importante sobre la producción de un metabolito activo de la vitamina D, 1,25-DHCC. Este compuesto es el metabolito activo encargado de la elevación o depresión de las concentraciones de calcio sanguíneo. Actúa en el intestino, riñón y hueso.

El calcio se absorbe en el intestino delgado bajo la influencia del 1,25-DHCC. Aunque se desconoce el mecanismo preciso, se piensa que es mediado por la síntesis de la unión calcio-proteína, la formación de calcio estimulado por ATPasa en el borde estriado o la formación de una fosfatasa alcalina en las células de revestimiento. El primer método es quizá el más preciso. Este compuesto también funciona en forma sinérgica con la PTH en la conservación del calcio urinario al aumentar su resorción en los túbulos contorneados proximales. La PTH tiene efectos sobre el hueso, los que sólo se manifiestan en presencia de 1,25-DHCC. Este último mecanismo es con toda probabilidad el medio más importante de elevación de las concentraciones de calcio sanguíneo.

En tanto que la formación de 25-HCC es una conversión autolimitante, la conversión a 1,25-DHCC es influida por varios factores. La PTH y la hipofosfatemia influyen en la conversión de 25-HCC a 1,25-DHCC. Dado que el calcio y fosfatos se absorben en el intestino en forma simultánea bajo la influencia de 1,25-DHCC, no debe sorprender que la hipofosfatemia estimulará también esta conversión a metabolitos activos. El incremento en la demanda de calcio durante el crecimiento, lactancia y gestación se relacionan a concentraciones aumentadas de 1,25-DHCC, estimulado de manera ostensible por la somatotropina, prolactina y lactógeno placentario, respectivamente.

De manera independiente a la cuidadosa regulación de 1,25-DHCC y su corta vida media, el destino del 25-HCC se regula por varios factores. Durante los periodos de hipercalcemia, normofosfatemia, normocalcemia o cuando hay TCT y 1,25-DHCC, se hidroxilan cantidades excesivas de 25-HCC en las células renales, y forman *24,25-dihidrocolecalciferol (24,25-DHCC).* Este compuesto puede facilitar el depósito de calcio en el hueso. Su relación con TCT no es muy clara.

En la figura 8–44 se resumen las relaciones de la paratormona, calcitonina y los metabolitos activos de la vitamina D_3 con el calcio. También se han aislado otros metabolitos de la vitamina D_3. Su papel preciso en este esquema de regulación requiere más investigación. Este control dual de retroalimentación negativa es un sistema muy equilibrado de conservación de cifras homeostáticas de calcio (10 mg%).

REFERENCIAS

Amprino, R. and Engstrom, A.: Studies on x-ray absorption and diffraction of bone tissue. Acta Anat. *15:*1, 1952.

Ascenzi, R., Bonucci, E. and Bocciarelli, D. S.: An electron microscope study on primary periosteal bone. J. Ultrastruct. Res. *18:*605, 1967.

Belanger, L. F., Robichon, J., Migicovsky, B. B., Copp, D. H. and Vincent, J.: Resorption without osteoclasts (osteolysis). In *Mechanisms of Hard Tissue Destruction,* edited by R. F. Sognnaes. AAAS, Washington, D.C., 1963.

Bourne, G. H. (editor): *The Biochemistry and Physiology of Bone.* Volumes I–III, Academic Press, New York, 1972.

Cohen, J. and Harris, W. H.: The three dimensional anatomy of Haversian systems. J. Bone Joint Surg. *40A:*419, 1958.

Cooper, R. R., Milgram, J. W. and Robinson, R. A.: Morphology of the osteon: An electron microscopic study. J. Bone Joint Surg. *48A:*1239, 1966.

DeLuca, H. F.: The kidney as an endocrine organ for the production of 1,25-dihydroxyvitamin D_3, a calcium-mobilizing hormone. N. Engl. J. Med. *289:* 359, 1973.

Frost, H. M.: *Bone Remodelling Dynamics.* C. C. Thomas, Springfield, 1963.

Frost, H. M.: *The Physiology of Cartilaginous, Fibrous, and Bony Tissue.* C. C. Thomas, Springfield, 1972.

Gonzales, F. and Karnovsky, M. J.: Electron microscopy of osteoclasts in healing fractures of rat bone. J. Biophys. Biochem. Cytol. *9:*299, 1961.

Hancox, N. M.: *Biology of Bone.* University Press, Cambridge, 1972.

Heller-Steinberg, M.: Ground substance, bone salts, and cellular activity in bone formation and destruction. Amer. J. Anat. *89:*347, 1951.

Hobdell, M. H. and Boyde, A.: Microradiography and scanning electron microscopy of bone sections. Z. Zellforsch. *94:*487, 1969.

Little, K.: *Bone Behavior.* Academic Press, New York, 1973.

Martin, J. H. and Matthew, J. L.: Mitochondrial granules in chondrocytes, osteoblasts and osteocytes. Clin. Orthop. *68:*273, 1970.

Nichols, Jr., G. and Wasserman, R. H. (editors): *Cellular Mechanisms for Calcium Transfer and Homeostasis.* Academic Press, New York, 1971.

Parfitt, A. M.: Mechanisms of calcium transfer between blood and bone and their cellular basis: Morphological and kinetic approaches to bone turnover. Metab. *25:*809, 1976.

Queener, S. F. and Bell, N. H.: Calcitonin: A general survey. Metab. *24:*555, 1975.

Rasmussen, H. and Goodman, D. B. P.: Relationships between calcium and cyclic nucelotide in cell activation. Physiol. Rev. *57:*421, 1977

9

OSTEOGENESIS

DESARROLLO DEL HUESO

Características generales

Los procesos osteogénicos principian en la vida embrionaria y continúan en toda la vida del animal; son mediados por la actividad secretora de los osteoblastos, que depositan una matriz que se mineraliza después. Aunque el mecanismo celular de depósito de hueso es el mismo en todos los procesos osteogénicos, la diferenciación de las células mesenquimatosas en osteoprogenitoras y después en osteoblastos, por lo común ocurre en dos microambientes diferentes. Por esta razón se reconocen dos tipos de procesos normales de osificación, *intramembranoso* y *endocondral.* La calidad y aspecto del hueso en ambos casos es idéntica; pero la asociación primaria del material óseo con otros tejidos en los diferentes ambientes, altera en forma notable la apariencia del órgano óseo en desarrollo.

En la *osificación intramembranosa,* la diferenciación de los osteoblastos se lleva a cabo en un ambiente en el que algunas células mesenquimatosas se han diferenciado antes en fibroblastos. Las fibras y células (mesenquimatosas y fibroblásticas) confieren al microambiente una calidad fibrocelular o membranosa. La formación de hueso nuevo bajo estas condiciones parece, por tanto, presentarse en un ambiente membranoso de sostén mínimo.

En la *osificación endocondral,* la diferenciación de los osteoblastos se realiza en un ambiente donde se ha depositado cartílago. Los focos de células mesenquimatosas perivasculares localizados dentro de áreas de tejido cartilaginoso, originan células osteoprogenitoras. Como se describió, se deposita hueso. Sin embargo el cartílago se usa como sostén temporal sobre el cual se deposita el hueso. El cartílago no se transforma en hueso pero al cabo del tiempo, es substituido por éste.

A veces, el hueso se forma en focos que no suelen estar ocupados por hueso. Esta *osificación (metaplásica) patológica* puede observarse en tejido cicatrizal normal, cartílago traqueal y laríngeo, cartílagos laterales del pie del equino y otros órganos. Las sales de calcio también pueden acumularse en los tejidos. Los tejidos normales se *calcifican* o *mineralizan* cuando hay hipercalcemia persistente lo que se denomina *calcificación metastásica.* La calcificación de tejidos degenerados o muertos se denomina *distrófica.* Aunque puede observarse hueso en algunos focos de calcificación distrófica y metastásica, no debe confundirse calcificación con osificación.

A pesar de que los mecanismos celulares de osificación normal son los mismos, funcionan de manera muy diferente en el organismo en crecimiento. La osificación intramembranosa causa la forma definitiva de los huesos que no están preformados en cartílago. Esto incluye el crecimiento longitudinal y transversal de pocos huesos del cuerpo. La osificación endocondral se encarga del crecimiento longitudinal de los huesos del cuerpo. No obstante, la osificación endocondral no aparece sola. El crecimiento transversal de estos huesos está mediado por osificación intramembranosa. Ambos procesos originan el *modelado* de los huesos antes de alcanzar la edad adulta o su forma definitiva.

Después del depósito inicial de hueso en medios membranosos o cartilaginosos, la formación posterior se realiza sobre superficies preexistentes por crecimiento aposicional. El depósito continuo conduce, por tanto, al crecimiento. Sin embargo, el modelado de los huesos es consecuencia de la actividad combinada de osteoblastos y osteoclastos. El equilibrio de estas actividades favorece el depósito de hueso durante los periodos de crecimiento.

Aunque los procesos osteogénicos más notables ocurren en la adolescencia, no están limitados a ésta. El depósito y remoción óseas sin alteración significativa de la forma aparece durante toda la vida. Este proceso de *remodelado interno* complementa el modelado del hueso adolescente. Durante el resto de la vida, el *remodelado interno* se conserva en equilibrio homeostático. Cualquier alteración de éste durante el periodo prenatal o posnatal producirá alteraciones metabólicas óseas graves.

OSIFICACIÓN INTRAMEMBRANOSA

Secuencia del desarrollo

Este proceso se inicia en las áreas ocupadas por mesénquima que es el tejido de relleno del embrión. Los hue-

sos destinados a formarse en forma parcial o total de esta manera son los del cráneo, mandíbula y clavícula, estructuras que no soportan peso.

Al principio, las regiones en las que se forma hueso están ocupadas por células mesenquimatosas enclavadas dentro de un substrato líquido homogéneo. El desarrollo subsecuente del *tejido fibrocelular* se realiza por diferenciación de algunos *fibroblastos* (fig. 9–1). Es difícil distinguir los fibroblastos de las células mesenquimatosas. No obstante, las últimas son más grandes y claras. Las *fibras colágenas* están dispersas al azar entre muchas *células estrelladas* que incluyen fibroblastos y células mesenquimatosas. Muchas de éstas están destinadas a convertirse en *osteoprogenitoras.*

El siguiente paso que se reconoce en el proceso de diferenciación es la identificación de los osteoblastos (fig. 9–2). Estas células se tiñen de color muy obscuro y son basófilas. Durante la secreción activa de sus productos, adquieren una configuración cuboidea; en cambio, en inactividad tienen forma ahusada. Aunque la matriz ósea no es siempre visible durante los primeros estadios de la diferenciación, la actividad secretora subsecuente producirá hueso (figs. 9–3, 9–4). Por tanto, estas áreas representan centros de osificación en los estadios primarios del desarrollo (fig. 9–5).

El desarrollo y diferenciación progresivos producen espículas de hueso (fig. 9–6). Alrededor del hueso en desarrollo, se reconoce un tejido conjuntivo fibrocelular con muchos vasos sanguíneos. A medida que los osteoblastos depositan hueso en forma aposicional, algunas células quedan atrapadas en sus propios productos de secreción (fig. 9–7). Las células osteoblásticas atrapadas se denominan por tanto, osteocitos. El hueso depositado en esos lugares es trabecular inmaduro. Como ejemplos de éste existen las lagunas grandes y la disposición no lamelar de los osteocitos.

El hueso trabecular inmaduro sirve como estructura temporal durante el desarrollo. Una reducción progresiva de su formación es consecutiva a la formación de hueso lamelar, que incrementa de manera progresiva. La osteoclasia determina la remoción del hueso trabecular inmaduro como tejido temporal, hasta que sólo quede tejido lamelar (fig. 9–8).

Las actividades osteoblástica y osteoclástica son componentes integrales de la formación de hueso (fig. 9–9). La necesidad de osteoblastos activos es obvia. Además de la remoción de hueso trabecular inmaduro, los osteoclastos también funcionan para eliminar hueso lamelar. La actividad combinada de los dos tipos celulares origina movimiento de espículas óseas a través del espacio (fig. 9–9). La actividad osteoblástica de una espícula por un lado y la osteoclástica por otro, provoca movimiento de la espícula en dirección a los osteoblastos. El centro de osificación se caracteriza por poseer actividades variadas que conducen al desarrollo del hueso definitivo y sus tejidos relacionados. Las espículas óseas se mueven dentro del espacio, coalescen y convierten el centro de osificación en una estructura ósea reconocible. El tejido conjuntivo areolar y denso se desarrolla como componente integral de las envolturas peri y endostial. De manera similar, el lecho vascular característico del hueso se desarrolla en el mesénquima del centro de osificación.

La expansión progresiva del centro de osificación (crecimiento del hueso en desarrollo) se acompaña por una alteración de la configuración del tejido óseo que lo forma. Los focos aislados se hacen más típicamente de hueso poroso (fig. 9–10). Los osteones también

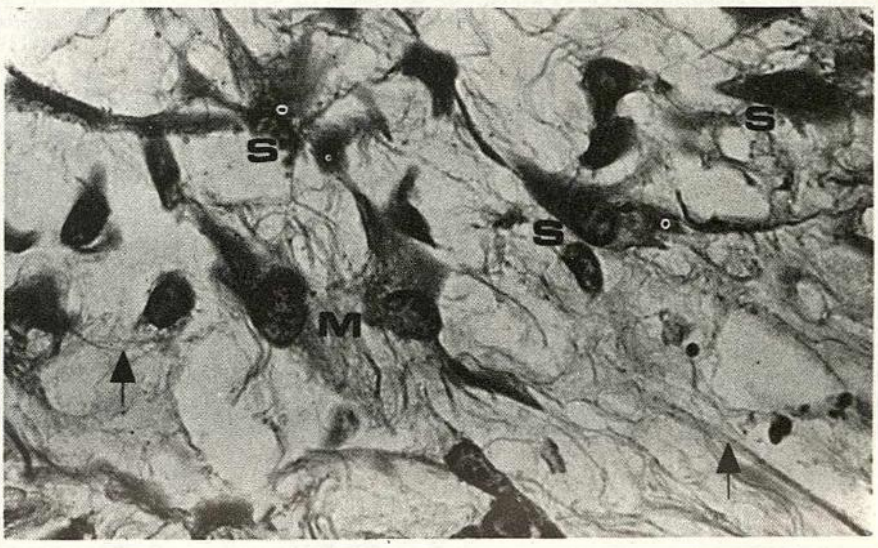

Fig. 9–1. Diferenciación celular incipiente en la osificación intramembranosa (mandíbula fetal de bovino). Muchas de las células que se hallan dentro del supuesto sitio de formación ósea tienen forma ahusada o estrellada (S). En tanto que algunas pueden ser células mesenquimatosas (M), otras son osteoprogenitoras. Es imposible esclarecer la diferencia morfológica entre las osteoprogenitoras y las mesenquimatosas. Son notorias algunas fibras colágenas (flechas). X160. Todas las microfotografías de luz están marcadas según ampliación del microscopio antes de la amplificación fotográfica. Todas las microfotografías electrónicas están marcadas de acuerdo con la ampliación total, con la fotográfica.



Fig. 9–2. Diferenciación de los osteoblastos dentro de un centro de osificación intramembranoso (mandíbula fetal de bovino). El **área delineada** es un centro de osificación que contiene osteoblastos (OBL). Las células de tinción más clara en la periferia pueden ser osteoprogenitoras (P). El tejido que le rodea se parece al de la figura 9–1. X160.

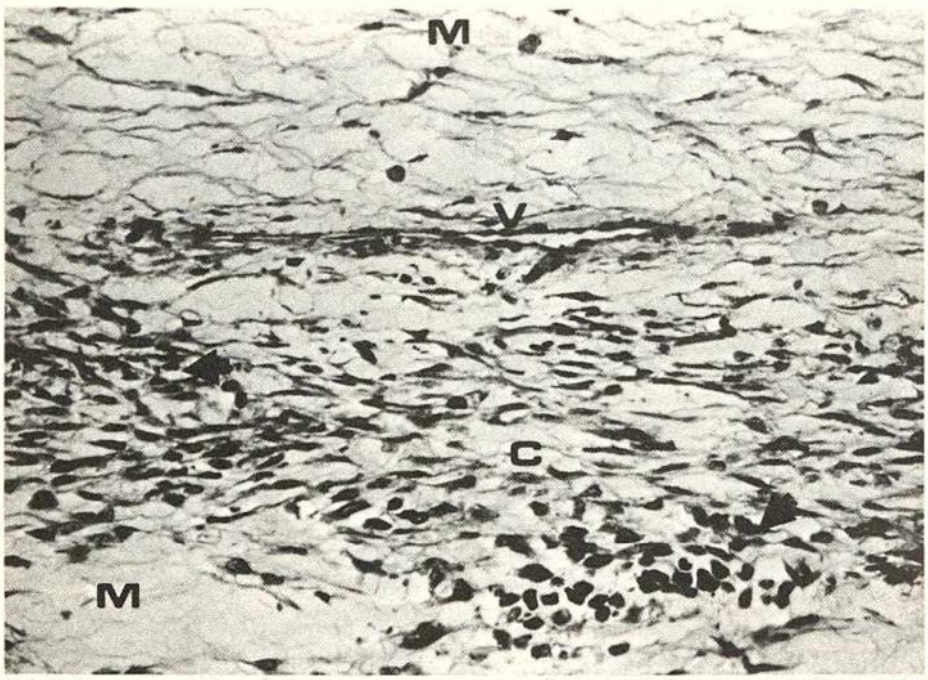

Fig. 9–3. Supuesto centro de osificación en la mandíbula fetal de bovino. El mesénquima (M) rodea un área de condensación mesenquimatosa (C). Las células teñidas de obscuro **(flechas)** son osteoblastos. La matriz ósea no se ha formado aún en estos sitios. Se ha desarrollado un vaso sanguíneo (V) en relación con el centro de osificación. X40.

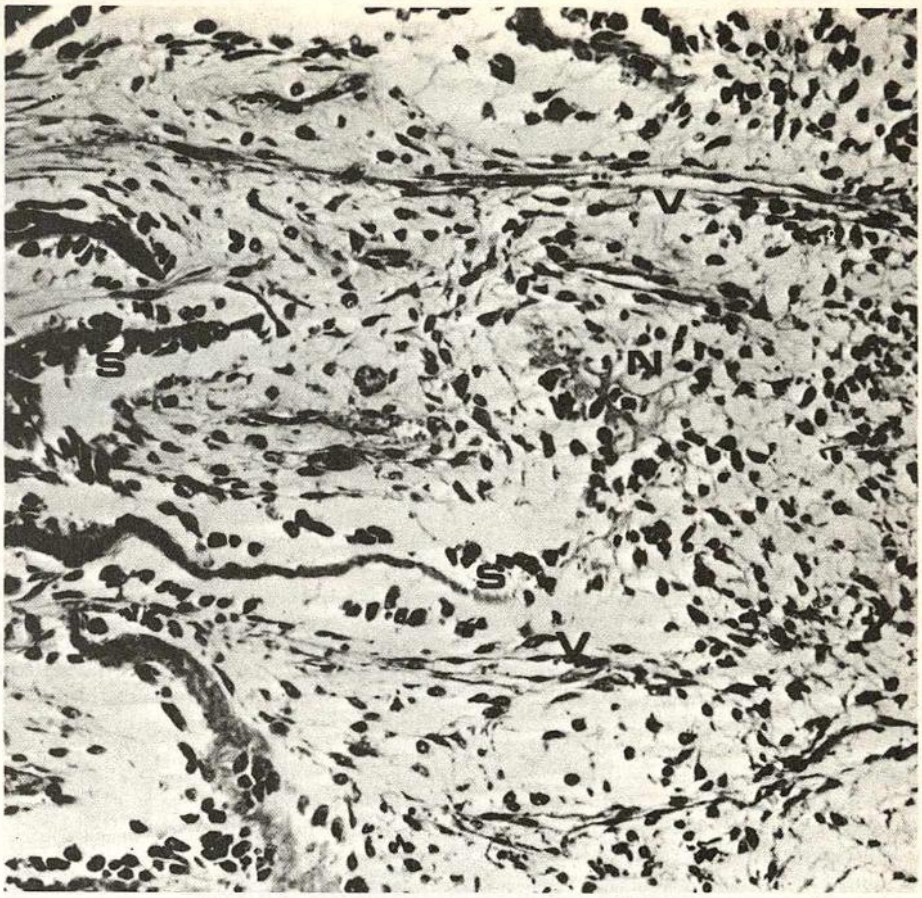

Fig. 9–4. Formación de la matriz ósea dentro de un centro de osificación (mandíbula fetal de bovino). Es notoria la formación de matriz nueva (N). La actividad continua de los osteoblastos forma, de manera progresiva, grandes espículas (S) de hueso. También está desarrollándose una trama vascular extensa (V). X40.

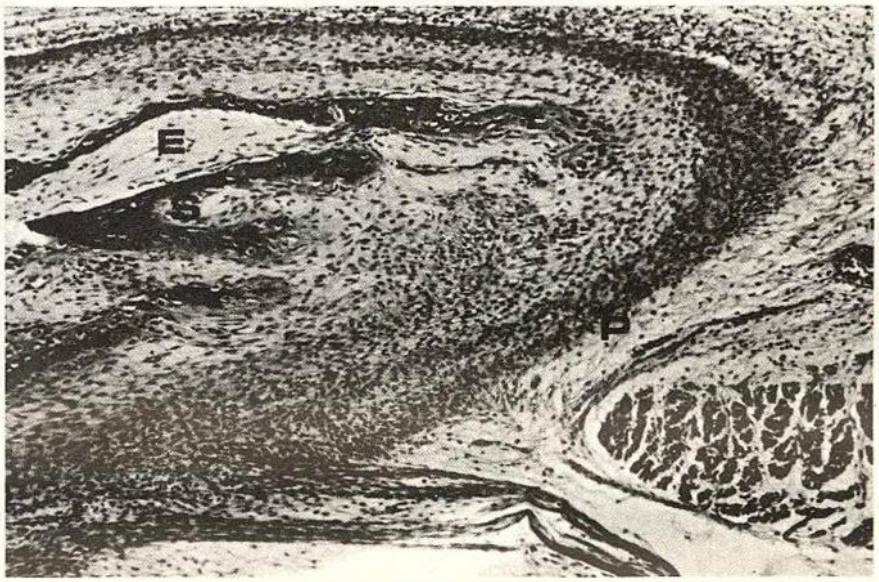

Fig. 9–5. Centro de osificación de una mandíbula fetal de bovino. Se observan muy bien espícula ósea (S), endostio (E) y periostio (P). X20.

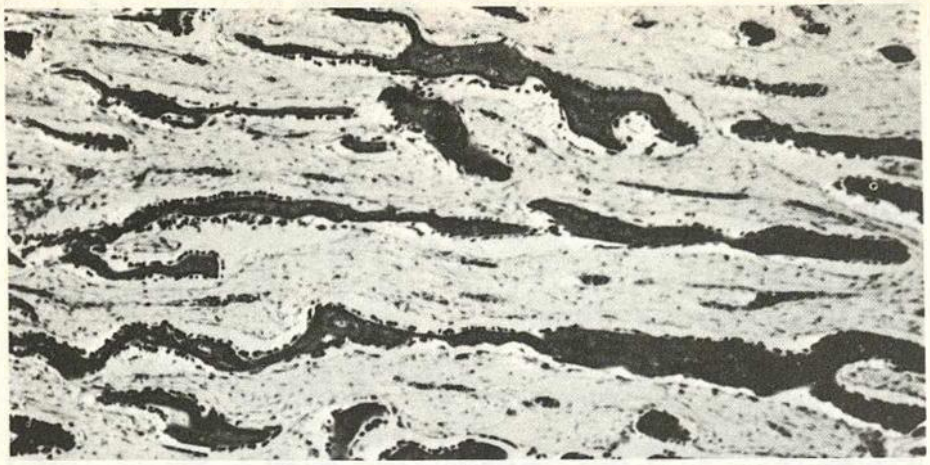

Fig. 9–6. Crecimiento continuo del centro de osificación. Se han desarrollado muchas espículas óseas y están separadas por endostio. X10.

pueden formarse en el hueso esponjoso, a medida que parte de él se vuelve compacto. La naturaleza esponjosa del hueso dentro de la cavidad medular persiste en la edad adulta. El periostio deposita, en forma continua, láminas de hueso compacto que sirve para reforzar el hueso y aumentar su diámetro. Los osteoclastos del endostio cortical remueven el hueso en forma continua. Esto expande con eficacia la cavidad medular, y conserva el grosor esencial del hueso compacto. Por tanto durante el crecimiento, el hueso formado por el periostio será removido al cabo del tiempo por el endostio cortical hasta que se logra el diámetro definitivo de la estructura.

La esencia de esta osificación es la formación de hueso nuevo en el mesénquima. El crecimiento aposicional subsecuente, sobre las espículas de reciente formación, aumenta la masa del centro de osificación (fig. 9–11). La adición continua de hueso conduce a obtener la forma definitiva, caracterizada por distribución apropiada de hueso esponjoso y compacto.

OSIFICACION ENDOCONDRAL

Características generales

También se denomina *encondral* o *intracartilaginosa.* Estos términos describen el desarrollo del hueso que se lleva a cabo al principio dentro de la masa de cartílago.

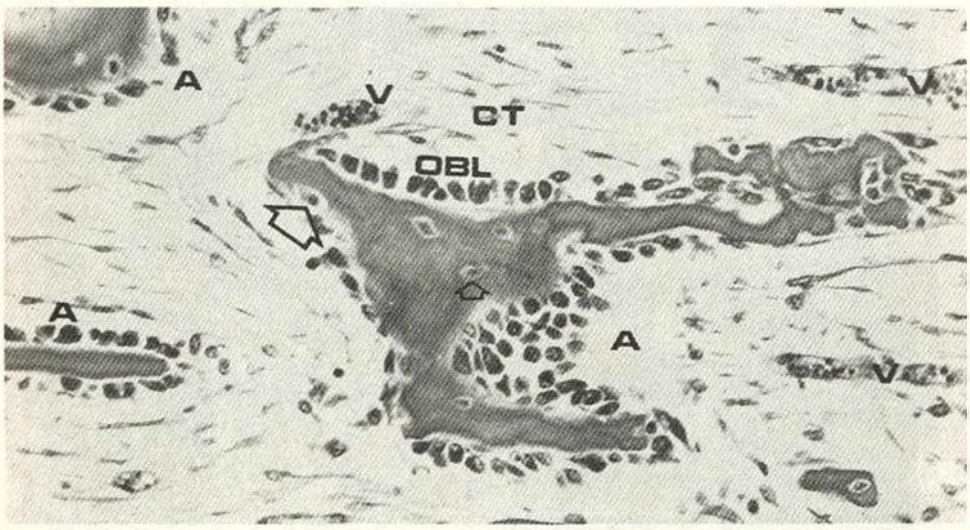

Fig. 9–7. Espículas óseas dentro de un centro de osificación (mandíbula fetal de bovino). Las espículas de hueso están rodeadas de endostio constituido por el tejido conjuntivo fibrocelular (CT). Los vasos sanguíneos son notorios (V). El endostio se observa separado del hueso (artefacto de corte) (A). Los osteoblastos (OBL) quedan atrapados en el hueso (**flecha grande**) y con el tiempo se reconocen como osteocitos típicos (**flecha pequeña**). X63.

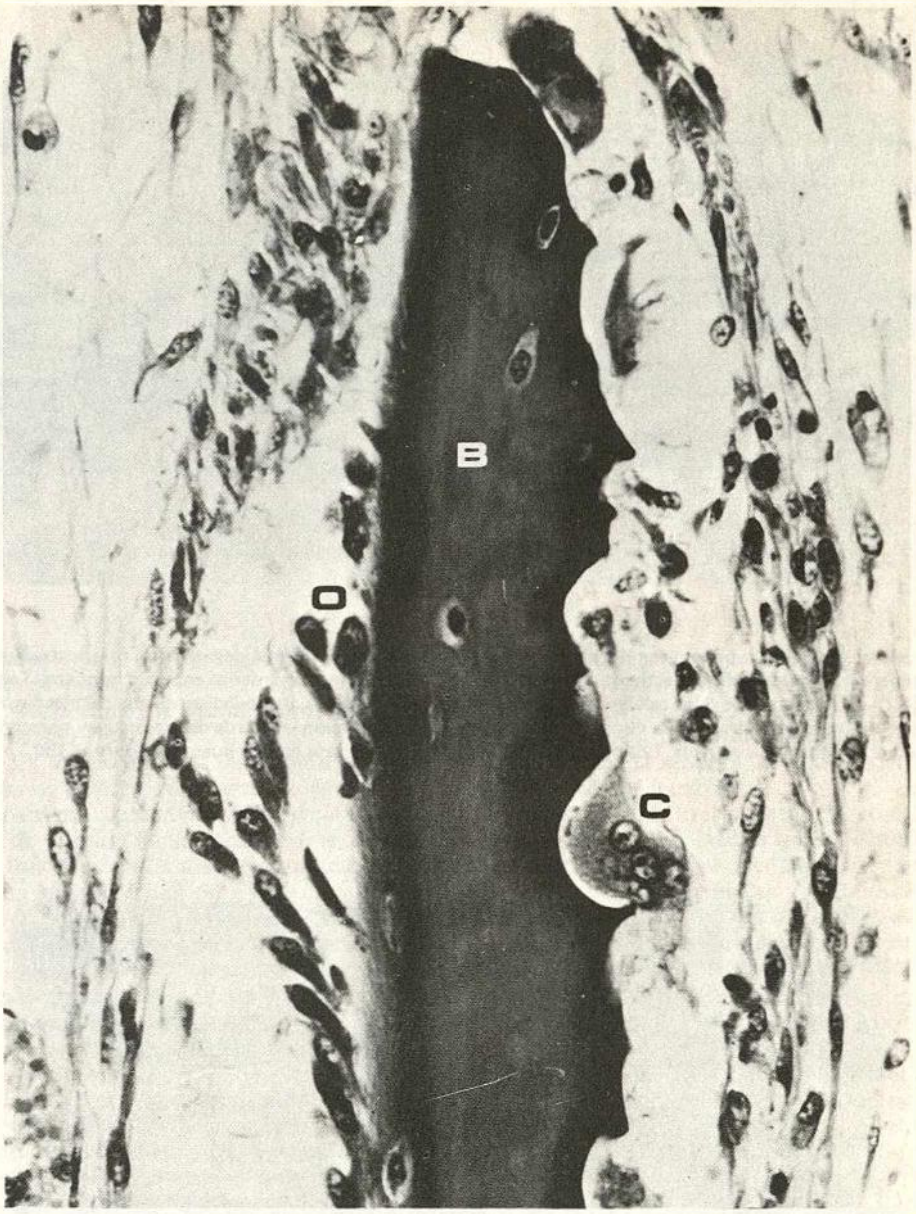

Fig. 9–8. Espícula ósea (B) dentro de un centro de osificación intramembranoso. Los osteocitos se han incorporado a la espícula. La actividad osteoblástica (O) y osteoclástica (C) son evidentes. La espícula está constituida de hueso trabecular inmaduro. X100.

El hecho característico del proceso de osificación endocondral es la preformación del futuro hueso en un modelo de cartílago hialino. Los modelos, son en realidad, la versión en pequeño de los huesos definitivos (fig. 9–12). El cartílago se remueve en forma continua y se substituye por hueso. La osificación endocondral incluye todas las actividades encargadas de la formación de los huesos que soportan peso en el cuerpo. No obstante la formación de cartílago y su reemplazo por hueso es el medio por el que se alarga el hueso. Este alargamiento se logra de modo que el animal pueda sostener el peso mientras se lleva a cabo el crecimiento.

Las alteraciones en el proceso de osificación endocondral pueden tener efectos muy importantes sobre la masa esquelética. Uno es el cese prematuro de osificación endocondral. En algunas especies y razas, éste cese prematuro se considera una anomalía, aunque en ciertas razas de perros el término prematuro de la osificación endocondral origina huesos cortos normales para la raza. La *acondroplasia* (*condrodistrofia, condrodisplasia*) describe la terminación temprana de la

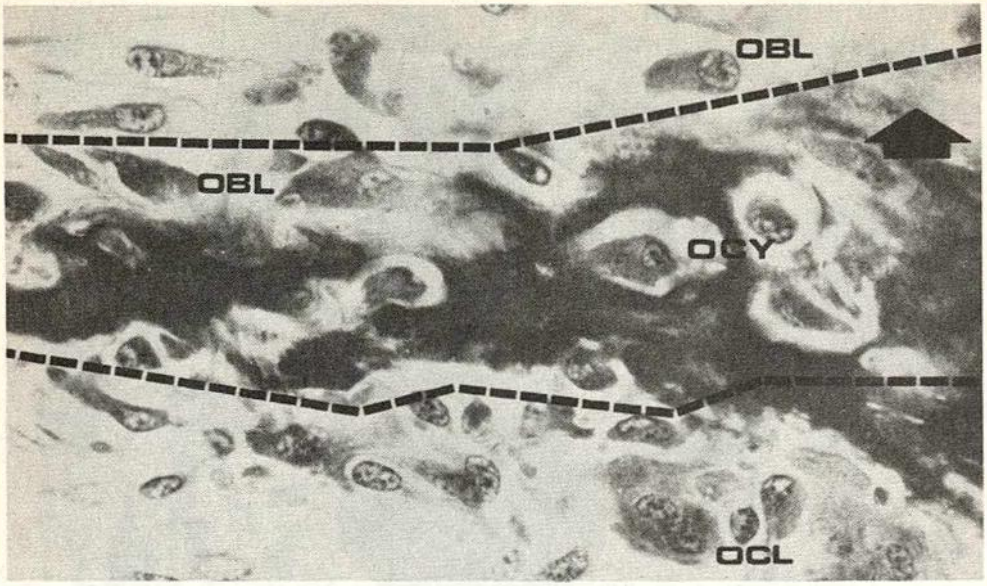

Fig. 9–9. Actividad y desarrollo progresivos del centro de osificación (mandíbula fetal de bovino). Los osteoblastos (OBL) sobre la porción superior de la espícula son activos; en tanto los que están en la porción inferior aparecen inactivos. También hay osteoclastos (OCL). Si la misma actividad celular relativa fuera en progreso paralelo, independientemente del estadio, entonces la espícula se alteraría como muestra la línea discontinua. Esto engrosaría la porción izquierda de la espícula y parecería moverse hacia arriba **(flecha)** en la porción correcta. Los osteocitos (OCY) se orientan al azar en este hueso inmaduro. X160.

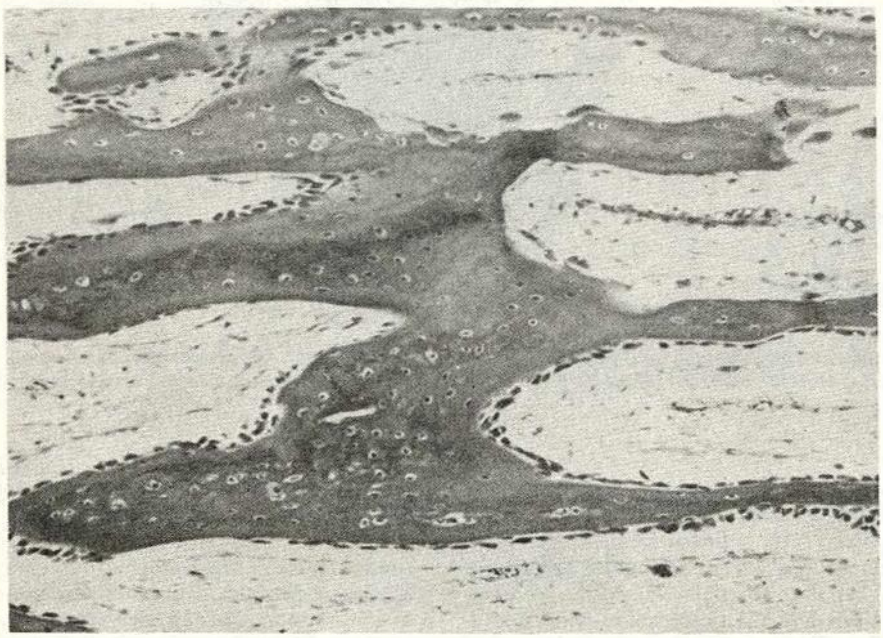

Fig. 9–10. Crecimiento progresivo del centro de osificación (mandíbula fetal de bovino). Las espículas se están uniendo y el hueso esponjoso continúa en desarrollo. X63.

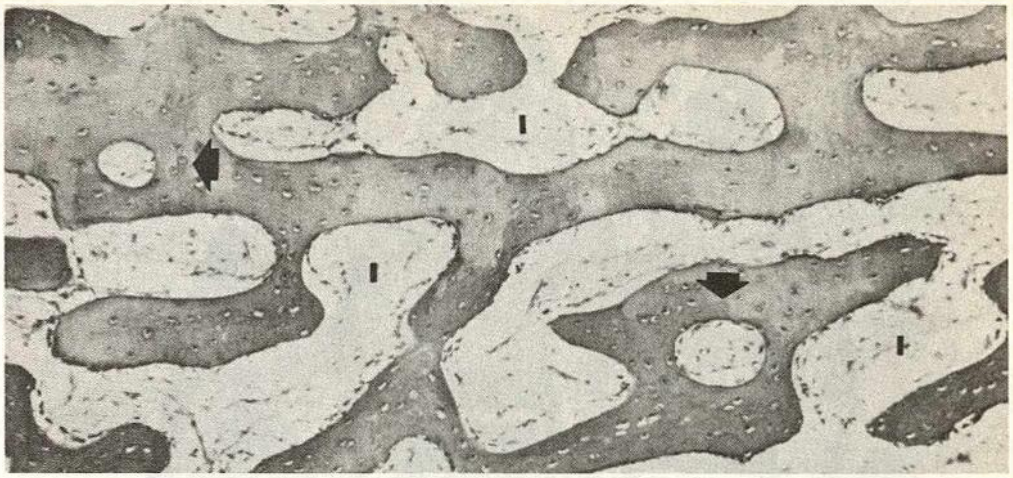

Fig. 9–11. Aumento en la cantidad de hueso dentro de un centro de osificación (mandíbula fetal de bovino). El espacio interóseo (I) se está reemplazando por hueso. Los osteones pueden formarse en los sitios indicados por flechas. X63.

osificación endocondral. Está generalizada en la raza bulldog y pekinés; limitada a la cabeza en la raza bóxer y bull terrier de Boston; y a los miembros en la raza Dachshund y Bassett Hound.

Aunque las funciones de la osificación endocondral son pocas y parecen relativamente simples, son vitales para el animal. *Determina el alargamiento de la mayor parte de la masa esquelética durante el crecimiento.* Esta función se inicia antes y durante el soporte del peso. La rapidez, duración y dirección del crecimiento en el espacio tridimensional se afecta por muchos factores –genéticos, nutricionales, metabólicos y mecánicos. *La osificación endocondral contribuye a la forma, tamaño, orientación espacial y alineamiento de las articulaciones entre los huesos.* La función locomotora normal está relacionada en forma directa con la actividad de modelado de este proceso de osificación. *La osificación endocondral forma casi todo el hueso esponjoso del cuerpo.* Reduce con eficacia la masa esquelética sin alterar su capacidad para soportar peso por las trabéculas del hueso esponjoso, en especial a las que están en las epífisis y metáfisis, cuya disposición les provee de la máxima ventaja mecánica.

En la figura 9–13 se resume en forma de diagrama la secuencia general de los sucesos de la osificación endocondral. Siempre será buen auxiliar una referencia continua a la figura 9–13.

Formación del modelo cartilaginoso

La *condensación de células mesenquimatosas* caracteriza a las áreas del cuerpo en donde se desarrollará hueso por osificación endocondral (figs. 9–13A, 9–14). La condensación se debe a la actividad mitótica de las células y produce un área hipercelularizada. Las relaciones de los futuros huesos son ya notorios en los sitios presuntivos de formación de hueso (fig. 9–15). Al cabo del tiempo, las células se diferencian en condroblastos y forman el centro condrogénico, denominado *modelo cartilaginoso* del hueso en desarrollo (fig. 9–16). Al mismo tiempo que se diferencia el cartílago, las células mesenquimatosas de la periferia del modelo se condensan y forma un *pericondrio* que limita por fuera a todo el modelo. La actividad de crecimiento aposicional del pericondrio ayuda al alargamiento y engrosamiento. El crecimiento intersticial complementa al aposicional. A medida que se alargan los sitios de formación de hueso adyacente, se pierde el pericondrio en los extremos proximales y distales. Estos sitios se convierten, al cabo del tiempo, en superficies articulares. Por tanto, el modelo depende en su totalidad del crecimiento intersticial del cartílago para alargarse.

El alargamiento y engrosamiento progresivos, del modelo, están relacionados con la maduración de las células del cartílago (fig. 9–17). Las células que se diferencian primero ocupan el centro del modelo. Esas son más viejas y maduras que las que siguen. Las células jóvenes se localizan en forma distal y proximal al centro maduro. La maduración se demuestra por cambio de tamaño. Con la maduración, las células jóvenes y sus lagunas se vuelven cada vez más grandes. Con el tiempo, las lagunas de células contiguas adquieren el tamaño suficiente para reducir la matriz intercalar a un aro delgado de separación. Esas células más viejas se hipertrofian (se hacen más grandes). Al mismo tiempo que aparecen los sucesos de esta maduración, el pericondrio de la parte media del modelo (se supone que es la diáfisis) es invadido por vasos sanguíneos y algunas células de esta envoltura empiezan a modularse en osteoblastos y osteoclastos; por tanto, el *pericondrio* se convierte en *periostio* (fig. 9–13B). Esta envoltura empieza a formar hueso trabecular inmaduro, la cual se conoce como *hueso collar* o *brazal.* En realidad, este hueso es la diáfisis de nueva formación. En este punto del desarrollo es claro que ya se ha formado el hueso. El *centro de osificación diafisal* ya se ha establecido (fig. 9–13C).



Fig. 9–12. Mano de hámster en desarrollo. Los huesos de la mano (falanges y metacarpianos) están preformados en cartílago. Los huesos metacarpianos (M) y de las falanges (P) son versiones en pequeño de las estructuras del adulto. Nótese que las articulaciones metacarpofalángicas e interfalángicas aparecen durante los primeros estadios del desarrollo. X10.

Centro de osificación primaria

El centro de osificación diafisal se conoce también como *centro de osificación primaria.* La expansión y desarrollo continuos de éste son simultáneos a la actividad osteogénica continua y al destino de los condrocitos maduros que están rodeados por el hueso collar (fig. 9–13C). La matriz relacionada con los condrocitos hipertróficos en el centro de osificación primaria se calcifica (capítulo 7). Es clásico considerar que el estímulo responsable de este proceso de calcificación se origina de los cambios regresivos o degenerativos de los condrocitos hipertróficos. Se considera que el destino final de las células es la degeneración, muerte y disolución. Otra vez, la explicación clásica es la deprivación

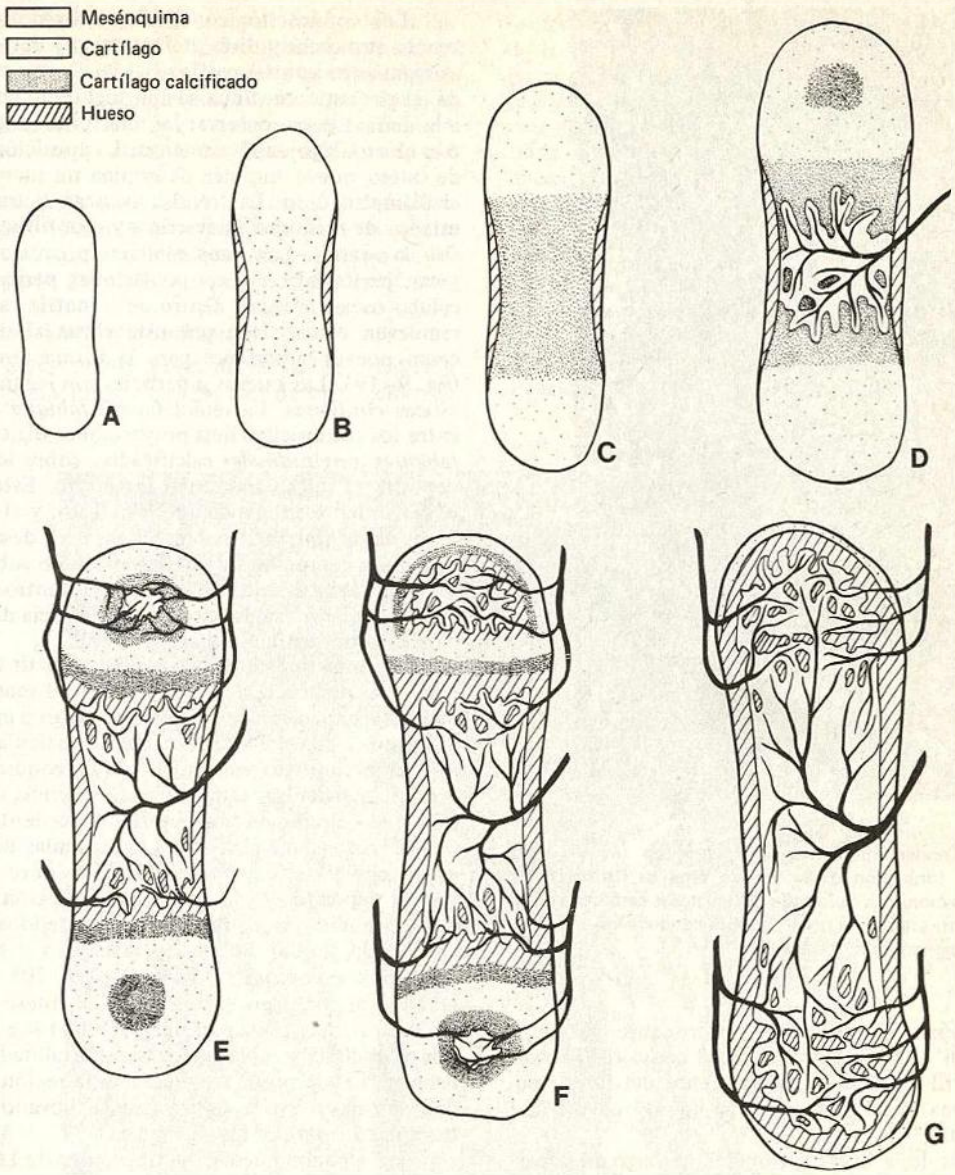

Fig. 9–13. Diagrama del desarrollo de los huesos por osificación endocondral. En el texto se describe el proceso completo.

de nutrientes a medida que crece la distancia de difusión a las células al aumentar el tamaño del modelo cartilaginoso del centro de osificación primaria. Una prueba actual indica que los condrocitos hipertróficos participan en la calcificación y aunque algunos mueren, otros pueden liberarse de sus lagunas para originar otras generaciones de células.

Hay tres características del centro de osificación primaria en este punto del desarrollo, que es necesario considerar. El modelo cartilaginoso es *avascular.* Los vasos sanguíneos se localizan en la periferia y son parte del periostio, pero no irrigan al cartílago. *Ninguna célula mesenquimatosa está dentro del modelo cartilaginoso. El hueso que se formó al principio y el collar, no se forman por osificación endocrondral.* Se ha descrito en forma clásica, que el hueso collar se forma por osificación intramembranosa. Con fines didácticos, es útil distinguir entre la osificación intramembranosa y la formación de este hueso collar. Hablando en forma estricta, es la formación de hueso nuevo en una membrana mesenquimatosa libre de cualquier estructura de sostén. El crecimiento se logra después por aposición simple de nuevo hueso sobre el preexistente. Las primeras espículas de hueso collar se forma *sobre* el perímetro del modelo cartilaginoso. Este modelo es la estructura de sostén temporal, sobre la que se manifies-

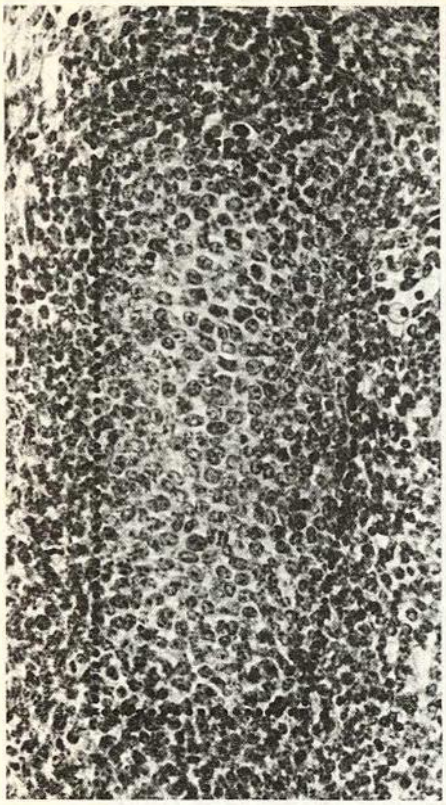

Fig. 9–14. Condensación mesenquimatosa en un supuesto sitio de formación ósea (húmero fetal de hámster). La condensación de células mesenquimatosas está dentro del área punteada. En la periferia de la condensación se desarrollará pericondrio. X60 (PAS).

ta la aposición de hueso collar. Es prudente distinguir la formación de esta espícula inicial como *osificación epicondral.* El crecimiento subsecuente del hueso periostial es una aposición simple de hueso nuevo sobre el preexistente.

Después de la calcificación del cartílago en la parte media del centro de osificación primaria, se desarrollan cavidades dentro de esta zona por disolución de la matriz cartilaginosa (figs. 9–13D, 9–18). Los vasos sanguíneos del periostio invaden la nueva matriz cartilaginosa mineralizada. Un solo vaso predominante vasculariza este modelo cartilaginoso antes avascular. El vaso sanguíneo se relaciona con células mesenquimatosas que se diferencian en *osteoprogenitoras,* las cuales constituyen el *brote* o *yema periostial.* Este vaso está destinado a convertirse en la *arteria nutriente* del hueso. Es importante señalar que esta invasión vascular siembra el centro de osificación primaria con células óseas. Este es el suceso que establece que el periostio dé origen al endostio. Los osteoblastos se desarrollan y empiezan a formar hueso sobre restos y espículas de cartílago calcificado. Hay continuidad entre el hueso trabecular inmaduro depositado sobre las espículas cartilaginosas y el que proviene del periostio.

Los condrocitos continúan su división en los extremos proximal y distal del modelo, y determinan un alargamiento continuo (fig. 9–18). De manera parecida, el periostio continúa su aportación de hueso nuevo a la diáfisis para conservar las relaciones longitudinales con el cartílago en crecimiento. La aposición continua de hueso nuevo también determina un incremento en el diámetro óseo. Las células avanzan a través de los estados de maduración descritos y, por último, se calcifica la matriz. Los lazos capilares provenientes de la yema periostial, con sus poblaciones pericapilares de células óseas, avanzan dentro de la matriz calcificada y remueven el cartílago por osteoclasia al tiempo que crean nuevas superficies para la formación de hueso (fig. 9–19). Las nuevas superficies son lagunas condrocíticas contiguas. La remoción del *tabique transversal* entre los condrocitos deja proyecciones digitiformes de *tabiques longitudinales* calcificados, sobre los cuales se deposita el hueso trabecular inmaduro. Estos sucesos, el crecimiento intersticial del cartílago, y el reemplazo óseo metafisial, continúan durante el desarrollo del hueso. La remoción de cartílago y hueso sobre superficies cartilaginosas de nueva creación dentro de las masas del modelo cartilaginoso son la esencia de la formación ósea por osificación endocondral.

Algunos huesos se desarrollan a partir de un solo centro de osificación. En estos casos, el reemplazo del hueso en expansión reduce el cartílago en crecimiento a una zona que delimita el cartílago articular. Esta zona de crecimiento suple de nuevos condrocitos a la superficie articular, así como a la secuencia de maduración que culmina en el reemplazo óseo dentro del centro de osificación primaria. Las espículas de cartílago calcificado y de hueso trabecular inmaduro se utilizan para el depósito de hueso lamelar. La región del centro de osificación que contiene estos tres tejidos (cartílago calcificado, hueso trabecular inmaduro y lamelar) se denomina *esponjosa primaria* (fig. 9–20). En forma gradual, el cartílago calcificado y el hueso trabecular inmaduro (así como parte del lamelar) son removidos por osteoclasia y substituidos en su totalidad por hueso lamelar. La *esponjosa secundaria* es la región del centro de osificación en la cual ya se ha llevado a cabo el reemplazo total por hueso lamelar.

En algunos huesos, las trabéculas de la esponjosa primaria se extienden desde el cartílago proximal a lo largo de toda la cavidad medular, hasta el cartílago de crecimiento distal. En estos huesos, la esponjosa secundaria se caracteriza por poseer trabéculas de hueso lamelar, los cuales se expanden en forma longitudinal hacia el cartílago de crecimiento. Cuando cesa el crecimiento, el hueso esponjoso es continuo desde ambas epífisis y a través de la cavidad medular. En otros huesos, la esponjosa secundaria es una zona angosta de hueso lamelar, porque la actividad osteoclástica remueve las trabéculas de hueso de la cavidad medular. Cuando el crecimiento termina, la esponjosa secundaria está limitada a las epífisis distales y proximales en forma de hueso trabecular, y la cavidad está libre.

A medida que aparecen estos sucesos dentro del centro de osificación y determinan el alargamiento progresivo, el periostio adiciona hueso en forma continua, e incrementa la longitud y el diámetro del órgano. El

aumento del diámetro óseo es simultáneo al de la cavidad medular (fig. 9–21). Esto significa que el endostio cortical remueve hueso en tanto que el periostio lo forma. De manera simultánea, el endostio trabecular forma hueso en el punto de reemplazo metafisario óseo y puede remover hueso si la cavidad medular va a ser hueca.

Estos sucesos conducen a la estructura definitiva en los huesos desarrollados a partir de un solo centro de osificación. Casi todos los huesos del cuerpo se desarrollan a partir de más de un centro de osificación.

Centros de osificación secundaria

La mayor parte de los huesos largos se desarrollan a partir de por lo menos tres centros de osificación. El centro de osificación primaria determina la formación de la diáfisis, en tanto que los *centros de osificación proximal y distal* determinan la formación de las epífisis distal y proximal. Estos últimos se denominan *centros de osificación secundaria* (figs. 9–13D, E). La cantidad de centros de osificación que caracterizan a un hueso en desarrollo está en función del grado de irregularidad morfológica del hueso específico (fig. 9–22). Estos centros se denominan centros de osificación secundaria.

La secuencia de sucesos que conducen a la formación de los centros de osificación secundaria y los que se llevan a cabo dentro del centro de osificación secundaria son idénticos a los descritos para el centro de osificación primaria (figs. 9–13D, E, F). Las células carti-

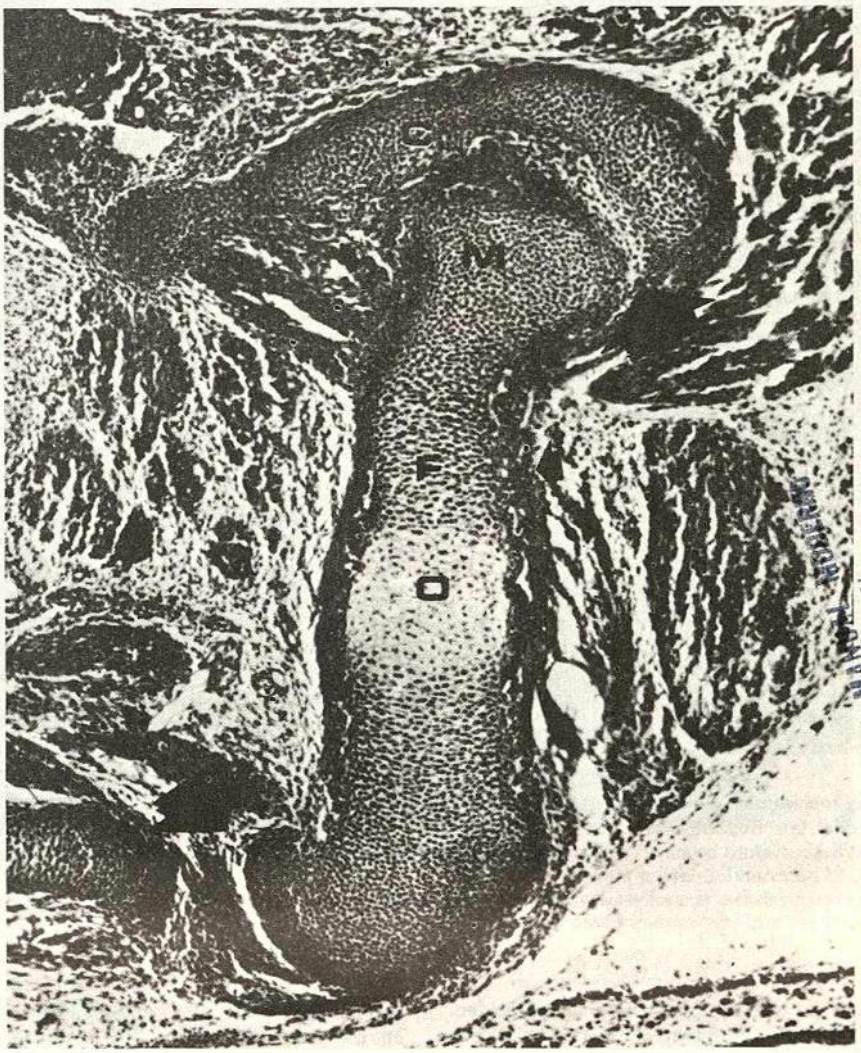

EDITORIAL EL MANUAL MODERNO S.A. DE C.V.
EJEMPLAR DE CORTESIA
AV. SONORA 216 COL HIPODROMO
DEL CUAUHTEMOC 06100 MEXI O.D.F.
TELS. 5/483-03 564-25-18
PROHIBIDA SU VENTA

Fig. 9–15. Modelo en desarrollo del hueso coxal y fémur de un feto canino. La forma general del fémur (F) y del hueso coxal (C) ya es notorio en este estadio inicial del desarrollo. Casi todo el modelo está constituido de células mesenquimatosas (M). El centro (O), está compuesto de cartílago y es el primer centro de osificación. El modelo está rodeado de pericondrio (**flecha pequeña**), en tanto que se observa la cavitación del acetábulo y articulación femorotibiorrotuliana (**flechas grandes**). X16.



Fig. 9–16. Huesos metacarpianos y carpianos de feto de hámster en desarrollo. Los modelos están constituidos por cartílago. El cartílago maduro ocupa el centro de osificación primaria (O). El pericondrio rodea al modelo, excepto en el sitio de formación de la articulación carpometacarpiana (flecha).

laginosas maduras del centro del cartílago comprenden los extremos del modelo. La región central de la matriz se calcifica después. La disolución de la matriz y la formación de cavidades dentro de la matriz calcificada se acompañan de una invasión vascular parecida a la de los centros de osificación primaria. Las arterias epifisales realizan esta invasión vascular. En realidad, los *conductos cartilaginosos* se distribuyen a lo largo de los supuestos centros de osificación secundaria. Los conductos cartilaginosos que contienen ramas de las arterias epifisales, son los focos alrededor de los que se realiza la disolución de la matriz (fig. 9–23). El reemplazo óseo es radial desde la región central en todas direcciones. La cantidad de cartílago se reduce de manera progresiva. El cartílago permanece como una superficie articular y como discos o placas entre el hueso formado en el centro epifisal y el formado en el centro diafisiario (fig. 9–24). Esta placa se denomina *de crecimiento (placa epifisiaria, disco epifisal* o *fisis*). El cartílago se suma en forma continua al centro de osificación secundaria por crecimiento intersticial de las células a partir del cartílago subarticular y el lado epifisiario de la placa de crecimiento. Estas zonas de células proliferativas se continúan entre sí en el borde periférico del cartílago de la epífisis. La zona proliferativa de la placa de crecimiento suma al mismo tiempo células cartilaginosas nuevas a los centros de osificación diafisiario y epifisiario, por periodos variables. Al cabo del tiempo, el reemplazo epifisiario óseo adyacente a la placa de crecimiento supera la capacidad proliferativa del cartílago sobre este lado de la placa. Esto conduce a la formación de una *placa final* de hueso epifisiario yuxtapuesta al cartílago (figs. 9–13F, 9–25). Hay dos consecuencias directas por la formación de la placa final: 1) el crecimiento y conformación de la epífisis es, por tanto, función de la actividad proliferativa del cartílago subarticular; 2) subsecuente a la formación de la placa final, la placa de crecimiento contribuye sólo con cartílago al centro de osificación diafisiaria.

Placas de crecimiento

Su formación es consecuencia del desarrollo y expansión de centros de osificación secundaria (figs. 9–13E, F, 9–24 a 9–26). El alargamiento continuo de la diáfisis es resultado del crecimiento intersticial del cartílago dentro de la placa de crecimiento. La actividad mitótica dentro de la zona condrocítica de reserva proporciona siempre células nuevas y desplaza la epífisis lejos del centro de la diáfisis. La adición de células nuevas tiende a engrosar la placa de crecimiento; no obstante ésta conserva un grosor más o menos constante durante su existencia funcional. El engrosamiento constante de la placa de crecimiento persiste gracias a que la proliferación de la zona condrocítica de reserva es igual al reemplazo óseo metafisal. Según esto, el alargamiento de la diáfisis coincide con el movimiento de la placa de crecimiento a través del espacio. Cuando cesa de crecer, la placa de crecimiento se hace cada vez más delgada y con el tiempo se cierra cuando la tasa de proliferación cartilaginosa es excedida por la tasa de reemplazo metafisiaria ósea. Las placas de crecimiento se cierran a diferentes tiempos en los distintos huesos en las diversas especies. No obstante, los tiempos de cerrado para las placas de crecimiento específicas en los huesos específicos de una especie dada se presentan en un tiempo preciso. Al momento del cierre, el hueso trabecular de la metáfisis se continúa con el de la epífisis (figs. 9–13F, G).

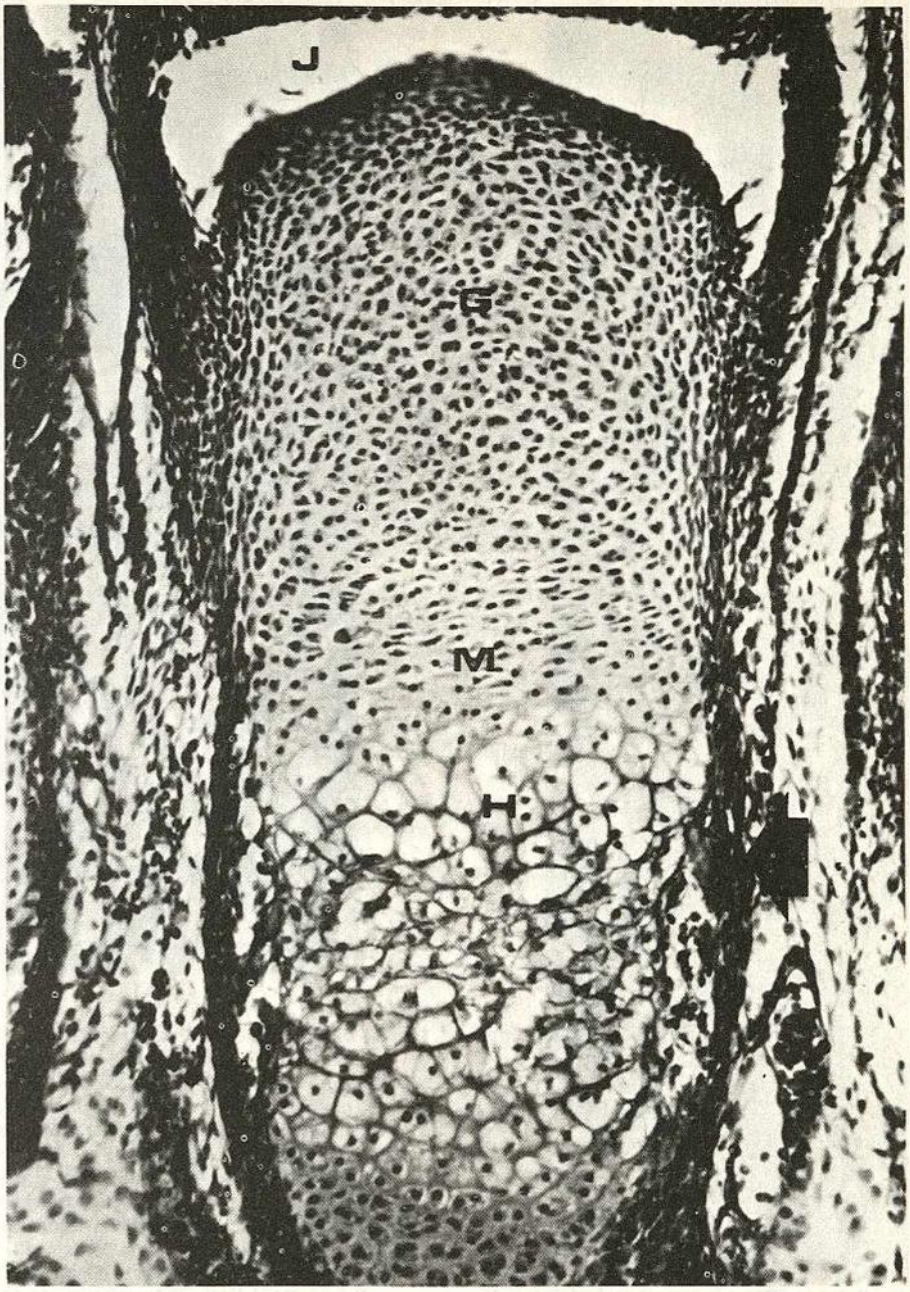

Fig. 9–17. Maduración de células cartilaginosas en el centro de osificación metacarpiana de un feto de hámster. Los condrocitos están en crecimiento (G), en maduración (M) y se hipertrofian (H). Los límites periféricos del modelo están definidos por pericondrio (fecha). Ya se ha formado la articulación metacarpofalángica (J). X40.

La organización histológica de la placa de crecimiento se parece a la del centro de osificación antes de la formación de la placa. Los sucesos dentro de la placa de crecimiento son idénticos a los descritos para el centro de osificación primaria. Esto no debe sorprender, dado que la placa de crecimiento es el límite proximal o distal de expansión del centro de osificación primaria.

Se identifican cinco zonas de células cartilaginosas dentro de la placa de crecimiento (figs. 9–26, 9–27):



Fig. 9–18. Desarrollo progresivo del centro de osificación primaria del húmero fetal de un hámster. El **área dentro del borde punteado** es el centro de osificación primaria. Se ha desarrollado el hueso collar periostial **(flechas claras)**. El hueso sigue creciendo en la dirección indicada **(flechas obscuras)**. X7.

1) condrocitos en reposo, 2) condrocitos en proliferación, 3) condrocitos maduros, 4) condrocitos hipertróficos y 5) cartílago calcificado.

La zona de *condrocitos en reposo* está yuxtapuesta a la placa final epifisal. Estas células no se dividen.



Fig. 9–19. Remoción del cartílago calcificado dentro de un centro de osificación primaria (fémur de ratón). Los condrocitos (C) dentro de sus lagunas, están separados entre sí por un aro de matriz cartilaginosa (M). Los tabiques transversos **(flecha)** no se mineralizan, en tanto que los longitudinales **(flechas dobles)** sí. Los lazos capilares (L) están rodeados por muchas células perivasculares. Los osteoclastos remueven los tabiques transversos y se liberan los condrocitos. Las superficies lagunares contiguas y la matriz se convierten en las superficies (S) o tabiques longitudinales sobre los cuales se depone hueso trabecular inmaduro. X160 (inclusión en plástico, corte de 1 μm).

Su función primaria parece ser soldar la placa de crecimiento a la epífisis.

La zona de *condrocitos en proliferación* se encarga del alargamiento del hueso como órgano. Esta zona se caracteriza por pilas de células delgadas de forma prismática, en mitosis activa que son grupos isógenos o nidos celulares relacionados con el crecimiento intersticial. La actividad de esta zona origina el alargamiento y la adición de nuevas células para substituir a las que se pierden por reemplazo óseo metafisal (fig. 9–28).

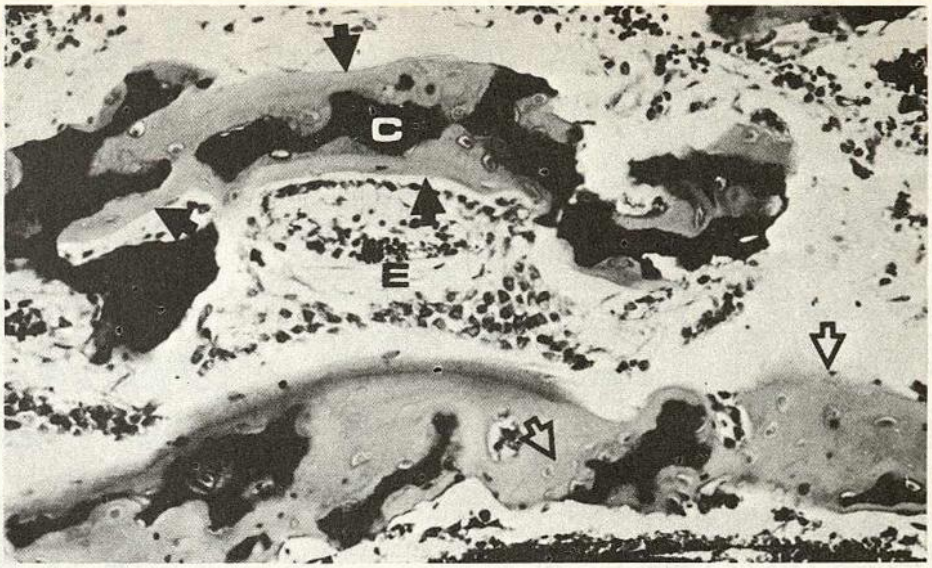

Fig. 9–20. Tejidos de la esponjosa primaria. Las espículas óseas contienen un corazón de cartílago calcificado (C). El hueso trabecular inmaduro (**flechas claras**) constituye casi todo el tejido óseo. La formación de hueso lamelar se lleva a cabo sobre las espículas (**flechas obscuras**). Los tejidos interóseos son el endostio (E) y los elementos mieloides. X40 (fucsina-aldehído).

En la zona de *condrocitos maduros* pueden observarse varias características celulares. El tamaño celular y lagunar aumenta en forma progresiva y las lagunas se hacen más redondeadas. Es obvia la formación en columna de estas células. Las influencias mecánicas sobre la placa de crecimiento quizá determinan esta disposición cilíndrica.

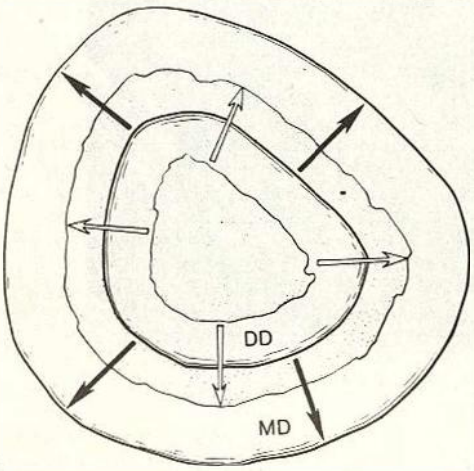

Fig. 9–21. Movimiento transversal de la diáfisis durante el crecimiento. La diáfisis en desarrollo (DD) crece a lo ancho por la actividad osteogénica del periostio (**flechas obscuras**). A medida que se suma hueso periostial, el endostio cortical remueve hueso por acción osteoclástica (**flechas claras**). El resultado neto es una diáfisis con un diámetro aumentado y una cavidad medular también aumentada (MD: diáfisis madura).

La zona de *condrocitos hipertróficos* es un área delgada cercana a la zona de maduración. De manera característica, las células son grandes y la substancia intercelular se reduce en forma progresiva. El *tabique transverso* es en especial delgado. El *longitudinal,* que es la matriz cartilaginosa entre columnas celulares adyacentes, con el tiempo sufrirá calcificación. Esta es la parte más débil de la placa de crecimiento. Las fracturas de las placas de crecimiento (*epifisiólisis*), por lo general se presentan a lo largo de esta zona.

La zona de *cartílago calcificado* está constituida por células, donde su matriz sufre calcificación, que se relaciona con *vesículas de la matriz* (capítulo 7) y se limita en general al tabique longitudinal.

Las células perivasculares de los lazos capilares de esta región de cartílago calcificado, remueven el tabique transverso (figs. 9–28, 9–29). Las lagunas condrocíticas confluyen y las superficies contiguas sirven de substrato para el depósito de hueso trabecular inmaduro. En realidad estas superficies son los tabiques longitudinales. En un corte longitudinal parecen proyecciones dactiliformes dentro de la metáfisis (lámina I–8). En realidad son túneles cuyas superficies internas se utilizan para el depósito óseo (fig. 9–30).

Las relaciones entre la *esponjosa primaria* y *secundaria* relacionada con la placa de crecimiento, son idénticas a las descritas para el centro de osificación primaria (fig. 9–31).

Consecución de la morfología definitiva

La causa del refinamiento de la estructura característica de los huesos definitivos del cuerpo, son muchos sucesos que integran el proceso de osificación endocondral. La consecución de la longitud definitiva es, en primer lugar, función de la placa de crecimiento. Sin

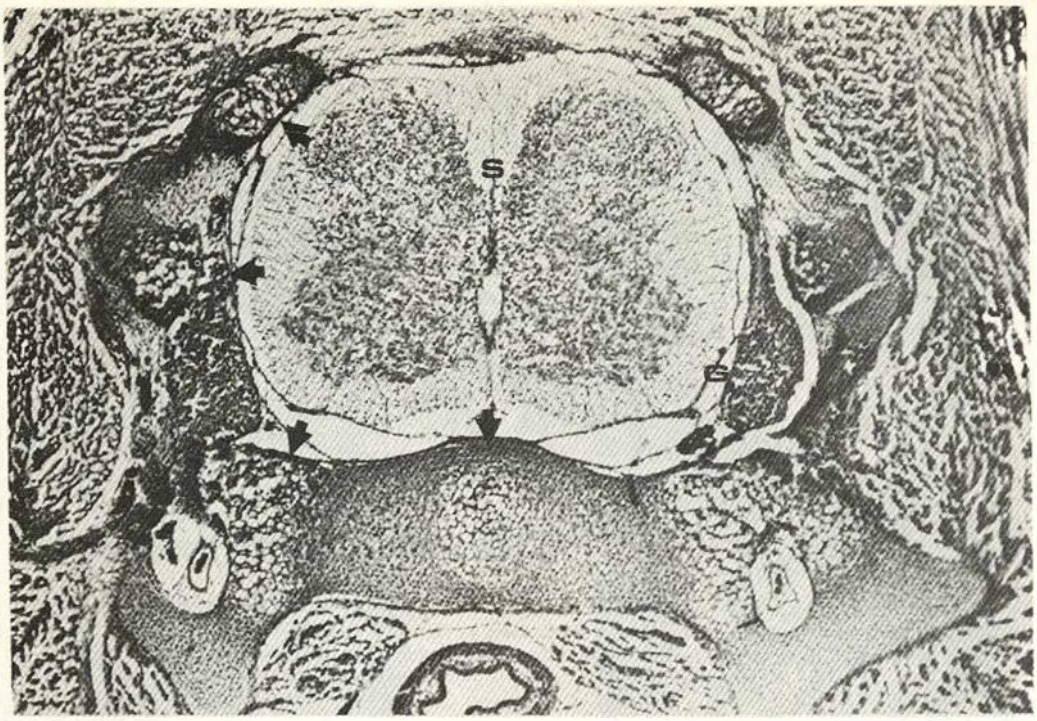

Fig. 9–22. Vértebra cervical de un feto de hámster en desarrollo. Numerosos centros de osificación **(flechas)** caracterizan el desarrollo de este hueso irregular. El canal espinal está ocupado por la médula espinal y la raíz del ganglio dorsal (G). X10.

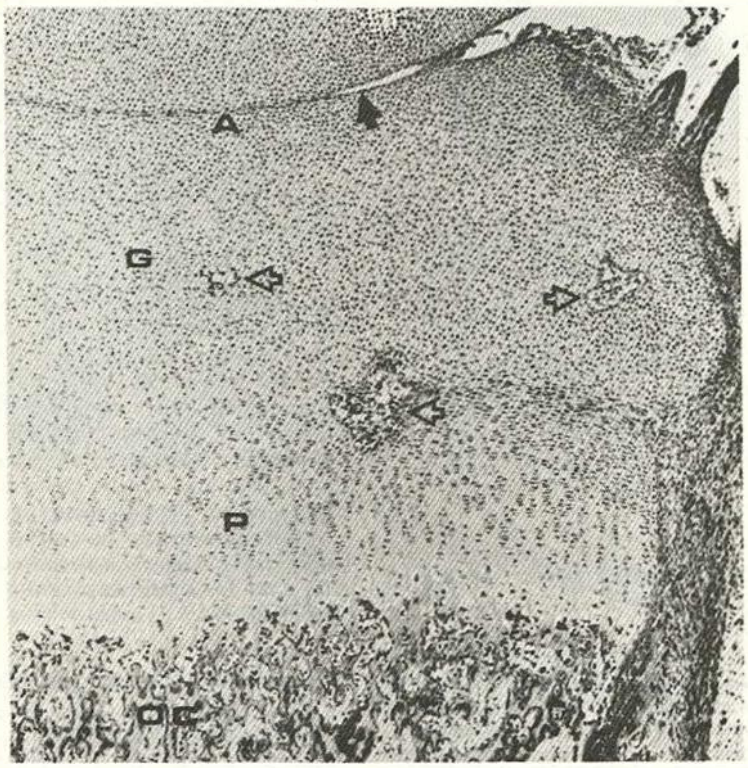

Fig. 9–23. Iniciación de un centro de osificación secundaria. La superficie articular **(flecha obscura)** está delineada por condrocitos (A) que son continuos a lo largo de todo el cartílago en crecimiento (G) hasta la supuesta placa de crecimiento (P). El margen del centro de osificación primaria (OC) está bajo la supuesta fisis. Los conductos del cartílago **(flechas claras)** están dispersos en el supuesto centro de osificación secundaria. X16.

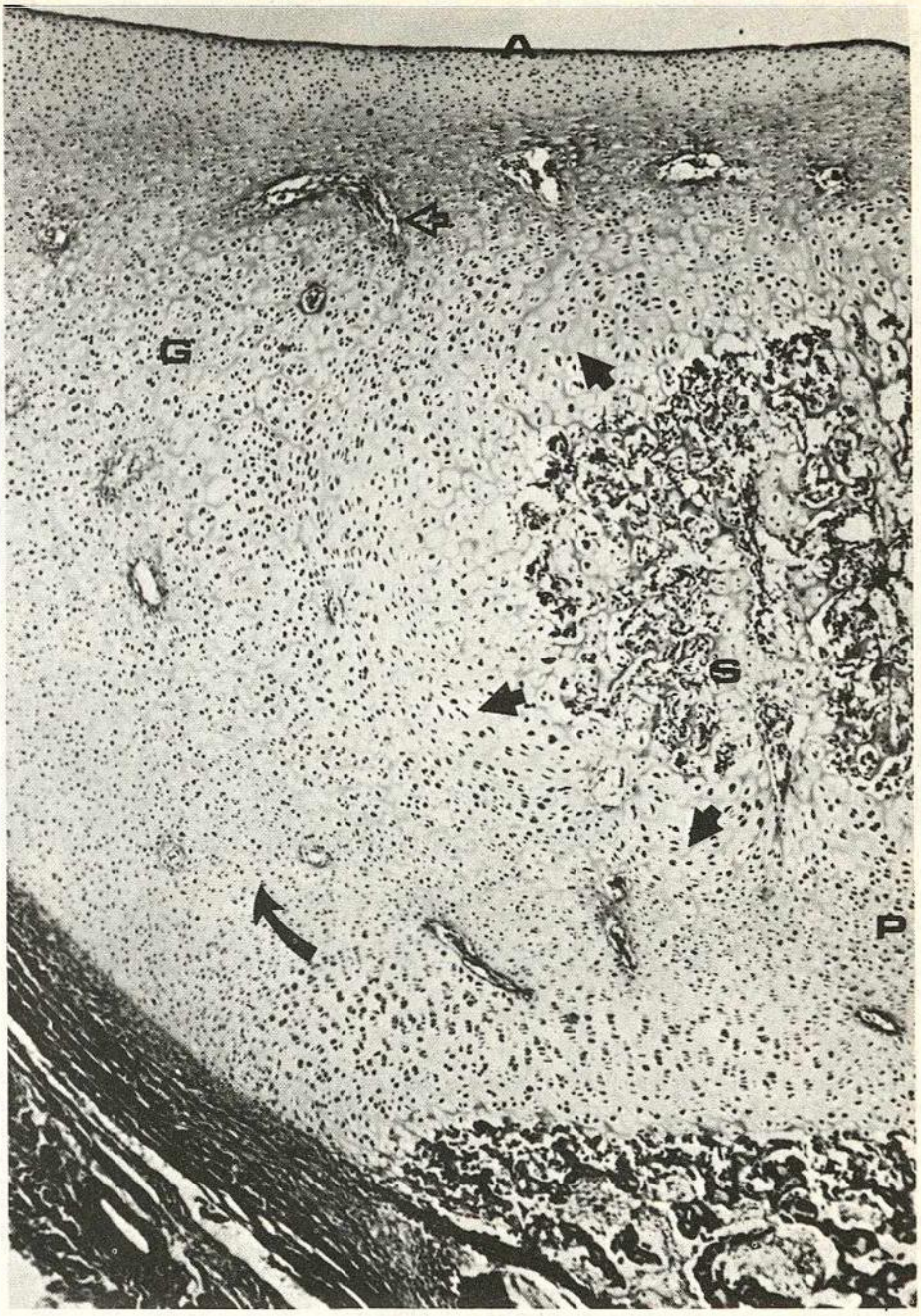

Fig. 9–24. Corte longitudinal a través de un centro de osificación secundaria. El cartílago de la epífisis incluye al cartílago articular (A), cartílago en crecimiento (G) y cartílago de la placa de crecimiento (P). La continuidad del cartílago de la placa de crecimiento (**flecha curveada**) con el cartílago articular, suele conservarse durante el desarrollo. El centro de osificación secundaria se expande progresivamente (**flecha obscura**) y el del cartílago epifisal y el de la placa de crecimiento se reduce en forma gradual a zonas delgadas. La **flecha clara** indica el conducto del cartílago. X10.

embargo, parte de la longitud se logra antes de que se forme la placa de crecimiento. La mayor parte se origina por el crecimiento intersticial de la placa de crecimiento. El crecimiento del hueso, como órgano, es intersticial de la placa cartilaginosa de crecimiento, pero como tejido sólo puede ser aposicional.

Ya se comentaron los sucesos que originan el incremento en el diámetro del hueso. Es importante señalar que el depósito de hueso periostial está equilibrado por actividad osteoclástica del endostio cortical. Casi todo el hueso compacto de la diáfisis se deriva del periostio. Esto incluye a los osteones primarios y hueso

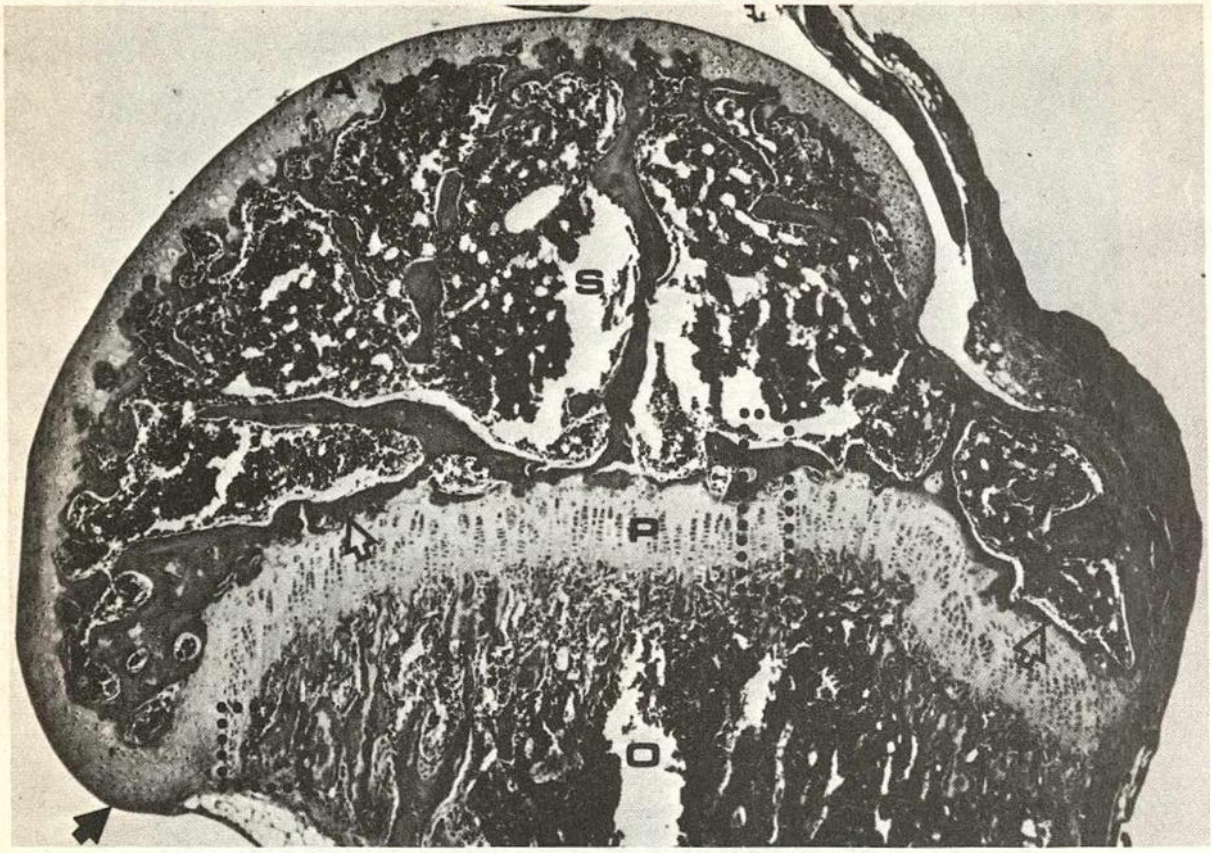

Fig. 9–25. Extremo proximal del húmero de un jerbo en crecimiento. La placa de crecimiento (P) separa el centro de osificación primaria (O) del de secundaria (S). La placa de crecimiento se continúa con el cartílago articular (**flecha**). Las espículas óseas, el cartílago calcificado y el tejido mieloide, llenan los centros de osificación. Los espacios son artefactos de preparación. La placa final (**flechas claras**) reside sobre el margen proximal de la fisis. El *área cuadrada* está agrandada en la figura 9–33; el *área rectangular* en la figura 9–26. X10.

lamelar circunferencial externo. Los osteones secundarios representan una modificación osteonal endostial del hueso la cual se deriva del periostio.

Los extremos de los huesos largos suelen ser más grandes que las diáfisis (fig. 9–32). Las epífisis y metáfisis se caracterizan por tener distintos ensanchamientos. Después de la formación de la placa final epifisal, el crecimiento de las epífisis es independiente de los sucesos del centro de osificación diafisiaria. El cartílago de crecimiento, subyacente al cartílago articular, contribuye a la expansión de la epífisis. Naturalmente, las diáfisis en crecimiento deben conservar una relación apropiada con la epífisis alargada. Esto se logra por actividades selectas de modelado en la región metafisal. Durante el crecimiento, el hueso se resorbe sobre el lado periostial de la metáfisis, y el nuevo se adiciona a las trabéculas (túneles) de la metáfisis a medida que se une el lado endostial de la diáfisis. Esto facilita el ensanchamiento de las caras proximal y distal del hueso.

Las trabéculas derivadas de la cara periférica de la placa de crecimiento se unen a la diáfisis (fig. 9–33). La orientación espacial de las trabéculas tiene forma de túneles. Las uniones metafisal/diafisal están reforzadas por un llenado progresivo de estos túneles con hueso. Esta es otra manera mediante la que se forma osteones durante la conversión de hueso esponjoso a compacto.

Todas estas actividades se combinan para producir la forma definitiva que caracteriza a los huesos del cuerpo. Las actividades que originan la morfología tridimensional de un hueso se denominan *modelo*. Las actividades de modelado se complementan con el remodelado interno; para esto, es necesario entender que todos los cambios internos se acompañan con cambios en la morfología macroscópica.

Efectos hormonales sobre la osificación endocondral

Diversas actividades celulares se encargan de las actividades integradas que se llevan a cabo en forma gradual en la osificación endocondral. La diferenciación, modulación, mitosis, síntesis y secreción de carbohidratos, síntesis y secreción de proteínas, metabolismo del calcio y fagocitosis, son funciones integrales de las poblaciones celulares de los tejidos conjuntivo, cartilaginoso, óseo y vascular, son componentes esenciales de este



Fig. 9–26. Placa definitiva de crecimiento. La placa final (E) se ha formado sobre el lado epifisal de la placa de crecimiento. Los límites aproximados de la placa de crecimiento (GP) están indicados con **líneas discontinuas.** La placa de crecimiento conserva un grosor relativamente constante hasta que se lleva a cabo el cerrado. Las células dentro de la fisis son columnadas y se dividen en grupos distintivos pero relacionados, o zonas. D, condrocitos en descanso; P, condrocitos en proliferación; M, condrocitos maduros; H, condrocitos hipertróficos; C, zona de cartílago calcificado. La esponjosa primaria (PS) está justamente bajo la fisis. X50.

proceso de desarrollo. Todos estos acontecimientos se regulan e influyen por muchos factores. Los mismos factores que influyen sobre el hueso, como se comentó en el capítulo 8, tienen función sobre el hueso en desarrollo como órgano y tejido.

Los *estrógenos* tienen efectos diversos, complejos y específicos de especie sobre la osificación endocondral. En general, inhiben el crecimiento lineal, lo cual favorece el cerrado de las placas de crecimiento. Esto incluye una aceleración del reemplazo óseo metafisal e inhibición de los condrocitos en proliferación.

La *testosterona* ejerce un efecto similar al de los estrógenos. La maduración esquelética depende de esta hormona, porque favorece la formación de hueso. Es importante para el cerrado normal de la placa de crecimiento.

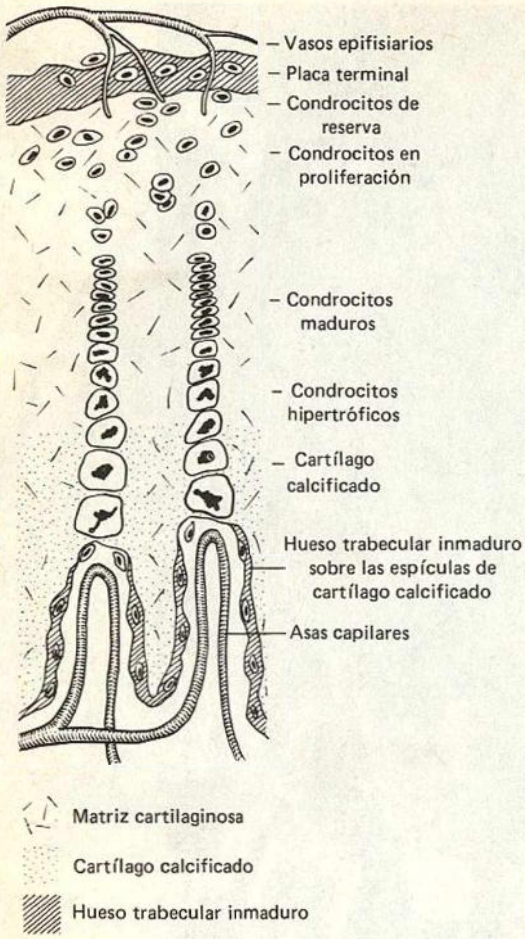

Fig. 9–27. Diagrama de una fisis. Compárese con la figura 9–26. Están marcados los componentes importantes de la placa de crecimiento.

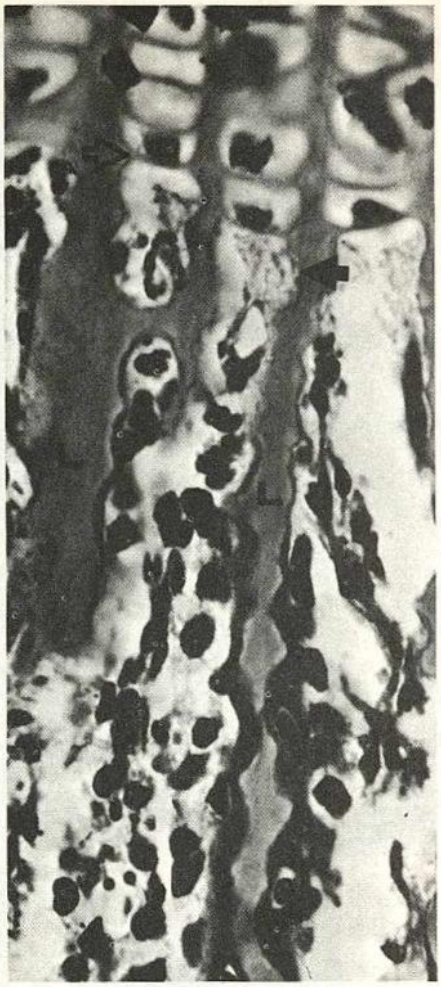

Fig. 9–28. Reemplazo óseo dentro de la esponjosa primaria. Los condrocitos son liberados de sus lagunas (**flecha obscura**) después de la desintegración de los tabiques transversales (**flecha clara**). Estas son las células que serán reemplazadas por la zona proliferativa de condrocitos. Algunos condrocitos han sido desplazados de sus lagunas por el procesamiento. Los septos longitudinales restantes (L) tienen bordes ondulados que corresponden a los bordes laterales, confluentes de las lagunas. El material obscuro depositado sobre los tabiques longitudinales es hueso trabecular inmaduro. Compárese con la figura 9–19. X100.

Cantidades excesivas de *glucocorticoides* inhiben el crecimiento esquelético y retrasan el desarrollo de los centros de osificación secundaria. También disminuyen la proliferación condrocítica e hipertrofian estas células. El fenómeno puede explicarse por los efectos inhibitorios de los glucocorticoides sobre la síntesis proteínica. También se reduce la actividad osteoblástica dentro de la esponjosa primaria y secundaria. De manera parecida, disminuye también la actividad osteoblástica del peri y endostio de los huesos en crecimiento.

Hormona del crecimiento influye en el crecimiento esquelético al regular la tasa de mitosis de los condrocitos en proliferación. Su exceso antes del cerrado de la placa de crecimiento origina *gigantismo hipofisiario.* Después del cerrado de la placa de crecimiento produce formación muy notoria de hueso periostial nuevo, llamada *acromegalia.*

Aunque las *hormonas tiroideas* (T_3 y T_4) afectan la actividad metabólica celular de casi todas las células, sus efectos sobre el esqueleto en desarrollo se manifiestan primero en el cartílago. La tiroxina (T_4) es necesaria para la proliferación y maduración de los condrocitos. También afecta la proliferación y modulación de las células osteogénicas de la esponjosa primaria y secundaria.

REPARACION DE FRACTURAS

Características generales

Las fracturas pueden definirse como pérdida de la continuidad o integridad estructural de los huesos. Puede

haber cambios concomitantes que alteren la función normal de la unidad anatómica o producir cambios en cualquier otro sitio y producir síntomas de la fractura. No obstante algunas pueden no acompañarse de pérdida clínica de la función normal.

Hay diversas clasificaciones de las fracturas: traumáticas, patológicas, incompletas, completas, simples, compuestas, conminutas. Muchos autores usan el método de descripción de las relaciones de los fragmentos rotos: transversa, oblicua, avulsiva, cabalgante. Aunque hay varios tratamientos para facilitar el proceso de reparación, sólo hay pocas formas en que el hueso como órgano pueda responder a una fractura si se logra la reparación normal. El hueso cicatrizará de *primera* o *segunda intención.* Antes de analizar la secuencia de los sucesos que comprenden estos mecanismos de repara-

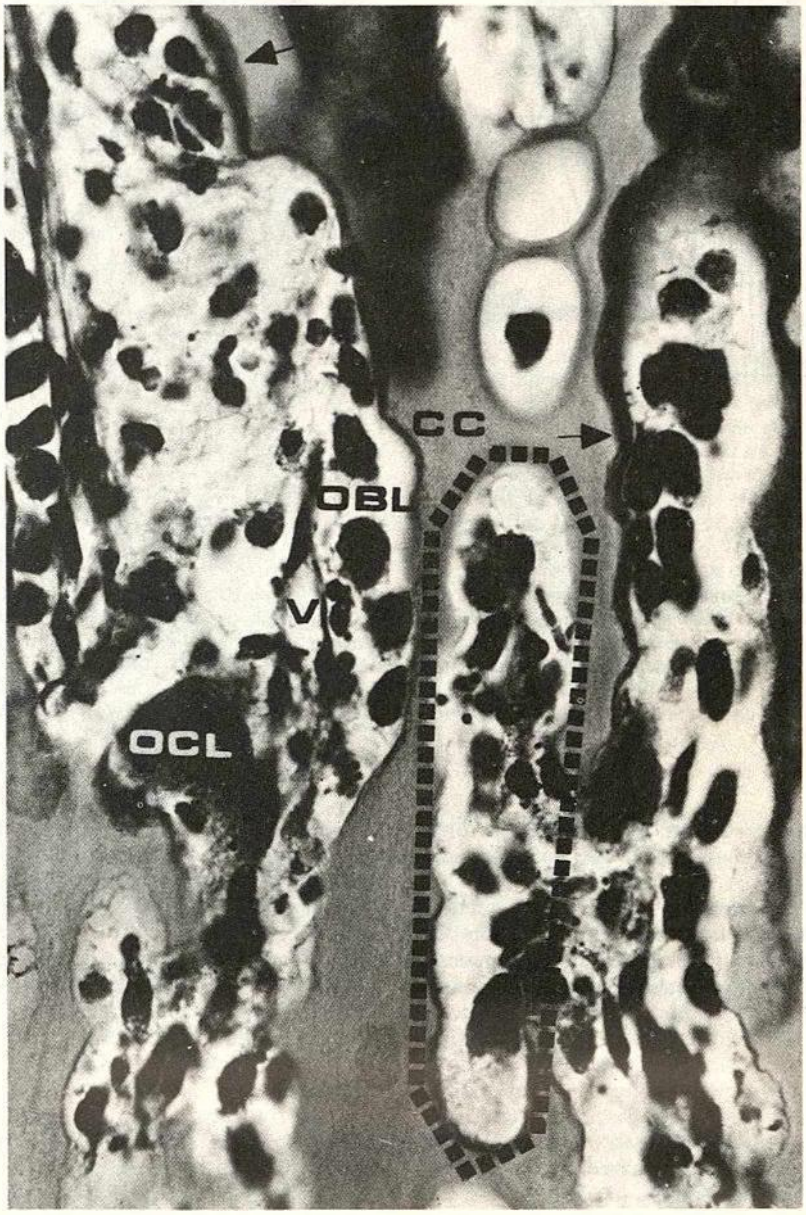

Fig. 9–29. Actividad osteoblástica y osteoclástica adyacente a la placa de crecimiento. Las lagunas confluentes y los tabiques longitudinales restantes (**línea punteada**) son las superficies sobre las cuales los osteoblastos (OBL) depositan hueso trabecular inmaduro (**flechas**). Los osteoblastos y osteoclastos (OCL) comprenden la porción mayor de la población celular perivascular relacionada con numerosos lazos vasculares (V). X160.

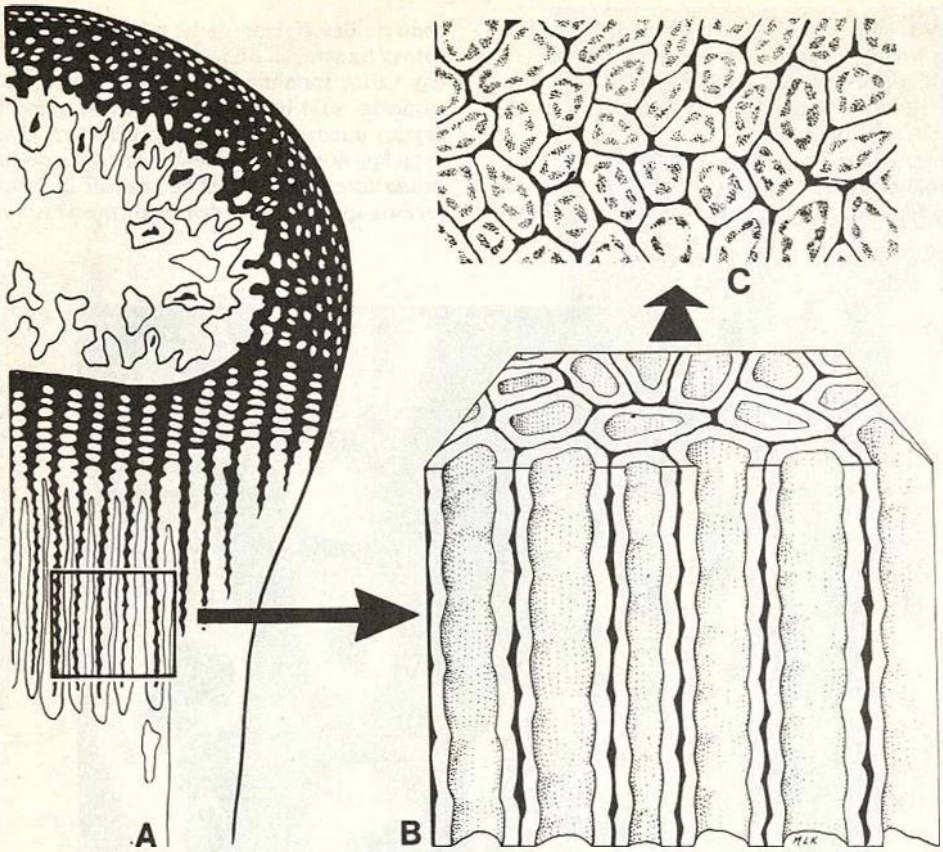

Fig. 9–30. Diagrama de las relaciones morfológicas de los componentes de la esponjosa primaria. Los tabiques longitudinales de cartílago calcificado, con hueso trabecular inmaduro depositado en la superficie, parecen espículas o proyecciones digitiformes en corte longitudinal **(A)**. Las espículas son en realidad túneles cuando se ven en tres dimensiones **(B)**. Las paredes de los túneles están formadas de hueso depositado sobre un corazón periférico de cartílago calcificado. Los túneles se llenan de manera progresiva de hueso en sus puntos de unión con la diáfisis. El depósito centrípeto progresivo de hueso en los túneles **(C)** origina la formación de osteones dentro de las metáfisis. (Redibujado y modificado de Ham, A.W.: *Histology*, 7th. edition, J.B. Lippincott, Philadelphia. 1974).

ción, es importante reconocer que muchos factores influyen en el curso y logro del proceso de reparación de fractura.

Los factores nutricionales y metabólicos pueden ejercer una influencia notable sobre la reparación del hueso. Una *dieta* bien equilibrada es un componente esencial para una buena reparación. La *edad* del animal también es un factor importante. Los animales más viejos tienden a una actividad osteogénica menor que los jóvenes. De manera similar, una *enfermedad* simultánea, puede alterar de manera significativa la reparación de la fractura. Una de las influencias más devastadoras sobre el proceso de reparación, es la *infección*, ya sea natural inducida durante la fractura del hueso o yatrogénica al manipular la fractura.

Hay otros tres factores que afectan mucho la reparación de la fractura: la *estabilidad* e *inmovilización* del sitio de fractura durante el proceso de reparación, la conservación de una buena *integridad vascular*, y la capacidad para restablecer las relaciones originales entre los fragmentos (*reducción*). En estos factores el médico deberá ejercer cierta influencia. Más aún, estos factores influyen en forma general, de modo que determinarán si la fractura sanará de primera o segunda intención.

Aunque el proceso de reparación de fractura pueda ser complicado es en su forma más simple, una repetición de los acontecimientos ya estudiados. En la cicatrización de primera intención, la reparación de la fractura es una variación del remodelado interno, en la cual la actividad de formación es mayor que la de resorción.

En la cicatrización de segunda intención, al repararse la fractura, esencialmente, se repite la osificación endocondral.

Los dos ejemplos usados para describir las cicatrizaciones de primera y segunda intención del hueso, deberán considerarse estereotípicos. Hay muchas variaciones de estos temas básicos. No obstante, es indispensable su comprensión.

El proceso de reparación de fractura es un conjunto de sucesos celulares que avanzan a partir del daño

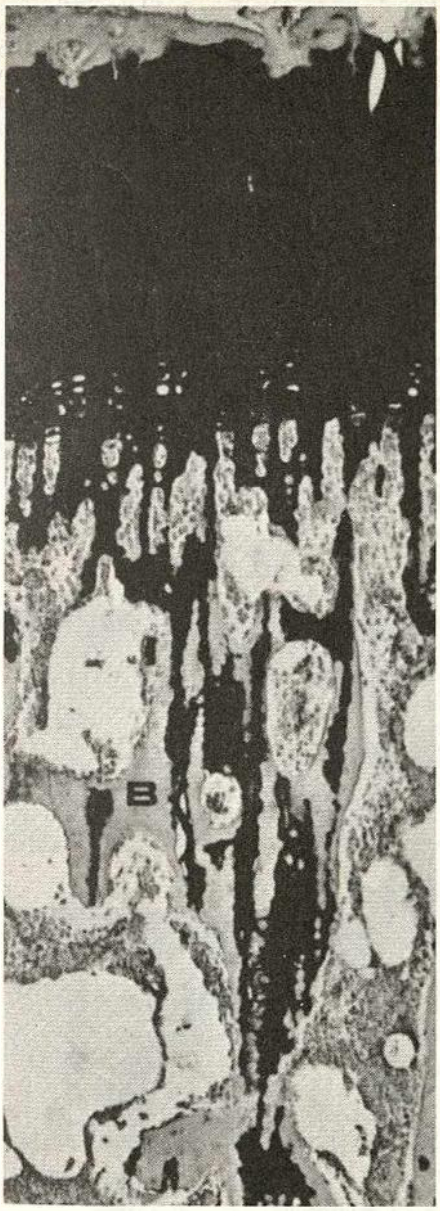

Fig. 9–31. Placa de crecimiento y esponjosa primaria. Las proyecciones digitiformes de material obscuro y el cartílago calcificado se extienden desde la placa de crecimiento dentro de la esponjosa primaria. El depósito progresivo de hueso (B) es paralela a la remoción continua de cartílago calcificado. X16 (fucsina aldehídо).

(impacto) a lo largo de un remodelado del lugar lesionado. No obstante que hay superposición en el tipo de actividades que se llevan a cabo a través del proceso, es útil dividirlo en estadios distintos pero interrelacionados, basados en la actividad aparente más predominante. Los estadios de la reparación de fractura son: *impacto, inducción* y *estadios de inflamación, reparación* y *remodelado.* Dado que estos estadios son más obvios con la cicatrización de segunda intención, los describiremos en este caso.

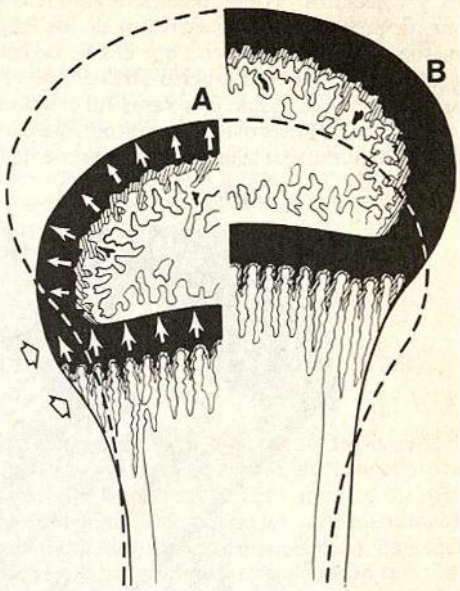

Fig. 9–32. Diagrama de la actividad asociada con el modelado de las epífisis. Los extremos (epífisis) de los huesos largos son, en general, más grandes que las diáfisis. La placa de crecimiento y el cartílago de crecimiento subyacente al cartílago articular causan el movimiento longitudinal de las epífisis a lo largo del espacio. El crecimiento intersticial de estos componentes (**flechas blancas**) desplaza las epífisis y superficie articular desde **A** hasta **B**. El crecimiento epifisiario se lleva a cabo por la resorción de los huesos por los osteoclastos periostiales (**flechas claras**) en tanto que el depósito a lo largo de la superficie interna del hueso se realiza a través del endostio trabecular relacionado con los túneles de la esponjosa primaria que son continuos con la diáfisis. (Redibujado y modificado de Ham, A.W.: *Histology*. 7th edition, J.B. Lippincott, Philadelphia, 1974).

CICATRIZACION DE PRIMERA INTENCION

Características generales

La *cicatrización de primera intención* se caracteriza por la formación directa de hueso, sin formación de una estructura cartilaginosa intermedia de sostén (*callo*). Para hacer más clara esta descripción, se hará bajo las siguientes suposiciones: la integridad vascular es buena, la inmovilización excelente, la reducción y alineamiento de los dos fragmentos perfecta y los extremos de los fragmentos de la fractura lisos. La fijación rígida, inmovilización y reducción del sitio de fractura se logran al aplicar una placa metálica que atraviesa el sitio de fractura; sin embargo, éstas son estados asociados a una fractura experimental. No obstante, los principios también se aplican a fracturas naturales.

Bajo situaciones específicas, puede anticiparse lo siguiente (fig. 9–34): Después del impacto, habrá lesión de los tejidos suaves que rodean al hueso y se inflamarán. Como consecuencia de la fractura, se rompen los conductos vasculares dentro del hueso. Esto originará muerte de células óseas (osteoprogenitoras, osteo-

blastos y osteocitos) y endoteliales de las áreas inmediatamente posteriores a los extremos de los fragmentos fracturados. Esto conduce a que el sitio de fractura reciba un borde de hueso muerto atrás del nivel de la primera anastomosis viable con vasos funcionales. Entonces proliferan células osteoprogenitoras y endoteliales dentro del hueso viable adyacente al borde de hueso muerto del sitio de fractura. Estas células crecen hacia el sitio de fractura y al cabo del tiempo se desarrollan osteoclastos y empiezan a eliminar hueso de los conductos osteonales de igual forma que se describió en el proceso de remodelado interno. Los conos de corte atraviesan el sitio de fractura y establecen la base para la formación de osteones nuevos.

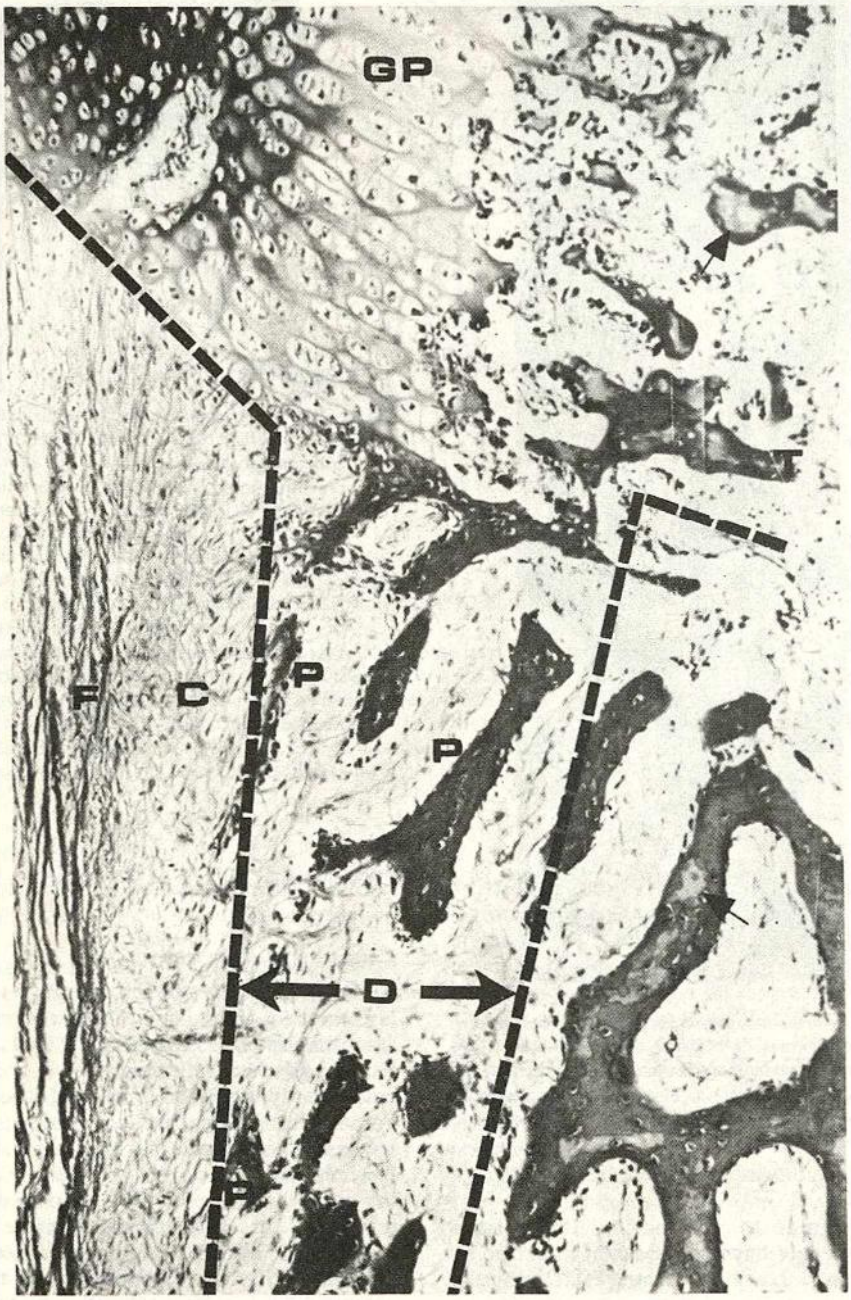

Fig. 9–33. Unión de la placa de crecimiento a la diáfisis. Los aspectos periféricos de la placa de crecimiento (GP) están unidos a la diáfisis (D) por los túneles (T) del cartílago calcificado (**flecha**) y el hueso está constituido por la esponjosa primaria. El periostio, fibroso (F) y celular (C) cubre el hueso en este punto de unión (metáfisis). El periostio puede formar hueso (P), así como removerlo de esta área. La remoción da por resultado brillantez epifisaria característico de los huesos largos. X25.

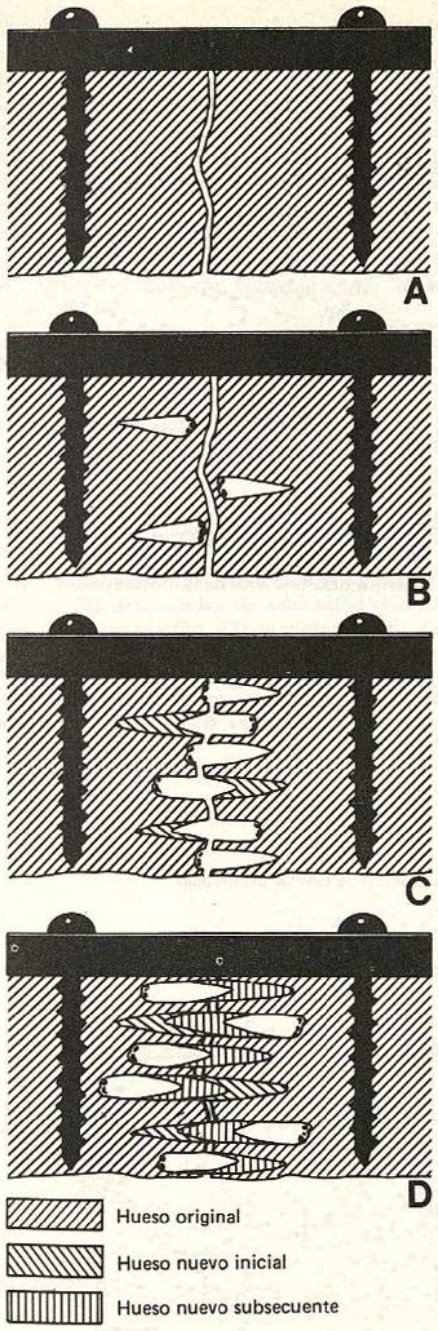

Fig. 9–34. Diagrama estilizado de una cicatrización de primera intención de un hueso en el que se logró una fijación rígida con tornillos y una placa ósea. Después de la reducción abierta del sitio de fractura **(A)**, se activan las unidades de remodelado interno **(B)**. Las unidades de remodelado atraviesan el espacio entre fragmentos de la fractura y establecen una base para el puenteo osteonal del sitio de fractura **(C)**. Los conos de corte forman la cavidad en la cual se formará hueso nuevo. El proceso continúa **(D)** hasta que el nuevo hueso llena el espacio entre fragmentos. Las áreas en el espacio entre las unidades de remodelado pueden ser "puntos de soldadura" con hueso trabecular inmaduro. Los nuevos osteones indican que se ha completado la reparación de la fractura.

A veces permanecen los espacios entre los fragmentos fracturados; esto puede presentarse cuando los fragmentos se fracturan de manera irregular y no se consigue la reducción perfecta. De esta manera los espacios pueden llenarse por un tiempo de hueso trabecular inmaduro que sirve como punto de soldadura entre los fragmentos. La canalización y formación de osteones nuevos se llevan a cabo como ya fue descrito. Este proceso puede compararse a la unión de dos piezas de madera con pegamento (hueso trabecular inmaduro) y algunos taquetes (osteones nuevos).

CICATRIZACION DE SEGUNDA INTENCION

Incluye la formación de una estructura externa de sostén, formada por cartílago, *callo,* durante el proceso de reparación de la fractura. Este tipo de cicatrización puede anticiparse cuando no se usan instrumentos de fijación rígida interna (placas metálicas). En general, es el tipo de cicatrización que se espera con casi todos los procedimientos de manejo que incluyen vendajes de yeso, broches y otros utensilios. Esta secuencia de reparación se lleva a cabo cuando puede estar afectada la integridad vascular, y cuando no son buenas la inmovilidad y estabilidad del sitio de fractura y la reducción no es perfecta. Para hacer más clara esta descripción se hará bajo la suposición de que las condiciones relativas a la inestabilidad y reducción están en una fractura simple, transversa, no conminuta, en la que los fragmentos son lisos y la fijación se consigue por medios externos. La secuencia de reparación puede observarse en el diagrama de las figuras 9–35 a 9–41.

Estadio de impacto

La energía absorbida por el impacto sobre el hueso origina el tipo y extensión del daño manifestado. Debido a sus características físicas, los huesos fallan (se fracturan) con mayor facilidad con una presión mecánica rápida que con una lenta. También se fracturan en tensión. El impacto no sólo determina la pérdida de la continuidad ósea sino que causa el daño sobre los tejidos suaves que rodean al sitio de fractura (fig. 9–35). Esto origina la muerte de los tejidos normales por bloqueo del aporte sanguíneo por ruptura del lecho vascular. La hemostasia consecuente a través de la formación de un coágulo exacerba el daño vascular de los tejidos suaves y duros. Los elementos periostiales, medulares endostiales y del hueso en sí, mueren en la parte posterior o de cualquiera de los lados de la fractura a un nivel coincidente con la primera anastomosis vascular funcional. La muerte ósea se demuestra por degeneración de osteocitos y vaciamiento de lagunas osteocíticas.

Estadio de inducción

La identificación de este estadio distinto y separado es artificial. Aunque se inicia después del traumatismo, la inducción de nuevas células se lleva a cabo durante toda la reparación. Sin embargo, se identificará como estadio separado por la importancia de los sucesos que tienen lugar durante el mismo. Las células deberán ser

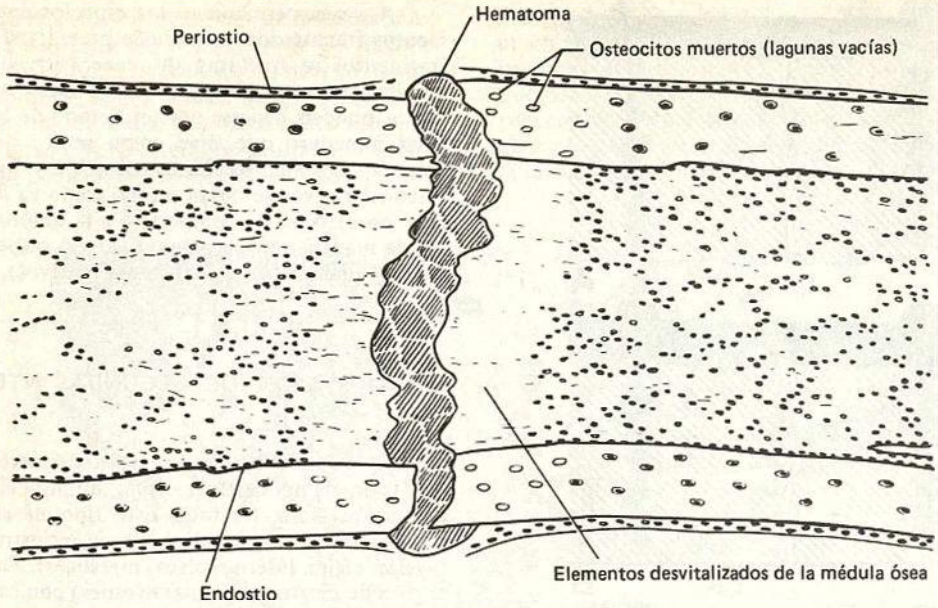

Fig. 9–35. Formación de un hematoma después de la fractura. En el texto se hace una descripción completa de los sucesos incluidos en la secuencia de reparación en las figuras 9–35 a 9–41 (Las figs. 9–35 a 9–41 se basaron, modificaron y aumentaron de las descripciones de Ham, A.W. and Harris, W.R.: Repair and transplantation of bone. En: Bourne, G.H. (editor), *The Biochemistry and Physiology of Bone,* Vol. III, pp. 337–339, Academic Press, New York, 1971).

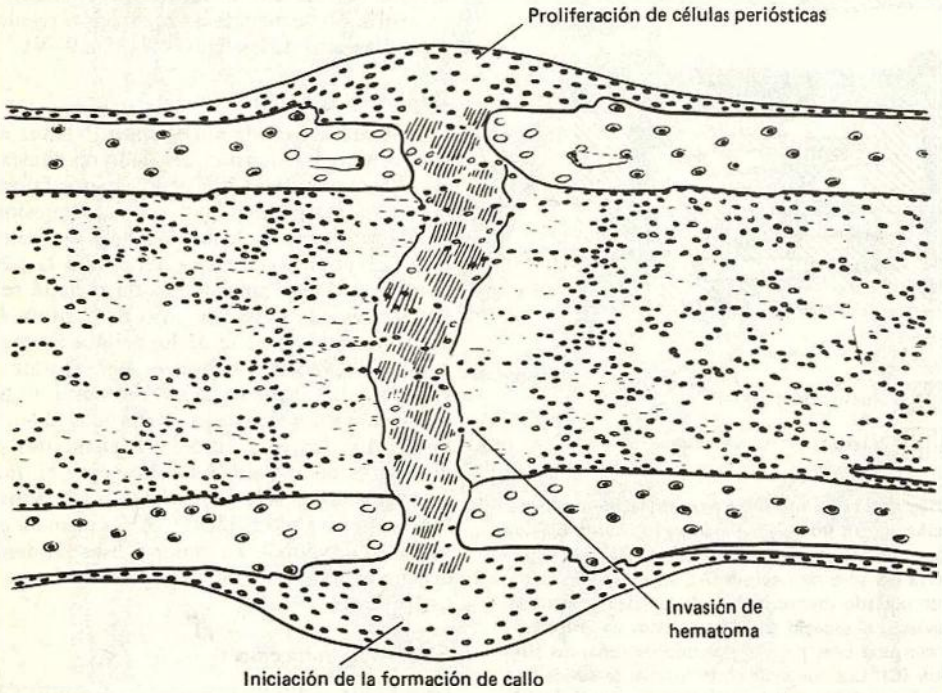

Fig. 9–36. Inducción de células de la cavidad medular, periostio y endostio. Se ha llevado a cabo la invasión del hematoma e iniciado la formación del callo.

inducidas a la proliferación, diferenciación y modulación a poblaciones celulares nuevas que reemplacen las que fueron dañadas. Los osteoblastos, osteoclastos, células osteoprogenitoras, condroblastos, fibroblastos y células endoteliales comprenden poblaciones de reemplazo muy importantes. Se desconoce el estímulo preciso para el estadio de inducción; pero la hipoxia tisular local y la acidosis localizada, pueden constituir un microambiente que influya sobre ese estímulo. No se ha identificado el estímulo que sostiene el fenómeno de inducción durante la reparación de fractura ósea.

Estadio de inflamación

Empieza inmediatamente después del impacto. Se origina por disrupción del aporte vascular sanguíneo, con la formación colateral de hemorragia y hematoma, y la muerte de los tejidos suaves. La necrosis tisular es un estímulo suficiente para la invasión por células inflamatorias (fig. 9–36). Durante este estadio el tejido desvitalizado es removido y el hematoma se organiza y reabsorbe. La inflamación es parte esencial del proceso de reparación. Las actividades de este estadio se sobreponen con el de reparación. De manera clásica, este estadio termina cuando desaparecen los signos cardinales de la inflamación (enrojecimiento, dolor, tumor y calor).

Estadio de reparación

Este estadio incluye muchas actividades celulares, que se inician con la inducción, progresan a lo largo de la inflamación y terminan con la formación del callo. A medida que el hematoma se reorganiza e invade por células fagocíticas y fibroblásticas, el periostio, endostio cortical, trabecular y osteonal se caracterizan por una actividad mitótica extensa de las células osteogénicas y endoteliales (fig. 9–36). Las células nuevas y los vasos sanguíneos del endostio migran hacia el sitio de fractura, invaden el hematoma y constituyen un puente junto con el tejido hiperplásico y fibrocelular que al cabo del tiempo formará hueso (fig. 9–37). Este tejido es el precursor del hueso que se formará dentro de la cavidad medular y dentro del espacio entre los fragmentos fracturados. El tejido óseo nuevo (hueso trabecular inmaduro) derivado del endostio se denomina *callo interno* (*endostial*) (fig. 9–37).

Formación del callo

El callo es el tejido nuevo que se forma alrededor, entre, dentro y adyacente al sitio de fractura. Su formación empieza en realidad con la del tejido hiperplásico y fibrocelular de expansión que se forma desde las cubiertas endostial y periostial y termina con el depósito de hueso a través del espacio fracturado. Se utilizan

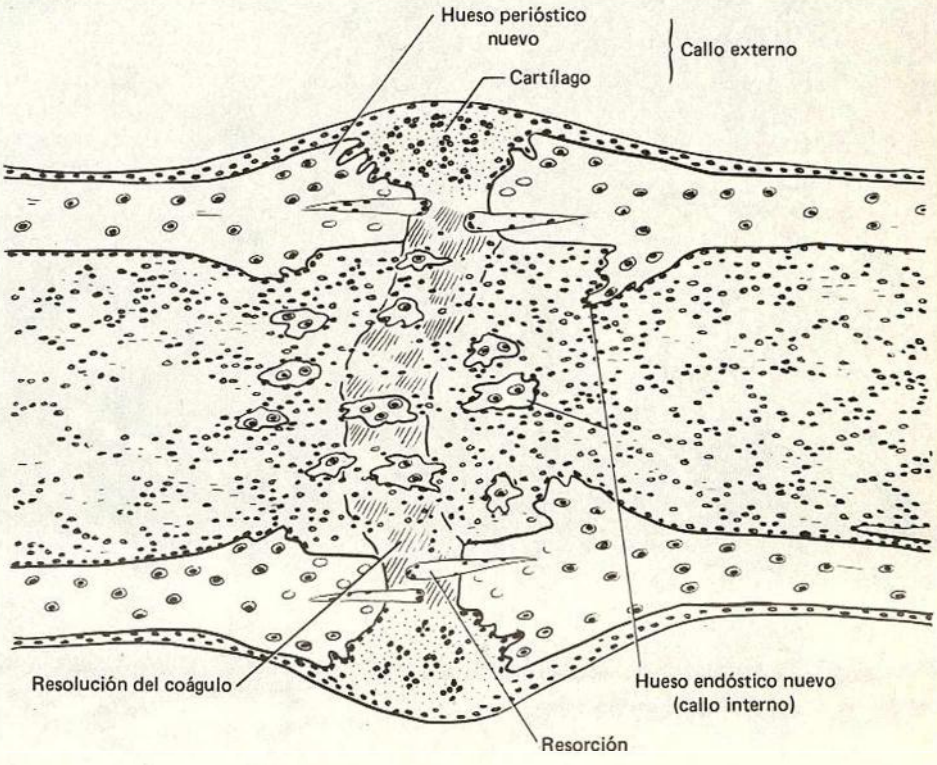

Fig. 9–37. Formación de hueso periostial y endostial en el sitio de la fractura. Ya se ha iniciado la formación de hueso en el callo.

muchos términos para describir al callo: *callo interno (endostial), externo (periostial), puente calloso, callo permanente* y *provisional.* Independientemente de los muchos nombres que recibe, sólo se forma un callo en relación con la reparación. Este cambia de carácter a medida que el tejido fibrocelular del que se origina se convierte en hueso, prolifera y, al cabo del tiempo, se remodela. Sin embargo, se conocen dos grandes divisiones del callo, por características y funciones específicas: callo interno y externo.

Callo externo

La proliferación de las células osteogénicas del periostio se desarrolla al principio dentro de un ambiente vascular adecuado (fig. 9–38). Como resultado se produce hueso periostial nuevo a lo largo del borde de la fractura a cierta distancia del espacio entre fragmentos. Esta actividad osteogénica culmina con la *formación de nuevo hueso periostial.* Con el tiempo, esta capa de células en proliferación crea un puente que cubre el espacio entre fragmentos y forma una capa celular periférica muy engrosada alrededor del hematoma en regresión. Se piensa que las células osteogénicas de esta región proliferan con mayor rapidez que los vasos periostiales relacionados a ellas. Según esto, se diferencian en condroblastos (recuérdese que el periostio se desarrolla durante la osificación endocondral a partir del pericondrio). Por tanto, el *callo externo* está constituido en forma periférica de hueso nuevo y en el área adyacente a la fractura, de cartílago. Estos tejidos se cubren en la periferia por el periostio (fig. 9–39). A medida que la masa cartilaginosa aumenta por crecimiento aposicional e intersticial, esta masa se separa más de su aporte vascular. Los condrocitos que se hallan a lo largo de la interfase cartílago/hueso se hipertrofian y la matriz relacionada a ellos se mineraliza. De adentro hacia afuera de esta interfase, hay una progresión que va desde cartílago calcificado, condrocitos hipertróficos, condrocitos maduros y células en proliferación. La invasión vascular y el reemplazo óseo se inician en la interfase cartílago/hueso. Estos sucesos continúan hasta que la masa cartilaginosa se reemplaza por hueso trabecular inmaduro. Este proceso, por tanto, en cuanto se relaciona con la formación, maduración y alteración del callo externo, no es sino la repetición de la osificación endocondral.

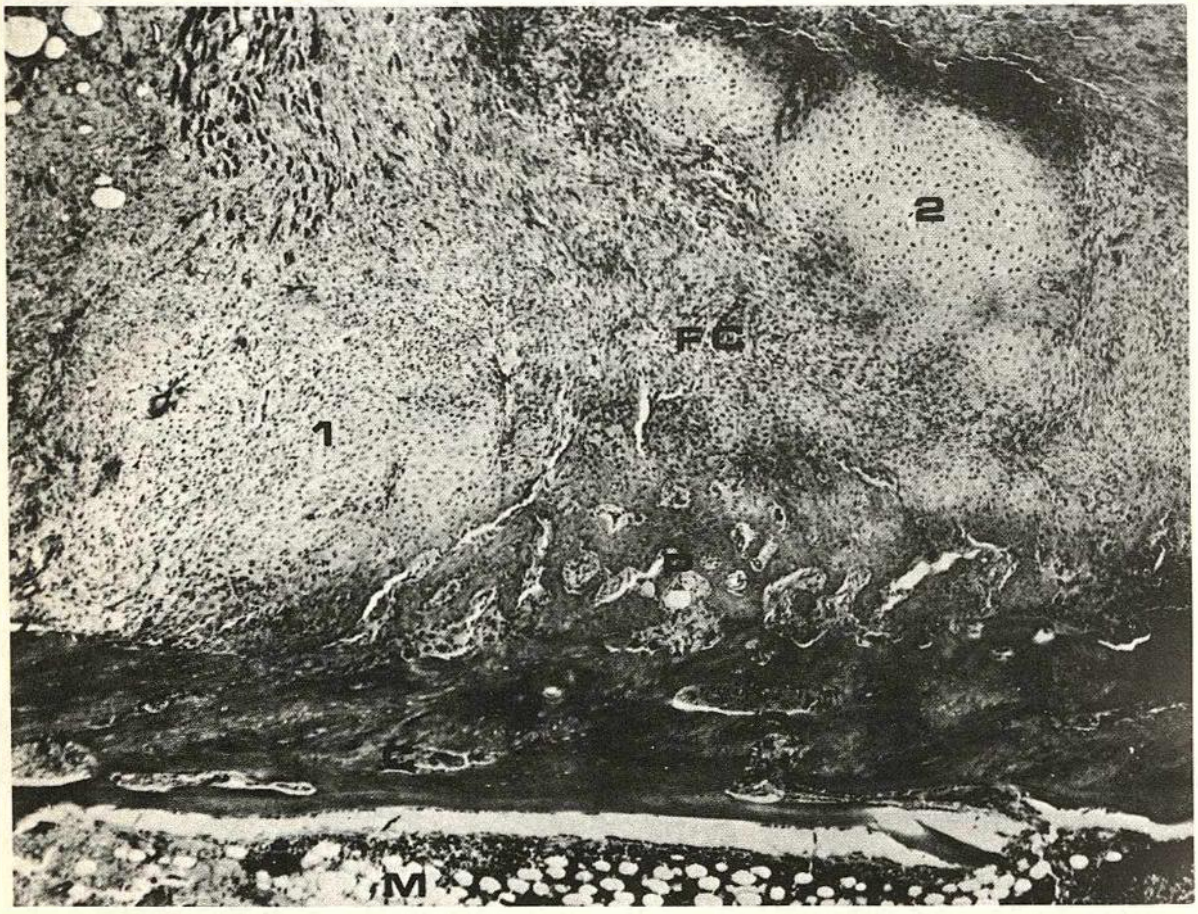

Fig. 9–38. Microfotografía de luz de un sitio de fractura en una costilla de conejo. La cavidad medular (M) y el hueso cortical (C) están cubiertos por una masa de tejido, el callo externo, que contiene nuevo hueso periostial (P), tejido conjuntivo fibrocelular (FC) y cartílago (1,2). X10.

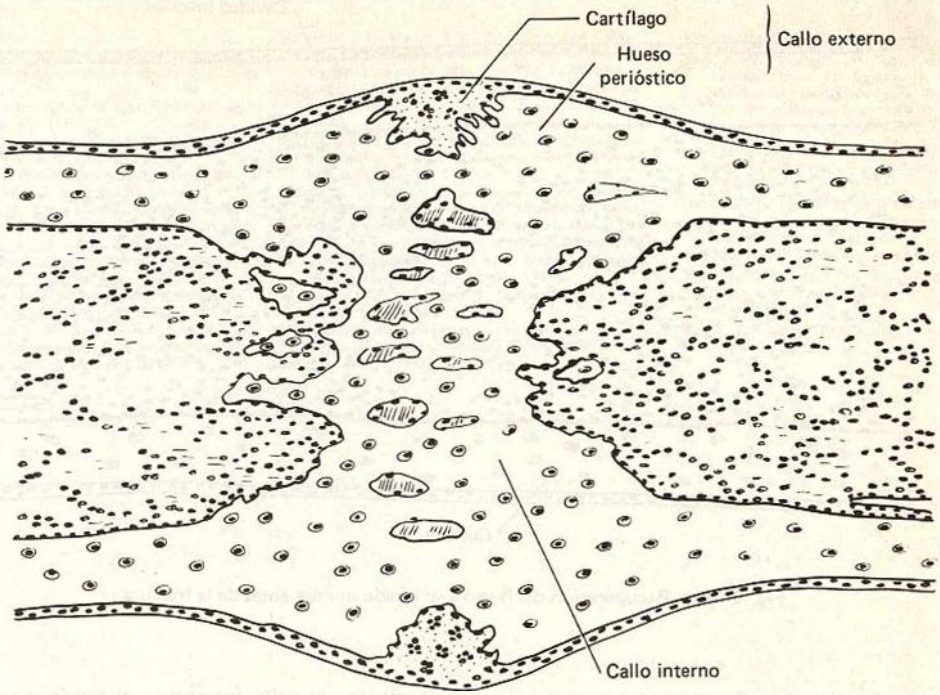

Fig. 9–39. Sitio de fractura puenteado con hueso nuevo. Los callos interno y externo ya se han establecido.

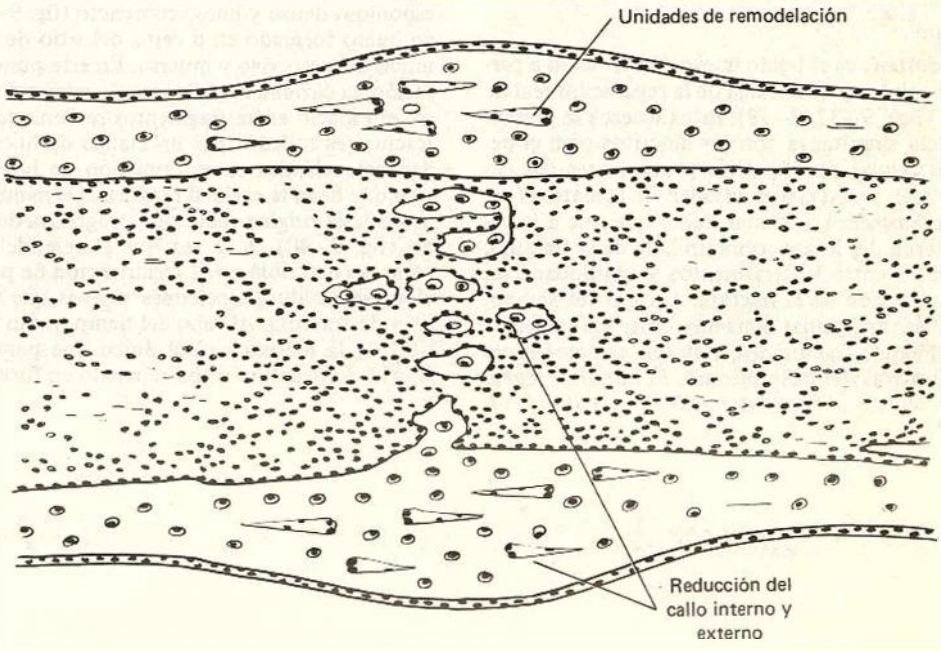

Fig. 9–40. Remodelado de los callos interno y externo. La masa ósea está reducida y remodelada.

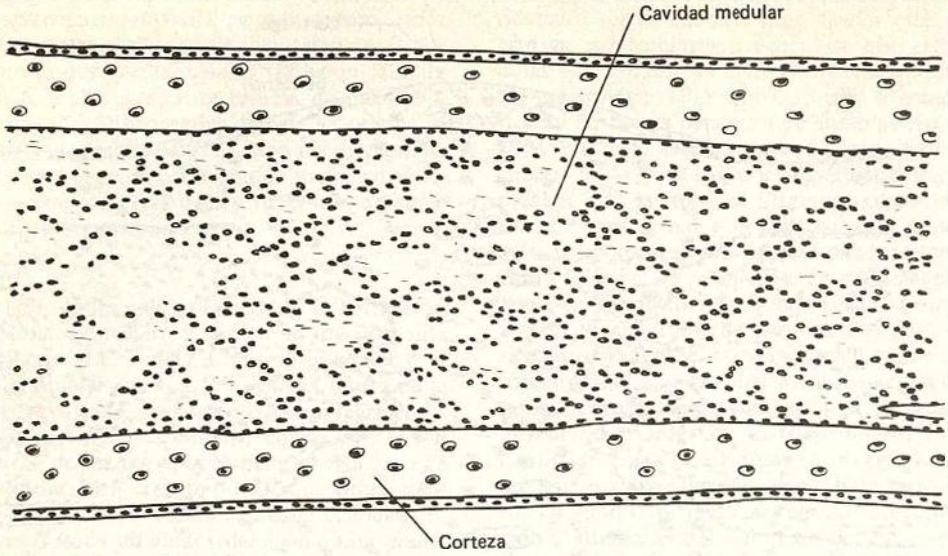

Fig. 9–41. Recuperación del hueso a su estado normal antes de la fractura.

La formación de un callo externo bajo estas circunstancias de reparación, indica que el proceso de reparación avanza de manera normal; en otras circunstancias, un callo externo indica complicaciones en la reparación y puede conducir a *retardo* o *no unión* del hueso. La función primaria del callo externo es estabilizar el sitio de fractura. La reparación real de la fractura se logra por medio del callo endostial.

Callo interno

Este (*o endostial*) es el tejido nuevo desarrollado a partir de la envoltura y se encarga de la reparación real de la fractura (figs. 9–37, 9–39). Estos sucesos se presentan en forma simultánea con los descritos para el periostio. Las células proliferativas provenientes del endostio cortical y trabecular invaden el hematoma en regresión y empiezan a formar hueso que une a la superficie interna del hueso sobre un lado de la fractura, forma puentes entre los fragmentos y continúan con hueso del otro lado de la fractura. Al cabo del tiempo, se forma hueso trabecular inmaduro entre los extremos de los fragmentos fracturados. Hay dos características muy significativas del callo interno. *El hueso se forma de manera directa sin un intermediario cartilaginoso.* También, *el callo interno es el tejido a través del cual se repara la fractura.*

Estadio de remodelación

La formación del callo interno y externo, origina el depósito de hueso trabecular inmaduro esponjoso. El crecimiento aposicional progresivo convierte este tejido en esponjoso denso y hueso compacto (fig. 9–39). El nuevo hueso formado en o cerca del sitio de fractura está unido a hueso vivo y muerto. En este punto de la reparación, la cavidad medular puede estar ocluida con hueso, el espacio entre fragmentos se llena con hueso y la fractura es rodeada por un mango de hueso. La actividad osteoclástica causa remoción de hueso muerto y vivo que llena la cavidad medular. De manera similar, la osteoclasia origina reducción progresiva del callo externo (fig. 9–40). A la vez que el remodelado interno, como se describió en la cicatrización de primera intención, se producen osteones nuevos que atraviesan el sitio de fractura. Al cabo del tiempo, sólo el hueso cortical de la diáfisis será el único que permanezca (fig. 9–41). La fractura se ha reparado en forma satisfactoria.

REFERENCIAS

Desarrollo del hueso

Anderson, C. E. and Parker, J.: Electron microscopy of the epiphyseal cartilage plate. Clin. Orthop. *58*:225, 1968.

Bassett, A. L.: Current concepts of bone formation. J. Bone Joint Surg. *44A*:1217, 1962.

Bonucci, E.: Fine structure of early cartilage calcification. J. Ultrastruct. Res. *20*:33, 1967.

Brookes, M.: Cortical vascularization and growth in foetal trabecular bones. J. Anat. *97*:597, 1963.

Clark, E. R. and Clark, E. L.: Microscopic observations on new formation of cartilage and bone in the living animal. Amer. J. Anat. *70*:167, 1942.

Frost, H. M.: Tetracycline-based histological analysis of bone remodelling. Calc. Tiss. Res. *3*:211, 1969.

Frost, H. M.: *Bone Modeling and Skeletal Modeling Errors.* C. C. Thomas, Springfield, 1973.

Kuettner, K. E., Sobel, L. W., Ray, R. D., Croxen, R. L., Passovoy, M. and Eisenstein, R.: Lysozyme in epiphyseal cartilage. J. Cell Biol. *44*:329, 1970.

Matthews, J. L., Martin, J. H., Lynn, J. A. and Collins, E. J.: Calcium incorporation in the developing cartilaginous epiphysis. Calc. Tiss. Res. *1*:330, 1968.

Odegaard, J.: Growth of the mandible studied with the aid of metallic implants. Am. J. Orthod. *57*:145, 1970.

Schenk, R. K., Spiro, D. and Wiener, J.: Cartilage resorption in the tibial epiphyseal plate of growing rats. J. Cell Biol. *34*:275, 1967.

Schenk, R. K., Wiener, J. and Spiro, D.: Fine structural aspects of vascular invasion of the tibial epiphyseal plate of growing rats. Acta. Anat. *69*:1, 1968.

Scherft, J. P.: The ultrastructure of the organic matrix of calcified cartilage and bone in embryonic mouse radii. J. Ultrastruct. Res. *23*:333, 1968.

Weinmann, J. P. and Sicher, H.: *Bone and Bones*, C. V. Mosby, St. Louis, 1955.

Young, R. W.: Cell proliferation and specialization during endochondral osteogenesis in young rats. J. Cell Biol. *14*:357, 1962.

Reparación de fracturas

Ham, A. W. and Harris, W. R.: Repair and transplantation of bone. *In*: Bourne, G. H. (editor). *The Biochemistry and Physiology of Bone.* Vol. III. pp. 337–399. Academic Press, New York, 1971.

Heppenstall, R. B.: Fracture and cartilage repair. *In*: *Fundamentals of Wound Management in Surgery: Selected Tissues.* pp. 1–35, Chirurgecom, Inc., South Plainfield, New Jersey, 1977.

Jee, W. S. S.: The influence of reduced vascularity on the rate of internal reconstruction in adult long bone cortex. *In*: Frost, H. M. (editor). *Bone Biodynamics.* pp. 259–277. Little, Brown, Boston, 1964.

Peacock, Jr., E. E. and Van Winkle, Jr., W.: *Surgery and Biology of Wound Repair.* W. B. Saunders Co., Philadelphia, 1970.

Perrin, S.: Cortical bone healing. Acta Orthop. Scand. *Suppl. 125*, 1969.

10

SANGRE Y DINAMICA DE LAS CELULAS SANGUINEAS

SANGRE PERIFERICA

CARACTERISTICAS GENERALES

Forma y función

La sangre se considera un tipo especial de tejido conjuntivo, constituido por un gran volumen de matriz líquida y muchos elementos figurados. El componente fibroso también se encuentra presente durante la formación del coágulo, cuando el *fibrinógeno* se convierte en *fibrina*. La sangre y sus componentes de trasudación como tejido líquido es el tejido conjuntivo más distribuido en el organismo.

La fase líquida de la sangre se denomina *plasma*. Todos los materiales que pasan a las células o desde las células a través del tejido conjuntivo se hallan como componentes de esta fase líquida de la sangre. Dichos componentes incluyen materiales normales, y los anormales o patológicos (bacterias, toxinas, etc.). La sangre se usa con mucha frecuencia como transportadora de gran cantidad de materiales quimioterapéuticos.

Una vez que se elimina la *fibrina* de la sangre, el líquido restante se denomina *suero*.

En el plasma se hallan en suspensión varias células o fragmentos de éstas. Son los elementos figurados que sirven a muchas funciones dentro de los *espacios intravascular* y *extravascular*.

La sangre tiene diversas funciones. El *transporte* de oxígeno y bióxido de carbono es un complemento muy importante a la respiración celular y pulmonar. Hay varios *sistemas amortiguadores* dentro de la sangre: carbonato, fosfato, hemoglobina y proteínas. Las substancias nutritivas deben pasar a través de la sangre; por lo tanto, la *nutrición* tiene especial importancia. Es obvia una función *excretora* presente durante la eliminación de los productos de desecho. La *conservación del contenido acuoso* del cuerpo se logra por medio del equilibrio entre el sistema vascular sanguíneo, el espacio tisular, el espacio intracelular líquido y los linfáticos. Además de ser necesarios los líquidos para el transporte de varios materiales, la sangre, por el agua que contiene, es un medio muy importante de *regulación de calor*. El transporte de hormonas también da una función *reguladora* a la sangre. Estas hormonas pueden ser transportadas libres en el plasma, o bien unidas a proteínas específicas de transporte. La sangre es un *instrumento de protección* para el cuerpo por sus células y materiales en suspensión (anticuerpos, antitoxinas, etc.).

Plasma

El *plasma* es una matriz líquida transparente, de color un poco pajoso, que puede observarse con facilidad al centrifugar una muestra de sangre con anticoagulante o cuando se da tiempo para que sedimenten los elementos figurados. La cantidad de plasma en sangre es especie-dependiente; en general, constituye de 35 a 50%. Otros numerosos factores (edad, grado de hidratación, enfermedad, condición física) afectan este porcentaje.

El plasma está constituido de alrededor de 90% de agua y 10% de substancias en dilución y sólidos. Los iones orgánicos disueltos (Na^+, K^+, Cl^-; HCO_3^-, Ca^{++} y otros) constituyen cerca de 1% del plasma. Las proteínas plasmáticas (albúminas, globulinas y fibrinógeno) comprenden más o menos 7% del total del plasma. Otras substancias orgánicas (urea, ácido úrico, aminoácidos, ácidos grasos, glicerol y otros) constituyen 1%. Además, el plasma normal contiene varias cantidades de hormonas, enzimas, pigmentos y vitaminas, así como gases disueltos.

Muchas de las características atribuidas al plasma están en función de sus componentes proteicos. Estas substancias son muy importantes en la conservación de la presión osmótica intravascular (presión osmótica coloidal), el transporte de varios constituyentes del plasma (hormonas, productos de desecho), la coagulación y protección del cuerpo por anticuerpos humorales (inmunoglobulinas). Las separaciones electroforéticas se utilizan en forma constante para caracterizar los constituyentes proteínicos del plasma (o suero). Tales caracterizaciones demuestran que las proteínas plasmáticas están constituidas de los siguientes compuestos: albúmina, globulinas alfa (alfa 1 y 2), globulinas beta (beta 1 y beta 2), globulinas gamma y fibrinógeno (fig. 10–1). Los componentes globulínicos también varían con la especie.

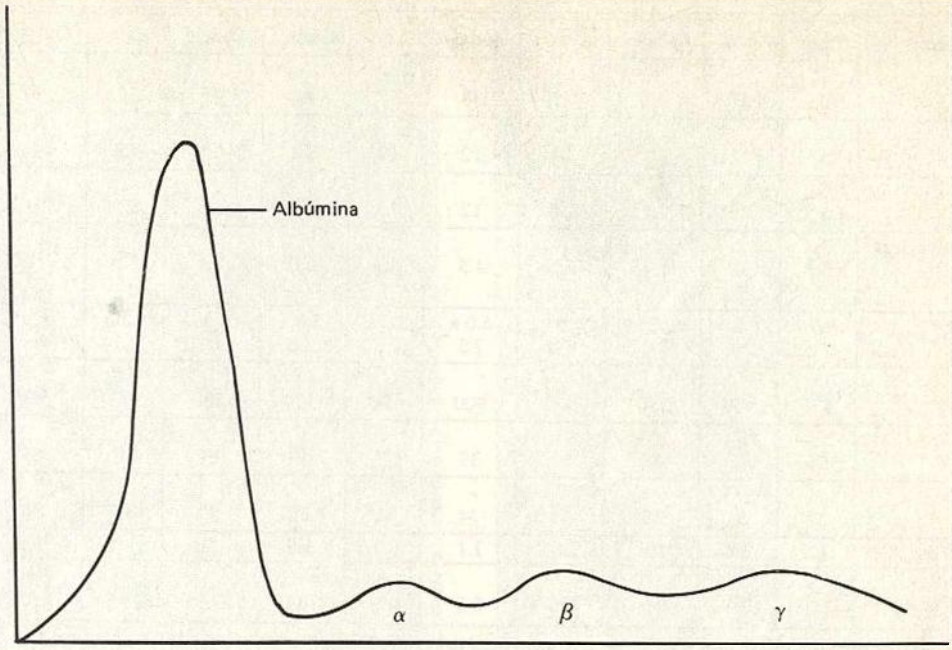

Fig. 10–1. Patrón electroforético ideal de una muestra de suero. Las alteraciones relativas y absolutas en los componentes son datos muy útiles en las evaluaciones diagnósticas.

La *albúmina* es una proteína pequeña con peso molecular de 70,000. Constituye más o menos la mitad del contenido proteínico total del plasma y cerca de 70% de la presión osmótica intravascular. La albúmina contribuye de manera importante al gradiente de concentración entre la sangre y el líquido extracelular, razón por la cual ayuda al control del equilibrio de líquidos entre estos compartimientos y a la regulación de los líquidos corporales totales. También une y transporta hormonas (tiroxina), metabolitos (bilirrubina) y fármacos (barbituratos).

Las *globulinas alfa* contribuyen a la presión osmótica del lecho vascular y transportan varias substancias; cobre por la *ceruloplasmina,* hemoglobina por la *haptoglobina,* tiroxina por la *unión tiroxina-globulina* (TBG), cortisol por la *transcortina.* Las lipoproteínas de esta fracción también transportan triglicéridos, ácidos grasos, vitaminas y otras substancias. Además, esta fracción contiene colinesterasa, fosfatasa alcalina, dehidrogenasa láctica y factores incluidos en la coagulación (factores V, IX y X).

Las *globulinas beta* contribuyen a la presión oncótica y al transporte de substancias; la *transferrina* transporta hierro y la *hemopexina* la hemina. También hay lipoproteínas, complemento, fibrinógeno y factores de la coagulación (factores VII y VIII).

Las *globulinas gamma* son inmunoglobulinas, globulinas sanguíneas de grupo y crioglobulinas. Las inmunoglobulinas se comentan en el capítulo 17.

Clasificación de los elementos figurados

Los elementos figurados de la sangre incluyen células y fragmentos de éstas que pueden clasificarse de la siguiente manera:

- Eritrocitos
- Leucocitos
  - Agranulocitos
    - Linfocitos
    - Monocitos
  - Granulocitos
    - Neutrófilos (heterófilos)
    - Eosinófilos
    - Basófilos
- Plaquetas y trombocitos.

La sangre de los mamíferos contiene todos los elementos figurados mencionados, excepto trombocitos. Las plaquetas suelen ser denominadas trombocitos, pero en las especies aviarias el trombocito es una célula. En mamíferos, la plaqueta es un fragmento de célula.

De las células que están en la sangre, hay numerosas diferencias de especie en relación al tamaño, número y características específicas. Los cuadros 10–1 y 10–2 representan los valores normales en la sangre de varias especies domésticas y de laboratorio.

Las propiedades tintoriales de las células subsecuentes se describirán en cuanto a la utilización de colorante de Wright o de Giemsa.

Cuadro 10–1. Parámetros sanguíneos de algunas especies domésticas*

Parámetro	Perro	Gato	Caballo	Bovino	Borrego	Cabra	Cerdo	Conejo	Rata	Cobayo	Gallina
Hematócrito (VPC, %)	45	37	42	35	38	35	42	48	45	40	36
Hemoglobina (g %)	15	12	15	11	12	10	13	12	15	14.5	10.3
Eritrocitos ($\times 10^6/mm^3$)	6.8	7.5	9.5	7.0	12	13	6.5	5.6	8.5	5.6	2.8
Tamaño de eritrocitos (μm)	7.0	5.9	5.4	5.7	4.5	4.1	6.0	6.8	6.9	7.5	10.7 X 7.1
Proteína total † (g %)	6.0 a 7.5	6.0 a 7.5	6.0 a 8.0	6.0 a 8.0	6.0 a 7.5	6.0 a 7.5	6.0 a 7.0	6.0 a 7.2	6.1 a 7.1	5.1 a 6.3	4.0 a 5.2
Plaquetas ($\times 10^3/mm^3$)	550	450	330	500	400	450	520	500	532	500	27.6
VGM ($\times 10^{-15}$lt.)	70	45	46	52	33	27	63	61	60	65	127
CMHG (g/dl)	34	33	35	33	34	32	32	32	32	30	29
Relación M/E	1.2	1.6	1.6	0.7	1.1	0.7	1.8	1.0	1.6	1.5	–
Leucocitos ($\times 10^3/mm^3$)	11.5	12.5	9.0	8.0	8.0	9.0	16.0	7.9	11.5	10.8	16.6

* Estos parámetros promedio varían con la edad, sexo, línea y raza del animal.
† Límite de cifras.

CELULAS SANGUINEAS DE LOS MAMIFEROS

ERITROCITOS

Forma y función

También conocidos como *glóbulos rojos* (G.R.) o *hematíes*. Son discos anucleados, bicóncavos, redondos en casi todas las especies mamíferas (fig. 10–2). Sin embargo, son ovales en los miembros de la familia Camelidae (camello, dromedario, llama y alpaca). El diámetro varía de 3.5 a 7.5 μm en las diferentes especies.

En frotis, la biconcavidad puede observarse por la transmisión diferencial de la luz desde la periferia hasta el centro (figs. 10–3, 10–4). No obstante, si no se tiene cuidado con las soluciones para la preparación, el eritrocito puede llenarse de agua en soluciones hipotónicas o encogerse en medios hipertónicos. Todas las células responden así a la variación de tonicidad, pero se demuestra con mayor facilidad en el eritrocito.

En cortes teñidos por los procedimientos sistemáticos, los eritrocitos se teñirán de rosa. Dentro de los lechos capilares, vasos grandes y aun fuera de los vasos, los eritrocitos pueden apilarse en una formación típica de rollo. Sin embargo, esta formación es específica de especie. Indica la forma por la cual se desplazan a lo largo de los capilares más pequeños. Si se encuentran

Cuadro 10–2. Cuentas diferenciales de leucocitos en algunas especies domésticas*

Células †	Perro	Gato	Caballo	Bovino	Borrego	Cerdo	Cabra	Conejo	Rata	Cobayo	Gallina
Neutrófilos maduros	70	60	52	28	30	37	36	43	28	42	26
Neutrófilos inmaduros ‡	3	3	2	2	Raros	3	Raros	2	1	3	–
Linfocitos	20	32	39	57	62	53	56	42	62	45	64
Monocitos	5.0	2.8	4.4	5.0	2.5	5.0	2.5	9.0	5.0	7.0	6.0
Eosinófilos	4.0	5.2	4.1	8.8	5.0	3.5	5.0	2.0	2.0	5.0	2.0
Basófilos	Raros	Raros	0.5	0.5	0.5	0.5	0.5	4.0	1.0	1.0	2.0

* Estos parámetros promedios varían con la edad, sexo, línea y raza de los animales.
† Las cifras son porcentajes del total de leucocitos.
‡ Los valores representan los límites normales superiores.

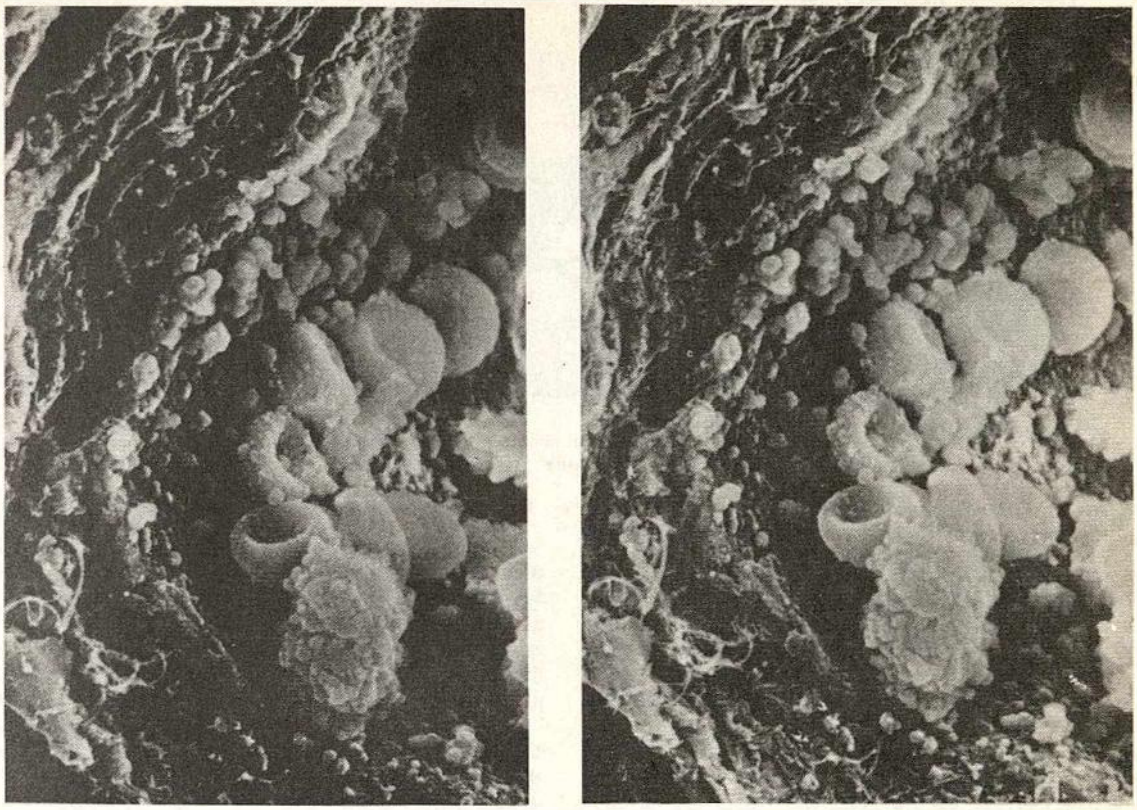

Fig. 10–2. Electromicrofotografía de barrido de eritrocitos de canino. La muestra fracturada por congelación proviene del testículo. Esta microfotografía es un estereopar, constituido primero por el espécimen normal al rayo; la segunda fotografía tiene 6° de inclinación. La calidad tridimensional de las fotografías será más notoria cuando se vea con anteojos de estereovisión. La estructura más grande con numerosos procesos es un leucocito. Nótese la depresión central en el eritrocito que le da forma de tazón. X4,000. (Cortesía de C.J. Connell).

eritrocitos fuera del lecho vascular es, de manera usual, un artefacto de preparación.

Los eritrocitos están modificados para realizar su función primaria, el transporte de oxígeno a los tejidos en forma de *oxihemoglobina,* y el de cierta cantidad de bióxido de carbono de los tejidos en forma de *carboxihemoglobina.* Casi todos los organelos celulares (núcleo, aparato de Golgi, mitocondrias, etc.), se han perdido y la mayor parte de la célula está constituida de hemoglobina. La modificación estructural a un disco bicóncavo, facilita su movimiento a lo largo del lecho capilar (fig. 10–5).

Variantes eritrocíticas

La descripción anterior se aplica de manera general a este corpúsculo. Hay muchas variaciones morfológicas. Algunas se atribuyen a procesamiento impropio de las muestras y otras son resultado de enfermedades. Sin embargo, no han podido explicarse algunos cambios en la morfología. Durante el examen de frotis de sangre periférica de diferentes especies, se observan muchos de los cambios siguientes. Es importante entender el significado de algunas de estas variantes.

En una alteración denominada *anemia* se observa muchas variantes eritrocíticas en sangre periférica. En la anemia disminuye el número de eritrocitos circulantes o bien la cantidad de hemoglobina. Aunque hay varias formas de clasificar las anemias, una de las más sencillas y útiles es clasificarlas como *regenerativas* o *no regenerativas.* Las primeras se caracterizan porque la médula ósea intenta compensarla al producir nuevos eritrocitos. En la anemia no regenerativa, la médula ósea no responde a la necesidad periférica de más eritrocitos.

Aunque los eritrocitos maduros de los mamíferos son anucleados, empiezan su ciclo de vida como células típicas nucleadas. Algunas veces, sin embargo, los inmaduros alcanzan la circulación periférica. Una de estas formas inmaduras son los *metarreticulocitos* o *normoblastos,* que tienen núcleos picnóticos (fig. 10–6). Normalmente, el núcleo es eliminado de la célula antes de entrar al lecho vascular. Los metarreticulocitos en sangre periférica, indican regeneración.

Células inmaduras que aún tienen restos de material ribosómico también pueden alcanzar la circulación periférica. Estos corpúsculos se caracterizan por basofilia citoplásmica difusa, y se denominan *reticulocitos*

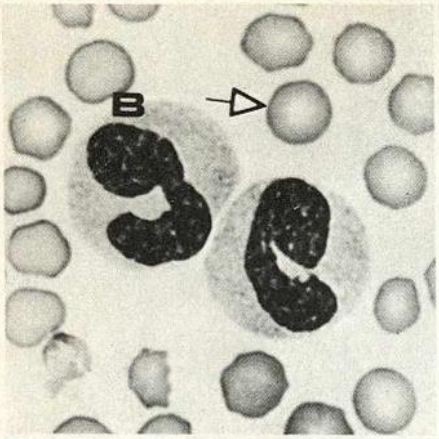

Fig. 10–3. Frotis de sangre periférica de felino. Las células grandes en el centro del campo son neutrófilos inmaduros —en banda (B). En algunos eritrocitos se aprecia la palidez central (**flecha**). La concavidad no se desarrolla igual en todas las especies y no se nota en todos los eritrocitos X400. Todas las microfotografías de luz están marcadas según el aumento dado por el microscopio antes de su amplificación fotográfica. Todas las microfotografías electrónicas están marcadas de acuerdo al aumento total, con la amplificación fotográfica.

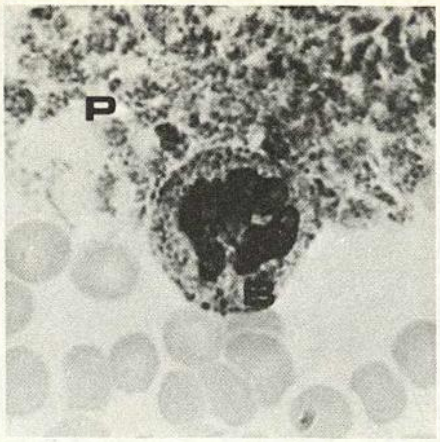

Fig. 10–4. Frotis de sangre periférica de felino. Un basófilo (B) está rodeado por un agregado de plaquetas (P) y eritrocitos. Las variaciones en la palidez central son obvias. X400.

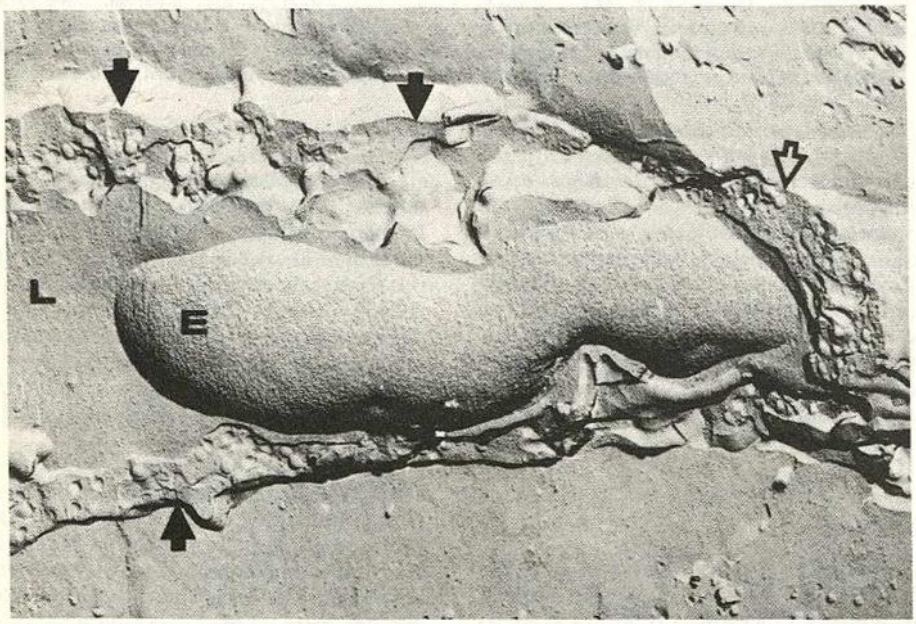

Fig. 10–5. Microfotografía electrónica de un capilar fracturado por congelación y un eritrocito. El capilar colapsado está definido por el corte longitudinal (**flecha obscura**) y el corte transversal (**flecha clara**) del endotelio. La luz capilar (L) sólo tiene un eritrocito (E) que adquiere la forma del capilar. Los eritrocitos pueden ajustar su forma a la del capilar. Compárese con la figura 2–13. X25,600. (Cortesía de J.E. Rash).

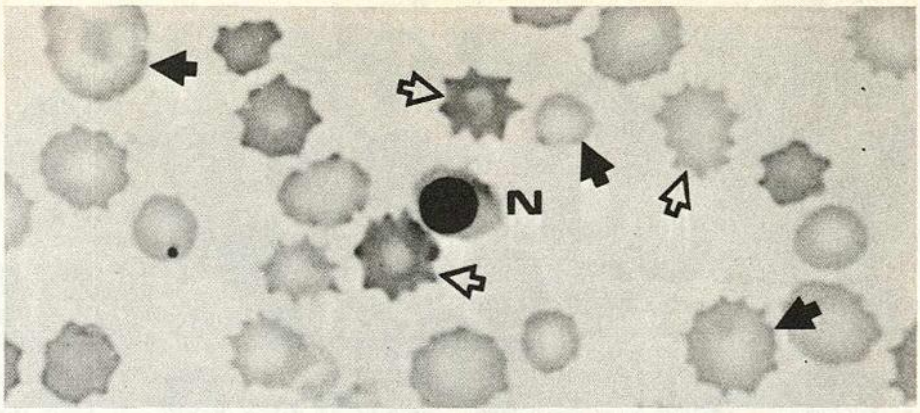

Fig. 10–6. Frotis de sangre periférica de un lechón con anemia regenerativa. Un eritrocito nucleado, normoblasto, ocupa el centro del campo (N). Hay algunos acantocitos (**flechas claras**). Nótense los diferentes tamaños de los eritrocitos —anisocitosis (**flechas obscuras**). X400 (tinción de Giemsa).

(fig. 10–7). Su identificación deberá hacerse con base en la visualización de los gránulos basófilos o una red fibrilar, con tinciones supravitales como nuevo azul de metileno. Los *eritrocitos policromatófilos* son células inmaduras en cuyo citoplasma se ha mezclado la afinidad por colorantes ácidos y básicos en la tinción de Romanowsky. La *policromasia* describe una enfermedad de la sangre en la que hay estos factores (lámina VII–4). El reticulocito y el eritrocito policromatófilo son la misma célula, teñida de diferente forma. La policromasia indica regeneración y no deberá confundirse con el *puntilleo basófilo* de los eritrocitos que se tiñen con la tinción de Romanowsky (fig. 10–8). Esto último indica regeneración en gatos, bovinos y ovinos, pero también puede significar envenenamiento por metales pesados, que origina la formación de eritrocitos defectuosos. Más aún, el puntilleo basófilo no se observa con nuevo azul de metileno.

Los *cuerpos de Howell-Jolly* (HJ) son restos nucleares, no refráctiles dentro de los eritrocitos, que pueden disponerse excéntricamente. A pesar de que indican aumento en la producción de eritrocitos también se observan en forma sistemática en 1% de los de felinos y equinos.

Los *eritrocitos con cuerpos refráctiles* (ER) se demuestran en montajes húmedos, no teñidos, como cuerpos muy refráctiles cerca o que protruyen en la periferia del eritrocito. Los cuerpos parecen pequeñas áreas circulares en la periferia con tinción de Wright (fig. 10–9). Pueden observarse en 10% de los eritrocitos normales de felino.

Los *cuerpos de Heinz* son masas intracitoplásmicas, dispuestas en forma periférica, constituidas por hemoglobina alterada, que se observa pálida con tinción de Romanowsky y como esferas azul obscuro, refráctiles con nuevo azul de metileno. Las relaciones

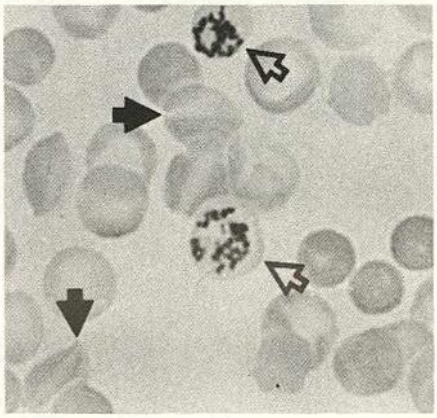

Fig. 10–7. Reticulocitos en un frotis de sangre periférica de canino. Los reticulocitos (**flechas claras**) están rodeados por eritrocitos grandes (macrocitos) y pequeños (microcitos). Este estado es llamado anisocitosis. Nótense los leptocitos (**flechas obscuras**). X400 (tinción de nuevo azul de metileno).

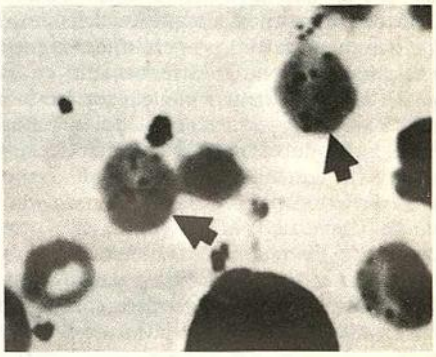

Fig. 10–8. Frotis de sangre periférica de bovino. Se aprecia el puntilleo basófilo (**flechas**). X400 (tinción de Giemsa).

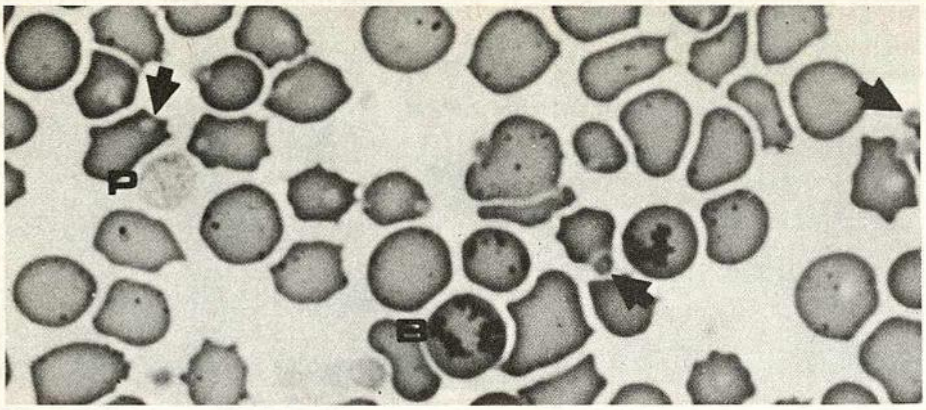

Fig. 10–9. Frotis de sangre periférica de felino. Son notorios el puntilleo basófilo (B) y los cuerpos de Heinz (**flechas obscuras**). P, plaquetas. X400 (tinción de Wright).

exactas entre los cuerpos refráctiles y los de Heinz, al principio no fueron muy claras. Los segundos se describían como una respuesta eritrocítica a ciertas alteraciones tóxicas, en tanto que los cuerpos refráctiles se encontraban bajo situaciones normales en la sangre de los felinos. Los cuerpos de Heinz y los refráctiles son las mismas estructuras resultantes de la oxidación de la hemoglobina por algunos agentes; la hemoglobina de los felinos es más susceptible a la oxidación que otras especies.

El tamaño, número, forma y propiedades tintoriales de los eritrocitos varían en diferentes estados de salud y enfermedad. Estos parámetros son muy útiles en el diagnóstico clínico.

Aunque el tamaño de los eritrocitos varía, es constante para una especie dada. Los de tamaño normal, con un contenido normal de hemoglobina, se conocen como *normocíticos* (figs. 10–3, 10–4). Los que son más grandes que lo normal se conocen como *macrocíticos.* Cualquier alteración en el tamaño se denomina *anisocitosis* (fig. 10–10). Las células que son más pequeñas que lo normal se denominan *microcíticas.* Las anemias en animales domésticos, algunas veces se clasifican con base en el tamaño celular como *anemia normocítica,* macrocítica o *microcítica.* La *normocítica* se relaciona con varias enfermedades crónicas (infecciones, áncer, nefritis) y suele ser secundaria. Se caracteriza por supresión de la médula ósea en la que se reduce la producción total de eritrocitos, pero las células tienen tamaño y contenido de hemoglobina normales. La causa más común de *anemia macrocítica* en animales domésticos es el aumento en la producción y subsecuente liberación de reticulocitos a la sangre periférica, por crisis de pérdida o destrucción sanguíneas. Dado que la anemia se corrige por sí misma una vez enfrentada la crisis, este tipo se conoce como *transitoria* o *seudomacrocítica.* La *anemia macrocítica* se origina por bloqueo en la maduración de las células en la médula ósea, en la cual las células inmaduras (grandes) llegan a la sangre periférica. La deficiencia de cobalto puede causar este tipo de anemia en rumiantes. En el hombre se observa una anemia macrocítica consecutiva a deficiencia de vitamina B_{12} por falta de *factor intrínseco,* aunque al parecer los animales domésticos no necesitan del factor intrínseco para absorber vitamina B_{12}. A veces se encuentra una anemia macrocítica verdadera en felinos con trastornos proliferativos de la médula ósea y se ha encontrado también en perros de la raza Poodle miniatura. La causa más común de *anemia microcítica* es deficiencia de hierro. Una de las causas más comunes de dicha deficiencia es la pérdida crónica de sangre. La actividad mitótica y la maduración de los precursores de los eritrocitos está estrechamente ligada al contenido en hierro de las células (hemoglobina). Una deficiencia de hierro produce una división adicional de las células, lo que origina células más pequeñas.

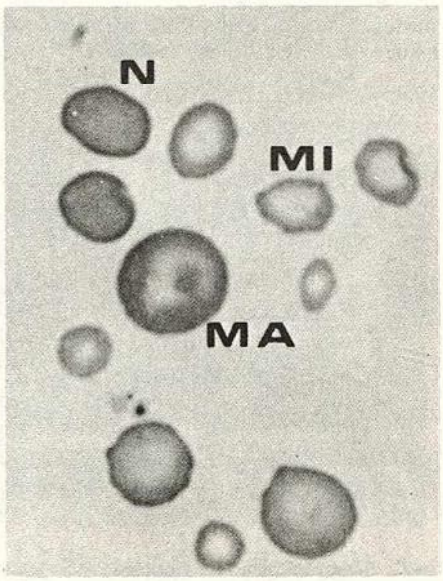

Fig. 10–10. Anisocitosis en un frotis de sangre periférica de porcino. Se observan macrocitos (MA), normocitos (N) y microcitos (MI). Los microcitos son hipocromáticos. X400 (tinción de Giemsa).

El tamaño constante de los eritrocitos bajo condiciones normales, y su presencia en casi todos los cortes hísticos, permite al microscopista "crear un micrómetro". A pesar de que algunas células se contraigan o se inflamen por el procesamiento y se altere su tamaño, por lo general miden de 5 a 6 μm de diámetro, pero deberán considerarse las diferencias de especie.

El número de eritrocitos por mm^3 en sangre periférica es constante para la especie y la raza bajo condiciones normales. La cantidad por mm^3 por lo general varía en forma inversa al tamaño de las células; un incremento en el número se denomina *policitemia,* en tanto que una disminución es *oligocitemia.*

Cualquier desviación de lo normal en la forma de las células se conoce como *poiquilocitemia.* Hay muchas alteraciones relacionadas con enfermedades y errores en el procesamiento histológico. Los *acantocitos* son eritrocitos que tienen procesos de forma espicular, que protruyen desde su superficie y pueden observarse en diversas enfermedades (fig. 10–6). Cambios morfológicos parecidos pueden deberse al procesamiento cuando los líquidos de secado lento crean un medio hipertónico. Entonces, las células se denominan *crenocitos.* Las *células en tazón o copa* parecen tener centros "ponchados" cuando se observan en preparaciones teñidas. Los eritrocitos normales asumen una forma parabólica cuando pasan a través de capilares (fig. 2–13). Algún tipo de defecto estromal citoplásmico, impide que regresen a su forma original bicóncava. Los *leptocitos* son eritrocitos con volumen disminuido, pero con área superficial mayor (fig. 10–11); pueden ser células en diana plegadas. Las *células en diana* tienen una zona central densa rodeada por una clara con otra densa en la periferia. Estas densidades alteradas se atribuyen en general a distribución heterogénea de la hemoglobina. Las *células plegadas* tienen una membrana doblada a lo largo de la célula. Los *ovalocitos* son eritrocitos elípticos que pueden encontrarse en forma periódica, son normales en aves, peces y camélidos. Los *poiquilocitos* son eritrocitos con formas variadas anormales. Casi tienen forma de "gota de lágrima"; indican enfermedad o bien secado lento en el proceso histológico. Los *esquistocitos* son fragmentos eritrocíticos con formas irregulares (fig. 10–12). Las células esferoides con volumen disminuido en relación a un diámetro normal y sin región de palidez central se denomina *esferocito.* Aunque puede relacionarse con otras enfermedades, casi siempre se deben a autoinmunidad. Los *estomatocitos* tienen una región lineal de palidez central (fig. 10–13); se relacionan con defectos hereditarios de la membrana eritrocítica.

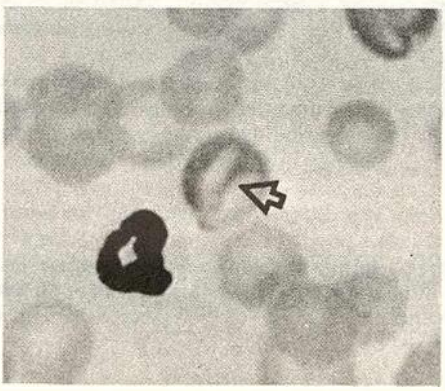

Fig. 10–11. Célula plegada en un frotis de sangre periférica de canino. Un pliegue en la membrana **(flecha)** atraviesa el área de palidez central. X400.

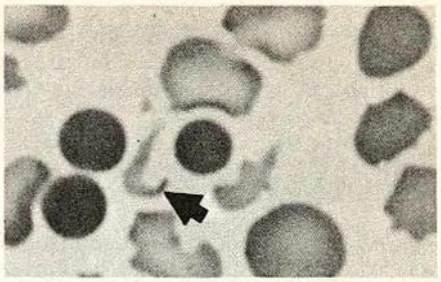

Fig. 10–12. Frotis de sangre periférica de canino. **Flecha,** esquistocitos. X400 (tinción de Wright).

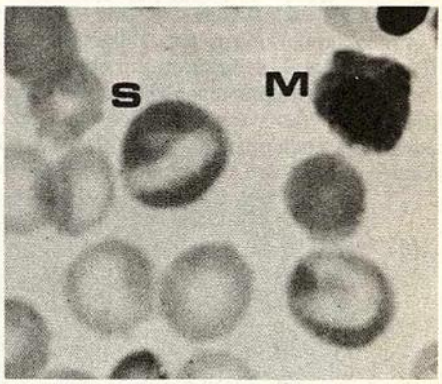

Fig. 10–13. Frotis de sangre periférica de canino. S, estomatocito; M, normoblasto. X400.

La tinción homogénea de los eritrocitos, excepto para el área de palidez central, está en función de la cantidad y distribución de la hemoglobina; cuando es normal se denomina *normocrómico.* La disminución del contenido de hemoglobina se conoce como *hipocromasia.* La liberación de reticulocitos de la médula ósea y la deficiencia de hierro origina un aspecto de hipocromasia. Los reticulocitos contienen hemoglobina, pero estas células son más grandes de lo normal. La *anemia macrocítica hipocrómica* es característica de una anemia regenerativa en los animales domésticos, excepto el caballo, ya que éste no libera eritrocitos inmaduros de la médula ósea. Una *anemia microcítica hipocrómica* se origina por deficiencia de hierro, que suele acompañar a la pérdida crónica de sangre (ecto y endoparásitos, úlcera gástrica).

De las variaciones mencionadas, sólo los siguientes son signos de eritropoyesis, como respuesta a una necesidad periférica (anemia regenerativa): macrocitos, re-

ticulocitos, eritrocitos nucleados con policromasia, cuerpos de HJ y puntilleo basofílico (en gatos, ganado vacuno y ovino). El más preciso de los signos de regeneración es la policromasia.

GRANULOCITOS

Son *leucocitos,* que tienen gránulos específicos y núcleos lobulados o segmentados. Son células protectoras que funcionan dentro del lecho vascular y en los tejidos extravasculares. Son granulocitos los *neutrófilos, eosinófilos* y *basófilos.*

Granulocitos neutrófilos

Los *neutrófilos, heterófilos* o *polimorfonucleares* (PMN) son los granulocitos más abundantes (láminas VI, VII). Miden casi el doble de un eritrocito (9–12 μm) y se caracterizan por tener un núcleo segmentado, que puede tener tres a cinco lóbulos conectados por un filamento de nucleoplasma (figs. 10–14 a 10–16). Los gránulos, que suelen describirse como neutrófilos,

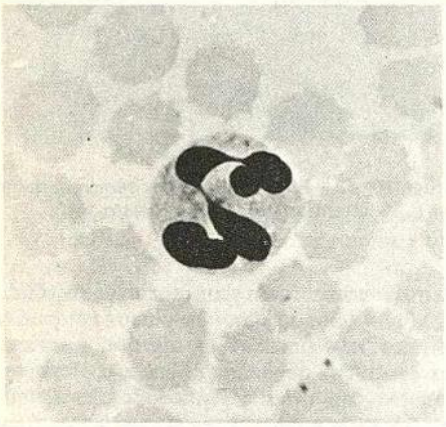

Fig. 10–14. Neutrófilo en un frotis de sangre periférica de canino. X400.

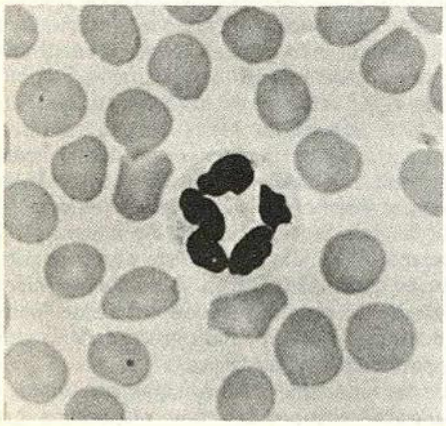

Fig. 10–15. Neutrófilo en un frotis de sangre periférica de felino. Compárese con la figura 10–3. X400.

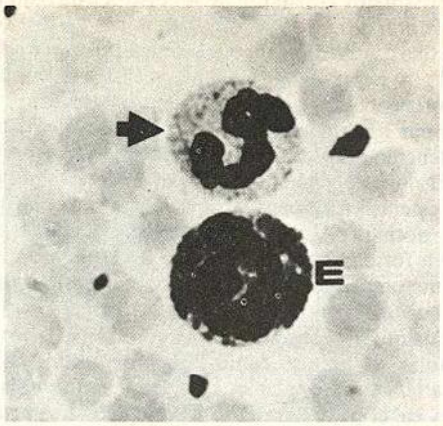

Fig. 10–16. Frotis de sangre periférica de ovino. Hay un eosinófilo (E) y un neutrófilo (flecha). X400.

pueden variar de rosa pálido a morado según la tinción usada, de ahí el término *heterófilo.* En algunas especies (conejo, cobayo) estas partículas se tiñen con colorantes ácidos y a menudo se denomina a las células *seudoeosinófilos.* A veces no se observan los gránulos por las técnicas de preparación.

Con el microscopio electrónico y estudios citoquímicos se ha confirmado que estas células poseen gránulos específicos identificados como lisosomas. Por esta razón la función primaria del neutrófilo es la fagocitosis de diversas partículas, bacterias y otros microorganismos. Esta actividad se aprecia de manera especial durante la inflamación aguda en la que hay muchos neutrófilos en el tejido conjuntivo.

Granulocitos eosinófilos

Los *eosinófilos* o *acidófilos* son las segundas células más abundantes (lámina VI). Su diámetro es de unos 12 a 14 μm, el núcleo suele ser bilobulado, pero puede ser polimórfico (fig. 10–17). Su característica distintiva son los gránulos acidófilos, que están dispersos de forma regular en el citoplasma celular, pero varían de una especie a otra (fig. 10–16). Son en especial grandes en equinos (fig. 10–18), y son lisosomas (fig. 10–19).

Aún no se comprende bien la función exacta de los eosinófilos. Aumentan en número en las reacciones alérgicas (hipersensibilidad tipo I); en infecciones parasitarias, se vuelven muy numerosas en el espacio extracelular, en los sitios de reacción antígeno/anticuerpo. Son células fagocitarias pero menos que los neutrófilos; esta actividad puede estar limitada a los complejos antígeno/anticuerpo con los que se relacionan. Disminuye su número por efecto de los glucocorticoides endo y exógenos. Su función en las reacciones alérgicas será comentada en el capítulo 17.

Granulocitos basófilos

Los *basófilos* o *leucocitos basófilos* es el tipo celular menos abundante de los granulocitos (lámina VI). Es más o menos del mismo tamaño de un neutrófilo (9 a 12 μm). El núcleo es bilobulado, aunque puede haber

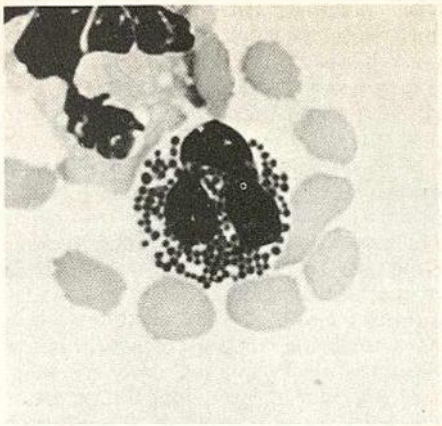

Fig. 10–17. Frotis de sangre periférica de bovino. Puede observarse un eosinófilo. X400.

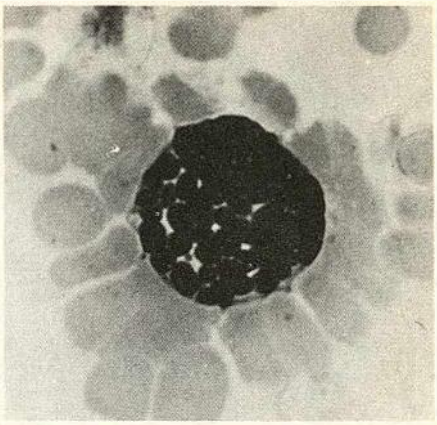

Fig. 10–18. Eosinófilo en un frotis de sangre periférica de equino. X400.

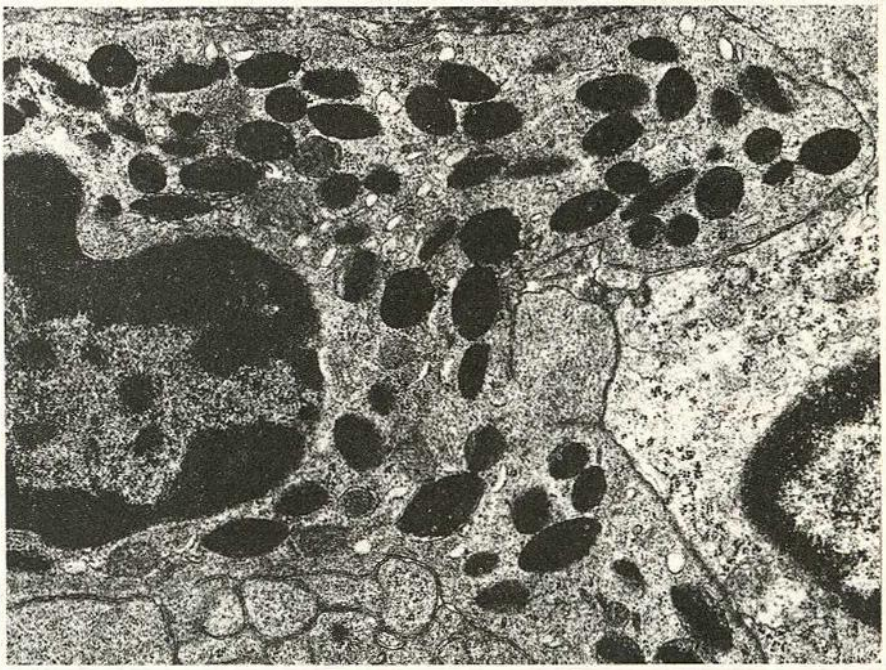

Fig. 10–19. Microfotografía electrónica de un eosinófilo. Los cuerpos obscuros son los gránulos específicos de la célula. X17,000. (Cortesía de A.M. Sheppard).

más lóbulos. Los gránulos son redondos, toscos y de tamaño variable (fig. 10–20). Suelen teñirse mucho más obscuro que el núcleo y pueden obscurecerlo en forma parcial. Estos gránulos son basófilos y metacromáticos (figs. 10–20, 10–21).

Se desconoce su función. Rara vez aumentan en número bajo situaciones patológicas. Pueden aumentar en algunos tipos de parasitosis (filariasis cardiaca de los perros). Hay algunas pruebas de que se encargan de elaborar histamina y heparina en la sangre circulante.

AGRANULOCITOS

Son leucocitos sin gránulos específicos; no obstante, puede haber algunas granulaciones. Son redondos con núcleos más o menos redondeados. Ejemplos de agranulocitos son los *linfocitos* y los *monocitos.*

Linfocitos

Son los agranulocitos más abundantes (lámina VI). Se caracterizan por un alto índice núcleo/citoplásmico



Fig. 10–20. Basófilo en un frotis de sangre periférica de equino. X400.

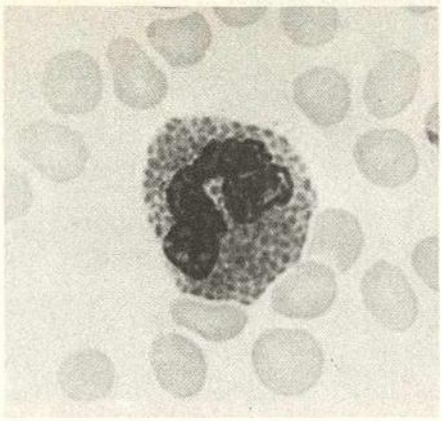

Fig. 10–21. Basófilo en un frotis de sangre periférica de felino, Los gránulos específicos se tiñen un poco. X400.

(fig. 10–22). El núcleo suele ser redondo y de una densidad suficiente para obscurecer el nucléolo. Puede verse una ligera identación del núcleo (fig. 10–23). El citoplasma es claro, basófilo y puede contener algunos gránulos inespecíficos azurófilos (fig. 10–24). Sin embargo su presencia es variable (lámina VII–2). Por lo general el núcleo está delineado por un área de heterocromatina condensada que produce una difracción de la luz a través del citoplasma. Los organelos citoplásmicos predominantes son los ribosomas, polirribosomas y retículo endoplásmico rugoso. El aparato de Golgi y las mitocondrias son escasos.

Los linfocitos pueden variar mucho de tamaño. Los *pequeños* tienen un diámetro de 5 a 10 μm y predominan en sangre circulante. Los *de tamaño medio* varían de 10 a 18 μm y a veces son muy difíciles de distinguir de los monocitos. Los *grandes* están típicamente en tejidos extravasculares como el linfoide.

En tanto que los análisis morfológicos sistemáticos sólo permiten distinguir entre las poblaciones de linfocitos, con base en su tamaño, las técnicas inmunológicas permiten evaluar los linfocitos, según su función. De acuerdo con ello, se han distinguido dos tipos de linfocitos interrelacionados: los *linfocitos B* y los *T*.

Los *linfocitos B* (*células B*) producen *anticuerpos* (*inmunoglobulinas*) en respuesta a estímulos antigénicos. Estas células son la base de la *inmunidad humoral* del organismo. Sus superficies celulares las distinguen de las células T porque tienen receptores específicos para los antígenos, inmunoglobulina FC y C3b. Estos se encuentran en la médula ósea, bolsa de Fabricio (en aves), centros germinales de los nódulos linfáticos y en los folículos esplénicos. Su origen se comenta en la sección de agranulocitopoyesis. Su participación en la inmunidad se analiza en el capítulo 17.

Los *linfocitos T* (*células T*) representan una población muy diversa, desde el punto de vista funcional se encargan de la *inmunidad mediada por células* (IMC). En respuesta a estímulos antigénicos, esta po-

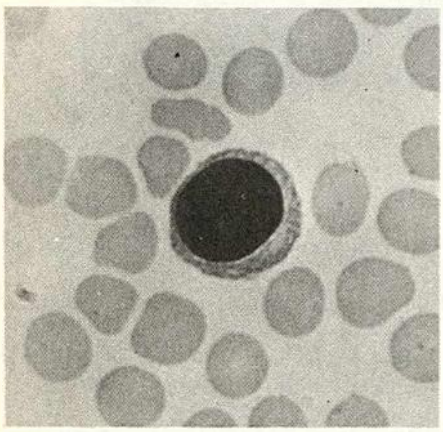

Fig. 10–22. Linfocito en un frotis de sangre periférica de felino. X400.

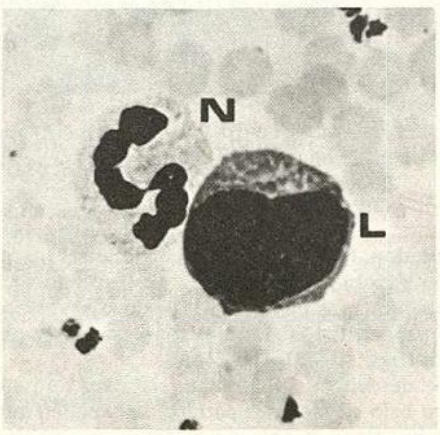

Fig. 10–23. Frotis de sangre periférica de ovino. Hay un linfocito (L) adyacente a un neutrófilo (N). X400.

blación celular puede convertirse en células T citotóxicas, colaboradoras supresoras, de memoria o productoras de *linfoquinas.* Estas son proteínas de bajo peso molecular producidas en forma primaria por las células T. No obstante, las células B también pueden producirlas en respuesta a ciertos estímulos. Algunas de las linfoquinas incluyen: *Factor de inhibición de la migración* (FIM), *Factor de agregación de macrófagos* (FAM), *Factor quimiotáctico de los macrófagos* (FQM), *Factor mitogénico* (FM) *e interferon.* El factor de inhibición de la migración evita la migración de los macrófagos; el FAM hace que los macrófagos se agreguen; el FM estimula la división de los linfocitos; el FQM atrae a los macrófagos; y el interferon evita la replicación de los virus. Las superficies de las células T suelen tener un antígeno Thy-1 o teta, que las distingue de las células B. Hay otras diferencias de superficie y de respuestas a estímulos que distinguen a las células B de las T. Las T se encuentran en el timo, zona paracortical de los nódulos linfáticos y zona periarteriolar de los corpúsculos esplénicos. Su origen e intervención en la inmunidad se estudiará en este capítulo y el 17.

Casi todos los linfocitos circulantes en la mayor parte de las especies son células T. La vida media de los linfocitos puede variar desde sólo unas horas hasta años. El linfocito B y T de vida más larga se piensa que corresponda a *células de memoria.*

Monocitos

Son las células más grandes entre los elementos vasculares (lámina VI). Varían de 16 a 25 μm de diámetro. El núcleo tiene forma de riñón, pero puede ser redondeado o trilobulado (fig. 10–25). La cromatina nuclear es más clara y reticular que la del material nuclear de los linfocitos (fig. 10–26). Con una tinción apropiada, el citoplasma suele observarse gris. La distribución de los gránulos claros, confiere una apariencia de vidrio despulido al citoplasma. Los azurófilos dispersos contribuyen a esta cualidad tintorial. La configuración nuclear es una característica diagnóstica primordial.

Los monocitos son fagocitos que se convierten en macrófagos cuando llegan al espacio extravascular.

Células plasmáticas

Su morfología y función general se comentó en el capítulo 6. Su origen y relaciones con las células B se estudian en este capítulo bajo el título de *agranulocitopoyesis,* en tanto que su función inmunológica se trata en el capítulo 17.

PLAQUETAS

Son discos protoplásmicos pequeños de 2 a 4 μm de diámetro (fig. 10–27). En realidad, se trata de fragmentos celulares, de los *metamegacariocitos.* Las plaquetas son fragmentos ovales o redondos, rodeados de membrana, que tienen una región central basófila (*cromómero*) y una zona periférica pálida, de aspecto homogéneo (*hialómero*). El cromómero contiene mitocondrias, perfiles del retículo endoplásmico y gránulos (figs. 10–28, 10–29). El hialómero puede tener algo de glucógeno, pero suele caracterizarse por una matriz

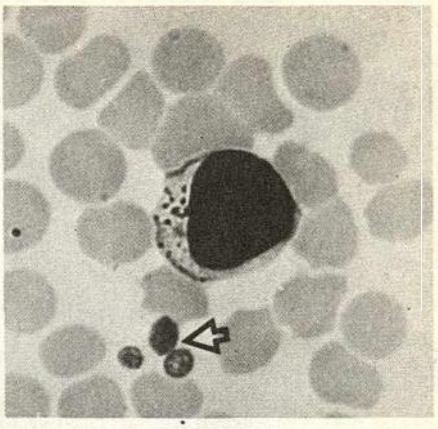

Fig. 10–24. Linfocito en un frotis de sangre periférica de equino. Nótense los gránulos azurófilos dentro del citoplasma. **Flecha,** plaquetas. X400.

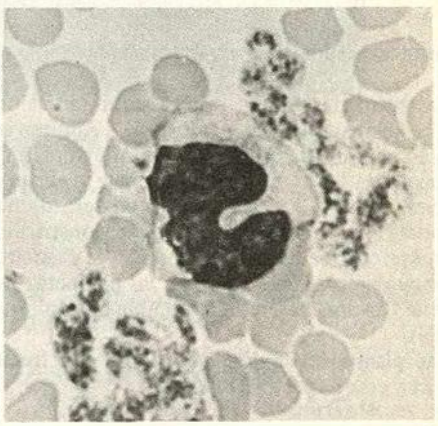

Fig. 10–25. Monocito en el frotis de sangre periférica de felino. Está rodeado de un agregado de plaquetas. El núcleo del monocito tiene aspecto de "espaguetti con albóndigas". X400.

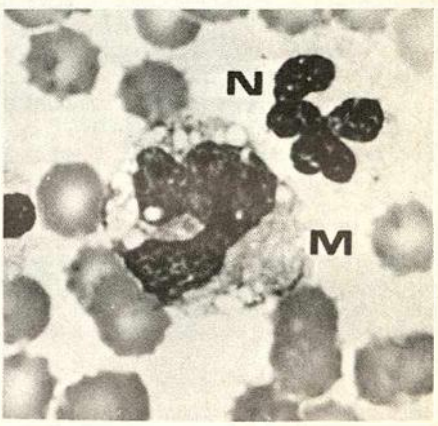

Fig. 10–26. Monocito (M) y neutrófilo (N) en un frotis de sangre periférica de canino. X400.

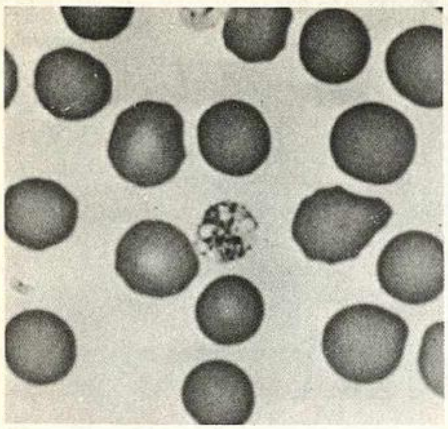

Fig. 10–27. Plaqueta en un frotis de sangre periférica de canino. X400.

citoplásmica homogénea y microtúbulos. No hay núcleo.

Las plaquetas tienen mucha importancia funcional en la hemostasia (ver Hemostasia). Aunque su función más importante puede ser su intervención en la detención de la hemorragia también realizan otras funciones. Debido a su contenido en serotonina, son mediadores muy importantes en la vasoconstricción. Al combinarse con bacterias, auxilian en la fagocitosis al servir como opsoninas. También las plaquetas pueden tener una función parecida al combinarse con partículas virales.

Las plaquetas de los mamíferos con frecuencia se conocen como trombocitos.

DIFERENCIAS ENTRE LOS ELEMENTOS FIGURADOS EN ESPECIES SELECCIONADAS

Las células sanguíneas de las diferentes especies domésticas se aprecian con ayuda del color en las láminas VI y VII.

Células sanguíneas de perro

El tamaño promedio de los eritrocitos del perro es de 7.0 μm. Estas células grandes suelen tener una palidez central bien definida. A veces hay leptocitos. Aunque en ocasiones pueden observarse cuerpos de HJ y eritrocitos nucleados, no se consideran normales. Los reticulocitos comprenden menos de 1% de los eritrocitos en perros adultos. Puede haber formación en rollo.

Los neutrófilos tienen núcleo irregularmente lobulado; los lóbulos se unen por una banda estrecha. El citoplasma se tiñe color rosa grisáceo y tiene gránulos difusos y finos.

Los eosinófilos están constituidos por gránulos que varían en número y tamaño. Estos se tiñen con colorantes ácidos (eosina). En general, se observa todo el núcleo o parte de él ya que los gránulos se limitan a una pequeña zona del citoplasma. La forma de esta célula es variable.

El basófilo tiene gránulos de tamaño y forma irregular. La intensidad de la afinidad tintórea de los gránulos es variable. El número de gránulos es escaso para cubrir el núcleo o llenar el citoplasma. Debido a que los gránulos basófilos son hidrosolubles, se eliminan durante el procesamiento histológico y debe tenerse cuidado de no confundir esta célula con monocitos.

Aunque los linfocitos del perro encajan muy bien en la descripción general de los linfocitos predominan los linfocitos pequeños en la sangre periférica. Es raro

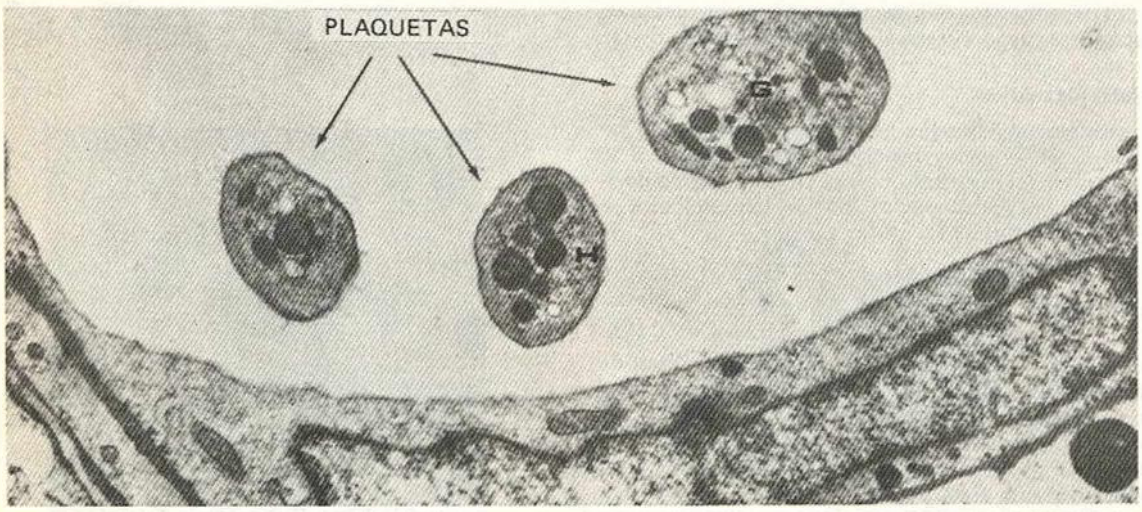

Fig. 10–28. Microfotografía electrónica de plaquetas en un capilar. G, granulómero; H, hialómero. (Reimpreso con el permiso de Bloom, W. y Fawcett, D.W.: A Textbook of Histology, 10th edition, W.B. Saunders, Philadelphia, 1975).

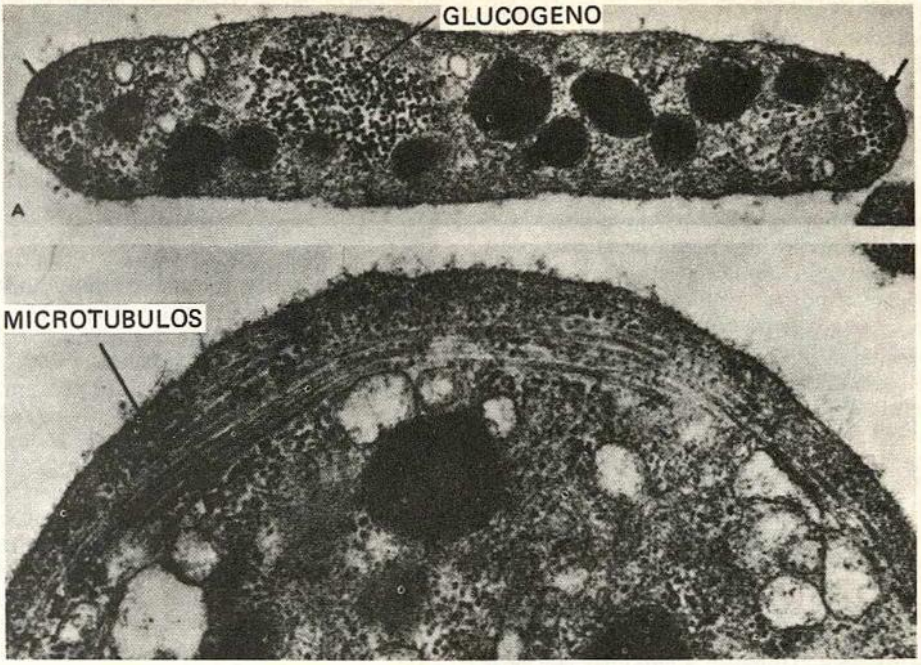

Fig. 10–29. Microfotografía electrónica de plaquetas cortadas en forma longitudinal a la superficie angosta (**superior**) y paralela a la superficie lisa (**inferior**). Hay gránulos de glucógeno dentro del granulómero, en tanto que los microtúbulos (**flechas**) están en el hialómero. Superior, X31,000; Inferior, X45,600. (Reimpreso, con autorización, de Bloom, W. and Fawcett, D.W.: A Textbook of Histology. 10th edition, W.B. Saunders, Philadelphia, 1975).

encontrar gránulos azurófilos en estas células. Los monocitos contienen gránulos azurófilos finos y núcleos grandes. El núcleo se describe en forma típica como de forma de C con extremos redondeados, aunque la célula y el núcleo casi siempre son pleomórficos.

Células sanguíneas de los felinos

El tamaño promedio de los eritrocitos es de 5.9 μm. Se tiñen de manera uniforme y la palidez central no es tan prominente como en el perro. Los cuerpos de HJ pueden encontrarse en 1% de los eritrocitos normales del felino. De manera similar los cuerpos refráctiles pueden hallarse en 10% de los eritrocitos. Puede haber eritrocitos nucleados en sangre periféricas. La formación en rollo es una característica dominante.

Los neutrófilos contienen núcleos grandes, casi siempre en espiral. Los lóbulos nucleares pueden conectarse por filamentos o bandas delgadas de material nuclear. Hay granulaciones rosas finas en un citoplasma gris.

Los gránulos de los eosinófilos tienen forma de bastón, son refráctiles y abundantes; casi siempre cubren al núcleo.

Rara vez hay basófilos en sangre periférica. Contienen muchos gránulos pequeños, redondeados y de color verde lavanda, aunque también pueden encontrarse algunos gránulos grandes y obscuros.

Los linfocitos pequeños predominan en sangre periférica. Son raros los gránulos azurófilos. Los monocitos tienen citoplasma color azul mate y de aspecto granular. Los gránulos azurófilos son raros pero puede haber vacuolas citoplásmicas.

Células sanguíneas de los equinos

Una de las características más importantes es la rapidez con la que se produce la formación en rollo. No obstante, pueden observarse eritrocitos aislados con una palidez central ligera en los frotis. Puede haber cuerpos de HJ en eritrocitos normales. Una de las características más específicas de la sangre periférica de los equinos, es la ausencia de eritrocitos inmaduros. Aun en la anemia, es muy raro ver reticulocitos.

El núcleo del neutrófilo tiene numerosos focos de heterocromatina condensada. Los filamentos interlobares son raros. El citoplasma es gris y tiene unos gránulos finos color rosa.

El eosinófilo es la célula que caracteriza a la sangre del equino. Los gránulos son grandes, redondos u ovales, y se tiñen color rojo-naranja brillante, casi siempre obscurecen al núcleo. El contorno de la célula se define por estos gránulos.

El granulocito basófilo tiene gránulos morados dispersos en todo el citoplasma. Su forma y tamaño son irregulares y pueden cubrir al núcleo.

Casi todos los linfocitos periféricos son pequeños. Sin embargo, se pueden hallar linfocitos del tamaño de monocitos. Solo a veces se observan gránulos azurófilos. El núcleo más típico del monocito tiene forma de riñón. Los gránulos azurófilos pequeños pueden estar dispersos en el citoplasma; también puede haber vacuolas pequeñas.

Células sanguíneas de bovino

La sangre de bovino no se sedimenta con rapidez porque tiene eritrocitos muy pequeños y éstos no adquieren la formación en rollo. La anisocitosis es una característica normal de esta sangre. Los eritrocitos más pequeños pueden tener la mitad del tamaño de los más grandes. En situaciones normales, es muy difícil observar la palidez central de estas células. Rara vez hay reticulocitos en la sangre periférica de esta especie.

Los leucocitos neutrófilos tienen un núcleo lobulado casi siempre con un lóbulo conectado a la porción principal del núcleo por un filamento. La lobulación nuclear suele ser una constricción simple y parcial del núcleo. Los gránulos son abundantes, pequeños y tienen propiedades tintoriales variables desde rosa pálido hasta rojo. Los neutrófilos son las segundas células más comunes de la población de leucocitos de la sangre de bovino.

Los eosinófilos tienen numerosos gránulos pequeños, redondos, rojos, que llenan el citoplasma y cubren en forma parcial al núcleo. Aunque éste puede ser lobulado, casi siempre tiene forma de C. Los basófilos, aunque raros son típicos.

Los linfocitos son los leucocitos principales, de la sangre bovina. Hay pequeños, medianos y grandes en sangre periférica. Los grandes se confunden con facilidad con monocitos. Aunque los pequeños y medianos son típicos, los grandes tienen un núcleo claro dispuesto excéntricamente y en forma de riñón, el citoplasma es azul pálido y posee muchos gránulos azurófilos. Puede observarse una vacuolización citoplásmica.

La morfología de los monocitos es difícil de caracterizar; varían de tamaño y forma. A veces puede observarse un núcleo en forma de hoja de trébol. Esta célula puede confundirse con linfocitos grandes y medianos, aunque el citoplasma del monocito se tiñe más obscuro y es más granular. Una característica útil para identificar esta célula es que los gránulos azurófilos son muy raros.

Células sanguíneas de ovino

Los eritrocitos de los ovinos son más pequeños que los de los bovinos. Se observa una tenue palidez central, y formación en rollo limitada. En las demás características, los eritrocitos se parecen a los de bovino.

El neutrófilo es típicamente multilobulado y estos lóbulos se conectan por filamentos finos. El citoplasma es muy pálido y tiene gránulos pequeños y difusos, aunque pueden encontrarse algunos grandes. Como en la sangre del bovino, estas células no son tan abundantes como en los no rumiantes.

Los eosinófilos tienen gránulos rojo-naranja, ovales, del mismo tamaño y refráctiles, en forma parcial, que cubren al citoplasma y núcleo. El basófilo posee gránulos obscuros con un halo rojo.

Los linfocitos varían de pequeños a grandes, pero son difíciles de clasificar de acuerdo a su tamaño. Tienen núcleos con una red fina que puede teñirse con tinta roja. Aunque el núcleo que es simple, en general tiene forma redondeada u oval y es liso, a veces pueden encontrarse células binucleadas. El citoplasma se tiñe de azul y pueden observarse gránulos azurófilos.

Los monocitos tienen núcleos que pueden ser ovales, identados o trilobulados. Unas bandas de cromatina muy teñidas dan aspecto de encaje al núcleo. El citoplasma se observa como vidrio despulido y se tiñe con más intensidad que el de los linfocitos grandes. Los gránulos azurófilos son raros.

Células sanguíneas de caprino

Los eritrocitos son los más pequeños de todas las especies domésticas. Son redondos o triangulares y carecen de palidez central. La anisocitosis y la formación en rollo no son observaciones comunes en la sangre de los adultos. La de los jovenes se caracteriza por anisocitosis y poiquilocitosis.

Los neutrófilos de cabras se parecen a los de borregos, excepto porque el núcleo tiene menos lóbulos. El número de neutrófilos es similar al de otros rumiantes.

Los eosinófilos tienen un núcleo que varía de forma de C a bi o trilobulado. El citoplasma se tiñe de azul y contiene muchos gránulos pequeños, redondos, que se tiñen de rojo intenso. El basófilo es típico; sin embargo, los gránulos morados tienen un halo rojo que imparte una coloración roja al citoplasma.

Los linfocitos de los caprinos son pequeños, medianos y grandes. El núcleo es en general redondo u oval, pero a veces tiene forma de riñón. La cromatina en el núcleo de los linfocitos grandes adquiere una morfología estructural que los diferencia de los monocitos. Los linfocitos grandes tienen condensaciones toscas de heterocromatina y hay estructuras como nucléolos. A veces se observan gránulos azurófilos de varios tamaños.

Los monocitos de cabras se parecen a los de borregos.

Células sanguíneas de porcino

Una característica importante en los eritrocitos del cerdo es la frecuencia con que se observa crenación y formación en rollo. La palidez central se presenta en forma variable.

El neutrófilo se caracteriza por un núcleo muy teñido, que puede estar en espiral. Los lóbulos están conectados por estructuras; los filamentos son raros. El citoplasma es azul pálido y está lleno de gránulos pequeños de coloración pálida.

El eosinófilo tiene gránulos color naranja que llenan el citoplasma, obscurecen el borde celular y, a veces obscurecen el núcleo en forma parcial.

El basófilo se caracteriza por gránulos de color morado-rojizo, que adquieren forma de coco o de discos de gimnasio.

Los linfocitos pequeños del cerdo son típicos. El núcleo llena la célula y puede estar rodeado por un aro de color azul pálido del citoplasma. Los linfocitos grandes tienen un núcleo que es más vesicular que en los tipos pequeños. Hay gránulos azurófilos en cantidad variable y tienden a ser de forma de bastón y a disponerse a lo largo del margen celular. El monocito es típico, pero los gránulos azurófilos no son una característica muy notable.

CELULAS SANGUINEAS DE AVES

ERITROCITOS

Morfología

El eritrocito maduro, normal de la sangre de las aves es oval y nucleado (fig. 10–30). Miden de 10 a 13 μm de longitud y 6 a 7 μm de ancho. Los núcleos son alargados y miden casi la mitad del tamaño total de la célula. La heterocromatina nuclear puede estar uniformemente distribuida en el núcleo. En núcleos contraídos, la heterocromatina puede adquirir una configuración más densa. No hay nucléolo. Con las tinciones sistemáticas, el citoplasma puede variar de color rosa-naranja hasta rojo. La configuración y propiedades tintoriales de estas células pueden alterarse por el procesamiento. Los eritrocitos de peces y anfibios se parecen a los de las aves.

GRANULOCITOS

Los de las aves son los *heterófilos, eosinófilos* y *basófilos.*

Heterófilos

Son el equivalente de los neutrófilos de otras especies. El término heterófilo se aplica a estas células por la gran diversidad de reacciones tintoriales que presentan en las diferentes clases de vertebrados. Aun en las especies mamíferas podría ser un término bien aplicado.

Los heterófilos tienen un diámetro de 6 a 9 μm. Sin considerar sus propiedades amiboides, suelen observarse como células redondas en frotis sanguíneos. Los núcleos multilobulados pueden tener hasta cinco lóbulos y la heterocromatina está condensada en forma irregular. La característica distintiva de esta célula es la presencia de bastones eosinófilos muy teñidos, brillantes y fusiformes (fig. 10–31). Estas inclusiones específicas están dispersas al azar en la célula. Se disuelven con facilidad en medio acuoso y quedan unas *vacuolas* o *cuerpos centrales* que se tiñen de rojo. Como resultado de la disolución de estos gránulos, el citoplasma que normalmente es claro, se hace acidófilo. Bajo estas situaciones, los heterófilos pueden confundirse con facilidad con eosinófilos.

Eosinófilos

Los de las aves tiene un diámetro de 5 a 9 μm. Posee un núcleo multilobulado, con la heterocromatina condensada en forma burda. El citoplasma se tiñe de azul claro pálido, aunque por lo general está obscurecido por paquetes densos de gránulos (fig. 10–32). Esta característica tiene mucha importancia diagnóstica para distinguir los eosinófilos de los heterófilos en los que se han disuelto parcialmente los bastones. Los gránulos de algunos eosinófilos parecen cuerpos homogéneos. Las células más grandes tienen gránulos que parecen estar compuestos de tres o cuatro subunidades que se combinan de modo que aparece un espacio claro, o agujero, en el centro del complejo. El gránulo eosinófilo es más refráctil que el del heterófilo.

Basófilos

Los de las aves se parecen mucho a los de las especies mamíferas. Estas células son más abundantes en la sangre aviaria.

AGRANULOCITOS

Los de la sangre aviaria son los *monocitos* y *linfocitos.* Aunque las relaciones de los *trombocitos* con las célu-

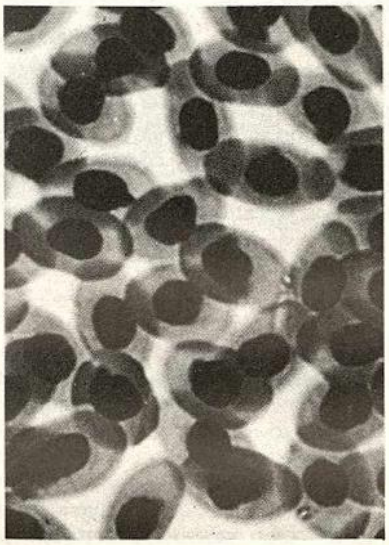

Fig. 10–30. Eritrocitos en un frotis de sangre periférica de ave. X400.

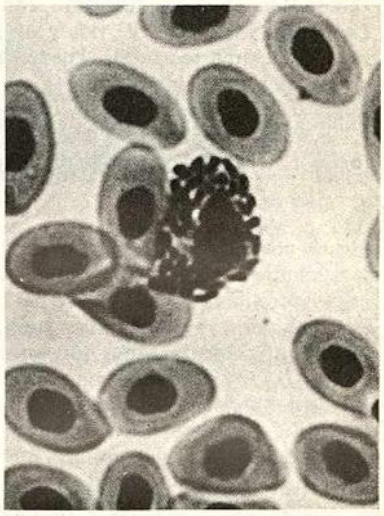

Fig. 10–31. Heterófilo en un frotis de sangre periférica de ave. X400.

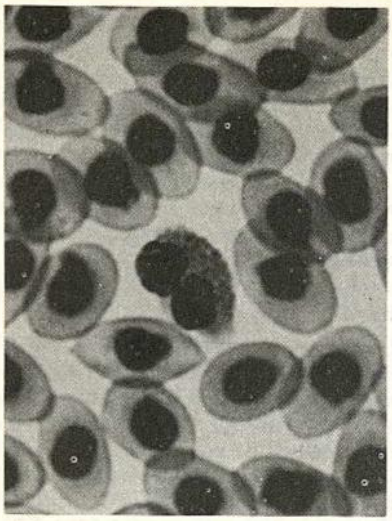

Fig. 10–32. Eosinófilo en un frotis de sangre periférica de ave. X400.

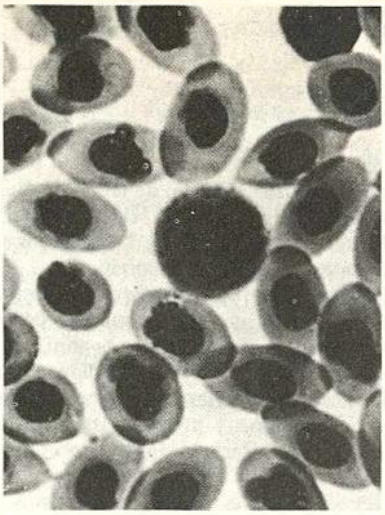

Fig. 10–33. Linfocito en un frotis de sangre periférica de ave. X400.

las de la serie agranulocítica y eritrocítica no están muy claras, el trombocito se comentará con los agranulocitos.

Linfocitos

Los de las aves se aproximan al límite de tamaños reconocidos para las especies mamíferas. Se describen pequeños, medianos y grandes. Suelen ser redondos, con un contorno liso (fig. 10–33). Pueden ser notorias unas vesículas citoplásmicas. El núcleo está en el centro, pero algunas células pueden estar polarizadas. La heterocromatina se condensa en forma burda, lo cual caracteriza a esta célula. También el promedio núcleo/citoplásmico es alto. Puede notarse una identación muy afilada en el núcleo. Las características citoplásmicas son muy variables. El citoplasma se puede teñir en forma muy homogénea o estar floculado con material basófilo. La floculación puede ser fina y un poco reticular o gruesa y de una red burda. Pueden apreciarse algunos gránulos color magenta.

El análisis acerca de las células B y células T de los mamíferos, se aplica también a las aves. La B, fue denominada así por su origen en la bolsa de Fabricio.

Monocitos

Los de aves son células grandes, de elementos maduros de la serie agranulocítica. El diámetro promedio del linfocito suele aproximarse al del núcleo del monocito. Aunque éste casi siempre es redondo, puede adoptar muchas otras configuraciones por sus características amiboides (fig. 10–34). La relación núcleo/citoplasma es menor que la del linfocito. El núcleo, en forma de riñón, tiene un retículo fino de heterocromatina. El área de citoplasma asociado con la identación nuclear es característica distintiva de los monocitos. El área yuxtanuclear tiene gránulos anaranjados o de tonos naranja. Son características de esta célula el aspecto de vidrio despulido del citoplasma, los gránulos azurófilos y las características yuxtanucleares.

Trombocitos

Los de las aves y otros vertebrados submamíferos son nucleados, un poco más pequeños que los eritrocitos con un promedio de 5 a 9 μm. El núcleo es alargado, granuloso en forma burda por la heterocromatina y localizado en el centro (fig. 10–35). El citoplasma, finamente reticulado y basófilo, puede contener muchos gránulos azurófilos específicos.

Además de funcionar en la hemostasia de manera similar a las plaquetas de los mamíferos, los trombocitos de las aves han mostrado actividad *trefocítica* y *fagocítica.*

HEMOSTASIA

Es un proceso en el que una serie compleja de interacciones, culmina en el cese de la pérdida de sangre después de una lesión vascular. Puesto que la conservación de la integridad, volumen y composición de la sangre es esencial para la vida, este proceso es parte muy importante de los mecanismos de homeostasia. Este mecanismo incluye aportaciones muy importantes de los vasos sanguíneos, las plaquetas y los factores de coagulación.

Respuesta de los vasos sanguíneos

Inmediatamente después de la ruptura o corte de un vaso sanguíneo normal hay vasoconstricción. Esta se debe a uno o varios factores: 1) espasmo localizado (contracción) de la musculatura lisa intramural; 2) actividad refleja que incluye los nervios vasomotores del sistema nervioso simpático; y 3) liberación localizada de *vasoconstrictores,* en especial *serotonina.* La vasoconstricción disminuye la pérdida de sangre y facilita la acumulación de plaquetas en el sitio de la lesión. La superficie endotelial dañada o descubierta del vaso san-

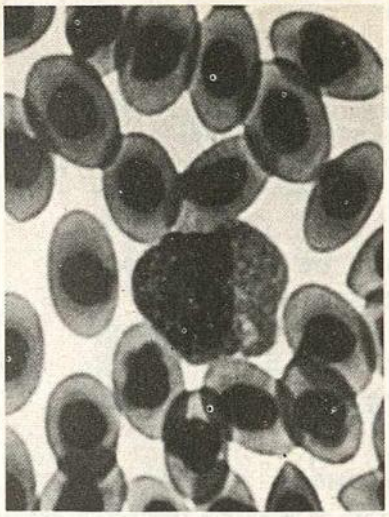

Fig. 10–34. Monocito en un frotis de sangre periférica de ave. X400.

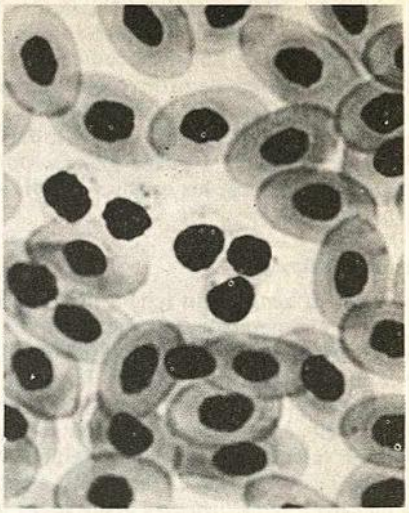

Fig. 10–35. Trombocitos en un frotis de sangre periférica de ave. X400.

guíneo expone la colágena subendotelial, a la vez que las células dañadas liberan *difosfato de adenosina.* Estos sucesos facilitan la agregación plaquetaria al aumentar la adhesividad de sus superficies. El contacto con la colágena activa a los mecanismos intrínsecos de coagulación, en tanto que la liberación de *tromboplastina* hística (*factor III*) activa a los mecanismos extrínsecos de la coagulación. También se libera *plasminógeno* en el sitio de la lesión.

Función de las plaquetas

Las que se agregan en el sitio de la lesión se transforman en estructuras de forma irregular con seudópodos. Estos se extienden hacia el sitio de la lesión y entre las plaquetas individuales del agregado. El proceso de agregación produce una *reacción de liberación* en la cual las plaquetas secretan algunos productos almacenados en sus granulómeros. Estos productos incluyen ADP, serotonina, histamina y *factor plaquetario 3;* éste, es una lipoproteína necesaria para la coagulación que cataliza varias reacciones incluidas en la formación de trombina. Esta reacción de liberación se denomina *degranulación.* De esta manera, las plaquetas contribuyen a la agregación continua de más plaquetas. Los eritrocitos tienen cifras altas de difosfato de adenosina. Su atrapamiento y ruptura dentro de este tapón, libera ADP, lo que aumenta la agregación plaquetaria. El proceso reversible de formación del *tapón de plaquetas* se canaliza hacia la pérdida de sangre del sitio de la lesión, aunque, por la reversión, puede volver la hemorragia por el lavado y eliminación del tapón. Se necesitan mecanismos adicionales para transformar este tapón temporal en una agregación irreversible de plaquetas.

Estos mecanismos se realizan a lo largo de la interacción de la *metamorfosis viscosa* de las plaquetas y la producción de *fibrina.* La primera se caracteriza por cambios morfológicos irreversibles de las plaquetas en el tapón. En las plaquetas aparecen filamentos con propiedades contráctiles. Esta proteína filamentosa, llamada *trombostenina,* está como monómero en las plaquetas hasta que la activación la convierte en un polímero filamentoso que quizá posee las mismas características del complejo actina-miosina del músculo. La fibrina se une a los seudópodos de las plaquetas y la contracción de la trombostenina ejerce una tensión sobre las bandas fibrinosas. Se piensa que este mecanismo determina la *retracción del coágulo.* Más aún, el depósito de fibrina sobre los agregados de plaquetas se consideran el mecanismo de activación para la metamorfosis viscosa y la conversión del tapón temporal de plaquetas en agregado irreversible. El calcio es esencial para la contracción de la trombostenina, en tanto que el AMP cíclico ha sido implicado como regulador de la metamorfosis viscosa.

Coagulación

Es una serie de complejos de interacciones en los que la sangre pierde sus características de líquido y se convierte en masa semisólida. La formación del coágulo irreversible se origina por la interacción del tejido dañado, las plaquetas y la fibrina como parte integral de este proceso. La formación de fibrina se debe a un proceso complejo que incluye factores hísticos y sanguíneos.

Los factores sanguíneo y tisular, excepto el factor IV, son proteínas; quizá la mayor parte se produce en el hígado. La activación del mecanismo productor de fibrina que se origina en los tejidos se denomina *vía extrínseca* y la que se origina en la sangre *intrínseca;* ambas convergen en una *vía común,* que conduce, por último, a la formación de la fibrina. Los numerosos factores que comprenden estas vías tienen varios sinónimos, algunos de los cuales aparecen en el cuadro 10–3. Se muestra el esquema de la coagulación en la figura 10–36.

Se considera que la secuencia de sucesos que conducen a la coagulación se llevan a cabo en tres etapas o estadios: I, formación de un factor conversor de la protrombina; II, conversión de protrombina en trombina gracias al factor conversor de la protrombina; y III, inducción de la formación de fibrina a partir del fibrinógeno por la trombina. El I puede lograrse por la vía extrínseca o la intrínseca, los estadios II y III son parte de la vía común.

Coagulación extrínseca

El contacto de la sangre con tejidos dañados inicia la vía extrínseca, que depende de la liberación de la lipoproteína, la *tromboplastina hística* (factor III). Las *calicreínas* son enzimas proteolíticas liberadas en respuesta a un daño localizado. Aunque se consideran mediadores endógenos en el caso de aumento de permeabilidad vascular, puede iniciar la activación de *proconvertina* (factor VII). El factor III, es presencia de iones de calcio y fosfolípidos, actúa sobre o con el VII activado para activar el *factor Stuart-Prower* (factor X). El X activado y el *V* activado (*acelerador de la protrombina*) pueden servir juntos para formar el *factor de conversión de la protrombina.* El resto de esta vía se detalla en la figura 10–36.

Coagulación intrínseca

La sangre que se separa de los tejidos corporales retiene su capacidad para coagularse. Debido a que esta capacidad es inherente a la sangre, esta vía se denomina intrínseca. La superficie de contacto activa el *factor Hageman* (*factor XII*), que a su vez, convierte la *precalicreína* en *calicreína.* Esta última activa al *factor XI* (*antecesor de la tromboplastina plasmática*). El factor XI activa al *factor IX* (*factor Christmas*). El factor Christmas activado y el *antihemofílico activado* (*factor VIII*) activan entonces al *factor Stuart-Prower* (*factor X*). Lo que resta de la vía se describe con la coagulación extrínseca y se muestra en la figura 10–36.

Formación del coágulo y fibrinólisis

La plaqueta es el componente esencial en la formación del coágulo y su retracción. Ya se comentó la necesidad de fibrina en la formación de un tapón de plaquetas irreversible. Independientemente de la denominada irreversibilidad del tapón plaquetario, los coágulos sanguíneos no son permanentes. Los efectos de continuidad de la coagulación y sus mecanismos, una vez iniciados, no quedan sin control bajo situaciones normales. Las consecuencias devastadoras de los mecanismos hemostáticos sin control son obvias. En la figura 10–37 se delinea el mecanismo de la fibrinólisis. Desafortunadamente no todos los detalles de este mecanismo se comprenden bien.

Los fragmentos proteolíticos del *factor Hageman* (*factor XII*) y de otras substancias plasmáticas o hísticas convierten un poco del activador de su forma inactiva a su forma activa. Por lo tanto, este activador convertirá la *profibrinolisina* (*plasminógeno*) en *fibrinolisina* (*plasmina*). La plasmina degrada la fibrina, y de esta manera se forman los *productos de la degradación de la fibrina* y al cabo del tiempo se disuelve el coágulo.

Hay un equilibrio sutil entre la formación y la disolución del coágulo. La plasmina tiene un efecto de retroalimentación positiva sobre el factor activado de Hageman. Conforme se produce más plasmina originará la formación de más fragmentos proteolíticos a partir del factor XII activado. Este mecanismo asegura la disolución del coágulo sanguíneo con el tiempo.

DINAMICA DE LAS CELULAS SANGUINEAS-HEMOPOYESIS

CARACTERISTICAS GENERALES

Forma y función

El reemplazo de las células, como se vio antes (capítulo 4), se basa en la presencia de células germinales relacionadas con los distintos tejidos. El reemplazo de las células sanguíneas se lleva a cabo por medio de las actividades de las células germinales confinadas a áreas específicas. Estas áreas de *hemopoyesis* difieren en los estados prenatal, posnatal y adulto. Durante el desarrollo prenatal incipiente, la hemopoyesis empieza en islas sanguíneas en el saco vitelino. Estas se diseminan en el feto e incluyen el mesénquima y los vasos sanguíneos, hígado, bazo, timo, ganglios linfáticos y médula ósea. La formación posnatal de eritrocitos, granulocitos y plaquetas se destina de manera primaria a la médula ósea roja. El bazo también interviene en la eri-

Cuadro 10–3. Factores de la coagulación en la hemostasia

Designación según el Comité Internacional	Sinónimos
Factor I	Fibrinógeno
Factor II	Protrombina
Factor III	Tromboplastina hística*
Factor IV	Iones de calcio
Factor V	Factor lábil (acelerador de la protrombina)
Factor VI	Ya no se aplica
Factor VII	Factor estable (proconvertina)
Factor VIII	Factor antihemofílico (tromboplastinógeno)
Factor IX	Factor Christmas (componente de la tromboplastina plasmática)
Factor X	Factor Stuart-Prower
Factor XI	Antecesor de la tromboplastina plasmática
Factor XII	Factor Hageman
Factor XIII	Factor de estabilización de la fibrina
Factor plaquetario	Factor plaquetario 3 †

* Se encuentra en los tejidos.
† Se encuentra en las plaquetas.

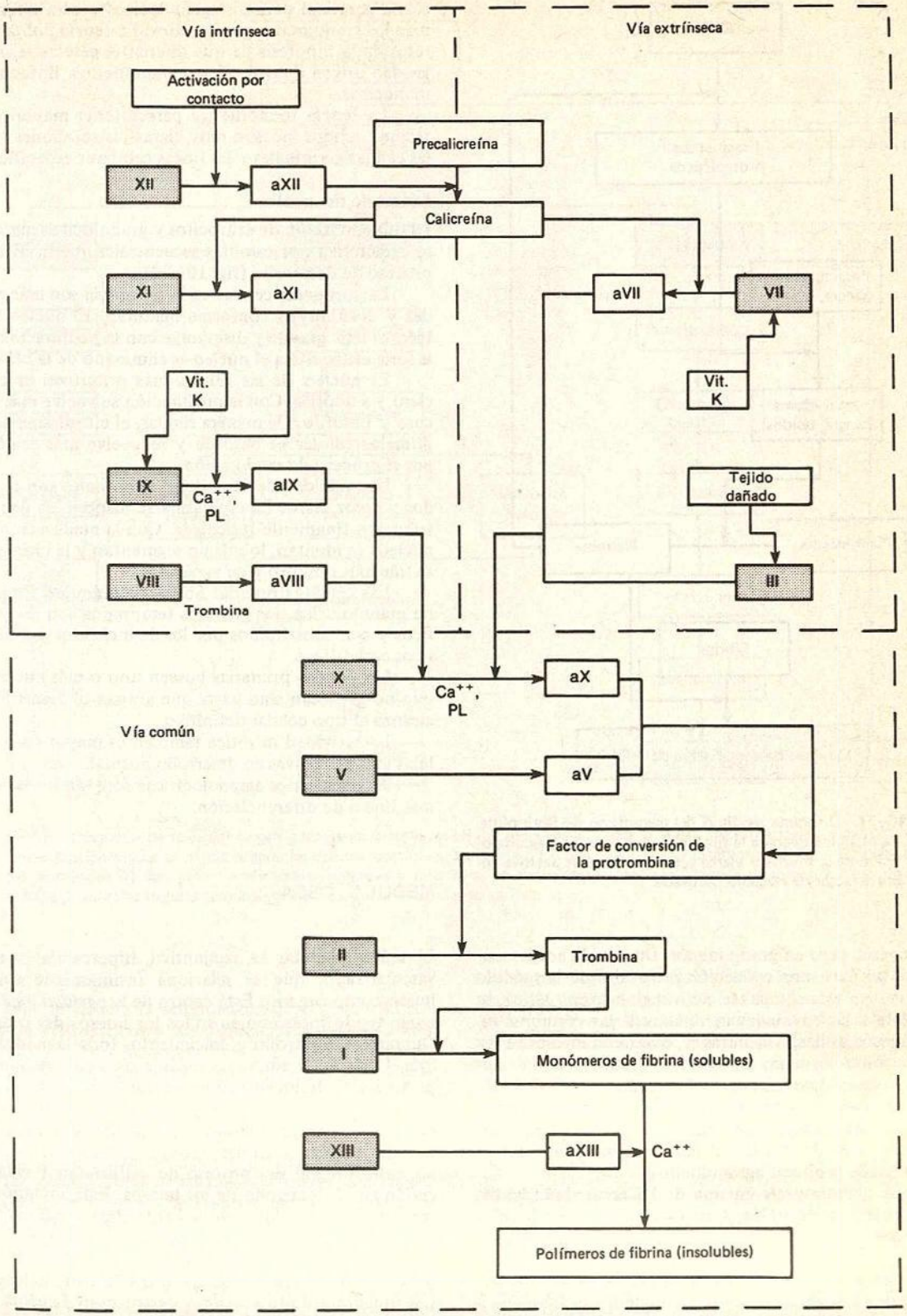

Fig. 10–36. Diagrama de flujo del esquema de coagulación. a, activado; PL, fosfolípido. Las vías extrínseca e intrínseca terminan con la activación del factor X, el primer factor en la vía común. Los monómeros de fibrina soluble se convierten en polímeros insolubles dentro de la vía común.

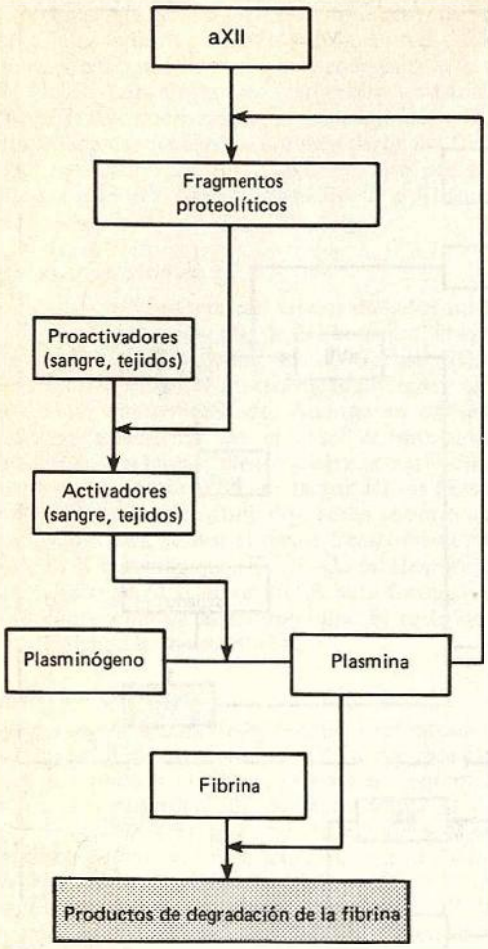

Fig. 10–37. Diagrama de flujo del mecanismo de fibrinólisis. La plasmina degrada la fibrina en productos de descomposición de la misma y ejerce retroalimentación positiva sobre el factor de Hageman activado.

tropoyesis, pero en grado menor. Durante la adolescencia se produce una reducción progresiva de la médula ósea y en esta etapa la actividad hemopoyética se confiere a las cavidades medulares de las vértebras esternales, costillas, vértebras y huesos craneales. Esta reducción de la hematopoyesis es producto de la conversión de *médula ósea roja* en *amarilla.*

Durante las primeras fases del desarrollo el timo es el principal órgano encargado de la linfocitopoyesis, y en el resto de la vida, el bazo y tejidos linfoides se encargan de producir agranulocitos.

La hemopoyesis en una de las áreas de la histología más controvertida. Aunque el progreso en la diferenciación de todos los tipos celulares específicos es sencillo, la naturaleza morfológica de la célula o células germinales no es muy clara (fig. 10–38). La teoría *monofilética* respalda la premisa de que *todas* las células sanguíneas se originan de una sola célula germinal, el *hemocitoblasto.* La teoría *difilética* señala que hay una célula germinal para los agranulocitos y otra diferente para los granulocitos y eritrocitos. La teoría *polifilética* respalda la hipótesis de que diferentes células germinales dan origen a eritrocitos y granulocitos, linfocitos y monocitos.

La teoría monofilética parece tener mayor aceptación, aunque no son muy claras las relaciones entre las células germinales y las líneas celulares específicas.

Líneas de desarrollo

La diferenciación de eritrocitos y granulocitos maduros se caracteriza por cambios secuenciales que tipifican el proceso de desarrollo (fig. 10–39).

Las primeras células en la secuencia son más grandes y disminuyen conforme maduran. El núcleo también es más grande y disminuye con la maduración. En la serie eritrocítica el núcleo es eliminado de la célula.

El núcleo de las células más primitivas es color claro y acidófilo. Con la maduración se vuelve más obscuro y basófilo. De manera similar, el citoplasma de las primeras células es basófilo y se vuelve más acidófilo por el proceso de maduración.

Los núcleos de las células germinales son redondos y color claro. La cromatina se dispone en una distribución finamente reticulada. Con la maduración, los núcleos se identan, lobulan o segmentan y la cromatina se tiñe más obscuro y en agregados.

Las células primarias no tienen gránulos. En la serie granulocítica, los gránulos tempranos son inespecíficos y son substituidos por los de inclusión granulocíticos específicos.

Las células primarias poseen uno o más nucléolos que no se notan sino hasta que avanza el desarrollo y alcanza el tipo celular definitivo.

La actividad mitótica también es mayor en las células más primitivas en desarrollo normal.

Para las series agranulocíticas son válidas las mismas líneas de diferenciación.

MEDULA OSEA

El tejido medular es conjuntivo, hipercelular y muy vascularizado, que se relaciona íntimamente con el hueso como órgano. Está dentro de la *cavidad medular* como tejido interóseo en todos los huesos del cuerpo. Durante el desarrollo y crecimiento, toda la médula es *roja.* En la edad adulta, la médula ósea roja se limita a pocos focos de localización: vértebras esternales, costillas, vértebras y huesos craneales. Las localizaciones restantes serán reemplazadas por *médula ósea amarilla.*

La cavidad medular aparece primero como componente integral del proceso de osificación y está incluido en el desarrollo de los huesos. Esta inclusión se conserva toda la vida porque los límites periféricos de la médula tienen elementos del endostio cortical. De manera similar, el endostio trabecular puede estar contenido dentro de la substancia de los tejidos medulares. Las funciones de formación y destrucción de células se adquieren en forma secundaria pero persisten toda la vida del animal.

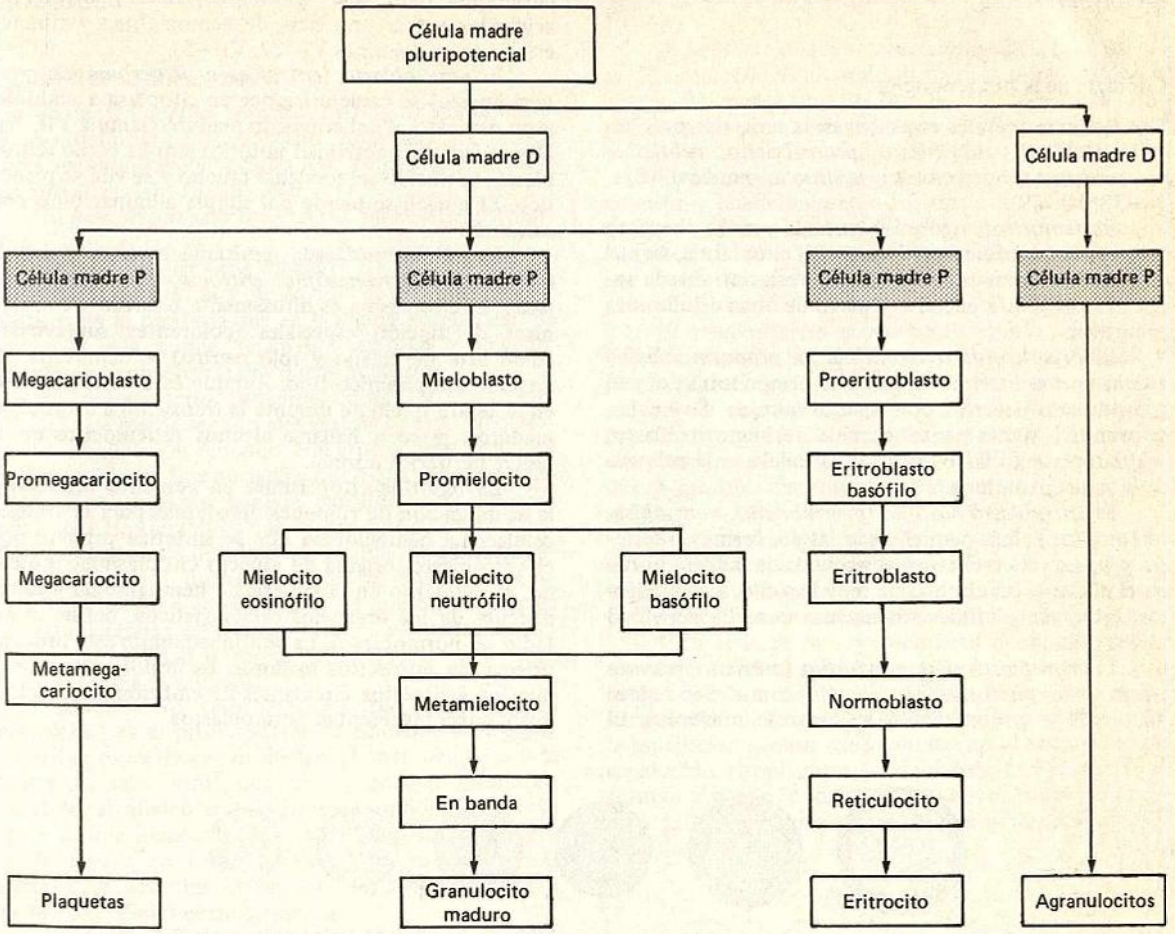

Fig. 10–38. Diagrama de flujo del origen y diferenciación de las células sanguíneas. Según la teoría monofilética, una sola célula germinal pluripotencial es la que origina las células sanguíneas. La teoría difilética establece que diferentes células germinales (células germinales-D) dan origen a elementos linfoides y mieloides, en tanto que la teoría polifilética establece que hay distintas células germinales (células germinales-P) para cada línea celular sanguínea.

Médula ósea roja

Su color se debe a la acumulación de eritrocitos, precursores eritrocíticos y sus pigmentos. La *médula ósea roja* es un tejido hemopoyético que suele denominarse *mieloide*. En este tejido se producen eritrocitos, granulocitos y plaquetas. Los agranulocitos también se desarrollan en este tejido, y en órganos linfáticos.

La médula está constituida por numerosos conductos vasculares (arteriales y venosos), senos, una red fibrosa, células libres de las líneas celulares sanguíneas, macrófagos y un poco de tejido adiposo (fig. 10–40). La médula se divide en dos compartimientos: *vascular* y *hemopoyético*. El primero incluye los vasos de la médula ósea. De manera clásica, los senos de este tejido se describen como delimitados por fagocitos, que quizá son células perivasculares. El compartimiento hemopoyético está constituido por las islas y columnas irregulares de tejido entre los lechos vasculares e incluye un estroma fibrorreticular, células reticulares, hemocitoblastos, fagocitos, células sanguíneas intermedias y maduras, tejido adiposo y otras células típicas del tejido conjuntivo (plasmáticas y cebadas). Las células primitivas y las reticulares fagocíticas se describen en forma clásica como componentes de este tejido (fig. 10–41). Ya se comentó la naturaleza, relaciones e importancia funcional de estas células (capítulo 6). La función primaria de la médula ósea roja es la producción de células sanguíneas.

Médula ósea amarilla

Al llegar a la edad adulta disminuye mucho la cantidad de médula ósea activa encargada de producir células sanguíneas. El tejido adiposo reemplaza a casi todos los elementos productores de células sanguíneas del compartimiento hemopoyético. En situaciones de estrés (entre ellas enfermedad), *la médula ósea amarilla* puede volverse activa de nuevo como tejido hemopoyético.

ERITROPOYESIS

Citología de la diferenciación

Las siguientes células constituyen la serie eritrocítica: *hemocitoblasto, rubriblasto, prorrubricito, rubricito, metarrubricito, reticulocito, eritrocito maduro* (figs. 10–38, 10–39).

El *hemocitoblasto* mide unos 15 μm de diámetro y tiene una basofilia muy intensa del citoplasma, su núcleo es grande, redondo, pálido y vesicular. Puede sufrir mitosis y diferenciarse a partir de otras células más primitivas.

El *proeritroblasto* (*rubriblasto, pronormoblasto*) es una forma intermedia entre el hemocitoblasto y el prorrubricito descrito por algunos autores. Su núcleo es primitivo y más pequeño que el del hemocitoblasto; y el citoplasma más basófilo. Esta célula es la primera de la serie eritrocítica.

El *eritroblasto basófilo* (*prorrubricito, normoblasto basófilo*) es más pequeño que las dos formas anteriores y posee una cromatina distribuida de manera burda en el núcleo y un citoplasma muy basófilo. Los nucléolos, están mal definidos o no aparecen. La actividad mitótica es alta.

El *eritroblasto policromatófilo* (*rubricito, normoblasto policromatófilo*) es pequeño, con núcleo redondo, denso y pequeño. No se observan nucléolos. El citoplasma tiene una basofilia moteada y el resto es acidófilo por la presencia de hemoglobina y ribonucleoproteína (láminas VI–22, VII–5).

El *normoblasto* (*eritroblasto ortocromático, metarrubricito*) se caracteriza por un citoplasma acidófilo muy parecido al del eritrocito maduro (lámina VII–5). Después de una actividad mitótica amplia como eritroblasto, el núcleo se condensa mucho y se vuelve picnótico. El núcleo se pierde por simple eliminación o por *cariólisis.*

La célula enucleada resultante es el *reticulocito* (*eritrocito policromatófilo, eritrocito con basofilia difusa*). El citoplasma es difusamente basófilo y con técnicas de tinción especiales (colorantes supravitales como azul de cresilo y rojo neutro) se demuestra un retículo citoplásmico fino. Aunque éste suele perderse en el tejido mieloide durante la transición a eritrocitos maduros, pueden hallarse algunos reticulocitos en la sangre periférica normal.

La basofilia citoplásmica en aumento representa la acumulación de ribonucleoproteínas para la síntesis celular. La hemoglobina que se sintetiza primero por el eritroblasto, origina un aspecto citoplásmico moteado. El aumento en la síntesis de hemoglobina y la reducción de los organelos característicos, define al estadio de normoblasto. La continuación de este proceso origina los eritrocitos maduros. Es importante señalar que los eritrocitos circulantes de embrión son nucleados y quizá representan normoblastos.

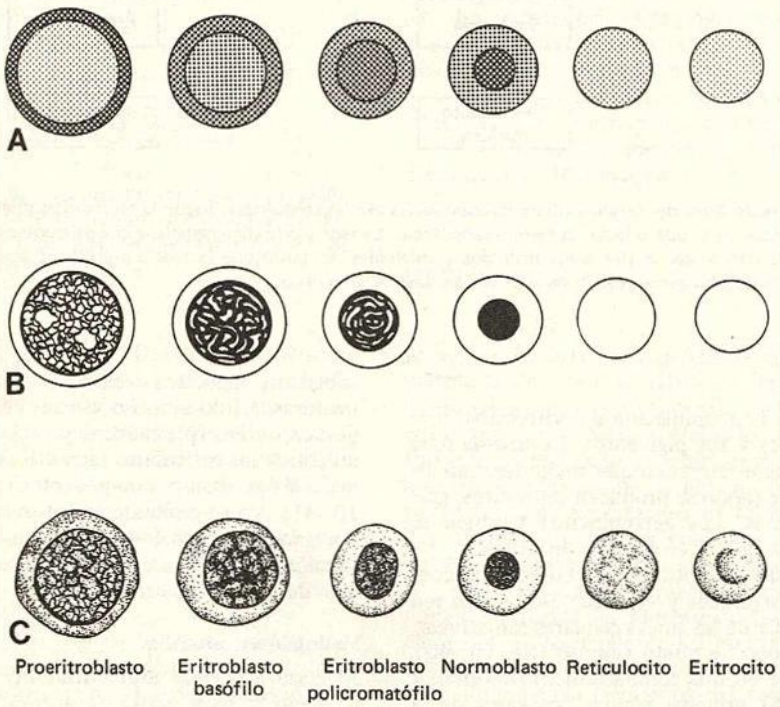

Fig. 10–39. Diagrama que representa los cambios celulares relacionados con la diferenciación celular sanguínea. **A.** Un núcleo grande, pálidamente teñido se empequeñece en forma progresiva con el desarrollo. El núcleo es expulsado en la serie eritrocítica. El citoplasma basófilo se vuelve cada vez más claro conforme avanza el desarrollo. **B.** El tamaño nuclear y citoplásmico se reducen durante el desarrollo, en tanto se hace aparente más heterocromatina según madura la célula. **C.** Los estadios de desarrollo de los eritrocitos pueden compararse con las generalidades de A y B. (Modificado y redibujado de Diggs, L.W., Sturm, D. and Bell, A.: *The Morphology of Blood Cells.* Abbott Laboratories, North Chicago, 1954).

GRANULOCITOPOYESIS

Citología de la diferenciación

Las siguientes células constituyen la serie granulocítica: *hemocitoblasto, mieloblasto, promielocito, mielocito, metamielocito, células en banda, granulocito maduro* (figs. 10–38, 10–39).

El *hemocitoblasto* fue descrito en la serie eritrocítica.

El *mieloblasto* tiene diámetro de 15 a 20 μm. El citoplasma es basófilo y su función es irregular; es más obscuro en la periferia que en la región perinuclear. El núcleo es más grande, finamente reticular y de color rojo. Pueden observarse dos o más nucléolos.

El *promielocito* (*progranulocito*) es una célula grande, que puede ser aún más grande que el hemocitoblasto. El núcleo es redondo, con cromatina distribuida en forma burda. Los nucléolos no se observan con facilidad. El citoplasma, aunque basófilo, tiene regiones acidófilas. Hay gránulos que varían de acidófilos a basófilos. Existe una disminución gradual de *gránulos inespecíficos* y un aumento gradual en los *específicos.* Los promielocitos se convierten en mielocitos cuando las granulaciones específicas pueden identificarse con base en su afinidad tintorial, tamaño y forma. Su actividad mitótica es muy alta.

El *mielocito* (*mielocito basófilo, eosinófilo o neutrófilo*) es el primer estado reconocible de los granulocitos específicos. El núcleo es más pequeño y la cromatina más burda que en los estados anteriores. También el núcleo es más oval que redondo y puede aparecer una identación ligera. La basofilia citoplásmica disminuye en forma paralela a un aumento en el número de gránulos específicos. La actividad mitótica de estas células es muy elevada.

El *metamielocito* (*metamielocito basófilo, eosinófilo o neutrófilo*), se caracteriza por tener forma de riñón o de herradura de caballo. El citoplasma es poco acidófilo y está lleno de gránulos específicos. La identación progresiva producirá una apariencia lobular en el núcleo de los granulocitos maduros.

Los granulocitos neutrófilos son los más abundantes en el tejido mieloide y la sangre periférica. Las formas inmaduras de los neutrófilos suelen estar en esta última. El *metamielocito neutrófilo* también se conoce como *juvenil.* La identación progresiva del núcleo origina los denominados *neutrófilos en banda* (*células neutrofílicas no segmentadas*) (láminas VI–23, VII–1, VII–3). Su núcleo se caracteriza por tener forma de herradura de caballo. Su lobulación subsecuente producirá una célula madura llamada *célula neutrofílica segmentada* (*PMN, granulocito neutrófilo polimorfonuclear, neutrófilo filamentado, neutrófilo polimorfonuclear o simplemente, neutrófilo).*

TROMBOCITOPOYESIS

Citología de la diferenciación

Las células que constituyen la serie plaquetaria son: *hemocitoblasto, megacarioblasto, promegacariocito, megacariocito, metamegacariocito* y *plaquetas* (fig. 10–38).

El *hemocitoblasto* se describió en la serie eritrocítica. El *megacarioblasto* tiene citoplasma poco basófilo y núcleo finamente granular que se tiñe de rojo. El citoplasma periférico tiene seudópodos y aspecto esponjoso.

El *promegacariocito* es más grande que la célula anterior y puede presentar dos tipos de núcleos. El citoplasma es un poco basófilo y tiene muchos gránulos basófilos. Pueden encontrarse vesículas citoplásmicas que le dan aspecto esponjoso en la periferia de la célula.

El *megacariocito* es más grande que la célula antes descrita. En este tipo celular se produce cariocinesis y pueden formarse hasta 16 núcleos. Sin embargo, éstos se vuelven a unir después y forman el típico núcleo prominente y multilobulado de esta célula. El volumen citoplásmico es grande y acidófilo. Hay áreas de palidez y vacuolas dispersas entre los escasos gránulos basófilos.

El *metamegacariocito* es la mayor de las células de esta serie. Excepto por la agregación de los gránulos citoplásmicos y su aspecto en forma de plaquetas en la periferia celular, se parece mucho al megacariocito.

Esta serie de cambios celulares se caracteriza por un aumento en el tamaño y número de los núcleos por células –inversamente al lineamiento que siguen las otras series mencionadas. Al llevarse a cabo la mitosis, la separación nuclear (*cariocinesis*) no se acompaña con separación citoplásmica (*citocinesis*). Las plaquetas se forman a partir de los metamegacariocitos por un proceso exocitósico, por el cual se expulsan de la superficie celular.

AGRANULOCITOPOYESIS

Características generales

La secuencia de desarrollo de los agranulocitos (linfocitos, monocitos, macrófagos y células plasmáticas) se lleva a cabo en los órganos linfoides y en la médula ósea. Por esta razón, algunos autores consideran a estos órganos como *linfomieloides.* El desarrollo que conduce a formas maduras de estas células no está muy bien definido como en las series anteriores. Más aún, la localización y naturaleza de las células germinales, las áreas específicas de desarrollo y las interrelaciones entre estas células mononucleadas, necesita muchos más estudios. La figura 10–42 representa un resumen de las relaciones conocidas entre estas células.

Linfocitopoyesis y células plasmáticas

Por muchos años se ha considerado que los órganos linfoides son los únicos sitios de linfocitopoyesis. Sin embargo, los datos actuales indican que este proceso también se lleva a cabo en el tejido mieloide. Se desconoce la naturaleza exacta de las células germinales de esta secuencia a pesar de los esfuerzos realizados en la investigación. La *célula reticular primitiva* se considera de manera clásica como la célula que origina al *hemocitoblasto.* La duda sobre la significación funcional de esta

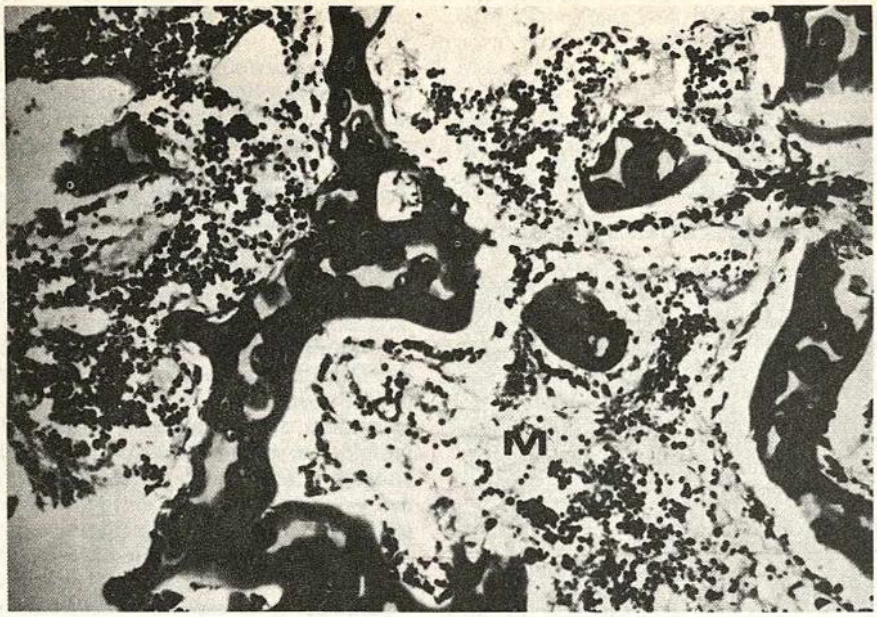

Fig. 10–40. Médula ósea roja en la cavidad medular de un hueso en desarrollo. La médula ósea (M) ocupa los espacios interóseos entre el hueso en desarrollo y las espículas cartilaginosas mineralizadas de la esponjosa primaria. X40.

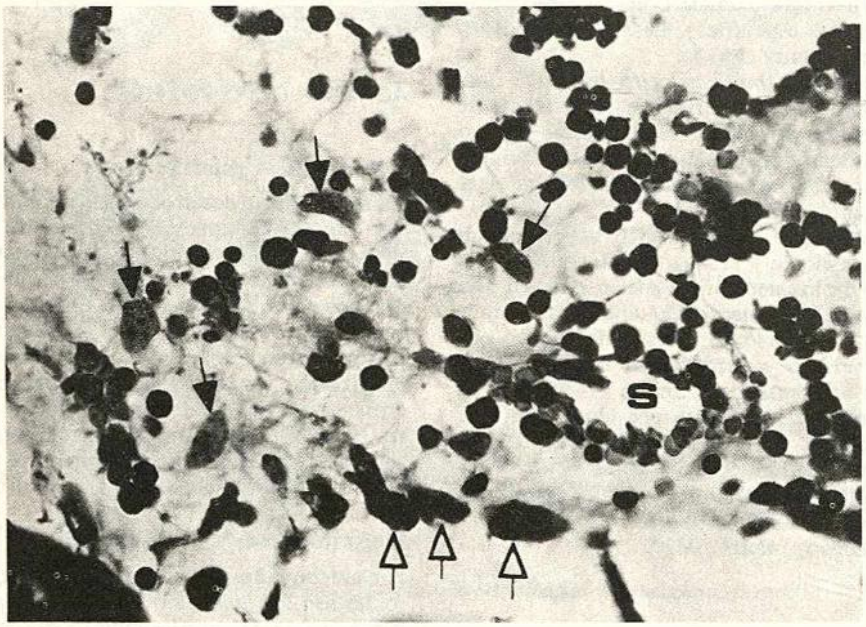

Fig. 10–41. Elementos de la médula ósea roja. Las células reticulares (**flechas obscuras**) constituyen un retículo celular. Hay muchas células sanguíneas libres en diferentes estadios de desarrollo. Se observa un sinusoide (S) y osteoblastos desplazados por artefactos de procesamiento (**flechas claras**). X160.

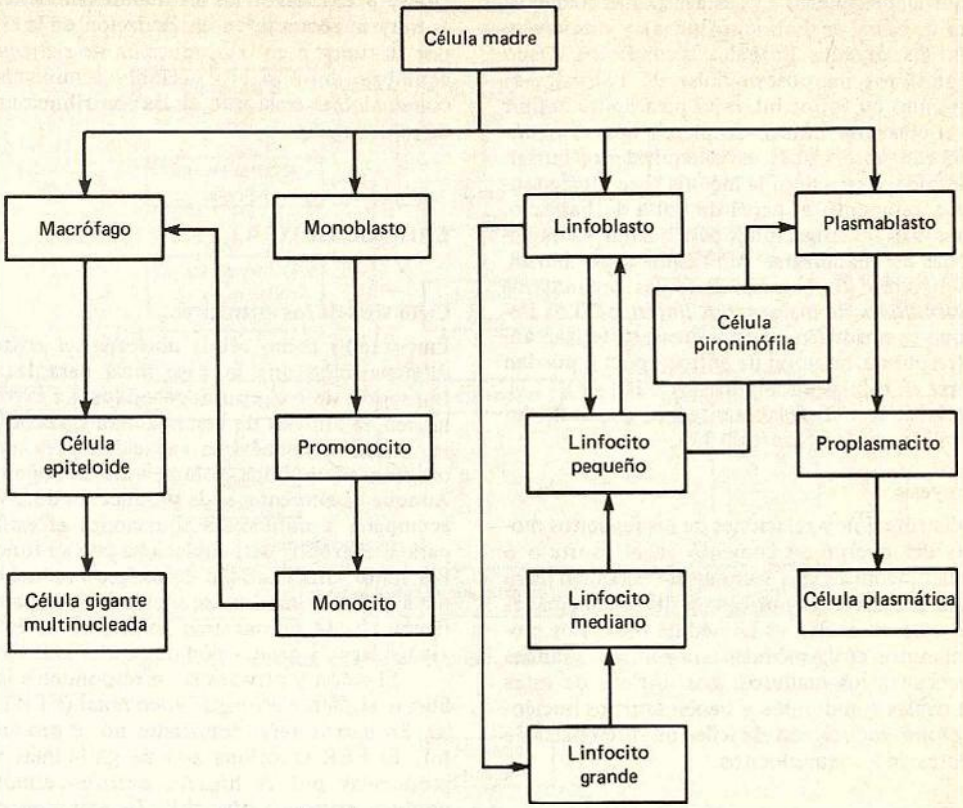

Fig. 10–42. Diagrama de flujo de las relaciones entre los agranulocitos.

célula reticular primitiva se mencionó en el capítulo 6 (células reticulares).

La célula germinal, *hemocitoblasto,* fue descrita en la sección de eritropoyesis. Se considera que esta célula puede diferenciarse en todas las células agranulocíticas.

El *linfoblasto* es la más grande de las células de esta serie. Posee un núcleo vesicular redondo, muy grande, con un nucléolo prominente y con un citoplasma basófilo (estas células se denominan, a veces, *linfocitos grandes*). La diferenciación progresiva da por resultado células cada vez más pequeñas con núcleos que tienen heterocromatina condensada en forma burda. Estos *linfocitos* podrían llamarse *linfocitos medianos* o *prolinfocitos* según algunos autores. La posterior división de estas formas intermedias producirá los *linfocitos pequeños.* Aunque la progresión parece derivarse del linfoblasto hasta el linfocito pequeño, cualquiera de las células intermedias pueden encontrarse libres en la sangre circulante.

Los *linfocitos pequeños* no son células posmitóticas fijas. Bajo situaciones apropiadas de estimulación, pueden diferenciarse de manera regresiva a linfoblastos que originan más linfocitos. También con un estímulo antigénico apropiado, los linfocitos pequeños se convierten en *células pironinófilas,* que tienen grandes cantidades de RNA, el cual se tiñe con pironina y a veces se denominan *inmunoblastos.* Las células se caracterizan por una *transformación blastoide* que permite se vuelvan *plasmoblastos.* Los *plasmoblastos* y los *proplasmocitos* son células intermedias en la diferenciación de las *células plasmáticas,* pero muy difíciles de distinguir.

Origen de los linfocitos

Durante la vida embrionaria, las células germinales se producen en forma secuencial en el saco vitelino, hígado y bazo (fig. 10–43). Los linfocitos se diferencian en el hígado y bazo. Así las células germinales poblan la médula ósea y ésta funcionará como la fuente mayor de las dos poblaciones diferentes pero interrelacionadas de linfocitos.

Una población de células germinales abandona la médula ósea y se instala en el timo. Estas células proliferan y se diferencian dentro de este órgano, con lo cual aparece con el tiempo la *periferalización.* Los linfocitos procedentes del timo, *linfocitos T,* habitan áreas específicas de *órganos linfoides secundarios –zona paracortical de los ganglios linfáticos* y *zona periarteriolar de los corpúsculos esplénicos.* Estas células se encargan de la inmunidad mediada por células e interactúan con los linfocitos B, de modo que inducen a la formación de anticuerpos (fig. 10–43).

No están bien caracterizados los órganos que participan en el desarrollo de *linfocitos* B en los mamíferos. Las células germinales dejan la médula ósea y ha-

bitan el equivalente bursal. En las aves, estas células se infiltran en la bolsa de Fabricio (bursa) y después se alojarán en los órganos linfoides secundarios. Dado que los mamíferos no poseen bolsa de Fabricio, se está investigando en forma intensiva para poder definir cuál es el equivalente bursal. Se piensa que el *tejido linfoide del intestino* (TLI) es el equivalente bursal. También se duda acerca de si la médula ósea puede asumir en algún momento el papel de bolsa de Fabricio. Se necesitan más investigaciones para aclarar estos hechos. Después de encontrarse en el equivalente bursal, las células habitan los órganos linfoides secundarios *–centros germinales de los ganglios linfáticos.* Los linfocitos B que se producen en estas áreas, sintetizan anticuerpos (respuesta humoral de anticuerpos) y pueden transformarse en células plasmáticas (fig. 10–43).

Las células B y T colaboran en la respuesta inmunitaria del organismo (capítulo 17).

Monocitopoyesis

El origen, distribución y relaciones de los fagocitos mononucleares del cuerpo se comentó en el capítulo 6 (sistema reticuloendotelial). Aunque no está bien clara la naturaleza precisa y la morfología del monocito, es indiscutible que su origen es la médula ósea. Los monocitos inmaduros en la médula ósea son más grandes pero se parecen a los maduros. Los núcleos de estas células son ovales o redondos y tienen muchos nucléolos. Estos *promonocitos* son difíciles de diferenciar de los precursores de los granulocitos.

DINAMICA DE LAS CELULAS SANGUINEAS– CIRCULACION, REGULACION, DESTRUCCION

La existencia finita de los elementos figurados de la sangre, requiere que se eliminen de la circulación las células viejas o dañadas y que los tejidos linfomieloides produzcan elementos nuevos. El ritmo al que se producen estos dos procesos determinará las poblaciones usuales en sangre periférica. Cualquier alteración en los procesos de formación o de eliminación, producirá anormalidades en los parámetros. La dinámica de esta actividad equilibrada se denomina *cinética sanguínea.* Muchos órganos contribuyen a la formación y destrucción de las células de la sangre, ya sea en forma directa o indirecta. La médula ósea y el timo son órganos linfomieloides muy importantes, que participan en la hemopoyesis. El bazo y nódulos linfáticos, así como ganglios linfáticos, son contribuyentes importantes en la hemopoyesis. La médula ósea, bazo y otros órganos con tejido reticuloendotelial potencial, también intervienen en los procesos de destrucción de células. El hígado contribuye en forma importante en el metabolismo del hierro y retiene su potencial fetal para la hemopoyesis. El hígado también produce casi todas las proteínas plasmáticas. Algunas porciones del aparato digestivo contribuyen en la eritrogénesis por la absorción del hierro y la producción de *factor intrínseco.* Este existe en el hombre, pero no en los animales domésticos. El riñón, además de contribuir a la degradación y excreción de los metabolitos de la hemoglobina, es muy importante en la regulación de la eritropoyesis por su función en la producción de *eritropoyetina.* El equilibrio entre la producción y eliminación se afecta con cualquier trastorno en las contribuciones normales de estos órganos.

ERITROCINETICA

Ciclo vital de los eritrocitos

Empezando como célula nucleada, el eritrocito sufre diferenciación que lo hace ideal para la función de transporte de oxígeno a los tejidos. La expulsión de su núcleo, la síntesis de hemoglobina y su forma bicóncava, aseguran su máxima capacidad para transporte de oxígeno y un buen volumen de la superficie radial. Aunque el aumento en la producción de los eritrocitos acompaña a numerosas situaciones el estímulo clave para la eritropoyesis se relaciona con su función básica. Por tanto, una cantidad de oxígeno reducida en los tejidos (*hipoxia tisular*) es el estímulo disparador. En la figura 10–44 se muestran las relaciones entre la hipoxia tisular y la producción de células sanguíneas.

El riñón y otros órganos responden a la hipoxia al liberar el *factor eritropoyético renal* (FER), *eritrogenina.* En perros nefrectomizados no se produce este factor. El FER reacciona con las globulinas plasmáticas producidas por el hígado, *eritropoyetinógeno,* para producir *eritropoyetina* (EP). De esta manera, la eritropoyetina estimula a las células germinales sin trastorno, *células eritropoyetina-sensibles* (EPS), para que se diferencien en rubriblastos. La estimulación por EP también aumenta la cantidad de enzima *ácido aminolevulínico-sintetasa,* necesaria para la síntesis de la fracción heme.

Aunque tal estímulo es inmediato, el incremento en el número de eritrocitos no es importante en la sangre periférica sino hasta después de tres días. La proliferación normal y el ciclo de diferenciación dentro de la médula ósea, requiere de tres a cinco días. Puede haber supresión de las mitosis y liberación temprana de formas inmaduras, pero no aumenta la cantidad de eritrocitos.

Una célula eritropoyetina-sensible y sus descendientes pueden sufrir cuatro divisiones mitóticas en cinco días para producir 16 eritrocitos. No todas las células de la serie eritroblástica tienen el mismo potencial de actividad mitótica. Esta termina en los últimos estadios eritroblásticos.

La vida media del eritrocito de los animales domésticos es variable. Los promedios se enumeran en el cuadro 10–4. Muy pocas veces hay reticulocitos en la sangre normal de animales que poseen un promedio de vida media mayor a 100 días. A medida que el eritrocito envejece, las células del SRE lo eliminan de la circulación, en especial las del bazo. Aunque no hay alteraciones morfológicas visibles en el envejecimiento de los eritrocitos normales, los tipos metabólicos se alteran y las células son eliminadas de la circulación. Debido a que el número de eritrocitos es un parámetro homeostático, *la eritropoyesis debe ser igual a la eritro-*

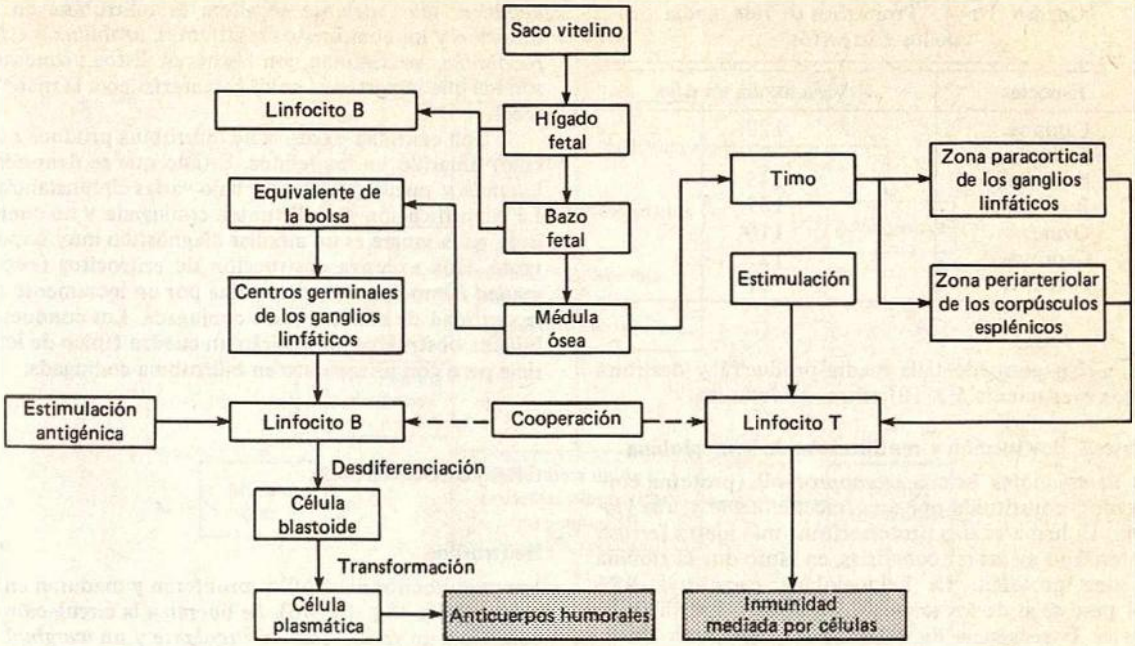

Fig. 10–43. Diagrama de flujo del origen, destino y función de los linfocitos B y T.

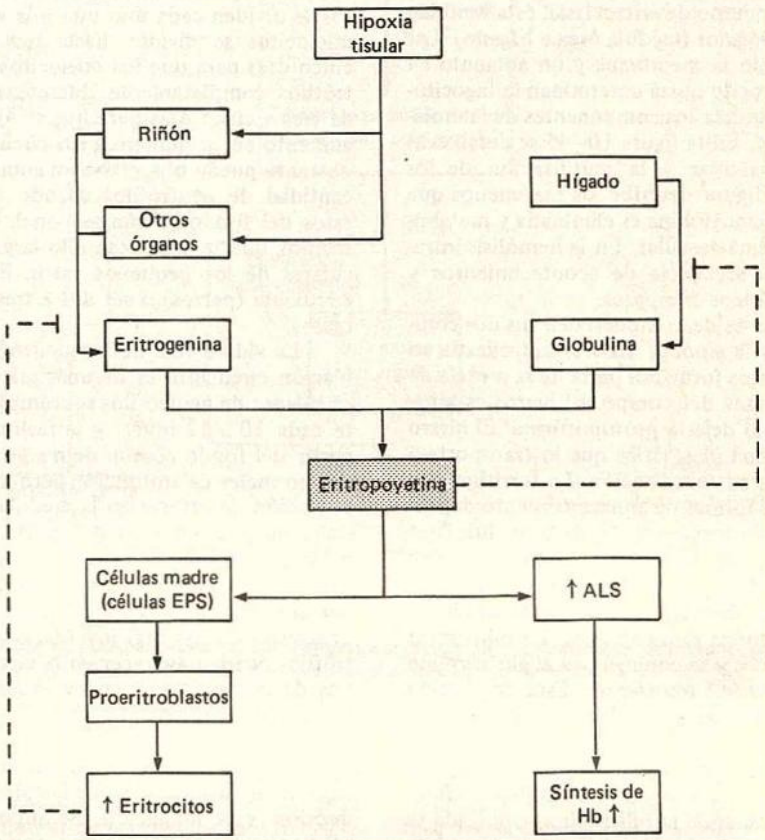

Fig. 10–44. Diagrama de flujo que demuestra los factores que regulan la eritropoyesis. Las **flechas** representan la dirección del flujo y la estimulación. Las **barras** representan inhibición. Células EPS, eritropoyetina–sensibles; ALS, ácido aminolevulínico sintetasa; Hb, hemoglobina.

Cuadro 10–4. Promedios de vida media de los eritrocitos

Especies	X Vida media en días
Caninos	120
Felinos	73
Equinos	145
Bovinos	159
Ovinos	110
Caprinos	125
Porcinos	67

clasia. Un perro de talla media producirá y destruirá aproximadamente 5×10^7 eritrocitos/minuto.

Síntesis, destrucción y reutilización de hemoglobina

La *hemoglobina* es una *cromoproteína* (proteína conjugada), constituida por una fracción *heme* y una *globina.* El heme es una protoporfirina más hierro ferroso sintetizado en las mitocondrias, en tanto que la globina es una proteína. La hemoglobina constituye 95% del peso seco de los eritrocitos maduros. Las variaciones en la secuencia de aminoácidos determina los diferentes tipos de hemoglobina (embrionaria, fetal y adulta) que se encuentra en muchas especies.

Los eritrocitos viejos son eliminados de la circulación por las células fagocitarias del SRE. Aunque el bazo es el órgano primario de eritroclasia, ésta también se realiza en otros órganos (médula ósea e hígado). Las alteraciones sutiles de la membrana y un aumento en la fragilidad del eritrocito quizá determinan la fagocitosis. El organismo reutiliza los componentes de la molécula de hemoglobina. En la figura 10–45 se detallan el metabolismo extravascular y la reutilización de los componentes. Esta figura describe los fenómenos que ocurren cuando la hemoglobina es eliminada y metabolizada fuera del sistema vascular. En la hemólisis intravascular se usa una secuencia de acontecimientos y componentes plasmáticos diferentes.

La hemoglobina es descompuesta en sus dos componentes, el *heme* y la *globina.* Esta es hidrolizada en sus aminoácidos y éstos formarán parte de la mezcla de aminoácidos circulantes del cuerpo. El hierro es separado del heme, y sólo deja la protoporfirina. El hierro se une a la transferrina plasmática que lo transporta a la médula ósea para su reutilización. La ferritina y la hemosiderina son las formas de almacenamiento de hierro en las células reticuloendoteliales de la médula ósea y el bazo. La protoporfirina se convierte en *biliverdina* y después en *bilirrubina.* Esta última es transportada unida con proteínas plasmáticas. Aunque va unida, es una forma de bilirrubina *no conjugada.* La bilirrubina entra a los hepatocitos y se conjuga con el glucurónido por la enzima *glucuronil transferasa.* Esta conversión (*conjugación*) a *bilirrubina glucurónido* es una destoxificación (biotransformación) que hace hidrosoluble a la bilirrubina. Una pequeña cantidad de este compuesto vuelve a la circulación y se excreta como *urobilinógeno* en el riñón. Casi toda la bilirrubina conjugada se secreta por los hepatocitos como el mayor pigmento biliar. La bilirrubina absorbida por el intestino delgado recircula hacia el hígado por la *circulación enterohepática.* Más adelante se altera la bilirrubina en el intestino y los compuestos resultantes, *urobilina* y *esterocobilina,* se eliminan con las heces. Estos pigmentos son los que imparten el color característico a la materia fecal.

Una cantidad excesiva de bilirrubina producirá un color amarillo en los tejidos. Estado que se denomina *ictericia* y puede presentarse bajo varias circunstancias. La cuantificación de bilirrubina conjugada y no conjugada en la sangre es un auxiliar diagnóstico muy importante. Una excesiva destrucción de eritrocitos (*enfermedad hemolítica*) se caracteriza por un incremento en la cantidad de bilirrubina no conjugada. Los conductos biliares obstruidos producirán un cuadro típico de ictericia pero con incremento en bilirrubina conjugada.

GRANULOCINETICA

Neutrófilos

Los granulocitos neutrófilos proliferan y maduran en la médula ósea (fig. 10–46). Se liberan a la circulación al constituir un *fondo común circulante* y un *marginal,* y dejan el compartimiento vascular para entrar al *hístico.* Después ya no regresan a la circulación.

En el desarrollo de esta secuencia son características cinco mitosis. Los mieloblastos y los progranulocitos se dividen cada uno una sola vez, en tanto que los mielocitos se dividen hasta tres veces. Se necesitan cinco días para que los mielocitos maduren hasta neutrófilos completamente diferenciados. Son necesarios de tres a cinco días para que se aprecie disminución o aumento en su número en la circulación periférica. No obstante puede observarse un aumento inmediato en la cantidad de neutrófilos cuando hay movilización de éstos del fondo común marginal, constituida por neutrófilos que se marginan a lo largo de las paredes vasculares de los pequeños vasos. Este puede igualar la circulante (perros) o ser dos a tres veces mayor que él (gato).

La vida media de los neutrófilos dentro de la población circulante es de unas seis horas. La población circulante de neutrófilos se reemplaza aproximadamente cada 10 a 12 horas, y se realiza en forma directa a partir del fondo común de maduración. Bajo situaciones normales de utilización periférica de neutrófilos, la población de reserva en la médula ósea del perro contiene unos cinco días de aporte celular. Las células maduras son los primeros neutrófilos que se movilizan desde el fondo común de maduración y a medida que aumenta la demanda de neutrófilos se liberan en forma progresiva células más jóvenes. Aun los mielocitos neutrófilos pueden aparecer en la circulación en los periodos de demanda extrema y excesivo agotamiento del fondo común de maduración.

La regulación de la granulocitopoyesis aún no está bien entendida. Se considera que participan factores séricos de inducción y de liberación, que regulan la producción y la liberación. Se suponen implicadas una substancia humoral, *chalona,* con efecto inhibitorio específico sobre la mitosis y una *antichalona* de acción contraria, en estos procesos de regulación.

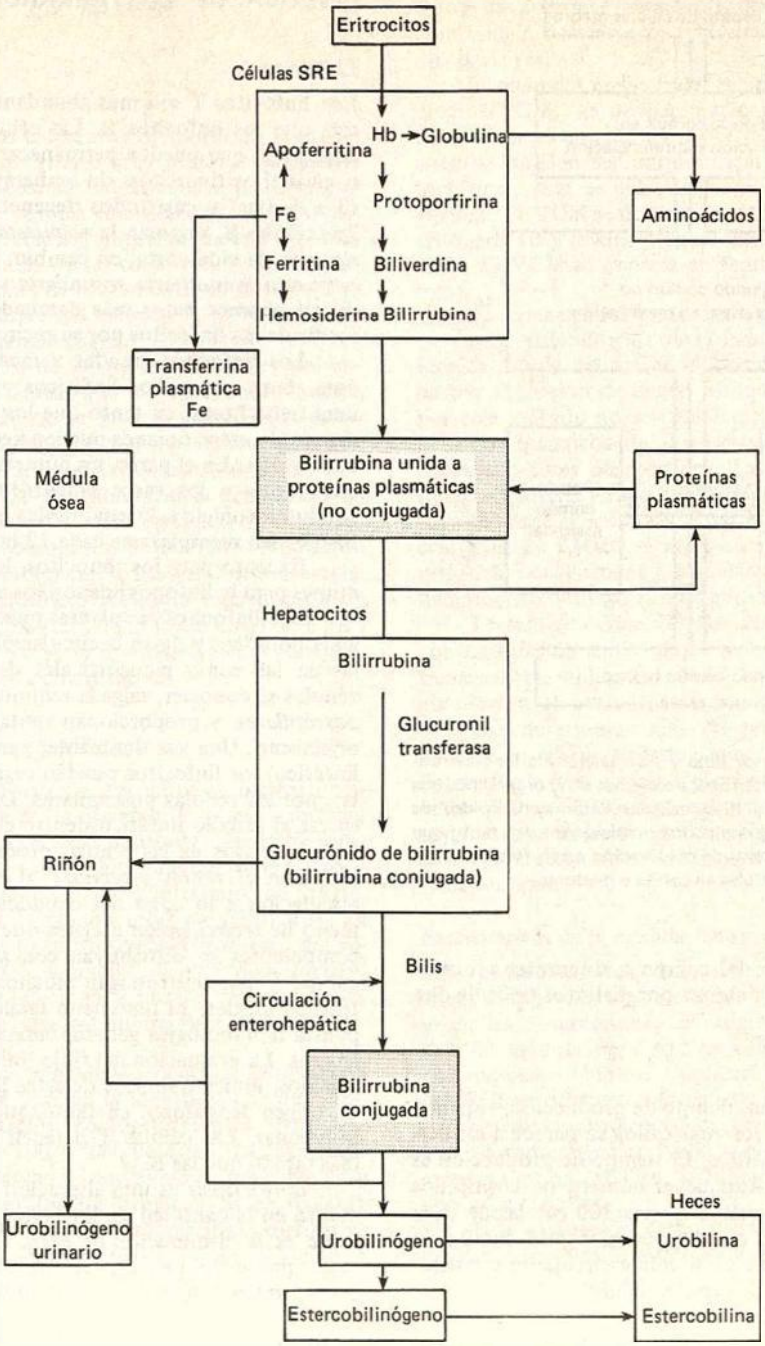

Fig. 10–45. Diagrama de flujo que demuestra el metabolismo extravascular de la hemoglobina. En el texto se describe el proceso con más detalle.

La *neutrofilia,* aumento en el número de neutrófilos circulantes, puede aparecer en respuesta a varios estados fisiológicos y patológicos. La *neutropenia* es la disminución en el número de neutrófilos circulantes, y puede deberse a una excesiva utilización o decremento en la producción. Una neutrofilia con ligero a moderado aumento en la cantidad de neutrófilos inmaduros ($> 3\%$) se denomina *desviación regenerativa a la izquierda.* La *desviación degenerativa a la izquierda,* se caracteriza por una baja a ligeramente elevada cuenta neutrofílica en la que el número de formas inmaduras es mayor que el de neutrófilos maduros. Una *desviación a la derecha* se caracteriza por aumento del número de células viejas en las que es obvia la hipersegmen-

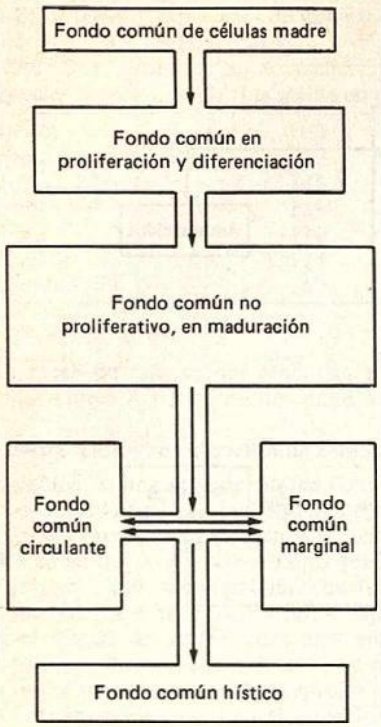

Fig. 10–46. Diagrama de flujo y distribución de los neutrófilos en los diferentes fondos comunes en el organismo. Los de proliferación y diferenciación están constituidos de mieloblastos, progranulocitos y mielocitos, en tanto que los no proliferantes y de maduración están formados por metamielocitos, células en banda y maduras.

tación. La respuesta del cuerpo a diferentes procesos de enfermedad se caracteriza por distintos tipos de desviación.

Eosinófilos

El tipo de maduración, tiempo de producción, vida media y circulación de los eosinófilos se parece a los descritos para los neutrófilos. El tiempo de producción es de tres a seis días. Aunque el número de eosinófilos circulantes sea bajo, más o menos 300 células de cada eosinófilo circulante constituyen el fondo común de maduración y 100 de cada célula circulante constituyen el fondo común de proliferación.

Aunque los eosinófilos están relacionados a reacciones alérgicas, el estímulo disparador para el aumento de eosinófilos es la liberación de histamina a partir de las células cebadas degranuladas. Aunque la liberación local de histamina sirve como factor quimiotáctico, éste no siempre se acompaña de *leucocitosis eosinofílica* (*eosinofilia*). Quizá la histamina circulante determina la eosinofilia.

Basófilos

El número tan pequeño de estas células en el cuerpo complica los estudios cinéticos. Su vida media es de unos 10 a 12 días. Las funciones de estas células se parecen a las de las células cebadas.

CINETICA DE LOS AGRANULOCITOS

Linfocitos

Los linfocitos T son más abundantes en sangre periférica que los linfocitos B. Las células T son células de larga vida, que pueden permanecer en el cuerpo meses o años. Los timocitos, sin embargo, son de vida corta (3 a 4 días) y casi todos degeneran dentro del timo. Las células B, originan la *respuesta inmunitaria primaria,* son de vida corta; en cambio, las encargadas de la *respuesta inmunitaria secundaria* son de vida larga. Es difícil obtener datos más detallados acerca de la vida media de los linfocitos por su recirculación.

Los linfocitos grandes y medianos de la médula ósea, bazo y ganglios linfáticos parecen generarse en unas ocho horas, en tanto que los linfocitos pequeños dentro de estos órganos pueden necesitar por lo menos cuatro días. En el perro, un número suficiente de linfocitos entra a los vasos sanguíneos, provenientes del conducto torácico, lo cual indica que todos los linfocitos pueden reemplazarse cada 12 horas.

Excepto para los timocitos, los estimuladores comunes para la linfopoyesis son los antígenos.

Los linfocitos circulantes pueden alcanzar los ganglios linfáticos y dejan la circulación a lo largo de vénulas en las zonas paracorticales de los ganglios. Estas vénulas se conocen, valga la redundancia, como *vénulas poscapilares,* y proporcionan ventajas inmunológicas al organismo. Una vez dentro del parénquima del ganglio linfático, los linfocitos pueden regresar al lecho vascular, por las vénulas poscapilares. Los linfocitos pueden entrar al ganglio linfático dentro de la circulación y salir a los vasos en las vénulas poscapilares, entrar a los linfáticos eferentes y regresar, al cabo del tiempo a la circulación a lo largo del conducto torácico. El fenómeno de *recirculación* asegura que las células inmunocompetentes se distribuyan con amplitud en todo el cuerpo y que se expongan muchos linfocitos a los antígenos locales. El fenómeno facilita también una respuesta inmunológica generalizada a los antígenos localizados. La evaluación del flujo linfático que sale de los ganglios, indica que 95% de estos linfocitos pueden ser de origen sanguíneo, en tanto que 5% son de origen ganglionar. Las células T parecen reciclar cinco veces más rápido que las B.

Linfocitosis es una alteración en la que hay incremento en la cantidad de linfocitos, en tanto que *linfopenia* es la disminución de ellos. Ciertos tipos de procesos producen linfocitosis (infecciones bacterianas); otros (virales) causan una linfopenia.

Monocitos

Ya se comentó el origen, distribución y relaciones de estas células (capítulo 6). Los monocitos se marginan en el lecho vascular; este fondo común marginal puede ser cinco veces mayor que el circulante. Debido a que los monocitos jóvenes dejan la médula ósea muy rápido, el fondo común de maduración es muy pequeño. Cuando estas células llegan al compartimiento vascular, entran a los tejidos al azar. El fondo común tisular de histiocitos puede ser 400 veces mayor que el circulante de monocitos. En tanto que la vida media de los monocitos circulantes del humano es de ocho días, la de los histiocitos es mayor de 100 días.

EVALUACION DE LA SANGRE Y MEDULA OSEA

La morfología de los elementos figurados en la sangre y médula ósea es un criterio muy importante cuando se evalúan estos tejidos. Las impresiones subjetivas suelen complementarse con las cuantitativas, que son menos subjetivas. Las secciones anteriores de este capítulo recalcan la importancia de las características estructurales y de las relaciones de esta células; en este momento se intentará introducir al estudiante en los aspectos cuantitativos de la *hematología.*

Las evaluaciones de sangre completa siempre implica el uso de substancias que inhiben la coagulación, llamadas *anticoagulantes,* e incluyen al *EDTA* (*ácido etilendiaminotetraacético*), *heparina, citrato de sodio,* y diversas sales del ácido oxálico (*oxalato de sodio* y *de potasio*). La heparina interfiere con la generación de fibrina al funcionar como antitrombina y antitromboplastina. Los otros compuestos detienen la coagulación al formar sales insolubles con el calcio. Con frecuencia, la evaluación hematológica requerirá una muestra de sangre con anticoagulante, una muestra coagulada para evaluaciones del suero y un frotis sanguíneo para evaluaciones cualitativas y cuantitativas.

Parámetros sanguíneos periféricos

Las cuentas de eritrocitos y leucocitos es una parte importante de la evaluación; pueden llevarse a cabo con sistemas automatizados pero el uso de *hemocitómetro* es rápido, sencillo y económico. El número de eritrocitos se indica como número de células/mm^3 de sangre. Cuando no se hace la cuenta total de eritrocitos, un buen parámetro que lo substituye es el *volumen del paquete celular* (VPC) llamado también *hematócrito,* es muy útil ya que relaciona número y tamaño de los eritrocitos. Más aún, este parámetro sirve para determinar otros parámetros.

La *cuenta diferencial* de leucocitos se obtiene con frotis sanguíneo. Se basa en la identificación de la frecuencia de presentación de los diferentes leucocitos cuando se cuentan 100 ó 200 de éstos. La identificación de formas maduras e inmaduras es una parte muy importante de esta evaluación subjetiva. Se acostumbra también hacer notar algunas características distintivas en las células (anisocitosis, policromasia, toxicidad), así como la presencia de eritrocitos nucleados, y otros. Una cuenta leucocitaria diferencial origina *cifras relativas* de leucocitos. Los porcentajes se convierten a *cifras absolutas,* al multiplicar la cuenta total de leucocitos por el porcentaje de frecuencia de presentación de cada tipo celular maduro o inmaduro. Esta técnica de valoración es necesaria para tener una visión acerca de la normalidad, desviaciones regenerativas y otros fenómenos similares.

El *volumen corpuscular medio,* volumen globular medio (VGM), es un parámetro importante, útil para determinar el tamaño de los eritrocitos puesto que las anemias pueden ser normocíticas, microcíticas o macrocíticas, éste es un parámetro diagnóstico para la anemia. El VGM se determina al multiplicar el hematócrito por 10 y dividir después entre la cuenta de eritrocitos. El VGM se expresa en femtolitros (1×10^{-15} litros).

La concentración de hemoglobina se determina en forma sistemática con el *hemoglobinómetro.* Esta técnica simple determina la cantidad de *oxihemoglobina* por absorción de la luz. Aunque las cifras obtenidas por este método no son tan exactas (+ 10%) como los métodos químicos de la *cianometahemoglobina,* son útiles con fines diagnósticos. La concentración media de hemoglobina globular (CMHG) es un parámetro útil para diferenciar las anemias en normocrómicas e hipocrómicas. La CMHG se mide en g/dl y se determina al dividir la concentración de hemoglobina (g/dl) entre el hematócrito, y después multiplicarlo por 100.

La *tasa de sedimentación eritrocítica* se determina con un tubo de sangre al que se le ha adicionado un anticoagulante, midiendo la columna de eritrocitos que se asientan en un periodo determinado.

Las determinaciones de *proteína total* pueden hacerse en suero o plasma con el refractómetro. Esta determinación es simple y rápida. También puede realizarse *electroforesis* con la muestra. La *relación albúmina/globulina* (*relación A/G*), normalmente de 0.7–1.0, es un parámetro de valor diagnóstico determinado por electroforesis.

Evaluaciones de la médula ósea

Son procedimientos diagnósticos muy importantes, que pueden usarse para ofrecer una visión más amplia sobre las observaciones de sangre periférica. Las biopsias de médula ósea son procedimientos quirúrgicos que requieren técnicas asépticas. En animales domésticos se usan diferentes sitios para estas biopsias: en gatos, la fosa trocanteriana; en perros, la cresta iliaca y la fosa trocanteriana; en bovinos y ovinos, las costillas y el esternón; en caballos, la tuberosidad coxal, el esternón y las costillas.

Una evaluación de la médula ósea necesita conocer por completo la citología de la diferenciación. Muchas evaluaciones subjetivas se hacen con frotis de médula ósea teñida. Una cuenta diferencial de 500 células es un parámetro importante. La *relación mieloide/eritroide* se determina al dividir el total de granulocitos entre el total de eritrocitos nucleados de la cuenta diferencial.

REFERENCIAS

Eritrocitos

Baker, R. F.: Ultrastructure of red blood cells. Fed. Proc. *26:*1785, 1967.

Fisher, J. W. and Gordon, A. S.: Conference: erythropoietin. Ann New York Acad. Sci. *149*, 1968.

Hevesy, G. and Ottesen, J.: Life-cycle of the red corpuscle of the hen. Nature *156:*534, 1945.

Koehler, J. K.: Freeze-etching observations on nucleated erythrocytes with special reference to the nuclear and plasma membranes. Z. Zellforsch. *85:*1, 1968.

Marks, P. and Rifkind, R. A.: Protein synthesis: its control in erythropoiesis. Sci. *175:*955, 1972.

Schalm, O. W.: Hematologic characteristics of autoimmune hemolytic anemia in the dog. Calif. Vet. *23:* 19, 1969.

Granulocitos

Archer, G. T. and Hirsch, J. C.: Motion picture studies of degranulation of horse eosinophils during phagocytosis. J. Exp. Med. *118:*287, 1963.

Dolowy, W. C., Cornet, J. and Henson, D.: Particles in leukocytes of normal human beings after negative staining in electron microscopy. Nature *209:*1358, 1966.

Franklin, D. A.: Electron microscopic study of human basophils. *29:*878, 1967.

Hamre, C. J.: Origin and differentiation of heterophil, eosinophil and basophil leucocytes of chickens. Anat. Rec. *112:*339, 1952.

Hersch, I. G. and Cohn, Z. A.: Degranulation of polymorphonuclear leucocytes following phagocytosis of microorganisms. J. Exp. Med. *112:*1005, 1960.

Miller, F., DeHarven, E. and Palade, G. E. The structure of eosinophil leukocyte granules in rodents and in man. J. Cell Biol. *31:*349, 1966.

Natt, M. P. and Herrick, C. A.: Variation in the shape of the rodlike granule of the chicken heterophil leucocyte and its possible significance. Poult. Sci. *33:*828, 1954.

Agranulocitos

Elves, M. W.: *The Lymphocytes.* Lloyd Luke Ltd., London, 1966.

Fiore-Donati, L. and Hanna, M. G., Jr.: *Lymphatic Tissue and Germinal Centers in Immune Response.* Plenum, New York, 1969.

Gowans, J. L.: The life history of lymphocytes. Brit. Med. Bull. *15:*50, 1959.

Gowans, J. L.: The immunological activities of lymphocytes. Progr. Allerg. *9:*1, 1965.

Greaves, M. F., Owen, J. J. T. and Raff, M. C.: *T and B Lymphocytes: Origins, Properties and Roles in Immune Responses.* North-Holland Publishers, New York, 1975.

Hoshino, T., Takeda, M., Abe, K and Ito, T.: Early development of thymic lymphocytes in mice, studied by light and electron microscopy. Anat. Rec. *164:* 47, 1969.

Mackay, L. J., Jarrett, W. F. H. and Coombs, R. R. A.: Two populations of lymphocytes in a cat. Vet. Rec. *96:*41, 1975.

Movat, H. Z. and Fernando, N. V. P.: The fine structure of the lymphoid tissue during antibody formation. Exp. Molec. Path. *4:*155, 1965.

Tizard, I. R.: *An Introduction to Veterinary Immunology.* W. B. Saunders, Philadelphia, 1977.

Tompkins, E. H.: The monocyte. Ann. N. Y. Acad. Sci. *59:*732, 1955.

Plaquetas y trombocitos

Behnke, O.: Electron microscopic observations on the membrane systems of the rat blood platelet. Anat. Rec. *158:*121, 1967.

Carlson, H. C., Sweeney, P. R. and Tokaryk, J. M.: Demonstration of phagocytic and trephocytic activities of chicken thrombocytes by microscopy and vital staining techniques. Avian Dis. *12:*700, 1968.

Clarke, J. A., Hawkey, C. and Salisbury, A. J.: Surface ultrastructure of platelets and thrombocytes. Nature *223:*401, 1969.

Rodman, N. F. and Mason, R. G.: Platelet-platelet interaction: Relationship to hemostasis and thrombosis. Fed. Proc. *26:*95, 1967.

Simpson, C. F.: Ultrastructural features of the turkey thrombocyte and lymphocyte. Poult. Sci. *47:*848, 1968.

Hematología comparativa

Afonsky, D.: Blood picture in normal dogs. Amer. J. Physiol. *180:*456, 1955.

Archer, R. K.: *Haematological Techniques for Use in Animals.* Blackwell Scientific, Oxford, 1965.

Benjamin, M. M.: *Outline of Veterinary Clinical Pathology.* 3rd edition. Iowa State University Press, Ames, 1978.

Calhoun, M. L. and Brown, E. M.: Hematology and Hematopoietic Organs. *In* Dunne, H. W. (editor). *Swine Diseases* pp. 33–75. Iowa State University Press, Ames, 1975.

Diggs, L. W., Sturm, D. and Bell, A.: *The Morphology of Human Blood Cells,* Abbott Laboratories, North Chicago, 1970.

Ferguson, L. C., Irwin, M. R. and Beach, B. A.: On variation in the blood cells of healthy cattle. J. Infect. Dis. *76:*24, 1945.

Holman, H. H.: A negative correlation between size and number of the erythrocytes of cows, sheep, goats and horses. J. Path. Bact. *64:*379, 1952.

Lucas, A. M.: A discussion of synonymy in avian and mammalian hematological nomenclature. Amer. J. Vet. Res. *20:*887, 1959.

Rich, L. J.: *The Morphology of Canine and Feline Blood Cells with Equine References,* Ralston Purina, St. Louis, 1974.

Schalm, O. W., Jain, N. C. and Carroll, E. J.: *Veterinary Hematology.* 3rd edition, Lea and Febiger, Philadelphia, 1975.

Wintrobe, M. M.: *Clinical Hematology.* 7th edition. Lea and Febiger, Philadelphia, 1974.

Wintrobe, M. M., Shumacker, H. B., Jr. and Schmidt, W. J.: Values for number, size and hemoglobin content of erythrocytes in normal dogs, rabbits and rats. Amer. J. Physiol. *114:*502, 1936.

Hemostasia

Bennett, B. and Douglas, A. S.: Blood coagulation mechanism. Clin. Haematol. *2:*3, 1973.

Day, H. J.: Role of platelets in hemostasis and thrombosis. Ser. Haematol. *8:*23, 1975.

Dodds, W. J.: The diagnosis, management and treatment of bleeding disorders. I and II. Mod. Vet. Prac. *58:* 680, *58:*756, 1977.

Hall, D. E.: *Blood Coagulation and Its Disorders in the Dog.* Bailliere, Tindall, London, 1974.

Kirk, R. W. (editor): *Current Veterinary Therapy VI. Small Animal Practice.* pp. 421–492, 1977.

Hemopoyesis

Ackerman, G. A.: Ultrastructure and cytochemistry of the developing neutrophil. Lab. Invest. *19:*290, 1968.

Behnke, O.: An electron microscope study of the megakaryocyte of the rat bone marrow. I. The development of the demarcation membrane system and the platelet surface coat. J. Ultrastruct. Res. *24:*412, 1968.

Calhoun, L. M.: Bone marrow of horses and cattle. Science 104:423, 1946.

Calhoun, L. M.: A cytological study of costal marrow. I. The adult horse. Amer. J. Vet. Res. *15:*181, 1954; II. The adult cow. Amer. J. Vet. Res. *15:*395, 1954.

Campbell, F. R.: Nuclear elimination from the normoblast of fetal guinea pig liver as studied with electron microscopy and serial sectioning techniques. Anat. Rec. *160:*539, 1968.

Fedorko, M.: Formation of cytoplasmic granules in human eosinophilic myelocytes: An electron microscopic autoradiographic study. Blood *31:*188, 1968.

Johnson, F. R. and Roberts, D. B.: The growth and division of human small lymphocytes in tissue culture: An electron microscopic study. J. Anat. *98:*303, 1964.

Kaihotsu, N.: Electron microscopic studies on the maturation process of neutrophilic leucocytes. Kobe J. Med. Sci. *13:*47, 1967.

Kato, K.: Monophyletic scheme of blood cell formation for clinical and laboratory reference. J. Lab. Clin. Med. *20:*1243, 1935.

Loutit, J. F.: Transplantation of haemopoietic tissue. Brit. Med. Bull. *21:*118, 1965.

Osoba, D.: Precursors of thymic lymphocytes. Ser. Haematol. *7:*427, 1974.

Pease, D. C.: An electron microscopic study of red bone marrow. J. Hemat. *11:*501, 1956.

Scott, R. E. and Horn, R. G.: Fine structural features of eosinophil granulocyte development in human bone marrow. J. Ultrastruct. Res. *33:*16, 1970.

Stanley, E. R., Hanson, G., Woodcock, J. and Metcalf, D.: Colony stimulating factor and the regulation of granulopoiesis and macrophage production. Fed. Proc. *34:*2272, 1975.

Wetzel, B. K., Horn, R. G. and Spicer, S. S.: Fine structural studies on the development of heterophil, eosinophil and basophil granulocytes in rabbits. Lab. Invest. *16:*349, 1967.

Wu, A. M., Till, J. E., Siminovitch, L. and McCulloch, E. A.: A cytological study of the capacity for differentiation of normal hemopoietic colony-forming cells. J. Cell Physiol. *69:*177, 1967.

Yamada, E.: The fine structure of the megakaryocyte in the mouse spleen. Acta Anat. *29:*267, 1957.

Cinéticas

Everett, N. B., Caffrey, R. W. and Rieke, W. D.: Recirculation of lymphocytes. Ann. New York Acad. Sci. *113:*887, 1964.

Finch, C. A.: Some quantitative aspects of erythropoiesis. Ann. New York Acad. Sci. *77:*410, 1959.

Firth, J. L.: Life-span, recirculation and transformation of lymphocytes. Int. Rev. Exp. Pathol. *5:*1, 1966.

Giblett, E. R.: The plasma transferrins. Prog. Med. Genet. *2:*34, 1962.

Greenwalt, T. J. and Jamieson, G. A.: *Formation and Destruction of Blood Cells.* J. B. Lippincott, Philadelphia, 1970.

Lajtha, L. G., Pozzi, L. V., Schofield, R. and Fox, M. Kinetic properties of hemopoietic stem cells. Cell Tiss. Kinet. *2:*39, 1969.

Leblond, C. P. and Walker, B. E.: Renewal of cell populations. Physiol. Rev. *36:*255, 1956.

Morley, A. A.: A neutrophil cycle in healthy individuals. Lancet *2:*1220, 1966.

Perutz, M. F.: The hemoglobin molecule. Proc. R. Soc. (London) (Biol.) Ser. B. *173:*1113, 1969.

Schalm, O. W.: Interpretation of leukocyte responses in the dog. J. Am. Vet. Med. Assoc. *142:*147, 1963.

Schalm, O. W., Hughes, J. and Hardy, D.: Dynamics of the neutrophilic leukocyte and a unique response in acute indigestion in the cow. Calif. Vet. *21:*20, 1967.

Weed, R. I.: The importance of erythrocyte deformability. Am. J. Med. *49:*147, 1970

11

TEJIDO MUSCULAR

CARACTERISTICAS GENERALES

Forma y función

El elemento estructural del tejido muscular es la *célula* o *fibra muscular.* A diferencia de la del tejido conjuntivo, que es acelular y la nerviosa, que es un proceso celular, el término fibra, en este contexto, se refiere a una célula completa. Aunque todas las células pueden contraerse en diferentes grados, la *contractibilidad* en las fibras musculares es una característica en especial bien desarrollada.

El músculo constituye casi toda la "pulpa" (*sarcos,* griego, pulpa) o "carne" del organismo. También es el principal elemento mural (pared) de los órganos tubulares.

Las fibras musculares son células alargadas que pueden ser uni o multinucleadas. Están rodeadas por un *sarcolema* (*combinación de plasmalema* y *lámina basal*) y *fibras reticulares finas.* El *sarcoplasma,* o citoplasma, contiene organelos típicos y *elementos contráctiles.* Estos últimos son miofilamentos formados de proteínas, *actina* y *miosina.* Los *miofilamentos* están agrupados como *miofibrillas.* La organización de los elementos contráctiles es diferente en los diversos tipos de tejido muscular.

La característica propia del músculo, la contractibilidad, implica el desarrollo de tensión bajo estimulación. Esta tensión en el medio que le sirve para llevar a cabo su función, la cual puede ser de locomoción, expulsión de secreciones glandulares, movimiento de la sangre a través del aparato cardiovascular, movimiento de materiales a lo largo del tubo digestivo y otras funciones relacionadas.

Funcionalmente, el músculo puede ser *voluntario* e *involuntario.* Desde el punto de vista estructural, *liso* (*no estriado*) o *estriado.* Al combinar ambas características puede derivarse la siguiente clasificación:

1. Liso: no estriado, involuntario.
2. Esquelético: estriado, voluntario.
3. Cardiaco: estriado, involuntario.

MUSCULO LISO

Estructura histológica

Sus fibras son alargadas, fusiformes y con extremos muy ahusados. La porción más ancha de la célula es la central, donde se localiza el núcleo. Estas células pueden medir de unos 20 μm como en los elementos murales de túbulos pequeños, a 0.5 mm como la pared del útero gravídico. Aunque las fibras son como se describrió, no siempre presentan esta apariencia en cortes simples. Las porciones citoplásmicas de las células suelen estar dispuestas en forma muy apretada, se mezclan y dan el aspecto de una masa homogénea (fig. 11–1). El núcleo es alargado, cilíndrico y con extremos redondeados, tiene una fina red de cromatina. La heterocromatina condensada puede observarse a lo largo del borde de la membrana nuclear interna. Pueden verse de dos a varios nucléolos. Los núcleos pueden estar torcidos y encogidos o con una configuración helicoidal. Esta configuración puede indicar contracción activa al tiempo de la fijación o distorsión pasiva por los cambios durante la agonía. El núcleo, aunado a un citoplasma brillante, homogéneo y acidófilo es la clave para identificar la célula (láminas V–1, 2).

El aspecto de estas células varía con el plano de corte. En los longitudinales aparecen como ya se describieron aunque, por su forma, no todos los núcleos quedan incluidos en dicho corte. Sólo en las células que se cortan a través de sus perfiles más gruesos será visible el núcleo. Estas células están escalonadas; las porciones más gruesas de una son adyacentes a la porción más afilada de la contigua. La aparición de los núcleos reflejará este escalonamiento.

En cortes transversales, las células son redondas u ovales (fig. 11–2). Los núcleos son redondos y están en el centro de la célula o un poco excéntricos. De nuevo, no todos los núcleos aparecen en el corte por sus relaciones de escalonamiento.

Las fibras musculares lisas están íntimamente relacionadas con fibras reticulares finas (fig. 11–3). Aunque envuelven a las células, estas fibras no están en

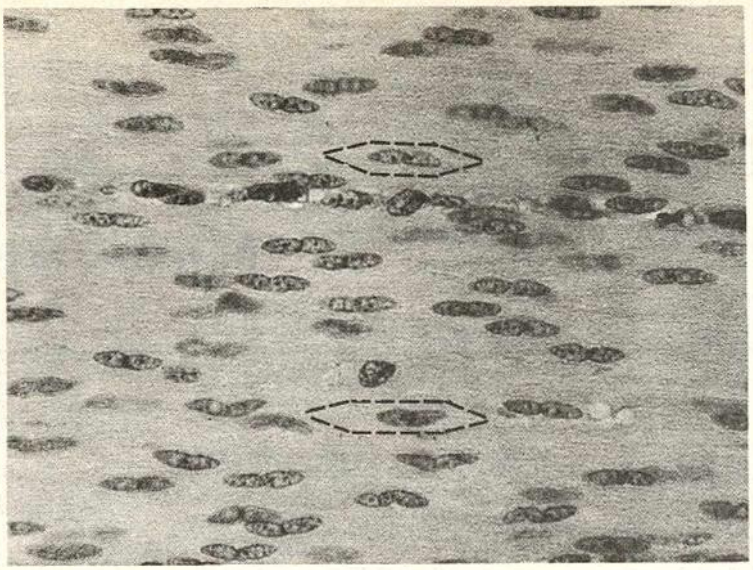

Fig. 11–1. Corte longitudinal de músculo liso. Las **líneas discontinuas** marcan aproximadamente los límites celulares. Los núcleos son alargados y se orientan en forma paralela al eje axil de la fibra muscular. Es difícil discernir los límites celulares en cortes longitudinales de láminas de músculo liso. Algunos de los núcleos de forma de torpedo pueden estar torneados. Esto indica que las células están contraídas. X160. Todas las microfotografías de luz están marcadas según el aumento dado por el microscopio antes de la amplificación fotográfica. Todas las microfotografías electrónicas están marcadas de acuerdo al aumento total, con la amplificación fotográfica.

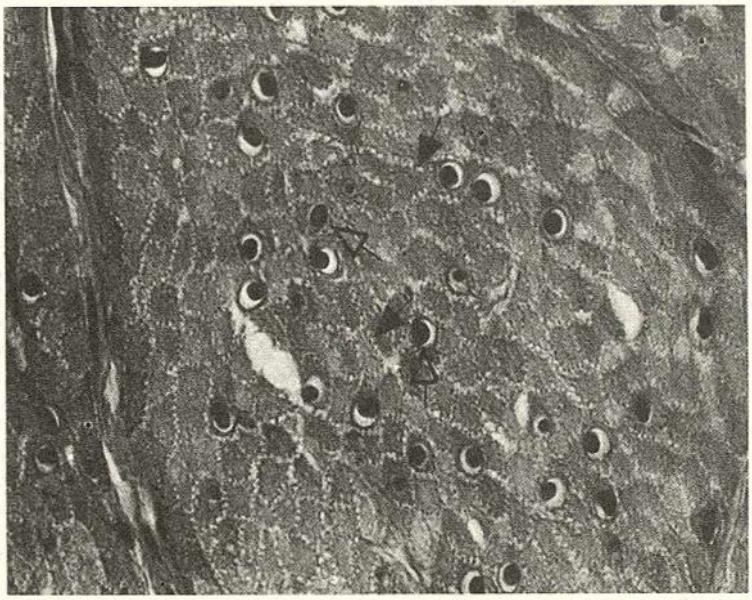

Fig. 11–2. Corte transversal de músculo liso. Los núcleos (**flechas claras**) y los límites celulares (**flechas obscuras**) son perfectamente claros. Casi todos los núcleos están fuera del plano de corte. X160.

contacto con ellas. Cada fibra muscular aparece rodeada por una lámina basal rica en polisacáridos, en la que están incluidas las fibras reticulares. Los grupos de fibras musculares pueden estar muy relacionados por el tejido conjuntivo, como en el corium. En otras áreas, las células musculares se disponen en láminas de pocas a muchas capas de grosor. En estos casos, al cabo del tiempo las fibras reticulares más finas se continúan con el tejido conjuntivo que rodea a la lámina completa. Estas láminas se disponen de modo que las fibras mus-

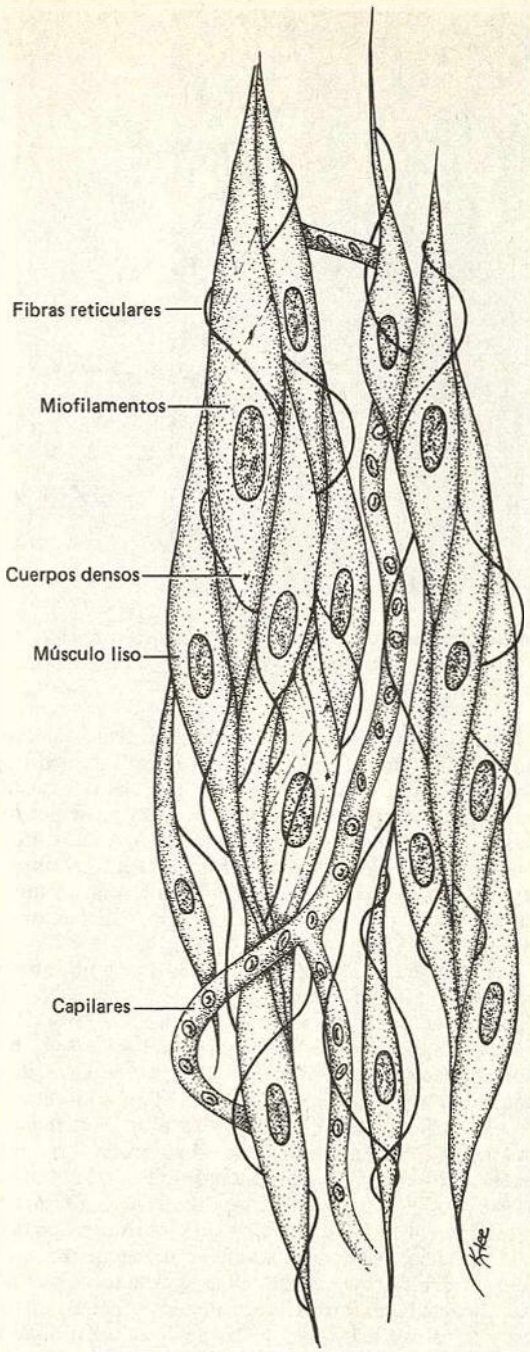

Fig. 11–3. Diagrama de las relaciones tridimensionales entre las células musculares lisas y el tejido de asociación. Los miofilamentos están dispersos a lo largo del citoplasma y se unen a la superficie y dentro del citoplasma por medio de cuerpos densos.

culares de una lámina forman ángulos rectos con las de la contigua. En un corte transversal a lo largo de un órgano tubular como el intestino, una lámina (colocada en forma interna y de orientación circular) se corta de manera longitudinal. La lámina adyacente (externa y longitudinal) se encuentra a 90° de la anterior y sufre un corte transversal (fig. 11–4). Por razón natural, en cortes longitudinales de órganos ocurrirá lo contrario.

Observe de nuevo los cortes regulares de "DWF-CT" en secciones longitudinales y transversales y note las diferencias entre este tejido y el músculo liso.

Características morfológicas del músculo liso:

1. Citoplasma homogéneo, brillante y acidófilo.
2. Núcleos alargados con una red de cromatina fina.
3. Los núcleos pueden tener superficie lisa, lobulada, torneada o helicoidal.
4. Las células están apretadas con fuerza y no se distinguen los límites celulares.

Ultraestructura

Al microscopio electrónico, la célula muscular lisa presenta el mismo aspecto que en microscopia de luz (fig. 11–5). El núcleo es alargado y finamente granular, con conglomerados de heterocromatina en la periferia. Los organelos están limitados a las regiones perinucleares de la célula, en especial a los polos del núcleo. Siempre hay mitocondrias, RER, ribosomas libres y un aparato de Golgi pequeño. En el citoplasma se observan paquetes de miofilamentos paralelos, discontinuos y orientados en espiral, que varían de grosor y suelen orientarse a lo largo del eje axil de la célula. Hay cuerpos redondos, amorfos y densos distribuidos a lo largo de toda la célula y parecen ser puntos de unión de los miofilamentos a la superficie celular (fig. 11–5). Estos cuerpos densos se consideran análogos a las líneas Z del músculo esquelético. Los miofilamentos están constituidos de *actina* y *miosina.*

La *membrana plasmática* de la fibra muscular lisa es típica; aunque tiene muchas caveolas y vesículas pinocitóticas yuxtapuestas (fig. 11–6). La lámina basal cubre por completo a la célula, excepto en los puntos de contacto de una célula a otra, *nexos* (fig. 11–5). Un *nexo* o muesca de unión es un punto de íntimo contacto entre células adyacentes cuya función es mejorar la expansión de la excitación de una célula a otra. Son regiones de resistencia eléctrica baja.

Correlaciones funcionales

El músculo liso es de contracción lenta, que se caracteriza por ser sostenida y resistente a la fatiga. Aunque el mecanismo de contracción aún no se entiende por completo, se basa tal vez en el mecanismo de deslizamiento de filamentos descrito para el músculo esquelético, que incluye miofilamentos, actina y miosina.

Bajo contracción, la forma ahusada, alargada, de la célula y su superficie lisa se convierten en una célula acortada con muchas arrugas superficiales que se originan por el abultamiento del citoplasma entre los puntos de contacto de las placas de fijación y la membrana plasmática. Esto proporciona una característica de engrosamiento y torsión a la célula durante la contracción. La torsión y la ausencia de un arreglo sarcomérico ordenado, permite a la célula muscular lisa acortarse más en proporción a su longitud que la estriada.

El calcio es un ion esencial para activar y sostener la contracción del músculo liso. Varias concentraciones de calcio citoplásmico participan en el mecanismo de la contracción. Se considera que el movimiento de en-

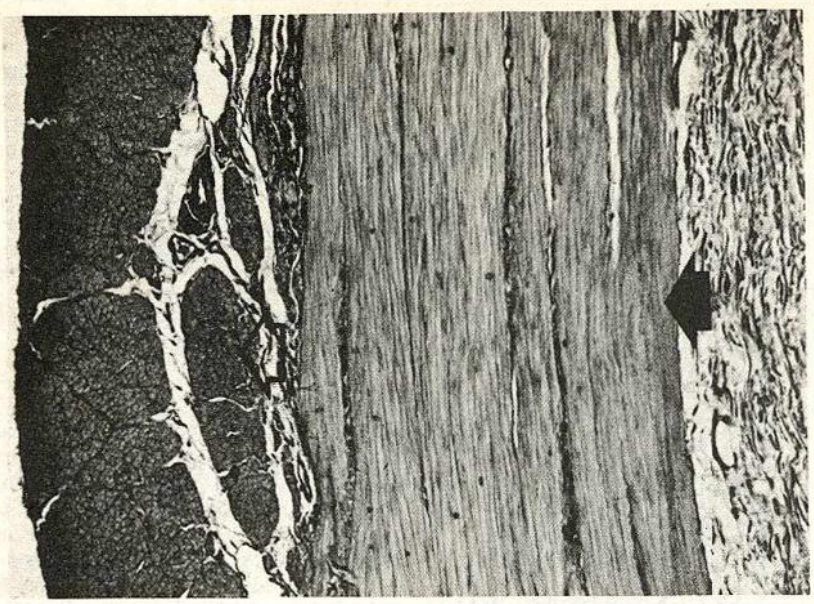

Fig. 11–4. Túnica muscular de la pared del tubo digestivo. La muscular interna circular (flecha obscura) está cortada en forma longitudinal; la externa longitudinal (flecha clara) está cortada transversalmente. X40.

trada y salida de calcio depende del retículo sarcoplásmico y las caveolas.

Aunque una estimulación neuronal puede iniciar la contracción del músculo liso, no todas las células musculares lisas están inervadas. La expansión de la excitación puede llevarse a cabo a través de los nexos por los cuales las células adyacentes también se activan en sus mecanismos de contracción. La distorsión morfológica de las células puede transmitirse a células adyacentes por generación de fuerza a lo largo del tejido conjuntivo fibroso que las cubre. El músculo liso también responde a agentes humorales. Uno de los más importantes estímulos para su contracción es su respuesta al alargamiento. Este estímulo local es importante en la función normal de todos los órganos viscerales cavitarios.

Aunque el músculo liso puede considerarse morfológicamente simple, pueden hacerse distinciones adicionales entre este tejido, con base en sus propiedades fisiológicas y farmacológicas. El *músculo liso vascular* o *multiunitario* tiene una gran densidad de nervios que inervan las fibras. Desde el punto de vista funcional, este tipo de músculo liso actúa como esquelético por su dependencia de estímulo nervioso. Sin embargo, no todas las células están inervadas. No hay pruebas de que halla *conducción efáptica;* esto es, no se observan nexos entre células adyacentes. La liberación de neurotransmisores de las terminaciones nerviosas quizá determinan la estimulación de células adyacentes que no están inervadas. El *músculo liso visceral* o *de unidad simple* tiene menor densidad de inervación que el multiunitario. Las células del músculo liso visceral actúan como una unidad simple y la expansión de la excitación depende de mecanismos de conducción efáptica. Este tipo muscular se caracteriza después por diferentes clases de contracción *–rítmica* y *tónica.* La primera se inicia con una activación espontánea y periódica de células "marcapaso" dentro de la masa muscular. La *tónica* determina la contracción parcial característica o *tono* de la fibra muscular lisa. Puede atribuirse a una respuesta del músculo liso al alargamiento. En un *tipo intermedio* de músculo liso hay una gran densidad de inervación, mayor que la observada en el músculo liso unitario, además de los nexos.

El músculo liso también está influido por hormonas secretadas por el tubo digestivo, que pueden inhibir o excitar la musculatura visceral lisa del estómago e intestinos. El músculo liso uterino responde a las hormonas relacionadas con el estro, preñez y parto. También la adrenalina influye mucho en el músculo liso.

El músculo liso es parte integral de las paredes de los órganos cavitarios viscerales. Esta masa intramural de músculo contribuye al tamaño de la luz, el tono de las paredes y el movimiento de materiales a través de los órganos. El músculo liso no está limitado a los órganos cavitarios viscerales; también se encuentra en el ojo y la órbita (iris, cuerpo ciliar, párpado, tercer párpado, cápsula periorbital y esplénica). En el aparato vascular, el músculo liso de las paredes contribuye en forma activa a la resistencia periférica que ayuda a conservar la presión arterial.

MUSCULO ESQUELETICO

Estructura histológica

Está constituido por fibras alargadas con extremos muy poco ahusados o romos. Aunque varia mucho en longitud, casi todas las fibras musculares miden de 1 a

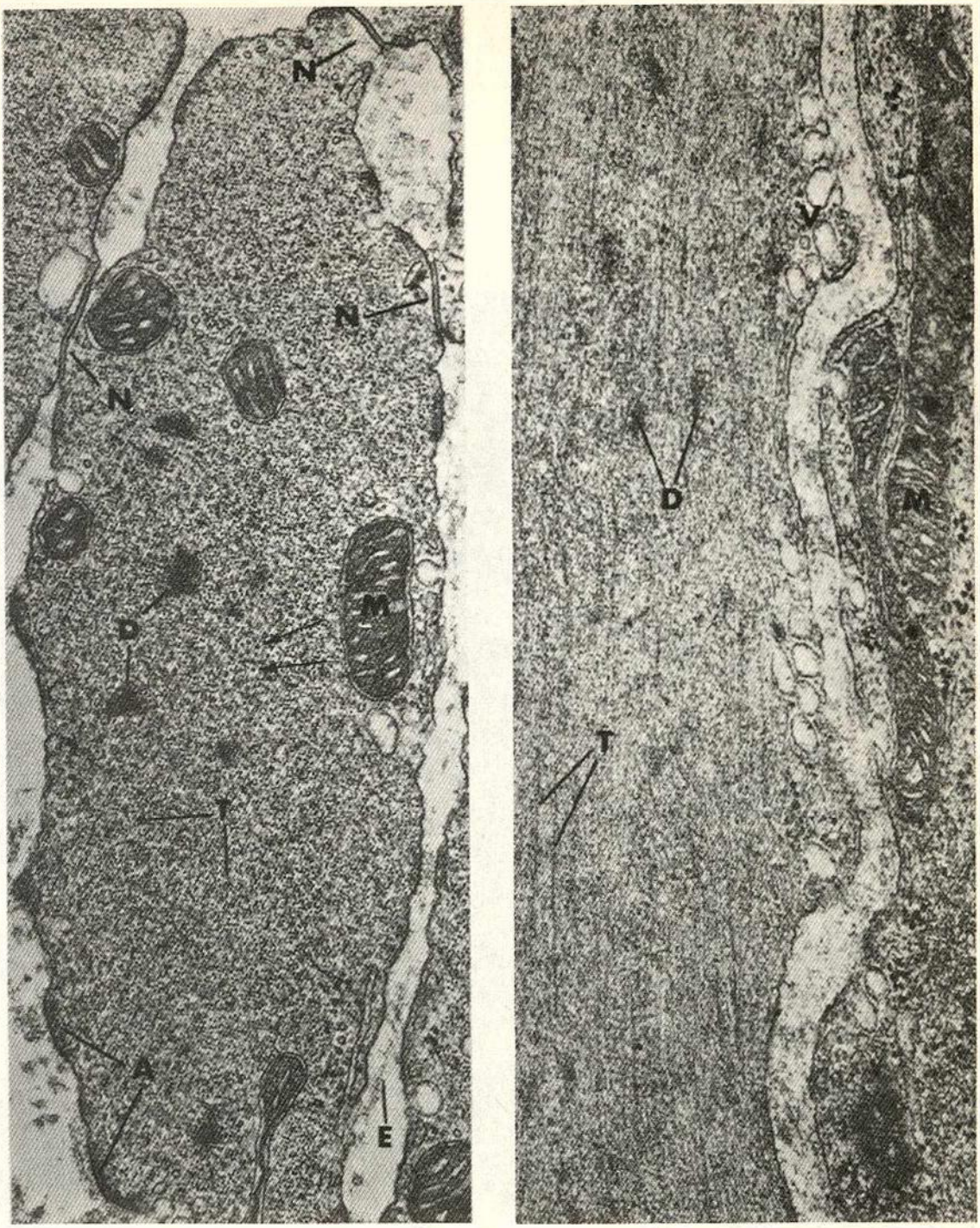

Fig. 11–5. Microfotografía electrónica de células musculares lisas del intestino delgado de rata. Las células del lado **izquierdo** están cortadas transversalmente. Hay filamentos gruesos (T), quizá de miosina, dispersos entre los numerosos filamentos de actina. Hay un tercer tipo de filamentos (**flechas**) que no son contráctiles y de tamaño intermedio. Las placas de unión (A) fijan los miofilamentos a la membrana celular y los cuerpos densos (D) anclan los filamentos dentro del citoplasma. Se observan los nexos (N) entre células adyacentes. También pueden apreciarse las mitocondrias (M). Las células del lado **derecho** están cortadas longitudinalmente. Las vesículas pinocitóticas (V) se observan a lo largo de la membrana celular. E, lámina basal. X89,600. (Reimpreso, con autorización, de: Copenhaver, W.M., Kelly, D.E. and Wood, R.L.: *Bailey's Textbook of Histology*, 17th edition, Williams and Wilkins, Baltimore, 1978).

40 mm. El diámetro va de 10 a 100 μm. Hay dos características que pueden observarse de inmediato. Estas células son multinucleadas y estriadas (fig. 11–7). Los núcleos son ovales y poseen cantidades moderadas a abundantes de heterocromatina en conglomerados periféricos. Los núcleos están en la periferia de las células. Algunos núcleos aparecerán como si se hallaran en el centro. Esto, sin embargo, es casi siempre un artefacto, es decir, el corte puede estar cerca del sarcolema, sobre o bajo el plano de observación.

Las estriaciones transversales, o bandas claras y obscuras, se orientan en forma perpendicular al eje axil de la fibra muscular (lámina V–3). Con aumento alto, se resuelve con facilidad la regularidad del bandeado (fig. 11–8). Las bandas más claras (*I*) separan a las más obscuras, *bandas A*. Dentro de las bandas I se encuentran unas líneas densas, las *líneas Z* (lámina II–12). El *sarcómero* es la *unidad de contracción muscular,* que incluye los miofilamentos contenidos entre dos líneas Z adyacentes.



Fig. 11–6. Corte longitudinal de músculo liso de una arteriola. Las mitocondrias (M) están limitadas al polo nuclear (N). Hay muchos filamentos (**flechas claras**) dispersos en el citoplasma. La membrana plasmática está reforzada con numerosas caveolas (**flechas obscuras**), lo que es una característica distintiva de las células musculares lisas. Dentro del citoplasma se observan puntos de fijación (A) sobre la membrana y cuerpos densos (D). La lámina basal rodea a la célula y se aprecia como un material denso de cada lado de la membrana elástica interna (IE). X27,000.

Las fibras musculares individuales se orientan según una disposición no ramificada, paralela y separadas entre sí por tejido conjuntivo laxo que tiene vasos sanguíneos y nervios. Naturalmente, una lámina basal separa el compartimiento conjuntivo de las fibras musculares.

Las relaciones periféricas del núcleo o núcleos con las fibras pueden observarse mejor en cortes transversales (fig. 11–9). Las miofibrillas también se aprecian como conglomerados (campos de Cohnheim) de puntos acidófilos (lámina V–4).

Ultraestructura

Con el microscopio electrónico ha podido estudiarse la morfología detallada de un sarcómero (fig. 11–10). Un sarcómero se extiende entre dos líneas Z adyacentes en una miofibrilla e incluye la mitad de una banda I en cualquiera de los lados de una banda A (fig. 11–11). Los únicos filamentos contenidos dentro de las bandas I son los filamentos de actina delgados. Sin embargo, la banda A incluye los filamentos delgados de actina y los gruesos de miosina. Los de actina no se extienden en forma ininterrumpida desde la línea Z a



Fig. 11–7. Corte longitudinal de músculo esquelético. Las fibras musculares individuales (**flechas pequeñas**) son estriadas y multinucleadas. Compárese el tamaño de la fibra muscular con la célula de tejido conjuntivo (**flecha clara**). El tejido conjuntivo del endomisio (**flechas obscuras**), rodea a las fibras musculares. X40.

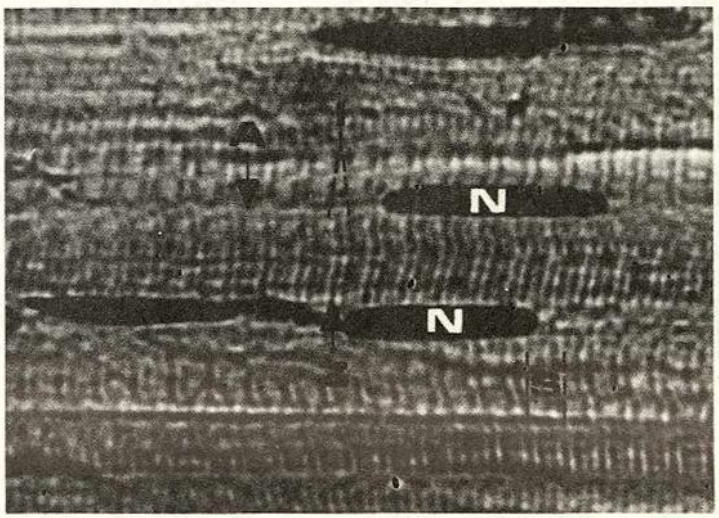

Fig. 11–8. Estriaciones del músculo esquelético. El núcleo (N), la banda A (A), la banda I (I) y las líneas Z (Z) están indicadas. Los sarcómeros están marcados por la línea discontinua. El sarcómero (S) se extiende desde una línea Z a otra. X400.

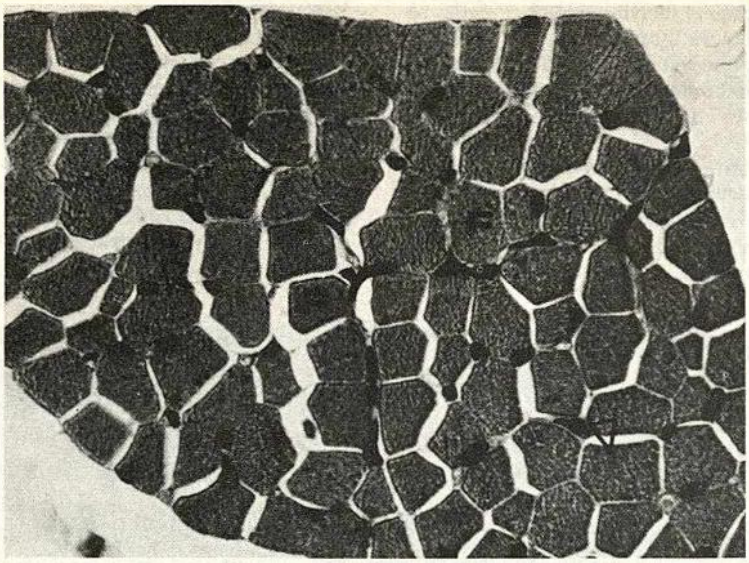

Fig. 11–9. Corte transversal de músculo esquelético. Las fibras (F) se agrupan en paquetes o fascículos. Se aprecian el agrupamiento de miofibrillas como áreas de Cohnheim (**flechas**). El núcleo está en la periferia. X160.

través de la banda A. Por el contrario, hay dos filamentos separados de actina que se extienden desde cada línea Z a lo largo de la banda A. La unión entre sus terminaciones en la banda A es la banda H. Bajo contracción, la banda I se acorta, la banda H se oblitera y se forma una línea M densa en el espacio que ocupaba la banda H.

Yuxtapuesto al núcleo hay un aparato de Golgi pequeño inactivo. Las mitocondrias son abundantes y están distribuidas en toda la célula. Se encuentran en los polos nucleares junto al sarcolema e interdigitadas entre las miofibrillas. Las relaciones íntimas entre las mitocondrias y las miofibrillas son muy importantes en el mecanismo de la contracción.

El *retículo sarcoplásmico* está constituido por una red extensa de cisternas y túbulos (*sarcotúbulos*) que están entre y sobre las unidades miofibrilares (fig. 11–12). Esta red canalicular corresponde al REL. Casi todos estos perfiles tubulares se orientan en forma longitudinal a las miofibrillas. En lugares específicos dentro de la célula estos túbulos confluyen y forman *cisternas terminales* orientadas de manera perpendicular al eje axil de la célula. Estos lugares específicos tienen dos cisternas terminales separadas entre sí por un *túbulo transverso* delgado que se orienta en línea transversal. Estos túbulos son invaginaciones del plasmalema que constituyen el *sistema sarcotubular transverso* (*sistema tubular T*). Ambas cisternas terminales y un túbulo transverso constituyen una *tríada* (figs. 11–12 y 11–13). En el músculo esquelético de los anfibios las tríadas están en las líneas Z; y en el de los mamíferos, en las uniones A-I de un sarcómero, lo que origina dos tríadas por sarcómero.

Los túbulos transversos no son parte del sarcoplasma ni del retículo sarcoplásmico. No hay comunicación clara entre los componentes de una tríada. Las substancias del interior de los túbulos transversos en realidad están fuera de las células, ya que éstos son delgadas invaginaciones de la membrana celular. En la figura 11–14 se muestran las relaciones entre el retículo sarcoplásmico y túbulos transversos con la célula y sarcómeros.

Organización miofibrilar

Las miofibrillas que forman un sarcómero están compuestas de dos clases de miofilamentos, *actina* y *miosina* (fig. 11–15). La disposición y registro de los miofilamentos dentro y entre los sarcómeros determina la morfología estriada típica de la fibra muscular esquelética.

La *miosina* es un filamento grueso de unos 10 nm de diámetro por 1.5 μm de longitud. Es el componente principal de las bandas A donde estos filamentos paralelos están separados por una distancia de 45 nm. Los filamentos gruesos tienen una porción central lisa y gruesa que se adelgaza hacia cada extremo. La porción adelgazada de estos filamentos tiene proyecciones radiales. El aislamiento y disociación de estos filamentos gruesos produce *miosina,* molécula de forma cónica, de casi 150 nm de longitud, con una porción globular o cabeza y un extremo. Los filamentos gruesos de la banda A se forman por unión de moléculas de miosina, de modo que la parte alargada, de forma abastonada de la molécula, se proyecta hacia la porción central más gruesa del filamento. Las cabezas globulares se proyectan en dirección opuesta y determinan las proyecciones radiales relacionadas con la porción delgada de los filamentos gruesos de miosina. La digestión de la miosina con tripsina produce dos fragmentos mayores, la *meromiosina ligera* (MML) y la *pesada* (MMP). El primero es la porción en forma de bastón de la molécula, en tanto que el segundo constituye las cabezas proyectadas en forma radial.

Los filamentos delgados de *actina* tienen unos 5 nm de diámetro y 1 μm de longitud. Se originan de la línea Z, y constituyen sólo la banda I, se extienden

dentro de la banda A entre los filamentos de miosina gruesa. Cada filamento delgado de actina está constituido de dos bandas de *actina fibrosa* (actina F) dispuestas en una doble hélice. La actina F es un polímero de cerca de 200 monómeros de *actina G* (*actina globular*). Una proteína fibrosa, la *tropomiosina*, ocupa el espacio entre la actina F, en tanto que la *troponina*, proteína globular, ocupa un lugar específico en cada media vuelta de la hélice. La tropomiosina y la troponina son proteínas reguladoras del mecanismo de la contracción.

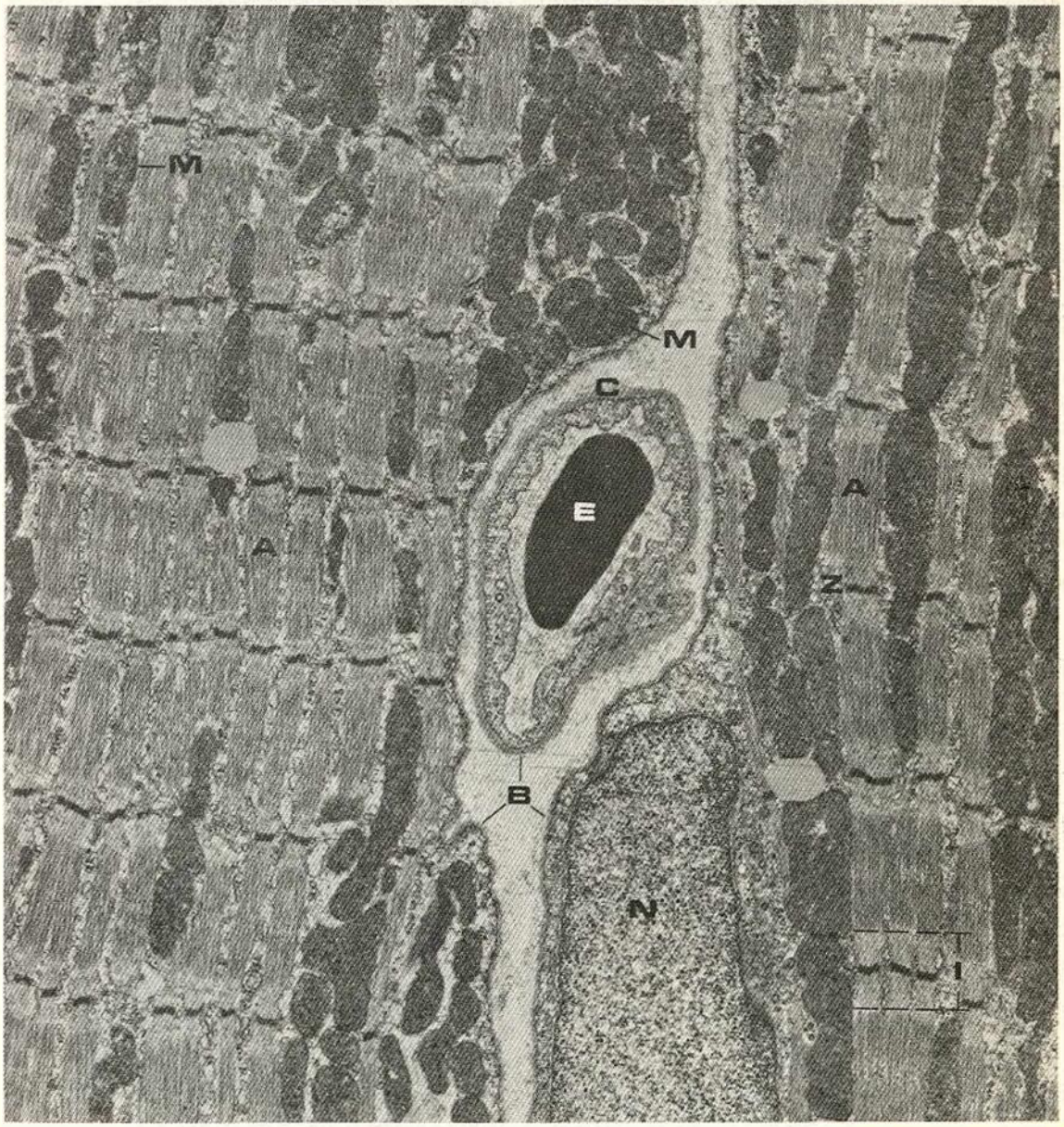

Fig. 11–10. Microfotografía electrónica de músculo esquelético, cortado longitudinalmente, de los músculos extrínsecos del ojo de un lémur. Dos fibras musculares están separadas por tejido conjuntivo endomisial y están limitadas por la lámina basal (B). El espacio tisular conjuntivo tiene un capilar (C) con un eritrocito (E). Las caveolas y las vesículas pinocitóticas se encuentran dentro de la célula endotelial del capilar. Las bandas A (A) o bandas anisotrópicas son más obscuras que las bandas I (I) o bandas isotrópicas. Las líneas Z (Z) están en la parte media de las bandas I. Las mitocondrias (M) se hallan entre las miofibrillas y bajo el sarcolema (subsarcolema). Puede observarse el núcleo (N) de una fibra muscular. X14,600. (Microfotografía cortesía de D.E. Kelly incluida, con autorización, de Copenhaver, W.M.; Kelly, D.E. and Wood, R.L.: *Bailey's Textbook of Histology*, Williams & Wilkins, Baltimore, 1978).



Fig. 11–11. Microfotografía electrónica de las miofibrillas del músculo psoas del conejo. Las bandas obscuras A (A) tienen una banda H más clara (H). Una línea M (M) divide en dos a la banda H. La banda I clara (I) tiene una línea Z obscura (Z). (Reimpreso, con autorización, de Copenhaver, W.M.; Kelly, D.E. and Wood, R.L.: *Bailey's Textbook of Histology*, Williams & Wilkins, Baltimore, 1978).

Mecanismo de contracción

La contracción del músculo esquelético se inicia en la placa terminal motora (fig. 11–12). La acción potencial alcanza el área presináptica y se libera un neurotransmisor colinérgico, la *acetilcolina.* La activación de los receptores colinérgicos culmina en la generación de un potencial de placa terminal que origina una acción potencial que se disemina desde este sitio y hasta todo lo largo de la membrana celular de la fibra muscular y en la profundidad de la célula por el sistema sarcotubular. Este movimiento hacia adentro en la onda de despolarización libera calcio del retículo sarcoplásmico e



Fig. 11–12. Microfotografía electrónica de cortes longitudinales a través de dos fibras de músculo esquelético de anfibio. Los túbulos orientados longitudinalmente (L) y las cisternas terminales (C) del retículo sarcoplásmico se extienden entre las miofibrillas. Las cisternas terminales (C) y los túbulos transversos (T) forman tríadas en la línea Z (Z). Las mitocondrias (M) están en posición subsarcolemal e interfibrilar. La terminación nerviosa (N) forma un complejo neuromuscular con la célula muscular. Nótense las vesículas presinápticas (V) claras (con ACH) dentro de la terminación nerviosa y en los pliegues de unión (J) del sarcolema. El plasmalema de las células musculares y la terminación nerviosa están cubiertos por la lámina basal o externa (**flechas claras**). El tejido conjuntivo (CT) entre las fibras musculares, tiene colágena en el corte longitudinal y transversal. X26,000. (Microfotografía cortesía de D.E. Kelly, incluida, con autorización, de: Copenhaver, W.M.; Kelly, D.E. and Wood, R.L.: *Bailey's Textbook of Histology,* Williams & Wilkins, Baltimore, 1978).

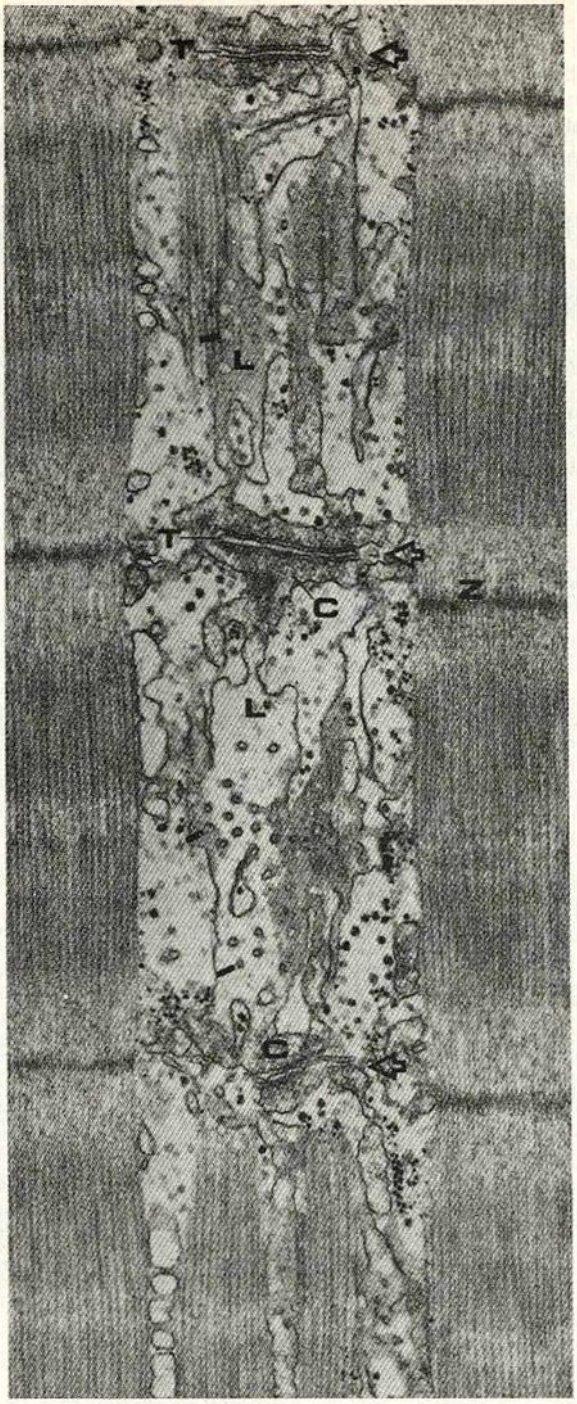

Fig. 11–13. Microfotografía electrónica de un corte longitudinal de músculo esquelético de anfibio. Las tríadas (**flechas claras**) están a nivel de las líneas Z (Z). Las membranas de los componentes longitudinales (L) del retículo sarcoplásmico tienen muchas perforaciones (**barras**). Los componentes longitudinales terminan como cisternas dilatadas (C) junto con túbulos transversos (T). Dos cisternas y un túbulo transverso forman una tríada. En este corte pueden apreciarse tres tríadas. Hay glucógeno disperso en el citoplasma, como puntos de color obscuro. X34,000. (Microfotografía cortesía de D.E. Kelly, incluida, con autorización de: Copenhaver, W.M.; Kelly, D.E. and Wood, R.L.: *Bailey's Textbook of Histology*, Williams & Wilkins, Baltimore, 1978).

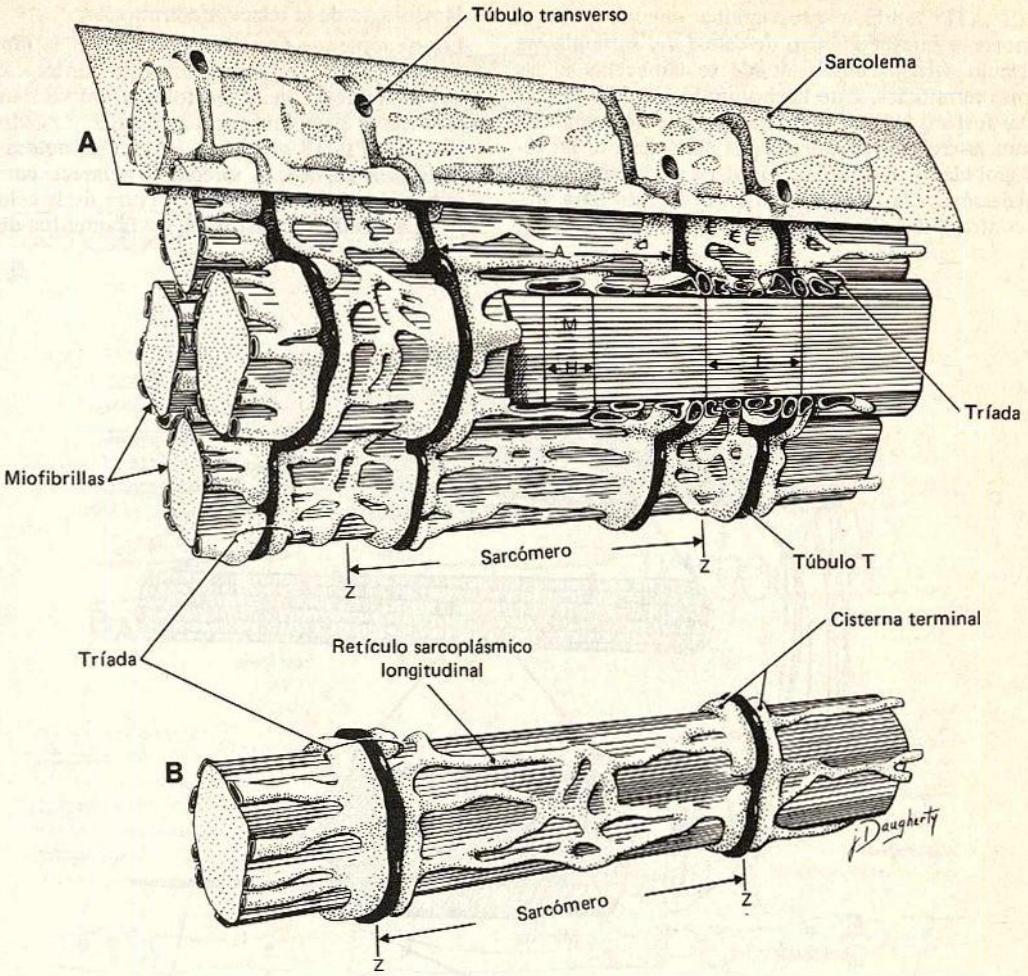

Fig. 11–14. Dibujo diagramático tridimensional que demuestra las relaciones de las miofibrillas, retículo sarcoplásmico y túbulos T en el músculo esquelético y cardiaco de un mamífero. **A**, músculo esquelético; **B**, músculo cardiaco. Las tríadas del músculo esquelético de los mamíferos se encuentran en las uniones AI, por lo que cada sarcómero está caracterizado por dos tríadas. Las tríadas del músculo cardiaco y del músculo esquelético de los anfibios se encuentran en la línea Z (Z). Los túbulos T son invaginaciones del sarcolema que rodean las miofibrillas en localizaciones específicas relacionadas con las cisternas terminales del retículo sarcoplásmico. (Redibujado y modificado de Peachey).

inicia la contracción (fig. 11–16). Estos sucesos constituyen el *acoplamiento excitación-contracción.* Los filamentos gruesos y delgados, así como el trifosfato de adenosina (ATP), son componentes esenciales para este acoplamiento.

La liberación de calcio dentro del sarcoplasma, quizá está determinado por un cambio en la conformación de la troponina, el cual detecta las concentraciones alteradas de calcio y produce el movimiento de la tropomiosina. Esta última normalmente bloquea los sitios activos de la actina y miosina durante la relajación, y se desplaza lo suficiente para eliminar esta inhibición y permitir la interacción entre las cabezas globulares (MMP) de la miosina con los monómeros de actina globular. Esta interacción se presenta por el movimiento hacia el exterior de las cabezas globulares y depende de la conversión de ATP en ADP con liberación de energía. Esto se lleva a cabo durante cada proceso "hacer y deshacer". La ATPasa, presente en las cabezas globulares origina esta conversión y la liberación de energía. El movimiento hacia afuera se facilita por la flexibilidad de la región del cuello que conecta a la MML con las cabezas globulares (fig. 11–17).

Los filamentos delgados y gruesos pueden observarse como el movimiento de dos engranes que interactúan. Por otro lado, la contracción representa conexiones secuenciales, desconexiones, y reconexiones entre las cabezas globulares de miosina y la actina G. Cada reconexión en un monómero adyacente de actina G aumenta el acortamiento del sarcómero. El número de reconexiones, son equivalentes cada una a aproximadamente 56 Å de diámetro de actina G, el cual se suma como el acortamiento total del sarcómero y la contracción de la fibra muscular.

El ATP también proporciona energía para el transporte o bombeo activo de calcio del sarcoplasma al retículo sarcoplásmico, donde se almacena en las cisternas terminales. Este hecho produce relajación. El ADP se fosforila a ATP y la troponina y tropomiosina adoptan las relaciones previas a la contracción, las cabezas globulares de miosina vuelven a su configuración de relajación, y la fibra muscular queda lista para volver a contraerse.

Morfología de la relación/contracción

Los fenómenos descritos constituyen la *hipótesis del deslizamiento de filamentos* de la contracción muscular; coinciden con la morfología del sarcómero como se observa bajo microscopio de luz y electrónico. En la figura 11–18 se aprecia la ultraestructura del sarcómero. En reposo, el sarcómero aparece como se describió al estudiar la ultraestructura de la célula muscular. La banda I, constituida de filamentos delgados de

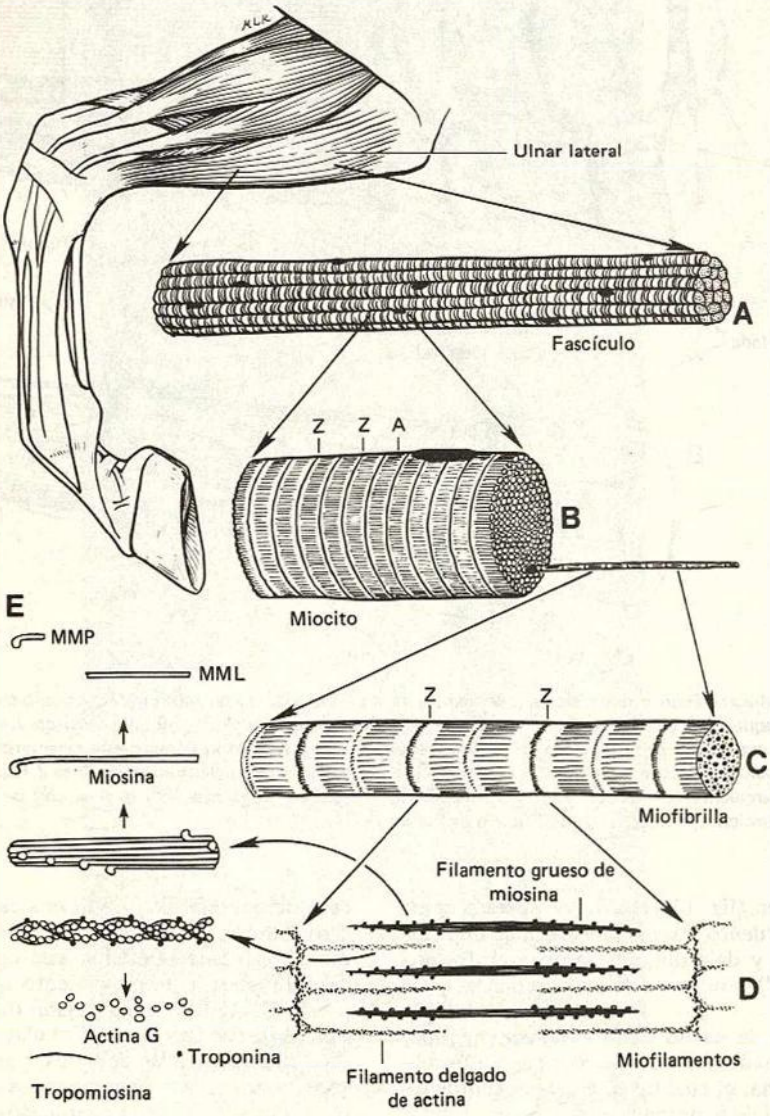

Fig. 11–15. Diagrama que demuestra las relaciones macroscópicas, histológicas, ultraestructurales y bioquímicas del músculo esquelético. El miembro torácico del equino muestra las relaciones macroscópicas. Un examen a bajo aumento de un fascículo muscular con el microscopio de luz, muestra células estriadas alargadas **(A)**. Un gran aumento con microscopio de luz **(B)** demuestra las líneas Z, las bandas A y las bandas I. El examen de las miofibrillas con el microscopio electrónico **(C y D)** establece las relaciones íntimas entre los miofilamentos del sarcómero. Se han usado análisis bioquímicos **(E)** para caracterizar a los filamentos delgados y gruesos. (Redibujado y modificado de Bloom, W. and Fawcett, D.W.: *A Textbook of Histology,* 9th edition, W.B. Saunders, Philadelphia, 1968).

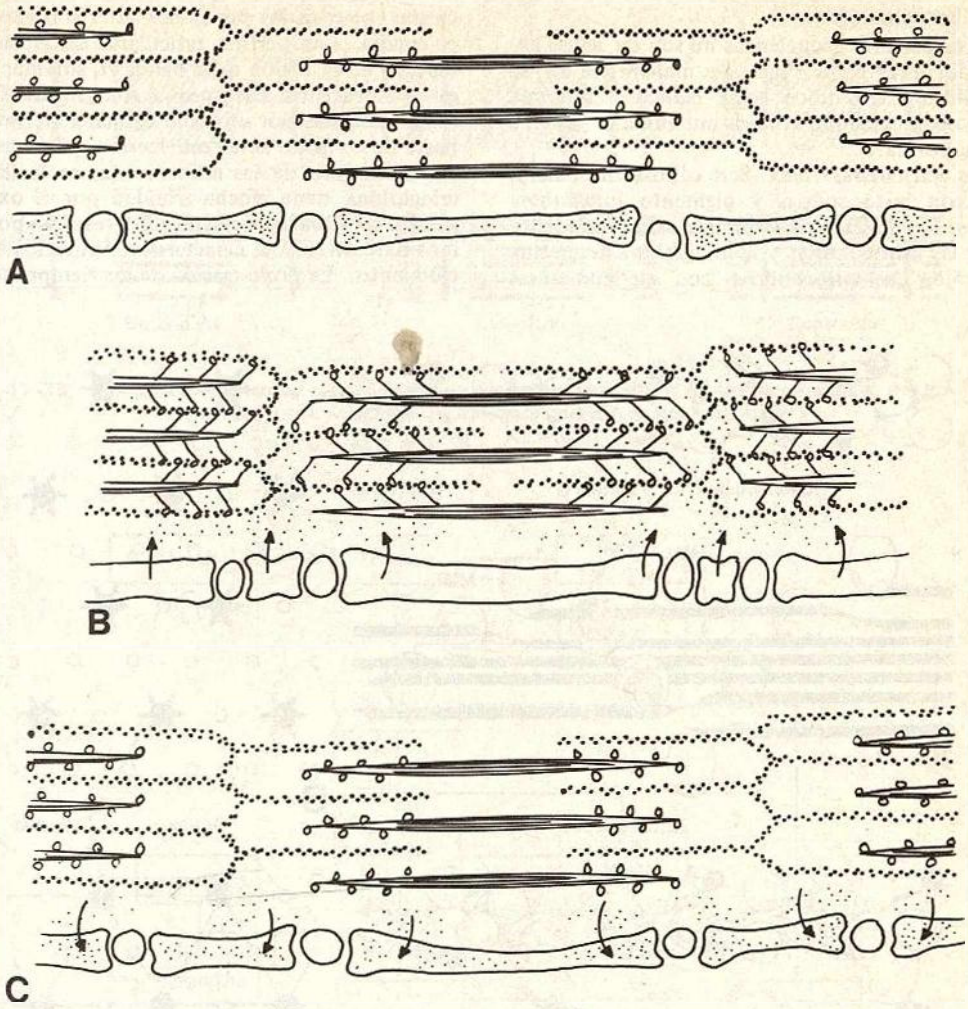

Fig. 11–16. Calcio y mecanismo de contracción. Durante la relajación (A), el calcio se almacena en el retículo sarcoplásmico. La onda de despolarización se mueve a lo largo del sarcolema y quizá altera el potencial de membrana de los túbulos transversos. Esta alteración en el potencial de membrana quiza induce un cambio en el retículo sarcoplásmico que permite el movimiento del calcio hacia adentro del citoplasma (B). Se elimina la inhibición y las cabezas globulares de miosina hacen contacto con los monómeros de actina G. El regreso a un estado de reposo (C) se logra cuando el calcio vuelve al retículo sarcoplásmico.

actina, en la región de tinción más clara en el sarcómero, y está dividida a la mitad por la línea Z. La banda A está constituida de filamentos gruesos de miosina y delgados de actina; es la región de tinción obscura en el sarcómero. Puesto que los filamentos delgados de actina no se extienden por todo lo ancho de la banda A, se observa una banda H de tinción clara en la mitad de la banda A. Un sarcómero incluye por tanto, una línea Z, media banda I, una banda A, media banda I y una línea Z.

La morfología durante la contracción dependerá del grado de la misma. A medida que se contrae el músculo, se hace más corto y ancho que en relajación. No se notan cambios conmensurables en el sarcómero. Las bandas I disminuyen su longitud y al cabo del tiempo se obliteran cuando se alcanza 50% de contracción. La banda H cambia en forma proporcional con las alteraciones de la banda I. Aunque la banda A no cambia de longitud durante la contracción normal, puede aparecer una línea M conforme los filamentos de actina se deslizan pasando a los filamentos de miosina y se sobreponen o interactúan en el centro de la banda A. Durante una contracción extrema, la *zona de contracción* puede aparecer adyacente a la línea Z. Esto puede representar una sobreposición de los filamentos gruesos de miosina en la línea Z.

Cuando un músculo se alarga, la longitud de la banda A permanece constante, en tanto que la banda I y la H incrementan su longitud.

La hipótesis de deslizamiento de filamentos explica en forma razonable los cambios morfológicos relacionados con la contracción y la relajación. Los sucesos fisiológicos explicados concuerdan con las alteraciones morfológicas y respaldan esta hipótesis.

Tipos de fibras musculares

Las fibras musculares esqueléticas no son un grupo homogéneo de fibras contráctiles. De manera clásica, se han identificado tres tipos: *rojas, blancas e intermedias.* Macroscópicamente, la masa muscular se describe de la misma forma.

Fibras musculares rojas. Son células musculares pequeñas con mitocondrias y pigmento *mioglobina* abundantes. Los pigmentos respiratorios (sistema citocromo) de las mitocondrias y la mioglobina determina su color rojo. Las mitocondrias, con sus numerosas crestas, ocupan las posiciones interfibrilares y subsarcolemales. Los perfiles reticulares sarcoplásmicos, en especial en la región de la banda H, son más complejos que los descritos. Las líneas Z son gruesas. Estas fibras están rodeadas por un lecho capilar extenso. El transporte de oxígeno desde este lecho capilar hasta el sistema citocromo de las mitocondrias se facilita porque mioglobina tiene mucha afinidad por el oxígeno. En general las fibras musculares rojas respiran por mecanismos oxidativos y se caracterizan por ciclos de contracción lentos. La prolongación de los tiempos de contrac-

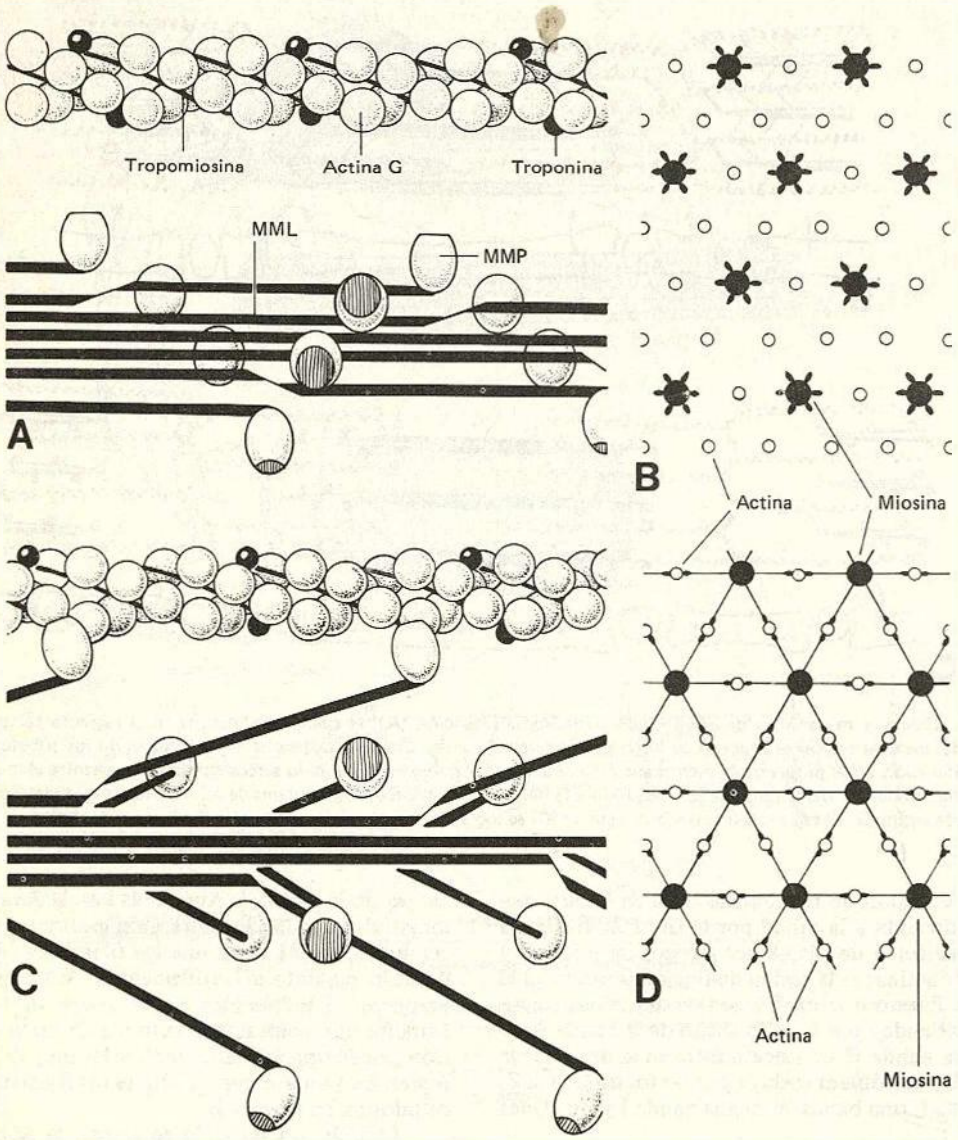

Fig. 11–17. Diagrama de las relaciones entre la actina y la miosina durante la relajación y la contracción. Las cabezas globulares radian alrededor de los filamentos gruesos de miosina en íntima relación con los filamentos delgados de actina **(A).** El corte transversal **(B)** a través de los miofilamentos muestra que cada miosina está rodeada de seis filamentos delgados de actina, pero éstos son compartidos por filamentos gruesos de miosina adyacentes. Durante la contracción **(C),** las cabezas globulares se mueven en forma lateral y hacen contacto con monómeros de actina G. Cada filamento delgado de actina hace contacto con dos cabezas globulares **(D).** Las escalas entre los dibujos de los cortes longitudinal **(A, C)** y transversal **(B, D)** no son iguales. (Redibujado y modificado de Ham, A.W.: *Histology,* 7th edition, J.B. Lippincott, Philadelphia, 1974).

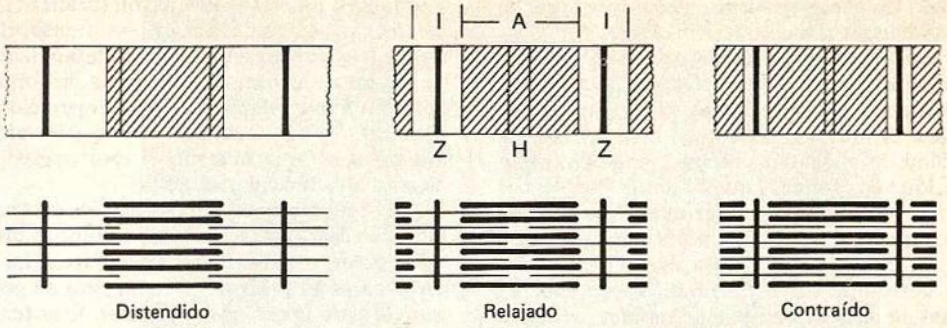

Fig. 11–18. Diagrama que muestra el bandeo sarcomérico y las relaciones de los miofilamentos durante tres diferentes estados fisiológicos. En el texto se hace una descripción completa.

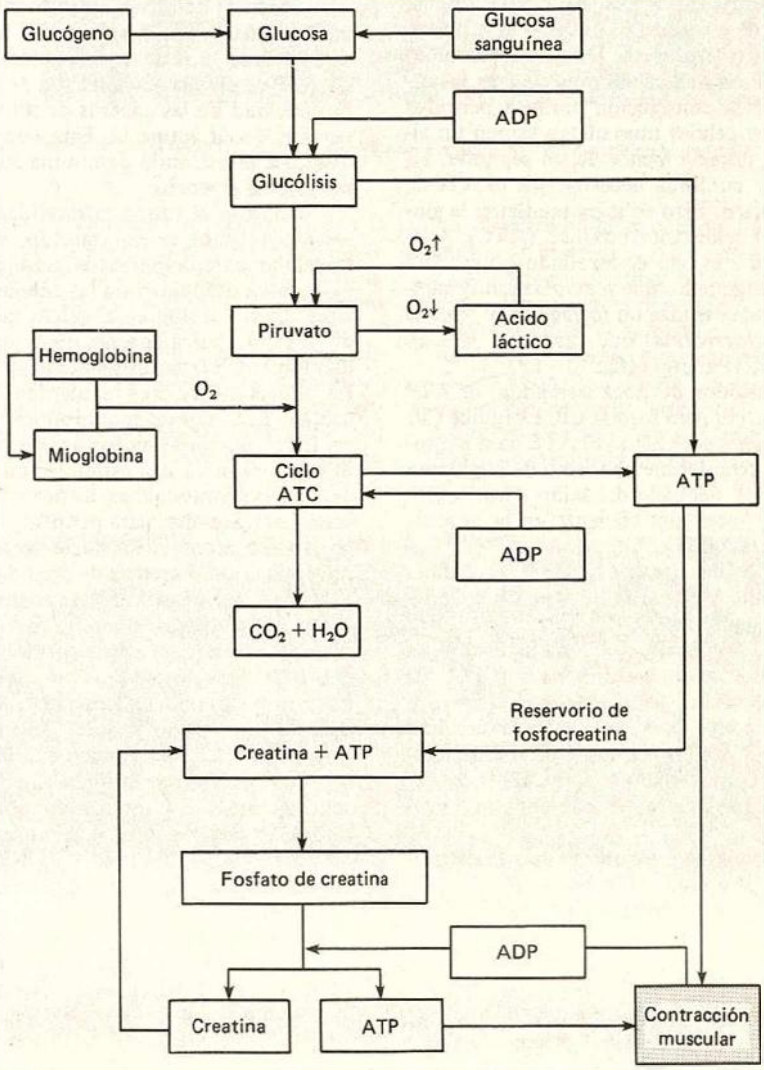

Fig. 11–19. Fuentes de energía y contracción muscular. En el texto se comenta el metabolismo muscular.

ción y relajación significa que estas fibras no se fatigan con facilidad. El almacenamiento de oxígeno por la mioglobina puede ser el factor determinante.

Fibras musculares blancas. Son células musculares grandes con muy poca mioglobina y un número mínimo de mitocondrias. Los perfiles reticulares sarcoplásmicos son simples y las líneas Z delgadas. La escasa cantidad de mioglobina obliga a que el oxígeno sea transferido en forma directa desde los lechos capilares a las pocas mitocondrias existentes. Puesto que éstas son escasas, el metabolismo es principalmente anaeróbico. El ciclo de contracción de las fibras blancas es más corto que el de las rojas. Según ello, las fibras blancas se fatigan con mayor rapidez; el ácido láctico se acumula con facilidad.

Fibras musculares intermedias. Como su nombre lo indica, poseen características de ambos tipos mencionados.

Correlaciones funcionales

Los mecanismos de contracción dependen del ATP, o sea la fuente de energía. La hidrólisis de ATP origina la formación de ADP y fosfato inorgánico con liberación de energía para este proceso. Desafortunadamente el aporte de ATP en una célula muscular es insuficiente para sostener la contracción durante periodos largos. Casi todas las células musculares tienen un almacén de ATP que duraría menos de un segundo. La contracción activa y continua necesita que el ATP se reemplace de inmediato. Esto se logra mediante la glucólisis y el ciclo del ácido tricarboxílico (ATC). Además, las fibras musculares han desarrollado un sistema de retorno y almacenamiento que reemplaza muy rápido al ATP. Este sistema utiliza un *fosfágeno, y fosfato de creatina* (*CP, fosfocreatina*) que funciona para almacenar fosfato unido a energía (fig. 11–19).

Durante los periodos de poca demanda, el ATP reacciona con la *creatina* para formar CP. El índice CP: ATP es de aproximadamente 30:1. El ATP para la producción de CP se deriva del metabolismo de la glucosa por la vía glucolítica y del ciclo del ácido tricarboxílico. Este ciclo es 19 veces más eficiente en la producción de ATP que la glucólisis.

Durante periodos de ejercicio el ATP se degrada en forma constante en ADP, en tanto que CP refosforila de manera constante al ADP y forma más ATP disponible para la contracción. Esta fosforilación se cataliza por la enzima *creatina fosfocinasa* (CPC). El tiempo que se requiera un aporte adecuado de oxígeno, estará abasteciéndose continuamente la creatina y formándose CP por medio del metabolismo anaeróbico del ATP y el ciclo del ácido tricarboxílico. El CP es la reserva de ATP, de que se dispone con mayor facilidad.

Durante el ejercicio extenuante, el aporte de oxígeno es inadecuado para conducir el ciclo del ATC. De esta manera, metabolismo muscular se conecta al mecanismo de respiración anaeróbica. El ácido pirúvico se convierte en ácido láctico en lugar de metabolizarse a CO_2 y acetilcoenzima A como se realizaría bajo estados aeróbicos. Esto disminuye el aporte de ATP, una inadecuada carga de creatina y la acumulación de ácido láctico. La acumulación de lactatos implica una *deuda de oxígeno* que debe satisfacerse durante el metabolismo regresivo a piruvatos. Los lactatos dejan la célula y producen una vasoconstricción localizada que exacerba los problemas. El lactato es transportado por la sangre hasta el hígado donde se metaboliza. La acumulación local de lactatos determina de forma parcial el dolor muscular relacionado con el ejercicio extenuante. El lactato se convierte de nuevo en piruvato dentro del músculo conforme aumenta el aporte relativo de oxígeno para la actividad contráctil.

La energía para la contracción muscular es generada por la degradación y metabolismo del glucógeno almacenado en las fibras musculares. La respiración aeróbica es el proceso más eficiente de generación de energía para la actividad muscular. Esos fenómenos dependen de un buen almacén de glucógeno y aumento en la capacidad de consumo de oxígeno. El sistema del ácido láctico en la respiración anaeróbica es la fuente de energía para periodos cortos de demanda de actividad muscular. Debido a que el sistema CP-ATP se termina muy rápido, estas otras fuentes de energía son esenciales para los tipos de actividad descritos.

Además de servir como fuente de energía para la contracción, el ATP se requiere para mover calcio del sarcoplasma al retículo sarcoplásmico. El agotamiento de ATP origina la acumulación de calcio y, por ende, la incapacidad de las cabezas de miosina globular para liberarse de la actina G. Esta contracción, después de que cesa el estímulo determina los *calambres musculares* y el *rigor mortis.*

Aunque el calcio intracelular es importante para los mecanismos de contracción, se necesita calcio extracelular para conservar la permeabilidad de membrana y la excitabilidad de las células nerviosas y musculares. La reducción en el calcio sanguíneo se relaciona de manera clásica con *tetania hipocalcémica.* Independientemente de la disminución del calcio extracelular, las células musculares no pierden con facilidad el intracelular. La hipocalcemia produce hiperexcitabilidad de las fibras nerviosas motoras y de las células musculares, lo cual originará una estimulación tetánica y respuesta de las fibras musculares. Siempre debe haber suficiente calcio extracelular, para permitir que se libere el neurotransmisor *acetilcolina.* Suele presentarse tetania hipocalcémica como secuela de pérdida aguda de calcio. Un ejemplo clásico sería la tetania hipocalcémica posparto en la eclampsia canina. Sin embargo, la tetania no siempre es una secuela de pérdida aguda de calcio. La *fiebre de leche de los bovinos* y *la paresia posparto* son trastornos hipocalcémicos caracterizados por parálisis fláccida, en vez de tetania. Esto parece ser una situación paradójica, pero puede explicarse de varias maneras. La más razonable quizá sea que la liberación del neurotransmisor se interrumpe por las altas concentraciones de calcio a diferencia de las que causarían la hiperexcitabilidad posterior de la célula nerviosa.

Las fibras musculares esqueléticas se adaptan morfológicamente a las demandas que se hacen sobre ellas. Un incremento en el uso origina crecimiento macroscópico del mismo. Dicho crecimiento de la masa muscular es consecutivo a *hipertrofia* de las fibras individuales; aumentan el citoplasma y la cantidad de proteínas contráctiles. Los ribosomas sintetizan de estas proteínas. La adición de actina y miosina se logra por la de nuevas unidades miofibrilares; por esta

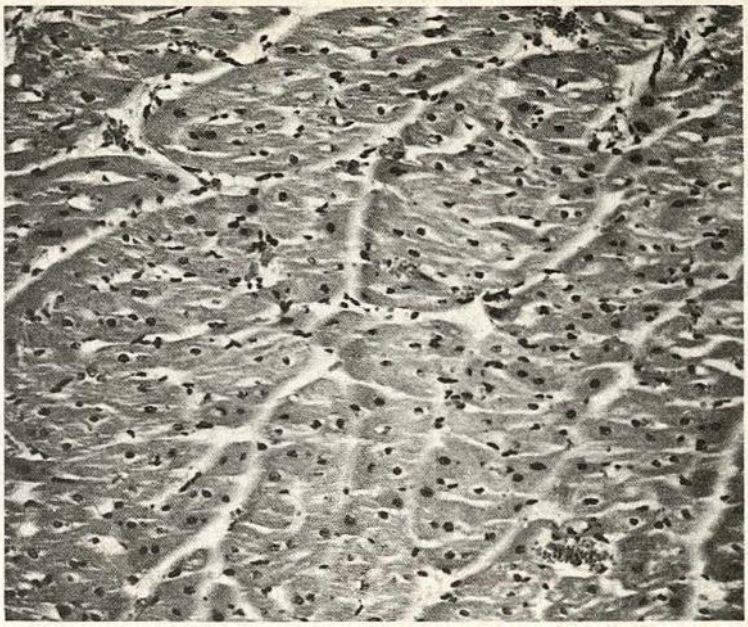

Fig. 11–20. Corte de músculo cardiaco. Las fibras ramificadas tienen núcleos localizados en el centro del sarcoplasma. X40.

razón la hipertrofia se deberá a un incremento en el número de miofibrillas y no en el grosor de cada miofibrilla. Quizá haya un límite de grosor relacionado con la eficacia funcional. Se sabe que las miofibrillas se descomponen durante el proceso de crecimiento.

La falta de uso de un músculo o grupo de músculos causa *atrofia.* Esta es la disminución del tamaño de las fibras individuales y la pérdida de la proteína contráctil. La atrofia por desuso puede producirse por confinamiento o inmovilización consecutivas a fracturas, y pérdida de inervación. Puesto que la contracción muscular es esencial para conservar la integridad de los elementos esqueléticos relacionados con ella, la atrofia muscular por inmovilización de fracturas también producirá pérdida de la masa esquelética del área. La atrofia muscular es un signo muy importante de enfermedades neurológicas que afectan la *vía común final* (*neuronas motoras inferiores, neurona alfa-motora*). La estimulación nerviosa y el ejercicio son indispensables para conservar la masa muscular.

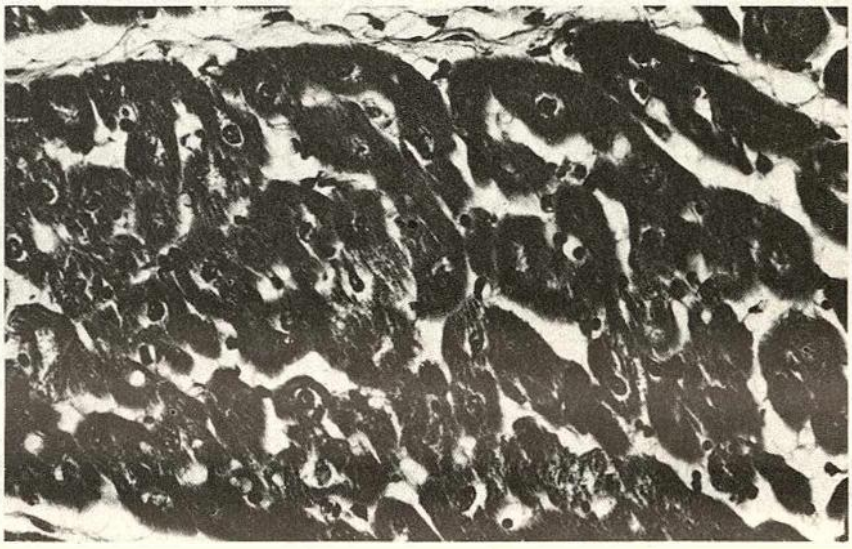

Fig. 11–21. Corte de músculo cardiaco. La localización central de los núcleos y los halos perinucleares son características distintivas de este músculo ramificado. X100.



Fig. 11–22. Discos intercalados del músculo cardiaco. Los discos (**flechas obscuras**), delimitan las uniones célula-célula. Los discos intercalados pueden aparecer como límites rectos o escalonados (**flecha grande**). X160.



Fig. 11–23. Microfotografía electrónica de una célula muscular cardiaca. El núcleo (N) está rodeado por paquetes de miofilamentos que están cortados longitudinal y transversalmente. Las líneas Z no están registradas (Z) y las bandas I (**flechas claras**) están casi obliteradas. Las bandas A (A) son adyacentes a las líneas Z. Muchas mitocondrias (M) rodean al núcleo y están dispersas entre las miofibrillas. Los perfiles (**flechas obscuras**) del retículo sarcoplásmico rodean a las miofibrillas. X11,400.

MUSCULO CARDIACO

Estructura histológica

Se parece mucho al músculo esquelético. Ambos son estriados; no obstante, el músculo cardiaco es involuntario. De momento sólo se presentarán las características distintivas de este tejido. Si se omite alguna específica, el estudiante deberá considerar su parecido con el músculo esquelético.

Hay seis características del músculo cardiaco que lo distinguen y auxilian en su identificación. Las fibras musculares cardiacas son ramificadas (láminas V–5, V–6). En cortes longitudinales, transversales u oblicuos, pueden observarse las fibras (fig. 11–20). El tejido conjuntivo que rodea cada fibra muscular es más prominente que en el músculo esquelético.

El núcleo de la célula muscular cardiaca está en el centro, rodeado por una región citoplásmica de tinción pálida –*halo perinuclear* (fig. 11–21). El sarcoplasma tiene miofilamentos dispuestos en la forma descrita, aunque los paquetes de miofilamentos reflejan la estructura ramificada de estas células. Más aún, las estriaciones que se observan con facilidad en músculo esquelético no son tan obvias en este tipo tisular. En el músculo cardiaco se dispersan unas bandas obscuras, de orientación transversal. Estos *discos intercalados* son puntos de contacto de los extremos de dos fibras contiguas y aparecen como estriaciones periódicas en la masa muscular (fig. 11–22).

Características ultraestructurales

Estas características se parecen a las descritas para el músculo esquelético (fig. 11–23). Sólo hay algunas diferencias significativas que se comentarán.

Los discos intercalados, como puntos de contacto y adhesión entre células musculares adyacentes, están constituidos de varios tipos de complejos de unión entre las líneas terminales Z (fig. 11–24). Estos complejos incluyen los *desmosomas, muescas de unión* y *fascias adherentes* (fig. 11–25). Las áreas focales de materiales densofilamentosos representan los puntos de unión de los filamentos de actina al sarcolema. Estas regiones son las fascias adherentes parecidas a la zónula adherente de los tejidos epiteliales, excepto en que son regiones irregulares y discontinuas más que zonas de cinturón distintivas. Los desmosomas son típicos y sirven como puntos de adhesión entre las células. Las



Fig. 11–24. Microfotografía electrónica de un disco intercalado. Se observa con claridad la morfología tortuosa del disco. Los desmosomas (D) son componentes del disco. Los miofilamentos (F) se extienden desde las líneas Z (Z) y terminan en el disco. Las mitocondrias (M) están indicadas. X26,000.

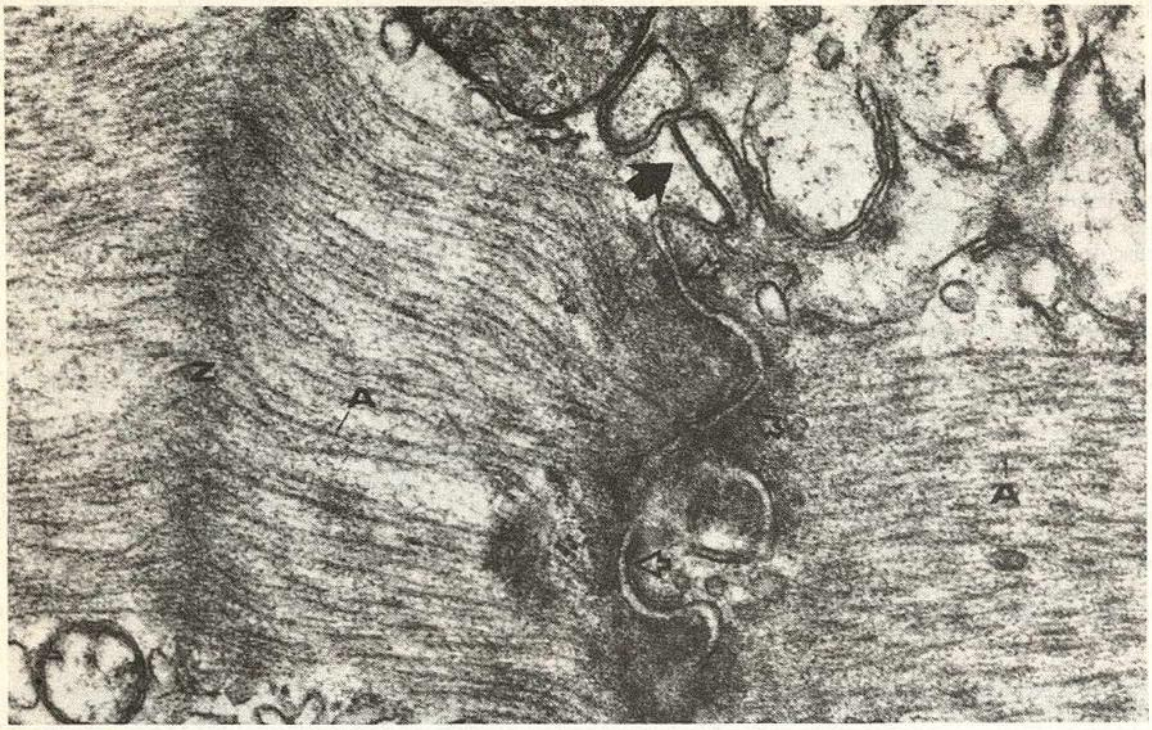

Fig. 11–25. Microfotografía electrónica de un disco intercalado. Los filamentos de actina (A) se extienden desde las líneas Z (Z) y se incluyen en un material denso relacionado con la fascia adherens (**flechas claras**). También se observan muescas de unión (**flechas obscuras**). X62,000.

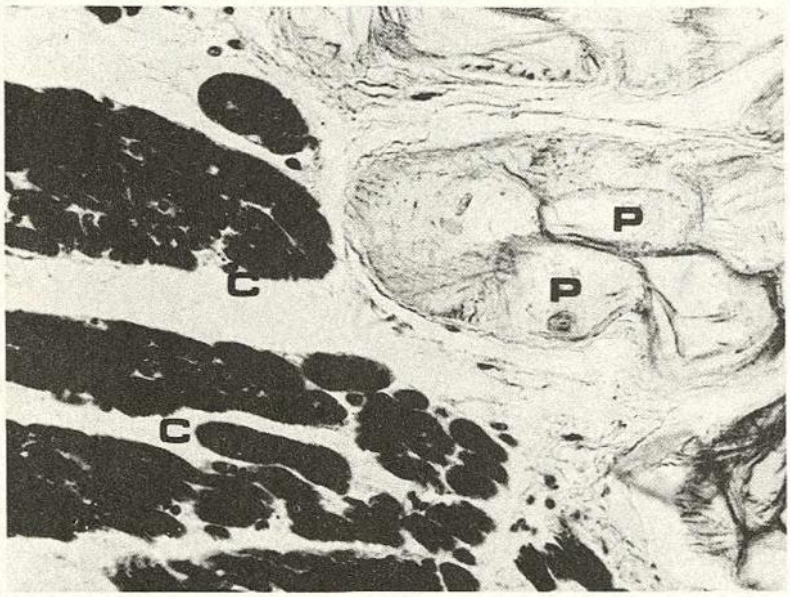

Fig. 11–26. Células musculares cardiacas y fibras de Purkinje. Las fibras de Purkinje (P) son más grandes que las células musculares (C). X100. Tinción hematoxilina-ácido fosfotúngstico (PTAH).



Fig. 11–27. Corte transversal de fibras de Purkinje. Nótese los halos perinucleares (**flechas**) y la periodicidad de las miofibrillas. X160 (PTAH).

interfases celulares que se orientan en forma lateral están constituidas por muescas de unión o nexos. Estos son puntos de baja resistencia eléctrica que acoplan a las células eléctricamente. Las fascias adherentes unen en forma mecánica a las células.

El *retículo sarcoplásmico* está constituido por perfiles muy anastomosados que se orientan en corte longitudinal. Aunque no existen cisternas terminales, los perfiles reticulares sarcoplásmicos hacen contacto íntimo con los *túbulos transversos* (*túbulo T*) como estructuras diádicas. Estas *díadas* suelen encontrarse en las líneas Z. Los túbulos T son más grandes que los que se encuentran en la fibra muscular esquelética y tienen material de la lámina basal. Las mitocondrias son más numerosas que en el músculo esquelético. Las fibras musculares cardiacas del atrio tienen unos gránulos rodeados de membrana cuya función aún no se ha determinado. Los *gránulos atriales* no se encuentran en las células musculares ventriculares.

Correlaciones funcionales

El mecanismo de contracción del músculo cardiaco es el mismo descrito para el músculo esquelético. Su única característica distintiva es la contracción rítmica y espontánea, en tanto que la dispersión de la excitación de una fibra a otra se parece a la de la unidad simple del músculo liso (unidad visceral). Las *células marcapaso* determinan un latido que puede modificarse por las fibras nerviosas del sistema nervioso autónomo. Las fibras nerviosas simpáticas tienen efecto cronotrópico positivo (incremento del ritmo cardiaco), por lo que inducen una *taquicardia.* Por el contrario, las fibras nerviosas parasimpáticas, poseen un efecto cronotrópico negativo (disminución de la frecuencia cardiaca), por lo que inducen una *bradicardia.*

Aunque el metabolismo del músculo cardiaco se parece mucho al del esquelético, hay algunas diferencias muy importantes. Las células musculares cardiacas tienen un riego muy intenso, muchas mitocondrias y



Fig. 11–28. Cortes longitudinal y oblicuo de células de Purkinje. Las miofibrillas (**flechas**) se aprecian en la periferia de las fibras. X160 (PTAH).

grandes cantidades de mioglobina. Los estados hipóxicos que conducen al metabolismo anaeróbico no pueden sostener la contracción muscular cardiaca, por la producción inadecuada de energía.

El músculo cardiaco puede hipertrofiarse lo cual determina el aumento de tamaño del corazón durante el crecimiento y es un mecanismo por el que el corazón responde a demandas mayores.

Fibras de Purkinje

Son células musculares cardiacas especializadas, modificadas como células conductoras de estímulos (fig. 11–26). Conducen los provenientes del nudo auriculoventricular a través del tabique interventricular, hacia los ventrículos.

En cortes transversales, se observa que las células de Purkinje son mucho más grandes que las fibras musculares típicas (fig. 11–27). Las células de Purkinje también tienen abundante sarcoplasma acidófilo que se tiñe en forma pálida y es rico en glucógeno. Las miofibrillas son escasas, y cuando hay, casi siempre se localizan en la periferia. El núcleo está al centro.

En cortes longitudinales, estas fibras parecen fibras musculares inflamadas con miofibrillas dispersas. Estas fibras se unen a las células musculares por discos intercalados (fig. 11–28).

REPARACION Y REGENERACION

Músculo liso

La actividad mitótica ha podido observarse en las células musculares lisas. Esta parece limitarse y no es el factor primordial en la regeneración de células lesionadas. Las células musculares lisas nuevas parecen derivarse de células mesenquimatosas que se hallan en la periferia. Los poderes regenerativos de este tipo hístico son limitados; la cicatrización se lleva a cabo primero por la formación de una cicatriz de tejido conjuntivo.

Músculo esquelético

La regeneración de las fibras musculares esqueléticas lesionadas es muy limitada. La cicatrización se realiza por la formación de tejido cicatricial. No obstante, a veces pueden formarse células musculares nuevas derivadas de los *mioblastos.* Las *células satélites* pueden ser mioblastos que han persistido desde la edad fetal. Estas células proliferan, se fusionan y forman fibras musculares esqueléticas típicas. La formación simultánea de tejido cicatricial rara vez permite recuperar 100% de la función.

Músculo cardiaco

Las células musculares cardiacas no se regeneran. La reparación se logra mediante tejido cicatricial.

REFERENCIAS

Músculo liso

Ashton, F. T., Somlyo, A. V. and Somlyo, A. P.: The contractile apparatus of vascular smooth muscle: Intermediate high voltage stereo electron microscopy. J. Mol. Biol. *98*:17, 1975.

Kelly, R. E. and Rice, R. V.: Ultrastructural studies on the contractile mechanism of smooth muscle. J. Cell Biol. *42*:683, 1969.

Garamvolgyi, N., Vizi, E. S. and Knoll, J.: The regular occurrence of thick filaments in stretched mammalian smooth muscle. J. Ultrastruct. Res. *34*:135, 1971.

Lane, B. P.: Alterations in cytological detail of intestinal smooth muscle cells in various stages of contraction. J. Cell Biol. *27*:199, 1965.

McNutt, N. S. and Weinstein, R. S.: The ultrastructure of the nexus. J. Cell Biol. *47*:666, 1970.

Osvaldo-Decima, L.: Smooth muscle in the ovary of the rat and monkey. J. Ultrastruct. Res. *29*:218, 1970.

Músculo esquelético

Close, R. I.: Dynamic properties of skeletal muscle. Physiol. Rev. *52*:129, 1972.

Franzini-Armstrong, C. and Porter, K. R.: The Z disc of skeletal muscle. Z. Zellforsch. *61*:661, 1964.

Hanson, J. and Huxley, H. E.: Structural basis of the cross-striations in muscle. Nature *172*:530, 1953.

Huxley, A. F.: Muscular contraction. J. Physiol. (London). *243*:1, 1974.

Huxley, H. E.: The contraction of muscle. Sci. Amer. *199*:67, 1958.

Jones, J. K., Cohen, C., Szent-Gyorgyi, A. G. and Longley, W.: Paramyosin: Molecular length and assembly. Science *163*:1196, 1969.

Knappeis, G. G. and Carlsen, F.: The ultrastructure of the M line in skeletal muscle J. Cell Biol. *38*:202, 1968.

Peachey, L. D.: The sarcoplasmic reticulum and transverse tubules of the frog's sartorius. J. Cell Biol. *25*: 209, 1965.

Shafia, S. A., Gorycki, M., Goldstone, L. and Milhorat, A. T.: The fine structure of fiber types in normal human muscle. Anat. Rec. *156*:283, 1966.

Squire, J. M.: Muscle filament structure and muscle contraction. Ann. Rev. Biophys. Bioeng. *4*:137, 1975.

Músculo cardiaco

Johnson, E. A. and Sommer, J. R.: A strand of cardiac muscle. Its ultrastructure and the electrophysiological implication of its geometry. J. Cell Biol. *33*:103, 1967.

Katz, A. M.: Contractile proteins of the heart. Physiol. Rev. *50*:63, 1970.

Legato, M. J.: Sarcomergenesis in the human myocardium. J. Mole. Cell Cardiol. *1*:425, 1970.

Rhodin, J. A., Missier, P. and Reid, L. C.: The structure of the specialized impulse-conducting system of the steer-heart. Circulation *24*:349, 1961.

Simpson, F. O. and Oertelis, S. J.: Relationship of the sarcoplasmic reticulum to the sarcolemma in sheep cardiac muscle. Nature *189*:758, 1961.

Sommer, J. R. and Waugh, R. A.: The ultrastructure of the mammalian cardiac muscle—with special emphasis on the tubular membrane systems. Am. J. Pathol. *82*:191, 1976.

Spiro, D.: The ultrastructure of heart muscle. Trans. N. Y. Acad. Sci. *24*:879, 1962.

12

TEJIDO NERVIOSO

CARACTERISTICAS GENERALES

Forma y función

De manera clásica, el estudio del tejido nervioso se integra con el de varios órganos que forman el sistema nervioso. No obstante, este capítulo presenta los componentes histológicos básicos del tejido nervioso, en los que se fundamenta la organología específica. En el capítulo 15 se presentan por separado los órganos del sistema nervioso.

El tejido nervioso se distribuye en todo el cuerpo y está en relación íntima con casi todos los tejidos y órganos. Su unidad anatómica es la *neurona.* Aunque hay muchos tipos de ésta su función primaria común es recibir el estímulo proveniente del ambiente externo (*exterocepción*) o interno (*interocepción*). La transmisión ulterior de las señales por el organismo o la específica de la información a órganos efectores, integran también su importancia funcional.

Las características citoplásmicas muy bien desarrolladas de *irritabilidad* y *conductividad,* las convierten en células perfectamente especializadas para desarrollar sus funciones. Más aún, los procesos celulares con que cuentan aseguran su contacto con casi todo el cuerpo. Estos procesos son las bases anatómicas para la transmisión de la información a través del soma. El contacto íntimo entre las neuronas y los procesos celulares se alcanza en regiones funcionales específicas denominadas *sinapsis.*

Las neuronas están relacionadas muy de cerca con otros tipos celulares llamados *neuroglia;* que se encargan de la protección, nutrición e integridad estructural del tejido nervioso. Las neuronas también se relacionan de cerca con otras células de los tejidos básicos.

Aunque hay pocos elementos en el tejido nervioso, existen numerosas modificaciones en las neuronas y en sus relaciones estructurales que les permiten una gran diversidad en la organización.

ORGANIZACION NEURONAL

Neuronas

Las neuronas son las unidades genéticas, morfológicas, funcionales y tróficas del sistema nervioso. *La doctrina de la neurona* señala que: 1) cada neurona se deriva de una célula germinal embrionaria denominada *neuroblasto,* y tiene toda la información codificada para realizar sus funciones; 2) cada neurona es una unidad estructural distinta y separada que hace contacto con otras unidades pero tiene continuidad estructural; 3) las cadenas de estas células constituyen el mecanismo de conducción del sistema nervioso; 4) cada neurona se encarga de la nutrición, metabolismo y conservación de sus partes constitutivas.

Las neuronas adquieren diversas formas y tamaños. Aunque no hay una descripción sencilla que pueda agruparlas a todas, estas células tienen características comunes, sin tomar en cuenta la diversidad de su morfología tridimensional. Las neuronas o *células nerviosas* están constituidas por un *cuerpo celular* (*citón* o *soma*) y un número variable de procesos celulares, denominados *dendritas* y *axón* (fig. 12–1). El *pericarion* es la parte del cuerpo celular que rodea al núcleo.

Clasificación de las neuronas

La diversidad morfológica de las neuronas se manifiesta de diferentes maneras. Las neuronas varían en tamaño, forma, número y longitud de procesos (fig. 12–2). Estas características morfológicas diversas representan adaptaciones a las variadas demandas funcionales de estas células.

Aunque se ha intentado una clasificación completa y práctica de las neuronas, esos esquemas raras veces incluyen toda la diversidad de las mismas. Las neuronas pueden dividirse en dos grandes grupos generales –transmisoras y neurosecretoras– (fig. 12–3). Las *transmisoras* (*conductoras*) comprenden casi todos los

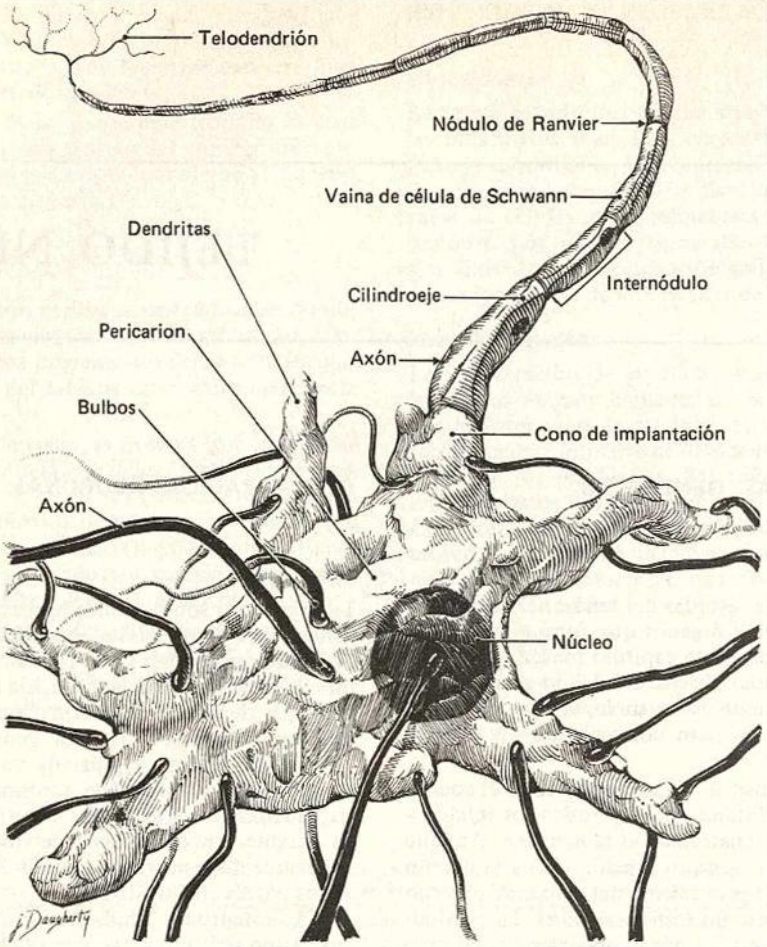

Fig. 12–1. Dibujo estilizado de una neurona. Todas las microfotografías de luz están marcadas según el aumento dado por el microscopio, antes de su amplificación fotográfica. Todas las microfotografías electrónicas están marcadas de acuerdo con el aumento total, con la amplificación fotográfica.

tipos neuronales. Estas células tienen dendritas, un cuerpo celular y un axón. Se usan varias características morfológicas para clasificar a las neuronas conductoras. Las *neuronas Golgi tipo I* tienen muchas dendritas y un axón muy largo. Las células del cuerno ventral de la columna gris de la médula espinal (neuronas motoras α), las neuronas preganglionares simpáticas y parasimpáticas, las posganglionares simpáticas y otras motoras del sistema nervioso son ejemplos de Golgi tipo I. Las *neuronas Golgi tipo II* también tienen muchas dendritas, pero un axón corto. Ejemplos son las interneuronas y las células de la corteza cerebral y cerebelar. Las células Golgi tipos I y II suelen denominarse neuronas *multipolares*, por su cantidad de procesos dendríticos. Las neuronas *bipolares* sólo tienen una dendrita principal y un axón, localizados en los polos opuestos del soma. Estas células se limitan a las áreas de sensibilidad somática y visceral especiales. Las *neuronas unipolares verdaderas* poseen un solo axón y su distribución está limitada al sistema nervioso en desarrollo. Las neuronas *seudounipolares* cuentan con un axón y una dendrita que se fusionan cerca del soma y se separan a cierta distancia del mismo. Desde el punto de vista morfológico, ambos procesos parecen axones. Estas neuronas son típicas de los ganglios espinales y craneales. Algunas neuronas como las células amacrinas de la retina, carecen de axones y se denominan neuronas *anaxónicas*. En la figura 12–4 se muestran algunos de los tipos neuronales mencionados.

Neuronas neurosecretoras: son células especializadas que sintetizan varias hormonas, las transportan por sus axones como cuerpos de Herring y las liberan en sangre. Las relaciones entre estas células y los vasos sanguíneos se comentan en la parte correspondiente a *órganos neurohemales* (fig. 12–3). Algunas neuronas secretoras del hipotálamo elaboran *oxitocina* y *hormona antidiurética* que liberan en los capilares de la neurohipófisis. Otras células neurosecretoras del hipotálamo elaboran *factores de liberación* (*hormonas de liberación*) o *inhibición* (*hormonas de inhibición*)

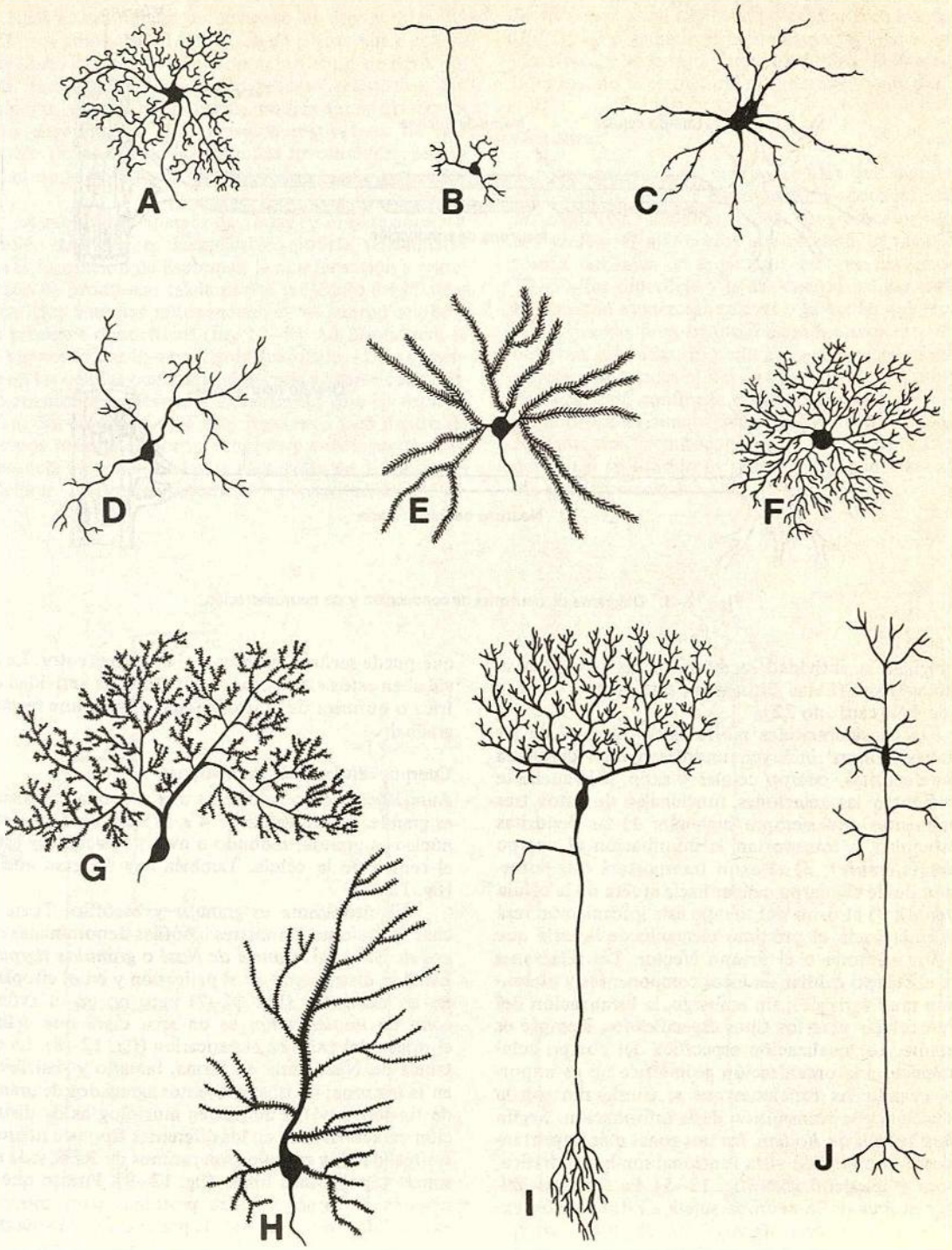

Fig. 12–2. Diagrama que ejemplifica las diferentes neuronas del SNC. **A,** neurona del núcleo olivar; **B,** célula granular de la corteza cerebelar; **C,** neurona de la formación reticular; **D,** neurona grande del núcleo espinal del nervio trigémino; **E,** neurona del ganglio basal; **F,** neurona del núcleo talámico; **G,** célula de Purkinje de la corteza cerebelar; **H,** célula piramidal de la corteza cerebral; **I,** célula de Purkinje y su axón largo; **J,** célula piramidal y su axón largo. Las células no están dibujadas a escala. (Redibujado de: Truex, R. C. and Carpenter, M. B.: Human Neuroanatomy, 5 th edition, Williams & Wilkins, Baltimore, 1966).

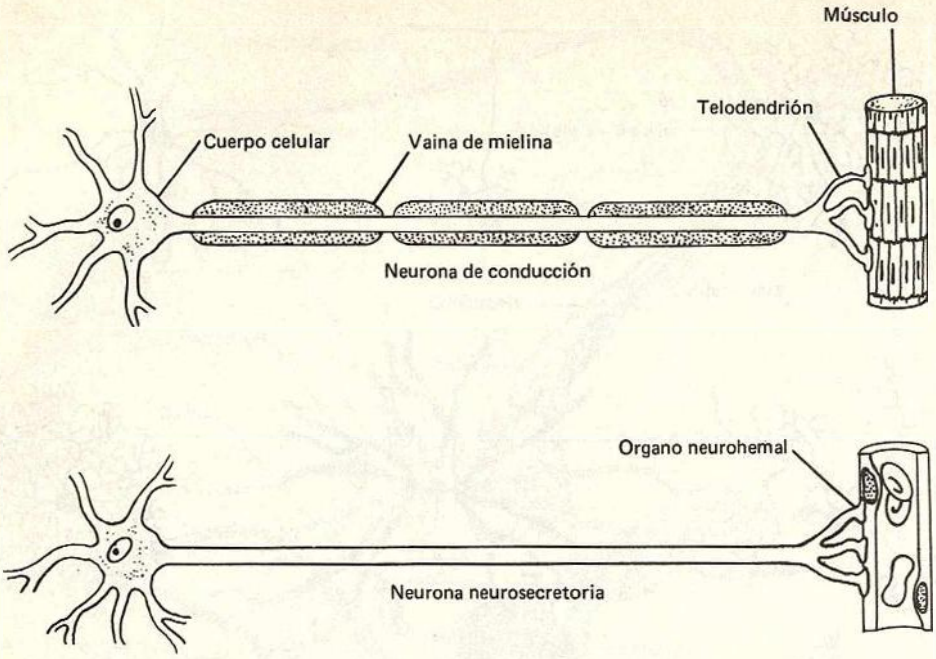

Fig. 12–3. Diagrama de neuronas de conducción y de neurosecreción.

que regulan la actividad secretora de las células de la adenohipófisis. (Estas últimas se estudiarán con más detalle en el capítulo 22).

Las consideraciones morfológicas clásicas de las neuronas siempre incluyen una descripción detallada de las dendritas, cuerpo celular y axón. Más adelante se comentan las relaciones funcionales de estos tres componentes que siempre incluirán: 1) las dendritas se estimulan y transportan la información al cuerpo celular (*aferente*); 2) el axón transportará esta información desde el cuerpo celular hacia afuera de la célula (*eferente*); 3) al cabo del tiempo esta información será transferida hacia el próximo elemento de la serie que será otra neurona o el órgano efector. Las relaciones entre el cuerpo celular de estos componentes y eferentes son muy variables; sin embargo, la localización del cuerpo celular para los tipos especificados, siempre es constante. La localización específica del cuerpo celular respecto a la organización geométrica no es importante cuando las funciones que se consideran son la conducción y la transmisión de la información. Según la *clasificación de Bodian,* las tres zonas más importantes desde el punto de vista funcional son la dendrítica, axónica y telodendrítica (fig. 12–5). La *zona dendrítica* es el área de la neurona sujeta a estimulación excitativa o inhibitoria. Incluye las dendritas, cuerpo celular y segmento inicial del axón. Los impulsos que llegan a esta zona, pueden o no propagarse en una acción potencial. La respuesta es gradual. La *zona axónica* incluye el segmento inicial del axón, el cilindroeje y parte de la arborización nerviosa teminal. Es la porción de conducción de todo-o-nada de la neurona. La *zona telodendrítica* incluye las modificaciones terminales que permiten la transmisión eléctrica o química de la información hacia el siguiente elemento de la vía, que puede ser una neurona o el órgano efector. La actividad en estos elementos, resultado de la actividad eléctrica o química de la telodendria, origina una respuesta gradual.

Cuerpos celulares de las neuronas

Aunque el cuerpo celular de una neurona casi siempre es grande, puede variar de 4 a 135 μm de diámetro. El núcleo es grande, redondo u oval y vesicular, y está en el centro de la célula. También hay un gran nucléolo (fig. 1'2–6).

El citoplasma es granular y basófilo. Tiene muchas inclusiones granulares basófilas denominadas *cuerpos de Nissl* (*substancia de Nissl* o *gránulos tigroides*). Estos se distribuyen en el pericarion y en el citoplasma de las dendritas (fig. 12–7) pero no en el axón. El *cono de implantación* es un área clara que delimita el origen del axón en el pericarion (fig. 12–8). La substancia de Nissl varia en forma, tamaño y distribución en la neurona; no obstante, estos agregados de gránulos de tinción basófila adquieren morfologías de distribución características en los diferentes tipos de neuronas. En realidad los gránulos son racimos de RER y de ribosomas y polisomas libres (fig. 12–9). Puesto que casi ninguna neurona sintetiza proteínas para transporte extracelular, no se explica la presencia de la substancia de Nissl. Las neuronas pueden renovar hasta una tercera parte de sus proteínas por día; estos organelos, por lo tanto, podrían estar relacionados con la conservación del proceso de renovación. La substancia de Nissl es por completo lábil y se disuelve (*cromatólisis*) cuando el cuerpo o los procesos celulares se dañan. El proceso de la cromatólisis se ha considerado, por muchos años como un cambio estrictamente degenerativo de las neuronas. Dado que la disolución de la substancia

de Nissl se acompaña de aumento en los perfiles del REL, un aumento en el número de ribosomas y polisomas libres así como en el contenido total de RNA podría hacer pensar que es un proceso restitutivo. Sin embargo, en algunas neuronas podría tener un significado degenerativo. Los aspectos restitutivos de este cambio dependen de las neuronas involucradas, la gravedad de la lesión y la localización del daño en la célula.

Aunque hay aparato de Golgi en el pericarion, su función también es inexplicable; podría relacionarse con la formación de lisosomas, la condensación y segregación de productos celulares o el rellenado del plasmalema. Hay muchas mitocondrias en el cuerpo celular y los procesos dendríticos (fig. 12–9). La *lipofucsina* es un pigmento pardo-amarillento (capítulo 4). Su presencia en las células nerviosas puede relacionarse con el ritmo metabólico elevado y al recambio que las caracterizan. Se considera que este pigmento está dentro de cuerpos residuales por un fenómeno autofagocítico; su presencia en estas células se acompaña de disfunciones celulares. Los *neurofilamentos* y los *neurotúbulos* (*microtúbulos*) están en el cuerpo celular y en los procesos (fig. 12–9). Aunque el plasmalema tiene una morfología típica y se integra según el modelo del mosaico de líquidos, no es estructural ni funcionalmente uniforme.

Dendritas

Son los procesos del cuerpo celular que aumentan el área superficial de la neurona. Son como las ramas de un árbol (Gr.: *dendron*, árbol). Los procesos dendríticos suelen ser más cortos que el axón, se ramifican en forma continua y se ahusan en sus extremos (fig. 12–1). Su superficie y la del cuerpo celular, están cubiertas con numerosas *espinas* o *gérmulas* que representan las conexiones sinápticas con los *axones terminales* de otras neuronas. El contenido citoplásmico de estos procesos se parece al del cuerpo celular. La substancia de Nissl está confinada a las porciones proximales de estos procesos aunque también hay neurotúbulos, neurofilamentos y mitocondrias. De manera clásica, las dendritas se consideran portadoras de información hacia el cuerpo celular.

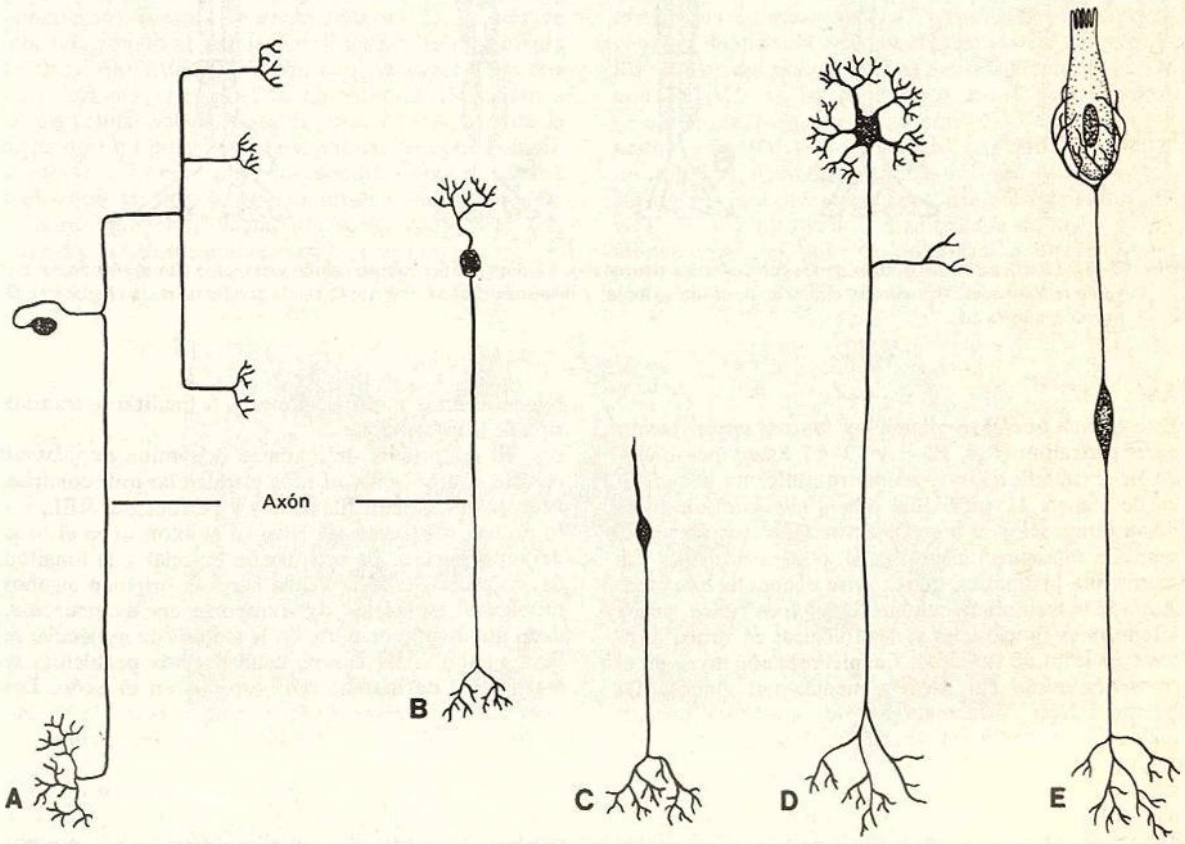

Fig. 12–4. Diagrama de las diferentes neuronas constitutivas del SNP. **A**, neurona de un ganglio espinal; **B**, neurona motora alfa; **C**, neurona olfatoria; **D**, célula ganglionar simpática; **E**, célula receptora epitelial y neurona del oído interno. Parte del axón de la célula ganglionar espinal (A) está en el SNC. El cuerpo celular de la neurona motora alfa y parte del axón (B) también se encuentran dentro del SNC. (Redibujado y modificado de Copenhaver, W. M., Kelly, D. E. and Wood, R. L.: *Bailey's Textbook of Histology*. 17th edition, Williams & Wilkins, Baltimore, 1978).

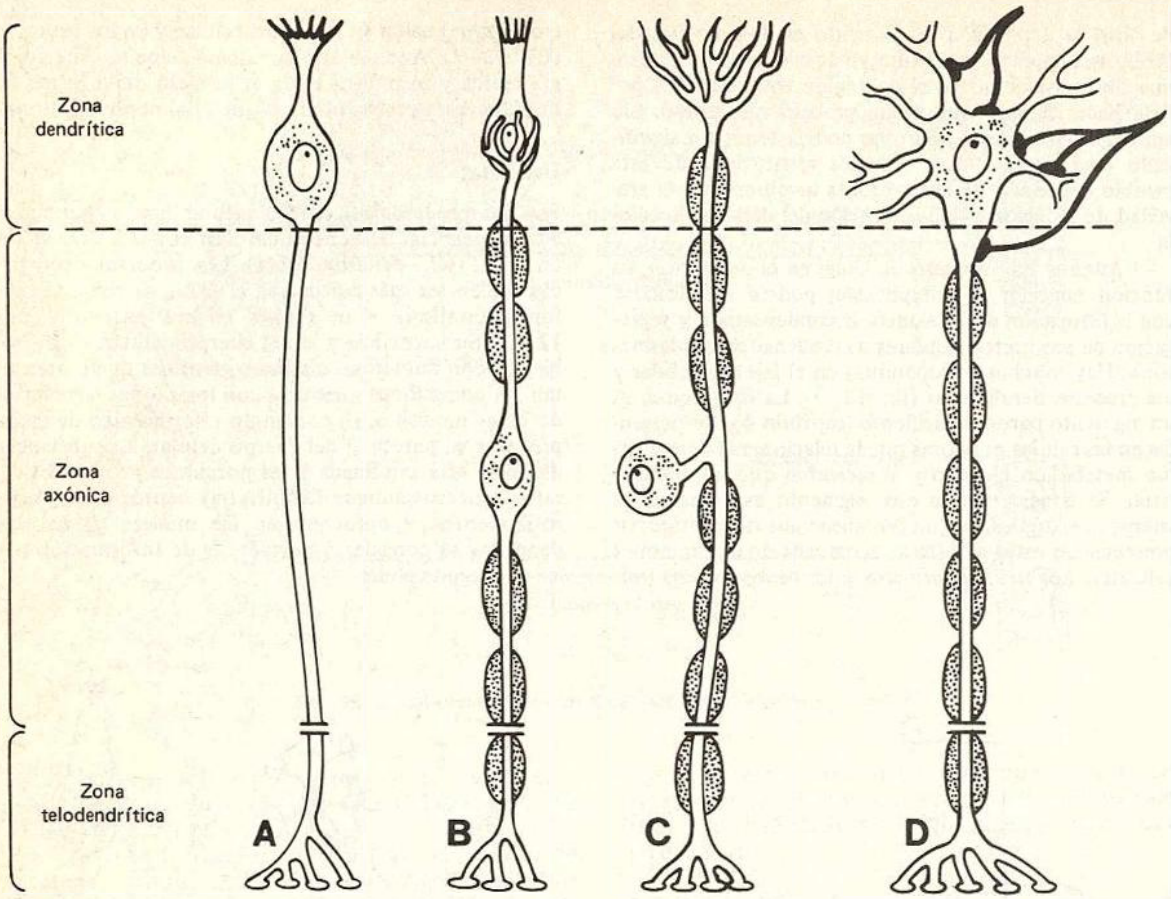

Fig. 12–5. Clasificación de Bodian de los componentes neuronales. La posición del cuerpo celular varía, pero aún se distinguen tres zonas relacionadas. **A,** neurona olfatoria; **B,** célula epitelial y neurona del oído interno; **C,** célula ganglionar de la raíz dorsal; **D,** neurona motora alfa.

Axón

Este (*o cilindroeje*) se origina del *cono de implantación* en el pericarion (figs. 12–1 y 12–8). Este proceso único tiene superficie lisa y diámetro uniforme; se ramifica de manera extensa igual que el *telodendrion* antes de su terminación sobre el efector. (Los efectores pueden ser músculos, glándulas u otras neuronas). La membrana plasmática del axón se denomina *axolema.* Aunque la membrana celular del axón es típica, posee alteraciones funcionales y morfológicas en varios puntos a lo largo de su curso. La mielinización inicia en el *segmento inicial* del axón a medida que emerge del cuerpo celular. Este segmento se caracteriza por un umbral de excitación más bajo que el de las dendritas y cuerpo celular. Los nódulos de Ranvier están a lo largo de los axones mielinizados y son focos de discontinuidad en la cubierta de mielina en los puntos en que el axón está cubierto por procesos celulares de las células gliales. El axón puede ser más grueso en los nódulos de Ranvier. Los nódulos determinan la *conducción saltatoria* del impulso; esto es, el salto de la onda de despolarización de un nódulo a otro. Las terminales del axón tienen diversas modificaciones para facilitar la transmisión de la información.

El citoplasma del axón se denomina *axoplasma;* en éste se aprecian con toda claridad las mitocondrias, neurotúbulos, neurofilamentos y perfiles del REL, pero no hay substancia de Nissl en el axón ni en el cono de implantación. La orientación espacial y la longitud de los procesos de la célula nerviosa originan algunos problemas especiales de transporte en las neuronas, dado que la mayor parte de la síntesis de moléculas se lleva a cabo en el cuerpo celular; estos problemas se manifiestan de manera muy especial en el axón. Los materiales se mueven en forma constante desde la célula (*somatófugo*) y hacia la célula (*somatópeto*). El movimiento somatófugo se ha caracterizado con técnicas experimentales como *flujos axoplásmicos lentos* y *rápidos.* Casi todos los materiales del axoplasma se mueven con lentitud a un ritmo de 0.5–5.0 mm/por día y se piensa que incluye moléculas grandes las cuales se utilizan en la conservación, reciclado y reparación del axón. Sin embargo, algunos materiales se mueven con rápidez, 10 a 200 mm por día. Estos

materiales usan los neurotúbulos para su transporte. Se considera que éstos participan en las funciones sinápticas del axón. De igual manera realiza un *flujo retrógrado* (somatópeto), porque el cuerpo celular también responde a toda alteración en su axón.

TRANSMISION DE INFORMACION

Las neuronas están modificadas sólo para generar y conducir información a través del organismo, como mensajes eléctricos. Su capacidad para transmitir información a órganos efectores u otras neuronas tiene la misma importancia. Este acto se realiza por dos mecanismos diferentes: la *transmisión electrotónica* y la *electroquímica.*

Transmisión electrotónica

En el tejido nervioso se realiza en sitios específicos llamados *efapsis, uniones electrotónicas* o *sinapsis eléctricas.* En los tejidos descritos, los sitios de transmisión eléctrica entre las células (figs. 11–5 y 11–25) se denominaron *muescas de unión* (*nexos*). La esencia de esta relación es el acoplamiento iónico de membranas celulares en íntima aposición con un espacio intercelular mínimo (fig. 12–10). La estimulación eléctrica de las células relacionadas de esta manera permite la dispersión no polarizada de la excitación, por flujo de corriente eléctrica entre los componentes de unión. Dado que las relaciones son íntimas, las membranas celulares que contribuyen funcionan como una sola unidad y la transmisión se logra con rapidez.

Sinapsis

Son sitios de *transmisión electroquímica,* más comunes que las efapsis. La actividad eléctrica de la membrana celular nerviosa *presináptica* libera un neurotransmisor que atraviesa el espacio intercelular y se une al *sitio receptor* sobre la membrana celular *postsináptica* adyacente. La unión de la substancia neurotransmisora con el sitio receptor, origina los acontecimientos subsecuentes en la célula adyacente, que pueden ser inhibitorios o excitatorios. Los sucesos relacionados con la liberación, difusión y unión de la substancia neurotransmisora en el sitio receptor aumenta el tiempo de transmisión, conocido como *retraso sináptico.*

Sin tomar en cuenta las numerosas variaciones, la siguiente descripción se aplica a casi todas las sinapsis. Los estudios ultraestructurales han aclarado estas relaciones; las terminaciones axonales son los elementos membranosos *presinápticos* y las células adyacentes o el órgano efector constituyen los elementos membranosos *postsinápticos.* Las membranas pre y postsinápticas están separadas por un espacio intercelular (*hendidura sináptica*) que cuyo ancho varía de 6 a 20 nm (fig. 12–11) y tiene materiales electrodensos y filamentos finos. Las densidades filamentosas relacionadas con la membrana postsináptica constituyen la membrana *subsináptica.* Las terminales presinápticas constan de mitocondrias, neurofilamentos, neurotúbulos y *vesículas sinápticas.* Las densidades citoplásmicas pueden estar en las membranas pre y postsinápticas (*sinapsis simétrica*), juntas, o con sólo una de ellas (*sinapsis asimétrica*). No obstante también hay formas intermedias. A diferencia de las uniones electrotónicas, las sinapsis químicas tienen distinta polaridad morfológica pre y postsináptica, manifestada de manera funcional como un flujo de polarización unidireccional

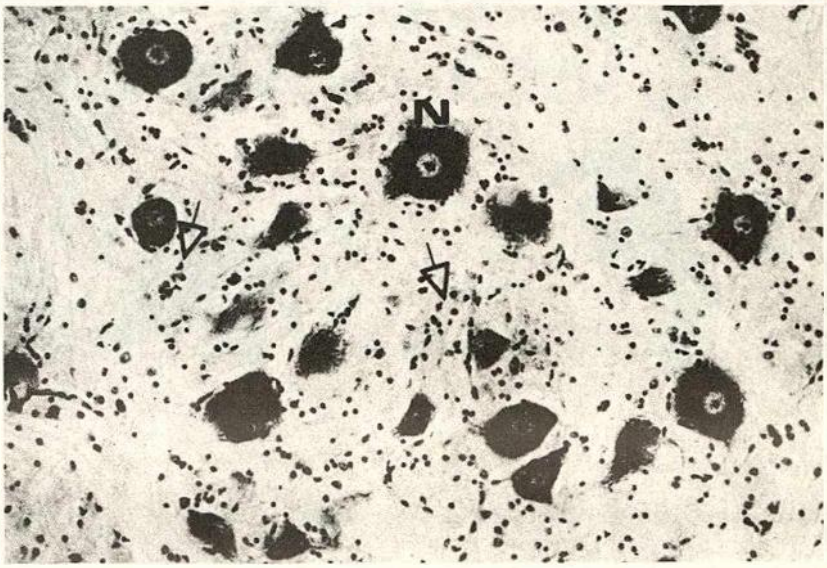

Fig. 12–6. Tejido nervioso del cerebro de un cerdo. Las neuronas (N) están distribuidas entre muchas células neurogliales (**flechas claras**). El cuerpo celular en N está teñido con fuerza. El núcleo es redondo y de tinción pálida, con un nucléolo notorio y está en el centro de la célula. X40.

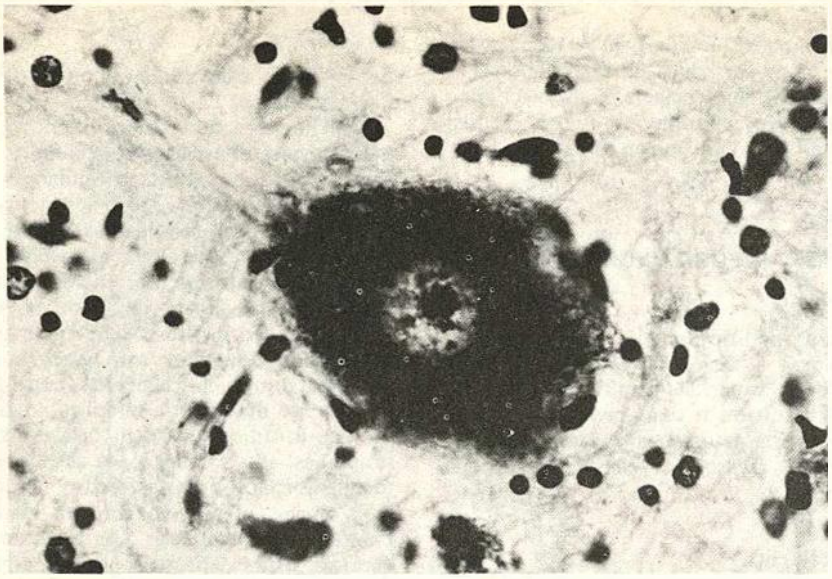

Fig. 12–7. Substancia de Nissl de una neurona. Es el material obscuro que se halla en el citoplasma. Los núcleos de las células que rodean a la neurona, corresponden a los de las células neurogliales. Nótese la diferencia de tamaño entre las células. X160.

para la información desde la membrana presináptica a la postsináptica.

La porción presináptica del cilindroeje se expande hasta los procesos bulbosos llamados *bulbos* o *pies terminales* (fig. 12–12). Estas expansiones al final de los axones se denominan *pies terminales,* en tanto que los mismos, dispuestos en el curso del cilindroeje, se denominan *pies en pasaje.* Estos últimos se localizan a lo largo de los axones de nervios no mielinizados o en los nódulos de Ranvier de nervios mielinizados.



Fig. 12–8. Neuronas del cerebro de un perro. El cono de implantación (**flecha**), carece de substancia de Nissl y delimita con claridad el origen del axón dentro del cuerpo celular. X100 (tinción de Nocht). A, axón; D, dendritas.

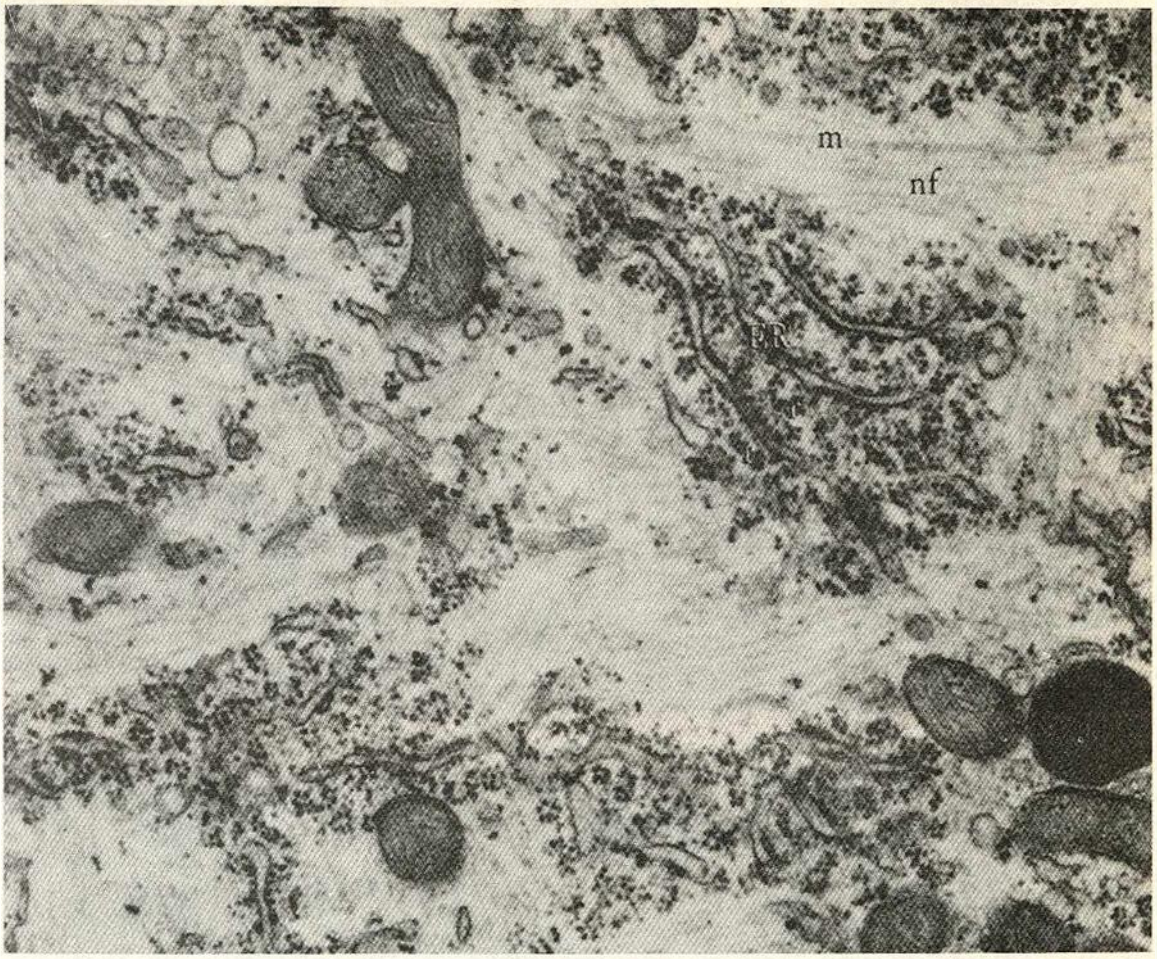

Fig. 12–9. Microfotografía electrónica del citoplasma de una célula ganglionar de la raíz dorsal de un murino. El citoplasma tiene poca substancia de Nissl, constituida de ER y ribosomas libres (r), así como de polisomas. Hay numerosos neurofilamentos (nf) y microtúbulos (m) dispersos entre el citoplasma. X49,000. (Reimpreso, con autorización, de Peters, A., Palay, S. L. and Webster, H. F.: *The Fine Structure of the Nervous System: The Neurons and Supporting Cells.* W. B. Saunders, Philadelphia, 1976).

Las terminales axónicas pueden formar sinapsis con varias partes de otras neuronas (fig. 12–13). Según esto, se designan sinapsis axosomáticas, axodendríticas o axoaxonales. Las *axosomáticas* incluyen el axón de una neurona y el cuerpo celular de otra. En circuitos de reverberación, el axón puede estimular su pericarion con una interneurona. Las *sinapsis axodendríticas* son variables, pero involucran al axón de una neurona y a las dendritas primarias o secundarias o bien a las espinas dendríticas de otra. Las *sinapsis axoaxónicas* comprenden dos axones. Los axones terminales no son las únicas estructuras que incluyen los elementos presinápticos de una sinapsis. Se han identificado también *sinapsis dendrodendríticas, somatodendríticas* y *somatosomáticas.*

La *unión neuromuscular* es un tipo especial de sinapsis entre neuronas y músculo estriado (véase capítulo 14).

Neurotransmisores y receptores

Los *neurotransmisores* son componentes químicos especiales, que funcionan al unir la neurona presináptica con la postsináptica o el órgano efector. Aunque muchas substancias se han considerado neurotransmisores, sólo unas cuántas se han podido demostrar en forma experimental. Estas son: *acetilcolina, noradrenalina ácido gamma-aminobutírico* y *serotonina.* Se ha sugerido también que la *glicina, dopamina* y *ácido glutámico* corresponden a este grupo.

El engrosamiento presináptico tiene muchas *vesículas sinápticas.* Es muy posible que las substancias neurotransmisoras estén dentro o unidas a estas vesículas. La exocitosis se produce bajo un estímulo eléctrico presináptico apropiado. Estas vesículas se fusionan a la membrana presináptica y liberan su contenido en la hendidura sináptica; depués se une en el sitio receptor para originar actividad eléctrica en la membrana postsináptica.

Se han identificado dos poblaciones de vesículas sinápticas. Las *claras,* en las terminales neuronales donde el transmisor químico es la acetilcolina. Las *vesículas granulares* o *de centro denso* que se relacionan con las neuronas que liberan *noradrenalina* u otras catecolaminas. Los *nervios colinérgicos* liberan acetilcolina como neurotransmisor, en tanto que los *adrenérgicos* usan noradrenalina como substancia neurotransmisora. Las sinapsis adrenérgicas y colinérgicas pueden sintetizar, secretar, degradar y reutilizar todas las porciones de los neurotransmisores.

La acetilcolina se sintetiza a partir de la colina y la *acetilcoenzima A* (fig. 12–14). Esta reacción es catalizada por la *colinacetilasa.* La enzima es activa en las terminaciones nerviosas y es un marcador especial para los nervios colinérgicos. La acetilcolina se almacena en las vesículas sinápticas claras en las terminaciones sinápticas de las neuronas y se libera en la hendidura sináptica cuando hay estimulación nerviosa. La *acetilcolinesterasa* (*colinesterasa verdadera* o *específica*) está en las membranas celulares postsinápticas y se encarga de la hidrólisis y subsecuente inactivación de este neurotransmisor en los sitios receptores colinérgicos.

La noradrenalina (y adrenalina) se sintetiza según el esquema de la figura 12–15. Casi toda se realiza en las vesículas de centro denso de las neuronas adrenérgicas. La degradación de la noradrenalina (y adrenalina) es compleja y se detalla en la figura 12–16. El proceso más importante en la terminación de la actividad de la noradrenalina (y adrenalina) es su reentrada a las terminales neuronales adrenérgicas cuando se oxidan por una enzima mitocondrial, la *monoaminooxidasa* (MAO). Los metabolitos desaminados llegan a la sangre y se excretan en la orina. El riñón y el hígado también pueden desactivar la noradrenalina (y adrenalina). La *catecol-o-metil transferasa* (COMT) del riñón, hígado y membrana postsináptica puede auxiliar en el proceso de desactivación por metilación de estas substancias. Los metabolitos inactivados se originan de las actividades de COMT y MAO y pueden conjugarse con glucurónidos por la actividad de la enzima hepática *glucuronil transferasa.* Estos conjugados están sujetos a excreción en la bilis y recirculación vía enterohepática.



Fig. 12–10. Sinapsis eléctrica entre una fibra musgosa (At) y una dendrita de célula granular (Den) dentro del cerebelo de un viperino. Nótese la íntima yuxtaposición de las membranas pre y postsinápticas que divergen en los márgenes (Δ) de la muesca de unión para formar uniones punteadas. Las vesículas sinápticas (SV) también están presentes dentro de la fibra. X305,000. (Reimpreso con la autorización de Peters, A., Palay, S. L. and Webster, H. F.: *The Fine Structure of the Nervous System: The Neurons and Supporting Cells.* W. B. Saunders, Philadelphia. 1976).

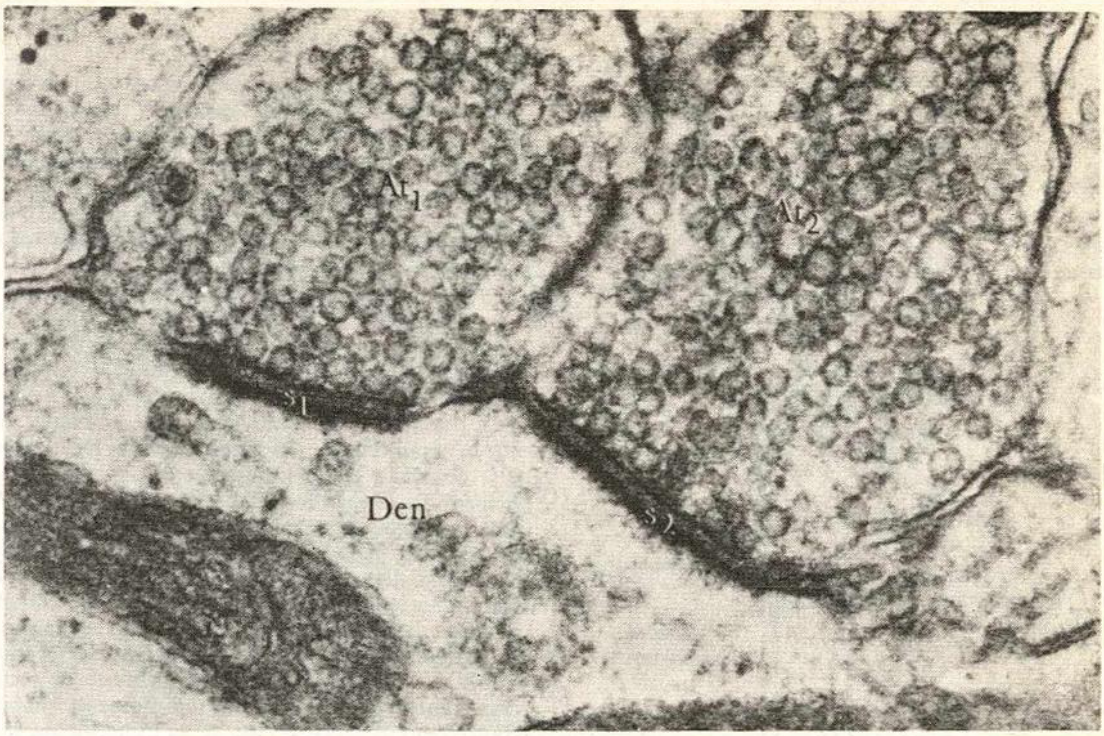

Fig. 12–11. Dos sinapsis simétricas (S_1 y S_2) de la corteza visual de rata. Dos axones terminales (At_1 y At_2) hacen sinapsis con una dendrita (Den) de una célula estrellada. Las membranas pre y postsinápticas están separadas por una hendidura que contiene un material intercelular denso. La membrana postsináptica tiene un material denso asociado con su cara citoplásmica. Nótese la gran cantidad de vesículas en los axones terminales. X100,000. (Reimpreso con la autorización de Peters, A., Palay, S. L. and Webster, H. F.: *The Fine Structure of the Nervous System: The Neurons and Supporting Cells.* W. B. Saunders, Philadelphia, 1976).

Los *receptores* sobre o dentro de la membrana postsináptica se consideran estructuras moleculares, con las que reacciona un solo neurotransmisor. El sitio puede ser una enzima o un componente proteínico de la membrana. Los cambios en la conformación de la proteína receptora, después de su fusión con el neurotransmisor, pueden determinar alteraciones en la permeabilidad de la membrana, subsecuentes a esta interacción. El estímulo de los sitios receptores origina dos fenómenos postsinápticos importantes: excitación o inhibición. La *excitación,* como resultado del estímulo del receptor, depende de una disminución de la polaridad (*hipopolarización*) de la membrana postsináptica. La alteración en la polaridad puede medirse eléctricamente como un *potencial de excitación postsináptico* (PEPS). La *inhibición,* por estimulación del receptor, se relaciona con aumento en la polaridad (*hiperpolarización*) de la membrana postsináptica. Esta alteración de la polaridad se mide como *potencial de inhibición postsináptico* (PIPS). El sitio receptor quizá funciona como puerta química en la cual la estimulación es consecutiva a un flujo de iones que, en un caso, aumenta el potencial negativo (hiperpolarización) sobre el potencial normal de reposo de −70 mv. En el otro caso, el flujo de iones disminuye el potencial negativo (hipopolarización) a algunos valores inferiores a −70 mv. El potencial de las membranas postsinápticas para la excitación o la inhibición reside con el sitio receptor,

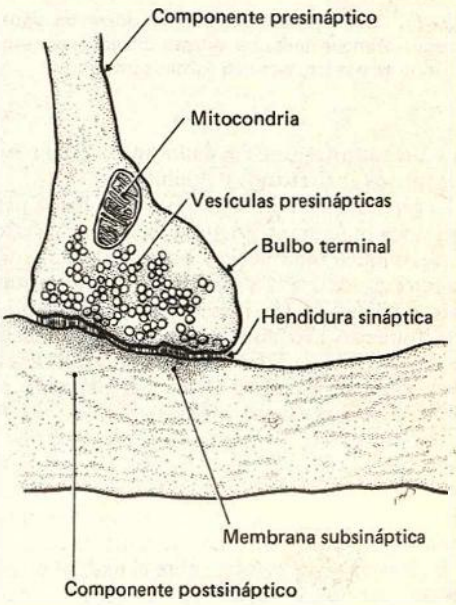

Fig. 12–12. Diagrama de una sinapsis. Están marcados los constituyentes primarios de la sinapsis. La morfología de las sinapsis es variable.

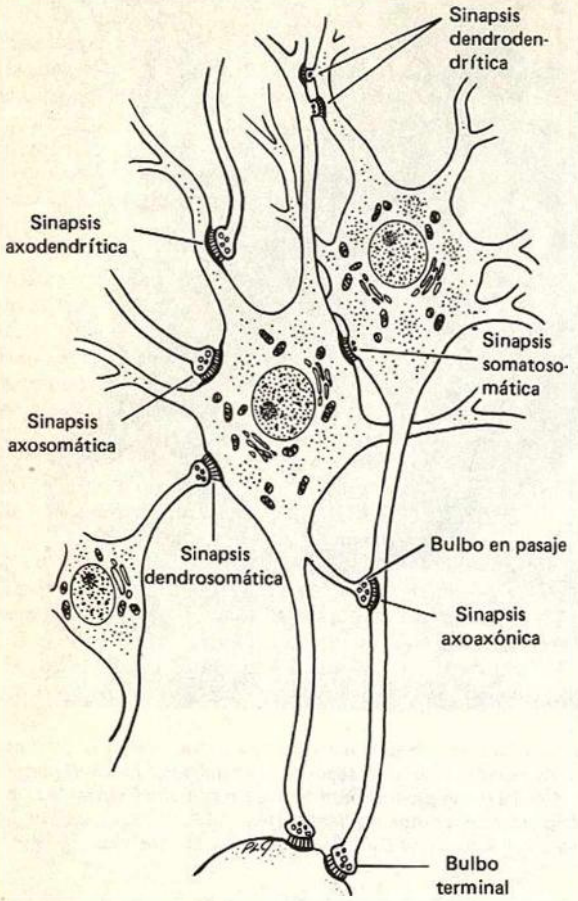

Fig. 12–13. Diagrama que muestra los diferentes tipos de sinapsis. Aunque todas las sinapsis dibujadas corresponden al tipo asimétrico, también existen otros tipos.

porque un neurotransmisor dado puede atraer sucesos postsinápticos excitatorios e inhibitorios.

La generación de un PEPS significa que la permeabilidad de la membrana postsináptica está más dispuesta para conducir una acción potencial, en tanto que la generación de un PIPS quiere decir que el estado de la permeabilidad de la membrana postsináptica está menos dispuesto a conducir una acción potencial. La *suma espacial* y *temporal* de PEPS y PIPS determina por lo general la respuesta última del elemento postsináptico (neurona y órgano efector).

Los sitios receptores para los nervios colinérgicos puede originar en sucesos excitadores o inhibidores. La fusión de la acetilcolina con los sitios receptores en una unión neuromuscular de músculo esquelético produce un flujo hacia adentro de iones de sodio, la despolarización de la membrana celular sobre el umbral de generación del potencial de acción y la activación o descarga de la célula. La fusión de la acetilcolina con los sitios receptores del músculo cardiaco incrementa la permeabilidad del potasio, la estabilización del potencial de membrana diastólico y la inhibición resultante del órgano efector. La acetilcolina sola producirá dos efectos fisiológicos diferentes, que sin duda se originan por diferentes receptores a la acetilcolina.

Los sitios receptores adrenérgicos responden a la noradrenalina, neurotransmisor de las fibras adrenérgicas. Estos sitios adrenérgicos también responden a las secreciones de la médula suprarrenal —*adrenalina*. Es importante señalar que, aunque la noradrenalina manifiesta efectos locales, el efecto de la adrenalina se manifiesta en todo el organismo. Estas dos substancias se clasifican como *catecolaminas*.

Con base en los efectos diferenciales de adrenalina y noradrenalina (así como de otros fármacos) sobre los sitios receptores adrenérgicos, se distinguen dos tipos de receptores: α y β. Los receptores α se estimulan por adrenalina y noradrenalina, en tanto que los receptores β son afectados por adrenalina y, en menor grado por la noradrenalina. De manera clásica, los receptores α se describen como los que median la activación del elemento postsináptico, como la contracción del músculo liso, por la que se produce vasoconstricción. Sin embargo hay una excepción —los receptores α inhiben el músculo liso del intestino. Los receptotes β se dividen en dos tipos: β_1 y β_2. Los receptores β_1 estimulan el miocardio e inhiben el músculo liso del intestino. En el corazón, esta estimulación aumenta la frecuencia cardiaca (*cronotropía positiva*) y la fuerza de contracción (*inotropía positiva*). Los receptores β_2 inhiben la contracción del músculo liso de los bronquiolos, lechos vasculares y útero.

Las pruebas que permiten clasificar los adrenorreceptores, han hecho creer que son realidades morfológicas y componentes estáticos, bien definidos de la membrana, pero en realidad son estructuras dinámicas con mucha plasticidad en su forma. Las definiciones mencionadas de receptores α, β_1 y β_2 son clásicas, esto es, los órganos deberían estar suplidos de receptores α y β estáticos, o de ambos en combinación. El equili-

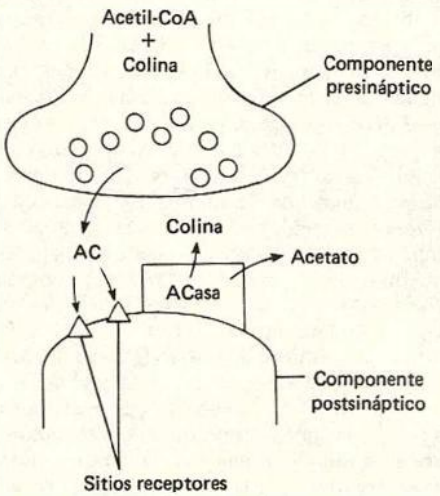

Fig. 12–14. Diagrama de una sinapsis colinérgica. Después de la unión a los sitios receptores, la acetilcolina se degrada a acetato y colina por medio de la acetilcolinesterasa. El acetato se difunde a los tejidos adyacentes, en tanto que la colina regresa a la terminal presináptica.

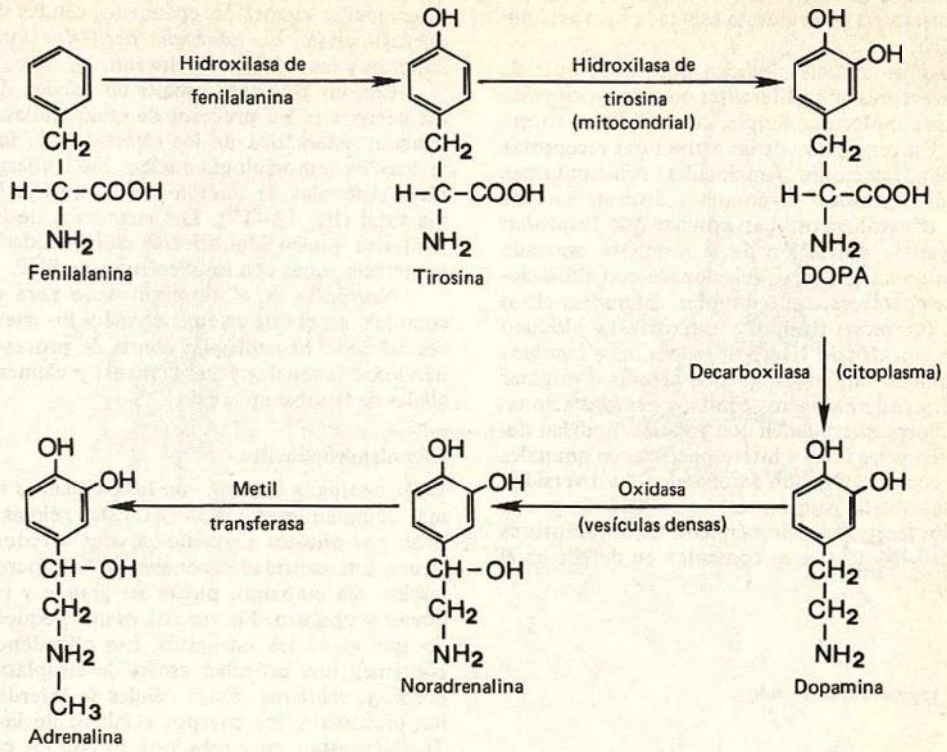

Fig. 12–15. Biosíntesis de las catecolaminas.

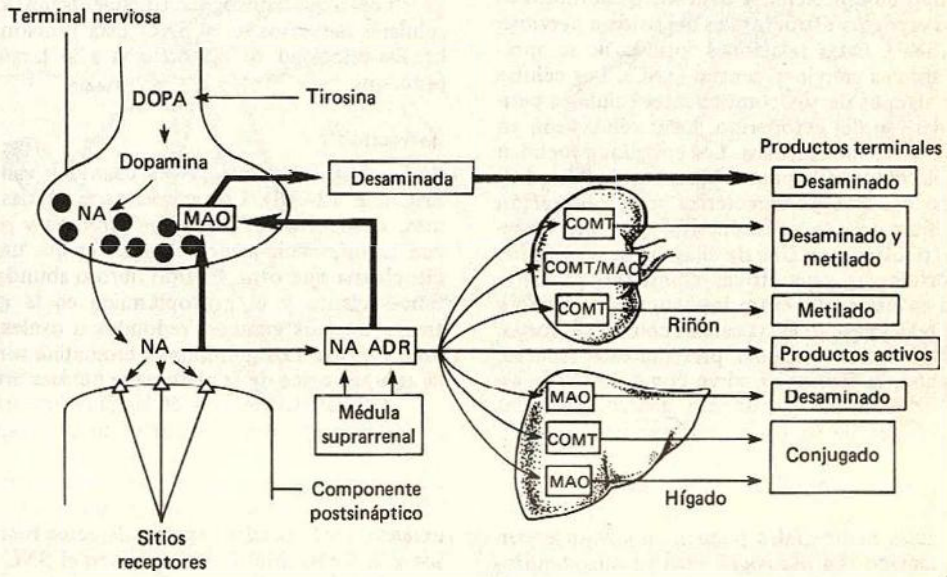

Fig. 12–16. La secreción y degradación de la noradrenalina (NA) y adrenalina (ADR). Los productos desaminados, metilados y conjugados de la noradrenalina y de la adrenalina son eliminados del organismo por excreción. La inactivación más importante incluye la desaminación de los productos activos por las terminales nerviosas adrenérgicas.

brio entre los dos (inclusive los receptores β_1 y β_2) debería indicar el tipo de respuesta esperada bajo estímulo adrenérgico.

Las pruebas actuales indican que los receptores α y β pueden representar diferentes conformaciones de una estructura molecular simple, controlada en forma metabólica. Esa regulación de las estructuras receptoras con sus manifestaciones funcionales concomitantes permitiría al organismo responder a diversos estados fisiológicos o patológicos. Las pruebas que respaldan esto, incluyen la desviación de la respuesta esperada por el estímulo adrenérgico, relacionado con alteraciones de la temperatura, neurectomías, diferentes cifras hormonales (hormona tiroidea y esteroides) y bloqueo adrenérgico específico. Tiempo después, esos cambios conformacionales inducidos pueden agravar u originar enfermedades. Además, estos cambios conformacionales y los factores que pueden controlarlos, podrían determinar diferencias intra e interespecíficas en animales domésticos con estimulación adrenérgica. La diversidad de respuestas a estas substancias es respaldada por la unidad de los receptores adrenérgicos. Estos receptores y su actividad fisiológica, se comentan en detalle en el capítulo 15.

NEUROGLIA

Consideraciones generales

Los tejidos conjuntivos del cuerpo forman un marco para casi todos los órganos del mismo. Este marco, no sólo sirve de sostén, sino es el medio por el que los componentes vasculares se dispersan en todo el parénquima. El tipo de asociación y dependencia íntimos es parte de los aspectos estructurales del sistema nervioso periférico (SNP). Estas relaciones íntimas no se aprecian en el sistema nervioso central (SNC). Las células del SNC, y algunos de sus componentes celulares periféricos, se derivan del ectodermo. Estas células son en realidad epiteliales modificadas. Los epitelios dependen de los tejidos conjuntivos pero están separados de ellos. El desarrollo del SNC se caracteriza por proliferación de células íntimamente yuxtapuestas y su diferenciación en dos poblaciones. Una de ellas, las neuronas, desarrolla morfologías geométricas complejas, en tanto que la otra se desarrolla entre las neuronas. Debido a las íntimas relaciones de estas células con las neuronas, la segunda población también presenta este aspecto. Esta población, la *neuroglia,* sirve como sostén o estroma del SNC; es el "pegamento neural" entre las neuronas. Además de su función de soporte, también protege, nutre y realiza otras funciones vitales para la integridad de las neuronas. El SNP también tiene células de neuroglia.

Las células neurogliales pueden subdividirse con base en su tamaño. La *macroglia* incluye oligodendrogliocitos, astrocitos, epéndimo y anficitos, así como células de Schwann y de Müller. La *microglia* consta de los microgliocitos. La neuroglia también puede subdividirse según su relación con los sistemas nerviosos central y periférico. La neuroglia central incluye oligodendrogliocitos, astrocitos, epéndimo, células de Müller y microgliocitos. La *neuroglia periférica* incluye a los anficitos y las células de Schwann.

Con las tinciones usuales no pueden demostrarse los cuerpos ni los procesos de estas células. La identificación sistemática de los elementos de la centroglia se basa en la morfología nuclear. Sin embargo, hay técnicas especiales de tinción para demostrar la morfología total (fig. 12–17). Los elementos de la neuroglia periférica suelen identificarse con facilidad, con base en sus relaciones con los elementos de SNP.

Neurópilo es el término usado para describir el complejo en el que están enclavados los cuerpos celulares del SNC. El neurópilo consta de procesos celulares nerviosos (axonales y dendríticos) y elementos neurogliales de la substancia gris.

Oligodendrogliocitos

De la neuroglia central, son los elementos neurogliales más abundantes (fig. 12–18). Estas células se caracterizan por núcleos pequeños, ovales o redondos y que tienen una cantidad razonable de heterocromatina. El núcleo, sin embargo, puede ser grande y pálido o pequeño y obscuro. En general, es más pequeño y redondo que el de los astrocitos. Los oligodendrogliocitos contienen una cantidad escasa de citoplasma y pocos procesos celulares. Estas células se interdigitan entre los procesos y los cuerpos celulares de las neuronas. También están muy relacionados con los capilares del lecho vascular. Por tanto, los oligodendrogliocitos pueden ser perineuronales, perivasculares o interfasciculares. Los primeros llevan a cabo cierto tipo de función nutricional. Algunas regiones del cerebro del gato y 90% del área superficial de los cuerpos celulares pueden estar cubiertas por estas células.

Los oligodendrogliocitos mielinizan los procesos celulares nerviosos en el SNC. Esta función influye sobre la velocidad de conducción a lo largo de dichos procesos.

Astrocitos

Son las siguientes células en cuanto a cantidad en el SNC (fig. 12–18). Los astrocitos, o células aracneiformes, pueden ser de dos tipos: *fibrosos* y *protoplásmicos.* La diferencia principal radica en que una tiene más citoplasma que otra. El tipo fibroso abunda en la substancia blanca y el protoplásmico en la gris. Ambos tienen núcleos grandes, redondos u ovales, por lo común pálidos. Los gránulos de cromatina son finos pero se agrupan cerca de la membrana nuclear interna.

Los astrocitos son células muy importantes en el sostén estructural del cerebro y médula espinal. En especial los procesos fibrosos, le confieren apariencia de trama y marco de sostén alrededor de los procesos neuronales. Los astrocitos forman la *limitante neuroglial externa.* Estas células reparan defectos hísticos nerviosos y la formación de cicatrices en el SNC. Pueden hipertrofiarse, sufrir hiperplasia o volverse fagocitos. También sirven para aislar las superficies neuronales receptores. De manera clásica se dice que estas células contribuyen a la *barrera hematoencefálica.*

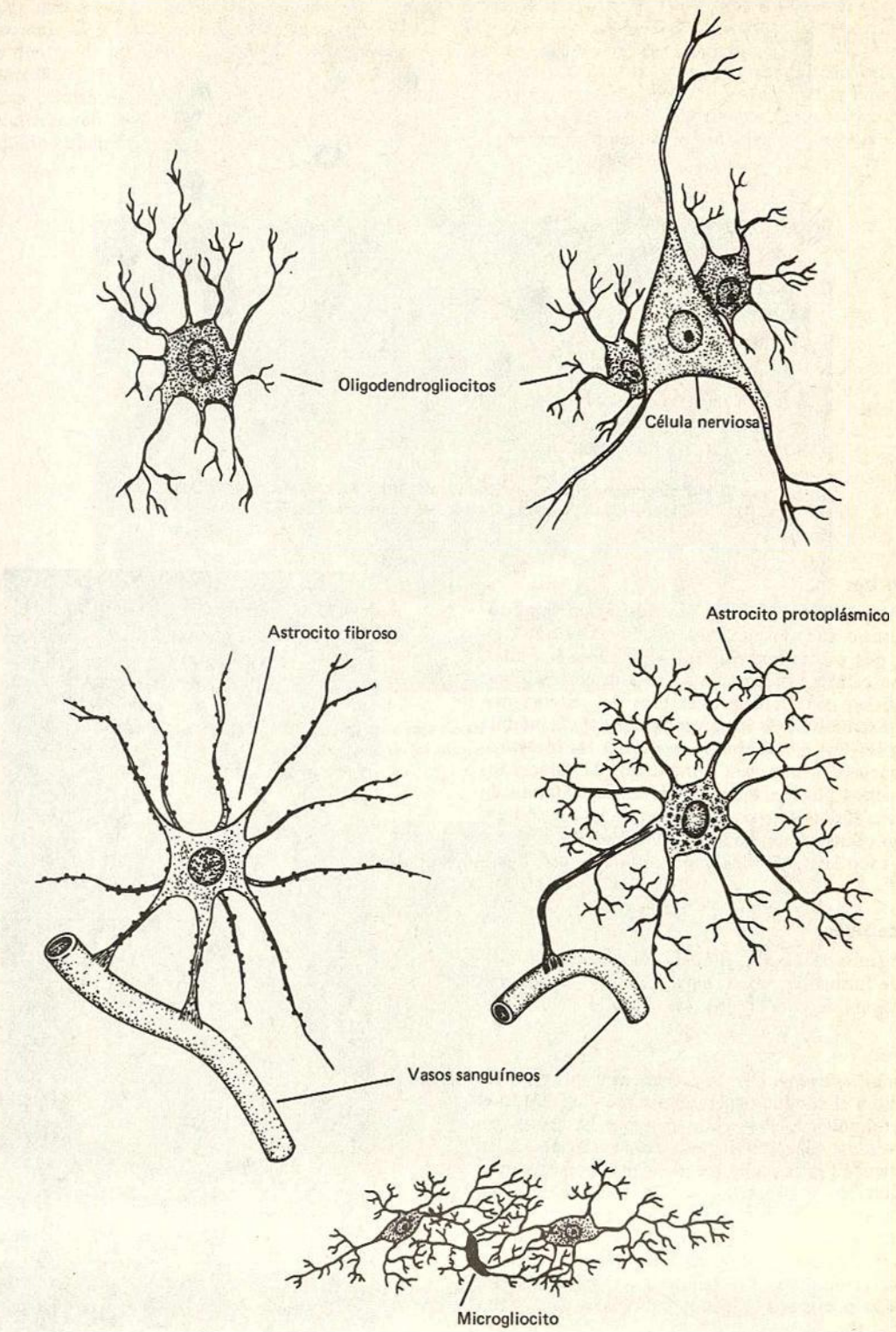

Fig. 12–17. Diagrama de la morfología de las células de la neuroglia central, como se verían con técnicas de tinción argénticas. (Redibujado y modificado de Copenhaver, W. M., Kelly D. E. and Wood, R. L.: *Bailey's Textbook of Histology*, 17th edition, Williams & Wilkins, Baltimcre, 1978).

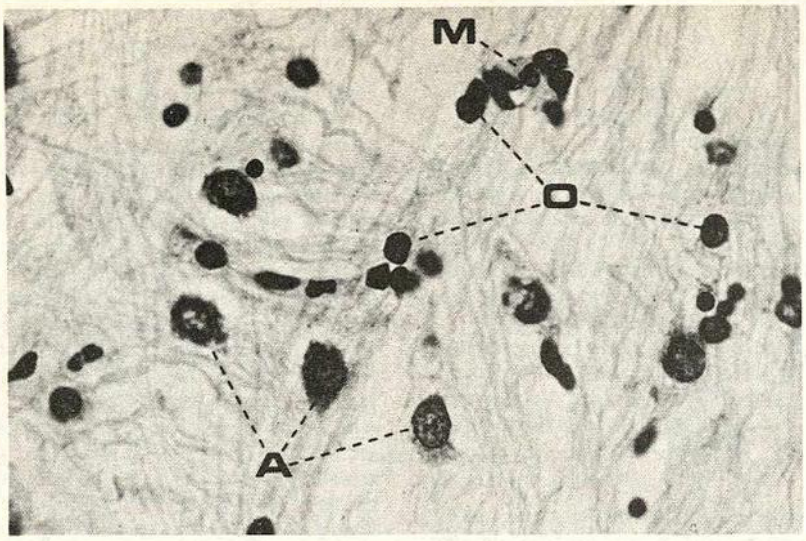

Fig. 12–18. Neurogliocitos del cerebro de un cerdo. Los oligodendrogliocitos (O), astrocitos (A) y microgliocitos (M) están indicados. X160.

Microgliocitos

Están dispersos en el SNC y se caracterizan por citoplasma escaso con un núcleo pequeño y obscuro (fig. 12–18), que puede ser redondo, identado o irregular. El cuerpo celular tiene muchos procesos cortos. Estas células suelen considerarse miembros del sistema macrófago y se derivan de los promonocitos de la médula ósea (fig. 6–50). Sin embargo, no todos los investigadores concuerdan con esta afirmación. Al parecer los microgliocitos pueden tener funciones fagocitarias, en respuesta a lesiones menores. Luego de una lesión extensa, las células fagocitarias migran desde la sangre y llevan a cabo las funciones que realizan los microgliocitos.

Células de Müller

Son elementos de la neuroglia relacionados con las neuronas que forman la retina. Estas células se estudiarán en la sección referente al ojo en el capítulo 25.

Epéndimo

Las *células ependimarias* son elementos neurogliales que revisten el conducto neural (fig. 12–19). Dado el origen embriológico del tejido nervioso, se forma un tubo revestido de epitelio que puede variar de escaso a cilíndrico. El epitelio de revestimiento persiste en la edad adulta y se observa como el revestimiento del conducto central de la médula espinal y de los cuatro ventrículos cerebrales. Este epitelio es en especial notorio y está modificado en las áreas donde se forman los *plexos coroideos.* El epéndimo embrionario está constituido por células ciliadas cuboidales bajas hasta cilíndricas altas; este último tipo permanece en la edad adulta y pueden observarse islotes de cilios proyectados como borde luminal en cepillo. Estas células son grandes, con núcleos pálidos y con uno o más nucléolos. En adultos, los bordes basales residen sobre una membrana basal y se separan del tejido nervioso. En

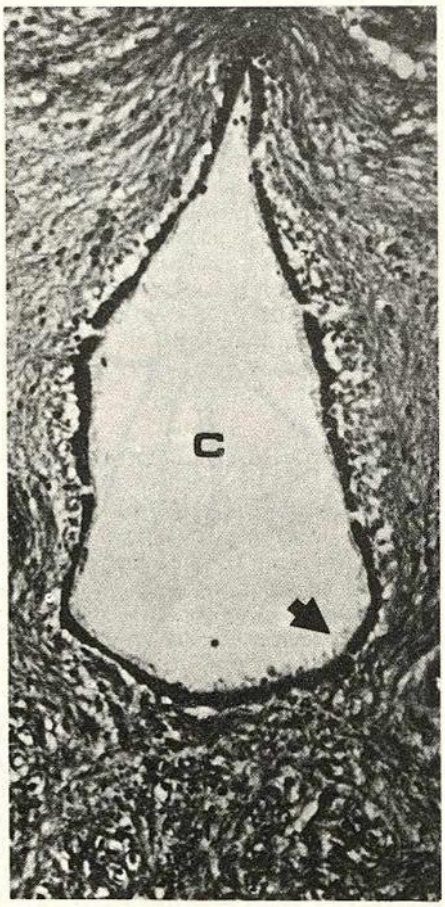

Fig. 12–19. Células ependimarias del revestimiento del conducto neural de la médula espinal de un canino. El canal (C) está revestido por células cilíndricas ciliadas (flecha). X40.

animales más jóvenes, las modificaciones basales son muy complejas y los procesos celulares se pueden extender dentro de la corteza cerebral del tejido nervioso en desarrollo.

Las células ependimarias tienen diversas funciones; contribuyen en forma importante a la formación del líquido cefalorraquídeo. El proceso de formación no se limita a las áreas en las cuales el epéndimo se yuxtapone a los plexos coroideos, sino se distribuye a través del sistema ventricular del SNC. Las células ependimarias ciliadas mueven el líquido cefalorraquídeo dentro del sistema ventricular. Las terminaciones nerviosas en el epitelio de revestimiento ependimario, confieren una función sensitiva a esta capa celular. El

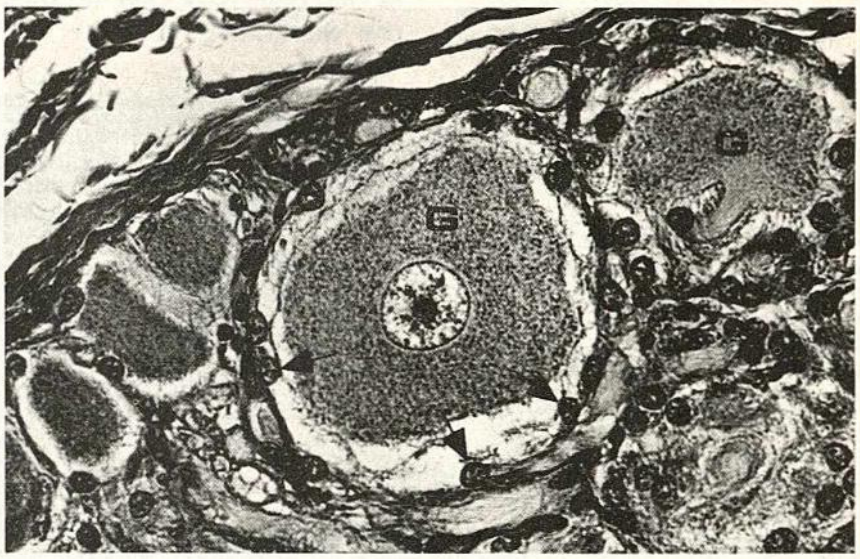

Fig. 12–20. Anficitos y células ganglionares de la raíz dorsal de un perro. Los anficitos (**flechas**) rodean a las células ganglionares (G). Los anficitos se han separado de las células ganglionares por artefactos de procesamiento. X125.

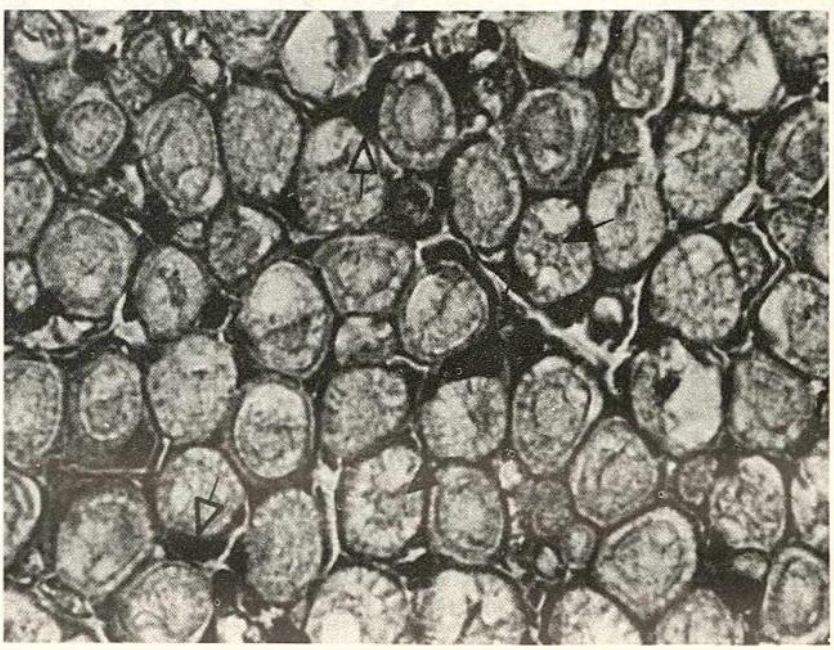

Fig. 12–21. Corte transversal de fibras nerviosas periféricas. Las células de Schwann (**flechas claras**) rodean a los procesos celulares nerviosos. El axoplasma (**flechas obscuras**) está rodeado por la vaina de mielina. X160.

líquido cefalorraquídeo y, por ende, las células ependimarias que ayudan a este trasudado modificado, pueden intervenir en el transporte de hormonas. Los *tanocitos* son células específicas del revestimiento ependimario que se encuentran principalmente en las paredes del tercer ventrículo; tienen procesos basales largos y no ramificados, extendidos hasta el área subependimaria. Los procesos se yuxtaponen a los capilares subependimarios. Aunque parecen tener una función estructural, como lo demuestra su configuración morfológica, estas células pueden participar en el transporte y la secreción. Se necesita más investigación al respecto para aclarar esto.

El *órgano subependimario* o región subependimaria, puede ser el encargado de reemplazar células neurogliales, durante la vida del organismo.

Anficitos

Los *anficitos* (*células satélites* o *capsulares*) son las células neurogliales periféricas que rodean a las neuronas de los ganglios (fig. 12–20). Aunque la cápsula que forman se limita al pericarion, quizá sea continua con la vaina de Schwann. Es probable que los anficitos estén relacionados con los oligodendrogliocitos.

Células de Schwann

Están en la neuroglia periférica y se relacionan con las fibras celulares nerviosas (fig. 12–21). Las células rodean estas fibras y forman mielina. Quizá también estén relacionadas íntimamente con los oligodendrogliocitos.

REVESTIMIENTO CELULAR DE LAS NEURONAS

Debido a su desarrollo integrado, las neuronas del SNC se relacionan de manera íntima con las células de neuroglia central. Estos elementos constituyen la envoltura celular de las células del SNC. Los oligodendrogliocitos establecen relaciones específicas con las neuronas por la formación de la vaina mielínica sobre los procesos celulares dentro del SNC. Estos procesos, y ciertas neuronas (células ganglionares) están en el SNP, recubiertas de elementos neurogliales que adquieren relaciones con los cuerpos y procesos celulares parecidas a las descritas en SNC.

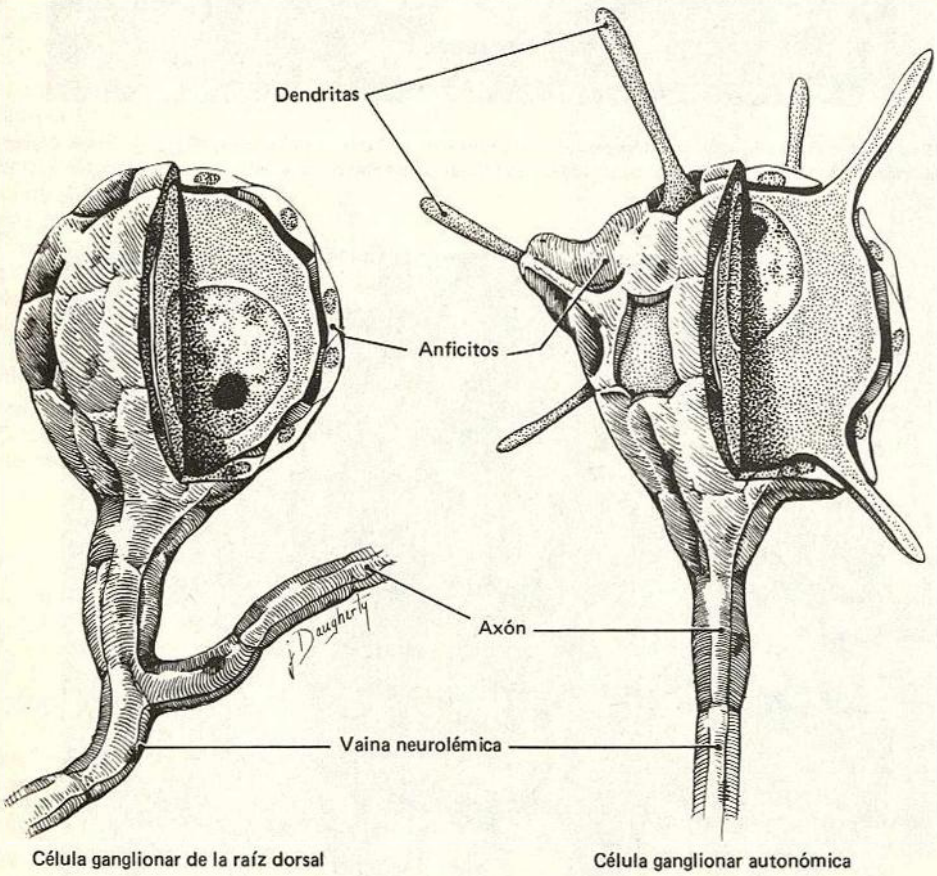

Fig. 12–22. Diagrama de las relaciones de los anficitos con las células ganglionares. Los anficitos forman una cubierta completa alrededor de las células ganglionares del ganglio de la raíz dorsal. La cubierta puede ser incompleta en los ganglios autónomos.

Las relaciones de estas láminas celulares pueden adquirir varias formas. Los anficitos de las células ganglionares forman una cubierta celular simple para otras células. Los nervios amielínicos están en invaginaciones de las células de Schwann; los mielinizados también, pero están cubiertos por envolturas de la membrana plasmática que constituye la vaina de mielina.

Capa de células ganglionares

Son células nerviosas del SNP. Las acumulaciones de sus cuerpos celulares se denominan *ganglios*. Los cuerpos celulares están cubiertos por una capa de células llamadas *anficitos* (fig. 12–22). Aunque los anficitos suelen formar una cubierta continua sobre las células ganglionares, como en los ganglios de la raíz dorsal, la cubierta puede ser incompleta en los ganglios autónomos. El revestimiento no se limita a los cuerpos celulares sino cubre parte de los procesos dendríticos y el segmento inicial del axón. Los anficitos terminan en puntos de inicio de las células de Schwann. La diferenciación entre anficitos y células de Schwann podría ser inexacto.

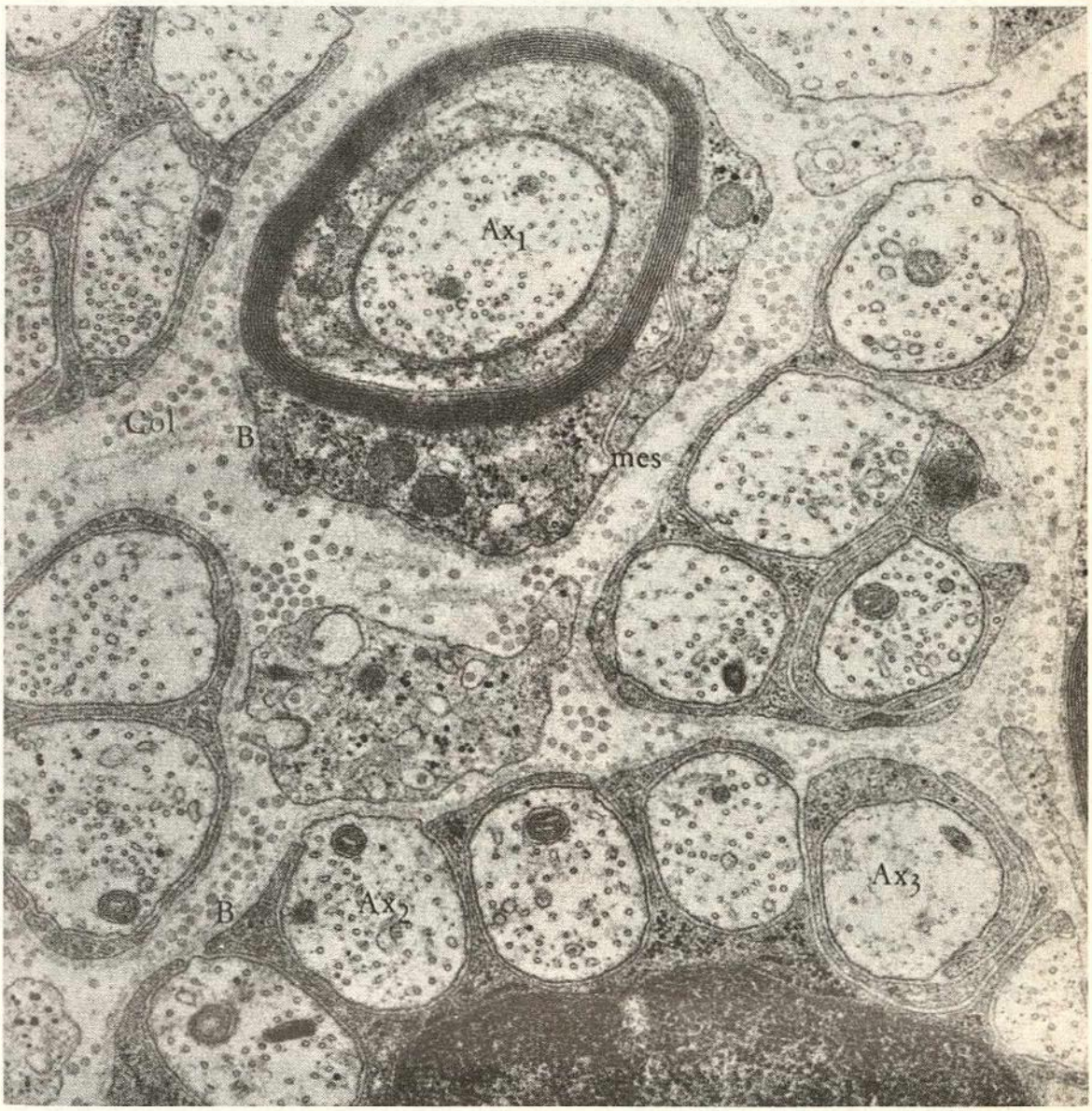

Fig. 12–23. Corte transversal del nervio isquiático de una rata adulta. Una fibra mielínica (arriba) está rodeada por la lámina basal (B) y fibras colágenas (Col). El axón (Ax_1) está yuxtapuesto al citoplasma de la célula de Schwann. Nótese el mesaxón externo (mes) y su continuidad con la mielina. Otros axones son amielínicos. Nótese la relación entre la célula de Schwann y Ax_2, el cual está cubierto de manera incompleta. Un proceso digitiforme de la célula de Schwann está rodeado a Ax_3. La colágena es parte del endoneurio. X48,000. (Reimpreso con la autorización de Peters, A., Palay, S. L. and Webster, H. F.: *The Fine Structure of the Nervous System: The Neurons and Supporting Cells.* W. B. Saunders, Philadelphia, 1976).

Fibras nerviosas amielínicas

La célula de Schwann forma la cubierta celular de los procesos nerviosos. Las *fibras amielínicas,* o *de Remak,* son pequeñas y pueden ser no mielinizadas o estar revestidas sólo por vestigios de mielina. Esas fibras están en invaginaciones alargadas de las células de Schwann (fig. 12–23). Las fibras, aunque no están en el citoplasma de las células de Schwann, están cubiertas por el plasmalema de las células de revestimiento, denominadas *vainas de Schwann* o *neurilémicas.* En forma similar, las células de Schwann también se llaman *neurilémicas.* Los componentes plasmalémicos yuxtapuestos de células de Schwann que envuelven el cilindroeje se denominan *mesaxones.* Una célula de Schwann puede recubrir muchas fibras nerviosas.

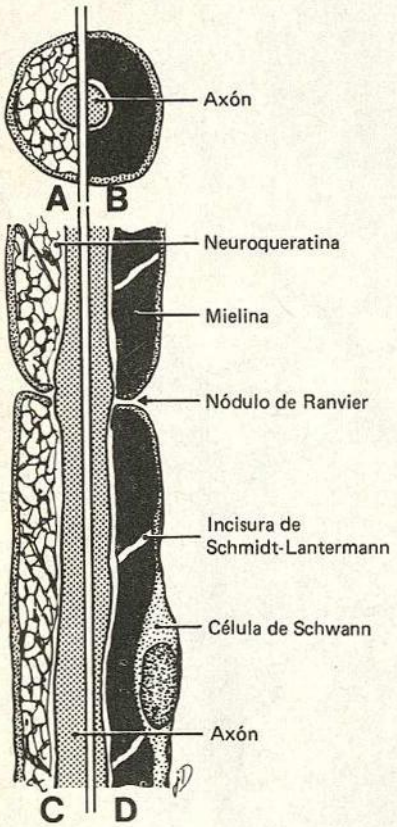

Fig. 12–24. Diagrama de un corte transversal **(A, B)** y longitudinal **(C, D)** de una fibra nerviosa periférica. La preparación sistemática de las fibras nerviosas por la técnica de inclusión en parafina, altera el aspecto de la mielina **(A, C).** La proteína que queda se denomina neuroqueratina. La preservación de los lípidos y la tinción con osmio **(B, D)** da una visión completa y diferente. Compárese A y C con las figuras 12–21 y 12–25. Compárese B y D con las figuras 12–26 y 12–27. (Redibujado y modificado de Bloom, W. and Fawcett, D.W.: *A Textbook of Histology,* 10th edition, W.B. Saunders, Philadelphia, 1975).

Puesto que una celula neurolémica recubre el proceso nervioso sólo durante un pequeño tramo de recorrido del mismo, la vaina neurolémica está constituida de muchas células de Schwann. La lámina basal que está en la periferia de la vaina neurolémica, cubre a la célula de Schwann y la separa del tejido conjuntivo que la rodea (fig. 12–23).

No es muy clara la función exacta de las células de Schwann en este tipo de relación, sin embargo, estas células son importantes en el proceso de reparación. Las fibras nerviosas no mielinizadas son procesos pequeños con velocidades en la conducción del impulso relativamente bajas.

Fibras nerviosas mielinizadas

Son las más grandes y de conducción nerviosa más rápida del organismo. Las funciones de la mielina son parecidas a las de un aislante en un conductor eléctrico. Los oligodendrogliocitos y las células de Schwann originan la mielina. Aunque sus métodos y sus productos finales son un poco diferentes, el resultado es que la fibra nerviosa queda recubierta de una vaina de mielina.

El *cilindroeje* de la célula nerviosa tiene axoplasma y está limitado por una membrana celular, el *axolema* (fig. 12–21). El espacio adyacente al cilindroeje está ocupado por la vaina de mielina. En preparaciones usuales, el procesamiento de eliminación de lípidos altera la apariencia de esta membrana. Todo lo que queda son los componentes no lipídicos de la vaina, llamados *neuroqueratina* (fig. 12–24). Las proyecciones digitiformes de neuroqueratina parecen ser los rayos de una rueda. En la periferia de los restos de las vainas de mielina, están las células que las forman, las células de Schwann. Estas poseen núcleos grandes y vesiculares cuya cromatina se agrega en el periferia. Los restos citoplásmicos de las células de Schwann se denominan *neurilema* o *vaina de Schwann.*

Como ya se mencionó, una sola célula de Schwann no recubre el proceso celular en toda su longitud; por el contrario, la célula y la vaina de mielina relacionada con ésta se extienden hasta cierta distancia donde se encuentra otra célula neurilemal con su mielina. Estos cortes se conocen como *nódulos de Ranvier* (fig. 12–25). Una célula neurilémica cubre el proceso celular entre dos nódulos de Ranvier. Estos, parecen constricciones de la fibra nerviosa, pero el proceso celular continúa en contacto con el axolema (figs. 12–26, 12–27). Aunque la vaina de mielina termina en cada nódulo, el cilindroeje continúa en forma ininterrumpida a través de la región nodular (fig. 12–28).

Los estudios ultraestructurales han demostrado las relaciones entre la vaina de mielina y el cilindroeje y los elementos neurogliales (fig. 12–29). La yuxtaposición de procesos celulares de células de Schwann adyacentes, forma un *mesaxón interno.* Las mismas relaciones en la periferia de la mielina formarán el *mesaxón externo.* La porción externa de la vaina de mielina está cubierta por el citoplasma de las células neurogliales encargadas de la mielinización. Una lámina basal cubre a las células de Schwann de los procesos nerviosos periféricos y las separa del espacio conjuntivo que las rodea. La yuxtaposición de capas sucesivas

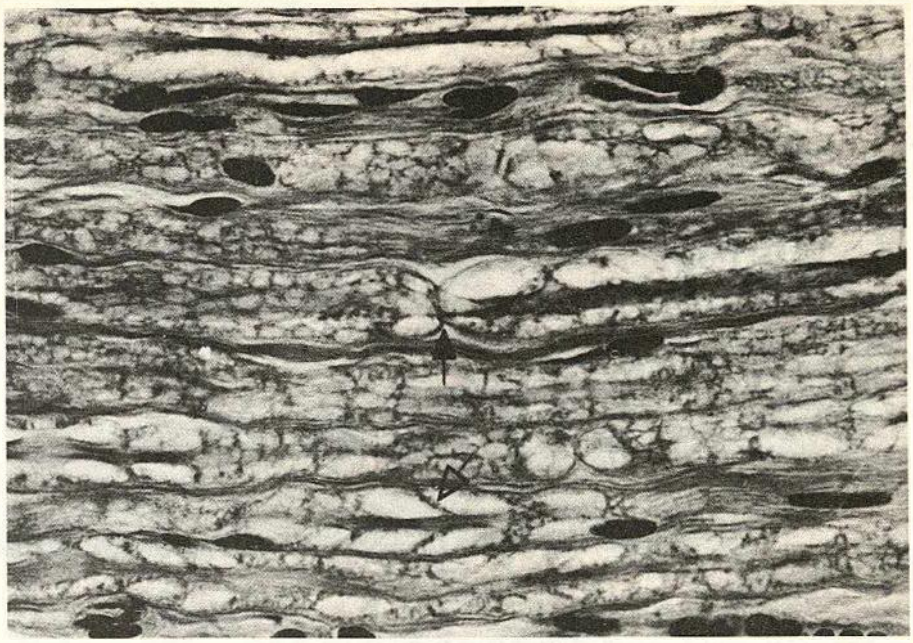

Fig. 12–25. Corte longitudinal de fibras nerviosas. Se aprecia un nódulo de Ranvier (**flecha obscura**) y una hendidura de Schmidt-Lanterman (**flecha clara**). X160.



Fig. 12–26. Corte longitudinal del nervio isquiático teñido con tetraóxido de osmio. N, nódulo de Ranvier. Compárese con la figura 12–24. X100.



Fig. 12–27. Corte transversal del nervio isquiático teñido con tetraóxido de osmio. Los cilindroejes no están teñidos. Compárese con la figura 12–24. X100.

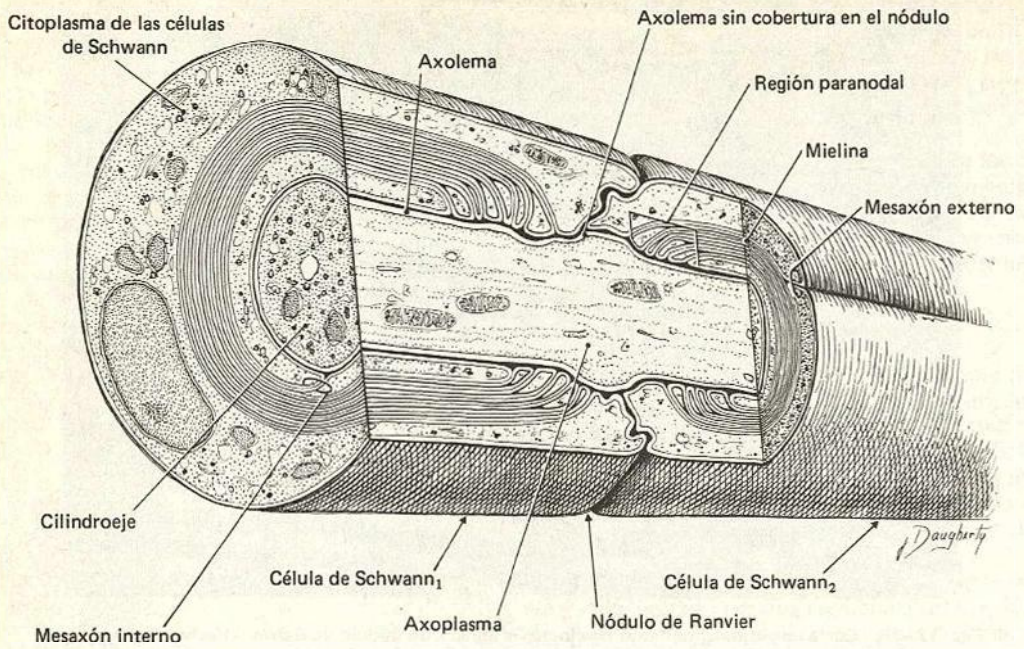

Fig. 12–28. Representación diagramática de los componentes de un proceso nervioso mielínico. (Redibujado y modificado de Bloom, W. and Fawcett, D. W.: *A Textbook of Histology*, W. B. Saunders, 10th edition, Philadelphia, 1975).

de membranas plasmáticas determina la mielinización. Las hojuelas externas de membranas contiguas se fusionan para formar las *líneas intraperiódicas*, en tanto que las hojuelas internas de membranas plasmáticas adyacentes se fusionan para formar las *líneas densas mayores*, conforme el citoplasma es expulsado de los procesos de recubierta (fig. 12–30).

Mielinización

La de un proceso nervioso en el SNP se origina por las relaciones íntimas establecidas entre estos procesos y las células de Schwann. En SNC, las relaciones semejantes entre los procesos celulares y los oligodendrogliocitos producirán la mielinización a este nivel. En la figura 12–31 se detallan las relaciones entre las fibras amielínicas y las células neurolémicas, fibras mielinizadas y células de Schwann, y fibras no mielinizadas y oligodendrogliocitos.

Muchas fibras no mielinizadas se encuentran en íntima relación con una sola celula de Schwann (figs. 12–23 y 12–31). Durante la *mielinización periférica*, sólo un proceso nervioso ocupa la invaginación a lo largo de la célula de Schwann. Alrededor del cilindroeje hay una proyección en forma de lengua, proveniente de la célula de Schwann (fig. 12–31). Dentro de este proceso se pierde el citoplasma y la membrana plasmática se yuxtapone y fusiona con los elementos membranosos ya descritos. El grado de mielinización o grosor de la vaina de mielina es proporcional al número de vueltas en espiral que se producen durante el proceso (figs. 12–23 y 12–29). Una sola célula de Schwann origina la mielinización internodular de un proceso celular y una región internodular; más aún, la célula se relaciona en forma íntima con la fibra nerviosa recubierta.

Aunque el proceso de *mielinización central* por los oligodendrogliocitos se parece al proceso periférico, hay algunas diferencias (fig. 12–31). Los elementos del tejido conjuntivo no tienen relación íntima con el tejido del SNC; las fibras mielínicas adyacentes no están separadas por una lámina basal. La unidad repetitiva de un intraperiodo y las líneas densas mayores son más angostas en la mielina central que en la periférica. Las fibras mielinizadas del SNC no tienen mucho citoplasma oligodendrogliocítico relacionado con la vaina de mielina. El cuerpo celular de los oligodendrogliocitos no está yuxtapuesto a las vainas de mielina pero está conectado a ellas por procesos celulares. Un oligodendrogliocito también puede mielinizar más de una fibra, así como más de una región internodular al mismo tiempo.

Las células neurogliales son muy importantes para conservar la integridad de la vaina de mielina y se encargan de la remielinización después de que alguna enfermedad o lesión ha desmielinizado las fibras (capítulo 15).

LAMINAS EN COLOR

Lámina I: Diversas tinciones de tejidos y órganos selectos

Fig. I–1. Corte de piel cabelluda. El epitelio escamoso estratificado se tiñe en color púrpura, en tanto que el tejido conjuntivo denso de la dermis es azul. Los pelos son amarillos y las glándulas sebáceas relacionadas se tiñen de rojo pálido. X40 (tricrómica de Masson).

Fig. I–2. Piel cabelluda de bovino. El folículo piloso en el centro del campo está rodeado de tejido conjuntivo denso, teñido de amarillo. En la porción superior izquierda hay una glándula sebácea. X40 (hematoxilina-floxina-safranina).

Fig. I–3. Tejido conjuntivo fibroso blanco denso (de distribución irregular). Las fibras colágenas son rosadas. En la porción superior de la microfotografía se observan secciones de arteriolas, una vénula y fibras nerviosas. X40 (hematoxilina y eosina. Esta es una de las tinciones histológicas más usuales).

Fig. I–4. Corte de cerebelo de un porcino. Las células de Purkinje grandes ocupan la interfase entre las capas molecular **(derecha)** y granular **(izquierda)**. X40 (hematoxilina y eosina).

Fig. I–5. Corte de cerebelo de porcino, parecido al de la figura I–4. Hay células de Purkinje teñidas de obscuro. X40 (impregnación argéntica).

Fig. I–6. Corte de ovario de felino. Dos folículos vesiculares ocupan el centro del campo. La banda rosa alrededor del ovocito es la zona pelúcida. Los folículos primarios se observan a lo largo del borde derecho. X40 (hematoxilina-eosina).

Fig. I–7. Corte de ovario de felino, parecido al de la figura I–6. El folículo vesicular es más maduro y más grande que el de la figura anterior. X40 (floxina-tartrazina de Lendrum).

Fig. I–8. Corte de la placa de crecimiento proximal del fémur. La placa de crecimiento cartilaginosa y la esponjosa primaria se tiñen de azul obscuro. El hueso es azul pálido. La médula ósea le imparte una alta celularidad a la esponjosa primaria. X40 (azul alciano).

Fig. I–9. Corte basal (50 μm) de hueso lamelar. Las áreas pálidas corresponden a hueso viejo. El color naranja representa el hueso nuevo. El rojo es el hueso más nuevo. La banda verde, interna y adyacente al hueso más nuevo **(rojo)** es la costura osteoide. Se observa el espacio de resorción **(porción superior izquierda)**. X40 (tinción tetracrómica de Villanueva y Frost).

Fig. I–10. Sección basal (50 μm) de hueso con un sitio de reparación de fractura, marcado con tetraciclina, de un hueso tercer carpal de equino. Las bandas fluorescentes indican depósito óseo al tiempo de inyección de la tetraciclina. X40 (microscopia de fluorescencia).

Fig. I–11. Corte de cartílago elástico. Un pericondrio **(amarillo)** rodea la masa cartilaginosa (tinción pentacrómica).

Fig. I–12. Mucosa intestinal de equino. Las células caliciformes se tiñen de púrpura. X40 (tinción de PAS).



I–1



I–2

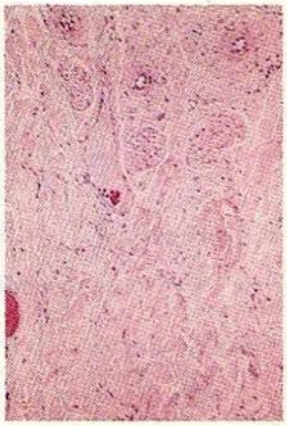

I–3

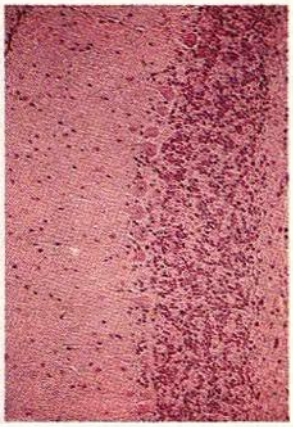

I–4



I–5

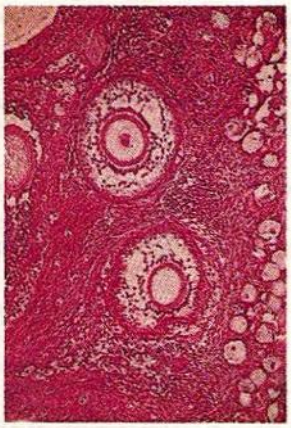

I–6

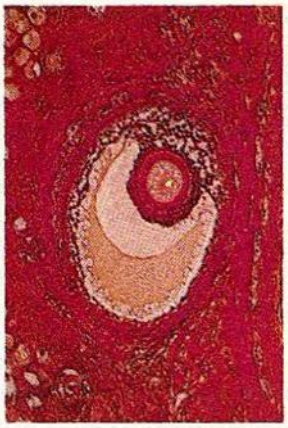

I–7



I–8

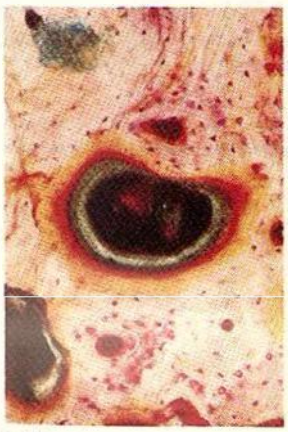

I–9



I–10



I–11

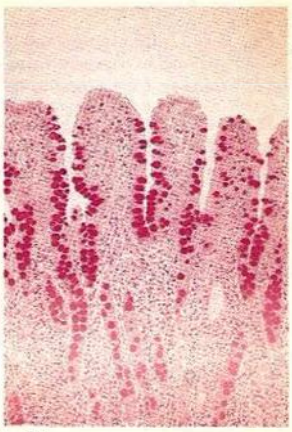

I–12

LAMINA I

Lámina II: Características de células específicas

Fig. II–1. Células de Leydig del testículo de un porcino. Producen esteroides, tienen un citoplasma acidófilo, que puede aparecer esponjoso. X400 (hematoxilina y eosina).

Fig. II–2. Túbulo seminífero de testículo de porcino. Una célula de Sertoli **(porción central inferior)** posee un núcleo triangular, grande, que está a lo largo del borde basal de la célula. El citoplasma no se observa con facilidad. La identificación de la célula se basa en la morfología nuclear. También se observan espermatocitos **(núcleos redondos)** y espermatozoides **(núcleos alargados)**. X400 (hematoxilina y eosina).

Fig. II–3. Células productoras de esteroides de la zona fasciculada de la corteza suprarrenal de equino. Tienen un núcleo vesicular y un citoplasma esponjoso, acidófilo. X400 (hematoxilina y eosina).

Fig. II–4. Osteoclasto de hueso. La célula grande es multinucleada. El citoplasma acidófilo y finamente granulado, tiene muchas vacuolas. El borde en cepillo se nota a lo largo de la interfase celular del hueso. X400 (hematoxilina y eosina).

Fig. II–5. Osteoblastos de un hueso en desarrollo. Los osteoblastos delinean la superficie de una espícula ósea **(centro)**. Las células activas tienen núcleos vesiculares y citoplasma acidófilo. La basofilia citoplásmica se debe a las extensas cantidades de RER. Nótese la zona de Golgi, teñida negativamente en una de las células **(porción central izquierda)**. X400 (hematoxilina y eosina).

Fig. II–6. Células mesenquimatosas del tejido conjuntivo laxo. Los núcleos vesiculares grandes son la característica que distingue estas células. El citoplasma es ligeramente basófilo y escaso entre las fibras colágenas acidófilas. X400 (hematoxilina y eosina).

Fig. II–7. Células de abomaso de bovino. Las células redondas u ovales con un citoplasma rosa brillante son células parietales que secretan ácido clorhídrico. La granulación citoplásmica es originada por numerosas mitocondrias. Las células esponjosas en el centro del campo secretan moco. X400 (hematoxilina y eosina).

Fig. II–8. Células serosas de la mucosa olfatoria. Las células cuboideas tienen núcleos centrales rodeados por un citoplasma acidófilo, finamente granulado. X400 (hematoxilina y eosina).

Fig. II–9. Células mucosas de las glándulas del uréter de equino. Las células cilíndricas bajas poseen un citoplasma esponjoso y núcleos aplanados en la región basal. X400 (hematoxilina y eosina).

Fig. II–10. Corte transversal a través de un ácido pancreático **(flecha)**. Las células pancreáticas acinares poseen acidofilia apical y basofilia basal; ésta es consecuencia de la acumulación de los ribosomas y el RER en la porción basal de la célula, en tanto que la acidofilia apical proviene de los gránulos zimógenos. X400 (tinción crómica alumbre-hematoxilina de Gomori). (Cortesía de R. A. Kainer).

Fig. II–11. Célula nerviosa y células satélites del ganglio de la raíz dorsal. La célula ganglionar tiene un núcleo vesicular grande, con un nucléolo prominente. La substancia de Nissl se observa escasamente como una basofilia focal. Una fibra nerviosa está seccionada en forma longitudinal **(derecha)**. X400 (hematoxilina y eosina).

Fig. II–12. Corte longitudinal de músculo esquelético. Las estriaciones son el resultado del registro de las miofibrillas. Una banda A obscura está separada por una banda I clara. La banda I contiene a la línea Z. La **flecha** indica los elementos del tejido conjuntivo del endomisio. X400 (hematoxilina y eosina). (Cortesía de R. A. Kainer).

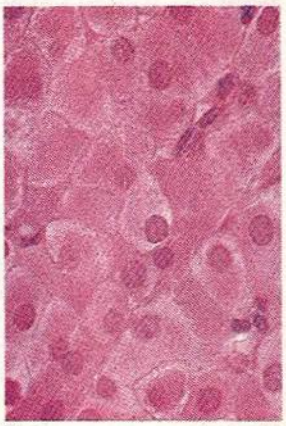

II–1



II–2

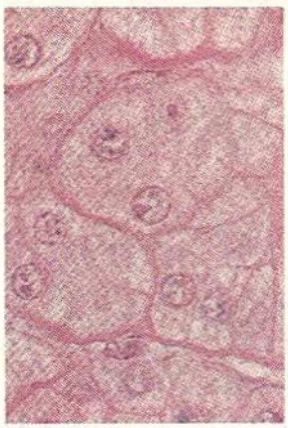

II–3



II–4

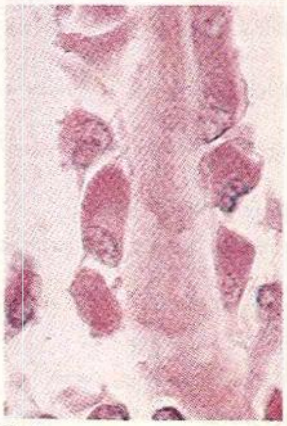

II–5



II–6



II–7

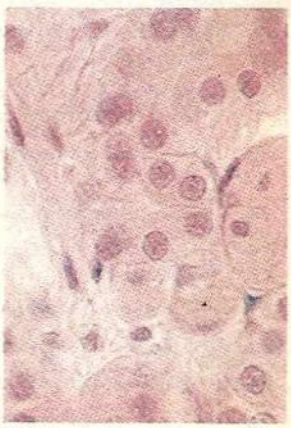

II–8

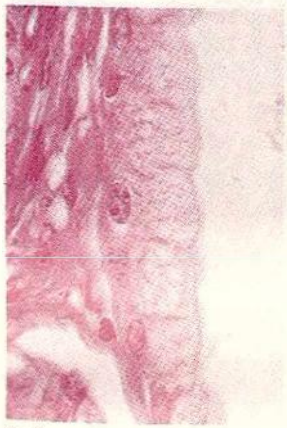

II–9



II–10



II–11

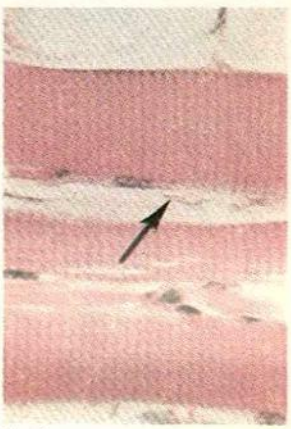

II–12

LAMINA II

Lámina III: Epitelios glandulares y de superficie

Fig. III–1. Epitelio cuboideo simple del conducto de la glándula salival. X100 (hematoxilina-floxina-safranina).

Fig. III–2. Epitelio cilíndrico simple del estómago de un canino. Los bordes apicales de las células son claros. X100 (hematoxilina y eosina).

Fig. III–3. Epitelio cilíndrico simple y células caliciformes de yeyuno de felino. Las células azul pálido son caliciformes. X100 (azanina de Mallory).

Fig. III–4. Epitelio cilíndrico simple y células caliciformes de la mucosa intestinal de equino. Las células caliciformes y el borde estriado se tiñen de púrpura. X100 (PAS).

Fig. III–5. Epitelio escamoso estratificado, queratinizado, del hocico de un canino. El material de tinción pálida (**arriba**) es queratina. Nótense las clavijas epidérmicas y las papilas dérmicas. X100 (hematoxilina y eosina).

Fig. III–6. Epitelio escamoso estratificado, no queratinizado del esófago de canino. X100 (hematoxilina-floxina-safranina).

Fig. III–7. Epitelio cilíndrico ciliado, seudoestratificado, con células caliciformes de la tráquea de un murino. Hay paquetes de fibras musculares lisas en la lámina propia de la mucosa. X100 (hematoxilina y eosina).

Fig. III–8. Adenómero de una glándula tubular apocrina, rodeada por TCFBD. X100 (tricrómica de Masson).

Fig. III–9. Glándulas sebáceas. Las glándulas alveolares se relacionan con folículos pilosos. X100 (tricrómica de Masson).

Fig. III–10. Glándulas pilóricas de equino. Nótense las características tópicas de la célula mucosa. X100 (hematoxilina y eosina).

Fig. III–11. Células serosas y mucosas de un adenómero de glándulas relacionadas con la mucosa respiratoria. X100 (hematoxilina y eosina).

Fig. III–12. Hepatocitos de un porcino. Las células epiteliales se disponen en cordones. X100 (hematoxilina y eosina).

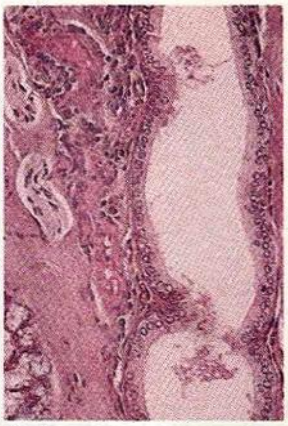

III–1

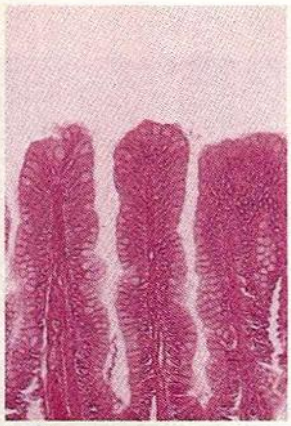

III–2



III–3



III–4



III–5

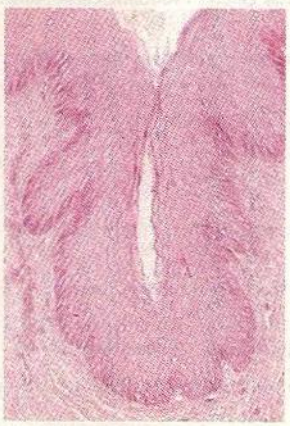

III–6



III–7



III–8



III–9

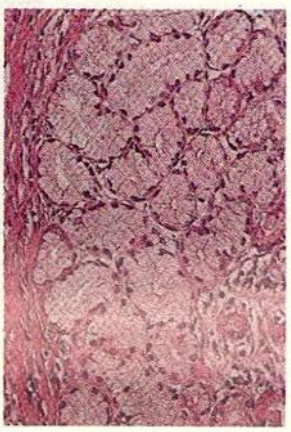

III–10

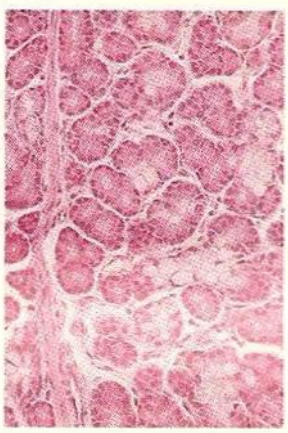

III–11

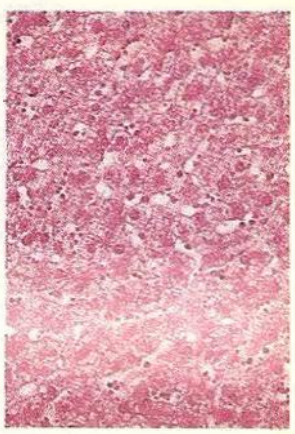

III–12

LAMINA III

Lámina IV: Tejido conjuntivo

Fig. IV–1. Tejido conjuntivo laxo. El tejido conjuntivo está constituido por una estructura laxa de fibras colágenas y células típicas. Se aprecian con claridad una vénula **(arriba a la izquierda)**, una arteriola **(arriba a la derecha)** y una fibra nerviosa **(abajo a la izquierda)**. X100 (hematoxilina y eosina).

Fig. IV–2. Tejido conjuntivo laxo de la mucosa faríngea. Numerosas células mononucleares constituyen parte de la población celular. X100 (hematoxilina-floxina-safranina).

Fig. IV–3. Tejido conjuntivo fibroso blanco denso **(irregularmente dispuesto)** con fibras elásticas que se tiñen de rosa. X100 (hematoxilina-floxina-safranina).

Fig. IV–4. Corte longitudinal del ligamento nucal de un borrego. X100 (hematoxilina y eosina).

Fig. IV–5. Corte longitudinal de un tendón. X100 (hematoxilina y eosina).

Fig. IV–6. Corte longitudinal de un tendón. X100 (van Gieson).

Fig. IV–7. Corte de cartílago hialino. El margen capsular se tiñe de púrpura obscuro. La matriz interterritorial es púrpura claro. X100 (hematoxilina y eosina).

Fig. IV–8. Cartílago hialino. Las células están dentro de lagunas. X100 (hematoxilina y eosina).

Fig. IV–9. Cartílago hialino de una superficie articular **(arriba)** y la placa de crecimiento **(abajo a la derecha)**. El hueso epifisario y metafisario **(rosa)** tiene centros de cartílago calcificado. X100 (hematoxilina-floxina-safranina).

Fig. IV–10. Cartílago elástico. Las fibras elásticas son rojas y se observan, de manera especial, en el cartílago joven adyacente al pericondrio **(abajo)**. X100 (tinción pentacrómica).

Fig. IV–11. Fibrocartílago de menisco de canino. Nótense las columnas de condrocitos entre las fibras colágenas. X100 (hematoxilina y eosina).

Fig. IV–12. Osteones dentro de hueso lamelar. X100 (tinción de Mallory).



IV–1

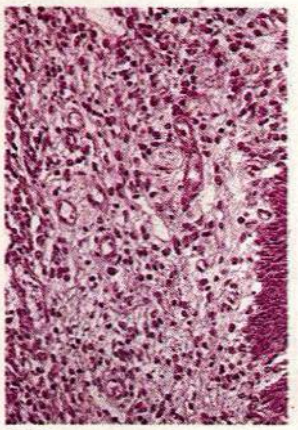

IV–2

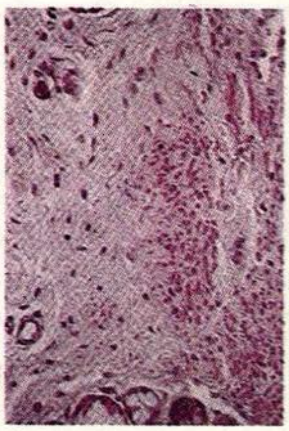

IV–3



IV–4



IV–5



IV–6

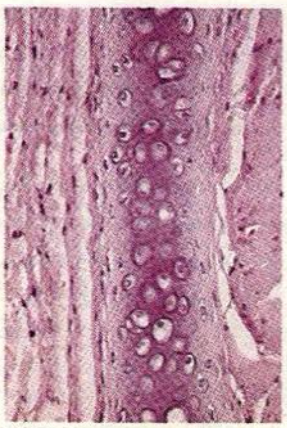

IV–7



IV–8



IV–9

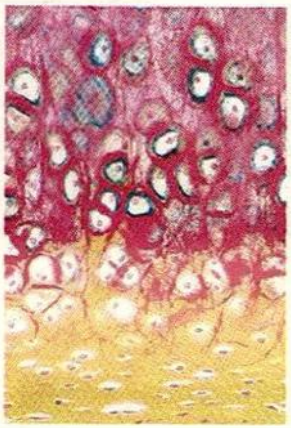

IV–10



IV–11



IV–12

LAMINA IV

Lámina VI: Sangre periférica

Todos los frotis sanguíneos fueron teñidos con la tinción de Romanowsky y fotografiados a X400.

Fig. VI–1. Neutrófilo de canino.

Fig. VI–2. Neutrófilo de felino.

Fig. VI–3. Neutrófilo de equino.

Fig. VI–4. Neutrófilo de bovino.

Fig. VI–5. Linfocito de canino.

Fig. VI–6. Linfocito de felino.

Fig. VI–7. Linfocito de equino.

Fig. VI–8. Linfocito de bovino.

Fig. VI–9. Monocito de canino.

Fig. VI–10. Monocito de felino.

Fig. VI–11. Monocito de equino.

Fig. VI–12. Monocito de bovino.

Fig. VI–13. Eosinófilo de canino. (Cortesía de M. A. Thrall).

Fig. VI–14. Eosinófilo de felino. (Cortesía de M. A. Thrall).

Fig. VI–15. Eosinófilo de equino. (Cortesía de R. A. Kainer).

Fig. VI–16. Eosinófilo de bovino. (Cortesía de M. A. Thrall).

Fig. VI–17. Basófilo de canino.

Fig. VI–18. Basófilo de felino.

Fig. VI–19. Basófilo de equino.

Fig. VI–20. Basófilo de bovino.

Fig. VI–21. Linfocito de canino. Nótese el núcleo identado.

Fig. VI–22. Eritroblasto policromatófilo de canino en un frotis de sangre periférica.

Fig. VI–23. Neutrófilos tóxicos en banda en sangre periférica de felino. Nótese el cuerpo de Barr.

Fig. VI–24. Eritrofagocitosis por un monocito sanguíneo.



VI–1

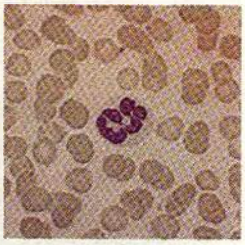

VI–2



VI–3



VI–4



VI–5

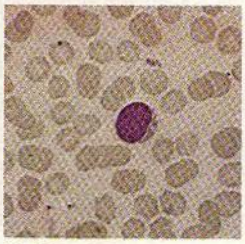

VI–6



VI–7

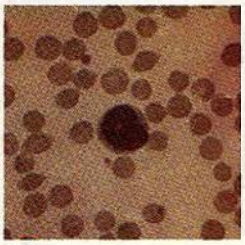

VI–8

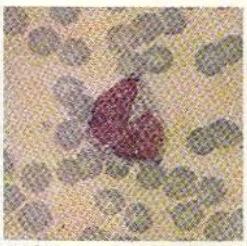

VI–9



VI–10



VI–11



VI–12

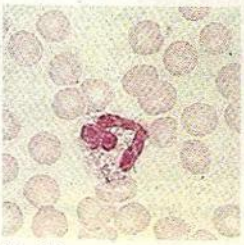

VI–13

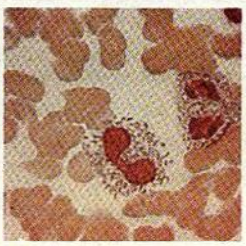

VI–14

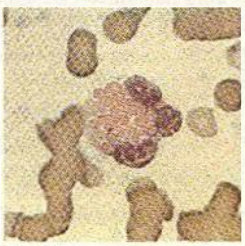

VI–15

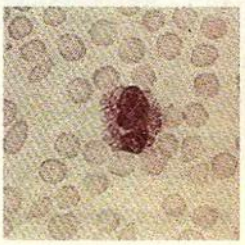

VI–16



VI–17

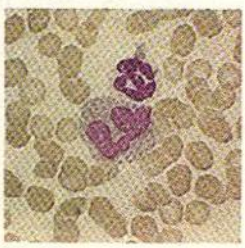

VI–18



VI–19



VI–20

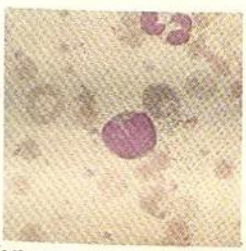

VI–21



VI–22

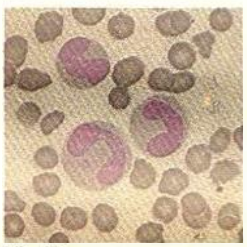

VI–23



VI–24

LAMINA VI

Lámina VII: Sangre periférica y citología exfoliativa

Todas las muestras fueron teñidas con Romanowsky y fotografiadas a X400.

Fig. VII–1. Neutrófilo en banda, con granulaciones tóxicas en sangre de felino.

Fig. VII–2. Linfocito de bovino, con gránulos azurófilos.

Fig. VII–3. Monocito de canino **(arriba)**, neutrófilo en banda **(parte media)** y neutrófilo **(abajo)**.

Fig. VII–4. Policromasia en un frotis de sangre periférica de canino.

Fig. VII–5. Frotis de sangre periférica de canino. *De arriba hacia abajo,* plaqueta, monocito, rubricito, metarrubricito.

Fig. VII–6. Macrófago con hemosiderina en el líquido cefalorraquídeo de un perro con traumatismo craneoencefálico.

Fig. VII–7. Ganglio linfático reactivo de canino, con un linfoblasto grande **(arriba del lado izquierdo)**, linfocitos maduros, células plasmáticas **(centro)** y una célula de Mott **(abajo a la derecha)**. El cuerpo linfoglandular está en el centro del campo.

Fig. VII–8. Ganglio linfático poplíteo de canino con un tumor metastático de células cebadas **(superior izquierdo)**, plasmablasto **(centro superior)**, y célula plasmática **(superior derecho)**. Los gránulos de las células cebadas provienen de células rotas y se han dispersado en toda la muestra.

Fig. VII–9. Células epiteliales de transición, de una impronta de vejiga urinaria de perro normal.

Fig. VII–10. Células cilíndricas ciliadas, de un lavado faríngeo de perro normal.

Fig. VII–11. Lavado traqueal de un perro con bronquitis crónica. Hay macrófagos vacuolados, neutrófilos y linfocitos reactivos.

Fig. VII–12. Células foliculares de tiroides de un perro normal.



VII–1

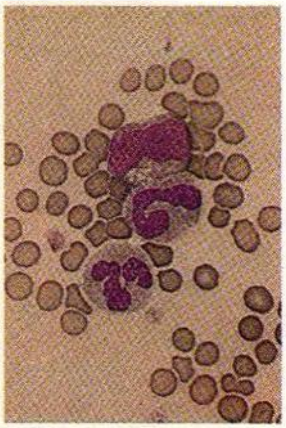

VII–2

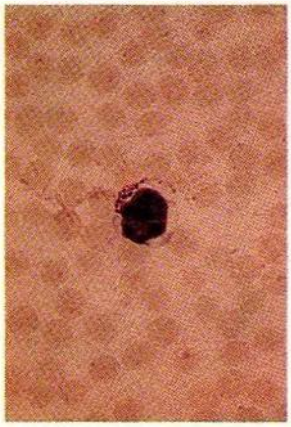

VII–3



VII–4



VII–5

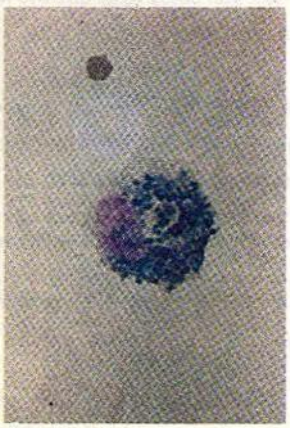

VII–6

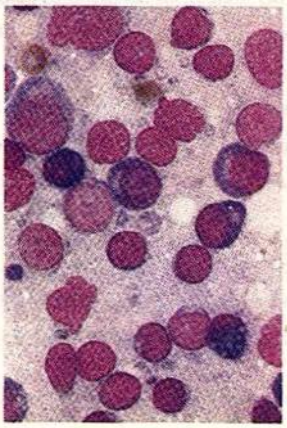

VII–7

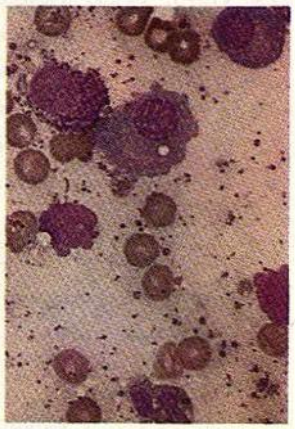

VII–8

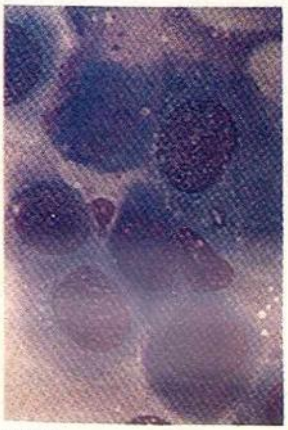

VII–9



VII–10

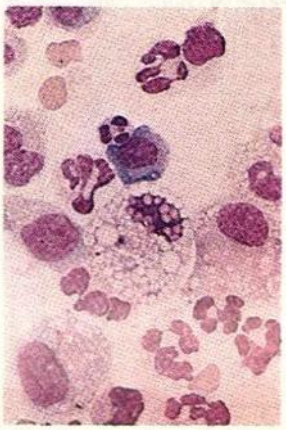

VII–11



VII–12

LAMINA VII

Lámina VIII: Citología exfoliativa

Todas las muestras fueron teñidas con Romanowsky y fotografiadas a X400.

Fig. VIII–1. Células foliculares del tiroides, con gránulos citoplásmicos azul obscuros de un perro normal.

Fig. VIII–2. Células secretoras de un aspirado de glándula salival de perro. Compárese con la figura VII–11.

Fig. VIII–3. Células epiteliales normales de próstata de perro.

Fig. VIII–4. Aspirado de próstata hiperplásica de canino. Las células son más cilíndricas que las normales.

Fig. VIII–5. Aspirado de próstata de canino con un adenocarcinoma. Las células binucleadas, grandes, tienen nucléolos prominentes.

Fig. VIII–6. Aspirado de próstata de un canino con metaplasia de células escamosas. Las células poseen núcleos picnóticos y citoplasma abundante.

Fig. VIII–7. Frotis vaginal de canino, al principio del estro. Las células epiteliales cornificadas tienen muchas bacterias sobre sus superficies. Hay algunos eritrocitos.

Fig. VIII–8. Frotis vaginal de perro en diestro. Las células epiteliales intermedias contienen neutrófilos.

Fig. VIII–9. Frotis de líquido abdominal de un caballo normal. Se aprecian los grupos de células mesoteliales, neutrófilos y macrófagos.

Fig. VIII–10. Frotis de líquido abdominal de un caballo normal. Se observan neutrófilos, macrófagos, eritrocitos y neutrófilos con núcleo picnótico (**centro**).

Fig. VIII–11. Células epiteliales de un raspado conjuntival de perro normal.

Fig. VIII–12. Células caliciformes de un raspado conjuntival de perro con queratoconjuntivitis seca.

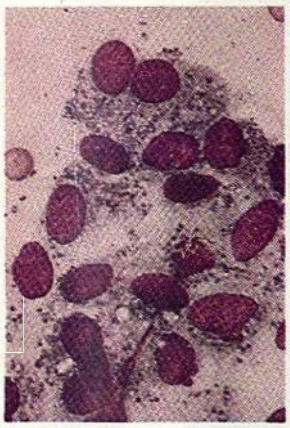

VIII–1



VIII–2

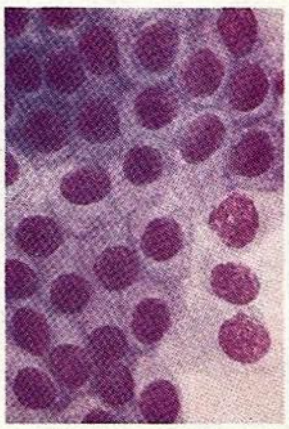

VIII–3

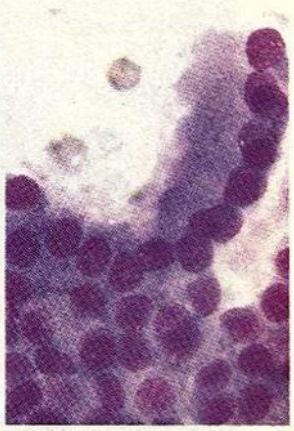

VIII–4

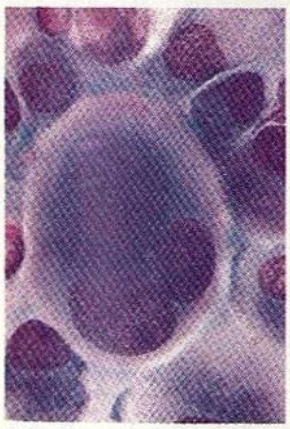

VIII–5



VIII–6



VIII–7



VIII–8

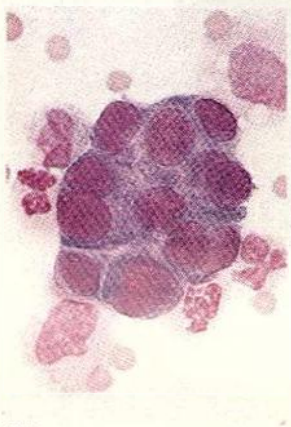

VIII–9

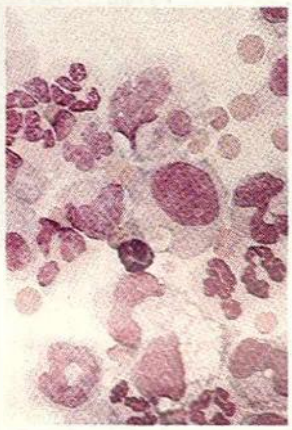

VIII–10

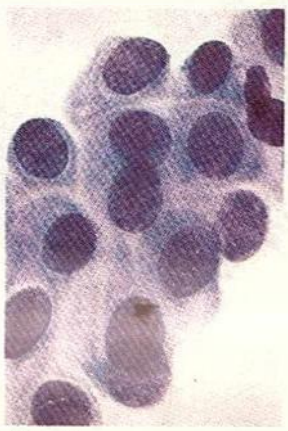

VIII–11



VIII–12

LAMINA VIII



Fig. 12–29. Corte transversal de una fibra nerviosa mielínica del nervio isquiático de una rata adulta. El cilindroeje (Ax) está rodeado por una vaina de mielina, constituida por capas espirales de membranas plasmáticas de células de Schwann. Nótese el mesaxón interno (mes$_i$) y el externo (mes$_o$). SC, célula de Schwann; B, lámina basal; Col, fibras colágenas. Se observan líneas densas mayores (DL) y las líneas intraperiódicas (IL) son notorias. X100,000. (Reimpreso, con autorización, de Peters, A., Palay, S. L. and Webster, H. F.: *The Fine Structure of the Nervous System: The Neurons and Supporting Cells.* W. B. Saunders, Philadelphia, 1976).



Fig. 12–30. Microfotografía electrónica de la mielina.
Las líneas densas mayores son obscuras y se aprecian a la perfección. X154,000.

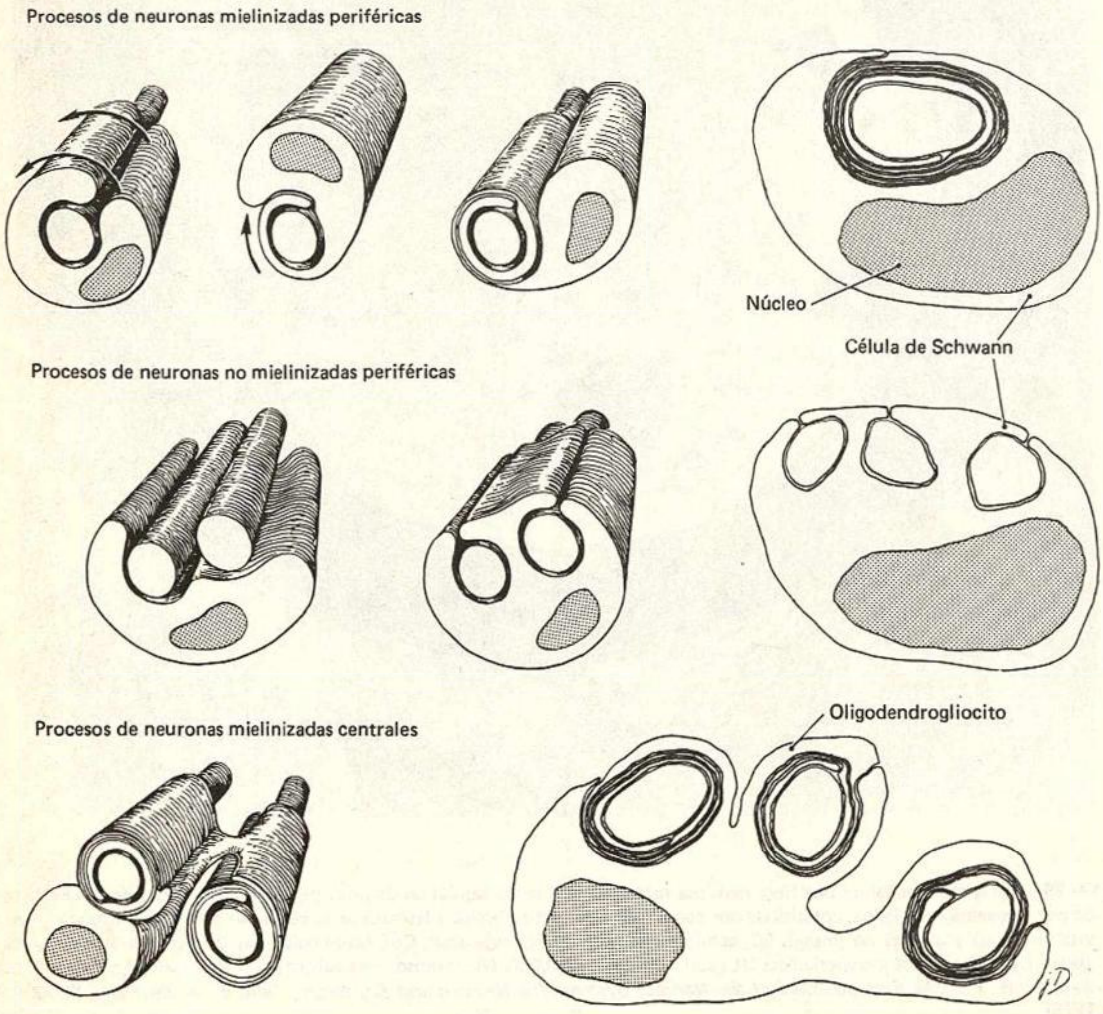

Fig. 12–31. Representación diagramática de la mielinización en los sistemas nerviosos central y periférico y las relaciones de las fibras amielínicas con las células de Schwann. En el texto se hace una descripción completa.

REFERENCIAS

Proceso de la célula nerviosa

Bodian, D: The generalized vertebrate neuron. Science *137*:323, 1962.

Bondareff, W. and Hyden, H.: Submicroscopic structure of single neurons isolated from rabbit lateral vestibular nucleus. J. Ultrastruct. Res. *26*:399, 1964.

Eccles, J. C.: *The Physiology of Nerve Cells.* Johns Hopkins Press, Baltimore, 1957.

Fogelson, M. H., Gonates, N. K., Rorke, L. B. and Spiro, A.: Oligodendroglial lamellar inclusions. Arch. Neurol. *19*:150, 1968.

Glees, P.: *Neuroglia: Morphology and Function.* C. C. Thomas, Springfield, 1955.

Hamberger, A., Hansson, H. and Sjostrand, F.: Surface structure of isolated neurons. J. Cell Biol. *47*:319, 1970.

Luse, S. A.: Ultrastructure of reactive and neoplastic astrocytes. Lab. Invest. *7*:401, 1958.

Palay, S. L. and Palade, G. E.: The fine structure of neurons. J. Biophys. Biochem. Cytol. *1*:69, 1955.

Peters, A., Palay, S. and Webster, H. F.: *The Fine Structure of the Nervous System: The Neurons and Supporting Cells.* W. B. Saunders, Philadelphia, 1976.

Quarton, G. C., Melnechuk, T. and Schmitt, F. O.: *The Neurosciences.* Rockefeller University Press, New York, 1967.

Sandborn, E. B.: Electron microscopy of the neuron membrane systems and filaments. Canad. J. Physiol. Pharmacol. *44*:329, 1966.

Vaughn, J. E.: An electron microscopic analysis of gliogenesis in rat optic nerve. Z. Zellforsch. *94*:293, 1969.

Componentes celulares

Bischoff, A. and Moor, H.: Ultrastructural differences between the myelin sheaths of peripheral nerve fibers and CNS white matter. Z. Zellforsch. *81*:303, 1967.

Cravioto, H.: The role of Schwann cells in the development of human peripheral nerves. J. Ultrastruct. Res. *12*:634, 1965.

Douglas, W. W. and Ritchie, J. M.: Mammalian nonmyelinated nerve fibers. Physiol. Rev. *42*:297, 1962.

Hursh, J. B.: Conduction velocity and diameter of nerve fibers. Am. J. Physiol. *127*:131, 1939.

Napolitano, L. M. and Scallen, T. J.: Observations on the fine structure of peripheral nerve myelin. Anat. Rec. *163*:1, 1969.

Peters, A.: Observations on the connections between myelin sheaths and glial cells in the optic nerves of young rats. J. Anat. *98*:125, 1964.

Uzman, B. G. and Nogueira-Graf, G.: Electron microscope studies of the formation of nodes of Ranvier in mouse sciatic nerves. J. Biophys. Biochem. Cytol. *3*:589, 1957.

Transmisoras

Akert, K. and Waser, P. G. (editors): Mechanisms of Synaptic Transmission. Progr. Brain Res. 31, 1969.

DeRobertis, E. D. P.: *Histophysiology of Synapses and Neurosecretion.* The Macmillan Company, New York, 1964.

DeRobertis, E. D. P.: Ultrastructure and cytochemistry of the synaptic region. Science *156*:907, 1967.

Dewey, M. M. and Barr, L.: Intercellular connection between smooth muscle cells: The nexus. Sci. *137*: 670, 1962.

Grundfest, H.: Synaptic and ephaptic transmission. In Quarton, G. C. et al. (editors). *The Neurosciences.* pp. 353–372, Rockefeller University Press, New York, 1967.

Gobel, S. and Dubner, R.: Axo-axonic synapses in the main sensory trigeminal nucleus. Experientia *24*: 1250, 1968.

Jones, D. G.: The morphology of the contact region of vertebrate synaptosomes. Z. Zellforsch. *95*:263, 1969.

Katz, B.: *Nerve, Muscle and Synapse.* McGraw-Hill, New York, 1966.

Katz, B.: *The Release of Neural Transmitter Substances.* C. C. Thomas, Springfield, 1969.

Priedkalns, J. and Oksche, A.: Ultrastructure of synaptic terminals in nucleus infundibularis and nucleus supraopticus of *Passer domesticus.* Z. Zellforsch. *98*: 135, 1969.

Takeno, K., Nishio, A. and Yanagiya, I.: Bound acetylcholine in the nerve ending particles. J. Neurochem. *16*:47, 1969.

IV. Organología Comparada

13

ORGANIZACION DE LOS ORGANOS

ORGANIZACION DE LOS ORGANOS TUBULARES

Forma y función

Los órganos del cuerpo están formados de una combinación de uno o más tejidos básicos. Además de las diferencias celulares específicas, que pueden caracterizar a un órgano, la cantidad, tipos y distribución de los tejidos que los conforman tienen importancia diagnóstica.

Casi todos los órganos tubulares tienen cuatro cubiertas concéntricas denominadas *túnicas* (fig. 13–1). De la periferia hacia la superficie luminal, éstas son: *mucosa, submucosa, muscular* y *adventicia* o *sero-*

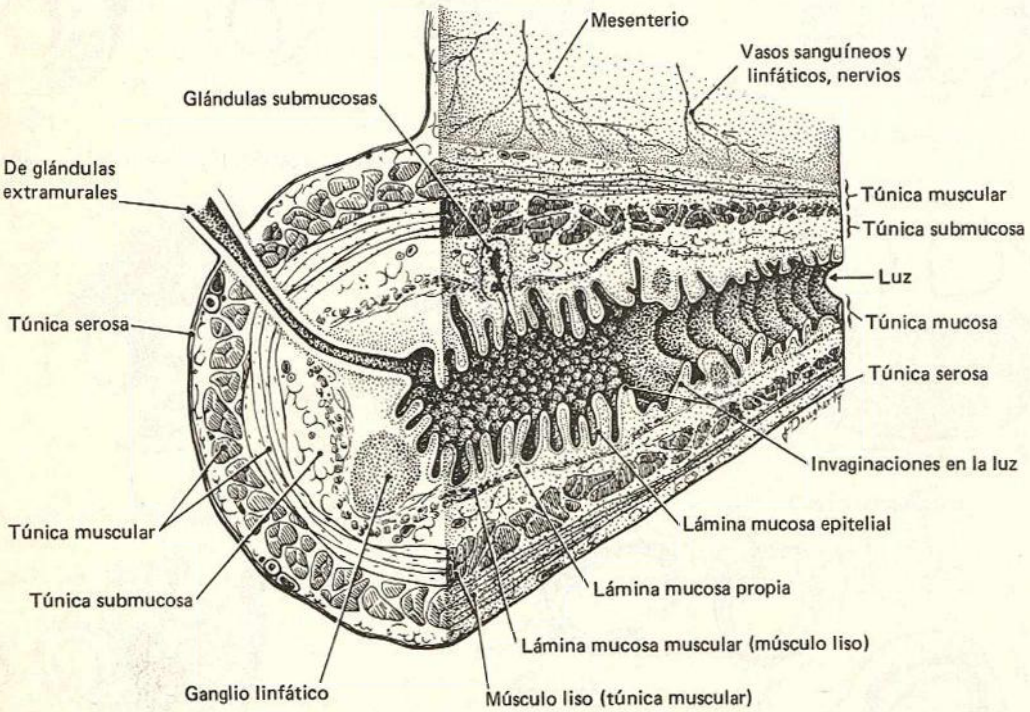

Fig. 13–1. Dibujo estilizado de un órgano visceral, tubular, típico. En el texto se hace una descripción completa de los componentes. Todas las microfotografías de luz están marcadas según el aumento dado por el microscopio, antes de la amplificación fotográfica. Todas las microfotografías electrónicas están marcadas de acuerdo al aumento total, con la amplificación fotográfica.

sa. Pueden estar presentes todas, aunque una o dos podrían estar reducidas, eliminadas o modificadas para poder realizar las funciones requeridas según las necesidades locales. Estas variaciones, junto con otros factores, permiten identificar a los órganos.

La túnica mucosa es la de la luz y está constituida, a su vez, por tres capas: *lámina epitelial mucosa, lámina propia mucosa* y *lámina muscular mucosa* (fig. 13–2).

La *lámina epitelial* es la capa epitelial de un órgano y puede constar de uno o más tipos de células epiteliales, para realizar una función específica del órgano completo o sólo de una parte del mismo. Esta es una capa muy constante de la cubierta mucosa. Una membrana basal es una característica entre las células epiteliales (y otros tejidos no conjuntivos) y el tejido conjuntivo subyacente. Algunos autores incluyen la membrana basal como una capa de la túnica mucosa y la denominan *lámina propia de la mucosa.*

La *lámina propia de la mucosa* es el tejido conjuntivo que descansa bajo la capa epitelial. Suele ser tipo areolar o reticular. Este espacio está ocupado por vasos sanguíneos pequeños, nervios y repliegues de la lámina epitelial mucosa. El tejido conjuntivo en este espacio puede contener muchas células protectoras libres o bien puede formar nódulos linfáticos. Además de su función protectora, esta capa es el medio por el que se alimenta y controla el epitelio.

La *lámina muscular de la mucosa* abarca una o más capas de células musculares lisas. Pueden presentarse una capa circular interna y una longitudinal externa.

Esta lámina puede estar ausente. Cuando se presenta, sirve como medio para la movilidad local de los órganos. También sirve como ayuda en la expresión de los productos de secreción de glándulas invaginadas dentro de la lámina propia de la mucosa (fig. 13–3). Además funciona como una línea de demarcación afilada entre el tejido conjuntivo de la lámina propia de la mucosa y la túnica submucosa. Cuando no existe esta lámina, estos dos espacios conjuntivos se mezclan en forma insensible.

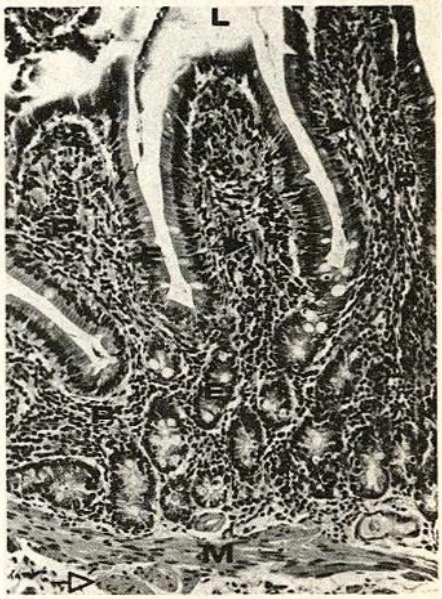

Fig. 13–2. Túnica mucosa del duodeno de equino. La lámina epitelial de la mucosa (E) está adyacente a la luz (L) y se invagina hacia la lámina propia de la mucosa (P). La lámina propia de la mucosa es muy celular. La lámina muscular de la mucosa (M) consiste de una capa circular interna y una longitudinal externa (**flecha clara**) de músculo liso. Las extensiones de la lámina muscular de la mucosa (**flechas obscuras**) se observan dentro de la lámina propia de la mucosa. X29.

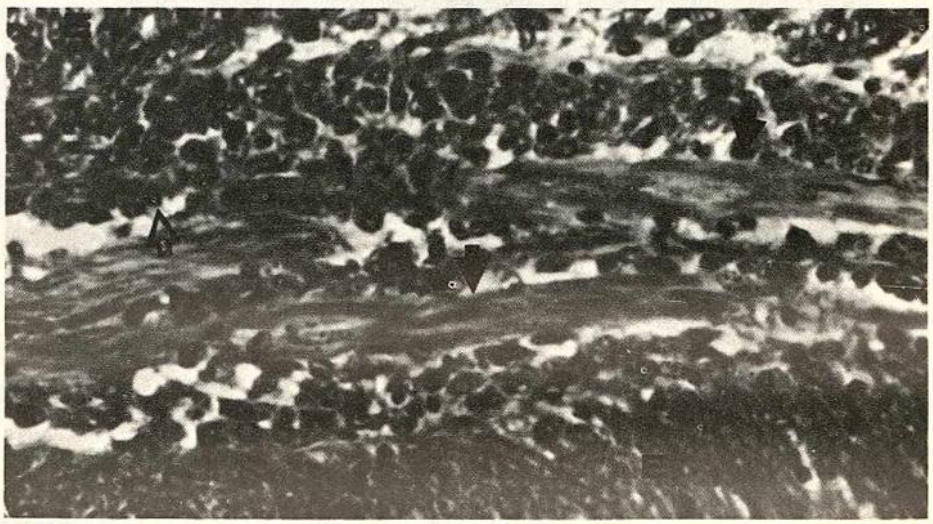

Fig. 13–3. Lámina propia de la mucosa del duodeno de equino. Los vellos están cubiertos por la lámina epitelial de la mucosa (E) y tienen un centro de tejido conjuntivo muy celular. El músculo liso (**flechas obscuras**) de la lámina muscular de la mucosa se extiende hacia la lámina propia de la mucosa. X125.

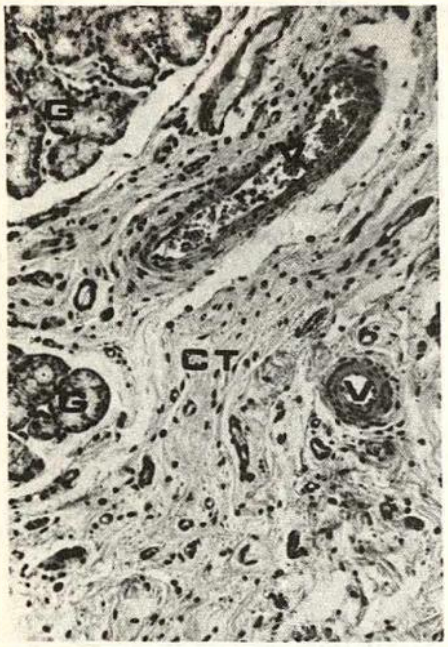

Fig. 13–4. Túnica submucosa de duodeno de equino. El tejido conjuntivo areolar (CT) rodea los vasos (V) y glándulas (G) dentro de la túnica submucosa. Los nervios y vasos linfáticos también se observan a la perfección. X34.

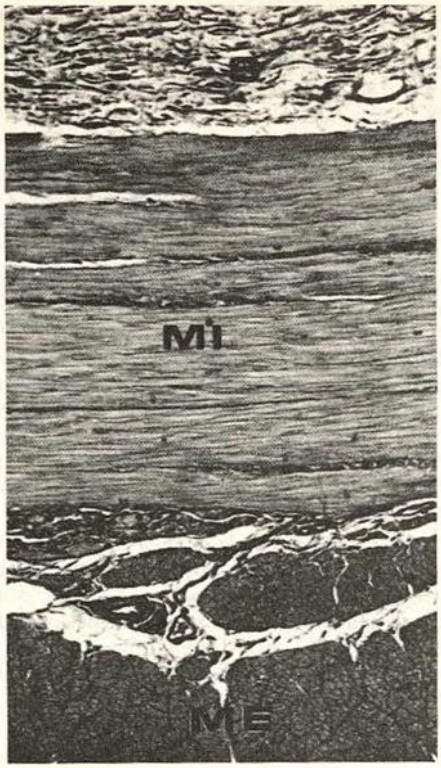

Fig. 13–5. Túnica muscular de la mucosa de estómago de felino. La túnica muscular es periférica a la túnica submucosa (S). La túnica muscular está constituida de una capa interna (MI) y una externa (ME) de músculo liso. Compárese con la figura 11–4. X40.

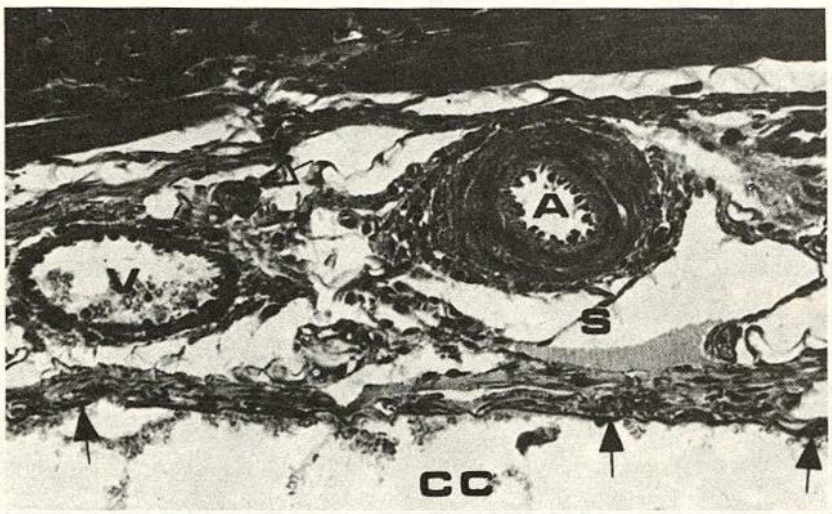

Fig. 13–6. Túnica serosa de estómago de felino. La túnica serosa, peritoneovisceral, es la cubierta externa del órgano. La cavidad celómica (CC) está limitada por las células mesoteliales (**flechas obscuras**) que comprenden las membranas serosas visceral y parietal. El tejido conjuntivo subseroso (S) es de tipo areolar. Las arterias (A), venas (V) y nervios (**flecha clara**) se observan en este espacio. Los espacios entre el tejido conjuntivo son artefactos de corte. X63.

La *túnica submucosa* está constituida por tejido areolar menos denso que el tejido conjuntivo de la lámina propia de la mucosa (fig. 13–4). En él, hay vasos sanguíneos grandes, nervios, plexos nerviosos y ganglios autónomos. En algunos órganos también puede haber glándulas. Esta túnica permite la movilidad de la túnica mucosa. En ausencia de la lámina muscular de la mucosa, la lámina propia de la mucosa y la túnica submucosa se consideran, en conjunto, como la lámina muscular de la mucosa, *lámina propia submucosa* o, simplemente, túnica submucosa.

La *túnica muscular* está bien desarrollada y tiene dos capas de músculo (fig. 13–5). En algunos órganos puede estar ausente. Aunque estas capas suelen ser de músculo liso, a veces pueden estar constituidas por músculo esquelético. La forma más común en que se

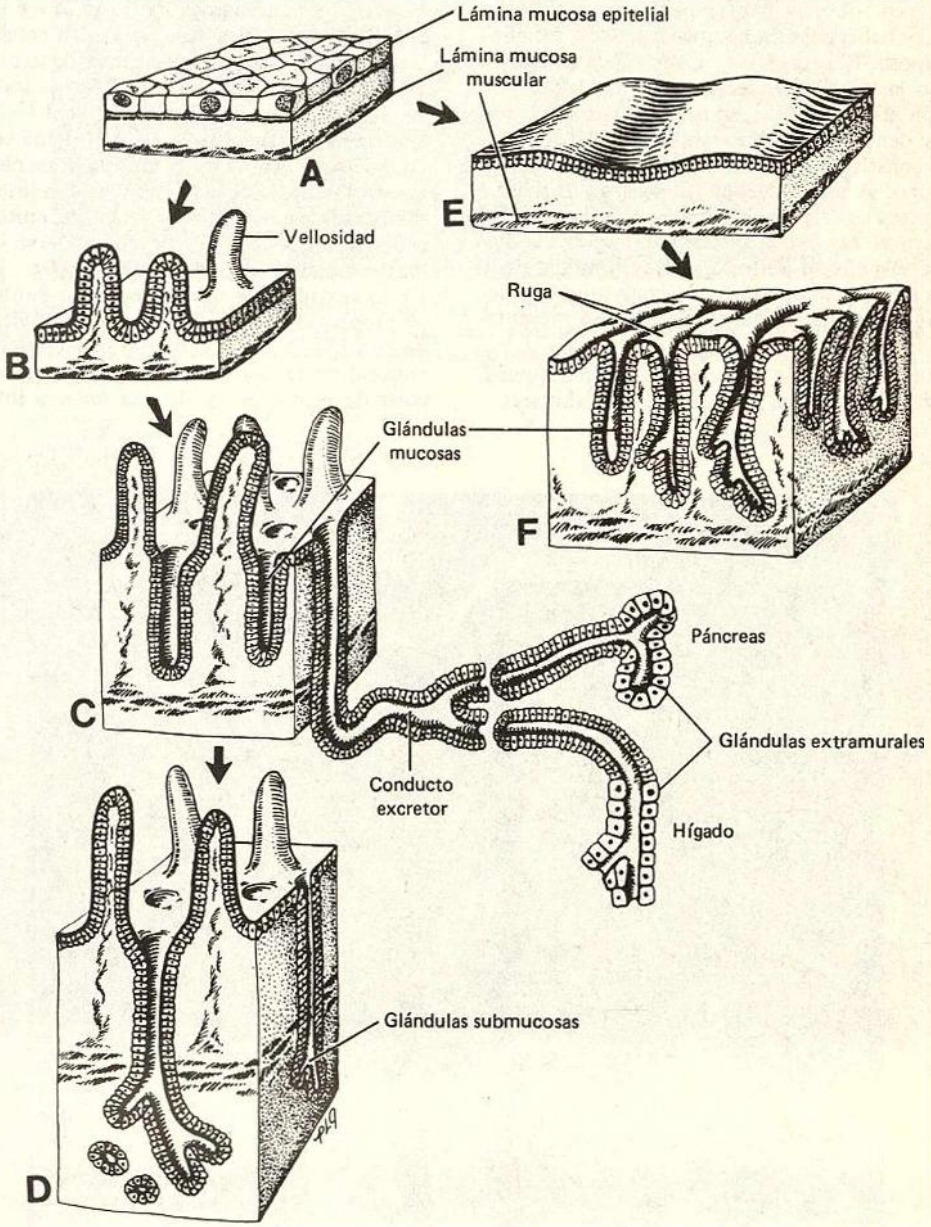

Fig. 13–7. Diagrama del desarrollo de las modificaciones de superficie y glandulares, relacionadas con los elementos murales de los órganos viscerales tubulares. Una superficie epitelial plana **(A)** puede sufrir un crecimiento diferencial **(E)** y formar glándulas mucosas **(F)** por invaginaciones de la lámina epitelial de la mucosa, en la lámina propia de la mucosa. Las alteraciones de superficie resultantes del crecimiento diferencial, forma proyecciones vellosas dentro de la luz **(B)**. El crecimiento diferencial también puede formar invaginaciones entre los vellos y las glándulas mucosas **(C)**. El crecimiento continuo del epitelio forma los conductos y los adenómeros de las glándulas extramurales **(C)**. El crecimiento de la lámina epitelial de la mucosa a través de la lámina propia de la mucosa, la túnica submucosa, formará glándulas submucosas **(D)**.

dispone esta túnica es una división en capa circular interna y capa longitudinal externa. Como se describió, la capa interna se dispone en una morfología helicoidal más apretada que en la externa, cuya hélice es más laxa. Los plexos vasculares y neurales, así como los ganglios autónomos, se separan de manera usual en dos capas. Esta túnica origina el tono del órgano, el tamaño de la luz y el movimiento de los materiales a través de ella.

La *túnica adventicia* es una colección de tejido conjuntivo laxo sobre la periferia del órgano. En esta túnica pueden haber vasos sanguíneos, nervios, ganglios y tejido adiposo. El órgano que se encuentra en íntima relación con las cavidades celómicas se halla rodeado por una capa mesotelial. En estos casos, la túnica más periférica se denomina *túnica serosa* (fig. 13–6). Dicha túnica, está constituida, por tanto, por mesotelio y tejido conjuntivo. A través de las túnicas adventicia y serosa, los vasos sanguíneos y linfáticos, así como nervios, alcanzan el órgano. Además, estas túnicas se encargan de la suspensión de los órganos por medio de la unión de la adventicia con el tejido conjuntivo que les rodea o bien por reflexión del mesotelio y los mesenterios.

Aunque hay muchas variaciones de este esquema, esta organización es básica para los órganos tubulares.

Modificaciones glandulares y de superficie

Los órganos tubulares siempre se relacionan con transporte, secreción, absorción y difusión de diversos tipos de materiales (ingesta, líquidos, sangre, gas). Estos órganos usan diversos métodos para aumentar sus superficies. Para tal efecto, algunas modificaciones se referirán en especial al aparato digestivo, como se detalla en la figura 13–7. Los elementos celulares de una túnica mucosa aplanada pueden evaginarse hacia la luz del órgano y formar proyecciones vellosas (figs. 13–7B, 13–8), rugosas (fig. 13–7F) y otros pliegues delebles e indelebles. Los elementos celulares de la túnica mucosa pueden invaginarse dentro de la lámina propia de la mucosa, ya sea en forma independiente a las proyecciones de superficie (fig. 13–7F) o en relación con ellas (fig. 13–7C). Esto origina engrosamiento de la lámina propia de la mucosa y los elementos de la lámina muscular de la mucosa pueden interdigitarse entre estas invaginaciones de la lámina epitelial de la mucosa (figs. 13–7C, D, F) y extenderse dentro de las evaginaciones de la túnica mucosa (figs. 13–7B, C, D, F). Las estructuras que permanecen dentro de la lámina propia de la mucosa se denominan *glándulas mucosas* (fig.13–7C, D, F). Las invaginaciones de la lámina epitelial de la mucosa pueden perforar la lámina muscular de la mucosa y de esta manera los adenómeros



Fig. 13–8. Microfotografía electrónica de barrido, de las vellosidades del yeyuno de ratón. Las vellosidades se proyectan desde la superficie mucosa hacia la luz del órgano. (Microfotografía, cortesía de D. L. Eisenbrandt).

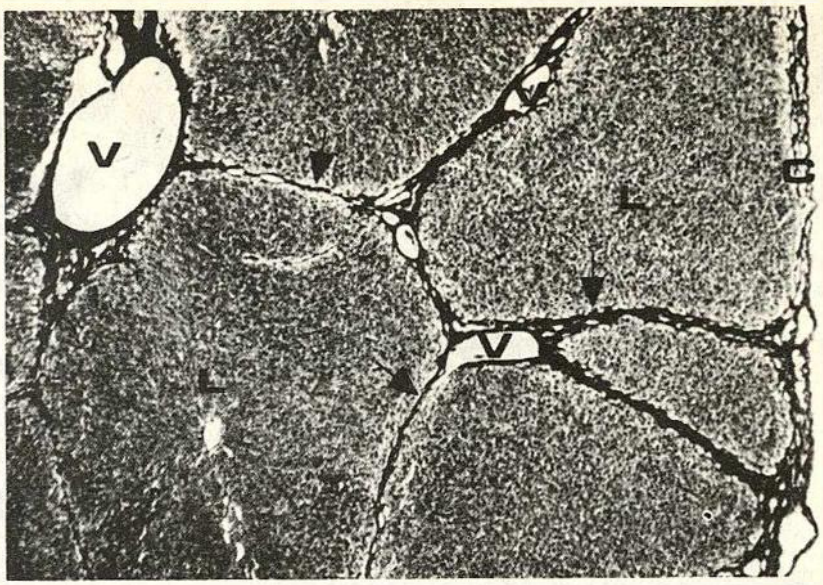

Fig. 13–9. **Organización** de un órgano sólido (hígado de porcino). El tejido conjuntivo forma una cápsula (C) que se continúa con trabéculas grandes **(flechas)** que subdividen el órgano. Las fibras reticulares finas se extienden una corta distancia hacia adentro de los lóbulos (L). Los vasos grandes (V) se localizan dentro de las trabéculas. X10 (tinción reticular de Snook).

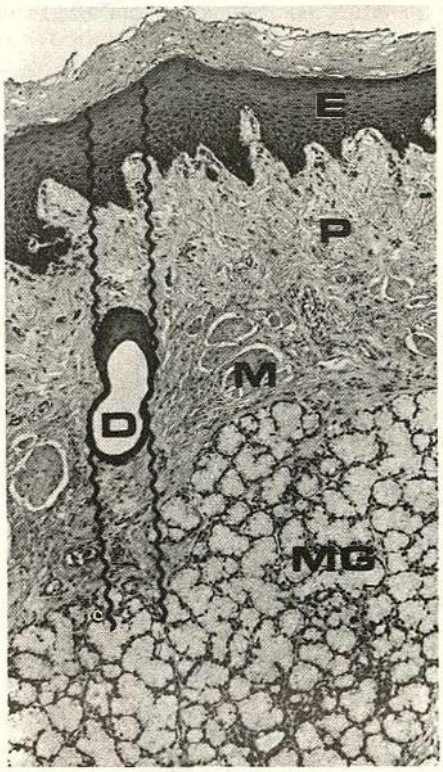

Fig. 13–10. Membrana mucosa revestida por epitelio escamoso estratificado (esófago de porcino). La lámina epitelial de la mucosa (E) está cubierta por un producto de secreción mucoide y limitada, por debajo, por la lámina propia de la mucosa (P). La lámina muscular de la mucosa (M) es discontinua. Las glándulas mucosas (MG) originan el humedecimiento de la superficie. Sus productos de secreción alcanzan la superficie **(líneas ondulantes)** a través de conductos excretores (D) y sus continuaciones. X16.

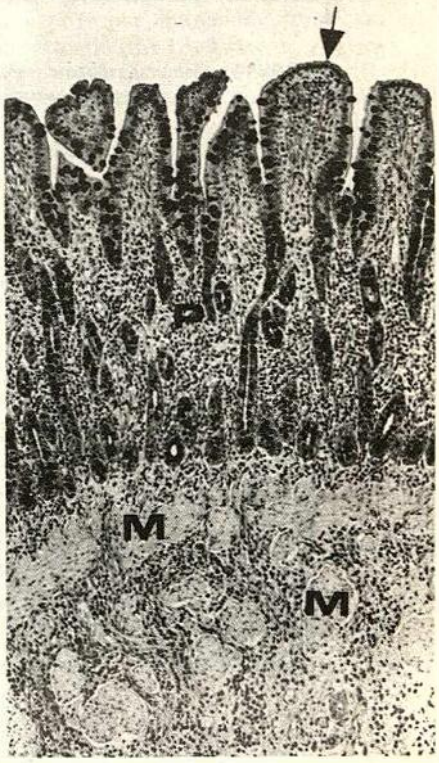

Fig. 13–11. Membrana mucosa revestida por epitelio cilíndrico simple (yeyuno de perro). El epitelio **(flecha)** se invagina hacia adentro de la lámina propia de la mucosa (P). La lámina muscular de la mucosa (M) está constituida de fibras longitudinales y circulares. Las células de tinción obscura de la lámina epitelial de la mucosa son células caliciformes y otras secretoras de moco. X16 (azul alciano y PAS).

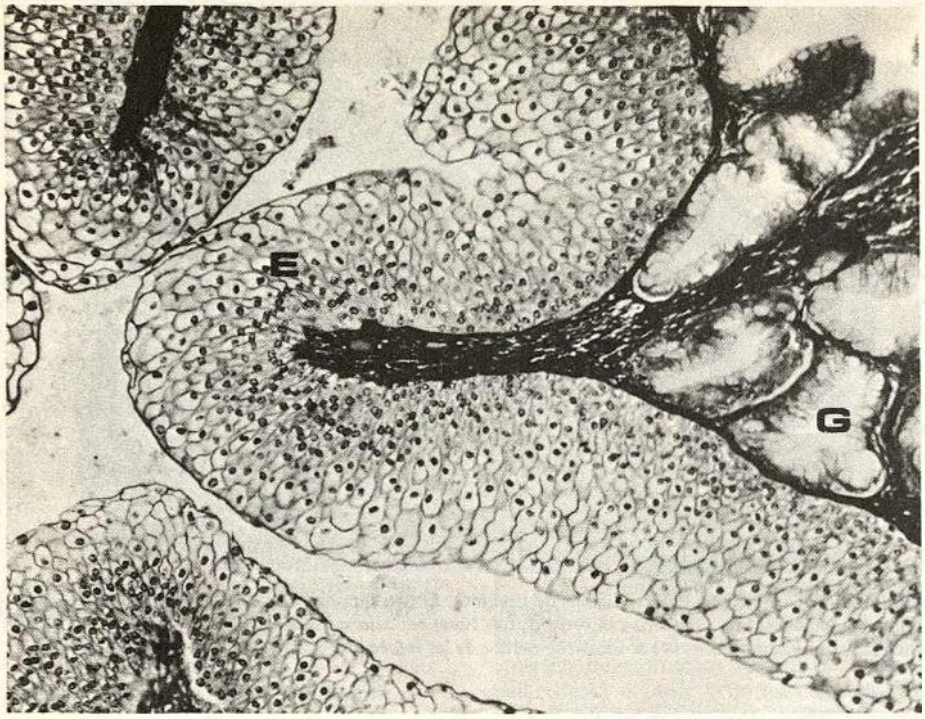

Fig. 13–12. Membrana mucosa transicional del uréter de un equino. Las glándulas mucosas (G) humedecen la superficie del epitelio transicional (E). X40.

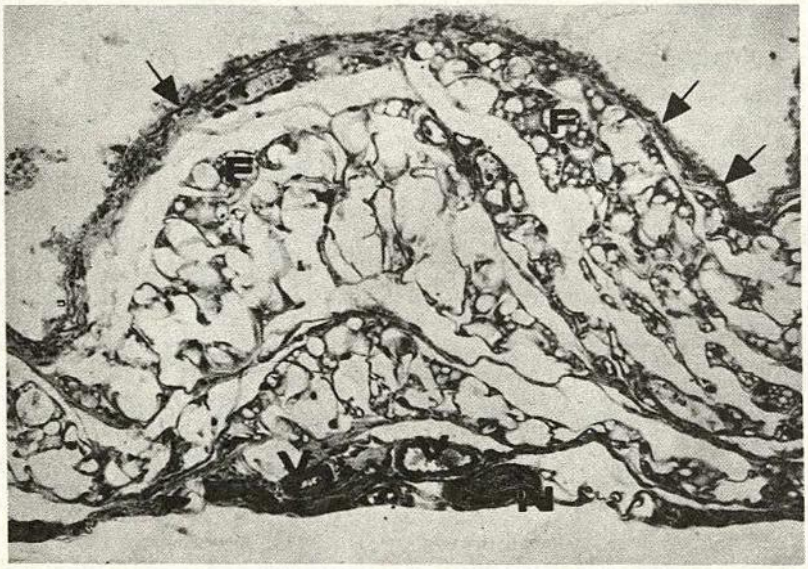

Fig. 13–13. Membrana serosa (túnica serosa). El mesotelio (**flechas obscuras**) y el tejido conjuntivo de asociación están delimitados por debajo, por tejido conjuntivo subseroso (areolar) que contiene adipocitos (F), vasos (V) y nervios (N). Compárese con la figura 13–6. X40.

ocupan la túnica submucosa. Esas estructuras se denominan *glándulas submucosas* (fig. 13–7D). En casos muy especializados, la lámina epitelial de la mucosa se continúa con las estructuras glandulares, ubicadas a mayor distancia del lumen del órgano (fig. 13–7C). Este tipo de organización tipifica las relaciones del hígado y páncreas con el lumen intestinal.

ORGANIZACION DE LOS ORGANOS PARENQUIMATOSOS

Forma y función

Los órganos sólidos o parenquimatosos del cuerpo también son una combinación de uno o más tejidos básicos. Este patrón organizacional es un poco diferente del descrito para los órganos tubulares.

Los componentes de los órganos sólidos pueden dividirse en dos subgrupos definitivos. El *parénquima,* que es el componente funcional específico del órgano, y el *estroma,* que incluye los tejidos (tejido conjuntivo, vasos, nervios linfáticos) que conservan y controlan metabólica y estructuralmente al parénquima.

De esta manera muy simple, el siguiente esquema se aplica a todos los órganos, ya sean músculos, troncos nerviosos o glándulas (fig. 13–9). Pequeños grupos de células parenquimatosas se rodean de una fina red de tejido conjuntivo areolar o reticular en el que hay vasos y nervios. Estos pequeños grupos también pueden agruparse como unidades y rodearse por un tejido conjuntivo areolar más escaso o el tejido conjuntivo de estos pequeños grupos puede continuarse con tejido conjuntivo areolar de las *trabéculas.* En cualquiera de los casos, el tejido conjuntivo se vuelve cada vez más denso y se continúa con el TCFBD de la cápsula. Este tipo de continuidad proporciona el sostén estructural y facilita la entrada o salida de vasos y nervios. Este esquema, o variaciones menores del mismo, tipifica la organización de los órganos sólidos.

MEMBRANAS MUCOSAS Y SEROSAS

Membranas como órganos simples

Las *mucosas* incluyen algunos o todos los componentes de la túnica mucosa; se conservan húmedas, por las secreciones de las células que están dentro de la lámina epitelial y a las secreciones de las glándulas localizadas en la lámina propia de la mucosa y de la túnica submucosa. La lámina epitelial de la mucosa puede estar constituida por tejido epitelial escamoso estratificado, cuboideo, cilíndrico o cilíndrico seudoestratificado.

En los aparatos digestivo y reproductor es típica una membrana mucosa con epitelio escamoso estratificado (fig. 13–10). Las membranas mucosas recubiertas por epitelio cilíndrico, cuboideo o cilíndrico seudoestratificado, se localizan de manera típica en los aparatos digestivo, respiratorio y reproductor (fig. 13–11). Las revestidas por epitelio de transición están en el aparato urinario (fig. 13–12).

Las *membranas serosas* están constituidas por una capa de mesotelio y tejido conjuntivo de relación (fig. 13–13). Estas revisten los espacios celómicos y están humedecidas por los líquidos contenidos en dichos espacios.

Estas membranas son órganos simples.

REFERENCIA

Las referencias específicas para los temas tratados en este capítulo se incluyen en los subsecuentes que cubren órganos específicos.

14

APARATO MUSCULOESQUELETICO

CARACTERISTICAS GENERALES

Forma y función

La forma de este aparato es igual de variada que de los músculos y huesos que lo constituyen. Algunos tejidos básicos representativos contribuyen a su formación. El hueso es el componente estructural del aparato, proporciona sostén al cuerpo y sirve para dar puntos de unión a los músculos para que éstos puedan operar. El musculoesquelético, la porción contráctil, es el medio por el que la contractibilidad de las fibras se convierte en trabajo, lo que determina el sostén y la locomoción. El TCFBD de ligamentos y tendones constituye el mecanismo de unión de hueso a hueso o de músculo a hueso. El cartílago facilita el crecimiento, también sirve de substrato para el contacto hueso-hueso (superficies articulares). Los tejidos conjuntivos propios unen varias partes del sistema y permiten el libre acceso de vasos sanguíneos, linfáticos y nervios. Como un sistema integrado con numerosas partes, este aparato funciona de manera primaria en el sostén y movimiento del cuerpo.

EL HUESO COMO ORGANO

PROPIEDADES FISICAS DEL HUESO

Los componentes de la matriz confieren al hueso una propiedad fisiológica única e importante, que influye sobre las características y comportamiento de los otros sistemas biológicos. La dureza, fuerza y rigidez del esqueleto están en función de sus propiedades físicas.

Densidad y composición

Una de las propiedades físicas más importantes del hueso es su *densidad,* porque muchas de sus propiedades mecánicas se relacionan en forma directa con esta propiedad. Aunque la densidad puede determinarse de varias maneras en el hueso, los datos de densidad se informan como masa sobre unidad de volumen de hueso completamente deshidratado y desgrasado. La densidad normal del hueso compacto varía en límites de 1.9 a 2.1. El hueso trabecular es casi 15% menos denso que el compacto. Las figuras 14–1A, B, C y D representan la densidad del tejido óseo. Los métodos usados compensan las discontinuidades en el hueso (conductos osteonales, conductos comunicantes, espacio interóseo).

El contenido mineral del hueso contribuye mucho a su densidad. Aunque el contenido mineral máximo encontrado es de 65% del peso seco, desgrasado, puede haber variaciones según el grado de mineralización del hueso. El hueso de neoformación, el cual aparece por completo desmineralizado es de *baja densidad,* en tanto que el más viejo, que ha logrado la mineralización completa es de *densidad alta.* Como el contenido orgánico del hueso es constante en 35% del peso seco desgrasado, el mineral adicional se aumenta a expensas del agua.

El contenido en cenizas de un hueso representa el residuo inorgánico después de la incineración. *Cenizas sobre unidades de volumen* es de 65% del peso seco, desgrasado. Existe una relación lineal entre la densidad y cenizas/unidad de volumen. Los constituyentes principales de las cenizas son el calcio y fósforo. Estos se encuentran en una relación peso/radio de peso de 2:1. El calcio constituye 25% y el fósforo 12% del peso seco desgrasado. Otros elementos que también se hallan en el hueso son: carbonatos, sodio, magnesio, cloruros y partículas de otros.

La densidad de las cenizas/unidad de volumen son parámetros importantes de gran utilidad para la caracterización del hueso. Una reducción en la masa ósea sin cambio en el contenido de cenizas representa un cambio *cuantitativo* del hueso. La reducción del contenido de cenizas con o sin disminución de la masa ósea indica un cambio *cualitativo* del hueso. La densidad ósea, como se comentó, no es equivalente a la densidad radiográfica. La figura 14–1 compara la densidad ósea, las cenizas/unidad de volumen y la densidad radiográfica.

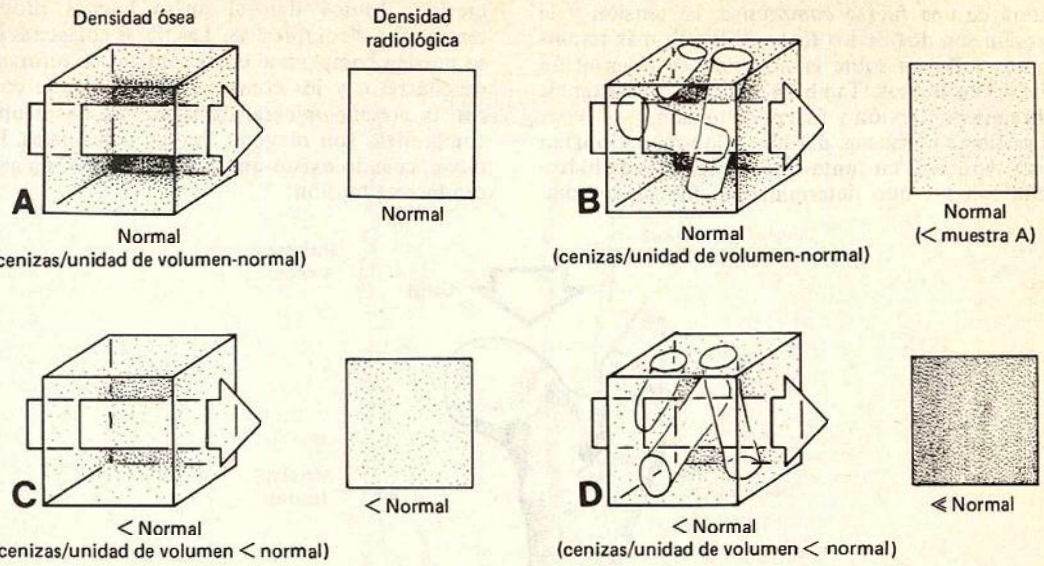

Fig. 14–1. Diagrama de comparación de la densidad ósea, cenizas por unidad de volumen y densidad radiográfica. **A.** Un cubo de hueso cortical denso tiene una densidad normal manifestada en las radiografías como un grado específico de radiopacidad. Las cenizas por unidad de volumen son normales. **B.** Un cubo de hueso, sin considerar las numerosas vacuidades y cavidades (conductos osteonales, espacios de resorción, conducto de Volkmann), tiene una densidad normal y unas cenizas por unidad de volumen normales (cambio óseo cuantitativo). El mismo cubo de hueso podría ser una muestra de hueso trabecular en el que las cavidades representan el espacio interóseo relacionado con el hueso esponjoso. La densidad radiográfica de la muestra podría ser normal; sin embargo también la densidad radiográfica podría ser menor que la de la muestra **A. C.** Un cubo de muestra parecido al de la muestra **A** puede no contener la cantidad apropiada de mineral (cambio óseo cualitativo). La densidad y las cenizas por unidad de volumen podrían ser menores de lo normal. Estos parámetros pueden distinguirse de los de la muestra **B.** La densidad radiográfica de la muestra **C** podría parecerse a la de la **B**, e incluso ser indistinguible de ésta. **D.** Un cubo de hueso con disminución del mineral (cambio cualitativo) y aumento de cavidades o aumento de espacios interóseos (cambios cuantitativos) que podrían originar densidad ósea menor y disminución de las cenizas por unidad de volumen. La disminución de la densidad se origina por el cambio cualitativo, no por el cuantitativo. La densidad radiográfica de la muestra **D** sería mucho menor que lo normal. Basándose sólo en la densidad radiográfica es imposible distinguir entre las muestras **B, C y D.**

Piezoelectricidad

En 1870, Wolff observó que "cualquier cambio en la forma y función de los huesos o sólo en su función, era seguido de ciertos cambios definitivos en su configuración, según las leyes matemáticas". Hoy en día, esta teoría se denomina *ley de Wolff.* Esta ley identifica algunas características importantes del hueso: 1) la morfología del hueso es susceptible de cambio; 2) los cambios morfológicos son predecibles; 3) la morfología y función están íntimamente ligadas; 4) el hueso puede percibir un estímulo y responder a él. Los conocimientos actuales amplían los conceptos básicos de la ley de Wolff y las bases para la aplicación inteligente de dicha información.

El hueso puede reaccionar a una energía mecánica al convertir en primera instancia (transducción) la energía en un signo utilizable (estímulo). La propiedad transductora del hueso se debe a la disposición ordenada de la colágena, y la disposición muy ordenada y naturaleza cristalina de la hidroxiapatita. La información transducida está en forma de energía eléctrica que afecta al ambiente eléctrico celular y controla su comportamiento. Se considera que la generación de un potencial eléctrico es resultado de una separación de cargas por movimiento de iones. Esta generación de potencial eléctrico en respuesta a un estímulo mecánico se denomina *piezoelectricidad.* Esto explica la respuesta del hueso, predicha en la ley de Wolff (fig. 14–2).

PROPIEDADES BIOMECANICAS DEL HUESO

Tensión y fuerza

Los huesos siempre están sujetos a varias fuerzas que actúan sobre ellos. La magnitud, dirección, duración y rapidez a las que se aplica una fuerza (*tensión*) influyen sobre la respuesta del órgano. La tensión puede ser suficiente para lesionar la estructura o alterar las relaciones tridimensionales del resto de la masa esquelética. Cuando se aplica una tensión al hueso, éste responde con el desarrollo de una *fuerza* en él. La fuerza es una medida de la cantidad de deformación que sufre su estructura. Si la fuerza produce un alargamiento de la estructura, es signo de que se trata de una fuerza *tensional.* Si por el contrario, la fuerza acorta la estructura

se tratará de una fuerza *compresiva*. La tensión y la compresión son dos de los tipos de fuerza más importantes que influyen sobre la integridad y orientación espacial de los huesos. También influyen la resistencia al deslizamiento, flexión y fuerza de torsión.

Las fibras colágenas del hueso le proporcionaran la fuerza tensional, en tanto que los cristales de hidroxiapatita son los que determinan la fuerza de compresión. Juntos dan al hueso buenas propiedades tensionales y compresivas. Las fibras colágenas del hueso pueden compararse con columnas de reforzamiento de concreto, y los componentes de éste se comparan con la porción mineral de la matriz. Las propiedades compresivas son mayores que las tensionales. Por esta razón, cuando existe una falla (fractura), en general se produce en tensión.

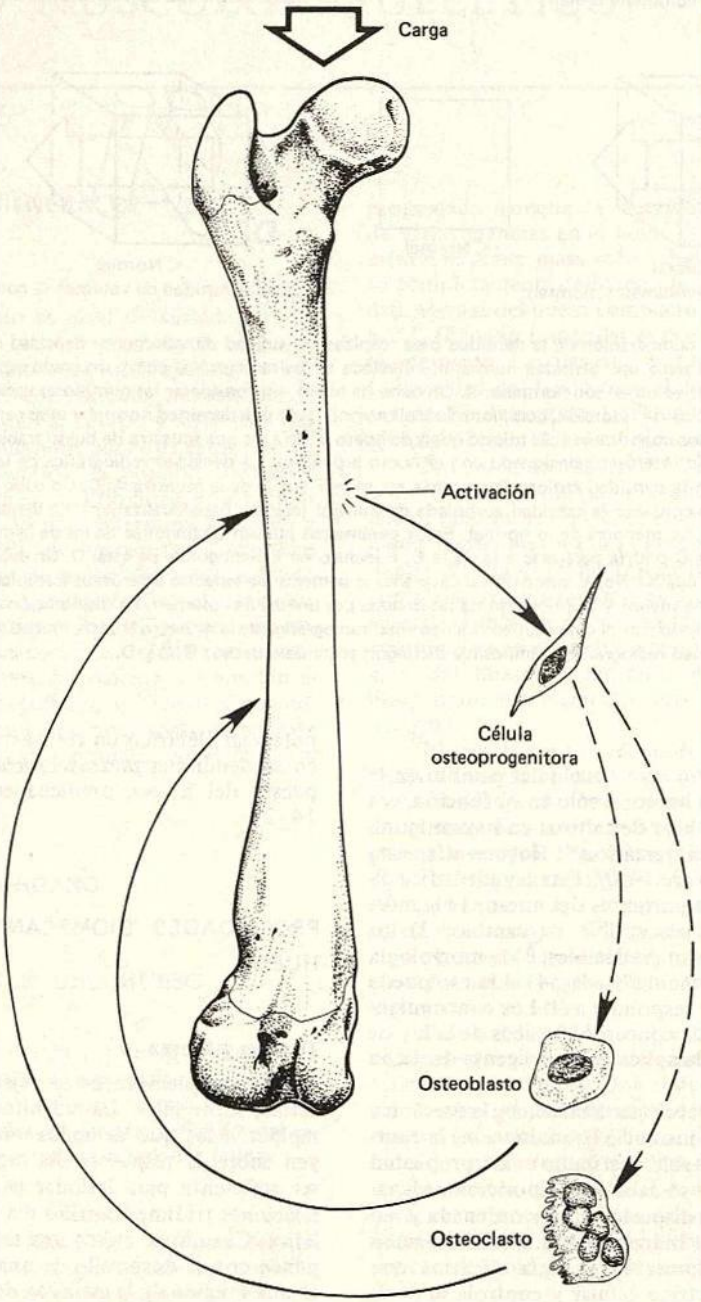

Fig. 14–2. Diagrama que indica la respuesta del hueso a un estímulo mecánico. La carga de un hueso, manifestada especialmente si es anormal, activa a las células osteoprogenitoras dentro de las cubiertas óseas. La modulación de las células osteoprogenitoras en osteoblastos u osteoclastos, determina el tipo de respuesta –formación o resorción– que manifiesta el órgano.

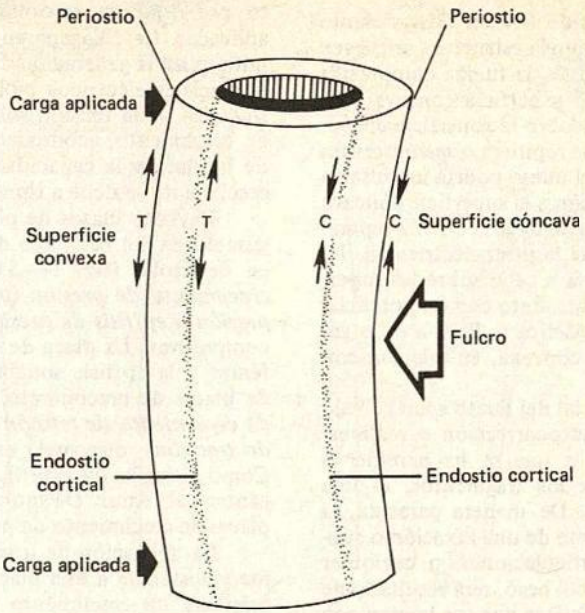

Fig. 14–3. Diagrama que demuestra el tipo de fuerza desarrollada dentro de un hueso vivo con una carga. La carga del hueso, como se indica, induce una fuerza compresiva a lo largo de la superficie cóncava y una fuerza tensorial a lo largo de la superficie convexa. La tensión y compresión son muy graves a lo largo de las superficies periostiales.

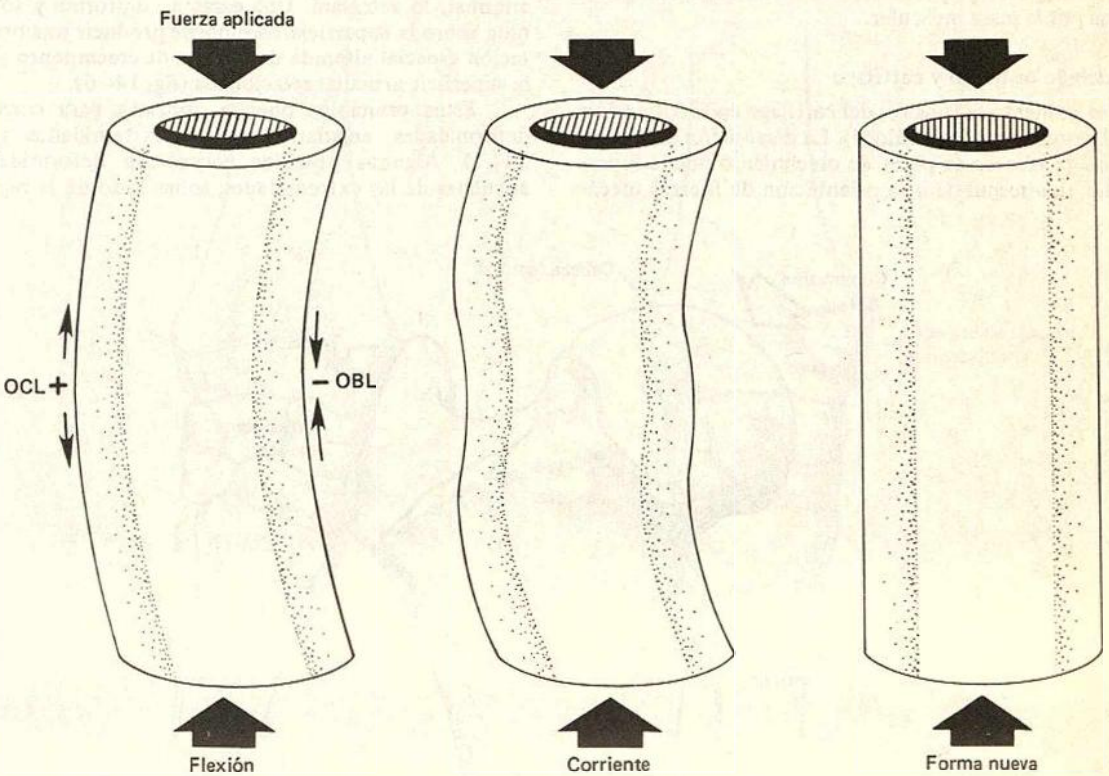

Fig. 14–4. Relaciones de corriente de flexión del hueso. La fuerza constante, induce a una flexión en el hueso, acompañada de una separación de carga (biopotencial). La superficie cóncava, relacionada con la compresión, emite una corriente por la actividad osteoblástica (OBL). La superficie bajo tensión, superficie convexa, emite una corriente por la acción osteoclástica (OCL). La nueva forma del hueso se origina de la actividad predecible de células óseas bajo estados de carga específicas. Los huesos siempre se moverán hacia la superficie cóncava.

Relaciones de tendencia a la flexión

La aplicación de una fuerza de flexión de suficiente magnitud, a un hueso, hace que la estructura se curvee (fig. 14–3). Cuando esto sucede, la fuerza compresiva se desarrolla a lo largo de la superficie cóncava y la fuerza tensorial se desarrolla sobre la superficie convexa. Si esta fuerza de flexión se repitiera o se conservara por un periodo prolongado, el hueso podría impulsarse a través del espacio en dirección a la superficie cóncava (fig. 14–4). Este movimiento se basaría en una separación de la carga resultante de la piezoelectricidad. La actividad osteoblástica se lleva a cabo sobre las superficies de compresión o cóncavas junto con un potencial negativo. La actividad osteoclástica se lleva a cabo sobre la superficie tensorial o convexa, en relación con un potencial positivo.

Este tipo de ajuste espacial del hueso aparece bajo diversas circunstancias. La autocorrección o realineamiento de una fractura en la que se ha perdido la relación tridimensional entre los fragmentos, es una aplicación de este principio. De manera parecida, la remodelación ósea, dependiente de una luxación o subluxación (dislocación) de articulaciones, o cualquier otra alteración en el soporte del peso, será resultado de este mecanismo. Esto no significa que los huesos con curvaturas naturales asumirán, al cabo del tiempo, una configuración forzada. Las curvaturas normales y las posiciones de los huesos están diseñadas para neutralizar los efectos de la tensión de flexión resultante de cargar (soporte de peso) con las fuerzas opuestas generadas por la masa muscular.

Modelado de hueso y cartílago

Ya se comentó la función del cartílago en la formación de huesos largos (capítulo 9). La disposición cilíndrica de las células de la placa de crecimiento puede representar una respuesta a la orientación de fuerzas mecánicas aplicadas a esta estructura. La placa de crecimiento, por sí misma, se orienta perpendicular a las fuerzas aplicadas. La colágena en la placa de crecimiento permite quizá la generación de alteración piezoeléctrica de potenciales eléctricos biológicos. Por lo tanto, las influencias de la tensión sobre la orientación de la placa de crecimiento, acomodación cilíndrica celular dentro de la placa y la capacidad de respuesta de la placa de crecimiento se debe a tipos de tensión alterados.

Hay dos clases de placas de crecimiento o configuraciones del cartílago de crecimiento en los huesos en desarrollo (fig. 14–5). El primero es la *placa de crecimiento de presión* (*placa de crecimiento de compresión* o *epífisis de presión*) que está sujeta a fuerzas compresivas. La placa de crecimiento de la cabeza del fémur y la epífisis son buenos ejemplos de este tipo de placas de crecimiento. El segundo tipo es la *placa de crecimiento de tensión* (*epífisis de tensión* o *epífisis de tracción*), que suele estar sujeta a fuerzas tensiles. Como ejemplo de este tipo se encuentran el gran trocánter del fémur. De momento sólo se comentarán las placas de crecimiento de presión.

La aplicación de una compresión normal, uniforme y sostenida a una placa de crecimiento de presión, originará un crecimiento uniforme de la placa y una orientación espacial apropiada en el hueso. Sin embargo, las placas responden en forma diferencial a la compresión. El incremento en la compresión en un límite normal, acelera el crecimiento de la placa, en tanto que un incremento en la compresión dentro de un límite anormal, lo retrasará. Una carga no uniforme y sostenida sobre la superficie ósea puede producir una orientación espacial alterada de la placa de crecimiento y de la superficie articular relacionada (fig. 14–6).

Estos principios pueden utilizarse para corregir deformidades angulares de las extremidades (fig. 14–7). Algunos potrillos nacen con deformidades angulares de las extremidades, sobre todo de la región

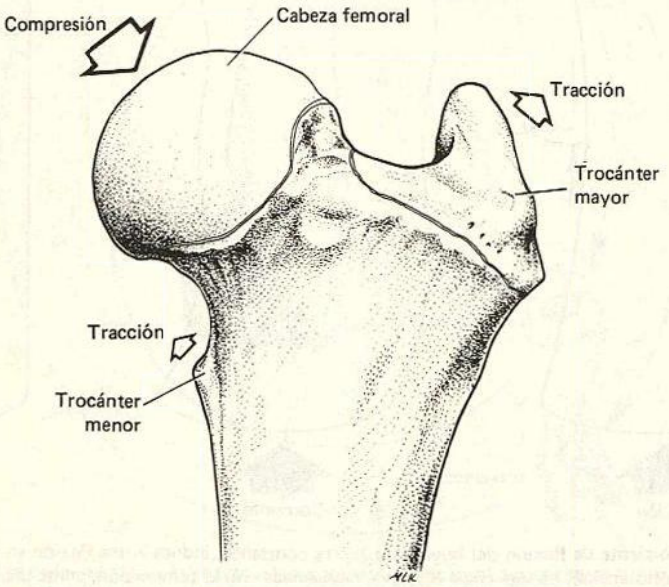

Fig. 14–5. Diagrama que representa las epífisis de presión y tracción, de la porción proximal del fémur.

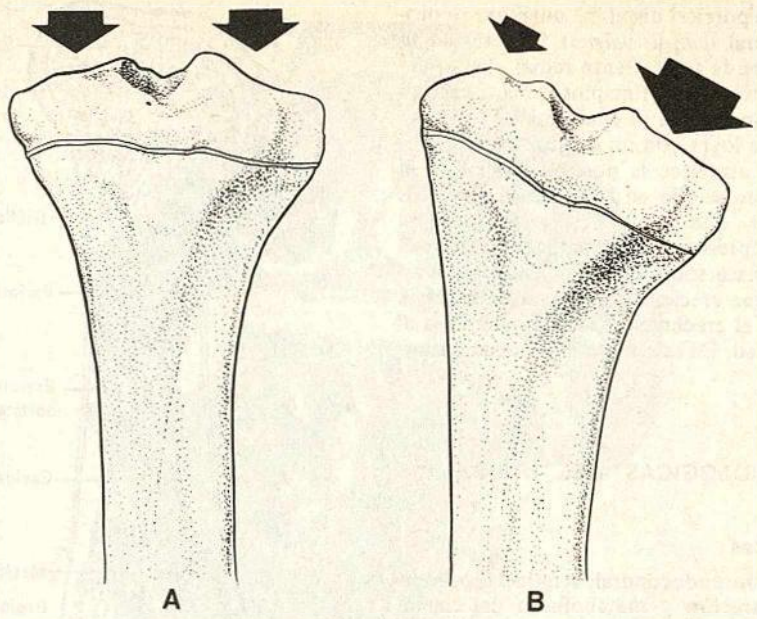

Fig. 14–6. Diagrama que representa el resultado de una carga no uniforme sobre la placa de crecimiento tibial proximal. **A**, distribución uniforme de una carga normal. **B**, distribución no uniforme de una carga anormal. El crecimiento de la fisis se retrasa **(B)** por una carga excesiva, lo cual produce una superficie tibial que ha cambiado su orientación espacial.

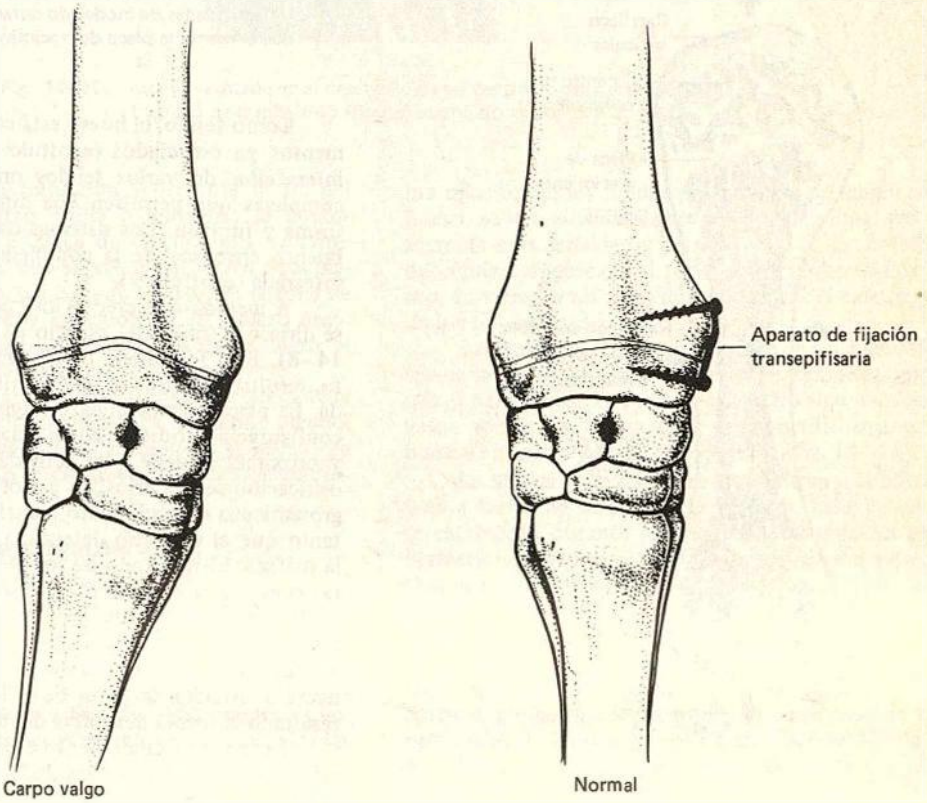

Fig. 14–7. Diagrama que representa el uso de un instrumento de fijación transfisial para corregir una deformidad angular de una extremidad en un potro, atribuible a crecimiento alterado en la fisis radial distal. La compresión no fisiológica retrasa la fisis después de aplicar el instrumento. El lado lateral, al crecer de manera normal, endereza la extremidad. Si el aparato de soporte no fuera eliminado después del enderezado, podría haber desviación medial.

carpal, en las que la porción distal del miembro se proyecta en forma lateral (*carpus valgus*). Si el trastorno se atribuye a la placa de crecimiento radial, distal, entonces pueden aplicarse los principios de la respuesta de la placa de crecimiento a la compresión. Una fijación inexpandible se logra con un dispositivo que forme un puente que atraviece la porción medial de la fisis radial distal, que se fije en la metáfisis y epífisis adyacente. A medida que la placa crece, se considera que las fuerzas compresivas no fisiológicas retrasan el crecimiento de la placa sobre ese lado. La porción lateral de la placa sigue creciendo de manera normal y, al cabo del tiempo, el crecimiento lateral compensa al corregir la deformidad. En este momento puede quitarse el dispositivo.

PROPIEDADES BIOLOGICAS DEL HUESO

Propiedades dinámicas

Estas son: osificación endocondral, remodelado interno, modelado, reparación y metabolismo del calcio. Estos procesos indican con claridad que el hueso es un tejido viable y dinámico.

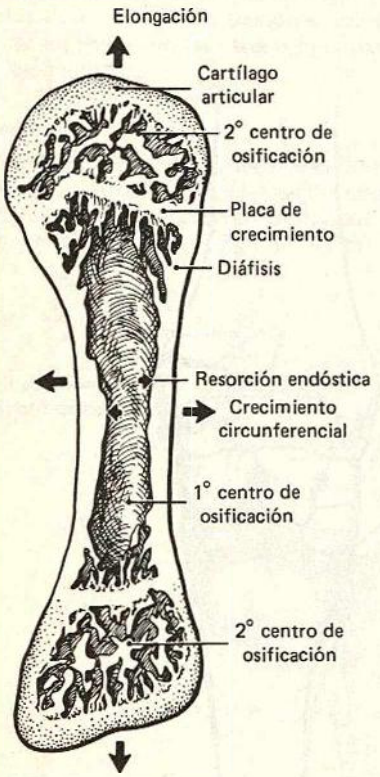

Fig. 14–8. Crecimiento de un hueso largo. La placa de crecimiento se encarga del alargamiento. El periostio adiciona nuevo hueso, en tanto que el endostio cortical lo elimina. Estas actividades combinadas originan crecimiento circunferencial de la diáfisis y agrandamiento de la cavidad medular.

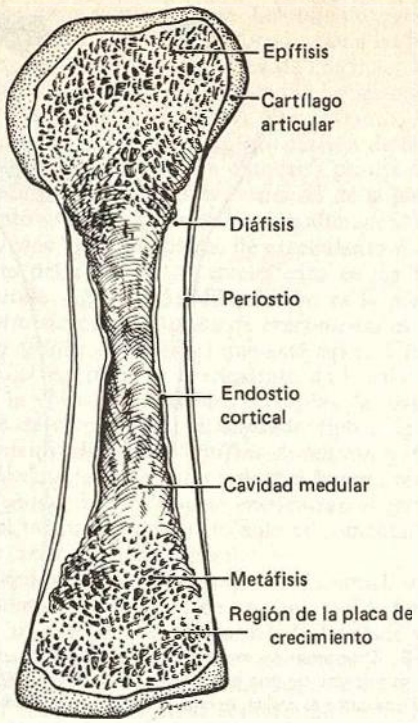

Fig. 14–9. La forma definitiva de un hueso largo resulta de las actividades de modelado durante el desarrollo. Una vez que se cierra, la placa de crecimiento se vuelve sinostosis.

Como tejido, el hueso está constituido por los elementos ya estudiados (capítulo 8). Como órgano, la interacción de varios tejidos origina unas relaciones complejas que permiten una diferente perspectiva de forma y función. Los sistemas óseos en desarrollo son buenos ejemplos de la complejidad de esta actividad integrada (capítulo 9).

A medida que crecen los huesos largos del cuerpo se dirigen a través del espacio en tres dimensiones (fig. 14–8). Este fenómeno de crecimiento es, por supuesto, resultado de una actividad hística y celular integrada. La placa de crecimiento origina el alargamiento. La configuración tridimensional final de las cabezas distal y proximal se debe a las actividades de los centros de osificación secundarios. El periostio se encarga del engrosamiento o crecimiento centrífugo de la diáfisis, en tanto que el endostio determina el adelgazamiento de la diáfisis. El resultado de los efectos de ambas cubiertas conduce al *impulso óseo*, o sea el movimiento tridimensional de la diáfisis en el espacio. Numerosos factores influyen en la actividad de la placa de crecimiento y la diáfisis. El *modelado* es la respuesta de estas actividades a diversos factores de influencia, lo que da por resultado la forma definitiva del hueso (fig. 14–9).

La placa de crecimiento es un ejemplo de articulación entre dos huesos, los de las epífisis y las diáfisis. Este tipo de articulación se denomina *sincondrosis* (fig. 14–10). Con la edad, el cartílago de la placa de crecimiento se reemplaza en su totalidad por hueso. Esta *sincondrosis* se convierte, por tanto, en *sinostosis*. De

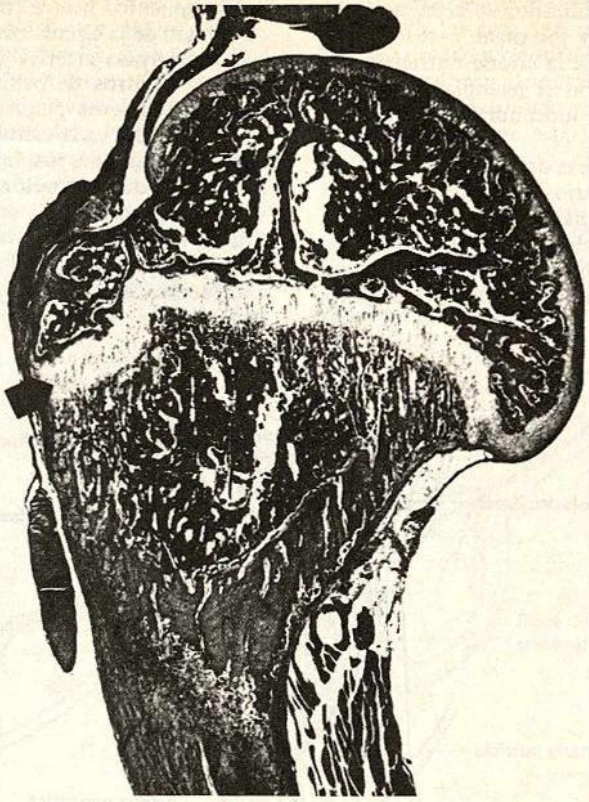

Fig. 14–10. Estado avanzado en el desarrollo de un centro de osificación secundario. La placa de crecimiento (**flecha**) es una sincondrosis. X3.

manera natural, esta transición representa el fin del alargamiento del hueso. Debe reconocerse la importancia del cierre de la placa de crecimiento. Durante el crecimiento se conservó el grosor definitivo de la placa con ayuda de la actividad equilibrada de la zona de cartílago proliferativo y la región de reemplazo óseo. Al cierre, el equilibrio de estas actividades logró el reemplazo total del cartílago.

El término del crecimiento y la consecución de la forma definitiva adulta no significa, en modo alguno, que se hayan terminado los cambios en el hueso, ya que en este momento se continuará el *remodelado interno* (capítulo 8).

Componentes vasculares, neurales y linfáticos del hueso

El metabolismo activo y la naturaleza dinámica del hueso se reflejan en su aporte vascular. Los huesos están bien vascularizados; el aporte sanguíneo permite el acceso a los minerales almacenados en la matriz. La disponibilidad de calcio y fósforo almacenados es importante. El calcio es necesario en muchas actividades celulares, en tanto que el fósforo es indispensable en todos los aspectos de producción de energía de la respiración celular. El lecho vascular del hueso conserva las actividades celulares que participan en el remodelado interno, modelado y crecimiento. Debido a la íntima relación de los tejidos productores de sangre con el hueso, se necesita un muy buen aporte sanguíneo para sostener esta actividad y para asegurar la disponibilidad de células sanguíneas al resto del organismo. Por último, se necesita un riego adecuado para la cicatrización de los tejidos óseos.

Las fuentes primarias de riego a un hueso largo son la *arteria nutricia, las arterias metafisarias, epifisarias* y *periósticas.* Las relaciones entre algunos de estos vasos varían en forma leve pero significativa, en los huesos en crecimiento y los maduros (fig. 14–11).

La *arteria* y la vena *nutricias* entran a la columna ósea a través de un conducto oblicuo. Estas relaciones se establecen durante el desarrollo, cuando las gemas periósticas invaden el centro de osificación primaria. Una vez que entran a la cavidad medular, se dividen en ramas distal y proximal en esta cavidad. El vaso y sus ramas son el aporte sanguíneo primario al contenido de la cavidad medular-médula roja o amarilla. No obstante, algunas de estas ramas se incorporan al endostio cortical, penetran a la corteza y se convierten en vasos osteonales de las dos terceras partes internas de la corteza. Al cabo del tiempo, las ramas proximal y distal de la arteria nutricia se anastomosan con las arterias epifisarias.

Arterias metafisarias. Estas arterias y las venas correspondientes llegan a la cavidad medular por nume-

rosos agujeros pequeños, localizados en el hueso compacto de las metáfisis distal y proximal. Estos vasos se anastomosan con las ramas de la arteria nutricia y forman arcos capilares junto con el reemplazo óseo que caracteriza a la osificación endocondral en las metáfisis.

Los arcos capilares (ramas de las anastomosis entre vasos nutricios y metafisarios) constituyen la mitad de la *circulación doble de la placa de crecimiento.* Esta trama vascular conserva la actividad del reemplazo óseo en el centro de osificación primaria, pero no absorben las necesidades nutricionales del cartílago de la placa de crecimiento. Esta última función la lleva a cabo la otra mitad de la circulación doble —arterias epifisales.

Numerosas arterias y venas *epifisales* entran a las epífisis (centros de osificación secundaria) mediante múltiples agujeros pequeños del hueso compacto, lo cual delimita a esta estructura. Estos vasos realizan el mismo trabajo de sostén de los vasos anastomóticos del centro de osificación primaria. Además, el lecho vascular proporciona la sangre requerida para las necesidades nutricionales de la zona proliferativa del cartílago de crecimiento. Esta es la segunda mitad de la circulación doble de la placa de crecimiento. Antes del

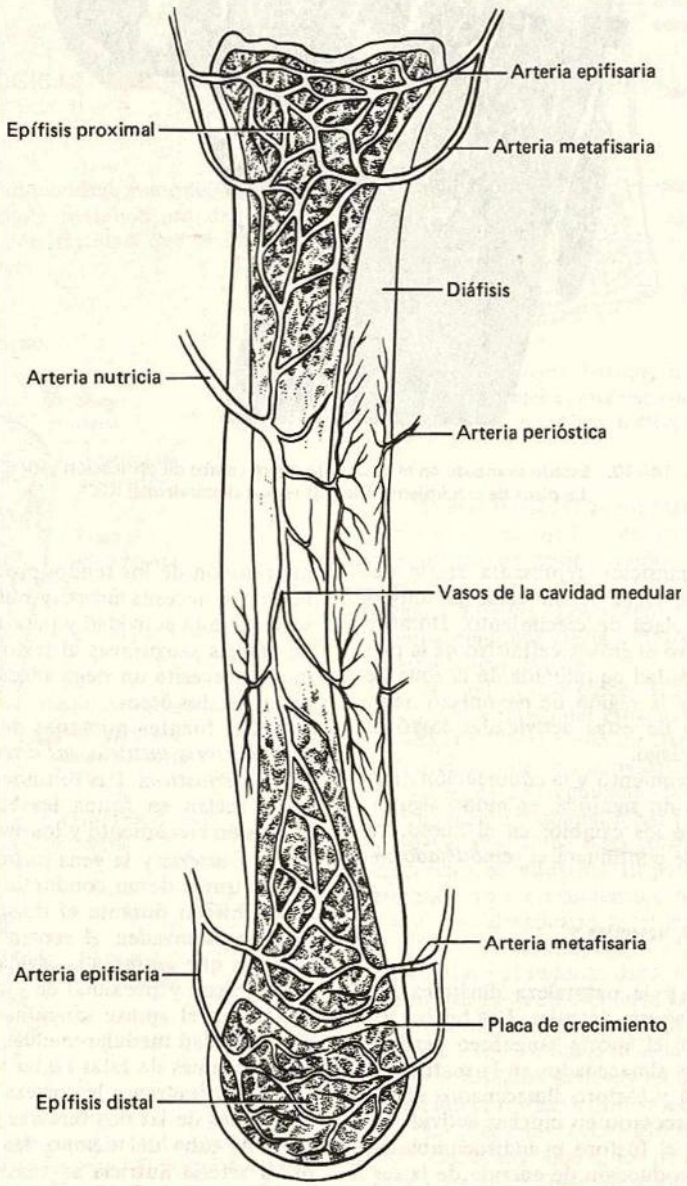

Fig. 14–11. Diagrama del aporte sanguíneo típico de un hueso largo. Antes del cierre de la placa de crecimiento, los vasos epifisarios y metafisarios están separados. Después del cierre, éstos se anastomosan.

cierre de la placa de crecimiento, los dos lechos vasculares son independientes uno del otro. Una vez alcanzado el cierre de la placa, estos vasos se anastomosan con los del centro de osificación primaria.

El método de entrada de los vasos epifisales a las epífisis, varía con la disposición del cartílago articular sobre la epífisis (fig. 14–12). Los vasos epifisarios, suelen entrar a la epífisis en la unión entre el cartílago articular y la placa de crecimiento. En las epífisis donde hay discontinuidad entre el cartílago articular y la placa de crecimiento, las arterias epifisarias perforan el área de discontinuidad para llegar a la epífisis. La primera configuración puede alterar la vasculatura de la región epifisaria cuando existe un traumatismo resultante de la fractura de la placa de crecimiento.

Las *arterias periósticas* y las venas correspondientes proporcionan el aporte vascular para las necesidades nutricionales del tercio externo del hueso compacto de la diáfisis. Aunque esta trama vascular es más notoria durante el crecimiento, también se conserva en la edad adulta

Los huesos que se desarrollan por osificación endocondral tienen disposición y relaciones típicas entre los vasos sanguíneos y poseen más de un centro de osificación. En algunos huesos específicos hay variaciones menores de este patrón.

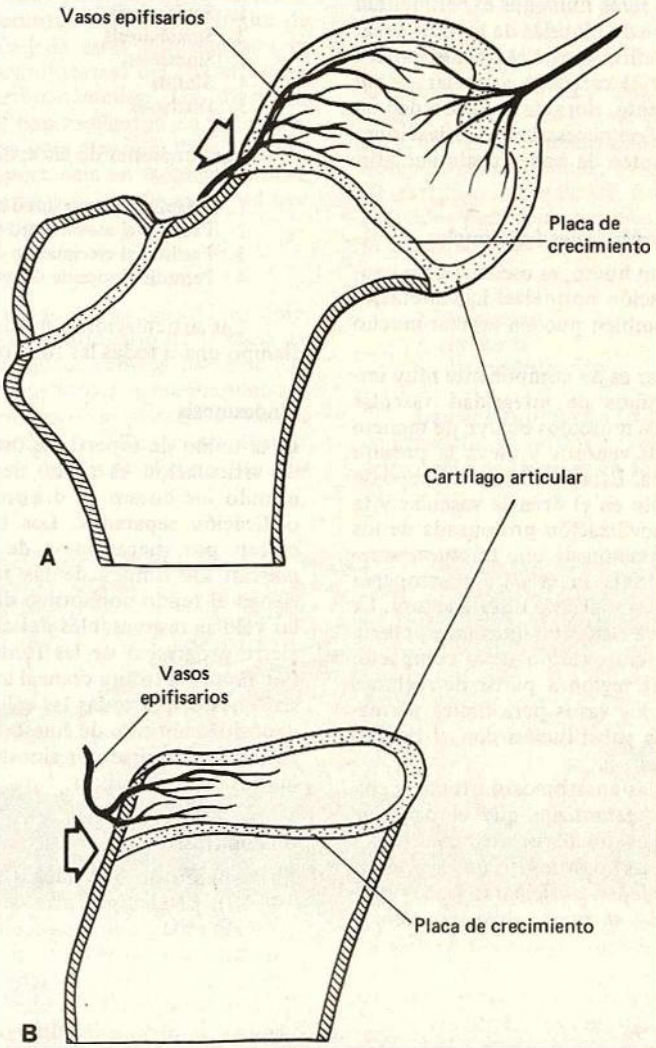

Fig. 14–12. Diagrama de dos diferentes tipos de riego a una epífisis. **A.** Cuando el cartílago articular cubre por completo la superficie articular y se continúa con la placa de crecimiento, los vasos epifisarios entran a la epífisis al atravesar el anillo pericondrial en la periferia de la fisis (**flecha**). Las fracturas de la fisis o del cuello pueden interrumpir el riego. **B.** Cuando una epífisis está cubierta en forma parcial con cartílago articular, los vasos epifisarios entran por la fisura (**flecha**). Estos vasos están menos expuestos a interrupciones cuando se fracturan las placas de crecimiento. (Redibujado y modificado de Dale, G. G. and Harris, W. J.: Prognosis of epiphyseal separation. J. Bone Joint Surg. 40 (B): 116, 1958).

El drenaje venoso del hueso no está aún tan bien entendido como su riego. Casi todo el drenaje se logra a través de venas epifisio-metafisio-periósticas.

Nunca se ha demostrado de manera satisfactoria la presencia de vasos linfáticos en el hueso; no obstante se observan en el periostio.

De manera parecida, no se ha esclarecido la inervación del hueso. Los nervios se han demostrado en la cavidad medular y conductos osteonales. Estas fibras nerviosas están muy poco mielinizadas y quizá son fibras vasomotoras posganglionares del sistema nervioso simpático. La modalidad de dolor se relaciona con las terminaciones nerviosas en las cubiertas fibrosas de los huesos (periostio y cápsula articular fibrosa). La prueba clínica no respalda este tipo de distribución de la sensibilidad al dolor. Los seres humanos experimentan dolor durante la extracción de biopsias de médula ósea. Los cirujanos en equinos afirman que el caballo padece dolor cuando se remueve el cartílago articular de un hueso subcondral subyacente, durante la fusión de una articulación (artrodesis). Son necesarias investigaciones adicionales al respecto, antes de hacer cualquier afirmación.

Relaciones vasculares–correlaciones funcionales

La integridad del riego a un hueso, es esencial para conservar su estructura y función normales. Las alteraciones del drenaje venoso también pueden afectar mucho al órgano.

La actividad muscular es un componente muy importante de los mecanismos de integridad vascular ósea. La contracción de los músculos ocluye de manera temporal a los conductos venosos y eleva la presión vascular de la médula ósea. Esta acción de bombeo de los músculos es importante en el drenaje vascular y la estructura ósea. Una inmovilización prolongada de los miembros durante la reparación de una fractura, se relaciona con reducción de la masa ósea (osteopenia cuantitativa) proximal y distal al sitio de la fractura. La remoción del periostio, sea natural o quirúrgica, puede ocasionar necrosis del tercio externo de la compacta. La revascularización de la región a partir de regiones adyacentes en las cuales los vasos periostiales permanecen intactos, asegura la substitución con el tiempo del hueso cortical lesionado.

En huesos adultos, las anastomosis arteriales epifisio-metafisario nutricias garantizan que el daño de uno de estos componentes no tenga efecto adversos sobre el hueso. Debido a las anastomosis de las arterias metafisaria y nutricia, pueden anticiparse pocos problemas cuando una de ellas se rompe durante el crecimiento. Las rupturas o bloqueos de los vasos epifisarios durante el crecimiento podrían causar cierre prematuro de la placa de crecimiento o necrosis avascular (muerte por insuficiente aporte sanguíneo en la epífisis).

ARTICULACIONES

Son los medios por los que se unen dos o más huesos. Tienen modificaciones morfológicas para llevar a cabo varias funciones relacionadas directa o indirectamente con la locomoción y la estabilidad.

Composición, clasificación y funciones

Los huesos se conservan unidos o conectados por diversos tejidos conjuntivos. Algunas articulaciones tienen sólo un tipo de tejido conjuntivo, en tanto que algunas otras pueden estar constituidas por más. Los siguientes tejidos pueden también comprender articulaciones: cartílago hialino, fibrocartílago, TCFBD, TCL, hueso y tejido adiposo. Las articulaciones se consideran órganos completos, subórganos o complejos de tejidos.

La clasificación de las articulaciones se basa casi siempre en el tipo de movimiento que permite o en su morfología. Una clasificación morfológica de las articulaciones incluye cinco tipos de estructuras:

1. Sindesmosis
2. Sincondrosis
3. Sinostosis
4. Sínfisis
5. Diartrosis

Las funciones de las articulaciones son:

1. Estabilizar y unir dos o más huesos.
2. Facilitar el movimiento entre ellos.
3. Facilitar el crecimiento de los huesos.
4. Permitir el soporte del peso.

Las articulaciones pueden llevar a cabo al mismo tiempo una o todas las funciones mencionadas.

Sindesmosis

Es la unión de superficies óseas por TCFBD. Este tipo de articulación es típico de los huesos de la cabeza, cuando los huesos se desarrollan mediante centros de osificación separados. Los bordes de los huesos que crecen por mecanismos de crecimiento aposicional, marcan los límites de las *fontanelas.* Las fontanelas tienen el tejido conjuntivo de la articulación, así como las células responsables del crecimiento aposicional. El cierre progresivo de las fontanelas origina las *suturas.* Por tanto, la sutura craneal es un ejemplo de sindesmosis. Puesto que todas las células son necesarias para el depósito continuo de hueso, las sindesmosis craneanas suelen substituirse por sinostosis; en este momento los huesos dejan de crecer.

Sincondrosis

Es la unión de dos huesos por cartílago hialino (fig. 14–10). El ejemplo más común de este tipo de articulación es la placa de crecimiento de los huesos largos. Esta articulación permite el crecimiento unidireccional del hueso diafisario, en tanto que se produce la fusión de ambos huesos diafisarios y epifisarios. No obstante, algunas sincondrosis (diferentes a las de la placa de crecimiento) permiten el crecimiento bidimensional de huesos fusionados. El destino final de una sincondrosis es su conversión en sinostosis.

Sinostosis

Es la fusión de huesos por medio de hueso. Esta puede llevarse a cabo por sindesmosis o sincondrosis. Estos dos tipos facilitan el crecimiento, en tanto que la sinostosis asegura la estabilidad e inmovilidad.

Sínfisis

En ésta, los huesos están unidos por tejido cartilaginoso y fibrocartílago, o por TCFBD. Los extremos de los huesos están cubiertos por cartílago hialino. El TCFBD o el fibrocartílago conectan los cartílagos hialinos de los huesos adyacentes. Ejemplos de este tipo de estructura, son: la sínfisis púbica y las articulaciones intervertebrales (fig. 14–13).

DIARTROSIS

Las uniones diartrodiales, llamadas también *articulaciones sinoviales,* son las más comunes de las articulaciones hueso-hueso y permiten un amplio límite de movimientos. La integridad de estas articulaciones es fundamental para la función normal del aparato musculoesquelético. Desafortunadamente, las diartrosis están expuestas a muchos padecimientos y a traumatismos que afectan en forma importante la función locomotora. Debido a su importancia en medicina clínica y en cirugía, se comentarán con mayor amplitud que los otros tipos de articulaciones.

Origen y naturaleza

Las articulaciones sinoviales se establecen en los primeros estadios del desarrollo embrionario de la masa esquelética. Cuando los supuestos centros óseos se forman, están separados uno de otro por mesénquima. A medida que dichos centros óseos se alargan, se reduce en forma gradual el mesénquima. Al cabo del tiempo, casi todo el mesénquima se disuelve y el resto que queda forma los componentes que contribuyen en la formación de la diartrosis (fig. 14–14) (al mismo tiempo, en este estadio del desarrollo se pierde el pericondrio del cartílago articular). Aunque el espacio articular se desarrolla a partir de la cavitación entre el mesodermo, estos procesos no deben confundirse con los relacionados con la formación de las cavidades celómicas. Las células mesoteliales no se desarrollan junto con la articulación sinovial. Por el contrario, el espacio sinovial está revestido por células que no se separan del tejido conjuntivo que les rodea por una lámina basal.

Los componentes básicos de las diartrosis son el *cartílago* y la *cápsula articulares* (fig. 14–15). Todos los tejidos mencionados como componentes de las articulaciones, están incluidos en forma directa en las articulaciones sinoviales o relacionados íntimamente con ellos.

Estructura histológica

La superficie articular está constituida por cartílago hialino (fig. 14–16). Este tipo de cartílago dentro de las articulaciones determinadas, forma casi todo el tejido en el adulto (lámina IV–9). Carece de pericondrio. El cartílago articular se divide en cuatro zonas mal definidas pero muy significativas desde el punto de vista funcional (fig. 14–17).

1. Superficial
2. Intermedia
3. Profunda
4. De mineralización

La *capa superficial* (*superficie*) está compuesta de condrocitos pequeños y aplanados; los ejes largos de éstos están orientados en forma paralela a la superficie

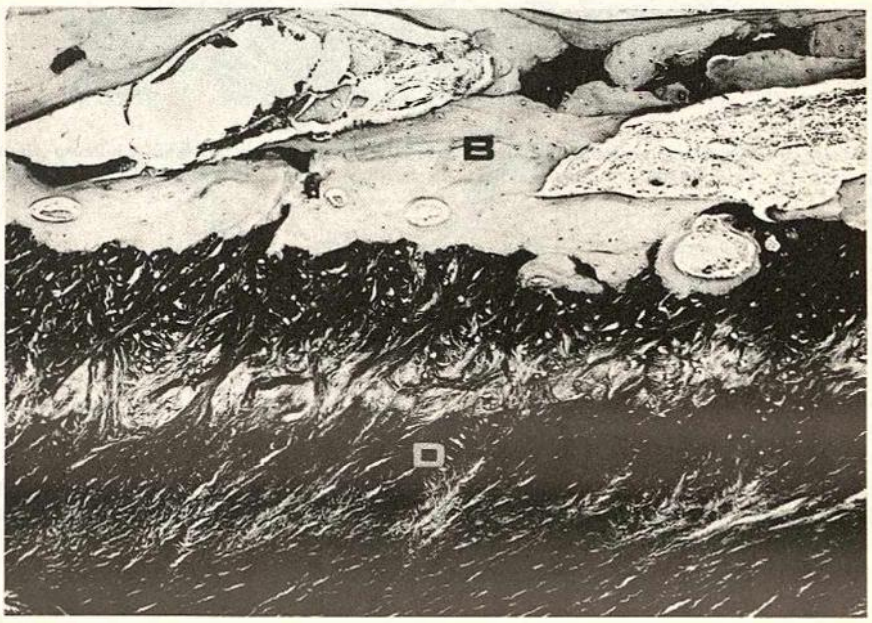

Fig. 14–13. Porción de una articulación intervertebral. El hueso (B) del cuerpo vertebral se conecta con el cuerpo vertebral adyacente por un disco intervertebral (D) que está compuesto de fibrocartílago. X160 (PAS).

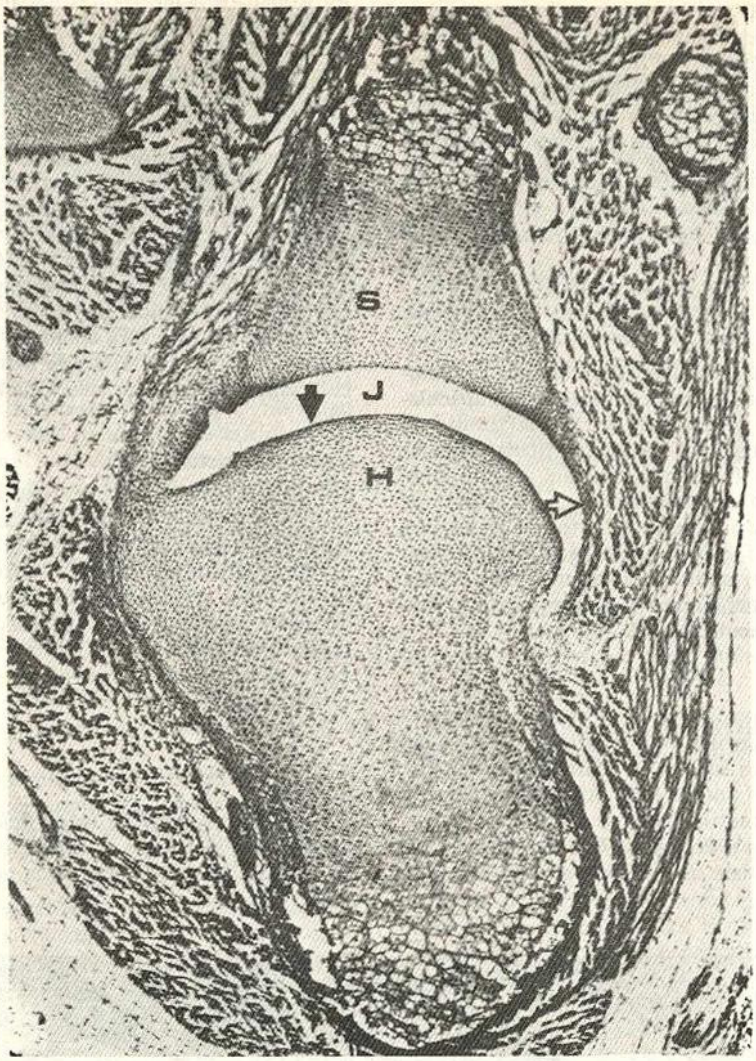

Fig. 14–14. Desarrollo de la articulación escapulohumeral en el feto de un perro. La escápula (S) y húmero (H) están separados por el espacio articular (J). Ya se formó la membrana sinovial (**flecha clara**). Nótese que el cartílago articular (**flecha obscura**) no tiene pericondrio. X10.

articular. La *zona intermedia* (*transicional*) se caracteriza por poseer células redondas en varios estados de maduración. Estas células se disponen en columnas con orientación perpendicular a la superficie articular. La *zona profunda* consiste de células maduras y células hipertróficas. La *zona de mineralización* está en el punto de unión del cartílago articular con el hueso compacto subyacente de la epífisis (*hueso subcondral*). El borde superficial de la zona de mineralización se demuestra histológicamente por *marcas de flujo* (fig. 14–18). Durante el desarrollo, cada marca de flujo representa una onda de avance de mineralización.

Conforme avanza el desarrollo, el crecimiento intersticial del cartílago articular se lleva a cabo a partir de la región en la interfase entre la zona superficial y la intermedia (fig. 14–19). Esta región provee de células superficiales a la superficie articular y a las porciones más profundas del cartílago articular para soportar la osificación endocondral. La consecución de la configuración adulta marca el fin de la actividad mitótica del cartílago articular.

La *cápsula articular* consiste de una *capa fibrosa* (*cápsula fibrosa*) y una *membrana sinovial* (figs. 14–15 y 14–16). La capa fibrosa está compuesta de TCFBD que contiene algunas fibras elásticas. El tejido fibroelástico se mezcla con los ligamentos propios de la articulación (ligamento colateral medial, lateral, etc.). La cápsula fibrosa y algunos ligamentos se unen circunferencialmente a la zona de transición entre el periostio fibroso y el cartílago articular de los huesos contribuyentes, llamado *anillo pericondral.* La superficie interna de la cápsula fibrosa está revestida por la membrana sinovial (fig. 14–20). La membrana sinovial se refleja, se mezcla y se une a la porción que no sostiene peso,

de la superficie articular. La membrana forma y delimita un espacio cerrado de la cavidad articular.

La membrana sinovial consta de células de revestimiento y tejido conjuntivo subsinovial (fig. 14–21). El tejido conjuntivo se mezcla de manera imperceptible con la cápsula fibrosa. Las células de revestimiento son aplanadas o redondeadas y forman una capa que varía de una a cuatro células de grosor. Estas células son fibroblastos; no hay una lámina basal que descanse entre ellas y el tejido conjuntivo subsinovial de relación. Los macrófagos y linfocitos también son componentes de este revestimiento.

Los dobleces que se repliegan hacia adentro de la cápsula sinovial se denominan *pliegues sinoviales,* y las proyecciones delgadas se conocen como *vellosidades sinoviales.*

Tipos de membranas sinoviales

Las membranas sinoviales se clasifican según el tipo de tejidos con los que se relacionan. Se conocen tres tipos: *fibrosa, areolar* y *adiposa.* El *primero* se relaciona con la cápsula fibrosa, los ligamentos propios y los tendones que atraviesan la articulación. El revestimiento celular delgado de esta membrana descansa sobre el tejido fibroelástico de estos componentes. El *tipo areolar* de membrana sinovial está separado de la cápsula fibrosa por mucho tejido conjuntivo laxo. Esta relación permite una amplia movilidad a la membrana sinovial. La *membrana sinovial adiposa* está asociada con depósitos de este tejido que son parte integral de algunas articulaciones sinoviales.

Anillo pericondrial

Se describió antes como una *zona de transición* entre el periostio de la diáfisis y el cartílago articular (fig. 14–22). Es el sitio de unión de la cápsula fibrosa y muchos ligamentos de las articulaciones diartrodiales; de hecho, es un pericondrio. En huesos en crecimiento se ubica como un cinturón o anillo en el margen periférico de la placa de crecimiento. En el hueso adulto,

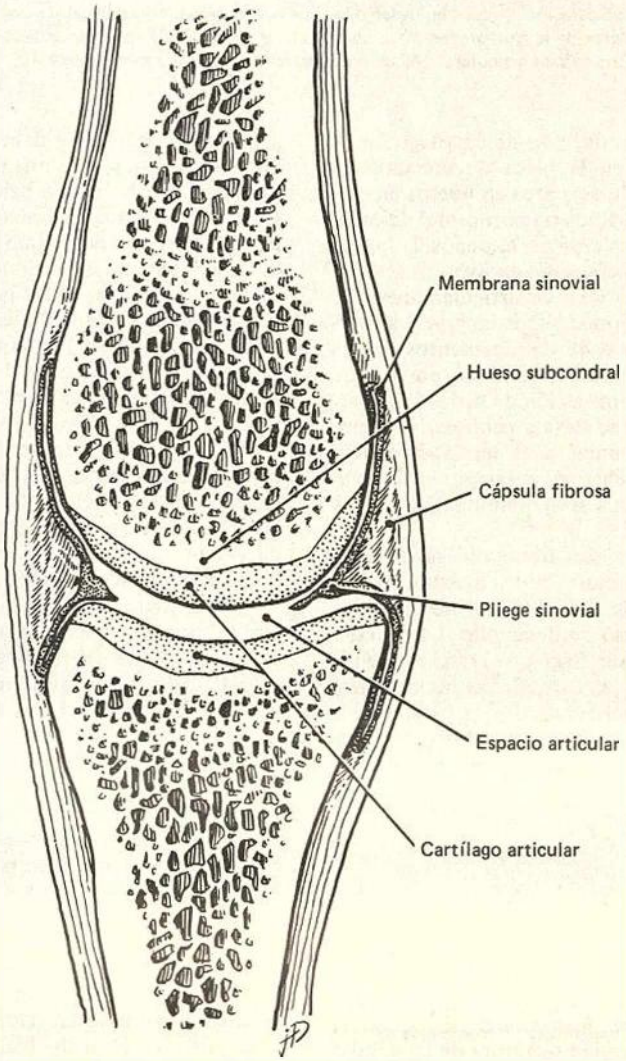

Fig. 14–15. Dibujo ideal de una articulación sinovial. Están marcados los componentes primarios.

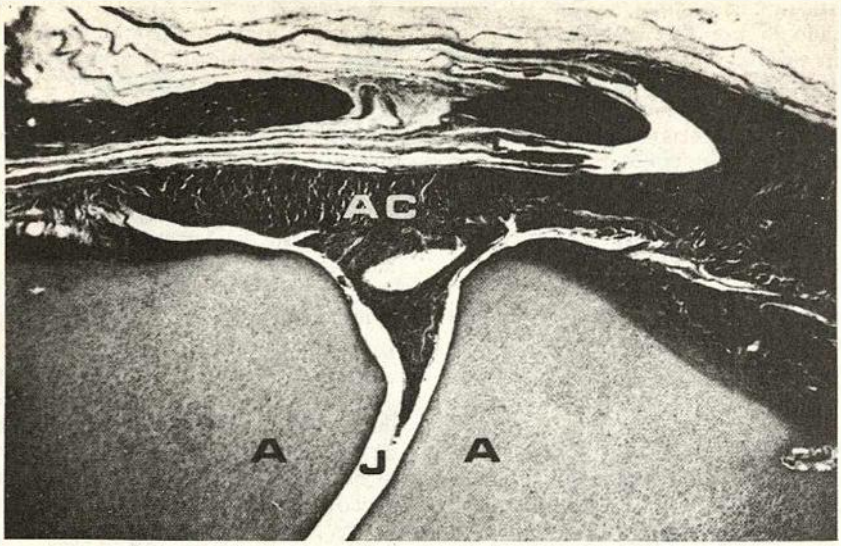

Fig. 14–16. Porción de una articulación sinovial en desarrollo. Los ligamentos y músculos atraviesan las caras laterales de la articulación en la parte más superior de la microfotografía. La cápsula articular (AC) rodea la articulación y se proyecta dentro de la cavidad articular (J). Las superficies articulares (A) están compuestas de cartílago hialino. X10.

retiene su potencial de producción de cartílago en su misma posición relativa, en la placa de crecimiento cerrada. La estimulación de esta área en huesos en crecimiento es seguida por algunos trastornos del desarrollo, caracterizado por un exceso en el depósito lateral de cartílago o hueso, por osificación endocondral.

En los huesos adultos y en las articulaciones que están expuestas a traumatismos, éstos incluyen la ruptura de la cápsula fibrosa o de los ligamentos en los puntos de unión con el anillo pericondrial, por lo que podría ser consecuente la formación de hueso o de cartílago. Esta neoformación se lleva a cabo casi siempre por la osificación endocondral y es un intento para reincorporar las fibras de Sharpey rotas por el traumatismo. Estos aguijones óseos se denominan *osteofitos* u *osteofitos periarticulares.*

Las *fibras de Sharpey* son fibras colágenas componentes de la cápsula fibrosa y de los ligamentos que fijan estas estructuras al hueso, para ser incorporadas al mismo durante el proceso de desarrollo. La relación se manifiesta por hueso o cartílago que crece alrededor de las fibras. Por lo tanto, la *osteofitosis periarticular* es un intento del anillo pericondrial para reestablecer la relación. Desafortunadamente, este proceso altera la función de la articulación. (Las fibras de Sharpey también están en la unión de los tendones con el hueso. Véase Músculos y tendones, en este mismo capítulo 14).

Líquido sinovial

Se forma principalmente como un trasudado proveniente de la red vascular extensa relacionado con las articulaciones sinoviales. Además, los glucosaminoglucanos, en especial el *ácido hialurónico,* se agrega al líquido sinovial por la actividad secretora de las células de revestimiento de la cápsula sinovial. La viscosidad del líquido sinovial se debe en primera instancia al ácido hialurónico, que es una de sus principales características. Las proteínas de bajo peso molecular electroforéticas e inmunológicamente idénticas a las proteínas plasmáticas, se encuentran en este líquido en concentraciones bajas. Las enzimas lisosómicas y los productos de degradación de los proteoglucanos, provenientes de las células de revestimiento y de la matriz cartilaginosa, son también componentes de este líquido. La propiedad de "goteo" del cartílago articular se debe sumar también a las características del líquido sinovial.

El recambio y absorción del líquido sinovial no se conoce con claridad. Las substancias pueden pasar a lo largo o entre las células de revestimiento para regresar al lecho vascular o bien acompañar los vasos linfáticos de manera parecida a los mecanismos que determinan el recambio de los líquidos extracelulares.

El líquido sinovial realiza tres funciones principales: lubricación y protección de las superficies articulares y nutrición del cartílago articular.

La *lubricación* de la superficie articular se ha atribuido a la viscosidad alta del líquido sinovial. Debido a que el ácido hialurónico es el principal contribuyente de esta viscosidad, se considera que este componente se encarga de reducir la fricción entre las superficies articulares. Sin embargo, la lubricación de las superficies articulares es un proceso complejo y dinámico que no puede explicarse sólo por la presencia de ácido hialurónico. Los principios de la *lubricación terminal* y de la *líquida* se aplican a la diartrosis. La lubricación terminal o *de película fina* se parece a la fricción reducida que se presenta cuando las superficies de soporte se cubren con aceite o grafito. La lubricación terminal es eficaz en una interacción o fricción de baja presión y se atribuye el ácido hialurónico. La lubricación de líquidos o *lubricación de película gruesa* se lleva a cabo

cuando las superficies de fricción están separadas por una capa gruesa de lubricante. Una interacción de alta presión se caracteriza por los principios de lubricación terminal y de líquidos. La eliminación del ácido hialurónico del líquido sinovial, *no* reduce las propiedades de lubricación terminal del líquido. Una fracción glucoproteínica libre de ácido hialurónico del líquido sinovial, se aisló en reciente época y se demostró que posee propiedades lubricantes iguales a las del líquido sinovial completo. La eliminación de esta glucoproteína del líquido sinovial reduce mucho las propiedades lubricantes del líquido sinovial.

Esta glucoproteína da la impresión de funcionar como lubricante terminal durante las interacciones de alta presión.

La lubricación de líquidos de la articulación se consigue por varios mecanismos. Uno de ellos incluye la propiedad de goteo del cartílago, cuando se presiona. Moléculas pequeñas pasan del cartílago al líquido sinovial cuando hay una compresión de la superficie articular y regresan a la matriz cuando termina dicha presión. Esta propiedad hidrostática autopresurizada auxilia en la lubricación y quizá determina la cualidad intrínseca de deslizamiento del cartílago articular.

Como un trasudado modificado de la sangre, el líquido sinovial tiene los elementos necesarios para llenar los requerimientos nutricionales del cartílago articular. La *nutrición* de éste, es una función muy importante del líquido sinovial. Hay pocos datos que respaldan la conservación metabólica del cartílago articular, proveniente del lecho vascular del hueso subcondral. Por el contrario, las propiedades de goteo del cartílago articular proveen, quizá, de un mecanismo para el movimiento de los nutrientes y de los productos de desecho a través de este tejido avascular. Las células del cartílago articular, como todas las cartilagi-

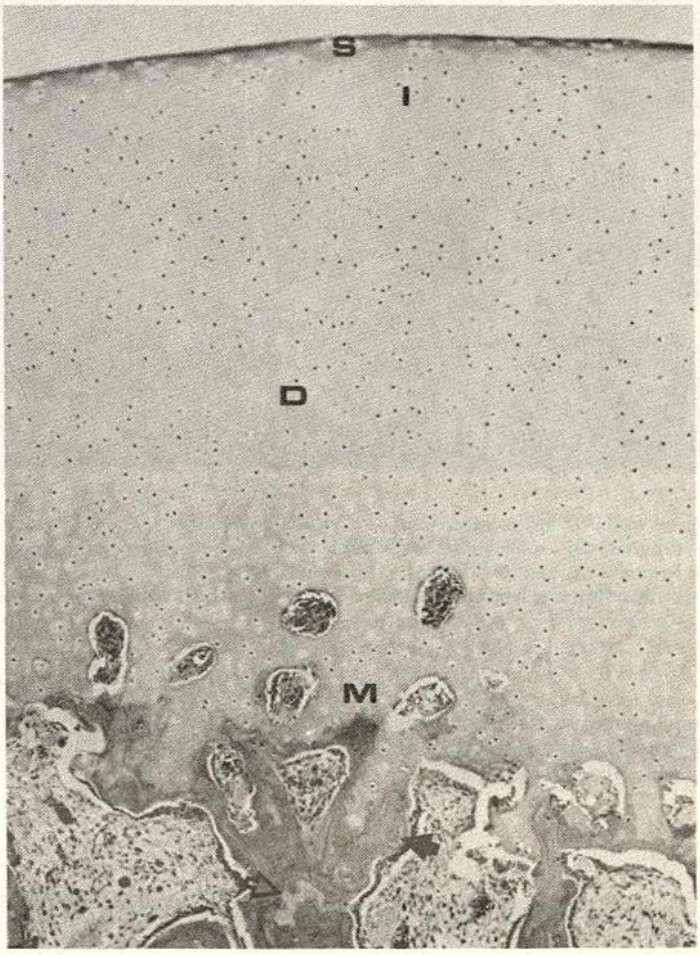

Fig. 14–17. Corte longitudinal de un cartílago articular joven. S, zona superficial; I, intermedia; D, profunda; M, de mineralización. Hueso trabecular inmaduro (**flecha obscura**) que constituye el hueso subcondral que soporta a la superficie articular. Focos aislados de cartílago calcificado (**flecha clara**) constituyen el centro sobre el que se deposita hueso. Nótese que la columnación de células y túneles de hueso y cartílago calcificado que caracterizan a la placa de crecimiento, no aparecen en el centro de osificación epifisaria. X16.

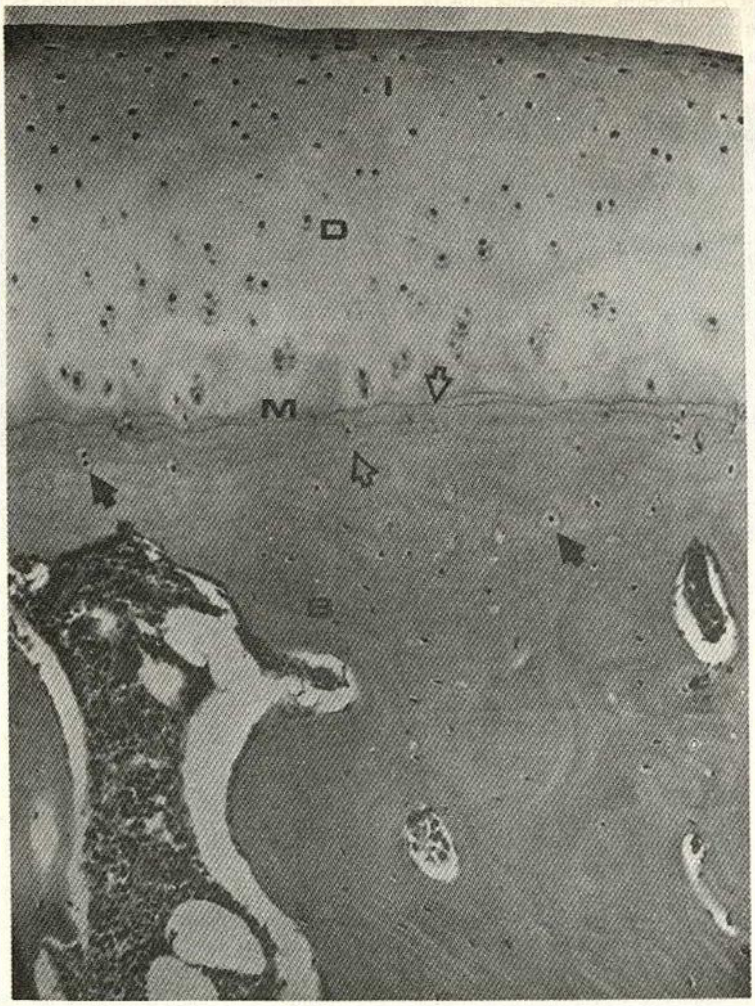

Fig. 14–18. Cartílago articular maduro y hueso subcondral de la cabeza de fémur de un felino. Pueden apreciarse las zonas superficial (S), intermedia (I), profunda (D) y mineralizada (M). Las marcas **(flechas claras)** representan la onda de avance de mineralización del cartílago. Las cavidades de matriz calcificada **(flechas obscuras)** se hallan muy profundas en la marca de corriente adyacente al hueso subcondral (B). Nótese la interfase relativamente lisa entre el hueso subcondral y el cartílago articular. Compárese con la figura 14–17. X40.

nosas, se caracterizan por poseer un metabolismo anaeróbico. Las altas concentraciones de deshidrogenasa láctica en las células de los condrocitos articulares, respaldan esta conclusión.

La *protección* del cartílago articular por el líquido sinovial, se manifiesta de varias *formas.* Sus propiedades lubricantes protegen las superficies contra lesiones mecánicas. Las enzimas lisosomales como componentes del líquido sinovial, así como las células fagocitarias de la membrana de revestimiento, protegen contra cuerpos extraños y microbios. El líquido sinovial es un buen medio de crecimiento para los microbios. Además, las células sinoviales y los condrocitos articulares pueden secretar un activador del sistema plasminógeno, que impide la formación de coágulos en el líquido sinovial o sobre las superficies articulares.

Correlaciones funcionales

Los tejidos sinoviales están muy vascularizados. Los capilares grandes, muchos de ellos fenestrados, aseguran un intercambio rápido de líquido tisular. A pesar de la ligera alteración del líquido tisular por la actividad secretora de las células de revestimiento, es lógico considerar que el espacio articular es una porción expandida del tejido conjuntivo. Los mecanismos que rigen el intercambio de líquido tisular, como se comentó en el capítulo 6, se aplican al intercambio de líquido sinovial. Esta región se caracteriza también por abundantes capilares linfáticos.

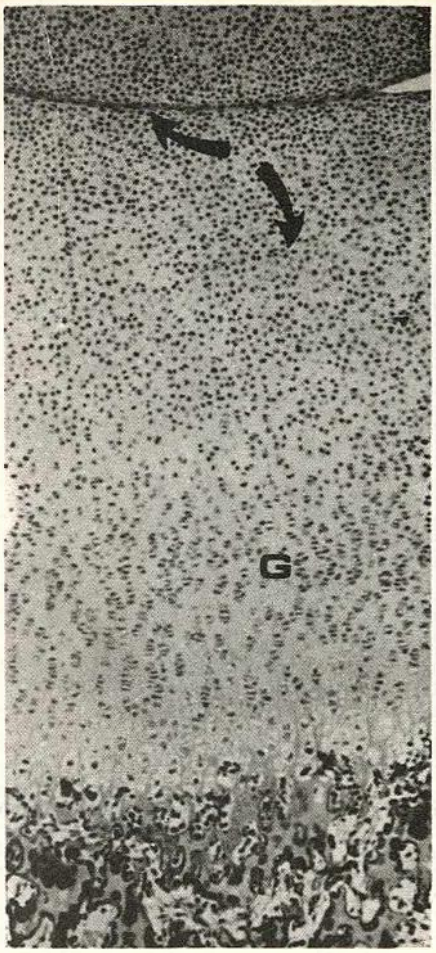

Fig. 14–19. Cartílago articular y de crecimiento de un hueso en desarrollo. Los mecanismos intersticiales proveen al cartílago para la placa de crecimiento futura y la osificación endocondral (**flechas**). Nótese la columnación de las células en la supuesta región de la placa de crecimiento (G). X16.

La cápsula fibrosa y los ligamentos que se relacionan a ella están bien inervados. El dolor y la propiocepción son modalidades importantes en la transmisión de los procesos nerviosos. Sin duda, la tracción es el estímulo de ambas sensaciones. También se hallan fibras simpáticas posganglionares y nervios vasomotores.

La caracterización del líquido sinovial es un auxiliar útil para diagnosticar problemas patológicos de las articulaciones. En el cuadro 14–1 se describen los parámetros normales del líquido sinovial y se comparan con las cifras en estados patológicos para demostrar el valor diagnóstico del análisis del líquido sinovial.

Las articulaciones suelen evaluarse por radiología. No obstante, el cartílago articular no es radiopaco. La interfase radiográfica entre dos superficies articulares representa en realidad el cartílago mineralizado y el hueso subcondral de cada superficie. El hueso subcondral es un componente estructural muy importante del cartílago articular. Muchos cambios en el cartílago articular se acompañan también con cambios en el hueso subcondral. Por lo tanto, una evaluación del hueso subcondral es útil para diagnosticar problemas articulares.

Reparación del cartílago articular

La reparación del cartílago articular se comentó con amplitud en el capítulo 7. Las propiedades de reparación son muy importantes para la integridad de una articulación. La diferencia en el potencial entre el cartílago en crecimiento y el adulto es muy importante. En estos momentos sería conveniente revisar estos procesos.

EL MUSCULO COMO ORGANO

Organización del músculo

No obstante que los músculos del cuerpo a nivel macroscópico adquieren configuraciones muy variadas, su organización microscópica es muy parecida. Los componentes de estos órganos incluyen al músculo esquelético, tejido conjuntivo laxo y denso, vasos linfáticos y nervios.

Las fibras musculares individuales son la unidad estructural de las masas musculares. Macroscópicamente, las masas musculares esqueléticas son estructuras distintas separadas entre sí por TCFBD llamado *fascia.* Esta puede considerarse como la cápsula del órgano y se denomina, desde el punto de vista histológico, *epimisio* (fig. 14–23). Esta cubierta externa se extiende en forma interna hacia las masas musculares y forma cubiertas alrededor de los fascículos musculares individuales, llamadas *perimisio.* Las fibras individuales de los *fascículos* se separan unas de otras por una delicada red de tejido conjuntivo laxo, denominada *endomisio.* El tejido conjuntivo endomisial continúa con un tejido conjuntivo perimisial más densamente organizado. Estas recubiertas conjuntivas no sólo separan estos componentes en unidades morfológicas simples, sino que este esquema de organización permite también que los nervios y vasos lleguen a las fibras musculares (fig. 14–24). Además, estos revestimientos se continúan con el tejido conjuntivo denso de los tendones en su origen e inserción. Los vasos linfáticos se encuentran en el tejido conjuntivo epimisial y perimisial, pero no son componentes del endomisio.

Músculos y tendones

Las cubiertas de tejido conjuntivo del músculo se continúan con los tejidos conjuntivos a los que se fijan. Esta continuidad es el medio por el cual la actividad mecánica de la contracción, se convierte en trabajo. La *unión músculo-tendón* es también el sitio donde los filamentos de actina de la célula muscular se unen al sarcolema. El aumento en la longitud del músculo durante el crecimiento se realiza por la adición de nuevos sarcómeros en esta unión.

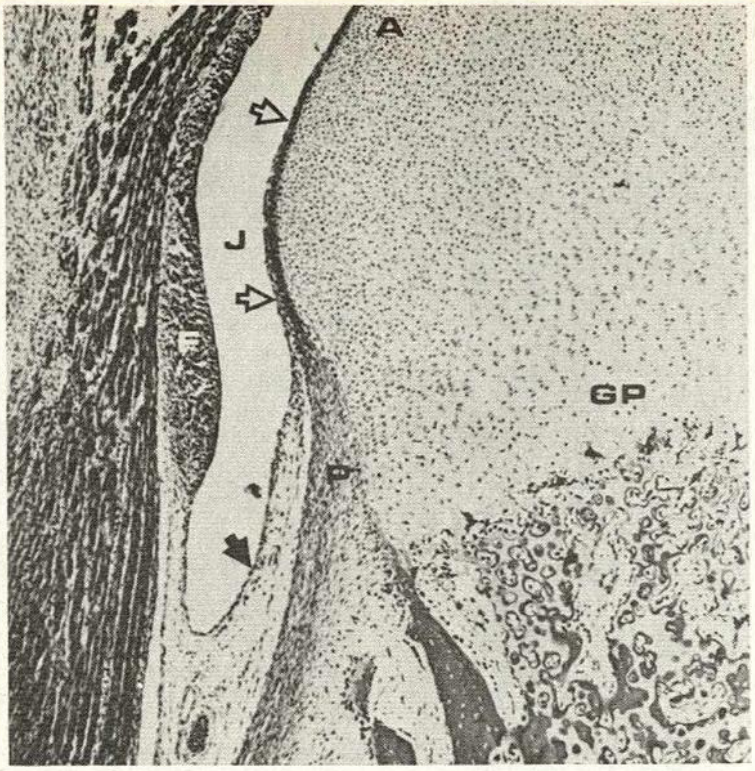

Fig. 14–20. Relaciones periarticulares en un hueso en desarrollo. El espacio articular (J) está delineado por la cubierta sinovial (**flecha obscura**) y el cartílago articular (A). La cápsula fibrosa (F) es periférica a las células de recubierta sinovial. Estas se reflejan sobre la superficie que no soporta peso de la superficie articular (**flechas claras**). La presunta placa de crecimiento (GP) está limitada en la periferia por el anillo pericondrial (P). X16.

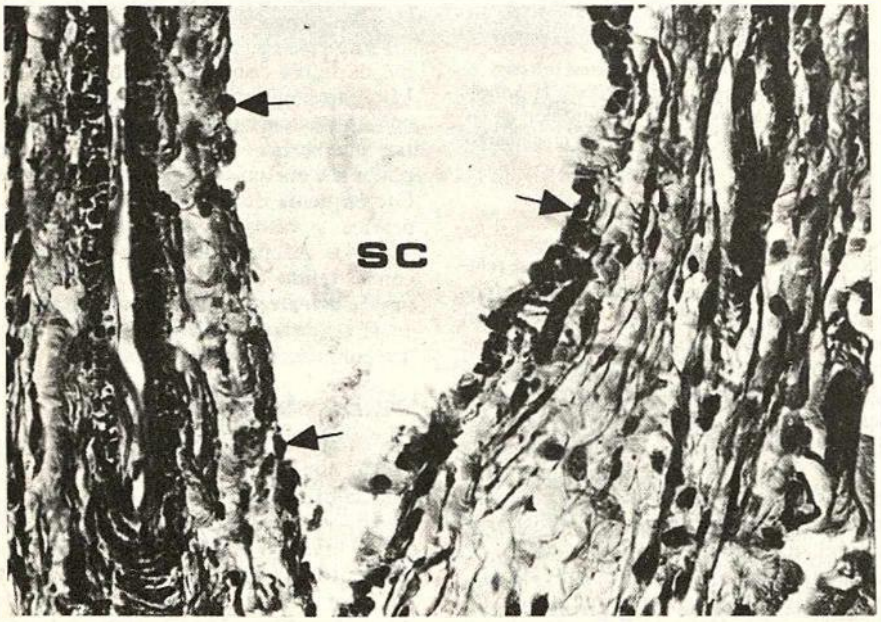

Fig. 14–21. Membrana sinovial. La cavidad (SC) está delimitada por una membrana sinovial fibrosa. Los fibroblastos aplanados (**flechas**) son las células de revestimiento predominantes. X100.

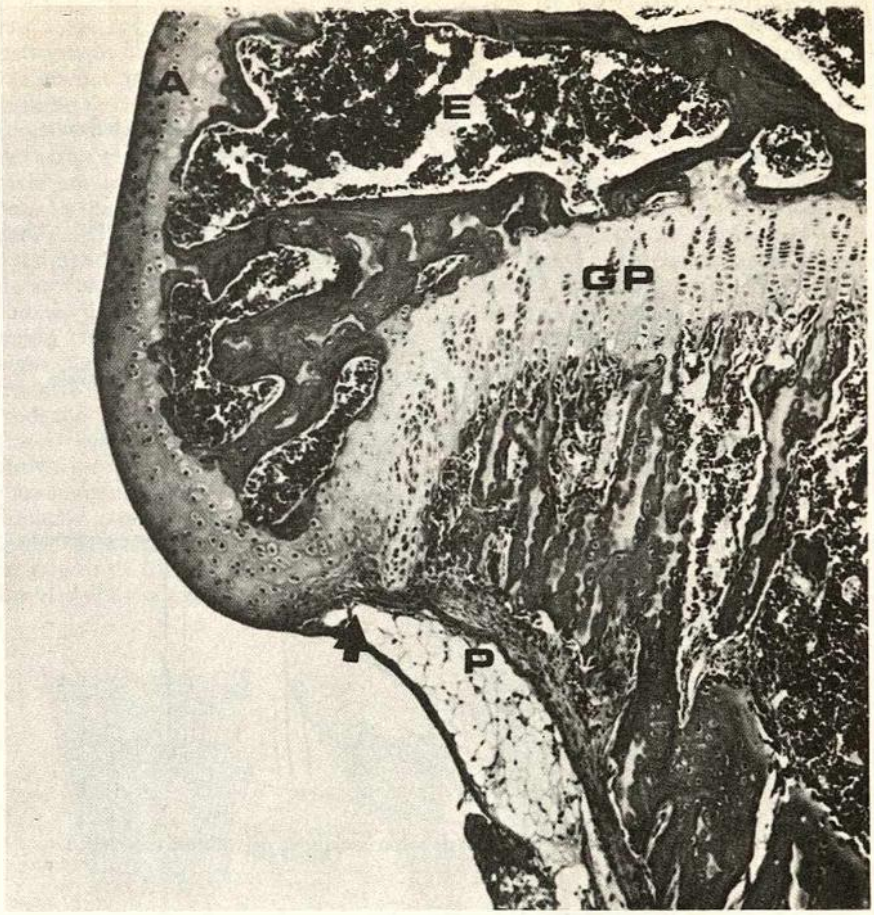

Fig. 14–22. Anillo pericondrial de un húmero en desarrollo. El anillo pericondrial (**flecha**) rodea los límites periféricos de la placa de crecimiento (GP) en el punto de transición entre el cartílago articular (A) y el periostio (P). E, centro de osificación epifisario. X16.

Cuadro 14–1. Análisis del líquido sinovial en estados seleccionados

Parámetros	Normal	Traumatismo	Sepsis
Claridad	Claro	Sanguinolento-claro	Nebuloso
Color	Paja	Pajoso-sanguinolento-xantocrómico	Rosa-gris-verde
Viscosidad	Alta	Alta	Baja
Coágulo de mucina	Bueno	Bueno	Escaso
Coágulo de fibrina	A	A-ligero	Mínimo-marcado*
pH	7.0 a 7.8	7.0 a 7.8	Disminuido
Proteína total	1.0 a 1.5	Variable	Aumentada
Eritrocitos	A	+†	+
Leucocitos	500 a 3,000‡	Normal-ligeramente aumentado	30,000
Citología	Células sanas	Células sanas	Tóxicas/degenerativas
Monocitos	90%	70 a 80%	10 a 20% §
Neutrófilos	10%	20 a 30%	80 a 90% §

* Varía con el tipo de agente.
† + Si es agudo, A si es crónico.
‡ Hay variación en algunas especies: en caballo-500; en perro-3,000.
§ Varía con el tipo de agente.

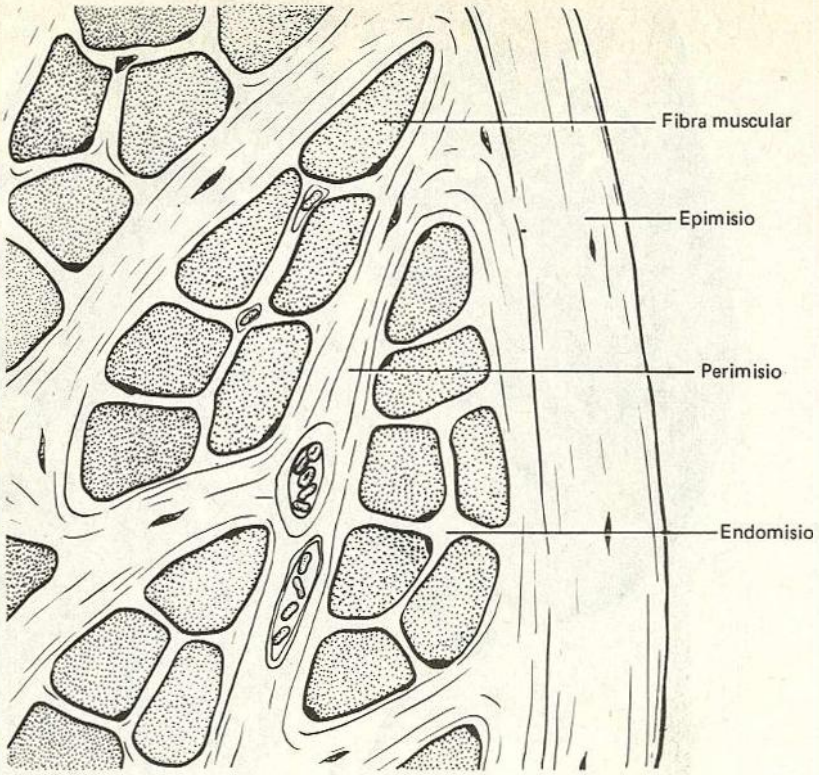

Fig. 14–23. Diagrama de las cubiertas de tejido conjuntivo del músculo esquelético.

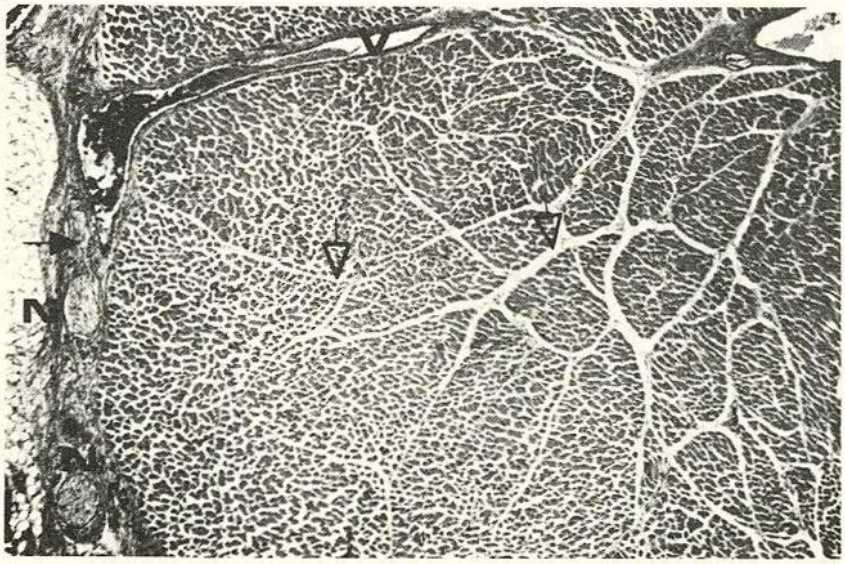

Fig. 14–24. Corte transversal de músculo esquelético. Grupos (fascículos) de fibras están rodeados por el perimisio (flechas claras). Este tejido conjuntivo se continúa con los epimisarios (**flechas obscuras**) y endomisarios. Se observan los nervios (N) y vasos (V) en el perimisio. X10.

Un *tendón,* de TCFBD (con disposición regular), conecta el músculo con sus puntos de inserción (fig. 14–25). Son estructuras con inmensas propiedades tensoriales. En tanto que la fuerza tensorial del músculo está en un límite de 36 kg/2.5 cm^2, la fuerza tensorial de los tendones puede ser hasta 225 veces mayor. Por lo tanto, las fuertes masas musculares pueden funcionar con eficacia por medio de sus inserciones tendinosas pequeñas. La habilidad para llevar a cabo el trabajo, dependerá del movimiento o deslizamiento de los tendones, o de grandes distancias a lo largo de los tejidos suaves de asociación. Los tendones están constituidos por paquetes de fibras colágenas que se unen gracias a un tejido conjuntivo perimisialoide, denominado *endotenón.* Los vasos sanguíneos y nervios también están dentro de los tendones. Un tendón completo está rodeado por una lámina de tejido conjuntivo *epitendinoso* (*epitenón*), parecido al epimisio. El tejido conjuntivo areolar, tejido adiposo o láminas sinoviales entre los tendones y sus cubiertas fibrosas se denominan *paratendón* (*paratenón*). Los tendones están incluidos dentro de *cubiertas tendonales* (*láminas sinoviales*) en los puntos de fricción a lo largo de su recorrido. Estas láminas están constituidas por dos capas de células aplanadas. La capa interna está íntimamente relacionada con el epitenón y provee de una superficie lisa para el movimiento. La capa externa está unida a los tejidos paratendinosos que les rodean. El espacio entre ambas capas está ocupado por un líquido lubricante parecido al sinovial. Las membranas sinoviales de las articulaciones pueden establecer relaciones semejantes a las de los tendones, de modo que el espacio entre las capas se continúe con el articular. El *mesotenón* es una zona alargada de continuidad y contacto entre las dos capas. Los vasos sanguíneos y los nervios entran al tendón a través del mesotenón. Las relaciones entre el tendón y su cubierta se parecen a las que se establecen cuando un cilindro se apoya sobre un globo inflado y se presiona dentro del globo (fig. 14–26). La cavidad del globo se compara con el espacio lubricado entre ambas capas de la cubierta. Nótese que estas relaciones son parecidas a las establecidas entre los órganos viscerales, el espacio celómico y el recubrimiento mesotelial.

Aunque algunos músculos no se originan o se insertan en hueso, las uniones tendinosas son las relaciones de anclaje más comunes. El fibrocartílago suele ser el tejido de interfase entre un tendón y sus uniones

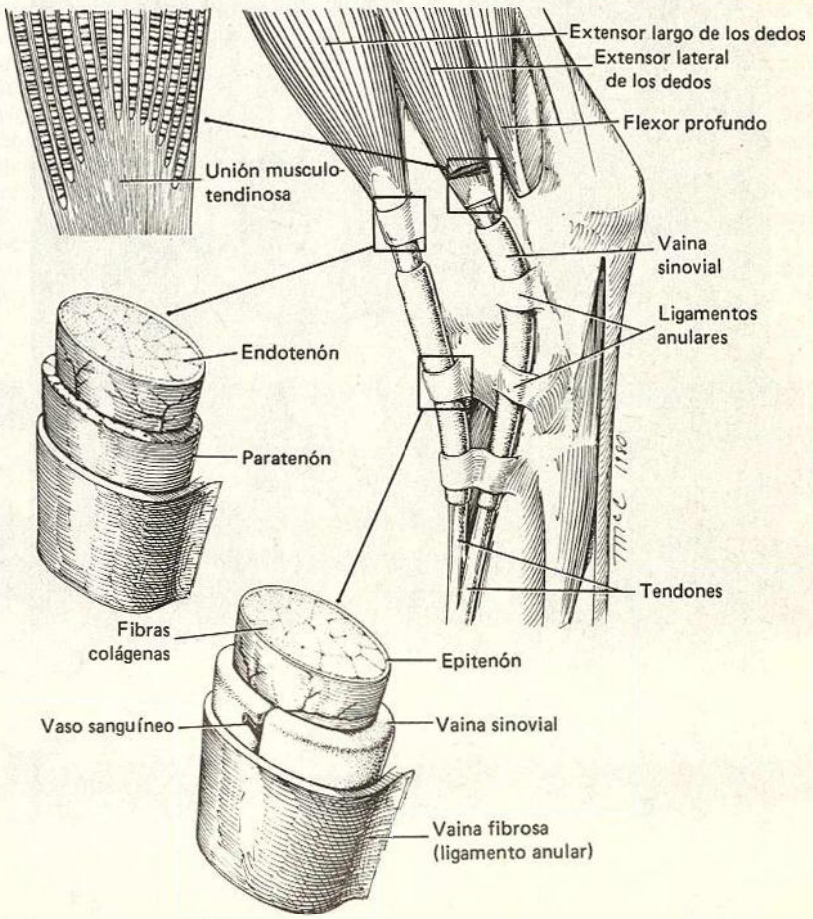

Fig. 14–25. Ilustración de los músculos superficiales y tendones relacionados con el tarso del equino. Están marcados los componentes de estas estructuras.

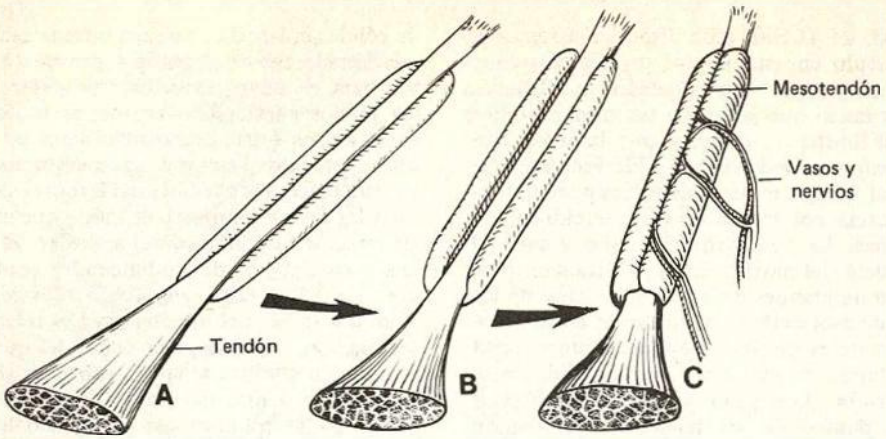

Fig. 14–26. Diagrama estilizado del desarrollo de una cubierta tendinosa alrededor del tendón. **A**, invaginación tendinosa dentro de la lámina; **B**, invaginación continua y recubrimiento del tendón; **C**, relaciones establecidas.



Fig. 14–27. Fibrocartílago y uniones de ligamentos al cartílago, en el área del anillo pericondrial. Las fibras colágenas (**flecha clara**) continúan a través del fibrocartílago (F) y se fijan en el cartílago (C) como fibras de Sharpey (**flecha obscura**). X100 (fucsina-aldehído).

óseas o cartilaginosas (fig. 14–27). Este sirve para reforzar el punto de origen o de inserción. En realidad, la unión del tendón al hueso o cartílago se logra con la ayuda de las *fibras de Sharpey* que están incluidas en el hueso o cartílago y se continúan con las fibras colágenas del fibrocartílago o del tendón (fig. 14–28). Hay los mismos problemas de reunión descritos para el anillo pericondrial y las fibras de Sharpey. Los intentos del cuerpo para reunir estas fibras al hueso se caracterizan, en general, por *crecimiento de nuevo hueso perióstico* (*exostosis*).

Reparación de los tendones

Clásicamente, el potencial de cicatrización de los tendones se consideró mínimo. Durante mucho tiempo se creyó que los tendones eran estructuras inertes, no reactivas, que estaban tan especializadas que no podían repararse por sí mismas. Según ello, la reparación del tendón se consideró que era mediada por tejidos paratendinosos. Aunque la contribución de los tejidos paratendinosos, fibroblastos y capilares son importantes, los tendones sí poseen la capacidad de reparación *intrínseca.*

Para que la función del tendón vuelva a la normalidad, deben cumplirse dos requerimientos funcionales. Deben restituirse las propiedades tensoriales del tendón y conservarse la capacidad de deslizamiento por largas distancias. La proliferación de fibroblastos y la secreción de tropocolágena que polimeriza de manera subsecuente a la colágena, es indispensable para restituir las propiedades tensoriales del tendón. Desafortunadamente la contribución de los fibroblastos provenientes de los tejidos paratendinosos, pueden incapacitar al tendón para el deslizamiento. La *reparación extrínseca* es un componente necesario en la restitución tendinosa, pero puede conducir a *adherencias* (conexiones colágenas) entre el tendón y los tejidos que le rodean.

La secuencia de sucesos en la reparación de un tendón, se realiza en estadios distintos pero interrelacionados: *Daño* (*impacto*), *inducción, inflamación, reparación fibroblástica, maduración* (*remodelado*). Los estadios del proceso corresponden a los descritos en la cicatrización de segunda intención del hueso (capítulo 9).

Una lesión parcial o completa del tendón durante el *estadio de daño,* no sólo lesiona el tendón, sino daña los tejidos que le rodean, lo que tiene por consecuencia desvitalización de los tejidos blandos relacionados. La hemostasia, parte fundamental de este estadio, puede exacerbar esta desvitalización. Debido a que el aporte sanguíneo a los tendones dentro de las láminas sinoviales es segmentario, la localización y extensión de la lesión respecto al aporte sanguíneo puede ser un factor muy importante en la desvitalización. Como el líquido sinovial se encuentra entre las láminas, y es un medio nutricional, la salida del mismo puede complicar aún más la reparación.

El *estadio de inducción,* como ya se describió, es tal vez una separación artificial de los sucesos que se llevan a cabo por el proceso de reparación. Se desconoce cuál es el estímulo para la inducción de nuevas células durante la reparación del tendón. La hipoxia hística podría ser un factor muy importante. Los fibroblastos proliferan muy rápido dentro y junto al tendón, y hay capilares nuevos que lo invaden con rapidez, provenientes de los tejidos paratendinosos.

El *estadio inflamatorio* se presenta como secuela del daño hístico y la cantidad de inflamación dependerá de la extensión del daño. Los signos cardinales de la inflamación están presentes durante este estadio. Una cantidad excesiva de inflamación puede producir formación excesiva de colágena (*fibrosis*) en el sitio de la reparación.

El *estadio fibroblástico* se caracteriza por proliferación de fibroblastos y secreción de su tropocolágena.

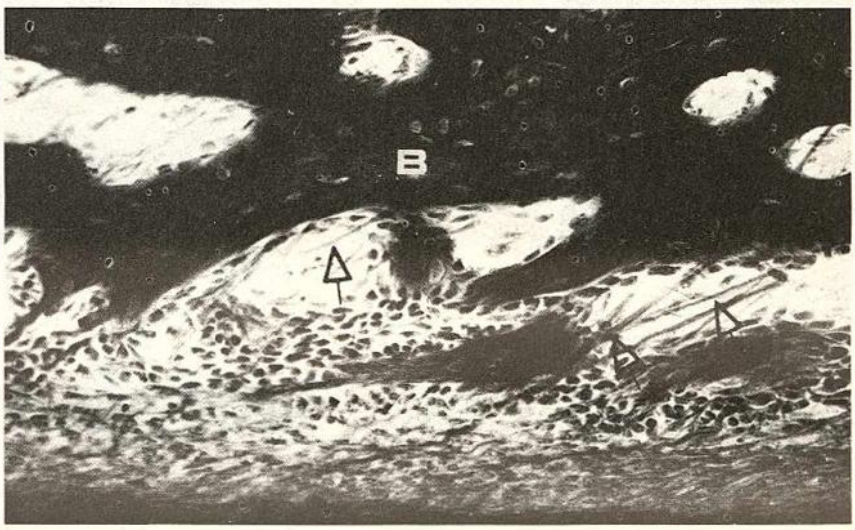

Fig. 14–28. Unión del músculo al hueso por medio de TCFBD. Las fibras de Sharpey se anclan (**flechas**) al tejido conjuntivo del hueso (B). X40.

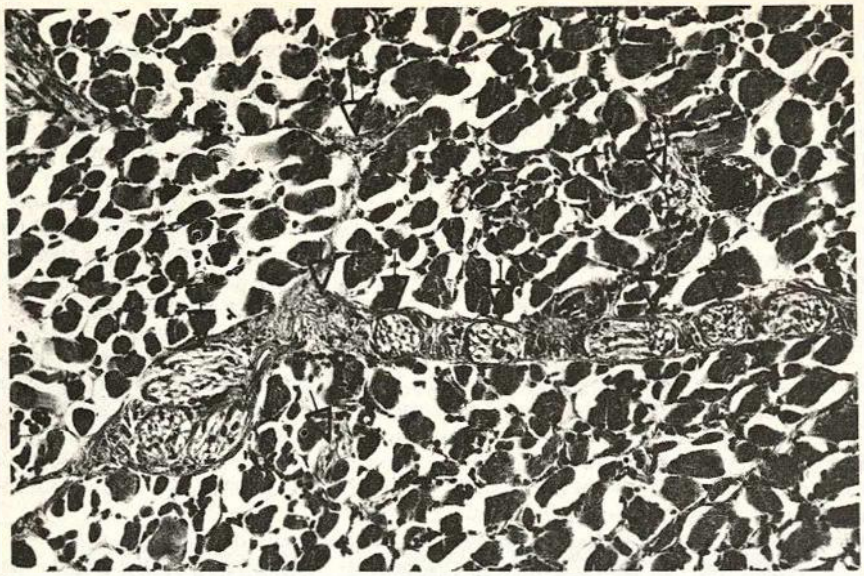

Fig. 14–29. Nervios y músculo. Están indicados los nervios (**flechas**) relacionados con el músculo. Las ramas del nervio inervan la musculatura adyacente. X40.

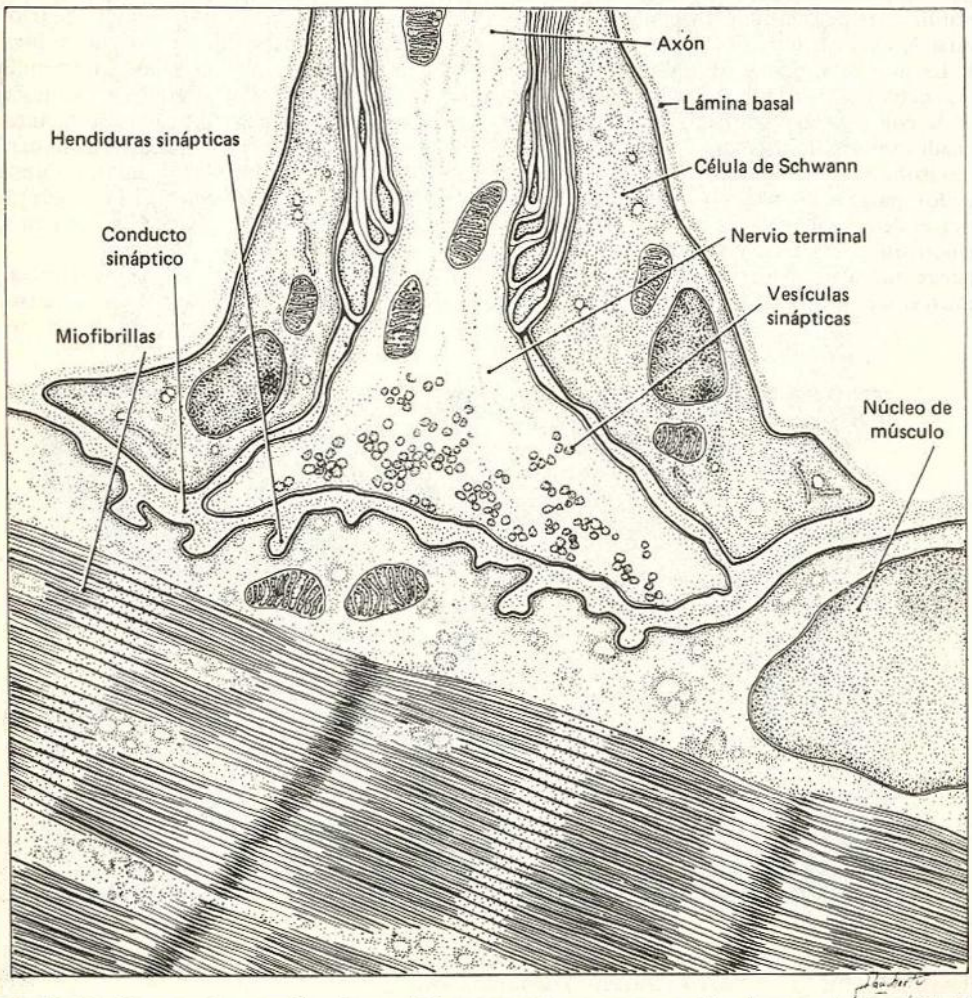

Fig. 14–30. Diagrama de una unión mioneural. Se marcaron los componentes. Compárese con la figura 11–12.

Las células del epitenón y endotenón se encargan del proceso de reparación intrínseca. Estas regiones se vuelven hiperplásicas y se deposita al azar mucha colágena en el sitio de la reparación. La lámina sinovial y los tejidos paratendinosos también contribuyen con células y colágena. Su aportación constituye el aspecto extrínseco del proceso de reparación.

Durante el *estadio de maduración,* las fibras colágenas se orientan con el eje longitudinal del tendón, y se fusionan e interdigitan con otras fibras. De esta manera con el tiempo el tendón se separa de los tejidos paratendinosos que le rodean. El grado de separación determinará la recuperación de la función. Las adherencias de fibras colágenas del tendón hacia los tejidos paratendinosos pueden limitar el deslizamiento funcional.

Muchos factores pueden influir en la reparación satisfactoria de un tendón. El manejo cuidadoso de estos fenómenos histológicos puede conducir a un buen proceso de reparación y a un retorno a la funcionalidad normal.

Los sucesos encargados de la reparación del tendón, para que éste vuelva a unirse al hueso en su punto de inserción, se parecen a los ya descritos. La diferencia importante es la necesidad de restablecer la unión de las fibras de Sharpey. De manera natural, esto requiere la contribución del hueso o del uso de un dispositivo mecánico (por ejemplo un tornillo) para substituir a las fibras de Sharpey.

Unión mioneural

Las fibras nerviosas grandes entran al tejido epimisial, se ramifican en el perimisio y envían terminales finas al endomisio (fig. 14–29). Un solo nervio puede inervar numerosas fibras musculares (movedores burdos del cuerpo) o cada fibra muscular puede estar inervada por un solo nervio (movedores finos del cuerpo). Las fibras



Fig. 14–31. Unión neuromuscular. Una rama de la fibra nerviosa (N) termina como una unión neuromuscular (J) sobre la fibra muscular (M). X100 (impregnación con oro).

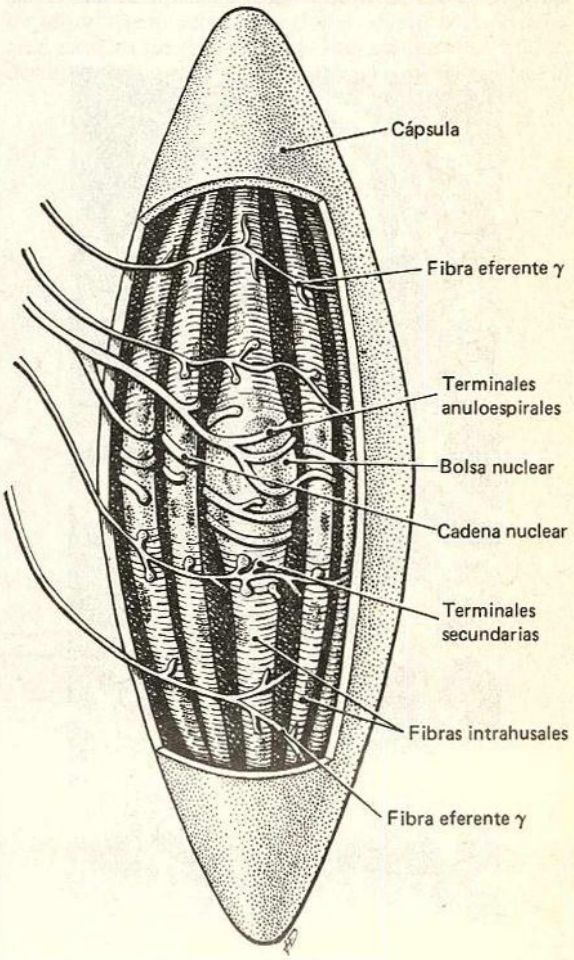

Fig. 14–32. Dibujo ideal de un aparato fusiforme. En el texto se hace una descripción completa de sus componentes.

musculares y sus nervios se denominan *unidad motora.* El punto de unión entre la terminal nerviosa y la fibra muscular se conoce como *placa terminal motora* o *unión mioneural* (fig. 14–30). Esta relación se demuestra por medio de impregnación argéntica (fig. 14–31).

Conforme el axón de un nervio llega a la fibra muscular, termina la vaina de mielina (fig. 14–30). La célula de Schwann continúa y cubre el punto de contacto con la fibra muscular. La arborización terminal del axón (*telodendrión*) continúa hasta un receso en la fibra muscular llamado *conducto sináptico* (*fisuras sinápticas primarias*). El *aparato subneural* consiste de una modificación del sarcolema, que incluye numerosos repliegues del plasmalema y de la lámina basal, conocidas como *fisuras sinápticas secundarias* (fig. 11–12). Aunque el axón y la membrana plasmática están íntimamente asociadas en los conductos sinápticos, siempre están separadas por una lámina basal intermedia.

La telodendria de los axones tiene muchas vesículas pequeñas y mitocondrias. Las *vesículas sinápticas* contienen la substancia neurotransmisora, acetilcolina, que se libera dentro del conducto sináptico cuando se estimula al nervio. La acetilcolina une los sitios receptores del aparato subneural y se genera un potencial motor de placa terminal. Después se dispersa la despolarización a partir de este sitio y se activa a la célula muscular. La unión mioneural o placa terminal motora se parece a una sinapsis y es el medio por el cual el nervio estimula a la célula muscular para que se contraiga.

Aparato neuromuscular fusiforme

Hay relaciones neuromusculares más complejas que las descritas. Los *husos neuromusculares* que están dispersos a través del músculo se encargan de conservar el tono muscular, así como de minimizar la posibilidad de daño por estiramiento muscular excesivo. Los husos median su actividad a través del *reflejo de estiramiento* que incluye dos neuronas en la médula espinal.

Los husos están constituidos de fibras musculares, terminaciones nerviosas y tejido conjuntivo (fig. 14–32). Las fibras más pequeñas, denominadas *intrahusales,* se separan de las más grandes, *extrahusales,*

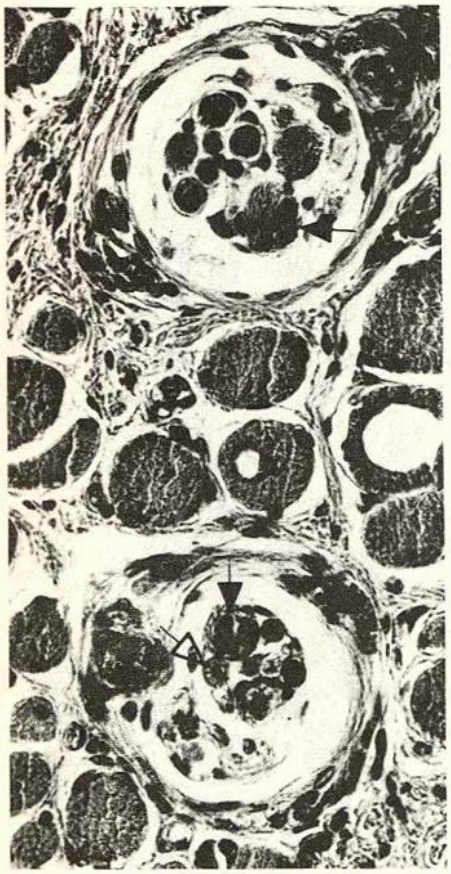

Fig. 14–33. Cortes transversales de dos aparatos fusiformes de la musculatura extraocular de un alce. Puede apreciarse las regiones de núcleo sacular (**flecha obscura**) y núcleo en cadena (**flecha clara**). Nótese la cápsula de tejido conjuntivo que separa a las fibras intrahusales pequeñas de las extrahusales grandes. X100.



Fig. 14–34. Corte oblicuo del aparato fusiforme de la musculatura extraocular de un alce. **Flecha,** regiones ecuatoriales de fibras con núcleo en cadena. X100.

por una cápsula de tejido conjuntivo laxo. Las intrahusales varían de longitud desde 2 a 10 mm y tienen unos 200 μm de diámetro. Hay dos tipos de fibras intrahusales: una de *núcleo sacular* (fig. 14–33) y una de *núcleo en cadena* (fig. 14–34). De las 20 fibras que pueden constituir un huso, las de núcleo en cadena son dos a tres veces más numerosas que las de núcleo sacular. Ambos tipos se unen a la cápsula en sus polos.

Las dos fibras son típicamente estriadas. La fibra de núcleo sacular está agrandada en el centro, llena de núcleos, pero no tiene elementos contráctiles en esta área. Las fibras más chicas, de núcleo en cadena, no se expanden en el centro, pero sus núcleos son notorios y no tienen elementos contráctiles en la región central. Las áreas centrales de ambos tipos de fibras se conocen como *regiones ecuatoriales.*

Junto con estas fibras, hay numerosas terminaciones nerviosas aferentes y eferentes (fig. 14–32). Las terminaciones aferentes se relacionan con la región ecuatorial de ambos tipos fibrales y se denominan *terminaciones primarias* (*anuloespirales*). Cuando la región ecuatorial está estirada, estas fibras transmiten un impulso a la médula espinal, y ello origina una señal a las fibras extrahusales de la misma masa muscular para que se contraiga. Esta misma señal inhiben las neuronas de la médula espinal que provoca relajación de la masa muscular antagonista. Esto determina el reflejo de estiramiento. Este tipo de actividad determina el pensamiento intuitivo de que cuando un músculo extensor se contrae, su flexor correspondiente debe relajarse.

La energía proveniente de las terminaciones primarias, se dirige hacia la médula espinal y los centros nerviosos cerebrales a nivel subconsciente, para indicar la tasa de alargamiento o estiramiento muscular y la longitud real del músculo.

Las *terminaciones secundarias* aferentes (*terminaciones de rocío floral*), se originan en cualquier lado de la región ecuatorial (fig. 14–32). Se consideró que su descarga inhibía la masa muscular antagonista. En la actualidad se ha demostrado un parecido con el reflejo del flexor. No se comprende bien su función precisa dentro del huso. No obstante, sí transmiten información sobre la longitud del músculo al SNC a nivel subconsciente.

Las fibras eferentes pequeñas (*eferentes gamma*) inervan las fibras intrahusales en sus respectivos polos (fig. 14–32). Pero en lugar de funcionar primariamente para contraer las fibras intrahusales, establecen el grado de estiramiento sobre las regiones ecuatoriales. Para lograr esto, su función da lugar o disminuye el umbral de descarga de terminación primaria y, por tanto, hace al

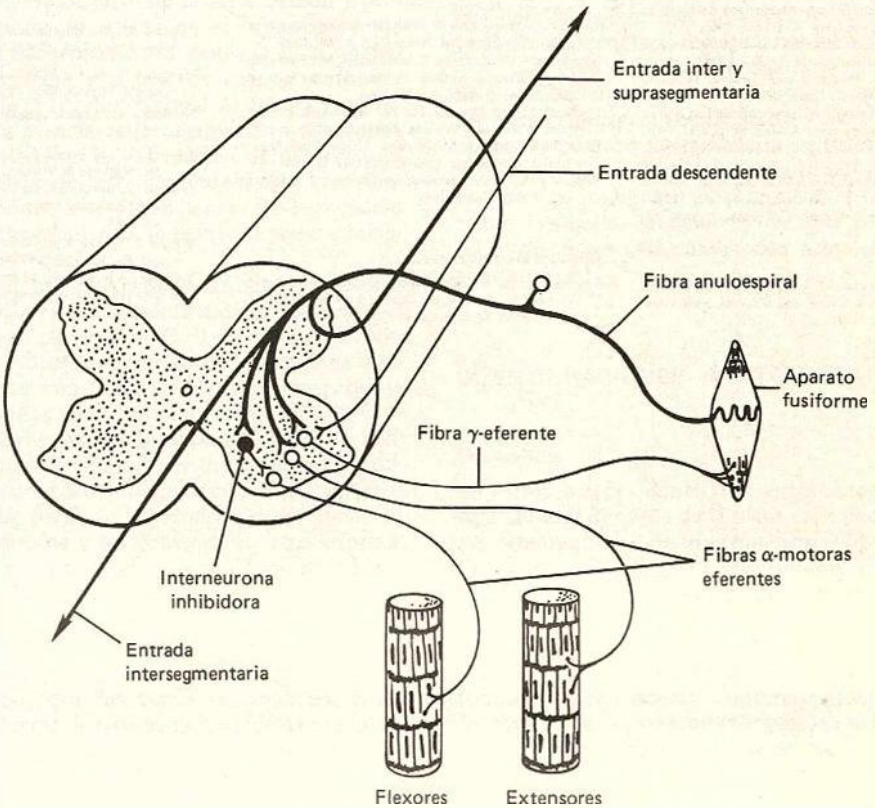

Fig. 14–35. Representación esquemática del reflejo miotático. La estimulación del aparato fusiforme por estiramiento, induce el disparo de fibras aferentes anulospirales. Las colaterales hacen sinapsis con neuronas alfa motoras en la columna gris ventral que producirán contracción de los extensores. Una sinapsis con una interneurona inhibe la contracción de los flexores. Los colaterales provenientes de las fibras anulospirales descienden y ascienden en la médula espinal a niveles inter y suprasegmentales.

huso más o menos susceptible al estiramiento. Una vez que las fibras extrahusales se contraen, la tensión o estiramiento sobre la región ecuatorial relajaría y causaría un colapso de estas áreas. Pero mediante las fibras eferentes gamma, la tensión de estas regiones se conserva durante todo el límite de contracción. Esto asegura una capacidad de información constante de la médula espinal y de los centros nerviosos cerebrales en relación al grado de estiramiento o pérdida del mismo en una masa muscular específica.

En la figura 14–35 se esquematiza el reflejo de estiramiento o miotático.

Relaciones neurotendinosas

Los *órganos neurotendinosos* (*órganos tendinosos de Golgi*) se localizan en los tendones cerca de su unión con la masa muscular. Están constituidos de fibras colágenas dentro de una cápsula de tejido conjuntivo. También hay muchas células y terminales aferentes. Estos órganos transmiten información relacionada con el grado de estiramiento o tensión de los tendones. Por tanto, este tipo de información indica también el grado de contracción de una masa muscular. Con una tensión excesiva sobre un tendón, la descarga aferente inhibe una contracción posterior. Aunque la capacidad de información se transmite a nivel subconsciente durante toda la contracción, al final estos órganos disminuyen la posibilidad de que los tendones se separen de sus puntos de unión con el hueso o músculo.

Aunque la energía proveniente de los huesos y órganos neurotendinosos está a nivel subconsciente, la energía consciente se obtiene por otros mecanismos. Las terminaciones nerviosas desnudas (tipo Ruffini) están incluidas dentro del tejido conjuntivo de las cápsulas articulares. Están expuestas a compresión y tensión y se relacionan con el movimiento de la articulación; éstas transmiten información *quinestésica*, v.gr. información concerniente a las posiciones relativas de varias partes del cuerpo.

REFERENCIAS

El hueso como órgano

Arnold, J. S.: Quantitation of mineral of bone as an organ and tissue in osteoporosis. Clin. Orthop. *17:* 167, 1960.

Cooper, R. R. Milgram, J. W. and Robinson, R. A.: Morphology of the osteon. An electron microscopic study. J. Bone Joint Surg. *48A:*1239, 1966.

Elliot, H. C.: Studies on articular cartilages. I. Growth mechanisms. Amer. J. Anat. *58:*127, 1936.

Frost, H. -M.: *Bone Modeling and Skeletal Modeling Errors.* C. C. Thomas, Springfield, 1973.

Frost, H. M.: New concepts of bone remodelling and of the nature of osteoporoses. J. Med. Surg. *1:*41, 1961.

Frost, H. M.: *Bone Remodelling Dynamics.* C. C. Thomas, Springfield, Ill., 1963.

Frost, H. M.: *The Physiology of Cartilaginous, Fibrous and Bony Tissue.*C. C. Thomas, Springfield, 1972.

Haines, R. W.: The development of joints. J. Anat. *81:* 33, 1947.

Hancox, N. M.: *Biology of Bone.* University Press, Cambridge, 1972.

Hirohata, K. and Morimoto, K.: *Ultrastructure of Bone and Joint Diseases.* Grune and Stratton, New York, 1971.

Ketchum, L. D.: Tendon Healing. *In:* Hunt, T. K. (editor). *Fundamentals of Wound Management in Surgery: Selected Tissues.* pp. 121–153. Chirurgecom, Inc., South Plainfield, New Jersey, 1977.

Koch, J. L.: The laws of bone architecture. Amer. J. Anat. *21:*177, 1917.

Roy, S.: Ultrastructure of articular cartilage in experimental hemarthrosis. Arch. Path. *86:*69, 1968.

Silberberg, M., Silberberg, R. and Hasler, M.: Fine structure of articular cartilage in mice receiving cortisone acetate. Arch. Path. *82:*569, 1966.

Sokoloff, L. and Bland, J. H.: *The Musculoskeletal System.* Williams & Wilkins, Baltimore, 1975.

Urist, M. R. (editor): Symposium: Articular cartilage in health and disease. Clin. Orthop. *64:*3, 1969.

Wilson, F. C.: *The Musculoskeletal System.* J. B Lippincott, Philadelphia, 1975.

El músculo como órgano

Bowman, J. P., Jr.: *The Muscle Spindle and Neuronal Control of the Tongue: Implications for Speech.* C. C. Thomas, Springfield, Ill., 1971.

Cohen, L. A.: Contributions of tactile musculo-tendinous and joint mechanisms to position sense in human shoulder. J. Neurophysiol. *21:*563, 1958.

Cooper, S.: Afferent impulses in the hypoglossal nerve on stretching the cat's tongue. J. Physiol. *126:*32P. 1954.

Lentz, T. L.: Development of the neuromuscular junction. J. Cell Biol. *47:*423, 1970.

Matthews, P. B. C.: Muscle spindles and their motor control. Physiol. Rev. *44:*219, 1964.

Nystrom, B.: Muscle-spindle histochemistry. Science *155:*1424, 1967.

Sokoloff, L. and Bland, J. H.: *The Musculoskeletal System.* Williams & Wilkins, Baltimore, 1975.

Spiro, A. J. and Beilin, R. L.: Histochemical duality of rabbit intrafusal fibers. J. Histochem. Cytochem. *17:* 348, 1969.

Wilson, F. C. *The Musculoskeletal System.* J. B. Lippincott, Philadelphia, 1975.

Yelin, H.: A histochemical study of muscle spindles and their relationship to extrafusal fiber types in the rat. Amer. J. Anat. *125:*31, 1969.

15

SISTEMA NERVIOSO

CARACTERISTICAS GENERALES

Forma y función

El sistema nervioso es un agrupamiento completo de órganos constituidos por los tejidos ya descritos (capítulo 12), así como de tejido conjuntivo y elementos vasculares. La complejidad se basa en la capacidad de las neuronas para comunicarse entre sí y con los tejidos del cuerpo. La función del sistema consiste en recibir y percibir un estímulo, procesar la información y producir una respuesta apropiada en el organismo, que contribuya a su *homeostasia.* La neurona es la unidad anatómica del sistema y la base de la intercomunicación masiva de la red tridimensional de células y procesos celulares. La esencia de la organización anatómica del sistema nervioso es la segregación de neuronas en estados jerárquicos de responsabilidad, que contribuyen a las funciones interdependientes de percepción del estímulo, procesamiento de la información e inicio de la respuesta apropiada.

Segregado sobre una base anatómica, el sistema nervioso se divide en dos subdivisiones mayores: el *central* (*SNC*) y el *periférico* (*SNP*). El SNC está constituido por el cerebro, sus extensiones y la médula espinal. Las unidades constan de numerosas mezclas de neuronas segregadas que se interconectan con los procesos dendríticos y axónicos de sus células. El SNP incluye los troncos nerviosos (nervios craneales y espinales), acumulaciones de cuerpos celulares nerviosos dispuestos en la periferia y terminales nerviosas. El SNP recibe estímulos y los convierte en una información útil como potenciales de acción, al transmitir esta información al SNC. Tal información, una vez que alcanza el SNC, puede despertar una respuesta intersegmentaria o segmentaria incontrolable, refleja, o transmitirla a niveles suprasegmentarios del tipo de organización jerárquico, por las fibras ascendentes. Estos centros altos integran, relacionan e interpretan la información. La respuesta apropiada, como un potencial de acción, se transmite mediante fibras nerviosas que constituyen los caminos descendentes y con el tiempo se acarrea hasta los órganos efectores (glándulas y músculos) por los troncos nerviosos del SNP.

El SNP puede subdividirse, a su vez, desde el punto de vista anatómico, en *sistema nervioso somático* y *autónomo.* El somático incluye terminales y troncos nerviosos que transportan información del medio ambiente hacia el SNC y de esta manera llevan la información de regreso a los músculos esqueléticos. El sistema nervioso autónomo funciona de manera parecida. Aunque la organización de la energía de información recibida puede variar, la provocación subsecuente de la respuesta incluye a los órganos viscerales o internos. Un análisis posterior sobre estos aspectos, demostrará que hay contribuciones muy importantes del SNC tanto al sistema nervioso somático como al autónomo.

Los componentes neuronales de conducción del SNC y SNP funcionan de modo que permiten que el organismo responda de inmediato y habitualmente, por un corto periodo a alteraciones de los medios interno y externo. Los componentes neuronales neurosecretores, por su influencia sobre el sistema endocrino, permiten respuestas graduales y de más larga duración a las alteraciones ambientales que a sus contrapartes de conducción.

CONSIDERACIONES ANATOMICAS

Desarrollo

La forma básica del SNC del vertebrado, es una estructura tubular derivada de la placa engrosada del ectodermo, denominada *neuroectodermo* (fig. 15–1). Esta (*placa neural*), aparece como un engrosamiento longitudinal dorsal de la notocorda, durante el estadio de desarrollo presomítico; se invagina para formar el *surco neural.* Los bordes laterales de ésta crecen hacia el centro y se fusionan a lo largo del eje longitudinal para formar el tubo neural. Conforme estas dos capas de ectodermo se separan una de otra, se segrega una masa de células de orientación longitudinal como *células de la cresta neural.*

El extremo rostral del tubo neural se relaciona con una acumulación extensiva de células nerviosas y se caracteriza por el desarrollo de vesículas, destinados

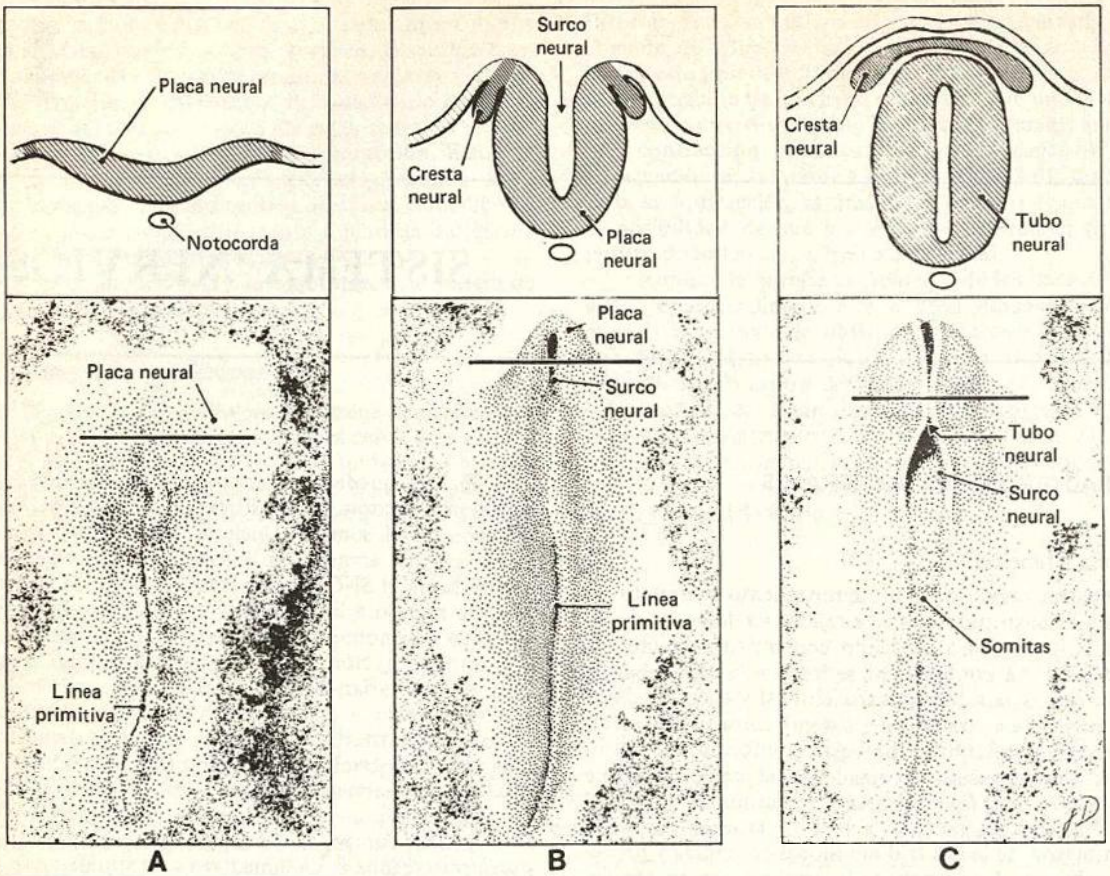

Fig. 15–1. Representación esquemática del desarrollo del tubo neural. **Arriba,** cortes transversales; **abajo,** vistas dorsales. **A.** El ectodermo se engrosa y forma la placa neural en el estado presomítico. **B.** La placa neural continúa el engrosamiento y forma una invaginación, el canal neural. **C.** El canal neural se cierra y forma el tubo neural y se diferencian las células de la cresta neural. Las microfotografías de luz están marcadas según el aumento dado por el microscopio, antes de la amplificación fotográfica. Las microfotografías electrónicas están marcadas de acuerdo al aumento total, con la amplificación fotográfica.

a la diferenciación de varios componentes del cerebro (fig. 15–2). Este proceso de *cefalización* se identifica, en las fases primarias del desarrollo, por la aparición de tres vesículas: prosencéfalo, mesencéfalo y rombencéfalo (fig. 15–3). El *prosencéfalo* se divide en dos: el *telencéfalo* y el *diencéfalo.* Las vesículas telencefálicas crecen en forma muy extensa y cubren por completo las porciones rostrales de las vesículas como *hemisferios cerebrales.* El *diencéfalo* se diferencia en tálamo y sus divisiones (*epitálamo, tálamo, metatálamo, subtálamo* e *hipotálamo*) y se relaciona en forma directa con el desarrollo del ojo (*vesícula óptica*). Durante el desarrollo, la porción rostral del tubo neural se vuelve sinosa, pero se conserva la integridad de la luz del tubo. La luz relacionada con el desarrollo telencefálico se convierte en dos *ventrículos laterales,* en tanto que la relacionada con el crecimiento diencefálico se convierte en el *tercer ventrículo* "en forma de dona". El tercer ventrículo sostiene su comunicación con los ventrículos laterales por dos agujeros laterales (*de Monro* e *interventricular*). El *mesencéfalo* no se subdivide en otras vesículas, sino que origina directamente al cerebro medio. La porción constreñida de la luz del tubo neural en el cerebro medio se denomina *acueducto mesencefálico.* Esta es la conexión rostral entre el tercer y el *cuarto ventrículo* que se desarrolla en forma caudal junto con el *rombencéfalo* que se subdivide en vesícula metencefálica y mielencefálica. El *metencéfalo* da origen al cerebelo dorsalmente y a la protuberancia anular ventralmente. El *mielencéfalo* se convierte en el bulbo raquídeo, que conecta con la médula espinal. El crecimiento y desarrollo continuos del cerebro depende de las cinco vesículas del tubo neural (fig. 15–3).

Diferenciación celular, desarrollo y orientación

El crecimiento y desarrollo rápidos del tubo neural (en especial de la porción rostral) origina una actividad proliferativa intensa de las células neuroepiteliales que lo constituyen. El neuroepitelio segrega tres poblaciones celulares: células de la cresta neural, neuroblastos y glioblastos. Las *células de la cresta neural* se separan del tubo neural y se diferencian en muchos tipos celulares dispersos a través del soma, algunos de los cuales

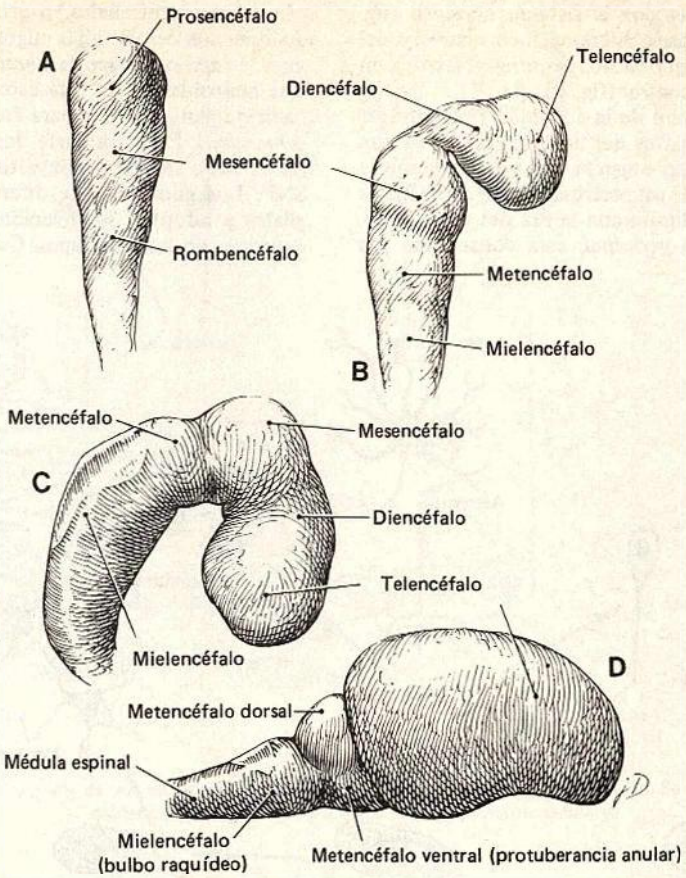

Fig. 15–2. Serie de diagramas que demuestran la cefalización del tubo neural. **A**, estado de tres vesículas; **B**, estado de cinco vesículas; **C**, desarrollo y crecimiento continuo; **D**, vesícula telencefálica que crece más allá de las otras vesículas y el diencéfalo queda en la profundidad del telencéfalo.

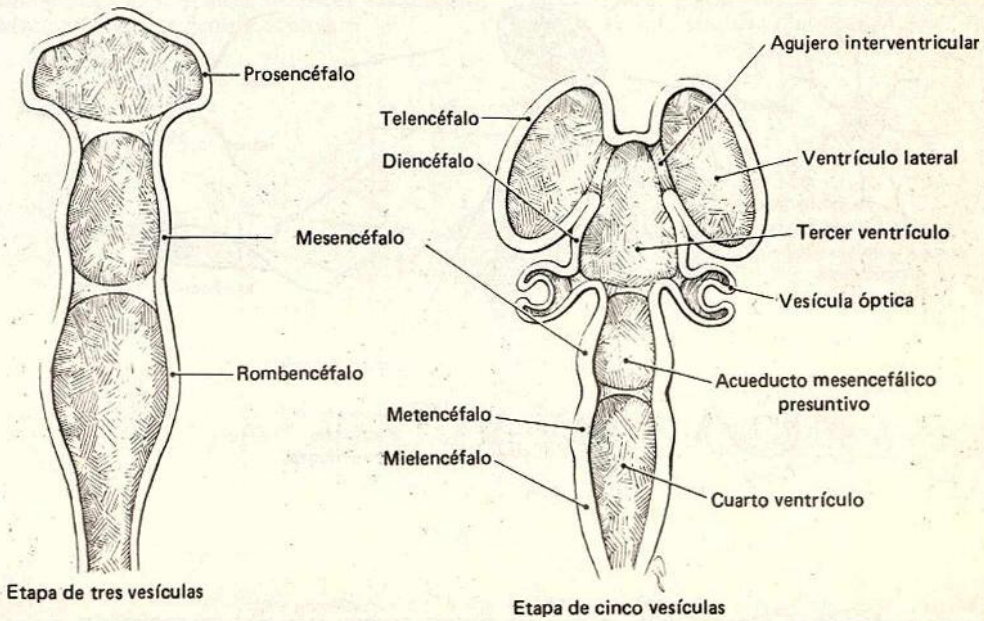

Fig. 15–3. Diagrama de las secciones frontales en el estado de tres y de cinco vesículas, respectivamente.

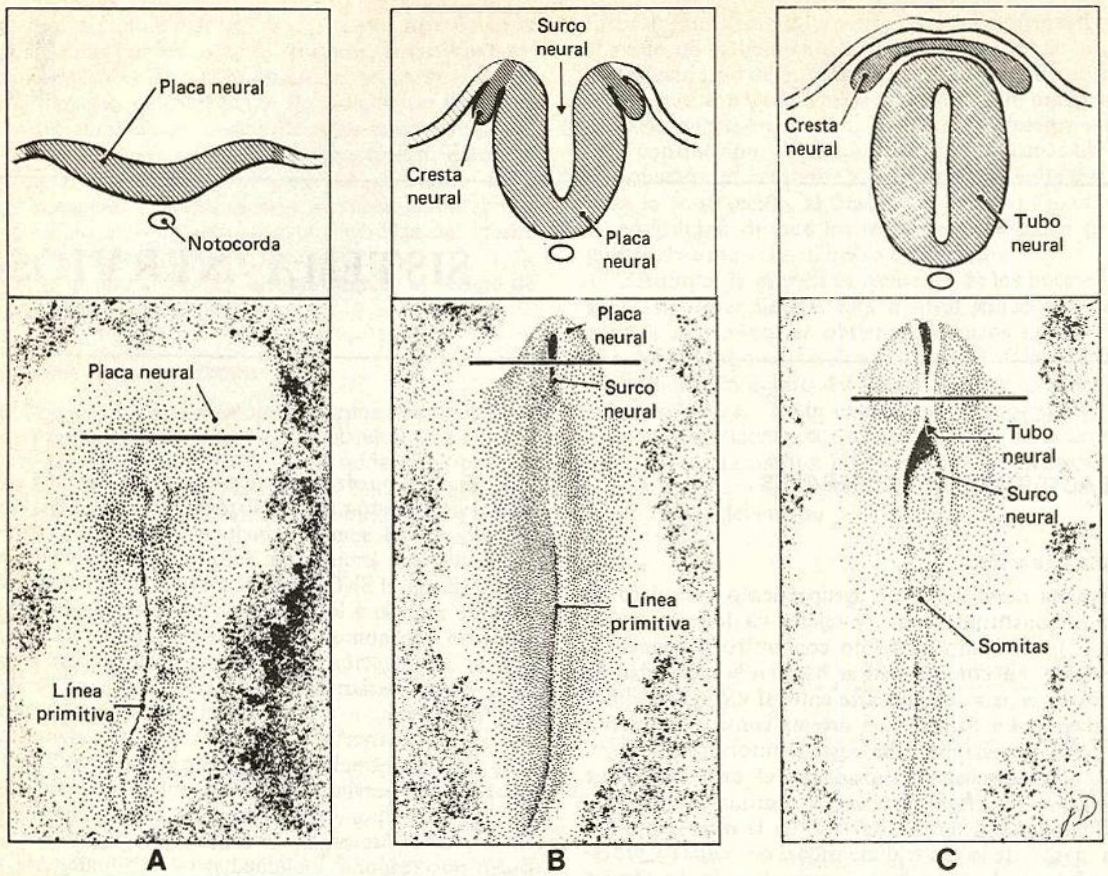

Fig. 15–1. Representación esquemática del desarrollo del tubo neural. **Arriba,** cortes transversales; **abajo,** vistas dorsales. **A.** El ectodermo se engrosa y forma la placa neural en el estado presomítico. **B.** La placa neural continúa el engrosamiento y forma una invaginación, el canal neural. **C.** El canal neural se cierra y forma el tubo neural y se diferencian las células de la cresta neural. Las microfotografías de luz están marcadas según el aumento dado por el microscopio, antes de la amplificación fotográfica. Las microfotografías electrónicas están marcadas de acuerdo al aumento total, con la amplificación fotográfica.

a la diferenciación de varios componentes del cerebro (fig. 15–2). Este proceso de *cefalización* se identifica, en las fases primarias del desarrollo, por la aparición de tres vesículas: prosencéfalo, mesencéfalo y rombencéfalo (fig. 15–3). El *prosencéfalo* se divide en dos: el *telencéfalo* y el *diencéfalo.* Las vesículas telencefálicas crecen en forma muy extensa y cubren por completo las porciones rostrales de las vesículas como *hemisferios cerebrales.* El *diencéfalo* se diferencia en tálamo y sus divisiones (*epitálamo, tálamo, metatálamo, subtálamo* e *hipotálamo*) y se relaciona en forma directa con el desarrollo del ojo (*vesícula óptica*). Durante el desarrollo, la porción rostral del tubo neural se vuelve sinosa, pero se conserva la integridad de la luz del tubo. La luz relacionada con el desarrollo telencefálico se convierte en dos *ventrículos laterales,* en tanto que la relacionada con el crecimiento diencefálico se convierte en el *tercer ventrículo* "en forma de dona". El tercer ventrículo sostiene su comunicación con los ventrículos laterales por dos agujeros laterales (*de Monro* e *interventricular*). El *mesencéfalo* no se subdivide en otras vesículas, sino que origina directamente al cerebro medio. La porción constreñida de la luz del tubo neural en el cerebro medio se denomina *acueducto mesencefálico.* Esta es la conexión rostral entre el tercer y el *cuarto ventrículo* que se desarrolla en forma caudal junto con el *rombencéfalo* que se subdivide en vesícula metencefálica y mielencefálica. El *metencéfalo* da origen al cerebelo dorsalmente y a la protuberancia anular ventralmente. El *mielencéfalo* se convierte en el bulbo raquídeo, que conecta con la médula espinal. El crecimiento y desarrollo continuos del cerebro depende de las cinco vesículas del tubo neural (fig. 15–3).

Diferenciación celular, desarrollo y orientación

El crecimiento y desarrollo rápidos del tubo neural (en especial de la porción rostral) origina una actividad proliferativa intensa de las células neuroepiteliales que lo constituyen. El neuroepitelio segrega tres poblaciones celulares: células de la cresta neural, neuroblastos y glioblastos. Las *células de la cresta neural* se separan del tubo neural y se diferencian en muchos tipos celulares dispersos a través del soma, algunos de los cuales

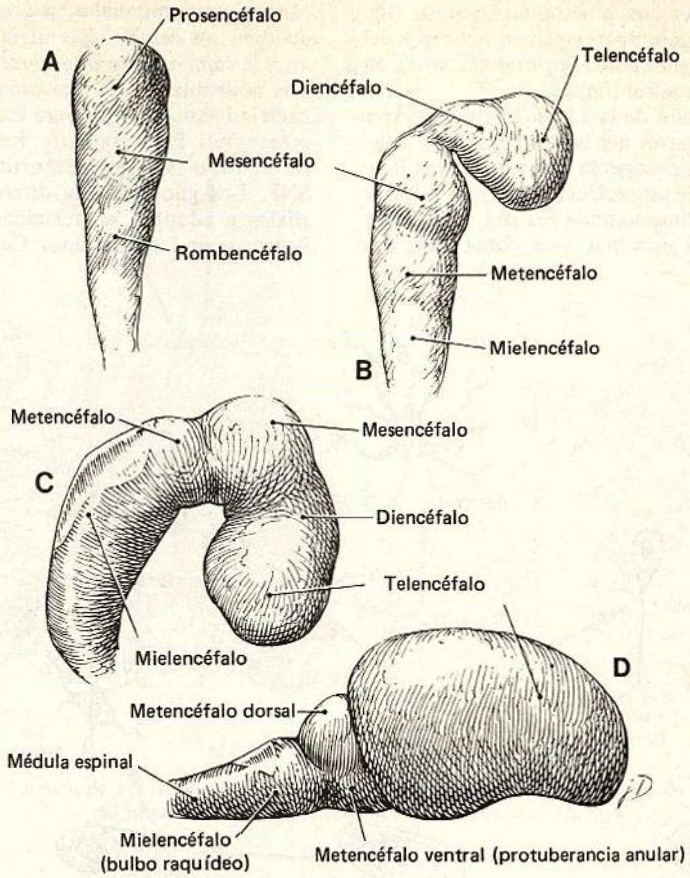

Fig. 15–2. Serie de diagramas que demuestran la cefalización del tubo neural. **A**, estado de tres vesículas; **B**, estado de cinco vesículas; **C**, desarrollo y crecimiento continuo; **D**, vesícula telencefálica que crece más allá de las otras vesículas y el diencéfalo queda en la profundidad del telencéfalo.

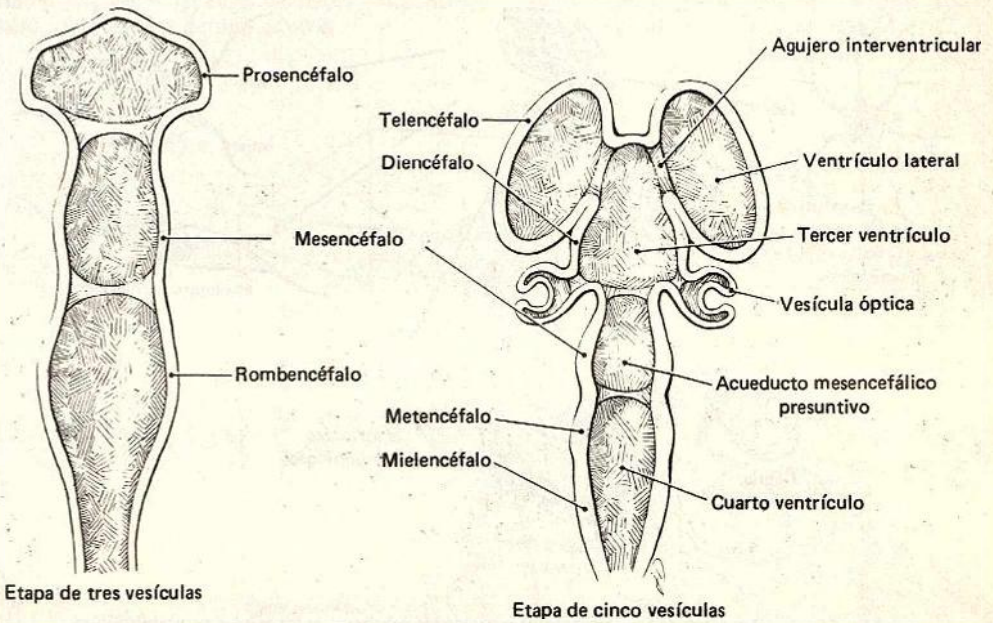

Fig. 15–3. Diagrama de las secciones frontales en el estado de tres y de cinco vesículas, respectivamente.

conservan sus relaciones con el sistema nervioso (fig. 15–4). Los neuroblastos se diferencian en neuronas del SNC, en tanto que los *glioblastos* (*espongioblastos*), en células de la neuroglia central (fig. 15–4).

Aunque la extensión de la actividad proliferativa varía en las distintas partes del tubo neural, el patrón de diferenciación celular, organización y orientación se conserva por la pared de esta estructura (fig. 15–5). La zona más interna que limita con la luz del tubo se denomina *capa matriz* o *germinal;* está constituida por células neuroepiteliales en división activa. Conforme se dividen, sus células hijas migran hacia la periferia y forman la *capa* o *corteza cerebral,* dispuesta centralmente. Los neuroblastos de esta capa pueden enviar procesos hacia adelante o atrás para formar la *capa más externa* o *marginal.* Por otra parte, los procesos pueden perforar el tubo neural y convertirse en fibras motoras del SNP. Los glioblastos se diferencian en células neurogliales y adoptan sus relaciones características con las neuronas en las tres capas. Cuando termina el desarro-

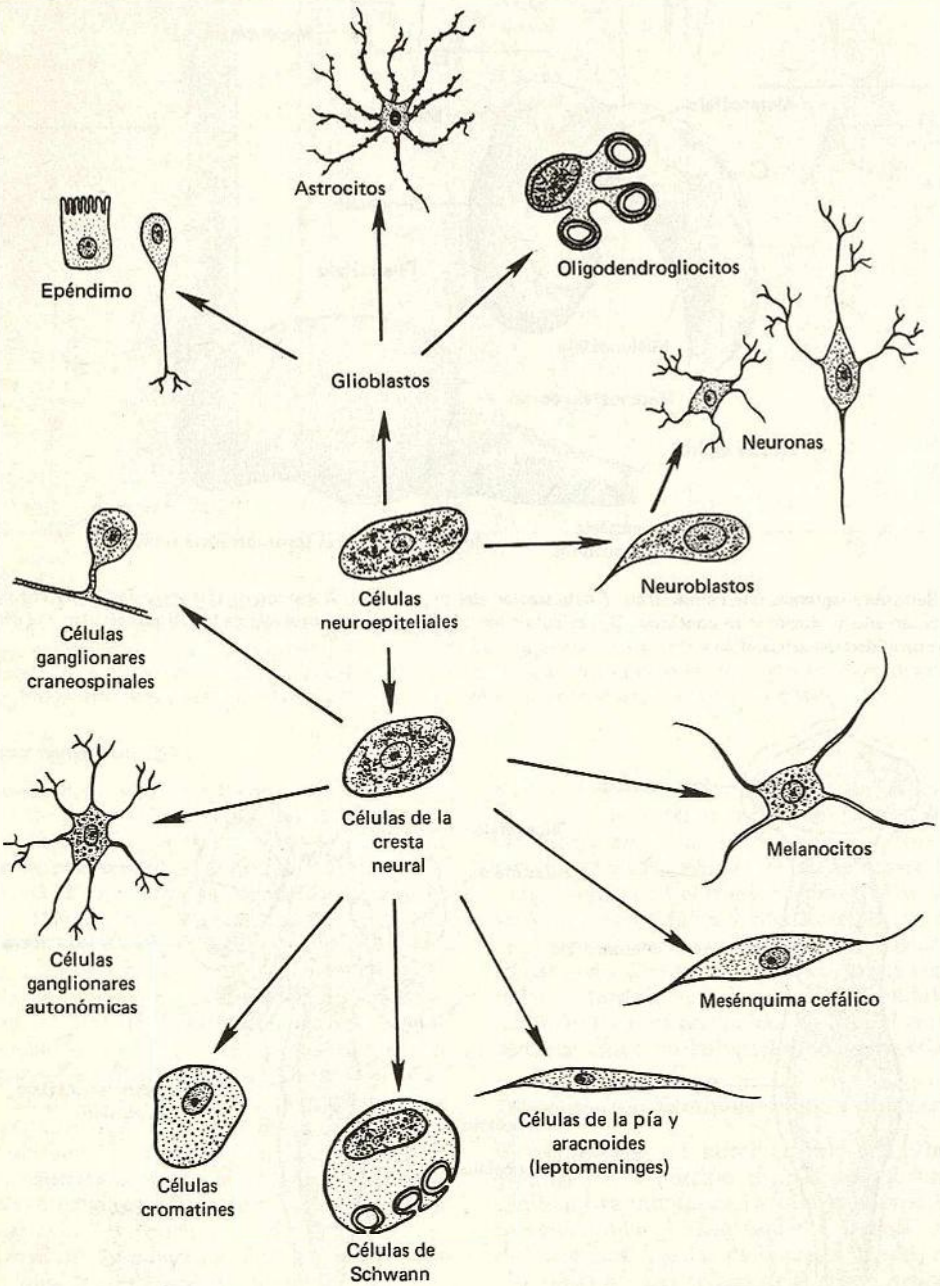

Fig. 15–4. Diagrama de los intermedios y derivados celulares de las células neuroepiteliales.

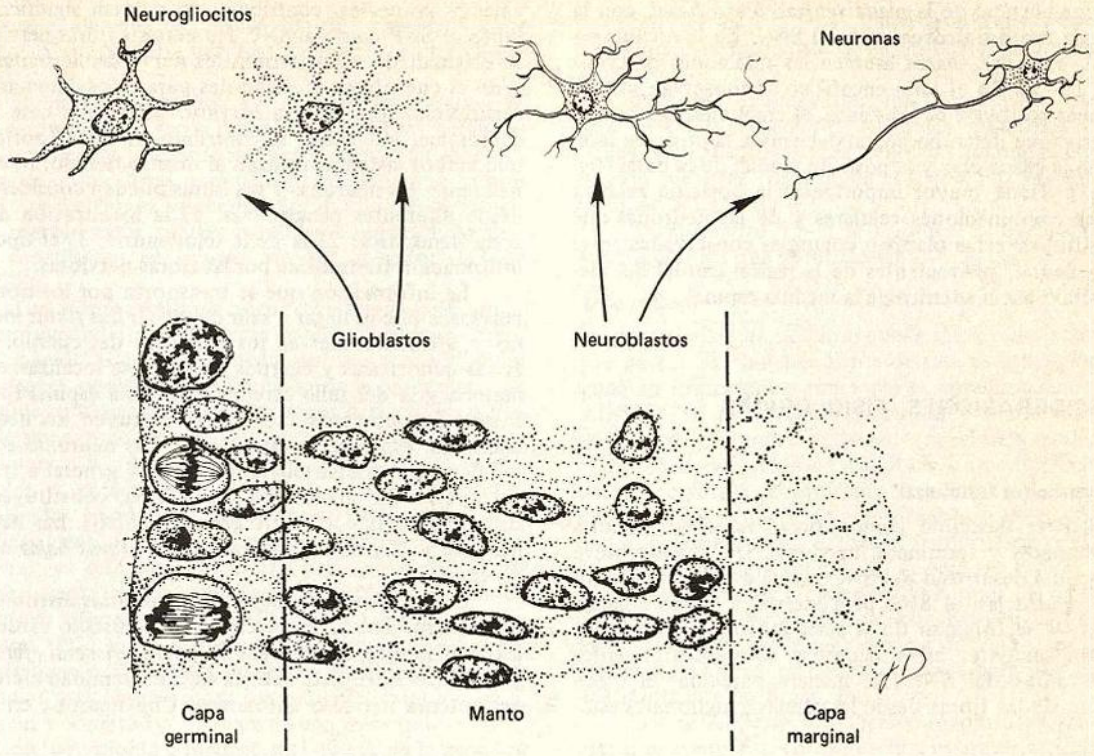

Fig. 15–5. Diagrama de una sección transversal a lo largo del tubo neural en desarrollo. Se indican las zonas del tubo neural y los derivados de sus componentes celulares.

llo del SNC, las tres capas del tubo neural en desarrollo se convertirán en la substancia blanca (capa marginal), la gris (capa cortical) y la capa ependimaria (germinal o matriz). La proliferación adicional de células neuroepiteliales dentro de las vesículas del cerebro en desarrollo determina las combinaciones celulares adicionales, relacionadas con estas estructuras adultas.

Un seno longitudinal, *limitante,* se localiza en la pared del tubo neural desde la parte caudal del mesencéfalo. Coincidente con el surco limitante, está un plano que divide al tubo neural en dos regiones anatómicas y funcionales (fig. 15–6). La capa cortical de la placa dorsal, *placa alar,* se relaciona funcionalmente con la energía sensitiva que llega al SNC, en tanto que

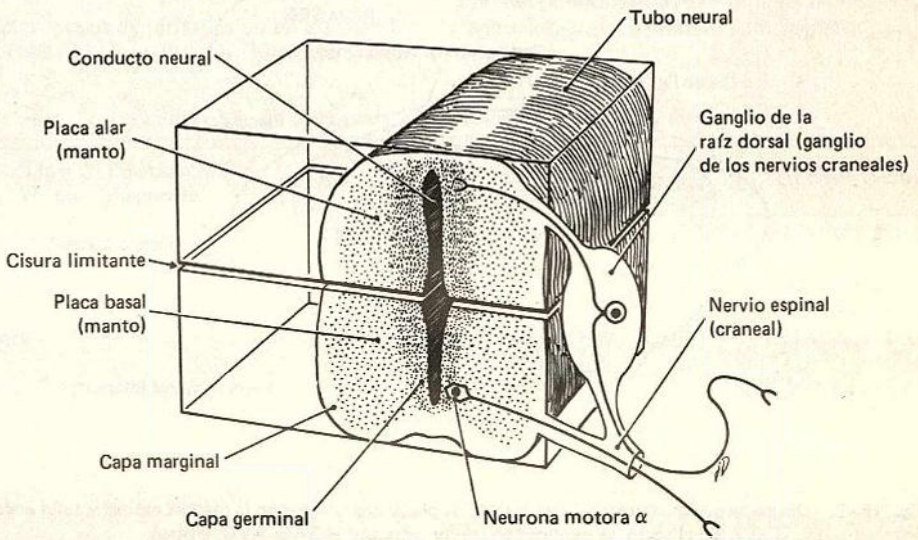

Fig. 15–6. Diagrama de las relaciones de las placas alar y basal en el tubo neural en desarrollo.

la capa cortical de la placa ventral, *placa basal,* con la energía motora proveniente del SNC. En la médula espinal, esas dos placas asumen las relaciones descritas (fig. 15–7). En el tallo encefálico se conservan sus posiciones relativas; no obstante, el crecimiento alterado de esta área del tubo neural determina la posición lateral de la placa alar y la posición medial de la basal (fig. 15–7). Tiene mayor importancia la posición relativa de las combinaciones celulares y de las neuronas que constituyen estas placas o columnas conservadas en el tubo neural, provenientes de la región caudal del mesencéfalo hacia adentro de la médula espinal.

CONSIDERACIONES FISIOLOGICAS

Organización funcional

El SNP se describió como troncos nerviosos, células ganglionares y terminales nerviosas. Un análisis breve acerca del desarrollo del SNC indicó que las fibras motoras que dejan el SNC para inervar a varios órganos efectores se originan de la placa motora. Funcional y anatómicamente, estas neuronas son contribuyentes importantes del SNP. De manera parecida, el crecimiento de las fibras desde las células ganglionares espinales y craneales, contribuye de manera significativa tanto al SNP como al SNC. Numerosas fibras nerviosas se originan de varias terminales nerviosas aferentes en todo el cuerpo y son esenciales para estos sistemas. La clasificación del sistema nervioso sobre una base sólo anatómica, subestima la contribución tan importante que ambos sistemas realizan al mismo tiempo. Funcionalmente, las neuronas y sus fibras pueden considerarse desde diferentes perspectivas: 1) la localización de la zona dendrítica; 2) la de la telodendria; 3) el tipo de información transmitida por las fibras nerviosas.

La información que se transporta por los troncos nerviosos puede llegar o salir del SNC. Las *fibras motoras* o *eferentes* inervan los efectores del cuerpo. Sus zonas dendríticas y cuerpos celulares se localizan en la materia gris del tallo cerebral y médula espinal (placa basal). Sus procesos axonales constituyen los nervios craneales, espinales y esplácnicos. Las neuronas cuyas telodendrias se distribuyen de manera general a través del cuerpo en el músculo esquelético, constituyen el *sistema somático eferente general* (SSEG). Las neuronas que lo forman se denominan *motoras bajas* o *vía común final.*

Las neuronas que poseen telodendrias distribuidas de manera general en el cuerpo en músculo cardiaco, liso y glándulas, constituyen el *sistema visceral eferente general* (SVEG). Este sistema es la extremidad eferente del sistema nervioso autónomo. Una neurona en este

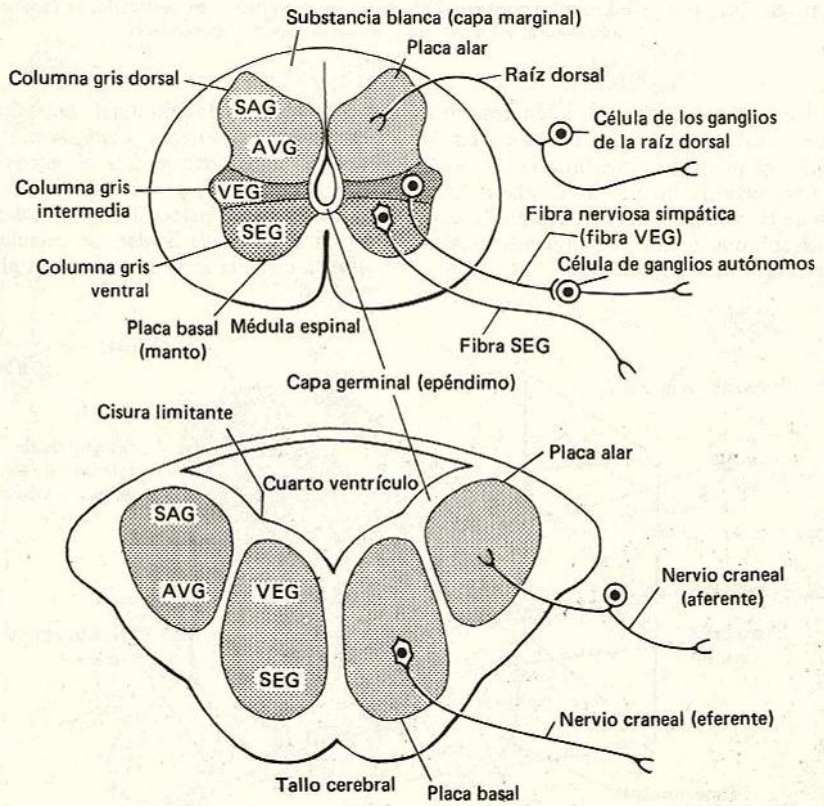

Fig. 15–7. Diagrama que muestra las relaciones de las placas alar y basal en la médula espinal y tallo encefálico. En el texto, se explica con mayor amplitud el SAG, AVG, y otros.

sistema bineuronal se localiza dentro de ganglios autónomos (véase Sistema nervioso autónomo, en este capítulo).

Debido al origen único de algunas masas esqueléticas dentro de los arcos braquiales, las fibras nerviosas que los inervan les confieren una designación especial. Después, estas fibras musculares esqueléticas se combinan con funciones viscerales. Según ello, las neuronas que inervan estas células musculares esqueléticas únicas constituyen el *sistema visceral eferente especial* (SVEE).

Las *fibras aferentes* o *sensitivas* que se originan de las zonas dendríticas dispersas en todo el cuerpo, llevan información al cerebro y médula espinal y contribuyen de manera significativa a la región de la placa alar. Los cuerpos celulares nerviosos, las zonas dendríticas y parte de sus axones constituyen el SNP. Estas fibras contribuyen a la formación de los nervios craneales, espinales y esplácnicos, aunque sus telodendrias están localizadas en el SNC. Las neuronas cuyas zonas dendríticas están distribuidas en todo el cuerpo de manera general, ya que responden a un estímulo externo por dolor, toque y temperatura, constituyen el *sistema somático aferente general* (SSAG). La *propiocepción general* (PG) es el sistema de neuronas cuyas zonas dendríticas se localizan en los músculos, tendones y cápsulas articulares. Estas responden a cambios en la tensión y longitud y proveen de una muy valiosa información, consciente e inconsciente acerca de la posición relativa que unas partes del cuerpo guardan con otras. Según algunos autores, el SSAG incluye a la PG.

Algunos órganos están modificados en especial como receptores sensitivos que transmiten información concerniente a las correlaciones entre el organismo y su ambiente. Las zonas dendríticas de las neuronas que son componentes integrales de estos órganos, ojo y oído, constituyen el *sistema somático aferente especial* (SSAE). Las funciones vestibulares del oído son importantes en las relaciones estáticas y dinámicas (aceleración lineal y angular) de la cabeza y el medio externo. Estas funciones constituyen la *propiocepción especial* (PE), considerada parte del SSAE, en opinión de algunos autores.

Las neuronas, cuyas dendritas están en las paredes de los órganos viscerales, constituyen el *sistema aferente visceral general* (SAVG). Estos receptores responden a alteraciones mecánicas y químicas relacionadas con estos órganos.

Algunos órganos están modificados en especial para percibir sensaciones viscerales especiales como olfativas y gustativas. Las neuronas incluidas en esta energía sensitiva constituyen el *sistema aferente visceral especial* (SAVE).

En el cuadro 15–1 se resumen estos sistemas y nervios con los que se relacionan.

Arco reflejo

Aunque el sistema nervioso puede iniciar una actividad que parece ser independiente de una estimulación extraña su importancia funcional se aprecia cuando una actividad se inicia como respuesta a cierta clase de estímulos. Cualquier actividad (movimiento de una extremidad, secreción de glándulas, aumento de la frecuencia cardiaca, contracción pupilar) en respuesta a un estímulo requiere de vías aferentes que se encadenen con eferentes. La actividad involuntaria originada por este encadenamiento se denomina *reflejo*. Los extremos aferentes y eferentes, así como las interneuronas que pueden contribuir, constituyen el *arco reflejo*. El reflejo, suele ser de corta duración, respuesta estereotípica a un estímulo que sirve para una necesidad inmediata del organismo.

Los reflejos no son sucesos involuntarios uniformes que aparezcan en respuesta a estímulos. Anatómicamente, pueden variar de *monosinápticos* (sólo dos neuronas) a *polisinápticos* (más de dos neuronas). Pueden manifestarse nada más como un movimiento rápido de extensión de la rodilla como respuesta a una tensión aumentada en el tendón patelar (reflejo patelar), miosis en respuesta a un aumento en la intensidad de luz (reflejo pupilar), un aumento en la frecuencia cardiaca por disminución de la presión arterial (reflejo presorreceptor arterial) o una disminución de la frecuencia cardiaca por dolor visceral profundo, durante la cirugía (reflejo vagovagal). Aunque la actividad refleja puede lograrse muy fácil con el estímulo apropiado, esa actividad motora no se presenta aislada del resto del sistema nervioso. Los reflejos siempre incluyen contribuciones segmentarias, intersegmentarias y suprasegmentarias.

Cuadro 15–1. Organización fisiológica del sistema nervioso

Sistema	Tipo de información que transporta	Localización de la zona telodendria/dendrítica	Nervios incluidos*
SEG	Motora	Músculo esquelético	Todos los nervios espinales, III, IV, VI, XII
VEG	Motora	Músculo cardiaco, músculo liso y glándulas	Todos los nervios espinales, III, VII, IX, X, XI
VEE	Motora	Músculo esquelético y arco branquial	V, VII, IX, X, XI
SAG	Aferente (dolor, tacto, temperatura, propiocepción general)	Derivados de la somatopleura	Todos los nervios espinales, V, X
SAE	Aferente (vista, oído, propiocepción especial)	Retina y laberinto membranoso	II, VIII
AVG	Aferente (mecánica y química)	Derivados de la esplecnopleura	Todos los nervios espinales, VII, IX, X
AVE	Aferente (gusto y olfato)	Lengua, mucosa olfatoria	VII, IX, X, I

* Los números romanos se refieren a los nervios craneales.

Independientemente de la complejidad y diversidad de los reflejos es útil comprenderlos en contexto de que aparentemente ocurran solos: 1) ofrecen una visión relacionada con las interconexiones entre las neuronas del sistema nervioso; 2) permiten evaluar los extremos aferentes y eferentes del arco reflejo; 3) son de gran importancia en la valoración clínica de un paciente.

La disposición más sencilla de una neurona en un arco reflejo es el *reflejo monosináptico.* Un ejemplo de éste es el de estiramiento que se ilustra en la figura 15–8. Una célula nerviosa seudounipolar, cuyo cuerpo celular está en el *ganglio de la raíz dorsal,* tiene un proceso axonal que se extiende hasta el receptor de estiramiento, el cual recibe una información propioceptiva general. El axón es un componente del *nervio espinal* y de la *raíz dorsal* y se extiende hasta la *columna gris dorsal* de la médula espinal. Sus sinapsis telodendriónicas con la zona dendrítica de las células nerviosas se localizan en la *columna gris ventral.* Cuando hay un estímulo suficiente, los potenciales postsinápticos de excitación (PPSE) originan un potencial de acción en esas *neuronas alfa-motoras (vía final común, neuronas motoras bajas).* Los axones de los nervios salen de la médula espinal y forman la *raíz ventral,* para continuar hasta la periferia en el nervio espinal. La telodendria de las fibras del SSEG inervan el músculo esquelético que responde a una estimulación propioceptiva. El *reflejo de estiramiento* o *miotático* es la forma más simple. Se requieren dos neuronas para completar el circuito. La excitación de un grupo de músculos necesita la inhibición del grupo de músculos antagonistas, lograda por la interposición de otra neurona en el circuito, la *interneurona.* Las ramas de la telodendria de las fibras propioceptoras hacen sinapsis con una interneurona. La energía generada de la propiocepción especial activa esta neurona, que hace sinapsis con una neurona alfa-motora que inerva a la masa muscular antagonista. No obstante la sinapsis entre la interneurona y su neurona alfa-motora se caracteriza por generación de potenciales postsinápticos inhibitorios (PPSI). La neurona alfa-motora se hiperpolariza y la masa muscular antagonista se relaja. Al mismo tiempo, las ramas de las fibras propioceptivas ascienden a la médula espinal para transmitir información del SSAG a los centros cerebrales altos (cerebro y cerebelo). La transmisión suprasegmentaria se complementa con las ramas de las fibras que ascienden y descienden en otros segmentos de la médula espinal (intersegmentaria). De manera parecida, los haces de las fibras descendientes, provenientes de los centros cerebrales altos, inhiben las alfa-neuronas incluidas en este tipo de actividad refleja. La pérdida de la influencia inhibitoria, por lesión sobre los centros motores superiores o a lo largo del tracto de las fibras, causa *hiperreflexia.* Aunque la actividad refleja descrita parece ser mediada por un circuito simple, el reflejo es una interacción compleja entre neuronas segmentarias, intersegmentarias y suprasegmentarias. En el reflejo de la rodilla (patelar), la información aferente (propioceptiva) incluye a los nervios femorales originados de los segmentos medulares L_3, L_4 y L_5. El extremo eferente requiere la activación de los extensores de la rodilla, por el nervio femoral. Los flexores deben estar relajados durante el reflejo. La relajación necesita la inhibición de las fibras que se originan en los segmentos medulares L_6, L_7 y S_1, cuyas fibras constituyen el nervio isquiático.

Un *reflejo multisináptico* incluye más de dos neuronas en el arco reflejo (fig. 15–8). El *reflejo de retirada* es un buen ejemplo de una vía multisináptica. La aplicación de un exceso de presión (dolor) a una extremidad anterior en un perro, causa retracción (retirada refleja por flexión) de la extremidad. El SSAG cuenta con información que se transmite como se describió;

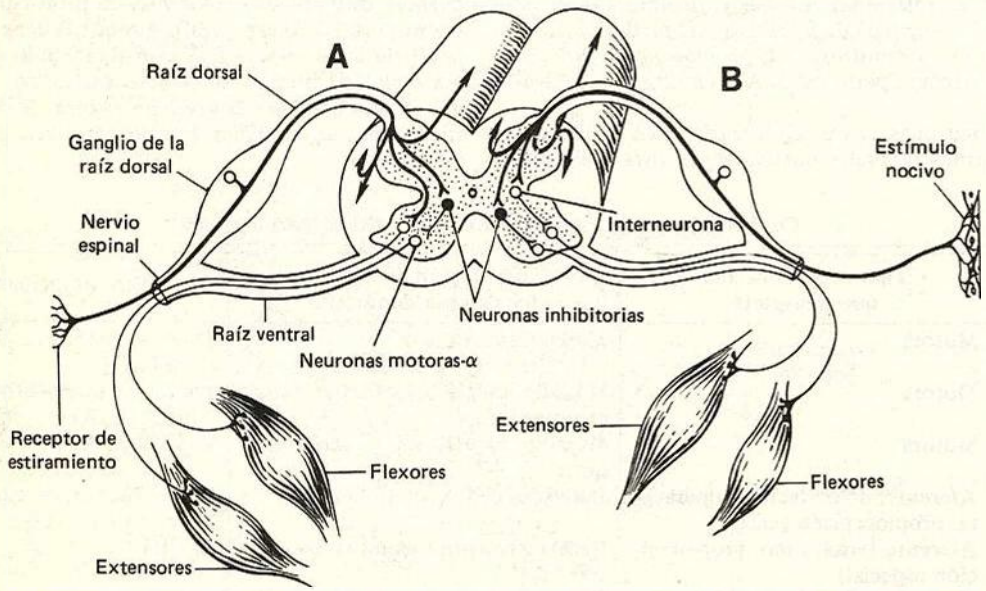

Fig. 15–8. Diagrama esquemático del reflejo de estiramiento **(A)** y del de retirada **(B).** El primero es monosináptico; el axón de la fibra aferente hace sinapsis con la neurona alfa motora en los extensores. El reflejo de retirada es multisináptico; el axón de la fibra aferente hace sinapsis con una interneurona. Esta hace sinapsis con una neurona alfa motora en los flexores.

sin embargo, una neurona adicional se suma al circuito. La excitación de las neuronas alfa-motoras que inervan los músculos flexores, deben complementarse con la inhibición de los extensores como se describió. Las relaciones segmentarias, intersegmentarias y suprasegmentarias descritas antes, también constituyen el reflejo. Si se aplica una presión interdigital fuerte entre el tercer y el cuarto dedo de la mano, esta información se transmitiría a los segmentos C_7, C_8 y T_1 de la médula espinal, por las fibras del SSAG del nervio radial. La excitación de los flexores de las articulaciones escapulohumeral, del codo y carpiana, requiere la inclusión del nervio axilar (C_7 y C_8), nervio musculocutáneo (C_6, C_7 y C_8) y nervios mediano y ulnar (C_7 y C_8). La inhibición simultánea de los extensores incluye la de las fibras del SSEG del nervio radial (C_7, C_8 y T_1).

El reflejo de retirada y el miotático demuestran el principio de *inervación recíproca.* La excitación de los flexores necesita de la inhibición de los extensores, y viceversa.

Este tipo de actividad refleja, relacionada pero no limitada a la médula espinal, también aparece en los nervios craneales y viscerales. La actividad refleja autónoma se comenta en el sistema nervioso autónomo. La actividad refleja relacionada con los nervios craneales sigue el mismo patrón básico descrito; no obstante, esa actividad puede incluir más de un nervio craneal, que puede funcionar como extremo aferente y otro, como eferente. De manera natural, se conectan por interneuronas. Aunque la disposición espacial de los reflejos nerviosos craneales difiere de la de los reflejos nerviosos espinales, es lógica si se recuerdan las relaciones entre la placa alar (sensitiva) y la placa basal (motora). El arco reflejo A V-VII es un ejemplo de este tipo de relación. Una estimulación dañina a la cabeza (córnea, párpados, hocico), se transmite como información del SSAG a la región sensitiva (placa alar) del nervio trigémino (V). Una interneurona conecta esta región sensitiva con el núcleo motor (placa basal) del VII nervio craneal (nervio facial). Las fibras del SSEG del VII par craneal, inervan el músculo esquelético encargado de la respuesta específica (estrabismo, parpadeo, amenaza).

ORGANIZACION DE LOS COMPONENTES PERIFERICOS

Ganglios

La acumulación de cuerpos celulares nerviosos fuera del SNC se denomina *ganglio;* y la correspondiente dentro del SNC, *núcleo.* Hay dos tipos principales de ganglio, los *craneospinales* (*sensitivos*) y los *autónomos* (*motores*). Los primeros incluyen los *de la raíz dorsal* de los nervios espinales y los *craneales* de los nervios craneales. Los ganglios autónomos incluyen los *paravertebrales* y *prevertebrales* del sistema nervioso simpático y los *terminales* del parasimpático. Estos últimos pueden estar cerca, dentro o sobre las paredes de varios órganos. Los que están dentro de las paredes de los órganos se denominan *ganglios intramurales.*

Aunque tienen diferente tamaño, los *ganglios* suelen estar rodeados por tejido conjuntivo, que forma una cápsula, las fibras colágenas y reticulares de esta cápsula se continúan adentro del órgano como un estroma o retículo fino (fig. 15–9). Los vasos sanguíneos, axones, dendritas, neuroglia periférica y cuerpos celulares nerviosos, están inmersos dentro del retículo

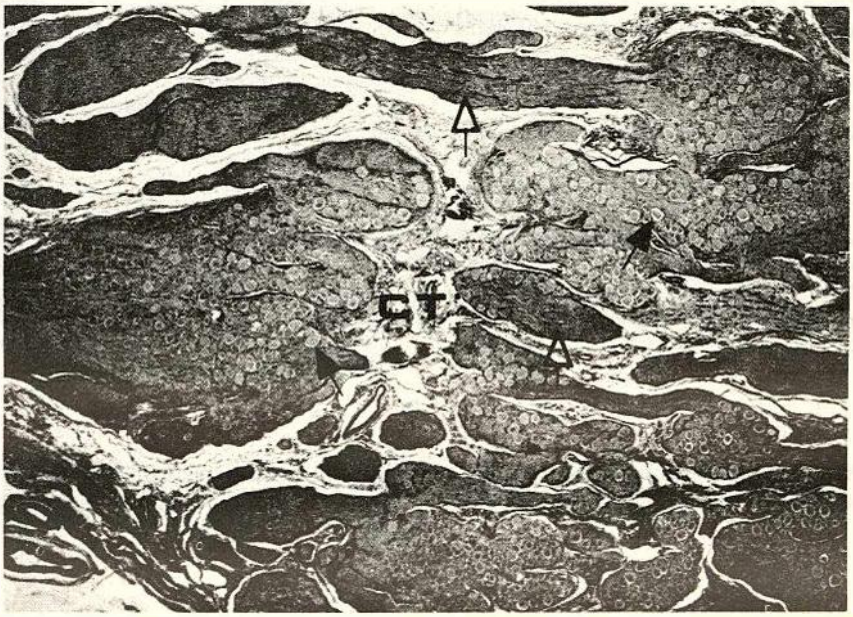

Fig. 15–9. Ganglio de la raíz dorsal. El órgano consta de los cuerpos de células nerviosas (**flecha obscuras**), procesos celulares nerviosos (**flechas claras**) y tejido conjuntivo (CT). X4.



Fig. 15–10. Células del ganglio de la raíz dorsal. Las neuronas (N) están rodeadas por anficitos (**flechas obscuras**). Nótese la base del axón de una neurona (**flecha clara**). Compárese con la figura 12–22. X63 (hematoxilina férrica).

de soporte. Los anficitos están íntimamente relacionados con los cuerpos celulares nerviosos. Los anficitos y neuronas de los ganglios son de origen ectodérmico, provenientes de la cresta neural.

Los *ganglios de la raíz dorsal* son representativos de los ganglios craneospinales (fig. 15–9). Estas estructuras globulares están encapsuladas y el tejido conjuntivo se extiende fuera de la cápsula y se dispersa en el ganglio. Predominan las neuronas seudounipolares (lámina II–11). Su tamaño es variable. Cada neurona está rodeada de anficitos (fig. 15–10). Estas células aplanadas o cuboideas están en contacto tan íntimo con el pericarion que suele observarse una identación en el cuerpo celular nervioso. Estas células se continúan con la vaina neurolémica de las fibras nerviosas. Por lo común, las fibras nerviosas constituyen el resto del órgano en distintos fascículos.

Los *ganglios autónomos* incluyen los relacionados con el sistema nervioso autónomo. Los *ganglios simpáticos* y las neuronas que los constituyen son más pequeños que los de la raíz dorsal. Los primeros están constituidos primariamente por neuronas multipolares. Las fibras nerviosas están distribuidas más difusamente en el ganglio motor que en el craneospinal.

Los *ganglios parasimpáticos,* lejos de los órganos viscerales, se parecen a los simpáticos, pero los que se localizan en los órganos (*intramurales*), no tienen igual estructura (fig. 15–11). Están constituidos de pocos cuerpos celulares de neuronas multipolares y fibras. Casi siempre, los pericariones carecen de anficitos, aunque pueden ser reemplazados por unos fibroblastos pequeños y aplanados.

Troncos nerviosos

La organización de las fibras nerviosas periféricas en grandes troncos sigue un patrón básico igual al descrito para la de los órganos sólidos. Es casi idéntica a la del músculo. En la figura 15–12 se detallan en forma esquemática los troncos nerviosos y sus relaciones con los elementos centrales y periféricos.

Los troncos nerviosos, o nervios periféricos, se componen de los axones que conectan el cerebro, tallo encefálico y médula espinal con las zonas dendríticas o telodendríticas de neuronas periféricas. Los *nervios espinales,* formados por las raíces dorsal y ventral, son mixtos y tienen fibras aferentes y eferentes. En el cuadro 15–1 se detallan los tipos de fibras que los constituyen. Todos los nervios espinales contienen componentes de los sistemas SSAG, SSEG, SVEG. Los *nervios viscerales* que llegan a órganos viscerales de las cavidades torácica, abdominal y pélvica, se parecen mucho a los espinales. Están constituidos por elemen-

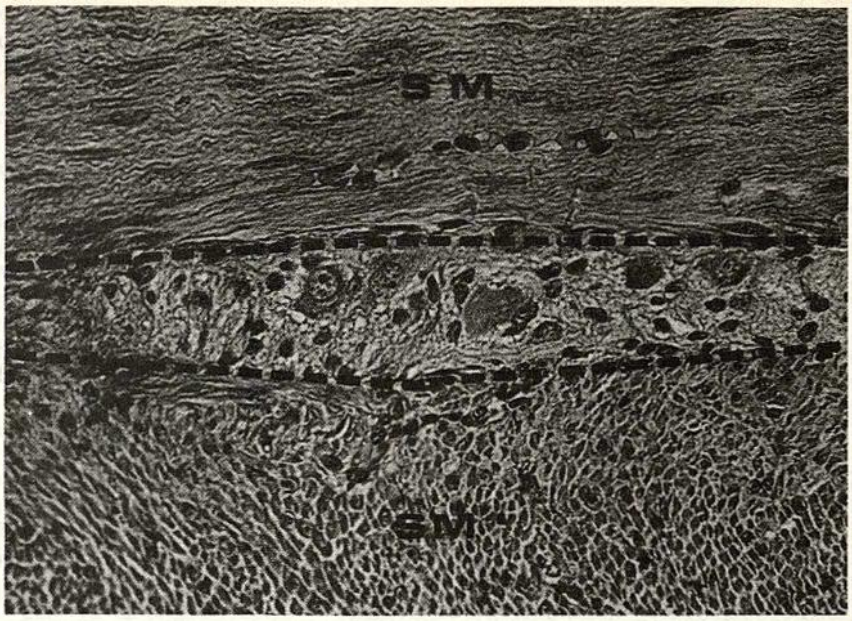

Fig. 15–11. Ganglio intramural del plexo mesentérico. Las **líneas discontinuas** delinean aproximadamente al ganglio. El ganglio está interdigitado entre dos masas de músculo liso (SM) de la túnica muscular. X100.

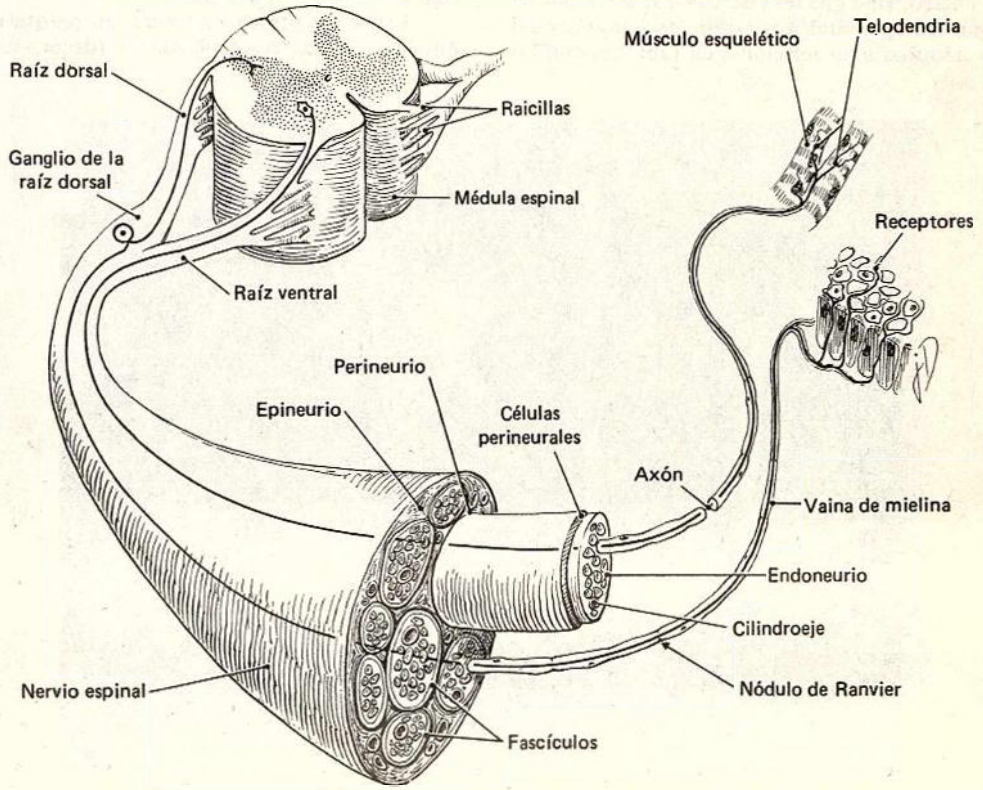

Fig. 15–12. Diagrama que muestra las envolturas del nervio espinal y sus relaciones con el SNC. Los nervios espinales son mixtos.

tos del SVAG y SVEG, que se comentan en la sección de sistema nervioso autónomo.

Los nervios craneales se organizan en un patrón un poco diferente. No se observan raíces dorsales y ventrales. Están constituidas de troncos nerviosos simples que pueden ser sensitivos (I, II y VIII), motores (III, IV, VI, XI, XII) o mixtos (V, VII, IX y X). Estos últimos se parecen a los espinales. Hay ganglios craneales y los nervios transportan información aferente y eferente. Los nervios craneales sensitivos se desvían un poco del patrón básico. Los nervios olfatorio, óptico y vestibulococlear están constituidos por axones de células ganglionares, localizadas en los bulbos olfatorios, capas ganglionares de la retina y ganglios vestibular y espiral, respectivamente. Los nervios craneales, que son sólo motores, pueden considerarse muy parecidos a las raíces ventrales y componentes eferentes de los nervios espinales y viscerales. Los cuerpos celulares de estos nervios están dentro de núcleos específicos de la columna motora (placa basal) del bulbo.

Los troncos nerviosos (nervios periféricos) suelen estar constituidos por paquetes (*fascículos*) de fibras nerviosas recubiertas de elementos del tejido conjuntivo. La cubierta más externa de los nervios periféricos es el *epineurio* (láminas V–7, V–9) (Figs. 15–13 y 15–14). El epineurio puede considerarse la cápsula de estos órganos y consiste de TCFBD dispuesto en forma irregular. La cubierta más externa de un fascículo simple es el epineurio. Cuando se unen numerosos fascículos, como es usual, el epineurio no sólo cubre al nervio entero, sino que los fascículos se unen por tejido conjuntivo epineural. Por tanto, las porciones del epineurio adoptan unas relaciones en tabiques con los paquetes individuales. Cada fascículo de un tronco nervioso está recubierto por una delicada capa de tejido conjuntivo que se continúa con el epineurio, llamada perineurio (figs. 15–13 a 15–15). Inmediatamente subyacente al perineurio, hay otra cubierta de células, las *perineurales*, que pueden variar de una a tres capas de grosor. Estas no son células de tejido conjuntivo, porque cada una está recubierta por una lámina basal. Las fibras reticulares y colágenas finas, así como los fibroblastos, pueden hallarse entre las capas de células perineurales. Estas capas continuas de células epitelioides funcionan como barreras efectivas entre el tejido conjuntivo y el compartimiento endoneural. No está bien determinada la función exacta y el origen de las células perineurales. Estas pueden continuarse, derivarse o parecerse a las cubiertas leptomeníngeas del SNC. Las cubiertas de células perineurales finalizan antes de la terminación del nervio.

El *endoneurio* es un tejido conjuntivo entre las células perineurales y las láminas neurolémicas de las fibras nerviosas individuales (figs. 15–14 y 15–15). En ocasiones hay fibras reticulares finas, algunos fibroblastos y capilares, en este compartimiento.

Terminales nerviosas aferentes

Son los medios por los que un organismo percibe diferentes estímulos provenientes de sus medios externo e interno (*zonas dendríticas*). La recepción a esta información, una vez transmitida al SNC, es la base sobre la cual se integra la respuesta.

Estos receptores son transductores que convierten diferentes tipos de modalidades (dolor, tacto, calor,

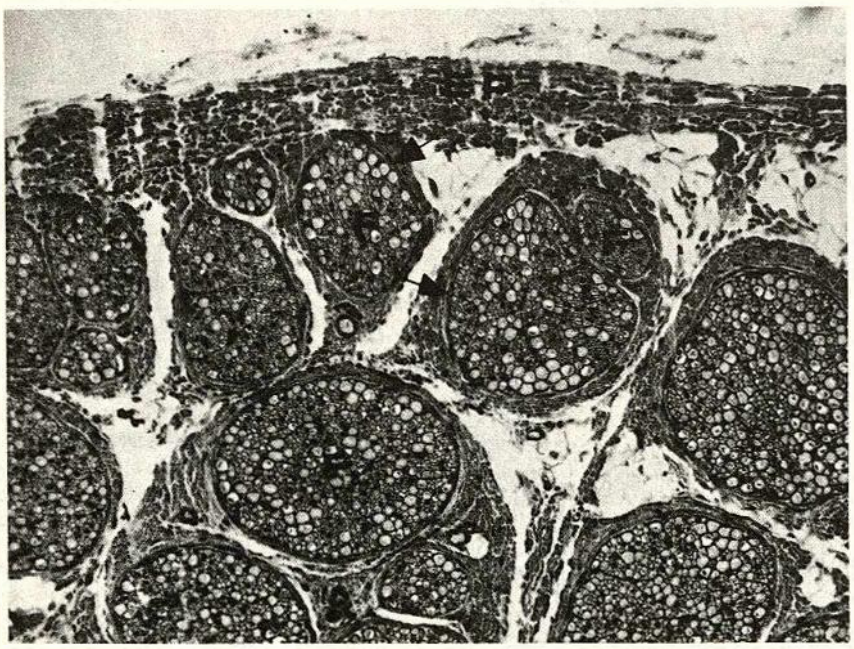

Fig. 15–13. Organización de un tronco nervioso. El epineurio (EP) rodea todos los fascículos (F). Los fascículos individuales están rodeados por el perineurio. Las **flechas obscuras** indican la vaina celular perineural que rodea a los fascículos individuales por debajo del perineurio. (Compárese con la figura 15–15). El endoneurio rodea a cada proceso celular nervioso individual. X40.



Fig. 15—14. Endoneurio. Los procesos celulares nerviosos individuales (N) están rodeados por el endoneurio (**flechas**). Nótense los cilindroejes y la neuroqueratina de las vainas mielínicas alteradas. X320.

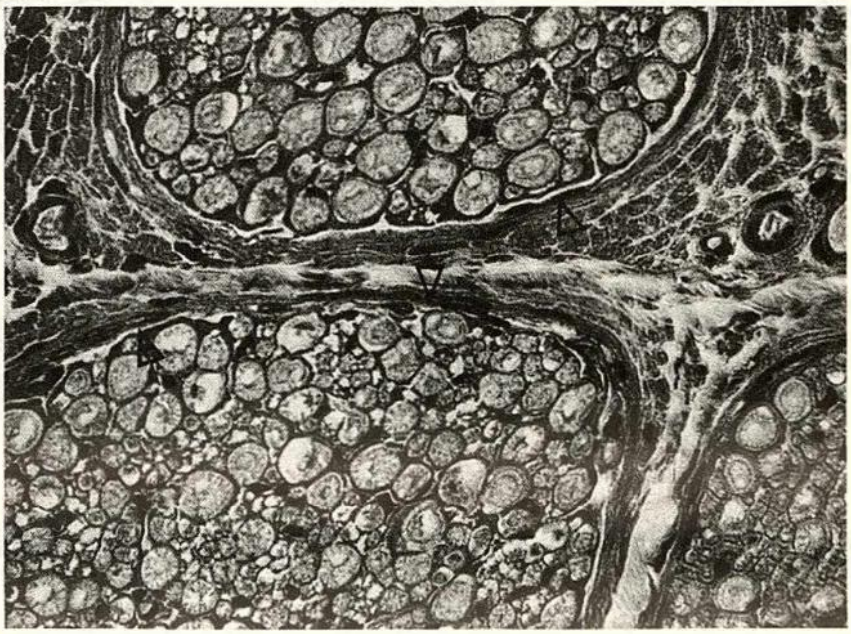

Fig. 15—15. Células perineurales. Las capas de células perineurales (**flechas**) rodean a los fascículos individuales por debajo del perineurio. X160.

presión, entre otros) en una forma utilizable por el sistema nervioso. Aunque los receptores se han clasificado de numerosas formas, ninguna es por completo satisfactoria y otras sobreponen diferentes grados. Las distintas clasificaciones se basan en:

1. Fuente del estímulo y localización de los receptores.
2. Tipos de modalidades transducidas por los receptores.
3. Forma del estímulo requerido para estimular los receptores.
4. Estructura de los receptores.

Aunque no es ciento por ciento satisfactoria, se comentará la base estructural. Anatómicamente, los receptores se subdividen en dos tipos principales: *libres* y *difusos*, y *encapsulados*.

Las *terminaciones nerviosas libres* y *difusas* son las frecuentes del cuerpo. Aunque abundan más en la epidermis, también están en las membranas mucosas y serosas, músculos, articulaciones y tejido conjuntivo de las vísceras. Las fibras, muy arborizadas, pueden ser mielinizadas o no mielinizadas y pueden terminar como extremos aplanados o bulbosos, distribuidos entre las células de los tejidos conjuntivos o epiteliales (fig. 15–16). Por lo común se consideran receptores de tacto.

Los *discos de Merkel* son terminaciones nerviosas libres, modificadas, que se relacionan con las células epidérmicas profundas. Las ramas terminales son aplanadas o discoides y están en contacto con estas células modificadas. En general, estos discos se hallan en la piel sin pelo. Estos receptores se combinan con la estimulación táctil, la cual va relacionada con el dolor.

Los *receptores encapsulados* varían desde una encapsulación ligera hasta una muy gruesa. Ellos incluyen los *corpúsculos de Meissner, terminaciones bulbosas de Krause, corpúsculos de Golgi-Mazzoni, genitales de Vater-Pacini, de Herbst, de Ruffini así como husos neuromusculares* y *órganos tendinosos de Golgi* (fig. 15–16).

Los *corpúsculos de Meissner* son unos de los más comunes en la piel sin pelo (fig. 15–17). Están en las papilas dérmicas de las palmas y plantas. Los corpúsculos miden poco más o menos 100 μm de longitud por 25 μm de ancho. Están un poco encapsulados y tienen terminales de uno o más nervios dispuestos en forma helicoidal, alrededor de una masa de células dispuestas de modo parecido. La configuración total es la de un cono imbricado. Estos corpúsculos son receptores de discriminación táctil. Los discos de Merkel pueden ser formas rudimentarias de estos corpúsculos.

Las *terminaciones bulbosas de Krause* están ligeramente encapsuladas y son receptores esféricos localizados en la piel, en combinación con las membranas mucosas (en especial la conjuntiva). En un tipo, la terminal nerviosa penetra a una masa granular dentro de la cápsula y termina en el polo opuesto, en un extremo un poco expandido. En un segundo tipo, el ner-

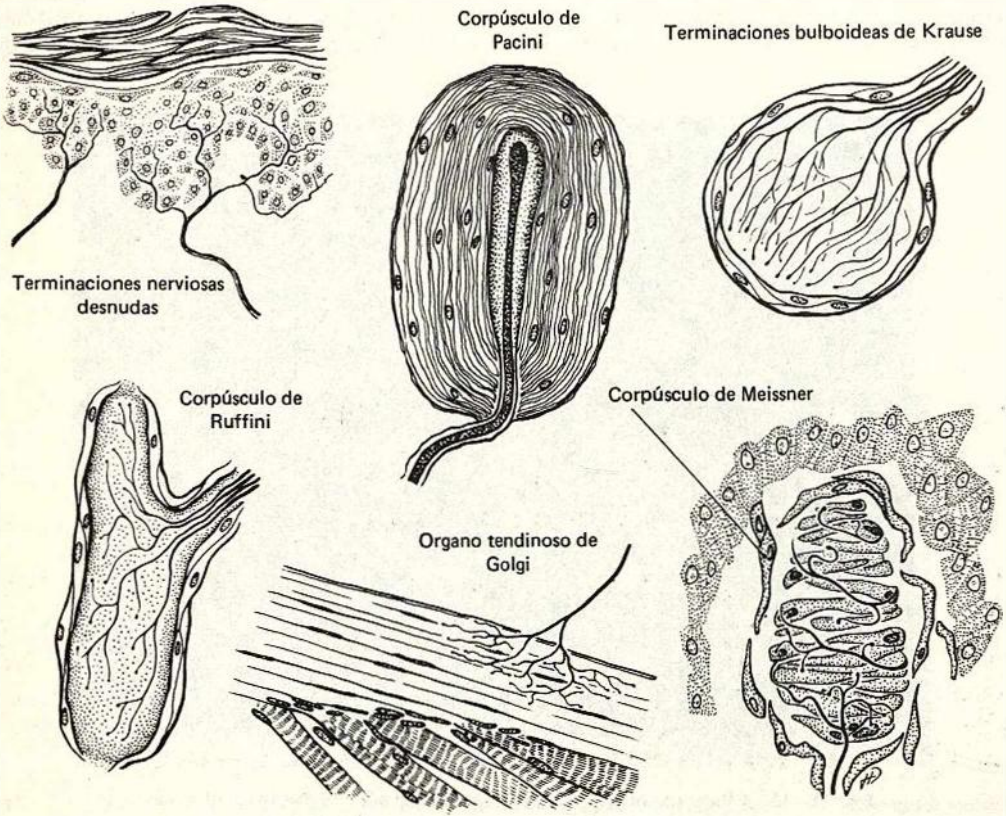

Fig. 15–16. Diagrama de varios tipos de receptores.

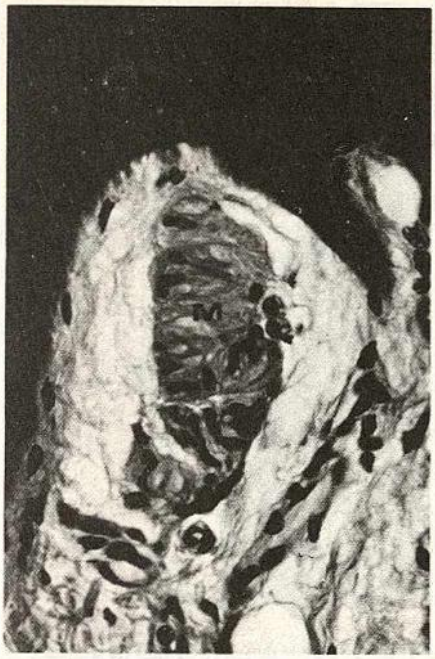

Fig. 15–17. Corpúsculo de Meissner (M). Está dentro de una papila dérmica. X115.

vio penetra a la masa granular dentro de la cápsula, padece una arborización y termina en un extremo expandido. Este tipo de corpúsculo es receptor de frío.

Los *corpúsculos de Golgi-Mazzoni* se parecen a los de Meissner, a pesar de que son más pequeños y su cápsula más gruesa. Se considera que son receptores de presión, en el tejido conjuntivo de piel sin pelo y membranas mucosas. También se hallan en la dermis del glande, las almohadillas plantares de los carnívoros y el tejido conjuntivo del casco de los solípedos.

Los *corpúsculos genitales* se parecen mucho a los de Golgi-Mazzoni, aunque los primeros son más grandes y su cápsula es más gruesa. También pueden ser lobulados. El número de nervios que entran en la cápsula varía de uno a diez. Se arborizan y forman una espiral que se interlaza con la red de terminales nerviosas desnudas. Estos corpúsculos se encuentran en el clítoris y el glande. Se consideran receptores de presión.

Los *corpúsculos de Vater-Pacini* son las terminaciones nerviosas encapsuladas más grandes del cuerpo (fig. 15–18). Pueden medir de 3 a 4 mm de longitud y, por lo tanto, pueden apreciarse a simple vista. Un solo nervio penetra al corpúsculo y termina en un agrandamiento bulboso, rodeado por una masa de material granular. Las capas concéntricas de células epiteliales (parecidas a las células perineurales), el tejido conjuntivo y los capilares les dan aspecto de cebolla (fig. 15–19). Estos corpúsculos son receptores de presión y son muy raros. Se encuentran en las profundidades del tejido conjuntivo, mesenterios y membranas serosas, así como en el tejido conjuntivo de los órganos viscerales, músculos, tendones y ligamentos.

Los *corpúsculos de Herbst* son versiones más pequeñas de los corpúsculos de Vater-Pacini. Son receptores de presión y están en la lengua y el pico de las aves.

Los *corpúsculos de Ruffini* están constituidos por una arborización de fibras nerviosas entrelazadas a través de una masa granular incluida en una cápsula de tejido conjuntivo. Se consideran como receptores de calor, pero los receptores tipo Ruffini están relacionados con sensaciones cinestésicas (capítulo 14).

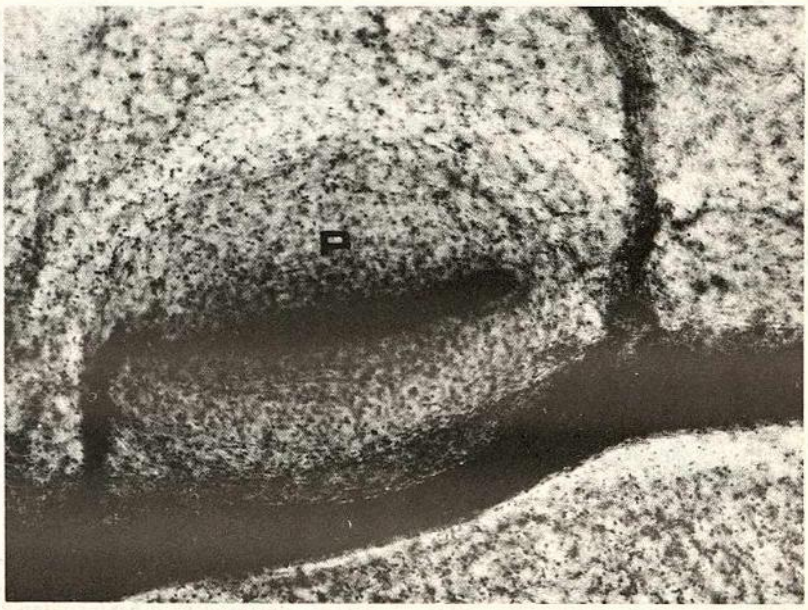

Fig. 15–18. Preparación completamente montada de un corpúsculo de Vater-Pacini (P) del mesenterio. X16.

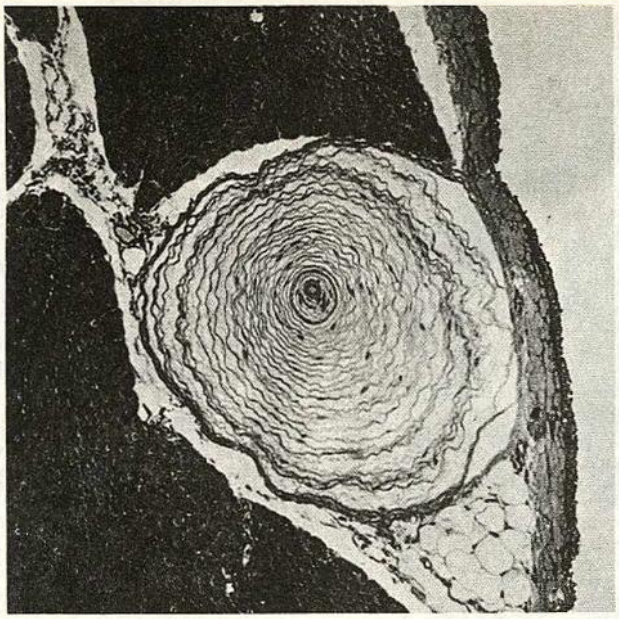

Fig. 15–19. Corte transversal de un corpúsculo de Vater-Pacini en el tejido conjuntivo del páncreas de un gato. Las capas concéntricas de los componentes le dan un aspecto de cebolla. X25.

Los *huesos neuromusculares* y los *órganos tendinosos de Golgi* se describieron en aparato musculoesquelético (capítulo 14).

Aunque se han descrito numerosos receptores y sus modalidades, hay algunas preguntas respecto a la especificidad de terminales aferentes, dadas para una modalidad específica. La distinción entre algunos tipos es dudosa. Los corpúsculos de Meissner, discos de Merkel, corpúsculos de Golgi-Mazzoni, terminaciones bulbosas de Krause y corpúsculos genitales, están tan bien relacionados que unos pueden ser formas modificadas de otros. De manera parecida, las ampollas de Vater-Pacini y los corpúsculos de Herbst están íntimamente relacionados. Existe alguna prueba de que los receptores, se descomponen y organizan en forma continua durante toda la vida.

ORGANIZACION DE LOS COMPONENTES CENTRALES

Meninges

El SNC está bien protegido por los huesos del cráneo y de la columna vertebral. Se logra una protección mayor mediante la combinación de tejido conjuntivo laxo y denso (fig. 15–20). Estos tejidos se disponen en tres membranas fibrosas, que recubren todo el sistema: *duramadre, aracnoides* y *piamadre.* La primera se denomina también *paquimeninge;* la aracnoides y la piamadre también se conocen como *leptomeninges.* Además de la protección debida al tejido conjuntivo, estas membranas están íntimamente relacionadas con el *líquido cefalorraquídeo.* El riego llega al SNC por vasos que se encuentran en estas membranas.

La *duramadre* es una cubierta de TCFBD, constituida por colágena y algunas fibras elásticas, así como vasos sanguíneos (fig. 15–20). En el cerebro, esta cubierta se forma de dos capas. La más externa es el periostio fibroso de la superficie interna de los huesos craneales. Esta capa contiene muchos vasos sanguíneos relacionados con los huesos craneales. La capa interna está muy poco vascularizada y se mezcla de manera insensible con la externa. Estas capas se distinguen a la perfección en algunas áreas del cerebro, en que están separadas para formar los *senos durales,* encargados de la colección de líquido cefalorraquídeo y de su retorno al sistema vascular. La duramadre se separa de la aracnoides por el *espacio subdural.*

Debido a que los huesos del cráneo no son continuos como una unidad con los de la columna vertebral, el periostio de la superficie interna de los huesos craneales se refleja como el periostio de su superficie externa en el *agujero magno.* Por tanto, la duramadre de la columna vertebral, es una capa sencilla (la capa interna de la duramadre craneal) y se separa del periostio que reviste las vértebras por un amplio espacio llamado *epidural* (fig. 15–21), que está ocupado por tejido conjuntivo laxo y adiposo, venas y senos venosos. El espacio epidural se utiliza para administrar algunos anestésicos (*anestesia epidural*).

La *aracnoides* está constituida por una membrana específica y numerosas trabéculas fibrosas sobre su superficie interna (fig. 15–20). Ambas están compuestas de fibras colágenas y elásticas. La extensa red de trabéculas se dispersa hasta la piamadre y constituye el soporte del *espacio subaracnoideo* ocupado por el líquido cefalorraquídeo que protege en forma mecánica

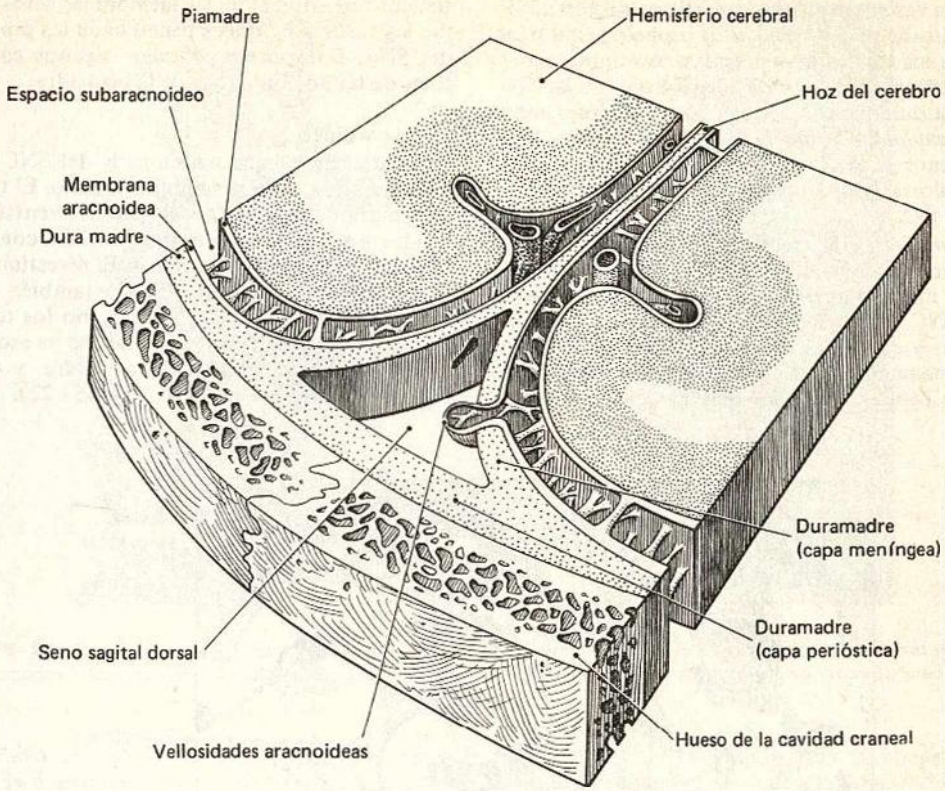

Fig. 15–20. Diagrama que demuestra las relaciones de las meninges craneales en un corte transversal. La separación de dos capas de la duramadre forma el seno dorsal sagital y el tabique interventricular.

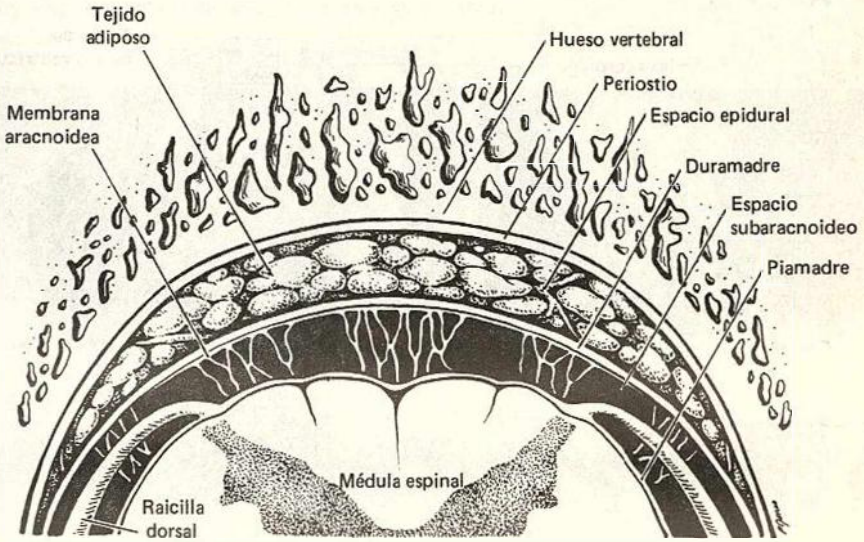

Fig. 15–21. Diagrama que muestra las relaciones de las meninges espinales en un corte transversal. La duramadre de la médula espinal está separada del periostio por un espacio epidural.

al SNC. Los vasos sanguíneos también están distribuidos en el piso de este espacio en la piamadre. Las protrusiones de los tejidos componentes, provenientes del espacio subaracnoideo, se extienden a través de la capa interna de la duramadre y forman las *vellosidades aracnoideas* (*granulaciones aracnoideas*) proyectadas dentro de los senos de la dura. Mediante esta asociación, el líquido cefalorraquídeo del espacio puede regresar al sistema vascular.

La *piamadre* es la membrana protectora más íntima del cerebro y médula espinal (fig. 15–20). Se extiende en numerosas depresiones y fisuras que caracterizan al SNC. Esta membrana está compuesta de fibras elásticas y colágenas muy finas, así como de vasos sanguíneos pequeños. Está cubierta por una membrana continua de células aplanadas muy parecidas al revestimiento mesotelial de las membranas serosas. Conforme los vasos sanguíneos penetran en las profundidades del SNC, transportan con ellos algunos componentes finos de tejido conjuntivo de la piamadre.

Plexo coroideo

La naturaleza tubular embrionaria del SNC no se pierde en adultos, sino se modifica mucho. El tubo simple del embrión se convierte en grandes ventrículos y un conducto en el cerebro que se continúa con el conducto central de la médula espinal. El revestimiento ependimario de este tubo modificado también persiste en el adulto. En áreas específicas, como los techos y paredes de los ventrículos, el epéndimo se asocia íntimamente con la vascular de la piamadre, y estos vasos forman el *plexo coroideo* (fig. 15–22). Aunque el

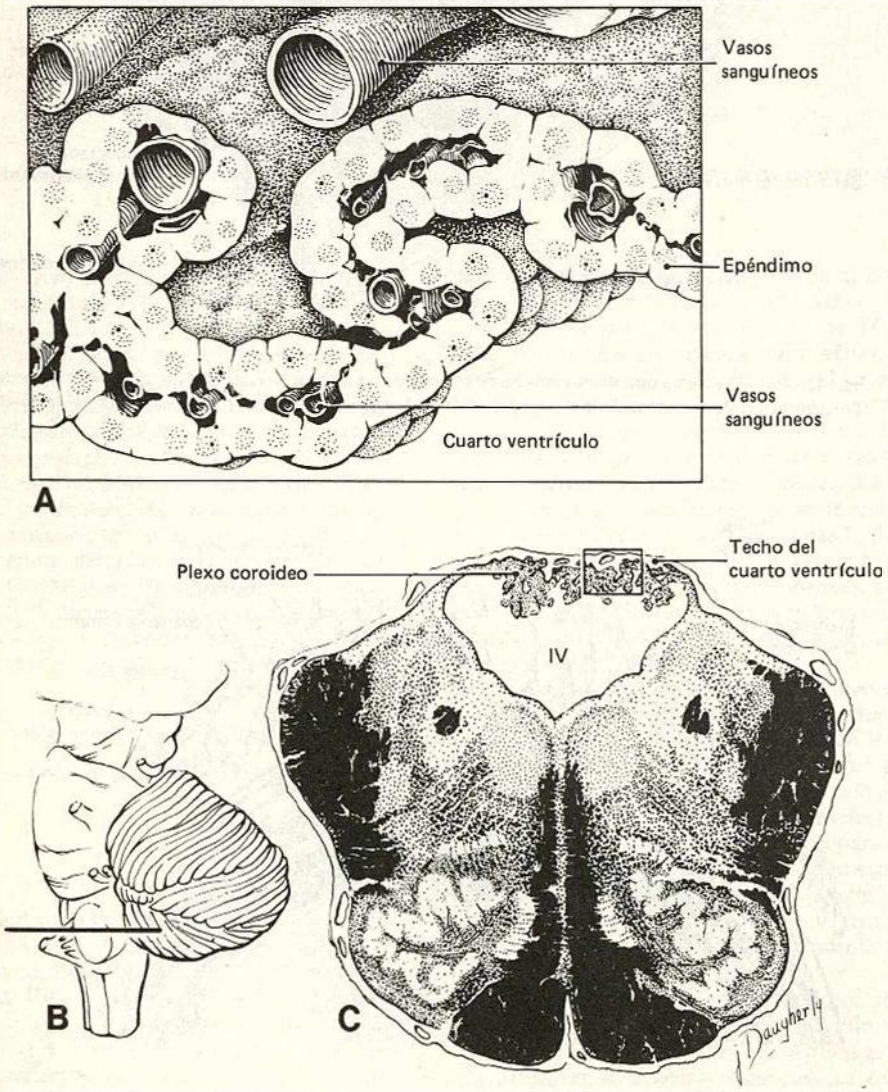

Fig. 15–22. Diagrama compuesto que muestra el plexo coroidal y sus relaciones con el cuarto ventrículo. **A**, es la interpretación del dibujante, de la imagen ultramicroscópica del plexo coroidal; **B**, relaciones del plexo coroideo con el cuarto ventrículo en un corte transversal; **C**, nivel desde el cual se ha hecho el dibujo del corte.

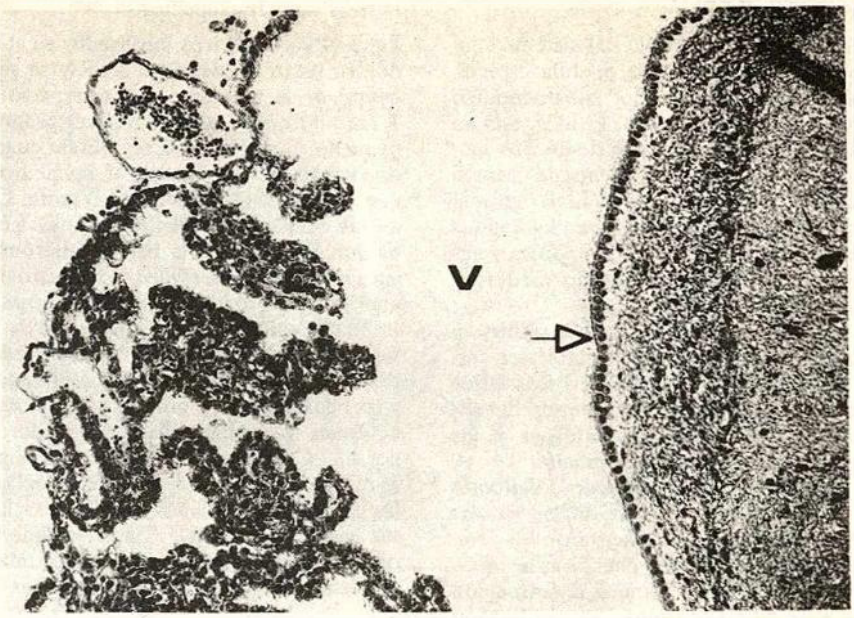

Fig. 15–23. Plexo coroideo (C). Está suspendido del techo del cuarto ventrículo (V). Las células ependimarias (**flecha**) son componentes integrales del plexo coroideo y cubren también el tejido nervioso adyacente al cuarto ventrículo. X40.

término "plexo coroideo" sólo se refiere a la trama vascular de la piamadre, se usa para referirse a los tejidos que se invaginan en el sistema ventricular del cerebro y tallo encefálico. En realidad, el llamado "plexo coroideo" está constituido por tres componentes interrelacionados: epéndimo, tela coroidea y plexo coroideo (fig. 15–23). El *epéndimo* es una membrana delgada de células epiteliales –*lámina epitelial,* que reviste el espacio ventricular y se relaciona con la piamadre periférica (fig. 15–24). Las células cilíndricas o cuboideas de esta lámina tienen bordes en cepillo bien desarrollados y se unen a lo largo de sus márgenes laterales por uniones apretadas, que funcionan como un sellador efectivo entre el espacio de líquidos extracelular y ventricular de la piamadre. El tejido conjuntivo delgado de la piamadre se denomina *tela coroidea.* Los vasos que constituyen al plexo coroideo están dentro de la tela coroidea. Estos elementos se proyectan en el sistema ventricular y forman pliegues (vellosidades).

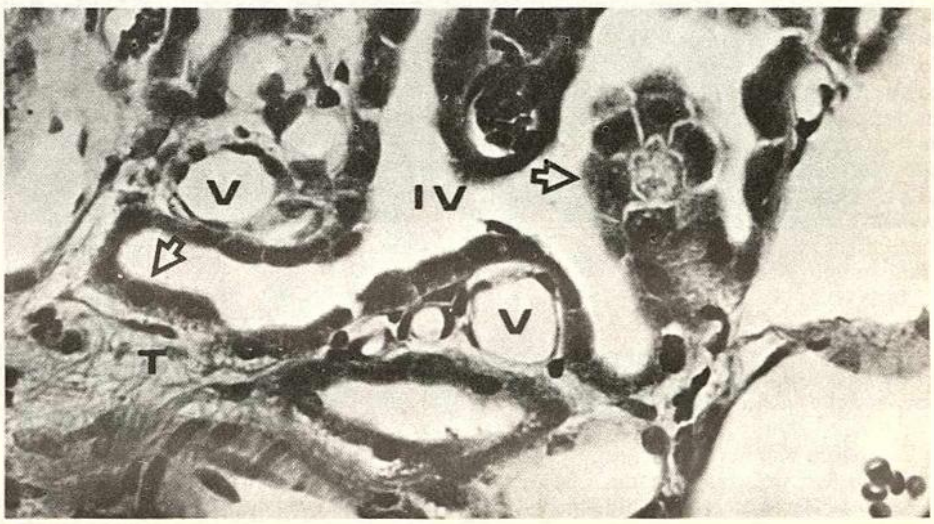

Fig. 15–24. Componentes del plexo coroideo del cuarto ventrículo (IV). Las células ependimarias (**flechas**) se relacionan íntimamente con los vasos (V) del plexo coroideo. El tejido conjuntivo de la tela coroidea es muy notorio (T). X125.

Líquido cefalorraquídeo (LCR)

Es claro, incoloro y ocupa el espacio del sistema ventricular y el conducto central de la médula espinal. Además también ocupa el espacio subaracnoideo junto con el cerebro y médula espinal. El LCR está en continuidad con estos espacios a través de los dos agujeros dispuestos lateralmente en el techo del cuarto ventrículo, los *agujeros de Luschka.* El LCR no está confinado a estos sitios, sino que penetra en los tejidos del SNC. El líquido brinda protección hidráulica y sirve como mecanismo de soporte, así como medio de nutrición del tejido neural del SNC.

Aunque la formación del LCR suele atribuirse a "los plexos coroideos" de los ventrículos laterales, tercero y cuarto, 40% puede producirse en otros sitios como las células del revestimiento ependimario del sistema ventricular, las cubiertas leptomeníngeas y los vasos sanguíneos de cerebro y médula espinal.

El LCR se produce como *ultrafiltrado* o *dialisado* de la sangre y como *secreción activa* de las células ependimarias. En el capítulo 6 se comentaron los principios de la formación de líquidos que se aplican en general a la formación de LCR. Aunque la formación de éste continúa a un ritmo constante, su producción es independiente de la presión hidrostática de la sangre, pero está influida por la presión coloidosmótica de ésta. La permeabilidad selectiva y la secreción activa de las células ependimarias determinan diferencias muy importantes entre el LCR y el tisular. El LCR contiene menos calcio, potasio, glucosa y proteínas y más magnesio, sodio y cloro que el tisular. Por tanto, existe una *barrera efectiva sangre-LCR,* formada por células endoteliales capilares diafragmadas y fenestradas, lámina basal, tejido conjuntivo fino, lámina basal de células ependimarias y células ependimales.

Los plexos de los ventrículos laterales elaboran casi todo el LCR. El líquido fluye hacia el tercer ventrículo a través de los agujeros ventriculares laterales y se adiciona más líquido producido por los plexos coroideos del tercer ventrículo; pasa al cuarto ventrículo por el acueducto cerebral donde se suma más líquido que se produce en el plexo coroideo de éste. Aunque un poco de líquido continúa hasta el conducto medular, este patrón de flujo no es dinámico. El LCR llega al espacio subaracnoideo por los agujeros de Luschka. Una vez dentro de este espacio, el LCR baña y cubre todos los aspectos del cerebro y médula espinal. El líquido regresa a los vasos sanguíneos al pasar dentro de las *vellosidades aracnoideas* (*granulaciones*) que se proyectan en los *senos venosos durales.* Las vellosidades aracnoideas parecen funcionar según la presión del flujo unidireccional sobre las válvulas. En tanto que la formación de LCR parece ser independiente de la presión hidrostática, su regreso a los senos durales depende de los gradientes de presión LCR/sangre. Una presión excesiva dentro de los senos durales puede colapsar las vellosidades e impedir el retorno del LCR.

Aunque la función más obvia del LCR es la amortiguación hidráulica del SNC, también funciona en su nutrición. El LCR se introduce en el tejido neural y baña todas las células que lo constituyen. Por tanto, es un medio de transporte para el ingreso y egreso de metabolitos.

Barrera hematoencefálica

Los vasos sanguíneos localizados en el espacio subaracnoideo están bañados por LCR y se separan del tejido neural de la piamadre, por el espacio pericapilar o *de Virchow-Robin* que se vuelve progresivamente más pequeño y, por último, se oblitera cuando los capilares se yuxtaponen a las células de neuroglia (astrocitos) que forman la *limitante glial externa.* La yuxtaposición de las células neurogliales entre el lecho capilar y las neuronas, establece la barrera anatómica denominada *barrera hematoencefálica.* Los astrocitos que la forman poseen procesos a manera de pies, que tienen una íntima relación con la lámina basal de las células endoteliales. Los astrocitos se consideraron antes como las células por las que pasaba el material entre los capilares y las neuronas, pero pruebas actuales establecen que las neuronas y la neuroglia son bañadas constantemente por el LCR (fig. 15–25). Más aún, algunos materiales se mueven con facilidad desde el lecho capilar y entre las células neurogliales para llegar a las neuronas. Tal vez sea más razonable considerar que la verdadera barrera hematoencefálica está constituida sólo por las células endoteliales y sus láminas basales.

Médula espinal

Varía de configuración en los niveles cervical, torácico, lumbar y sacro. Sin embargo, la morfología siguiente es muy parecida a todos los niveles antes de su terminación.

La médula es, en general, redondeada u oval y está rodeada por la paquimeninge (capa interna) y las leptomeninges, como ya se describió (fig. 15–26). La mayor parte de la médula está dividida en dos áreas distintas: la *materia gris* y la *blanca.* La gris tiene una configuración en H o en mariposa; consiste de cuerpos celulares nerviosos, fibras no mielinizadas, algunas fibras mielinizadas, astrocitos protoplásmicos, oligodendrogliocitos, microgliocitos, algunos vasos sanguíneos y el tejido conjuntivo fino de relación. Aunque las neuronas están agregadas o dispersas en la materia gris, son especialmente distintivas en las *columnas ventrales.* Estas grandes neuronas multipolares originan axones que llevan información a los órganos efectores del cuerpo. Las neuronas de tamaño medio se localizan en las *columnas laterales* de los segmentos toracolumbares. Estas neuronas producen axones que se conectan con ganglios autónomos. Las neuronas pequeñas caracterizan a las *columnas dorsales.* Sus axones se proyectan arriba y abajo de la médula espinal. El conducto espinal (revestido por el epéndimo) está dentro de la *substancia central intermedia* o *comisura gris.*

La *materia blanca* está compuesta de fibras mielinizadas y no mielinizadas, algunos elementos neurogliales y vasos sanguíneos. El *funículo dorsal* está entre las columnas dorsales; el *lateral* entre dos columnas dorsal y ventral adyacentes, y el *ventral* entre dos columnas ventrales.

El diámetro de la médula espinal no es uniforme. Debido a que la mayor parte de las extremidades torácicas está inervada por los segmentos cervicales de la médula, hay un engrosamiento correspondiente en este nivel. El *engrosamiento* o *intumescencia cervical* (*braquial*) se halla entre los niveles C_6 y T_1. Uno parecido, llamado *engrosamiento lumbar,* se encuentra

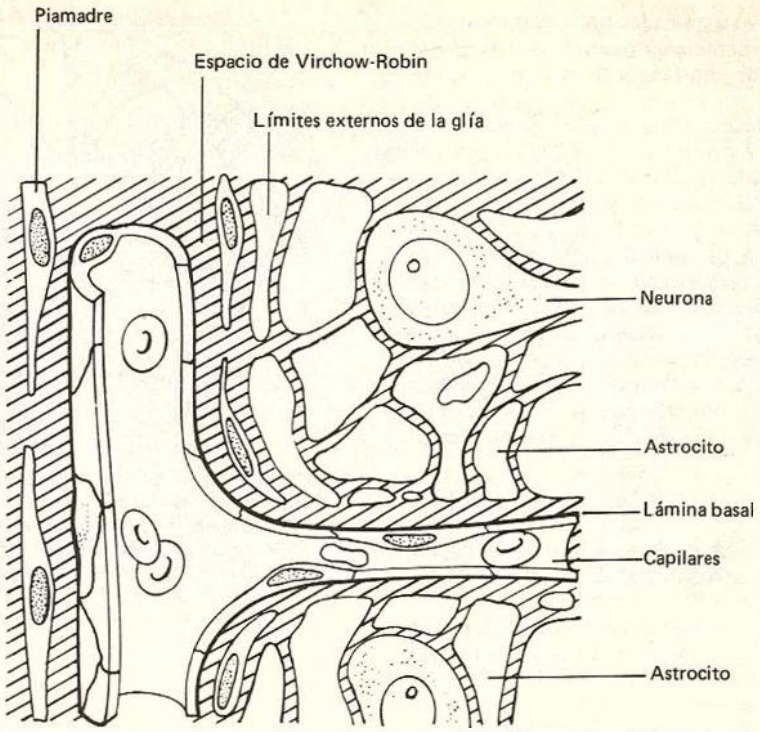

Fig. 15–25. Diagrama de la barrera hematoencefálica. El líquido cefalorraquídeo en el espacio subaracnoideo continúa hacia el espacio perivascular de Virchow-Robin. Las discontinuidades en la limitante glial externa permite el movimiento del LCR entre los astrocitos y alrededor de las neuronas. Las líneas oblicuas intentan demostrar la naturaleza omnipresente del LCR en el encéfalo.

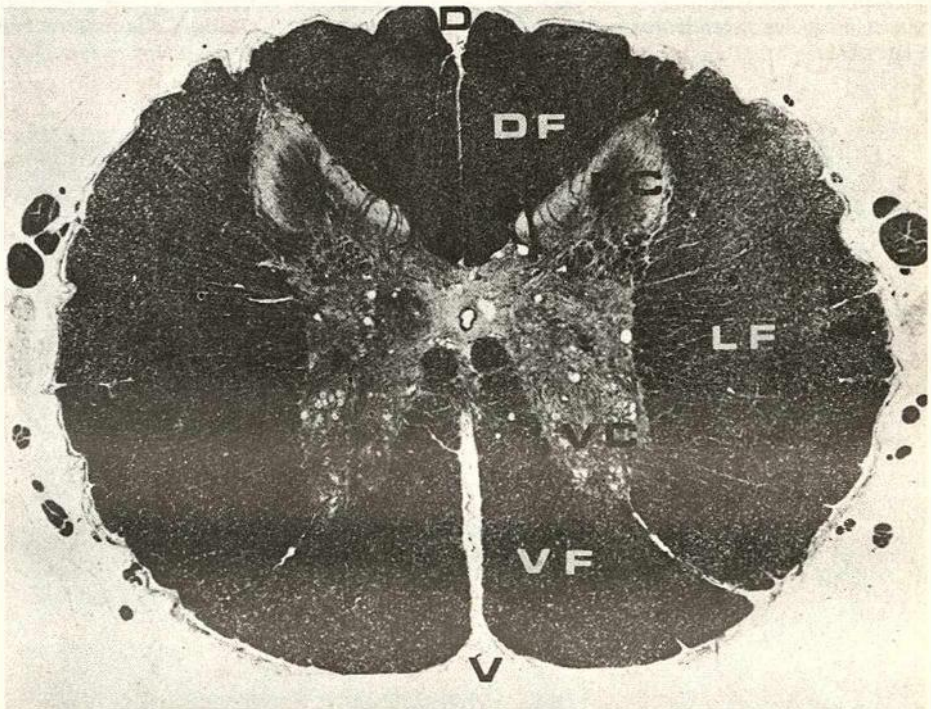

Fig. 15–26. Corte típico a través de la región cervical de la médula espinal. Las columnas dorsal (DC) y ventral (VC) son componentes importantes de la materia gris. Los funículos dorsal (DF), lateral (LF) y ventral (VF) constituyen la materia blanca de la médula espinal. D, dorsal, V, ventral. X4 (tinción mielínica).

relacionado con las extremidades posteriores entre los segmentos L_4 y S_2. Estos engrosamientos resultan de grandes cantidades de substancia gris y blanca a estos niveles.

La substancia blanca de la médula espinal se divide en dos regiones específicas con fibras ascendentes o descendentes características, algunos de los fascículos de estas fibras aparecen en la figura 15–27. Existen diferencias de especie en la distribución, tamaño y posiciones relativas de estos fascículos dentro de la médula espinal. Los fascículos ascendentes mayores de cada lado, incluyen el gracilis, cuneatus, dorsal y ventral espinocereberales y el espinotalámico. Los fascículos mayores, descendentes, incluyen el corticospinal lateral, el rubrospinal, el corticospinal ventral y el vestibulospinal. Se sugiere consultar algunos libros de texto si se desea un análisis más amplio de estos aspectos. (Véanse referencias).

Tallo encefálico

Es una estructura compleja que se continúa con la médula espinal por su extremo caudal, y con los centros cerebrales altos por su extremo rostral. Las estructuras que lo constituyen se derivan del mielencéfalo, metencéfalo, mesencéfalo y diencéfalo. Los constituyentes de su organización se parecen a los de la médula espinal, aunque se distribuyen de distinta manera. Diferentes núcleos y fascículos se distribuyen de una forma específica en tallo cerebral (lámina V–10) (fig. 15–28). El patrón general de distribución de los cuerpos celulares y fascículos de los nervios craneales rostrales hacia el mielencéfalo, sigue las relaciones generales descritas para las placas alar y basal. Unos núcleos adicionales se hallan dentro de esta región, así como numerosos fascículos ascendentes y descendentes.

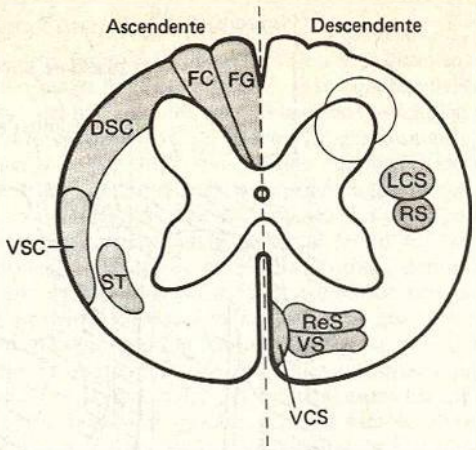

Fig. 15–27. Esquema de la médula espinal de la figura 15–26 para demostrar los fascículos ascendentes y descendentes. FG, gracilis; FC, cuneatus; DSC, espinocerebral dorsal; VSC, espinocerebral ventral; ST, espinotalámico; LCS, corticospinal lateral; RS, rubrospinal; ReS, reticulospinal; VS, vestibulospinal; VCS, corticospinal ventral. Las relaciones establecidas en este esquema varían entre las diferentes especies.

Cerebelo

El cerebelo también se divide en materia gris y materia blanca (fig. 15–29). La materia blanca está cubierta por una capa delgada de materia gris. Suelen apreciarse tres zonas de materia gris: una *capa molecular externa*, una *capa central de células grandes* (*células de Purkinje*) y una *capa granular profunda*. La capa granular es contigua a la materia blanca (láminas I–4, I–5).

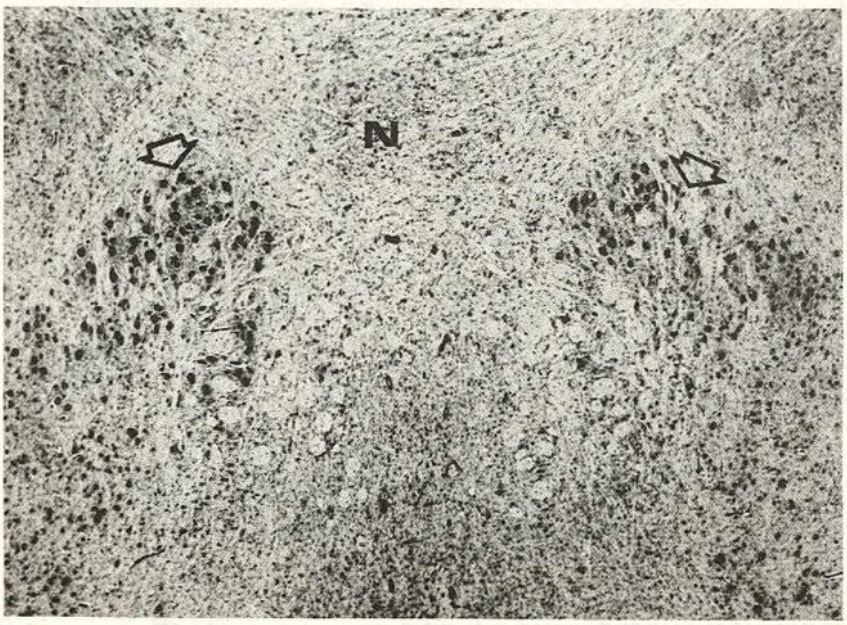

Fig. 15–28. Corte frontal a través del tallo encefálico del cerdo. Los cuerpos celulares nerviosos de dos núcleos prominentes (**flechas**), se aprecian a la perfección en el resto de tejido nervioso (N). X4.

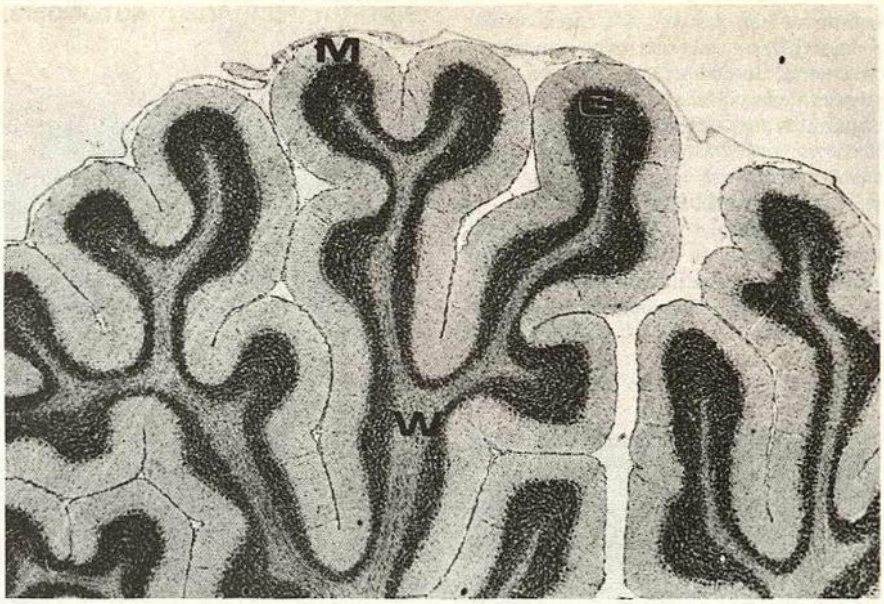

Fig. 15–29. Corte a través del cerebelo. La capa molecular (M) y la granular (G) son periféricas a la materia blanca (W). X4.

La capa molecular más externa consta de algunas neuronas pequeñas y numerosas fibras amielínicas. Las células de Purkinje de la capa central son grandes, piramidales y muy prominentes (figs. 15–30, 15–31). ¡*No confundir a las células de Purkinje con fibras*! Las neuronas de la capa granular son pequeñas y dispuestas en paquetes apretados dentro de esta región. Los detalles de las conexiones entre estas células, así como las conexiones con las *fibras musgosas* y *trepadoras*, pueden estudiarse con amplitud en los textos de neuroanatomía (véanse referencias).

Cerebro

Si se consideran la diversidad y complejidad funcional de esta porción del encéfalo, es lógico pensar que su citoarquitectura refleja tanto esta diversidad, como su

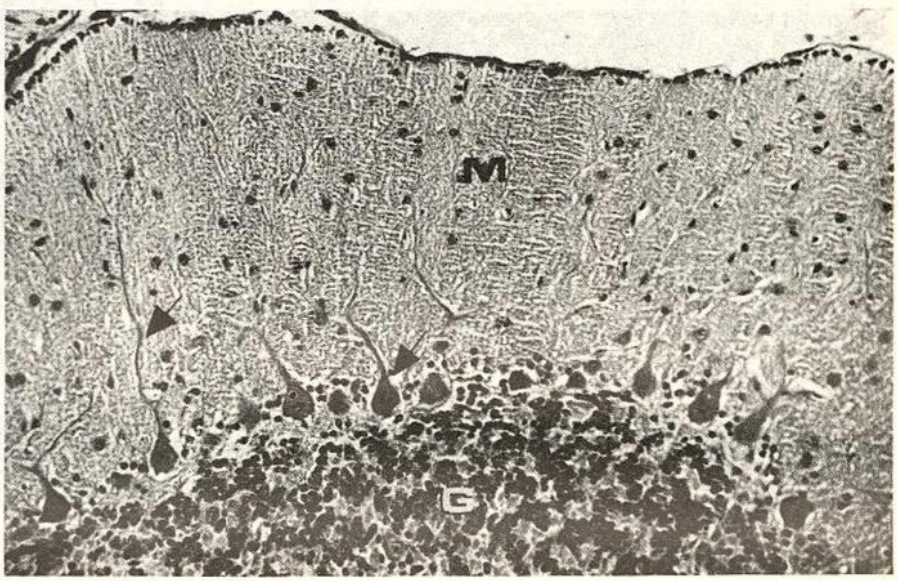

Fig. 15–30. Células de Purkinje del cerebelo. Las células de Purkinje (**flechas**) están en la interfase entre la capa molecular (M) y la granular (G). X40.

complejidad. Aunque se han descrito seis capas celulares, el grado de desarrollo de cada una varía con la sección cerebral de corteza de que se trate (fig. 15–32). El área gris (externa) de la corteza cerebral consta, en general, de las siguientes regiones celulares: *capa molecular, granular externa, de células piramidales, granular interna, de células piramidales internas* o *ganglionar,* y *de células polimórficas.* Los elementos neurogliales, fibras amielínicas y mielínicas, así como los vasos sanguíneos, se hallan dispersos a lo largo de todas estas capas. Si se requiere un análisis más extenso en relación con esta porción encefálica, consúltense textos de neuroanatomía.

SISTEMA NERVIOSO AUTONOMO

Introducción

La regulación de un ambiente constante y óptimo (*homeostasis*), es función del sistema nervioso autónomo (SNA). Este complementa su actividad por medio del sistema endocrino. Juntos, funcionan para proveer un control fino de los numerosos parámetros que permiten la expresión normal de la vida celular.

Los efectos reguladores del SNA se manifiestan por su influencia sobre cuatro tipos de sistemas efectores: 1) músculo liso (intestinos, vejiga urinaria, vasos

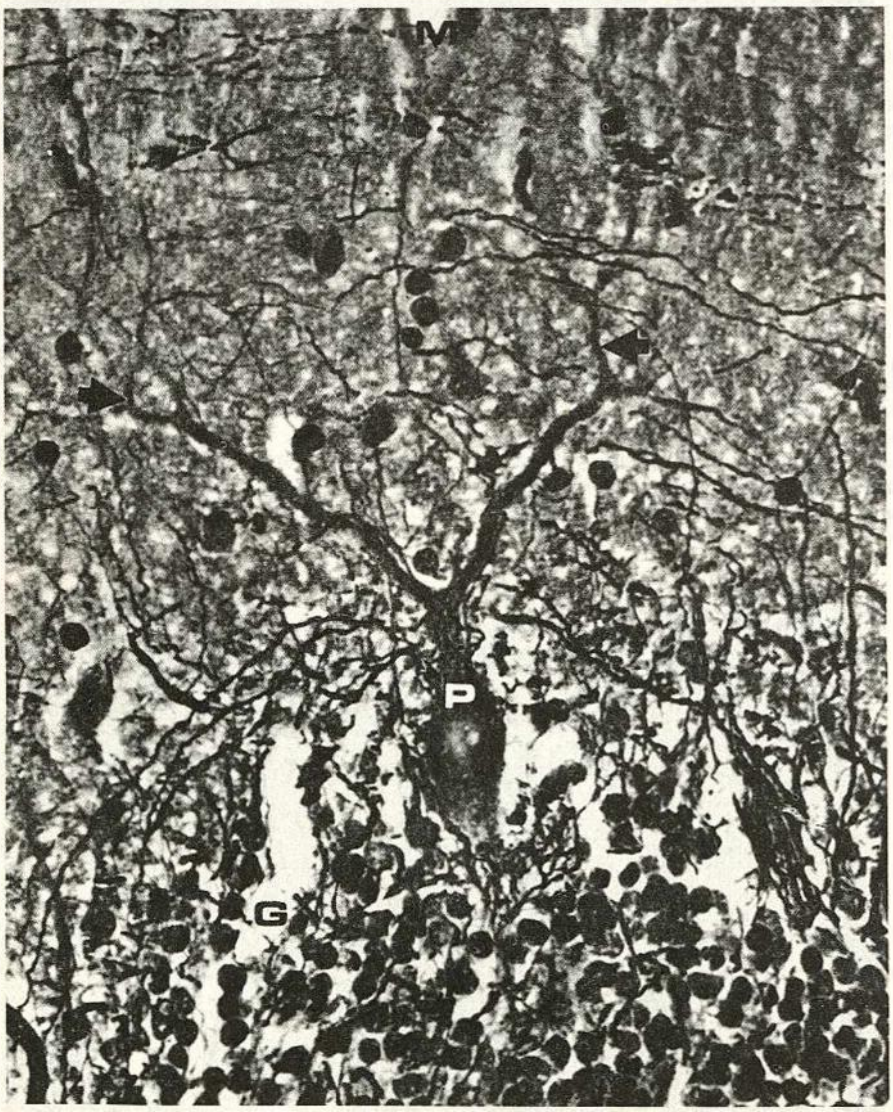

Fig. 15–31. La célula de Purkinje del cerebelo (P) posee procesos dendríticos (**flechas**) que se extienden dentro de la capa molecular. El axón de la célula se extiende a lo largo de la capa granular (G) y hace sinapsis con neuronas en el núcleo cerebelar. X100 (tinción argéntica).

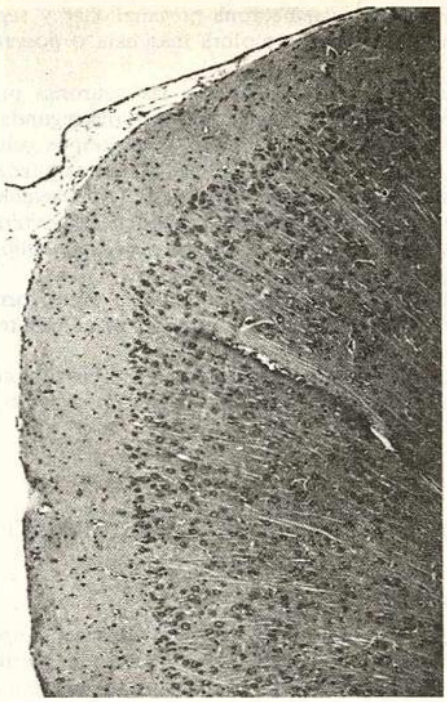

Fig. 15–32. Corte a través del cerebro. La presencia y distribución de las capas de la materia gris difieren en varias regiones del cerebro. X10.

sanguíneos); 2) músculo cardiaco; 3) glándulas exocrinas (salivales, sudoríparas y mucosas); 4) algunas glándulas endocrinas (médula suprarrenal). La gran distribución del músculo liso y de las glándulas exocrinas, determinan la amplitud de la influencia de este sistema sobre el organismo. El efecto de la función cardiaca bajo los mecanismos de regulación autónoma, también manifiesta su influencia importante. De manera parecida, la hormona primaria de la médula suprarrenal (adrenalina), de nuevo bajo condiciones de regulación autónoma, tiene unos efectos muy amplios, especialmente en situaciones de urgencia. Es importante notar que el SNA, en forma indirecta, por medio de sus efectores, manifiesta una influencia muy importante sobre las funciones viscerales del cuerpo.

Componentes de organización

Con mucha frecuencia el SNA se presenta como eferente (motor), que une al SNC con los efectos mencionados. La porción eferente de este sistema puede ser la más obvia, pero la regulación autónoma de la función visceral requiere sólo vías eferentes. El SNA consta de *vías sensoras aferentes, integración central* y *centros de control, vías eferentes* y *efectores.* Juntos, funcionan para conservar el medio interno.

En la figura 15–33 se describe la organización general del SNA. Consta principalmente de componentes centrales y periféricos. Los receptores (sensores) del SNA están localizados en las vísceras. Las modalidades comunes captadas por estos receptores son: 1) estiramiento, 2) distensión, 3) presión y 4) cambios químicos.

Los impulsos provenientes de estos receptores se transmiten hacia el SNC por medio de nervios que transportan información sensora generalizada desde la víscera y se denominan *aferentes viscerales generales* (AVG). Una vez que entran a la médula espinal puede establecerse una vía refleja por una *neurona internuncial* (*interneurona*). De igual manera, se producirá una sinapsis, que permite el paso del impulso a los centros altos (suprasegmentario). Estos puede ser ya sea a nivel consciente (por ejemplo dolor visceral) o inconsciente. Los impulsos, directa o indirectamente, alcanzarán al *hipotálamo,* centro de integración del sistema nervioso autónomo. De esta manera, el hipotálamo influye sobre los centros metabólicos en cerebro medio, protuberancia anular y bulbo raquídeo. Las fibras eferentes originadas en estos centros, así como en la médula espinal, inervan efectores viscerales por los pares craneales específicos, nervios espinales y nervios esplácnicos. Estas fibras llevan impulsos generales motores a los efectores viscerales y se conocen como nervios *eferentes viscerales generales* (EVG).

El sistema nervioso autónomo consta, por tanto, de componentes centrales y periféricos encargados de

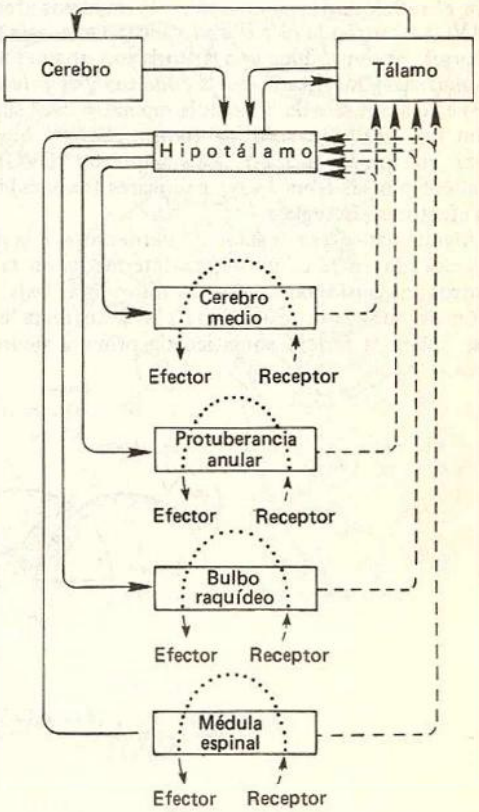

Fig. 15–33. Diagrama esquemático de los componentes del SNA. Las **líneas continuas** son las vías eferentes; las **líneas discontinuas** son las eferentes; las **líneas punteadas** constituyen las vías reflejas a través del cerebro medio, protuberancia anular, bulbo raquídeo y médula espinal.

recibir, transmitir, integrar, controlar e iniciar una respuesta en forma subsecuente por parte del efector. En consecuencia el sistema está formado por componentes idénticos a los relacionados con la sensación y respuesta somáticas.

El SNA funciona en forma espontánea o independiente de la voluntad. El *arco reflejo* es el centro de dicho sistema de organización. Los centros altos, en especial el hipotálamo, sirven para modular la respuesta. Por medio de la función de integración del hipotálamo, los efectores del SNA manifiestan un nivel básico de actividad (*tono*), el cual puede modificarse por medio de la energía que entra y sale. (Tal control puede considerarse análogo a un termostato que regula la temperatura de una casa).

La figura 15–34 muestra la organización del EVG, se aprecia la comparación del arco reflejo autónomo con el arco reflejo somático.

En los reflejos somáticos polisinápticos: 1) los impulsos aferentes (ASG) alcanzan la *raíz dorsal* desde el nervio espinal y entran a la *columna gris dorsal;* 2) se produce una sinapsis con la *interneurona;* 3) de esta manera la interneurona hace sinapsis con una neurona en la *columna gris ventral* (*neurona alfa-motora, neurona motora más baja, vía común final*); 4) estos impulsos eferentes (ESG) entran a la *raíz ventral* y *nervio espinal* y después alcanzan el efector musculoesquelético. En el reflejo autónomo típico: 1) impulsos aferentes (AVG) alcanzan la *raíz dorsal* y entran a la *columna gris dorsal;* 2) se produce una sinapsis con una neurona (*preganglionar*) localizada en la *columna gris intermedia;* 3) este axón sale de la médula espinal y hace sinapsis con una segunda neurona (*posganglionar*) que se localiza en un ganglio; 4) estos impulsos (EVG) se transmiten por las fibras posganglionares (axones) hasta los efectores viscerales.

Algunos autores consideran interneurona a la neurona colocada en la columna gris intermedia en tanto que otros la consideran neurona motora más baja. En opinión del autor, la terminología más correcta es la que se aplica al reflejo somático de primera neurona a la interneurona o neurona preganglionar y segunda neurona a la neurona motora más baja o posganglionar.

Los axones mielínicos de las neuronas preganglionares siempre hacen sinapsis con una segunda neurona localizada fuera del SNC. Los cuerpos celulares de las segundas neuronas (posganglionares) pueden localizarse en los *ganglios vertebrales* (*paravertebrales*), *prevertebrales* (*colaterales*) o *terminales* (*periféricos*). Los axones amielínicos de las neuronas posganglionares terminan en los órganos efectores.

El reflejo autónomo, por tanto, estará formado siempre al menos por tres neuronas: una aferente, una preganglionar y una posganglionar.

La localización específica de estos cuerpos celulares varía con las divisiones del SNA (*simpático* o *parasimpático*).

DIVISIONES SIMPATICA Y PARASIMPATICA

Introducción

El SNA está dividido en dos subdivisiones: *simpático* y *parasimpático.* La razón para efectuar estas subdivisiones se basa en parte, en la localización anatómica de la primera neurona (preganglionar). Estas neuronas se localizan en tres regiones del SNC: *tallo cerebral, médula espinal* a nivel *toracolumbar* y *sacro* (fig. 15–35).

En el sistema nervioso simpático, los cuerpos celulares de las neuronas preganglionares se localizan en la columna gris intermedia de la *médula espinal* a nivel *toracolumbar.* Estas neuronas se extienden desde el primer segmento torácico aproximadamente, hasta el quinto segmento lumbar de la médula espinal. Por esta razón, la presente porción del SNA se conoce como *sistema toracolumbar.*

En el sistema nervioso parasimpático, los cuerpos celulares de las neuronas preganglionares se localizan en el *tallo cerebral,* en el *núcleo de los nervios cranea-*

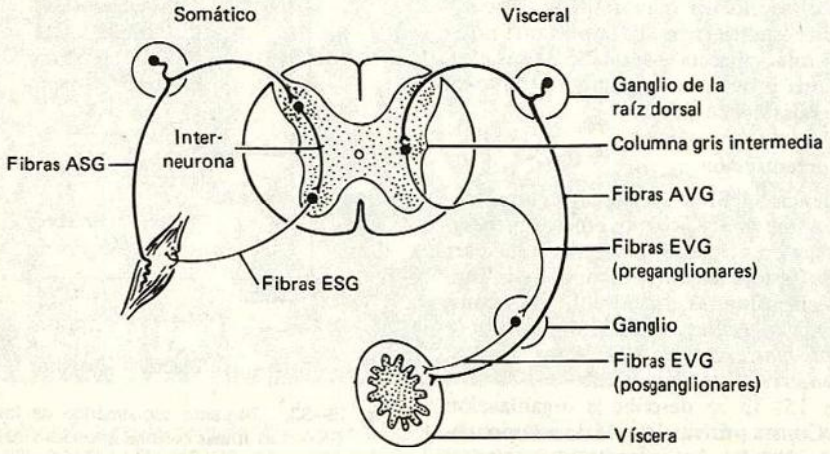

Fig. 15–34. Diagrama de comparación entre un reflejo visceral y uno somático. Nótese que hay una neurona adicional localizada en el ganglio en el reflejo visceral.

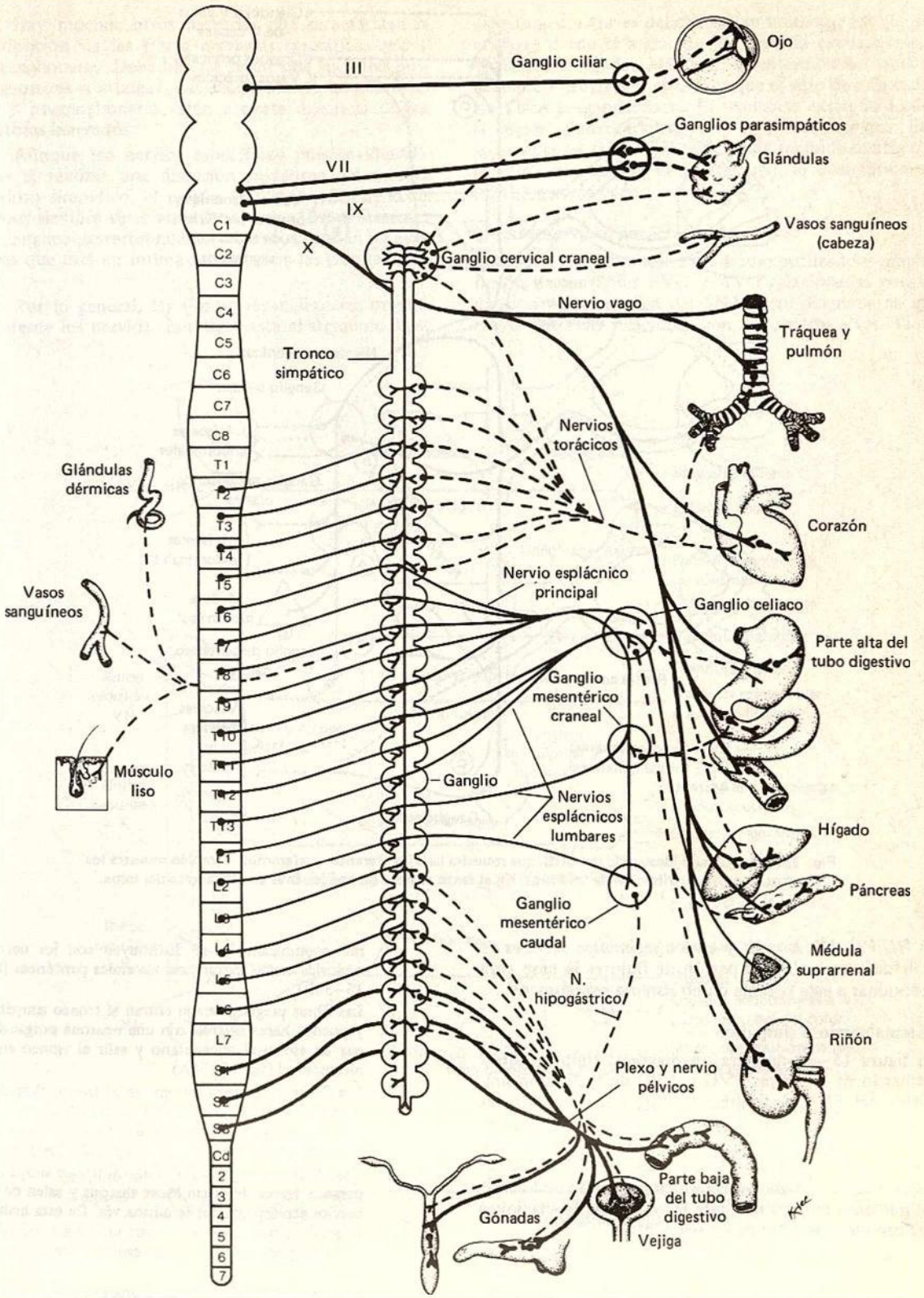

Fig. 15–35. Dibujo especializado del SNA. El diagrama está simplificado para que pueda entenderse. La inervación simpática del tegumento (músculos piloerectores, vasos sanguíneos y glándulas) se indica sólo por un segmento al lado **izquierdo.** A la **derecha** se muestra la inervación de los otros órganos viscerales. Los nervios simpáticos están en **líneas delgadas** y los parasimpáticos en **gruesas.** Las fibras preganglionares están en **líneas continuas** y las posganglionares en **discontinuas.**

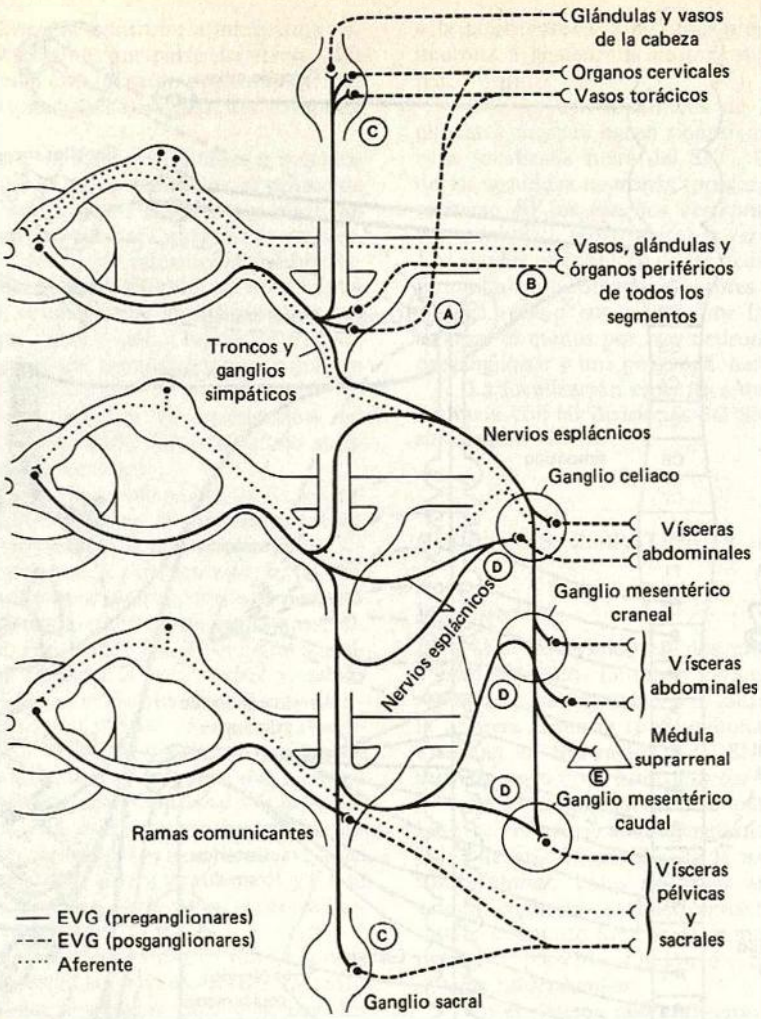

Fig. 15–36. Dibujo idealizado del SNS, que muestra las vías aferentes y eferentes. También muestra los diversos tipos de distribución de las fibras. En el texto se hace un análisis más amplio acerca del tema.

les III, VII, IX, X y XI y en los *segmentos sacrales de la médula espinal.* Este patrón de flujo es la base para denominar a este sistema como *sistema craneosacral.*

Sistema nervioso simpático

La figura 15–36 muestra un diagrama simplificado y estilizado de las fibras EVG y AVG de la división simpática del SNA. Este dibujo omite por completo las relaciones de los centros nerviosos altos sobre el sistema. En lugar de ello, se da más importancia a la actividad refleja. Más aún, no se representan todas las relaciones de distribución. La figura trata de demostrar los patrones básicos más que las vías y las asociaciones que caracterizan a todos los segmentos.

El patrón de distribución de los axones de las neuronas preganglionares varía una vez que entra a los ganglios paravertebrales, por las ramas comunicantes:

a. Puede producirse una sinapsis con una neurona posganglionar, las fibras amielínicas de ésta entran al ramo comunicante y se distribuyen con los nervios espinales en las estructuras viscerales periféricas (fig. 15–36B).
b. Las fibras preganglionares entran al tronco simpático y pueden hacer sinapsis con una neurona posganglionar en ese nivel segmentario y salir al tronco en el mismo nivel (fig. 15–36A).
c. Las fibras preganglionares entran al tronco simpático y pueden ascender o descender antes de hacer sinapsis con una neurona posganglionar a diferente nivel segmentario en el tronco simpático (fig. 15–36C).
d. Las fibras preganglionares entran al tronco simpático, pasan a través de él sin hacer sinapsis y salen de los nervios esplácnicos por la misma vía. De esta manera se produce una sinapsis con una neurona posganglionar localizada en uno de los ganglios prevertebrales (fig. 15–36D).
e. Por último, las fibras preganglionares siguen su camino a través de ganglios paravertebrales y prevertebrales sin hacer sinapsis e inervar la médula suprarrenal (fig. 15–36E).

Hay muchos otros patrones que caracterizan la distribución de las fibras nerviosas simpáticas pre y posganglionares. Debe hacerse notar que las fibras posganglionares son largas. Las sinapsis entre las neuronas pre y posganglionares están a cierta distancia de los efectores inervados.

Aunque los nervios específicos pueden identificarse al realizar una disección cuidadosa del sistema nervioso simpático, el patrón de distribución de estos nervios siempre sigue al de las arterias. Estos nervios y sus ganglios prevertebrales combinados forman un gran plexo que está en íntima relación con las grandes arterias.

Por lo general, las fibras preganglionares originadas desde los nervios craneales hasta el segmento T_5 se distribuyen a través del cráneo, en tanto que los que se originan desde el segmento T_5 hasta la cauda, tienen distribución caudal. Más aún, la extensión del tronco simpático ganglionar es mayor que el sitio de origen de las fibras preganglionares. El tronco se extiende desde la región craneocervical hasta la craneococcígea. En la cervical, el tronco simpático está incluido dentro de la vaina común con el nervio vago, lo cual forma el *tronco vagosimpático.*

Sistema nervioso parasimpático

La figura 15–37 muestra un dibujo estilizado y simplificado de las fibras EVG y AVG relacionadas con la división parasimpática del SNA. Este diagrama no incluye todas las relaciones con los centros altos. Tam-

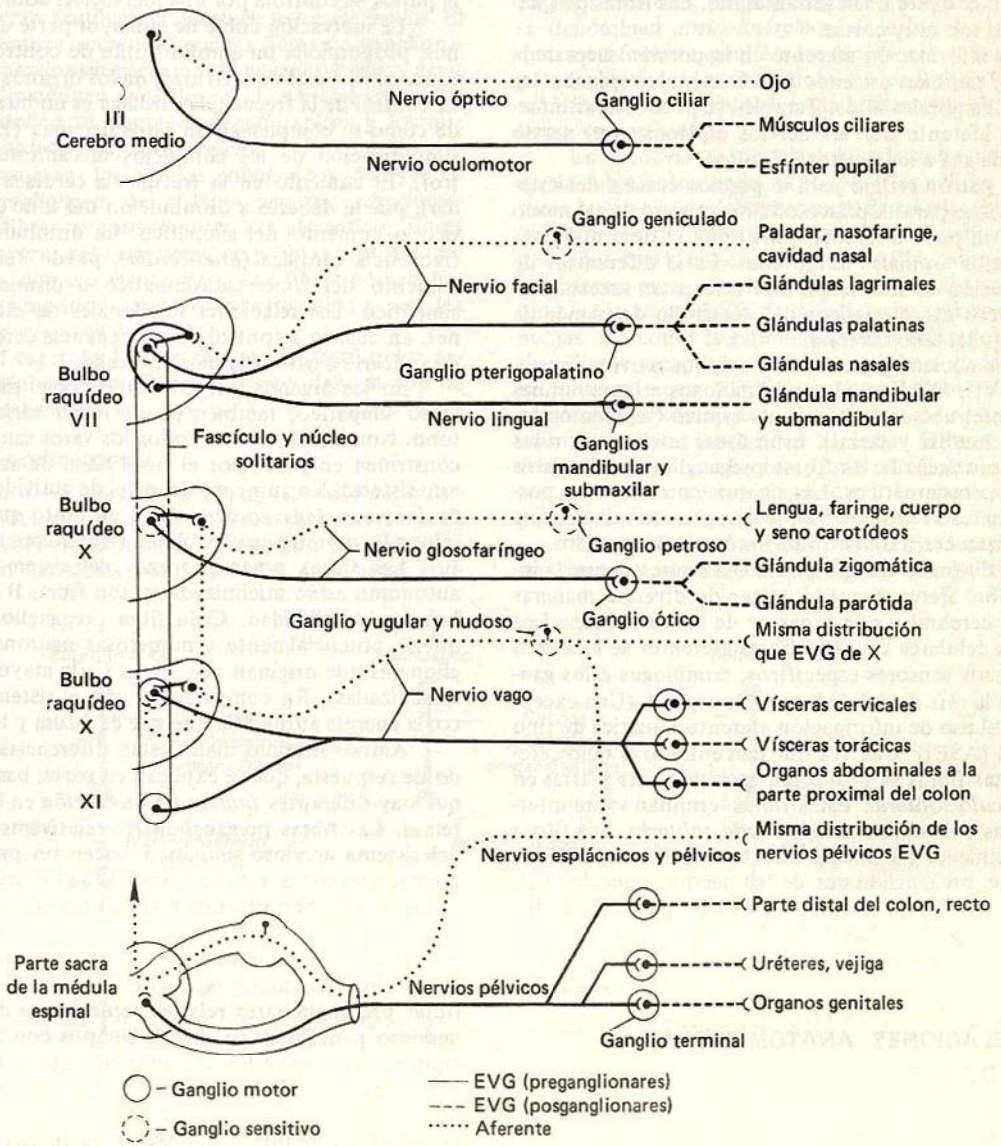

Fig. 15–37. Esquema idealizado que representa los constituyentes aferentes y eferentes del SNP. En el texto se hace estudio más amplio del tema.

poco están representados todos los patrones de distribución. La intención del diagrama es presentar las vías representativas más que las características de todos los segmentos.

Las relaciones espaciales entre las fibras AVG y EVG de la porción sacral del sistema nervioso parasimpático sigue el patrón básico de expansión mencionado. La información aferente llega a la médula espinal por los nervios pélvicos y esplácnicos. Como ya se dijo, los cuerpos celulares de las fibras se localizan en el ganglio de la raíz dorsal. Estas neuronas hacen sinapsis con las neuronas preganglionares localizadas en el asta intermedia. De esta manera las fibras preganglionares se distribuyen a las vísceras por el plexo y nervios pélvicos. Sus ganglios terminales son los sitios para la sinapsis con neuronas posganglionares. Estas sinapsis suelen producirse en las paredes de los órganos inervados. Según ello, se denominan intramurales. Las fibras posganglionares son muy cortas.

La información aferente en la porción sacra de la médula, también asciende por la médula espinal a los centros cerebrales altos. También se puede llevar información aferente por los nervios esplácnicos al nervio vago y de ahí a los centros más altos.

El patrón reflejo para la porción craneal del sistema nervioso parasimpático está organizado de tal modo que es un poco diferente que el que se describió para los reflejos espinales autónomos. Estas diferencias de organización se relacionan con diferentes sucesos embriológicos característicos del desarrollo de la médula espinal y del tallo cerebral.

Los núcleos parasimpáticos de los nervios craneales III, VII, IX, X y XI son homólogos a las columnas grises intermedias de la médula espinal (segmentos torácicos, lumbar y sacral). Estas áreas nucleares son los sitios de origen de las fibras preganglionares de estos nervios parasimpáticos. Las sinapsis con neuronas posganglionares se producen en los ganglios terminales que se localizan cerca o dentro de los órganos inervados.

El diagrama de la figura 15–37 muestra que la información aferente puede entrar de diversas maneras al tallo cerebral y que proviene de varias fuentes. Los cuerpos celulares de estas fibras aferentes se localizan en ganglios sensores específicos, homólogos a los ganglios de la raíz dorsal de la médula espinal. (Una excepción es el uso de información aferente somática de tipo especial [ASE]). Una vez que han entrado al tallo cerebral, estas fibras se proyectan hacia adelante y atrás en el *fascículo solitario.* Estas fibras terminan sobre interneuronas del *núcleo del fascículo solitario.* Sus fibras hacen sinapsis (en forma directa o indirecta) con las neuronas preganglionares de los nervios craneales VII, IX, X y XI. Independientemente de los patrones de distribución alterada, hay todos los componentes necesarios para un reflejo autónomo.

CORRELACIONES ANATOMICAS Y FISIOLOGICAS

Relaciones funcionales

Casi todos los órganos viscerales poseen una inervación doble, y la influencia funcional de la inervación simpática y parasimpática sobre ellos se describe como antagonista. Un sistema, de hecho, puede mejorar y acelerar la función visceral, en tanto que el otro puede inhibir o retrasar la misma función. Es importante hacer notar que manifiestan un efecto sinérgico sobre la función visceral para lograr su fin: homeostasis.

Hay importantes excepciones con respecto a las generalidades expuestas. Ambas divisiones parecen estimular las secreciones de las glándulas salival y pancreática. Más aún, no todos los órganos tienen una inervación doble. La médula suprarrenal, bazo, músculos pilomotores, glándulas sudoríparas y tal vez los vasos sanguíneos, sólo están inervados por la división simpática. La división parasimpática provee de una inervación exclusiva para los músculos de los esfínteres pupilar y ciliar, en tanto que la división simpática inerva el dilatador pupilar. (Sin embargo, funcionalmente, la pupila se controla por una inervación doble).

La inervación doble de la mayor parte de los órganos, proporciona un amplio límite de control sobre el tono, nivel basal de actividad, de los órganos viscerales. El control de la frecuencia cardiaca es un buen ejemplo de cómo se complementan estos sistemas. (Esto es una simplificación de los complejos mecanismos de control). El aumento en la frecuencia cardiaca (*taquicardia*), puede deberse a disminución del tono parasimpático o aumento del simpático. La disminución en la frecuencia cardiaca (*bradicardia*), puede deberse a un aumento del tono parasimpático o disminución del simpático. Las relaciones funcionales de estas divisiones, en cuanto a control de la frecuencia cardiaca, puede aplicarse a otros órganos viscerales.

En los órganos inervados sólo por el sistema nervioso simpático, también puede haber variaciones de tono. Normalmente, casi todos los vasos sanguíneos se constriñen en parte por el nivel basal de actividad de este sistema. Un aumento del nivel de actividad constriñe los vasos (*vasoconstricción*), en tanto que una disminución permite que se dilaten (*vasodilatación*).

Las fibras preganglionares del sistema nervioso autónomo están mielinizadas y son fibras B de relativa baja conductibilidad. Cada fibra preganglionar puede diferir potencialmente a numerosas neuronas posganglionares que originan más fibras C (la mayor parte no mielinizadas). En comparación con el sistema somático, la energía autónoma que sale es difusa y lenta.

Ambos sistemas manifiestan diferencias en el grado de respuesta, que se explican en parte, basándose en que hay diferentes *índices de inervación* en los dos sistemas. Las fibras preganglionares relativamente cortas del sistema nervioso simpático, hacen sinapsis con numerosas neuronas a cierta distancia de los órganos inervados, y ello permite una respuesta difusa en todo lo largo de las fibras posganglionares a los órganos inervados. Este índice de inervación de axones preganglionares a células ganglionares, puede ser de 1:20 o más. Las fibras preganglionares relativamente largas del sistema nervioso parasimpático, hacen sinapsis con numerosas neuronas cerca o en los órganos inervados; esto permite una respuesta más leve y limitada que su contraparte. En algunos órganos este índice de inervación parece ser de 1:1. No obstante se estima que el de las fibras vagales preganglionares a las células ganglionares del plexo submucoso es de 1:8,000. La distinción entre ambos

sistemas, basada en la amplitud de la respuesta, no se aplica en todos los sitios.

Transmisores

La transmisión en las sinapsis entre las neuronas pre y posganglionares y entre las segundas y el órgano efector, se equilibra químicamente. Los mediadores químicos (*neurotransmisores*) actúan sobre los receptores para producir una respuesta, en la neurona posganglionar o en los órganos efectores. Los principales neurotransmisores del SNA son la *acetilcolina* (*ACH*) y la *noradrenalina* (fig. 15–38).

Las fibras preganglionares de las divisiones simpática y parasimpática liberan *acetilcolina* como neurotransmisor y se conocen como colinérgicas. Así mismo, las fibras posganglionares del sistema nervioso parasimpático liberan acetilcolina; también son *colinérgicas*. El neurotransmisor secretado por las fibras posganglionares de los nervios simpáticos es la *noradrenalina,* y estas fibras se denominan *adrenérgicas.* Los nervios que liberan *acetilcolina* se denominan *colinérgicos* y los que liberan *noradrenalina, adrenérgicos.*

En resumen, los nervios colinérgicos incluyen fibras *preganglionares* del sistema nervioso *parasimpático,* las fibras *preganglionares* del *simpático,* fibras *posganglionares* del *parasimpático* y fibras motoras que inervan el músculo esquelético. Las fibras posganglionares del simpático secretan noradrenalina y son los nervios adrenérgicos del SNA.

En el capítulo 12 se comentó con amplitud la naturaleza, síntesis, liberación, efectos y degradación de los neurotransmisores.

Receptores colinérgicos

Se analizaron en el capítulo 12; es necesario dar información adicional respecto al SNA. Los nervios que secretan ACH se denominan *colinérgicos.* Los fármacos que imitan los efectos de la ACH se denominan *colinérgicos.* Los sitios receptores para ACH se llaman *colinérgicos.* Aunque la ACH se libera en nervios preganglionares simpáticos y parasimpáticos, así como en nervios posganglionares parasimpáticos, las propiedades de los sitios receptores pre y posganglionares son diferentes. Estos dos sitios responden en forma distinta a dos alcaloides de plantas: muscarina y nicotina.

La *muscarina* es un alcaloide micótico de poco efecto sobre las células ganglionares autónomas; no obstante, imita el efecto estimulante de la ACH sobre los órganos efectores inervados por nervios parasimpáticos posganglionares. Estos sitios receptores específicos para ACH se denominan *muscarínicos.* Los fármacos que actúan igual que la muscarina se denominan *muscarínicos.*

Algunos fármacos bloquean los efectos de la ACH en los receptores preganglionares o posganglionares y se denominan *anticolinérgicos;* de éstos, los que bloquean en forma específica los receptores de los nervios posganglionares parasimpáticos se denominan *antimuscarínicos.* Como ejemplos están la atropina, glucopirrolato y escopolamina.

La *nicotina* es un alcaloide de una planta que iguala los efectos de la ACH sobre las células ganglionares autónomas y los receptores de las placas terminales motoras del músculo esquelético. La nicotina en pequeñas cantidades, igual que la ACH, estimula estos receptores, pero cuando aparece en grandes cantidades bloquea la transmisión de las células ganglionares autónomas, así como la estimulación del músculo esquelético. Estos receptores se conocen como *nicotínicos* y los fármacos que manifiestan estos efectos se llaman *nicotínicos.* Puesto que los receptores de las uniones neuromusculares responden a ciertas fármacos de diferente manera que los receptores en células ganglionares autónomas, se considera que los primeros son un poco diferentes a los receptores nicotínicos.

Esta característica individual de los receptores en las sinapsis parasimpáticas posganglionares, tiene im-

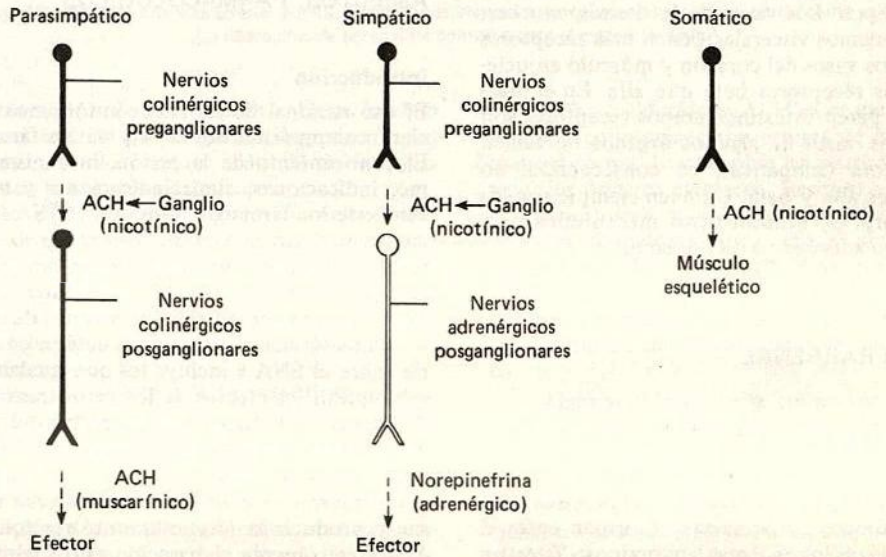

Fig. 15–38. Diagrama de los nervios colinérgicos y adrenérgicos. En el texto se hace una descripción completa.

portancia clínica. El bloqueo selectivo de los sitios muscarínicos puede lograrse con el uso adecuado de antimuscarínicos.

En tanto que los receptores colinérgicos responden a la ACH, no todos activan el órgano efector. La activación de receptores específicos puede manifestarse por efectos excitatorios o inhibitorios sobre el órgano efector, por una generación del potencial de excitación postsináptica o el potencial de inhibición postsináptica (capítulo 12, Neurotransmisores y receptores). La estimulación colinérgica del corazón disminuye la frecuencia cardiaca; una estimulación parecida del esfínter pupilar y del músculo liso del tubo gastrointestinal, origina la contracción del músculo liso. Los esfínteres musculares del conducto digestivo suelen relajarse o disminuir su tono cuando son sometidos a estimulación colinérgica.

Receptores adrenérgicos

Se analizaron en detalle en el capítulo 12. La distinción entre receptores *alfa* y *beta* se basa en su respuesta diferente a la noradrenalina y adrenalina. La primera es un estimulante alfa fuerte y beta débil, en tanto que la adrenalina es un estimulante alfa y beta fuerte. La estimulación de los receptores alfa con adrenalina y noradrenalina causa vasoconstricción y midriasis; sin embargo, los receptores del músculo liso de las paredes intestinales son inhibidores. Los receptores beta por lo general inhiben o relajan el órgano inervado. Una excepción notoria es el receptor β_1 que es excitatorio en el músculo cardiaco y tiene efectos crono e inotrópicos positivos sobre la masa muscular cardiaca. Sin embargo, los receptores de la musculatura lisa del intestino son inhibidores. Los receptores β_2 del músculo liso de bronquiolos y lechos vasculares son inhibidores, en tanto que los uterinos tienen efectos variables. Aunque los receptores beta se estimulan con noradrenalina, la identificación de β_1 y β_2 se basa en la respuesta distinta de los sitios, a éstos y otros fármacos.

Aunque casi todos los órganos contienen receptores alfa o beta y reaccionan según ello, algunos órganos tienen ambos tipos. Los vasos de la dermis, mucosa, riñón y otros órganos viscerales tienen más receptores alfa que beta; los vasos del corazón y músculo esquelético poseen más receptores beta que alfa. En el músculo liso de la pared intestinal, ambos receptores son inhibitorios. Los vasos de algunos órganos no tienen inervación motora (simpática); en consecuencia, no tienen receptores alfa y beta. Un buen ejemplo son los vasos del cerebro. Se utilizan otros mecanismos para asegurar un riego adecuado a este órgano.

MEDULA SUPRARRENAL

Relaciones con el SNA

El análisis de las relaciones de la médula suprarrenal con el SNA es útil por varias razones: 1) posee un tipo de inervación único; 2) demuestra la unión entre el sistema nervioso y los sistemas endocrinos; 3) es un modelo útil en la comprensión de las relaciones, distribución y efectos de varios receptores, y 4) es importante para entender las reacciones de estrés o de "lucha o huida".

La médula suprarrenal es un órgano único, inervado por *nervios simpáticos preganglionares.* La base anatómica de ello es bastante simple. Las células de la médula suprarrenal (como las de los ganglios de la raíz dorsal y tejido medular extrasuprarrenal) se derivan de la cresta neural ectodérmica. Por tanto, las células cromafines de la médula suprarrenal, son *neuronas posganglionares;* secretan adrenalina y noradrenalina (≅ 85:15). La médula suprarrenal es un componente importante pero no esencial del sistema nervioso simpático; es el medio por el cual ocurre el flujo simpático generalizado para afectar a todas las células del organismo (fig. 15–39). Las secreciones medulares suprarrenales, en primer lugar adrenalina, afectan los procesos siguientes: facilita la transmisión adrenérgica, aumenta la frecuencia cardiaca (β_1), aumenta la fuerza de la contracción cardiaca (β_1), aumenta la glucogenólisis (diabetogénica), libera los ácidos grasos libres del tejido adiposo. Estos efectos ayudan al cuerpo animal durante el estrés ya que se acompaña de actividad muscular violenta, hipotensión, hipoxia, miedo, ansiedad y furia. Al mismo tiempo la sangre es llevada de los vasos sanguíneos de la piel (receptores alfa) y vísceras (alfa > beta) a los del músculo esquelético (beta > alfa). Esta reacción inmediata y repentina proviene de la actividad de la médula suprarrenal y se describe como "reacción de lucha o huida". Mejor que eso, es describirla como una reacción que prepara al animal para circunstancias de tensión, las cuales se relacionan con un equilibrio fisiológico u homeostasis.

Igual que el resto del SNS, la médula suprarrenal no es indispensable para la vida, aunque disminuye las urgencias. De hecho, es muy difícil demostrar las deficiencias en una simpatectomía completa, si se conservan estados sin tensión.

ASPECTOS FARMACOLOGICOS

Introducción

El uso racional de fármacos autónomos se basa en la clara comprensión del SNA y de los fármacos usados. El conocimiento de la acción, mecanismo, metabolismo, indicaciones, contraindicaciones y reacciones adversas de los fármacos usados en el SNA son consideraciones necesarias para su uso racional. Aunque esta sección no intenta analizar con profundidad los fármacon autónomos, sí trata de introducir a la terminología acciones y mecanismos de algunos de ellos.

Los fármacos autónomos actúan en forma primaria sobre el SNA e incluye los que igualan, intensifican o bloquean los efectos de los neurotransmisores de las divisiones simpática y parasimpática del SNA. Pueden manifestar sus efectos imitadores por varios mecanismos. Algunos (*congéneres*) son bastante parecidos al neurotransmisor como para *combinarse con el receptor* y producir la respuesta en el efector. En la figura 12–15 se observa el parecido entre adrenalina, noradrenalina y dopamina. Algunos fármacos pueden *libe-*

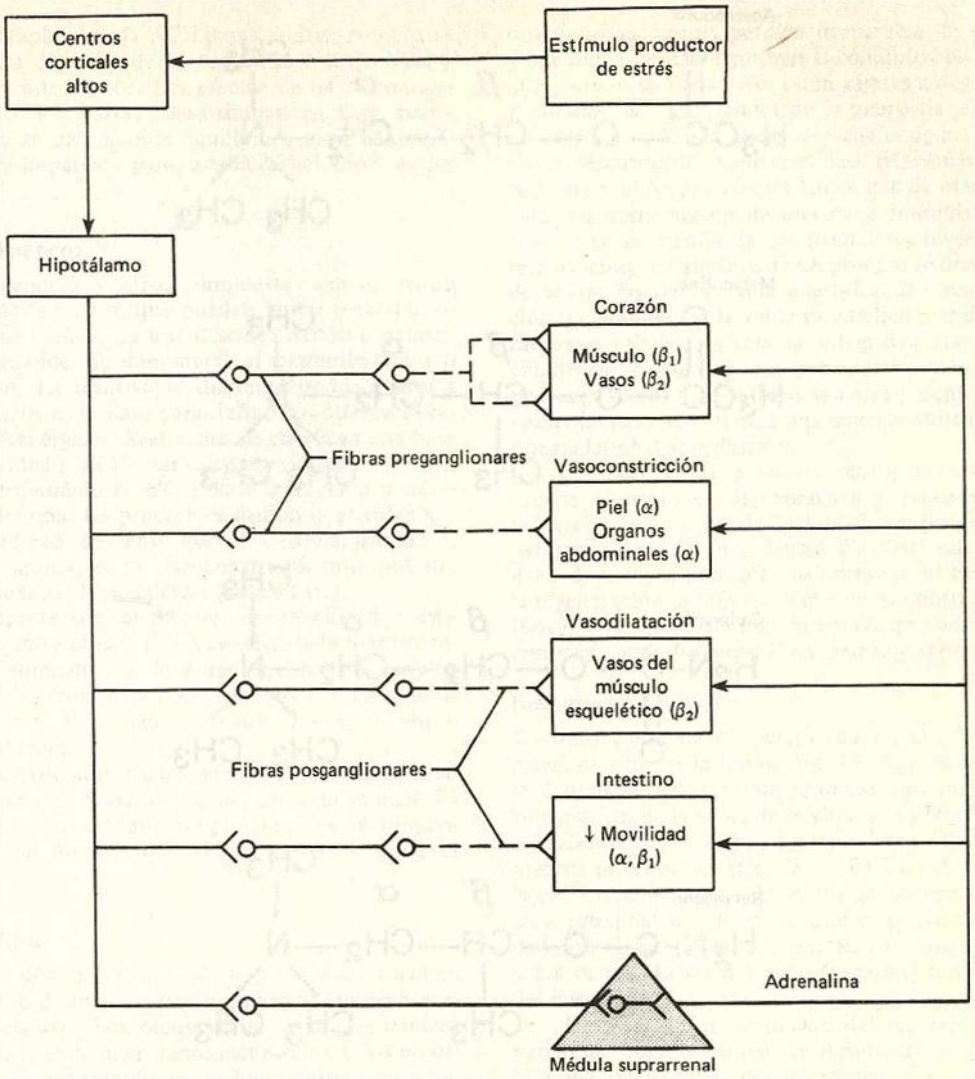

Fig. 15–39. Médula suprarrenal y SNS. Los órganos inervados reaccionan al estímulo neural como se indica. La liberación de adrenalina complementa el estímulo neural.

rar el neurotransmisor de la telodendria. Otros *inhiben la actividad enzimática* que origina la degradación del neurotransmisor, y ello produce acúmulo de éste y la prolongación de la respuesta del efector.

El efecto de bloqueo de algunas fármacos autónomos puede lograrse de varias maneras. Algunos componentes son tan parecidos a los neurotransmisores, que se unen con los receptores e *inhiben en forma competitiva* la reacción del neurotransmisor en el receptor. Otras impiden la síntesis o liberación de los neurotransmisores.

Los fármacos que actúan así se clasifican en cuatro categorías generales: parasimpatomiméticos, parasimpatolíticos, simpatomiméticos y simpatolíticos.

Parasimpatomiméticos

Imitan los efectos de la estimulación neuronal parasimpática del efector. También se denominan *colinérgicos.* y son eficaces donde la ACH es el mediador químico. Algunos colinérgicos son ésteres de la colina que actúan en forma directa sobre las neuronas posganglionares y los órganos efectores. Resisten a la hidrólisis por la colinesterasa y manifiestan relativamente menos acciones simpatomiméticas que el alcaloide colinérgico, nicotina. Los *colinomiméticos* son eficaces en las sinapsis ganglionares (parasimpáticas y simpáticas), uniones neuroefectoras, posganglionares, parasimpáticas y uniones neuromusculares del músculo esquelético.

Algunos ésteres de la colina son parasimpatomiméticos funcionales: la acetilcolina, metacolina, carbacol y betanecol. En la figura 15–40 pueden observarse sus estructuras químicas. Aunque la acetilcolina es un colinérgico esterotípico, las otras se parecen lo suficiente a ella como para manifestar efectos parasimpatomiméticos, que pueden ser muscarínicos o nicotínicos.

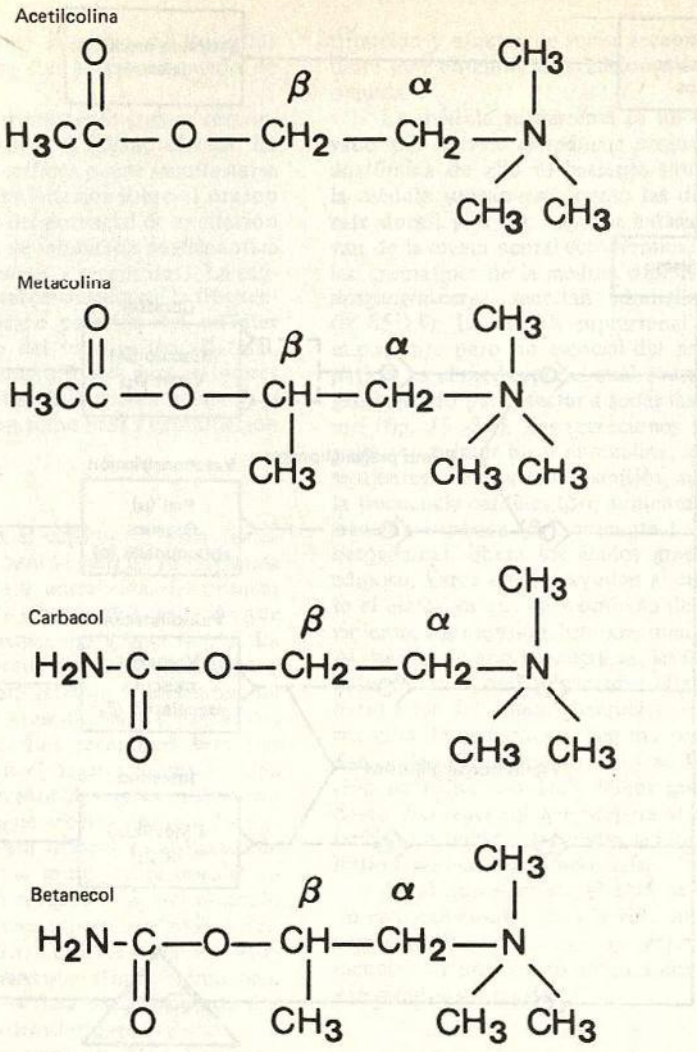

Fig. 15–40. Estructura química de cuatro fármacos colinérgicos. Nótense las semejanzas y diferencias.

La acetilcolina y el carbacol manifiestan efectos muscarínicos y nicotínicos; el carbacol es dosis dependiente. La metacolina y el betanecol son muscarínicos; el grupo CH_3 sobre el carbón beta, elimina con eficacia los efectos nicotínicos. El carbacol es un muscarínico fuerte, utilizado en la atonía gastrointestinal; el betanecol se usa para estimular el tubo digestivo y las vías urinarias.

Otros colinérgicos inhiben la acetilcolinesterasa (ACHasa). Se unen a la ACHasa y reducen la hidrólisis e inactivación posterior de la ACH. Algunos de los fármacos más importantes de este grupo son la fisostigmina y los organofosforados. La fisostigmina es un agente tópico importante, usado en el tratamiento del glaucoma. La neostigmina es eficaz en la miastenia grave. Los organofosforados se usan como insecticidas y debe considerarse su efecto potencial sobre el organismo por ingestión accidental.

Ya se describieron los efectos colinérgicos de los alcaloides vegetales (muscarina y nicotina).

Parasimpatolíticos

Bloquean los efectos de los nervios parasimpáticos; también se denominan *anticolinérgicos.* Bloquean a los receptores muscarínicos y son mejor considerados como *antimuscarínicos.* (Algunos órganos efectores, glándulas sudoríparas y ciertos vasos sanguíneos en el músculo esquelético tienen receptores muscarínicos, pero están inervados por nervios colinérgicos, posganglionares, simpáticos. Algunas células musculares lisas tienen receptores colinérgicos pero carecen de inervación colinérgica).

La atropina es el antimuscarínico típico. Los efectos antimuscarínicos de la atropina y de compuestos similares (escopolamina y glucopirrolato) se manifiestan por inhibición competitiva de la ACH. La

atropina compite con la ACH para los sitios receptores y su eficacia depende de la concentración de ACH y atropina en estos sitios. Los efectos de un antimuscarínico suelen expresarse como simpáticos. Esto marca la presencia de una energía equilibrada entre el simpático y parasimpático, para establecer el tono de un órgano.

Simpatomiméticos

Las catecolaminas y otros compuestos son un grupo complejo de fármacos, que pueden imitar parcial o totalmente los efectos de una descarga nerviosa posganglionar simpática. Se denominan *simpatomiméticos* o *adrenérgicos.* La reactividad diferente de los tejidos a estos fármacos es la base para definir los diferentes receptores adrenérgicos. Según ello, se clasifican con base en su capacidad para afectar estos receptores.

Los *estimuladores alfa* y *beta* incluyen a la adrenalina y efedrina. La primera es útil en la anafilaxia y el paro cardiaco, en tanto que la efedrina, que no es una catecolamina, es un vasoconstrictor muy potente con muy buenos efectos descongestionantes.

El isoproterenol es una no catecolamina β_1 y estimulador β_2 muy eficaz. Es un agonista beta más potente que la adrenalina y la noradrenalina. Sus efectos inotrópicos y cronotrópicos positivos se presentan al instante sobre el corazón, y causa vasodilatación y broncodilatación.

Los *estimuladores selectivos* β_2 se desarrollaron en principio para el tratamiento del asma bronquial. El salbutamol es un estimulante β_2 eficaz; es un broncodilatador con efectos secundarios mínimos sobre el corazón.

Simpatolíticos

También se denominan *antiadrenérgicos.* Funcionan en general como inhibidores competitivos de la noradrenalina y adrenalina. Los bloqueadores alfa adrenérgicos incluyen la fentolamina, fenoxibenzamina y los ergotalcaloides. El propranolol es un bloqueador beta adrenérgico muy eficaz.

RESPUESTA NEURONAL A UNA LESION

Introducción

La unidad anatómica y fisiológica del cuerpo celular neuronal y sus procesos, así como la dependencia de los procesos neuronales al cuerpo celular, son los aspectos básicos de la doctrina neuronal. Las alteraciones postraumáticas en los procesos neuronales y cuerpos celulares demuestran esta unidad y dependencia.

El alto grado de especialización que caracteriza a las neuronas, se acompaña de pérdida de su potencial mitótico. Entre las muchas complejidades que relacionan la función neuronal, y que aún necesitan explicación, está la interacción dinámica que ocurre entre las neuronas y entre éstas y sus efectores. La muerte de una neurona origina pérdida irreparable de esa célula y sus procesos. Las neuronas o conjuntos de neuronas que pierden su inervación están sujetas a *degeneración transneuronal.* Las células de la neuroglia, en especial los astrocitos, llenan el espacio que ocupaba la neurona o conjunto de neuronas. Las relaciones entre la neurona y el órgano efector funcionan de manera parecida. La desnervación de una masa muscular esquelética causa su atrofia, la que podría ser reversible bajo reinervación. La ruptura de un proceso axonal produce degeneración de la vaina miclínica. De manera parecida, la pérdida de la vaina de mielina por desmielinización patológica, afecta la integridad funcional del cilindroeje. No se conocen con exactitud las relaciones tróficas exactas y su influencia entre y dentro de estos componentes, pero tienen una *relación simbiótica obligatoria* (*simbiosis obligatoria*).

El daño a los procesos neuronales en el SNP origina alteraciones degenerativas y regenerativas del proceso celular y puede incluir al cuerpo de la célula nerviosa. Las neuronas dentro del SNC reaccionan al daño de manera parecida; no obstante, el tiempo para la regeneración es más lento que en su contraparte periférica. Los cambios en las neuronas, por una lesión, se conocen como *degeneración primaria* y *secundaria.*

Respuesta a una lesión

La transección de un nervio causa daño, proximal y distal, al sitio de la lesión (fig. 15–41). Si es proximal se denomina *degeneración primaria,* que incluye la desintegración de la vaina de mielina y la pérdida de parte del cilindroeje, extendiéndose a lo largo de algunos segmentos internodales (fig. 15–41B). La naturaleza de la lesión indica el grado de inclusión proximal. La porción proximal del axón, la cual conserva su continuidad con el cuerpo celular, empieza pronto a regenerar y las ramas nuevas del axón (*neuritas*) radian a partir del mismo (fig. 15–41C).

Después de la separación del segmento distal, a partir del cuerpo celular, se desintegra por completo la vaina de mielina, del cilindroeje y la telodendria. Este proceso se denomina *degeneración secundaria* o *Walleriana* y se caracteriza por cambios degenerativos progresivos de la porción distal al sitio de la lesión. El cilindroeje, separado de la influencia trófica del cuerpo celular, adquiere una apariencia de collar de cuentas, se rompe en fragmentos irregulares y se desintegra. La vaina de mielina sufre alteraciones parecidas en relación con el eje fragmentado. Todos estos cambios se hallan en los límites del endoneurio. El tejido conjuntivo dispuesto periféricamente forma una cubierta cilíndrica alrededor de la fibra nerviosa.

Durante el proceso degenerativo, las células de Schwann se agrandan y proliferan. Estas células reactivas, así como los macrófagos, se encargan de eliminar detritus celulares y fragmentos de mielina del área. La proliferación de células de Schwann causa la formación de *bandas de fibras* (*tubos celulares, bandas protoplásmicas*) a lo largo del segmento distal desintegrado (fig. 15–41D). Estas bandas son muy importantes como guías, ya que constituyen el marco para las neuritas del segmento proximal en el fragmento distal y, al cabo del tiempo, el órgano efector, o neurona efectora.

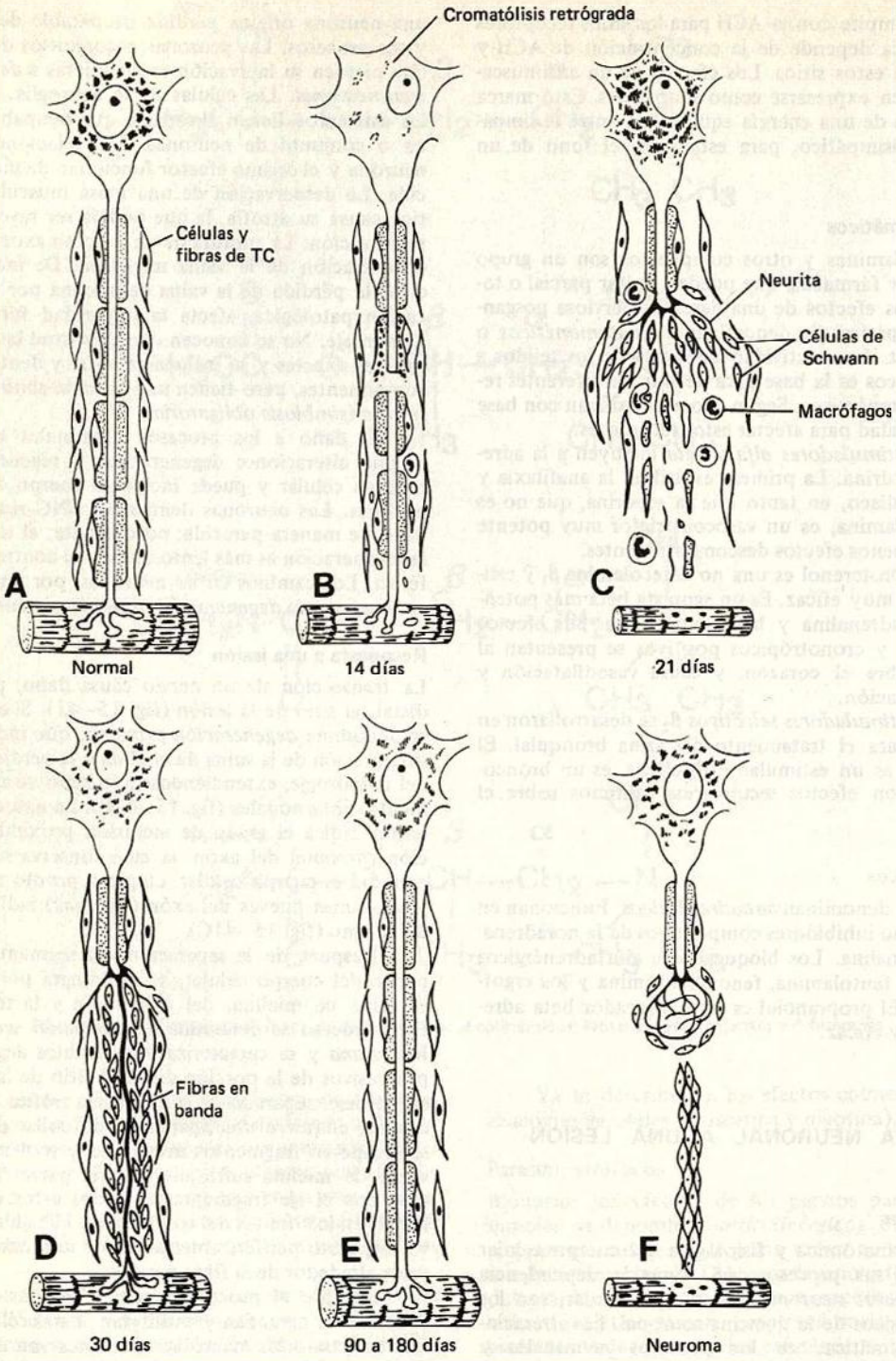

Fig. 15–41. Diagrama que demuestra la degeneración y regeneración de la fibra nerviosa. **A**, relaciones neuromusculares normales con el tamaño muscular normal. **B**, degeneración primaria con atrofia muscular. **C**, macrófagos y células de Schwann reactivas y neuritas que han empezado a crecer. Puede apreciarse la degeneración distal. La atrofia muscular está en avance. **D**, bandas de fibras que forman un marco tubular para las neuritas. **E**, reestablecimiento de la inervación. Masa muscular regenerada. **F**, formación de un neuroma en el segmento proximal. (Redibujado, modificado y combinado de Junqueira, L. C.: *Basic Histology*, Lange, Los Altos, 1975 and Quarton, G. C.; Melnechuk, T. and Schmitt, F. O. (editors): *The Neurosciences.* Rockefeller University Press, New York, 1967).

Cuando una neurita establece contacto con la guía provista por las bandas, el resto de las neuritas se pierden (fig. 15–41E).

Los cambios que sufre el cilindroeje se acompañan de alteración del cuerpo celular. La *cromatólisis retrógrada* es muy rápida en el cuerpo celular (fig. 15–41B). En el capítulo 12 se estudió el significado de la cromatólisis. Con el tiempo la fibra nerviosa se restituye y adquiere sus relaciones originales, cuando se completa la regeneración (fig. 15–41E).

La transección de un nervio puede originar la abertura de una separación profunda entre los segmentos distal y proximal o puede perderse el segmento distal, como sucedería en una amputación. En cualquier caso, las neuritas y células relacionadas pueden formar un nódulo doloroso grande llamado *neurona* (fig. 15–41F). Este no es problema en el perro, pero en el caballo sí es un grave problema. Los neuromas pueden ser una complicación importante en neurectomías digitales posteriores usadas como recurso en casos de enfermedad navicular. El doblado y sutura del epineurio sobre el fragmento proximal cortado (*recubrimiento epineural*) disminuye mucho la aparición de estos neuromas en el caballo.

La regeneración de las fibras nerviosas en el SNC se presenta a una rapidez mucho más lenta que el SNP. La ausencia de formación de bandas a partir de los oligodendrogliocitos puede determinar esa lentitud. La regeneración periférica puede llevarse a cabo a una velocidad de 2 a 4 mm por día, en tanto que la desintegración y fagocitosis de un segmento distal lesionado en el SNC, puede llevar seis meses. Es importante puntualizar que tal vez no halla regeneración funcional en el SNC.

REFERENCIAS

General

Chrisman, C. L. (editor): Symposium on advances in veterinary neurology. Vet. Clin. North Amer. 10:1, 1980.

DeLahunta, A.: *Veterinary Neuroanatomy and Clinical Neurology*. W. B. Saunders, Philadelphia, 1977.

Ettinger, S. J. (editor): *Textbook of Veterinary Internal Medicine: Diseases of the Dog and Cat*. Vol. I. W. B. Saunders, Philadelphia, 1975.

Hoerlein, B. F.: *Canine Neurology: Diagnosis and Treatment*. 3rd edition. W. B. Saunders, Philadelphia, 1978.

Quarton, G. C., Melnechuk, T. and Schmitt, F. O. (editors): *The Neurosciences*. Rockefeller University Press, New York, 1967.

Sistema nervioso periférico

Bradley, W. G.: *Disorders of Peripheral Nerves*. Blackwell, Oxford, 1974.

Cauna, N.: Structure of digital touch corpuscles. Acta Anat. *32*:1, 1958.

Cauna, N. and Mannan, G.: The structure of human digital pacinian corpuscles (corpuscula lamellosa) and its functional significance. J. Anat. *92*:1, 1958.

Fernand, V. S. V. and Young, J. Z.: The sizes of the nerve fibers of muscle nerves. Proc. Roy. Soc. (Biol.) *139*:38, 1951.

Gamble, H. J. and Eames, R. A.: An electron microscope study of the connective tissue of human peripheral nerve. J. Anat. *98*:655, 1964.

Griffiths, I. R., Duncan, I. D. and Lawson, D. D.: Avulsion of the brachial plexus. 2. Clinical aspects. J. Small An. Prac. *15*:177, 1974.

Grillo, M. A.: Electron microscopy of sympathetic tissues. Pharmacol. Rev. *18*:387, 1966.

Hess, A.: The fine structure of young and old spinal ganglia. Anat. Rec. *123*:399, 1955.

Jones, L. M., et al.: *Veterinary Pharmacology and Therapeutics*. Iowa State Univ. Press, 4th edition, 1977.

Kunos, G.: Adrenoceptors. *In:* George, R. et al. (editors): *Annual Review of Pharmacology and Toxicology*. Vol. 18, Annual Reviews, Inc., Palo Alto, 1978.

Kuntz, A.: *The Autonomic Nervous System*. Lea and Febiger, Philadelphia, 1953.

Meyers, F. H.: *Review of Medical Pharmacology*. 5th edition. Lange, Los Altos, 1976.

Ortiz-Picon, J. M.: The neuroglia of the sensory ganglia. Anat. Rec. *121*:513, 1955.

Schanthaveerappa, T. R. and Bourne, G. H.: The "perineural epithelium," a metabolically active, continuous, protoplasmic cell barrier surrounding peripheral nerve fasciculi. J. Anat. *96*:527, 1962.

Spencer, P. J. and Schaumburg, H. H.: Central-peripheral axonopathy. The pathology of dying back polyneuropathies. Prog. Neuropathol. *3*:253, 1977.

Sistema nervioso central

Barringer, J. R.: A simplified procedure for spinal fluid cytology. Arch. Neurol. *22*:305, 1970.

Elliott, H. C.: Studies on the motor cells of the spinal cord. Amer. J. Anat. *70*:95, 1942.

Globus, E. G. and Scheibel, A. B.: Pattern and field in cortical structure. J. Comp. Neurol. *131*:155, 1967.

Hartley, W. J.: Lower motor neuron disease in dogs. Acta Neuropathol. *2*:334, 1963.

Herndon, R. M.: The fine structure of the Purkinje cell. J. Cell Biol. *18*:167, 1963.

Maxwell, D. S. and Pease, D. C.: Electron microscopy of the choroid plexus. Anat. Rec. *124*:331, 1956.

Palmer, A. C.: Pathogenesis and pathology of the cerebellovestibular syndrome. J. Small An. Pract. *11*: 167, 1970.

Weed, L. H.: Meninges and cerebrospinal fluid. J. Anat. *72*:181, 1938.

Wright, J. A.: Evaluation of cerebrospinal fluid in the dog. Vet. Rec. *103*:48, 1978.

Yeo, J. D.: A review of experimental research in spinal cord injury. Paraplegia. *14*:1, 1976.

16

APARATO CARDIOVASCULAR

CARACTERISTICAS GENERALES

Forma y función

El aparato cardiovascular está constituido de órganos especializados para el bombeo, transporte y distribución de los elementos que requieren las células y tejidos corporales. Estos constituyentes cardiovasculares incluyen corazón, arterias, venas capilares, y vasos linfáticos. El corazón es un tubo muy muscularizado, cuyas contracciones proporcionan la fuerza para mover la sangre a través del aparato. Las arterias transportan la sangre del corazón a los capilares; éstos median el intercambio de materiales entre el lecho vascular y los tejidos extravasculares. El sistema venoso regresa la sangre al corazón (fig. 16–1). Los linfáticos se originan en el espacio tisular y regresan el líquido extracelular en forma de linfa al sistema vascular sanguíneo.

Aunque el esquema básico de la organización es común, hay modificaciones y desviaciones del patrón

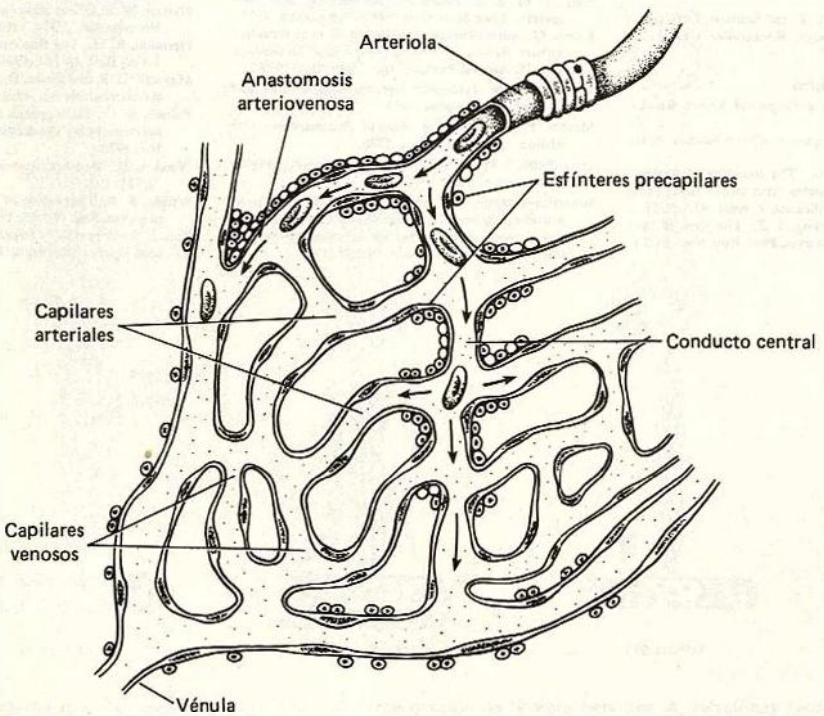

Fig. 16–1. Diagrama que demuestra las relaciones de los capilares con las arteriolas y vénulas. El conducto central, rodeado por músculo liso, se denomina metarteriola. La contracción del músculo liso empuja la sangre hacia el lecho capilar. Las microfotografías de luz están marcadas según el aumento dado por el microscopio antes de su amplificación fotográfica. Las microfotografías electrónicas están marcadas de acuerdo con el aumento total, con la amplificación fotográfica. (Redibujado y modificado de Copenhaver, W.M.; Kelly, D.E. and Wood, R.L.: *Bailey's Textbook of Histology*. Williams & Wilkins, Baltimore, 1978).

básico, que permiten diversas adaptaciones funcionales. En la construcción de las paredes de estos órganos, es muy importante señalar los siguientes factores:

1. Velocidad del movimiento de la sangre a través del canal vascular.
2. Presión a la cual es propulsada la sangre.
3. Volumen de sangre que se mueve.
4. Requerimientos para el bombeo, transporte y distribución.

Algunos de los factores morfológicos que deben considerarse para cubrir los aspectos funcionales mencionados, son:

1. El tamaño de la luz del órgano.
2. El grosor de la pared vascular.
3. La resistencia o elasticidad de la pared vascular.
4. La función específica del órgano, la cual se refleja en las relaciones de los elementos murales.

En el cuadro 16–1 se presenta una comparación entre los datos anatómicos y fisiológicos de los componentes vasculares.

Los aspectos histológicos de la construcción de los vasos no pueden separarse del papel hemodinámico que efectúan. El lado arterial del aparato transporta un volumen bajo de sangre a alta presión y velocidad. El sistema capilar conduce un gran volumen de sangre a una presión y velocidad mucho muy bajas. El lado venoso transporta altas cantidades de sangre a muy bajas presiones y velocidades.

ORGANIZACION MURAL

Esquema de organización básica

Aunque se observan varios tipos de morfología mural, para cubrir los requerimientos de la relación presión-volumen, el esquema básico consiste de *túnicas íntima, media* y *adventicia* (figs. 16–2, 16–3).

La *túnica íntima* está constituida por tres diferentes subdivisiones: *endotelio, cubierta subendotelial* y *membrana elástica interna* (figs. 16–2 a 16–4). El endotelio consta de células escamosas típicas, que revisten la luz del órgano. Esta capa celular es una característica común y constante de todos los vasos sanguíneos y del corazón. De manera típica, su núcleo es grande y puede protruirse hacia la luz en tanto que el citoplasma marginal es difícil de observar con microscopio de luz. La célula se encuentra sobre una membrana basal que separa el endotelio del tejido conjuntivo fibroelástico periférico y de los fibroblastos de la *cubierta subendotelial.* Casi todos estos elementos se orientan en forma longitudinal (paralelos al eje axil del vaso). Puede haber fibras musculares lisas y células que normalmente ocupan el espacio tisular conjuntivo. La *membrana elástica interna* es una condensación de fibras elásticas que separan la túnica íntima de la media.

La *túnica media* consta de una mezcla de fibras musculares lisas y fibroblastos (figs. 16–2, 16–3, 16–5). Las células musculares lisas se acomodan en forma circular alrededor de la luz. Estas se encuentran en íntima relación con fibras elásticas y colágenas. En los gandes vasos, los *nervios* y *vasa vasorum* que constituyen la inervación y aporte sanguíneo a los vasos, pueden observarse en esta túnica.

En la unión entre la túnica media y la adventicia puede encontrarse una *membrana elástica externa.* Esta también es una condensación de fibras elásticas y demarca los límites entre la media y la adventicia. La *túnica adventicia* está formada de esta membrana y de tejido conjuntivo fibroelástico denso (figs. 16–2, 16–3, 16–5). Por lo general, es difícil distinguir el final de la adventicia del principio del tejido conjuntivo que le rodea. Los nervios y vasa vasorum se ramifican en la túnica adventicia.

Es de especial importancia señalar que las estructuras mencionadas representan generalizaciones con

Cuadro 16–1. Características estructurales y funcionales de los componentes vasculares*

Parámetro	Aorta	Arteria	Arteriola	Capilar	Vénula	Vena	Vena cava
Diámetro de la luz	20,000 (2 cm)	4,000 (4 mm)	4 (30 μm)	1 (8 μm)	5 (40 μm)	5,000 (5 mm)	30,000 (3 cm)
Grosor de la pared	2,000 (2 mm)	1,000 (1 mm)	20 (20 μm)	1 (1 μm)	2 (2 μm)	500 (0.5 mm)	1,500 (1.5 mm)
Radio del grosor de la pared al diámetro de la luz	1:10	1:4	2:3	1:8	1:20	1:10	1:20
Endotelio	+	+	+	+	+	+	+
Elastina	+3	+2	+1	0	0	+1	+1
Membrana elástica interna	+	+	+	0	0	±†	+
Músculo liso	+0.8	+1.3	+2	0	0	+1	+1.3
Colágena	+2	+1.5	+1.3	0	+1	+1.5	+2.5
Area de corte transversal (cm^2)	4.5	20	4,000	4,500	4,000	40	18
% de sangre ‡	2	8	1	5	54	54	54
Presión sistólica (mm Hg)	120	115	60	20	10	8	5
Promedio de velocidad (cm/seg)	40	35	18	3	4	5	10

* Modificado de Selkurt, E.E.: *Physiology*, 4th edition, Little Brown Co., Boston, 1976 and Ganong, W.F.: *Review of Medical Physiology.* Lange, Los Altos, 1975. Ganong, W.F.: *Fisiología Médica.* El Manual Moderno, 1984.
Basado en datos en humanos.
† Presente en grandes venas.
‡ No se incluye el volumen en las cámaras cardiacas (12%) y la circulación pulmonar (18%).

FACULTAD DE MEDICINA VETERINARIA
Y ZOOTECNIA
BIBLIOTECA

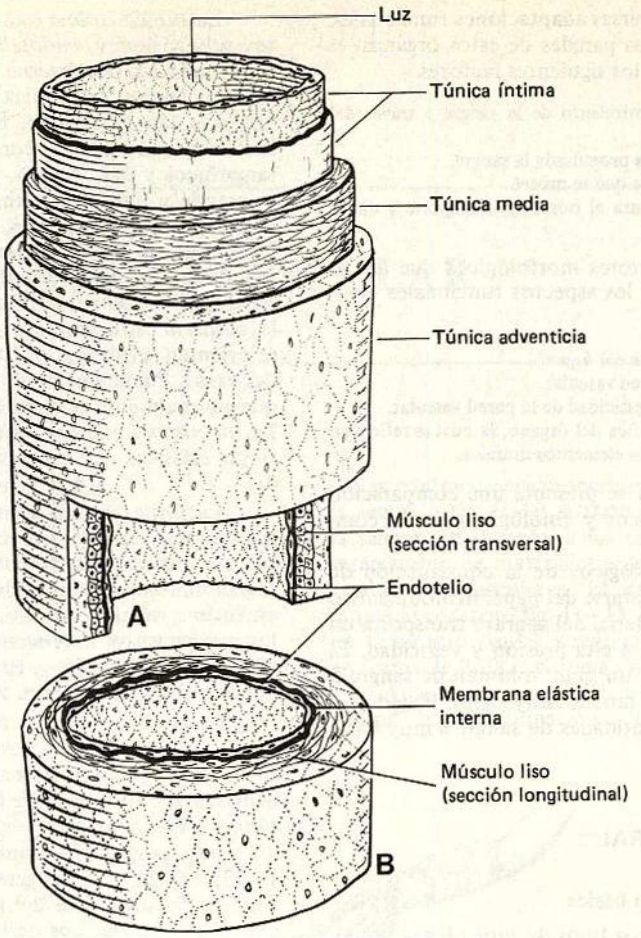

Fig. 16–2. Diagrama de la organización mural de una arteria. En cortes longitudinales: **(A)** el músculo liso de la túnica media se secciona transversalmente. En cortes transversales **(B)**, el músculo liso se secciona longitudinalmente.

relación a la estructura mural. No todos los vasos tendrán todas estas características; si las tienen, no serán iguales en todos. Sin embargo, el endotelio sí es constante en los componentes vasculares. Las distinciones entre los vasos se hacen basándose en las variaciones entre los elementos murales.

SISTEMA DE INTERCAMBIO

Capilares

Los *capilares* son los miembros más simples del aparato vascular, pero su función, por su simplicidad, es en extremo importante. Estos son los medios por los que los metabolitos llegan a la célula y los productos de desecho dejan el tejido conjuntivo. Los capilares son tubos simples revestidos de endotelio, con un diámetro de 7 a 9 μm. Debido a la limitación de su tamaño, sólo pueden acomodar un eritrocito (E) a la vez. En su periferia, está recubierto por una membrana basal (fig. 16–6).

En un corte observado al microscopio de luz, podrá verse un aro delgado de citoplasma acidófilo que limita la extensión del capilar (fig. 16–7). El núcleo obscuro de la célula endotelial está a lo largo del borde de la luz y puede protruirse hacia éste. Los capilares van acompañados, en toda su longitud, por células del tejido conjuntivo, fibras colágenas delgadas y fibras reticulares. Entre la gran cantidad de células que se encuentran en íntima relación con ellos, se hallan macrófagos fijos, células mesenquimatosas y tienen especial prominencia las células de Rouget.

Todos los capilares se ven iguales al microscopio de luz, aunque hay dos tipos básicos. Pueden ser *continuos;* por ejemplo, en los que no hay interrupciones en la continuidad de las células endoteliales (fig. 16–8); suelen encontrarse por lo común en el músculo, pulmones, sistema nervioso y otros órganos. El segundo tipo es *fenestrado;* esto es, tiene poros distribuidos a lo largo de las paredes del endotelio (fig. 16–9), que

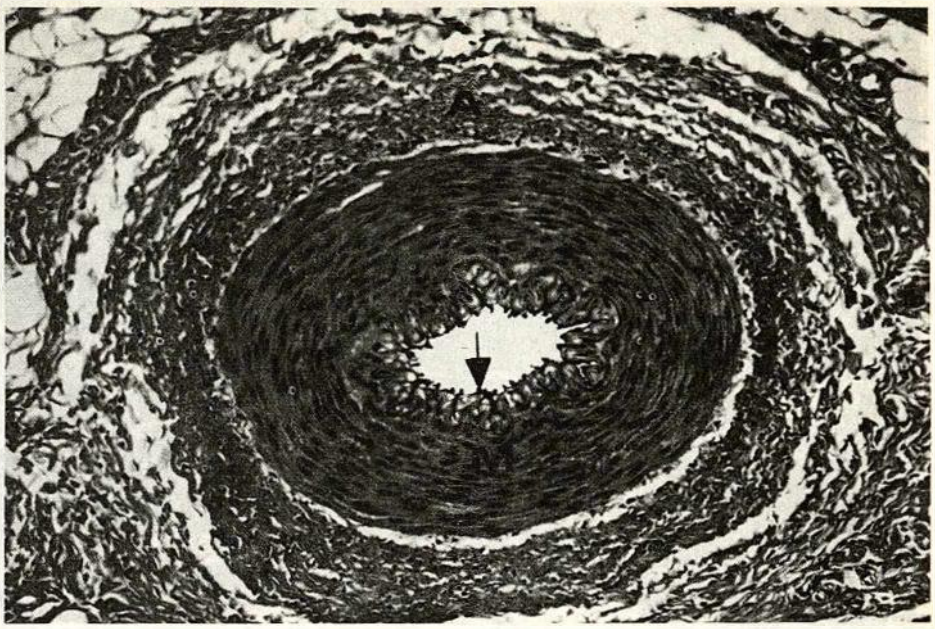

Fig. 16–3. Elementos murales de una arteria muscular. Los tres componentes son la túnica íntima (**flecha**), la media (M) y la adventicia (A). X40.

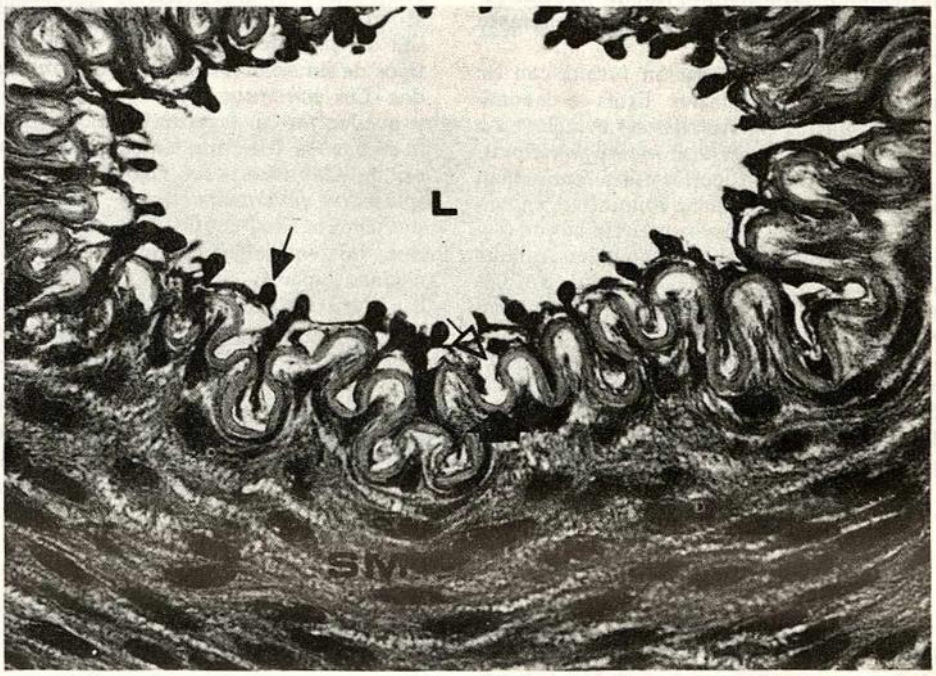

Fig. 16–4. Túnica íntima de una arteria muscular. La luz (L) del vaso está revestida por endotelio (**flecha obscura**), las células del mismo se protruyen hacia la luz. Esta protrusión se origina por las contracciones agonales de la túnica media durante la toma de la muestra. El espacio subendotelial (**flecha clara**) se acentúa más por la contracción vascular, lo cual constituye un artefacto. La membrana elástica interna (**flecha obscura grande**) es adyacente al músculo liso (SM) de la túnica media. X160.

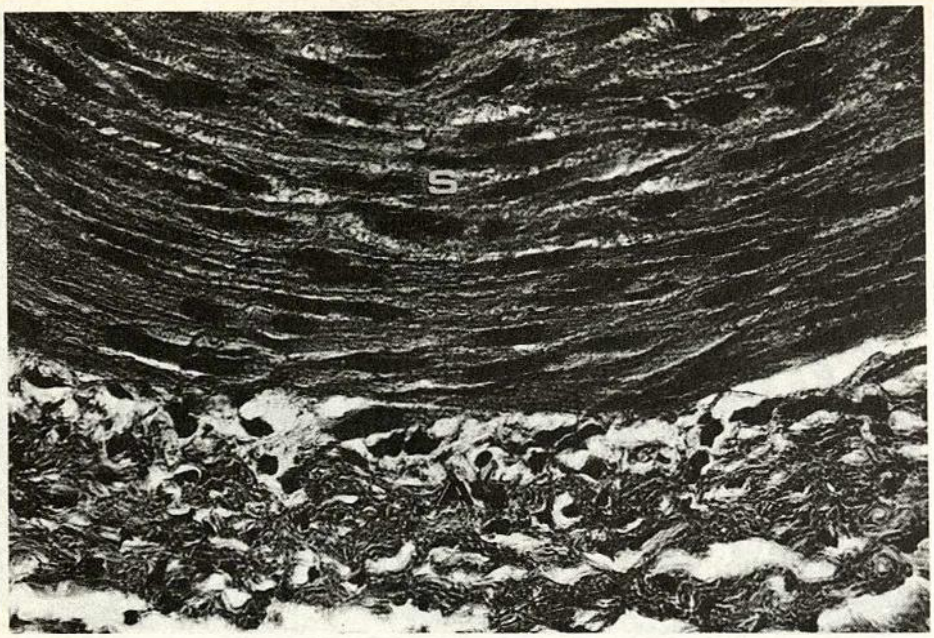

Fig. 16–5. Túnicas media y adventicia de una arteria muscular. La túnica media contiene músculo liso, en tanto que la adventicia (A) consta de tejido conjuntivo fibroelástico. X160.

pueden cubrirse por un diafragma o bien estar abiertos. Los capilares fenestrados (*perforados*) se encuentran en glándulas endocrinas, intestino, riñones y otros órganos. Sean continuos o no, la lámina basal siempre será continua.

Varias células adquieren relación íntima con las células endoteliales de los capilares. Estas se denominan *células pericapilares* (*perivasculares*) e incluyen a los *histiocitos, fibroblastos, células mesenquimatosas, cebadas* y *de Rouget.* Los histiocitos quizá representan macrófagos fijos del espacio tisular conjuntivo, en tanto que los fibroblastos son componentes típicos de este espacio yuxtapuesto a las células endoteliales. Aunque se hallan dispersas a través del tejido conjuntivo. Las células mesenquimatosas y las cebadas son especialmente notorias en los espacios pericapilares (figs. 6–22, 6–31). Las células de Rouget (figs. 6–29, 6–30) son células musculares lisas, en íntima relación con el endotelio capilar. Es probable que sean las células musculares lisas de *metarteriolas* y *esfínteres precapilares* (fig. 16–1).

Sinusoides

Son componentes del lecho vascular, revestidos por células endoteliales o tipo endotelial (*células litorales*). Se parecen a los capilares, pero son más grandes y de forma irregular. Puede haber lámina basal, estar incompleta o no existir. Algunas de las células de revestimiento son fagocitarias, en tanto que otras no. (En la figura 6–50, se muestra la distribución de las células fagocitarias). Las células fagocitarias de revestimiento, miembros del sistema reticuloendotelial, amplían mucho la función de estos conductos vasculares. Las células de revestimiento de algunos sinusoides no son fagocitarias; por tanto, estos conductos deben considerarse como muy parecidos a los grandes capilares. A veces estos sinusoides se denominan *senos.* Pueden observarse varios tipos, pero para lograr identificarlos se necesita del microscopio electrónico. Se han descrito tres tipos de sinusoides: *continuos, discontinuos* y *fenestrados.* Los *continuos* tienen una lámina basal completa y pueden ser no fagocitarios. Los *sinusoides discontinuos* pueden tener una lámina basal incompleta o carecer de ella; además son fagocitarios (fig. 16–10). Los *sinusoides fenestrados* tienen ventanas o fenestras y una lámina basal continua, además de no ser fagocitarios. Los sinusoides continuos están en el hígado de algunas especies, en tanto que los discontinuos son característicos del hígado, bazo y médula ósea de casi todas las especies. Los sinusoides fenestrados se hallan en la hipófisis y corteza suprarrenal.

La organización de los capilares y sinusoides es sencilla cuando se le compara con el plan general mencionado. En realidad, estas estructuras representan las dos regiones más internas de la túnica íntima, el *endotelio* y la *capa subendotelial.* El incremento en organización y complejidad se logra por adición periférica de estos elementos.

SISTEMA DE ALTA PRESION

Arteriolas

Hay una transición gradual de los capilares a las arteriolas. Una *metarteriola* es una rama de una arteriola, que posee algunas fibras musculares lisas a su alrededor

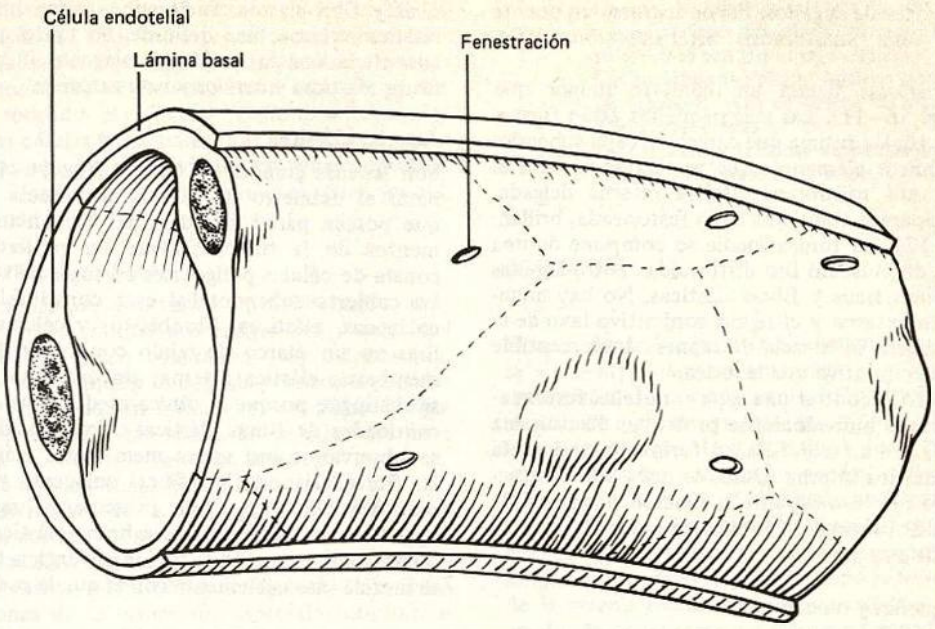

Fig. 16–6. Diagrama de un capilar fenestrado. La lámina basal cubre por completo la superficie "abluminal" del endotelio.

(fig. 16–1). Estos vasos funcionan como esfínteres y controlan la cantidad de sangre que fluye a través del *conducto central* o de *tránsito*, el cual pasa a lo largo del lecho capilar y une el lado venoso de la circulación con el arterial. Los *esfínteres precapilares* son capilares con algunas fibras musculares lisas que controlan el riego a través de los capilares arteriales, en el lecho capilar propiamente dicho. La disposición del músculo liso con las metarteriolas y capilares permite la regulación del riego a través de los lechos capilares de los

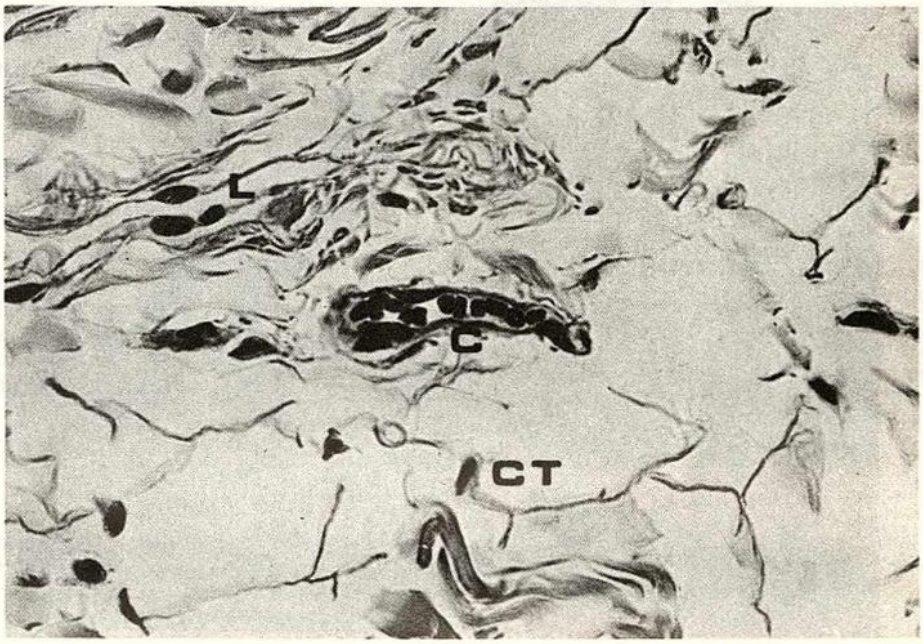

Fig. 16–7. Capilares en tejido conjuntivo laxo. El tejido conjuntivo (CT) tiene un capilar sanguíneo (C) y uno linfático (L). X160.

órganos o partes de órganos. Puede lograrse un puente capilar por una anastomosis arteriolovenular (fig. 16–1).

Las *arteriolas* tienen un diámetro menor que 100 μm (fig. 16–11). Las más pequeñas están formadas por una túnica íntima que carece de capa subendotelial. Los únicos elementos que se reconocen son el endotelio y una membrana elástica interna delgada, esta última aparece como una línea festoneada, brillante (fig. 16–12). La túnica media se compone de una a tres capas de músculo liso distribuidas entre algunas fibras colágenas finas y fibras elásticas. No hay membrana elástica externa y el tejido conjuntivo laxo de la túnica adventicia se mezcla de manera imperceptible con el tejido conjuntivo que le rodea.

No es raro encontrar una capa endotelial festoneada, cuyas células individuales se protruyen hacia la luz (fig. 16–13). Esta, se refleja en forma natural en la membrana elástica interna. Quizá se deba a la contracción excesiva del vaso durante la fijación. Este tipo de cambio puede observarse, también, en los grandes vasos del sistema de alta presión.

Arterias pequeñas y medianas

No hay una línea de demarcación entre las arteriolas y las arterias pequeñas. Por el contrario, existe una continuación de cambios cuantitativos desde los vasos más pequeños a los más grandes.

Las arterias pequeñas y medianas también se denominan *musculares* o *de distribución* (fig. 16–3). Su túnica íntima es típica y consta de tres capas. La túnica media está constituida por fibras musculares lisas, orientadas en forma circular, entre las que se hallan dispersas algunas fibras colágenas, reticulares, elásticas y fibroblastos. Suele encontrarse una membrana elástica externa bien definida, en tanto que la túnica adventicia consta de fibras colágenas fuertes, algunas fibras elásticas y *nervios* y *vasa vasorum*.

Arterias elásticas

Son las más grandes del cuerpo (fig. 16–14). Al comparar el diámetro de su luz, se aprecia que son las que poseen pared más delgada. Tienen todos los elementos de la túnica *íntima*. La cubierta endotelial consta de células poligonales en lugar de las aplanadas. La cubierta subendotelial está constituida por fibras colágenas, elásticas, fibroblastos y células musculares lisas en un marco de tejido conjuntivo laxo. Tienen membrana elástica interna; sin embargo, no siempre se distingue porque la túnica media consta de grandes cantidades de fibras elásticas orientadas de modo que se observan como varias membranas elásticas. Entre las fibras elásticas, hay fibras colágenas y elásticas finas, fibroblastos y fibras musculares lisas. No existe una demarcación con la membrana elástica externa. El tejido conjuntivo de la túnica adventicia es delgado y se mezcla insensiblemente con el que le rodea.

SISTEMA DE BAJA PRESION

Vénulas

La transición de capilares a vénulas es gradual. Los *capilares* venosos poseen diámetros grandes (mayores más de 20 veces al de los capilares) y se relacionan en forma gradual con otros elementos murales. Un hecho

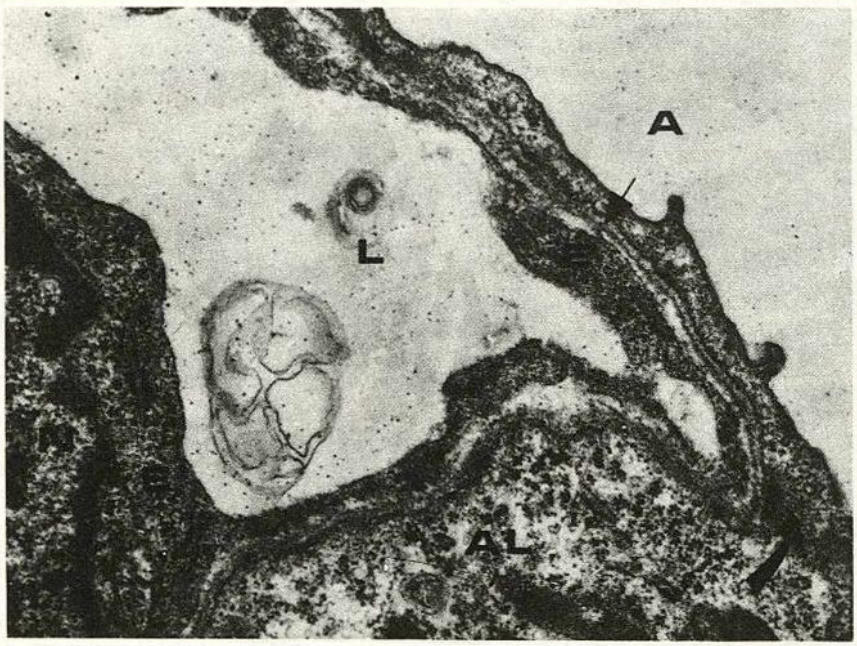

Fig. 16–8. Microfotografía electrónica de un capilar continuo de pulmón de bovino. El alvéolo (A) se define por el pericarion de la capa celular de revestimiento alveolar (AL) y los procesos celulares atenuados de las células de revestimiento (**flecha curveada**). La luz del capilar (L) se delimita por las células endoteliales (E) y su núcleo (N). La lámina basal (**flecha pequeña**) es completa y el revestimiento endotelial, continuo. X20,000.

distintivo entre los capilares venosos y los arteriales es que aquéllos se relacionan primero con tejido conjuntivo y después se desarrolla el músculo liso.

Las *vénulas* suelen constar, de un tubo simple de endotelio, rodeado por tejido conjuntivo laxo (fig. 16–11). Las células musculares lisas cubren a los vasos conforme las vénulas se convierten en venas pequeñas. La túnica adventicia de estos vasos es muy gruesa, comparada con la media.

Venas pequeñas y medianas

Están delineadas por una túnica íntima delgada, constituida de células endoteliales poligonales y una capa subendotelial de tejido conjuntivo muy delgada (fig. 16–15). La túnica media es delgada y consta de células musculares orientadas en forma circular, fibras colágenas y elásticas finas. La túnica adventicia está bien desarrollada y constituye casi toda la pared.

Muchas de estas venas tienen *válvulas* (fig. 16–16). Estas invaginaciones de la túnica íntima se protruyen hacia la luz del vaso. Las válvulas están revestidas por células endoteliales aplanadas y tienen un centro de tejido conjuntivo subendotelial (fig. 16–17). Estas modificaciones de la íntima son especialmente importantes en los vasos localizados bajo el corazón.

Venas grandes

Representan cambios cuantitativos a partir de los vasos más pequeños. La túnica íntima es más gruesa que la de los vasos pequeños y pueden carecer de membrana elástica interna. La túnica media consta primariamente de fibras colágenas y elásticas, en tanto que en sus paredes las fibras musculares lisas son escasas o no existen. La túnica adventicia está bien desarrollada y es la porción más gruesa de la pared. Pueden encontrarse algunos paquetes de fibras musculares lisas dispersos en esta capa y orientados en forma paralela al eje mayor del vaso. No hay válvulas en la vena cava ni en la hepática portal.

COMPARACION ENTRE LOS SISTEMAS DE ALTA Y BAJA PRESION

De igual manera como en sus contrapartes en el sistema de alta presión, la organización mural de las venas es muy variable. Aunque estos vasos acompañan a las arterias, se pueden colegir con facilidad varias comparaciones. De manera general, los elementos murales de una vena de cualquier tamaño, cuando se comparan con la arteria a que acompaña tienen pocas diferencias. Para auxiliar en la diferenciación entre arterias y venas, se dan los siguientes datos:

1. Rara vez hay sangre en las arterias seccionadas y, en cambio, siempre en las venas.
2. La túnica media está bien desarrollada en las arterias, en tanto que en las venas, la que se halla más desarrollada es la adventicia.
3. Los diámetros luminales son mayores que el grosor mural en las venas, en tanto que en las arterias sucede lo contrario.
4. Durante los cambios agonales, las venas están sujetas a contracciones irregulares, en tanto que las arterias se contraen con mayor regularidad.
5. Las membranas elásticas internas pueden hallarse en las arteriolas, pero en general éstas están confinadas a las grandes venas.
6. Por lo común, la túnica adventicia de las venas es la cubierta más gruesa de su pared.

CORAZON

El corazón de los endotermos (mamíferos y aves) consta de cuatro cámaras separadas: dos *aurículas* y dos *ventrículos.* El corazón es un tubo altamente musculariza-do, de paredes gruesas, que bombea la sangre a lo largo del cuerpo. Hay dos tipos de circulación, pero interconectados. La sangre venosa, baja en oxígeno, regresa a la *aurícula derecha,* después pasa a través de la *válvula auriculoventricular derecha* (*tricúspide*) hasta el *ventrículo derecho.* Cuando el corazón se contrae, la sangre es entonces impulsada hacia la *válvula semilunar* de la *arteria pulmonar* y transportada a los pulmones en donde se oxigena. La sangre oxigenada regresa a la *aurícula izquierda* por la *vena pulmonar.* Una vez que ha pasado a través de la *válvula auriculoventricular izquierda* (*bicúspide*) hacia el *ventrículo izquierdo,* una nueva contracción la envía hacia la *válvula semilunar* de la *aorta* para ser distribuida en todo el organismo.

Los elementos murales del corazón se organizan en forma parecida a los de los vasos periféricos. El corazón está constituido por tres cubiertas: una capa interna, denominada *endocardio;* una media, *miocardio* y una externa, *epicardio* (fig. 16–18).

Endocardio

Es la contraparte cardiaca de la túnica íntima; está constituido de: *endotelio* y *cubierta subendotelial.* En la profundidad de ésta, hay una *cubierta subendocardial* (fig. 16–19). El endotelio consta de células poligonales que se asientan sobre una membrana basal. Este recubrimiento se continúa con el recubrimiento endotelial de los vasos periféricos. La cubierta subendotelial se compone de fibras colágenas finas y fibras elásticas. Esta cubierta es continua con una *capa subendocardial* más profunda o más periférica, de tejido conjuntivo laxo. Esta tiene fibras elásticas y colágenas, células adiposas, fibras musculares lisas, vasos sanguíneos, nervios y en los ventrículos, fibras de Purkinje. Además de unir el endocardio al miocardio, esta capa contiene el sistema de conducción de impulsos del corazón (células de Purkinje en los ventrículos).

Miocardio

Se compara con la túnica media de los vasos (fig. 16–20). Consta principalmente de músculo cardiaco, fibras de tejido conjuntivo, nervios y vasos sanguíneos (capítulo 11).

Epicardio

Tiene funciones muy parecidas a la túnica adventicia (fig. 16–21). No obstante, es en realidad una membra-

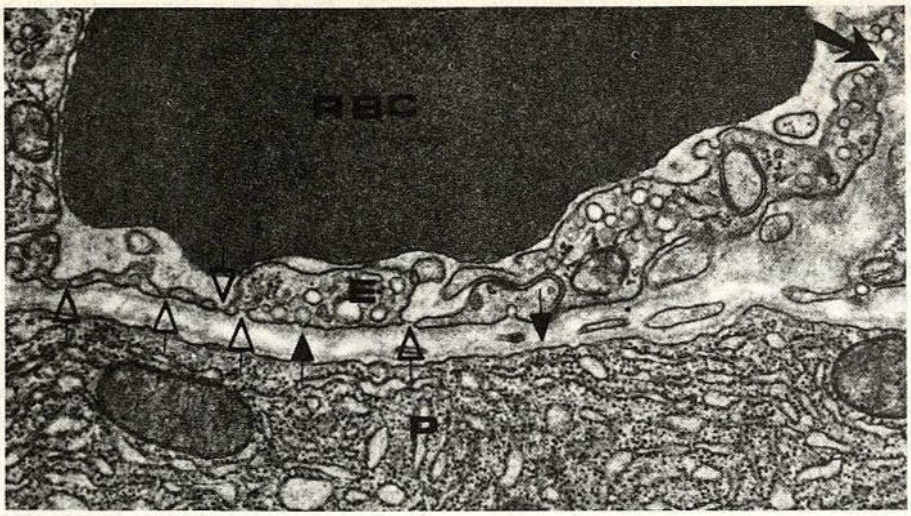

Fig. 16–9. Microfotografía electrónica de un capilar discontinuo. El endotelio (E) del capilar está separado de una célula pancreática acinar (P) por dos láminas basales (**flechas obscuras pequeñas**). El capilar contiene un eritrocito (RBC). Numerosas fenestraciones (**flechas claras**) están cubiertas por diafragmas, en tanto que otras fenestraciones (**flecha obscura grande**) no. X25,000.

na serosa —el *pericardio visceral* de la anatomía macroscópica. El recubrimiento mesotelial reside sobre una capa delgada de tejido conjuntivo laxo. Esta es continua con el tejido conjuntivo laxo que tiene una cantidad variable de depósitos de células adiposas, vasos sanguíneos y nervios —la *cubierta subepicárdica.*

Esqueleto cardiaco

El músculo cardiaco y las válvulas están sostenidos por un esqueleto de tejido conjuntivo fibroso blanco denso. Algunos componentes de este esqueleto pueden también ser cartilaginosos u óseos. Los siguientes elementos constituyen el esqueleto cardiaco:

1. Cuatro anillos fibrosos (*annuli fibrosi*).
2. Un triángulo fibroso (*trigonum fibrosum*).
3. Un tabique fibroso y membranoso (*septum membranaceum*).

Los *anillos fibrosos* son de tejido conjuntivo fibroso blanco denso y rodean a las *válvulas semilunares*



Fig. 16–10. Sinusoides (S) discontinuos del hígado. Están delineados por algunos fagocitos (**flechas**). X160.

de las arterias pulmonar y aorta y a las dos válvulas auriculoventriculares. Estos anillos se continúan en forma directa o indirecta con el *triángulo fibroso.* Este es una masa de TCFBD entre los conductos auriculoventriculares. De manera parecida, éste se continúa con el TCFBD del tabique interventricular —el *tabique membranoso.* Estos componentes esqueléticos sirven como puntos de unión del músculo cardiaco.

Puede encontrarse cartílago o hueso en los anillos fibrosos. En el buey, la osificación del anillo fibroso, se relaciona de manera especial con la válvula semilunar de la aorta, lo cual da como resultado la formación del *os cordis* (hueso cardiaco).

Válvulas cardiacas

Son invaginaciones del endocardio hacia la luz cardiaca (fig. 16–22). El tejido conjuntivo del anillo fibroso es continuo con la base de soporte de las válvulas entre ambas capas de endocardio. El de las válvulas auriculoventriculares es continuo con las fibras colágenas de los cordones tendinosos (*chordae tendinae*) que se unen a las superficies ventriculares de las válvulas. En forma natural, se refleja una capa delgada de endocardio sobre estos cordones tendinosos y se continúa con el endocardio de los músculos papilares. Las fibras elásticas son más numerosas del lado de la válvula que apunta hacia el lado de alta presión.

Las válvulas semilunares se parecen a las auriculoventriculares. Puede encontrarse sobre el borde de las tres cúspides un nódulo denso de colágena o cartílago denominado *nódulo de Arancio.*

Sistema de conducción cardiaca

La masa muscular miocárdica tiene modificaciones distintivas, para efectuar funciones de contracción y conducción. Sin considerar la capacidad del músculo cardiaco para generar y conducir impulsos a través de la masa miocárdica, se ha desarrollado un sistema de conducción de impulsos, que asegura el origen apropiado de dichos impulsos y la consiguiente secuencia de las contracciones auriculares y ventriculares. Este sistema de generación y conducción está constituido por el nudo sinoauricular y auriculoventricular así como el paquete auriculoventricular (fig. 16–23). Los componentes histológicos de estos elementos son las fibras de Purkinje.

El *nudo sinoauricular* (*SA*) está en la pared de la aurícula derecha, en la confluencia de los grandes vasos que entran a la aurícula derecha. Este seno tiene fibras de Purkinje que se describen como *células marcapaso.* Su despolarización espontánea establece un ritmo de despolarización y consecuente contracción de la masa miocárdica. La onda de despolarización y subsecuente contracción se disemina en forma radial a través de la masa miocárdica de la aurícula y se conduce, al cabo del tiempo hacia el *nudo auriculoventricular* (*AV*), que está constituido por una masa de células de Purkinje entrelazadas, localizadas en la pared septal que divide ambas aurículas, cerca del orificio del seno coronario y de la cúspide del tabique de la válvula auriculoventricular derecha. Esta masa converge y forma el *paquete* o *fascículo auriculoventricular* (*haz de His*), cerca de los ventrículos. El haz de His avanza hacia adelante y hacia atrás pasando el trígono fibroso y se extiende dentro del tabique membranoso, donde se divide en *ramas derecha* e *izquierda del haz de His.* La derecha, más distintiva, atraviesa todo lo largo del tabique interventricular del ventrículo derecho en la cubierta subendocárdica y al final se ramifica en la masa miocárdica y músculos papilares de esta cámara (fig. 16–24). La rama izquierda del haz de His sigue un curso y posición muy parecido en el ventrículo izquierdo; no obstante, es más difusa a lo largo de su curso del lado externo de la pared ventricular que la rama derecha.

El sistema de origen y conducción de impulsos, provee grandes ventajas a la masa miocárdica. Las células del nudo SA, por su mayor velocidad de despolarización y repolarización, adoptan una función de marcapaso, el cual evita que un *foco ectópico* asuma esa función. La diseminación inicial de la excitación sobre la musculatura auricular permite la contracción de estos músculos para el llenado de los ventrículos. El retardo nudal AV facilita el llenado ventricular máximo antes del inicio de otra contracción. Los fascículos auriculoventriculares diseminan los impulsos hacia la punta cardiaca y permiten la onda de contracción que va desde la punta hacia atrás de la base del corazón. Esta secuencia de contracción es un medio eficaz para el bombeo de sangre de los ventrículos a las circulaciones pulmonar y aórtica.

Vasos sanguíneos, linfáticos y nervios del corazón

El corazón está muy vascularizado por sus arterias coronarias. Estas se originan de la porción del arco aórtico inmediatamente distal a la válvula aórtica. La gran capilarización a lo largo de la masa miocárdica es una característica histológica obvia de este órgano.

En las tres capas del corazón tienen vasos linfáticos. Numerosas fibras nerviosas procedentes del sistema nervioso autónomo, inervan la masa miocárdica, nódulos y músculo liso de los vasos coronarios. Esta inervación se estudiará después.

CONTROL DE LA ACTIVIDAD CARDIACA

Introducción

Dado que el sistema cardiovascular es un contribuyente muy importante en la homeostasia, su actividad es regulada en forma autónoma. La regulación de este sistema es compleja y es influida por muchos factores, como miógenos, neurógenos, humorales, químicos, metabólicos, barométricos y volumétricos. La regulación cardiovascular es la suma de la regulación de la circulación periférica y el corazón. Aunque la de cada componente afecta al otro, se enfatizará la regulación cardiaca.

La esencia de la regulación cardiovascular es asegurar una cantidad adecuada de sangre en los tejidos, *perfusión tisular* (fig. 16–25); lo apropiado de ésta depende de que se lleve un volumen adecuado de sangre a los capilares a una presión también apropiada (capítulo 6, Dinámica de líquidos tisulares). Hay muchos factores que afectan la perfusión tisular e influyen en el corazón y vasos periféricos.

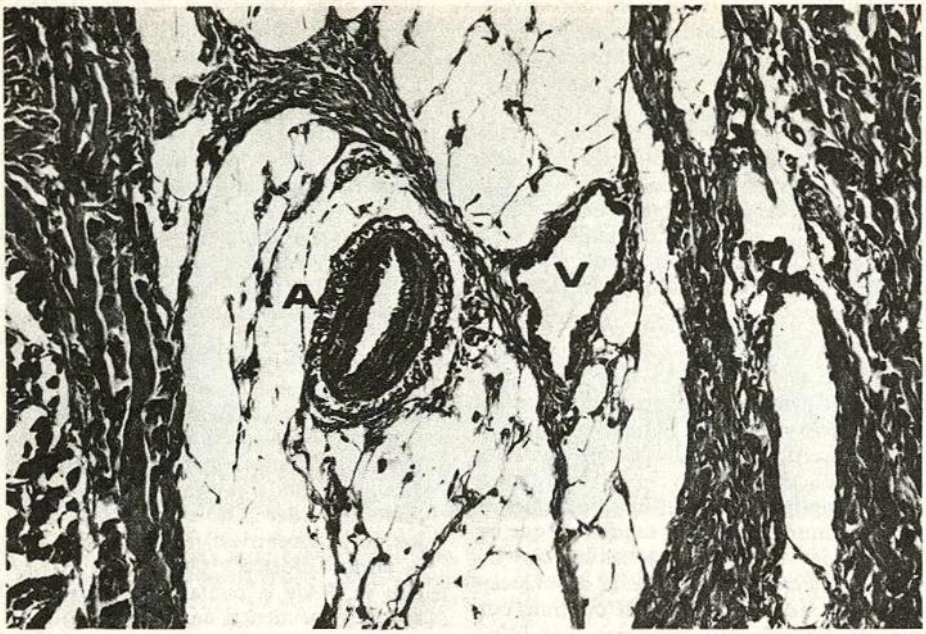

Fig. 16–11. Una arteriola y una vénula que le acompaña. La arteriola (A) tiene tres capas de músculo liso en la túnica media. La vénula de acompañamiento (V) no tiene músculo liso. X40.

Las influencias *miogénicas* provienen de la automaticidad de las células marcapaso. Las *neurogénicas*, de los nervios simpáticos o parasimpáticos que pueden aumentar o disminuir la rapidez de despolarización de las células del nudo senoauricular. La adrenalina de la médula suprarrenal puede ejercer una influencia *hormonal* sobre los receptores alfa y beta del sistema cardiovascular. Se ejerce una influencia *química* sobre receptores especiales, sensibles a la presión parcial (P_{CO_2}) de CO_2, parcial (P_{O_2}) de O_2 y el pH. La estimu-

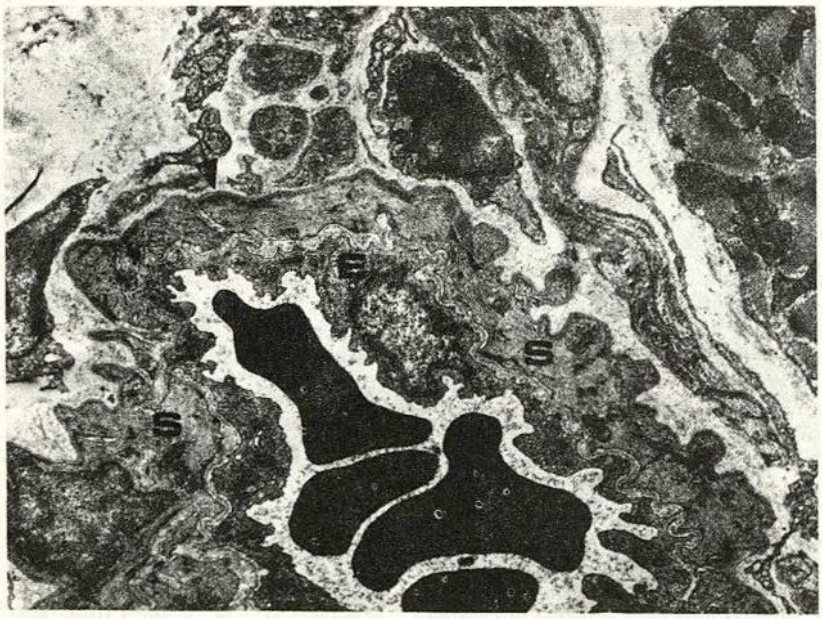

Fig. 16–12. Microfotografía electrónica de una arteriola. El músculo liso (S) rodea a la célula endotelial (E). Una lámina basal (flecha) se observa a la perfección en el borde periférico de la célula muscular lisa. X14,000. (Cortesía de G.P. Epling).



Fig. 16–13. Microfotografía electrónica de una arteriola con borde endotelial festoneado. La contracción del vaso ha causado protrusión del pericarion endotelial hacia la luz del vaso (E). La membrana elástica interna está doblada por la misma razón (**flechas obscuras**). La túnica media está constituida por dos células musculares lisas (1, 2). Se aprecian porciones de la lámina basal en la superficie luminal y "abluminal" de la membrana elástica interna (**flechas claras**). Las fibras elásticas, colágenas y fibroblastos se observan en el tejido conjuntivo adventicio (A).

lación apropiada de estos receptores inicia una regulación cardiaca neurogéna. Los receptores de presión son sensibles a alteraciones de la presión sanguínea. Esta influencia *barométrica* también se manifiesta como regulación cardiaca neurógena. El corazón puede bombear también un volumen dado de sangre cuando aumenta la presión aórtica (*autorregulación homeométrica*). Las *influencias volumétricas* aparecen como parte integral de la regulación, porque el corazón tiende a bombear cualquier cantidad de sangre que llegue a él. Esta relación entre volumen sistólico y llenado diastólico forman la *ley de Starling del corazón* y dependen de cambios en la longitud de la fibra muscular cardiaca (*autorregulación heterométrica*). El *dolor* puede tener efectos estimuladores o inhibidores sobre la actividad cardiaca. Una taquicardia transitoria se relaciona con la inspiración. Además de los mecanismos de autorregulación mencionados, hay muchos otros que afectan

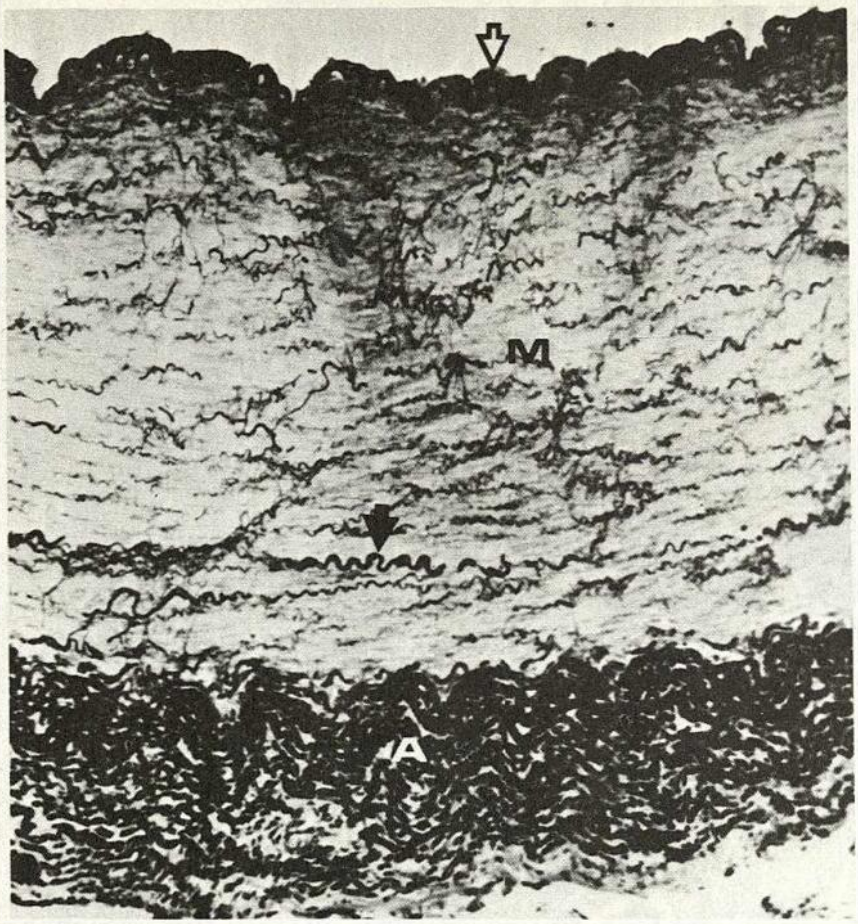

Fig. 16–14. Arteria elástica. En el corte de la aorta se usó una tinción especial para fibras elásticas. La túnica íntima tiene una membrana elástica interna bien definida (**flecha clara**). La media (M) consta de músculo liso (no teñido) y fibras elásticas (**flecha obscura**). La adventicia (A) posee numerosas fibras elásticas. X25 (tinción de orceína).

la perfusión; incluyen quininas, lactato, histamina, bióxido de carbono y oxígeno.

Quimiorreceptores especializados

Los *cuerpos carotídeos* y los *aórticos* son quimiorreceptores especializados que, por su respuesta a concentraciones sanguíneas o presiones parciales de bióxido de carbono (P_{CO_2}) y oxígeno (P_{O_2}), ejercen una influencia importante en los aparatos cardiovascular y respiratorio.

Los *cuerpos carotídeos* son nódulos pequeños de células ubicadas en relación con la arteria carótida común; son estructuras muy vascularizadas que constan de células parenquimatosas incluidas en una cápsula de tejido conjuntivo. Las células epitelioides se dividen en dos grupos. *Tipo I* (*glomosas*), que son grandes, tienen un núcleo redondo y suelen agruparse en grupos pequeños. Numerosas fibras nerviosas se ramifican a través de los cuerpos carotídeos y terminan sobre las células Tipo I. Las células glomosas están rodeadas por otras *Tipo II* (*sustentaculares*) que se considera sirvan de soporte. Aunque se cree que las células Tipo I son receptoras que responden a las P_{CO_2} y P_{O_2}, aún no se ha determinado el mecanismo preciso por el que funcionan. Estas células tienen características ultraestructurales sensitivas y efectoras (células secretoras) y su inervación parece ser aferente y eferente. Durante los periodos de P_{CO_2} y P_{O_2} normales, las células Tipo I parecen secretar dopamina y las terminales aferentes (zonas dendríticas), relacionadas con ellas, se descargan de manera espontánea; descarga que posee un control de retroalimentación negativa sobre los centros localizados en el tallo cerebral. Durante los periodos de P_{CO_2} alta y P_{O_2} baja, disminuye la descarga espontánea de las terminaciones aferentes y ello libera la inhibición central y se activan las terminales eferentes (telodendria). Los cuerpos carotídeos están inervados por fibras AVG y EVG del nervio glosofaríngeo.

Los *cuerpos aórticos* son estructuras parecidas a los carotídeos. En general, el cuerpo aórtico derecho está en la unión de la carótida derecha común y las arterias subclavias derechas, en tanto que el cuerpo aórtico izquierdo está en el origen de la subclavia izquierda desde la aorta. Aunque estas estructuras no han sido

estudiadas tanto como los cuerpos carotídeos, quizá funcionan de manera similar. Los cuerpos están inervados por fibras provenientes del nervio vago.

Barorreceptores especializados

El *seno carotídeo* y el *aórtico* son áreas receptoras especializadas que responden a alteraciones en la presión sanguínea. El seno carotídeo es una dilatación de la arteria carótida interna en su origen a partir de la carótida común. La túnica media del seno carotídeo posee pocas fibras musculares lisas y más fibras elásticas y colágenas que las porciones adyacentes de la arteria. En la adventicia de esta estructura se ramifican numerosas aferentes terminales provenientes del nervio glosofaríngeo. El nervio vago inerva el seno aórtico. Estos receptores, que responden al estiramiento en la pared por la presión de la sangre, estimula los centros de control que originan un reflejo de bradicardia, dilatación de vasos esplácnicos y baja de la presión sanguínea sistémica.

CONTROL NERVIOSO

Componentes centrales y energía aferente

Los núcleos hipotalámicos sirven como centros de integración para la función autónoma (fig. 15–33). La influencia reguladora del hipotálamo sobre el sistema cardiovascular se interpone a través de varios "centros nerviosos autónomos" que incluyen los centros vasomotores, núcleos motores de los nervios craneales y la columna gris lateral de la médula espinal torácica y lumbar. El control de este sistema por el hipotálamo, se manifiesta como un nivel básico de actividad normal o tono, que se altera por varios tipos de energía aferente. Esta energía aferente variada, hacia los centros de control, incluye fibras AVG (presión y química), ASG (dolor, temperatura), SAE (óptico) y AVE (olfatorio, a través del sistema límbico). Aunque las fibras que llevan información AVG pueden ser las más comunes y obvias, las alteraciones cardiovasculares se presentan como respuesta a los otros tipos de información. El SNA utiliza una gran variedad de información en la regulación de la actividad cardiovascular.

La figura 16–26 muestra un diagrama de los centros cardiacos y vasomotores en la formación reticular del bulbo raquídeo. La *región vasopresora* y el *centro estimulador cardiaco,* así como la *región vasodepresora,* son grandes y difusas dentro de la formación reticular medular. El *centro inhibidor cardiaco* o *núcleo dorsal motor o núcleo del nervio vago* es un núcleo distinto dentro de esta región.

Inervación simpática y parasimpática

Las fibras EVG del SNA, son los componentes periféricos del sistema de regulación. Las fibras simpáticas se originan como fibras preganglionares en la columna gris lateral de los segmentos torácicos uno o cinco. Las fibras posganglionares de estos nervios, cuyos cuerpos celulares se localizan en el ganglio estrellado, se distribuyen en el corazón y vasos coronarios. Las *fibras nerviosas aceleradoras del corazón* se distribuyen en el nudo SA, AV y miocardio ventricular. Los *nervios vasomotores* inervan el músculo liso de los vasos coronarios.

El nervio vago es el nervio parasimpático relacionado en forma directa con la inervación cardiaca. Las

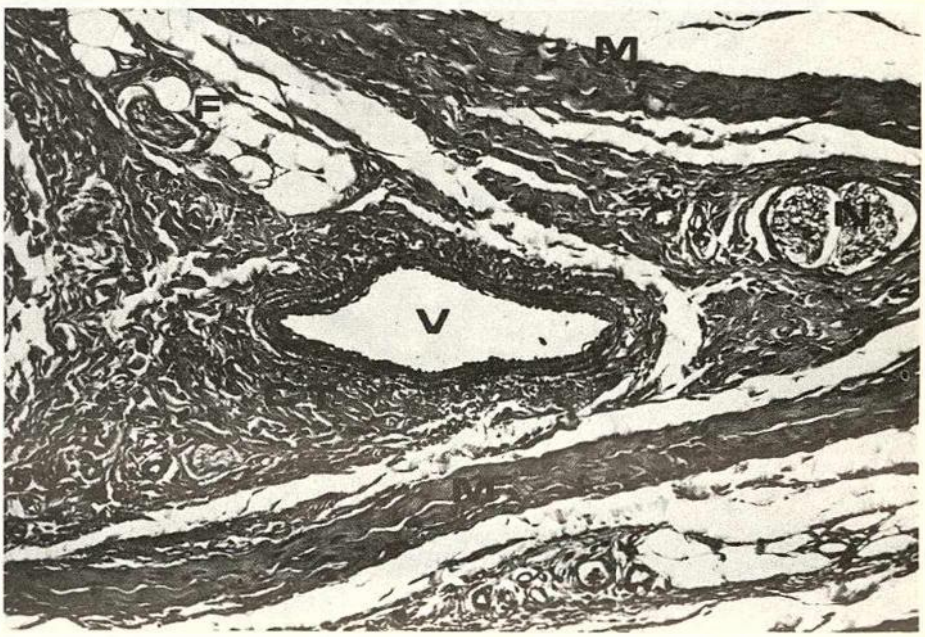

Fig. 16–15. Vena pequeña (V) rodeada por tejido conjuntivo (CT). Se encuentran también adipocitos (F), nervios (N) y músculo esquelético (M). X40.

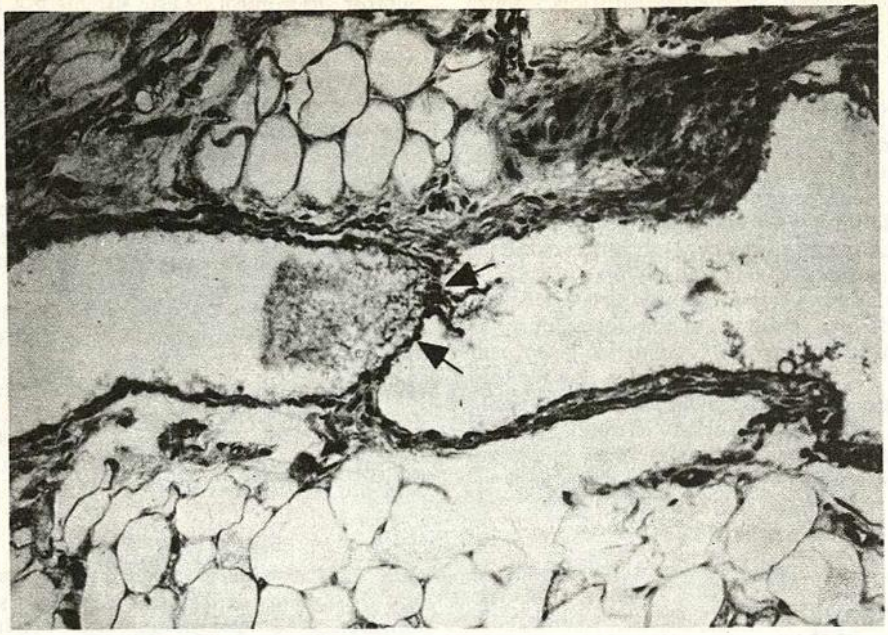

Fig. 16–16. Válvula en una vena. Las cúspides (**flechas**) son modificaciones de la túnica íntima, que impide el retorno de la sangre. X50.

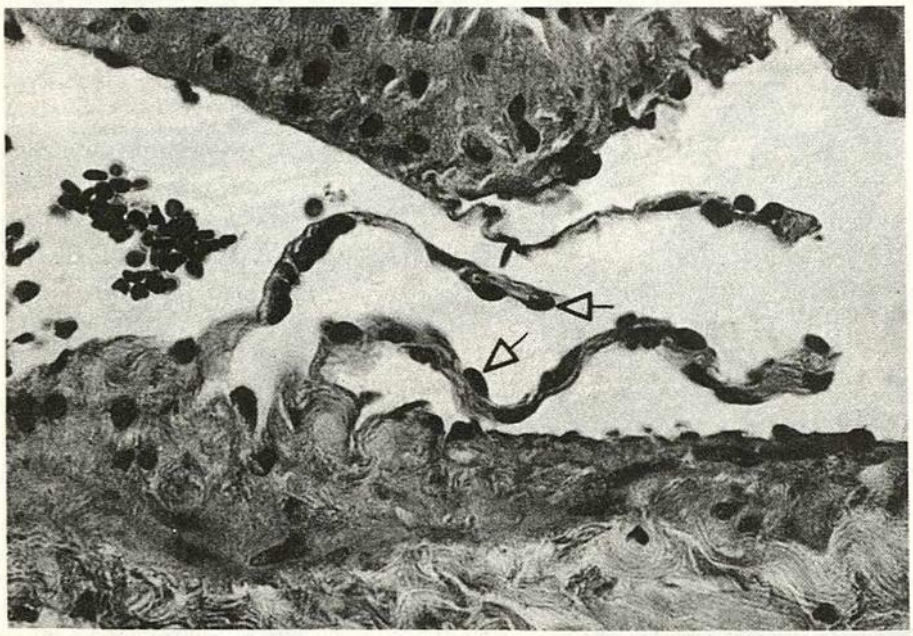

Fig. 16–17. Componentes de una válvula. Las cúspides están compuestas de células endoteliales (**flechas**) que rodean a un centro o "corazón" de tejido conjuntivo subendotelial. X160.

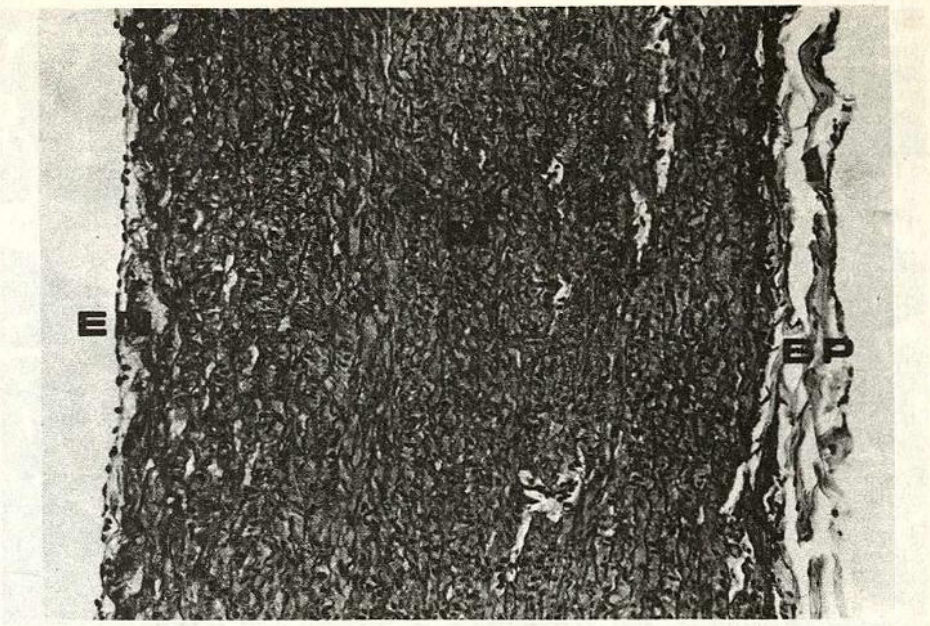

Fig. 16–18. Corte de la pared de la aurícula. La pared consta de endocardio (EN), miocardio (M) y epicardio (EP). X40.

fibras preganglionares se originan en el núcleo dorsal motor del nervio vago. Las fibras del vago se unen al tronco simpático (*tronco vagosimpático*) y entran al tórax y brotan del ganglio cervical caudal, como nervios vagos derecho e izquierdo a lo largo de los bordes laterales de la tráquea. Las fibras vagales preganglionares se dirigen hacia el nudo senoauricular, auriculoventricular, haz de His y musculatura auricular. El nervio vago derecho inerva de manera predominante el nudo SA, en tanto que el izquierdo se distribuye en el nudo AV. Hay muchos ganglios intramurales en el epicardio.

Correlaciones fisiológicas

La inervación doble del miocardio proporciona un medio preciso y eficaz para regular la actividad cardiaca. Esta se determina por el equilibrio entre los nervios



Fig. 16–19. Endocardio auricular. El endotelio (flechas) descansa en una capa de tejido conjuntivo subendotelial (SE), adyacente al miocardio (M). X100.

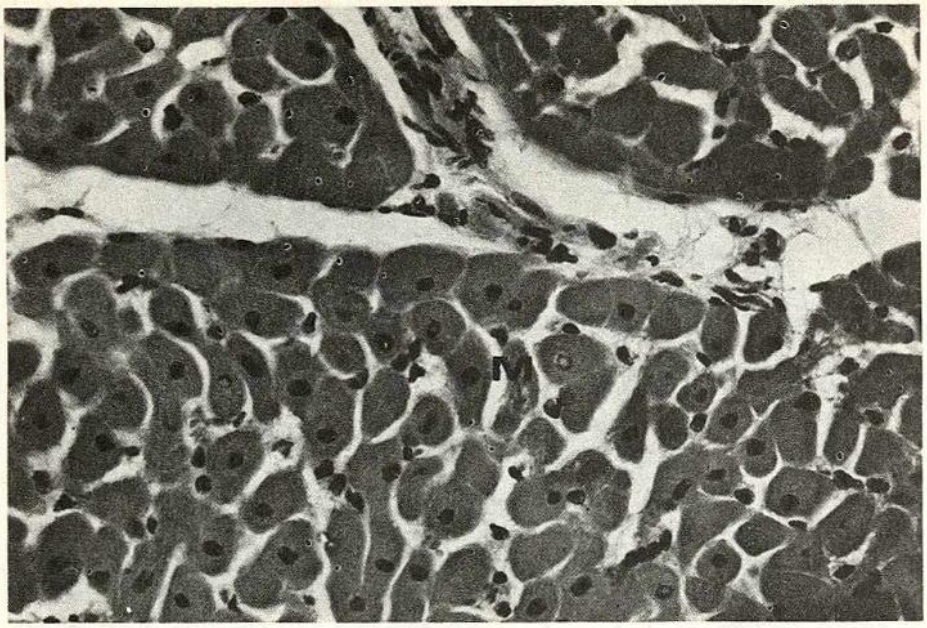

Fig. 16–20. Miocardio ventricular. El miocardio (M) consta de fibras musculares cardiacas, separadas por un endomisio muy bien vascularizado. X100.

colinérgicos inhibitorios del vago y las fibras adrenérgicas estimuladoras de los nervios simpáticos.

La estimulación del corazón por los nervios simpáticos origina *cronotropía* (incremento de la frecuencia cardiaca), *inotropía* (aumento en la fuerza de la contracción) y *dromotropía* (aumento en la velocidad de la conducción) *positivas.* Un incremento del tono vagal producirá cronotropía, inotropía y dromotropía negativas.

La frecuencia cardiaca de un animal en reposo está primariamente bajo la influencia del nervio vago que ejerce un efecto lentificador sobre el gasto cardiaco en



Fig. 16–21. Epicardio auricular. El revestimiento mesotelial (**flechas**) descansa sobre una capa de tejido conjuntivo (CT). El músculo liso es parte de vasos (V) que han sido seccionados oblicuamente. X100.

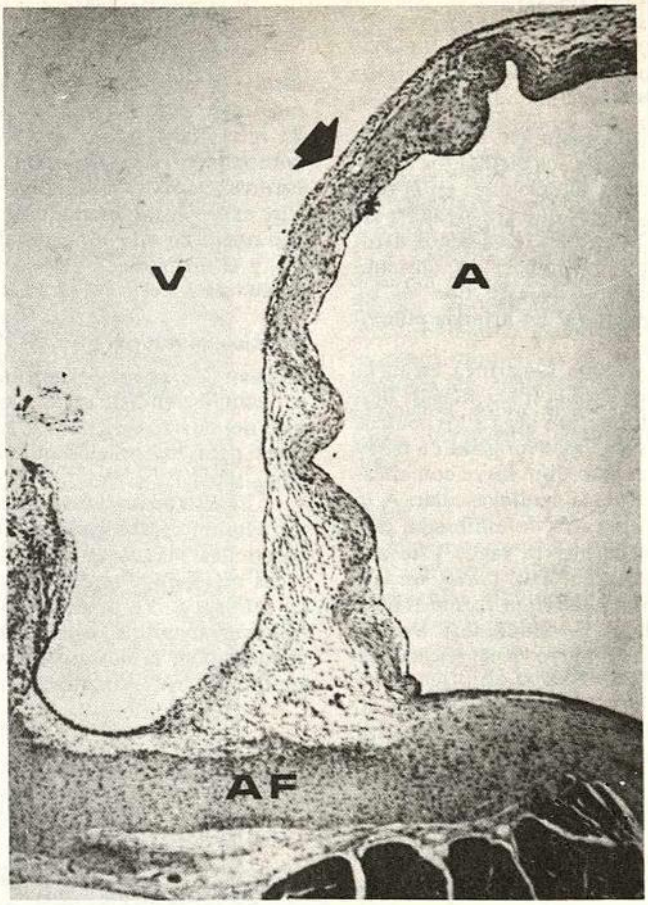

Fig. 16–22. Parte de la válvula auriculoventricular. La válvula **(flecha)** separa el ventrículo (V) de la aurícula (A). El tejido conjuntivo del anillo fibroso (AF) es continuo con el del soporte de la válvula, que está cubierta por endotelio. X10.

reposo. La vagotomía bilateral o los antimuscarínicos producirá taquicardia. La estimulación vagal intensa o los muscarínicos puede reducir el latido cardiaco (bradicardia) hasta el punto de bloqueo sinusal. La simpatectomía o los beta-bloqueadores producirá bradicardia, en tanto que la estimulación simpática o la administración de estimuladores beta causará taquicardia. Los efectos cronotrópicos sobre el corazón se interponen por medio de una alteración en la frecuencia de despolarización del tejido nudal (fig. 16–27). Un cambio en la inclinación del prepotencial determinará la rapidez de la descarga nudal.

El efecto inotrópico de estos nervios sobre el corazón, no es equivalente. Aunque los nervios simpáticos ejercen inotropía positiva intensa sobre el miocardio ventricular, el efecto inotrópico negativo del vago no es equivalente. No es muy claro el mecanismo por el que estos nervios ejercen su efecto inotrópico. La inotropía positiva ejercida a través de la actividad de receptores β_1, se interpone por el AMP cíclico (AMPc). Muchas xantinas que disminuyen la ruptura del AMPc por inhibición de la actividad de la fosfodiesterasa, también son inotropos positivos. Se cree que los glucósidos cardiacos y otros antiarrítmicos ejercen su inotropía positiva sobre el miocardio por inhibición de la ATPasa sodio y potasio dependiente. El aumento de Na^+ intracelular, seguido de flujo hacia adentro de Ca^{++}, producirá un aumento en el complejo excitación-contracción.

El efecto dromotrópico se manifiesta como alteración de la velocidad de conducción auricular y ventricular, así como por alteración del retardo nudal.

El efecto dromotrópico se complementa con el cronotrópico. Estos factores, además del efecto inotrópico, determinan el rendimiento del corazón o *energía cardiaca.* Esta se considera como *la frecuencia cardiaca multiplicada por el volumen sistólico.*

Los receptores adrenérgicos localizados en el músculo liso de los vasos coronarios son β_2. El corazón deberá trabajar más cuando hay un estímulo simpático. La dilatación de los vasos coronarios por estos receptore, asegura un aporte sanguíneo amplio y suficiente al miocardio, según el incremento en la demanda de trabajo impuesto sobre el mismo.

ACTIVIDAD REFLEJA AUTONOMA

Reflejo presorreceptor arterial

Los barorreceptores arteriales están en el organismo como componentes integrales de los elementos murales de estos vasos; responden a alteraciones en el estiramiento de los vasos sanguíneos que acompaña a las alteraciones en la presión sanguínea. Los senos carotídeo y aórtico son receptores típicos; no obstante también se localizan receptores de este tipo en las aurículas, el ventrículo izquierdo y las arterias pulmonares.

Un incremento en la presión sanguínea estira la pared del vaso y causa aumento en la frecuencia de descarga (fig. 16–28). Esta información llega a los centros vasomotores y estimula el área vasodepresora en tanto bloquea el área vasopresora. Esto disminuye con eficacia el tono simpático del sistema cardiovascular. A la vez, los aferentes alcanzan el centro de inhibición cardiaca (núcleo dorsal motor del nervio vago) y se aumenta el tono vagal del corazón. Por tanto, un aumento en la presión sanguínea causa en forma refleja disminución del gasto cardiaco y vasodilatación periférica. Esta combinación disminuye con eficacia la presión sanguínea.

Una presión sanguínea baja tiene el efecto opuesto sobre el sistema cardiovascular (fig. 16–28).

El reflejo presorreceptor arterial específico que incluye al seno carotídeo se denomina *reflejo del seno carotídeo, barorreceptor* y *depresor;* es un mecanismo de retroalimentación negativa muy importante en la homeostasia cardiovascular. La estimulación de los barorreceptores suele inhibir al sistema cardiovascular. Una excepción importante se produce cuando el corazón opera bajo la influencia de un tono vagal aumentado, y el estiramiento de la aurícula derecha producirá un aumento del gasto cardiaco (*reflejo de Bainbridge*).

Reflejos quimiorreceptores

Utilizan los cuerpos carotídeos y aórticos. También se incluyen en este reflejo los receptores bulbares del piso del cuarto ventrículo cercanos al obex. Los receptores para los reflejos químicos son sensibles a P_{O_2}, P_{CO_2}, y pH.

El cuerpo carotídeo, por ejemplo, consta de un paquete de células glomosas, que es uno de los órganos corporales más vascularizados. Este recibe unas 200 veces más sangre que el resto del organismo, con base en ml/min/g. Ya se comentó el mecanismo de acción (*quimiorreceptores especializados*). Nótese que un incremento en la descarga, como en el reflejo barorreceptor, libera la inhibición central. Sin embargo, los

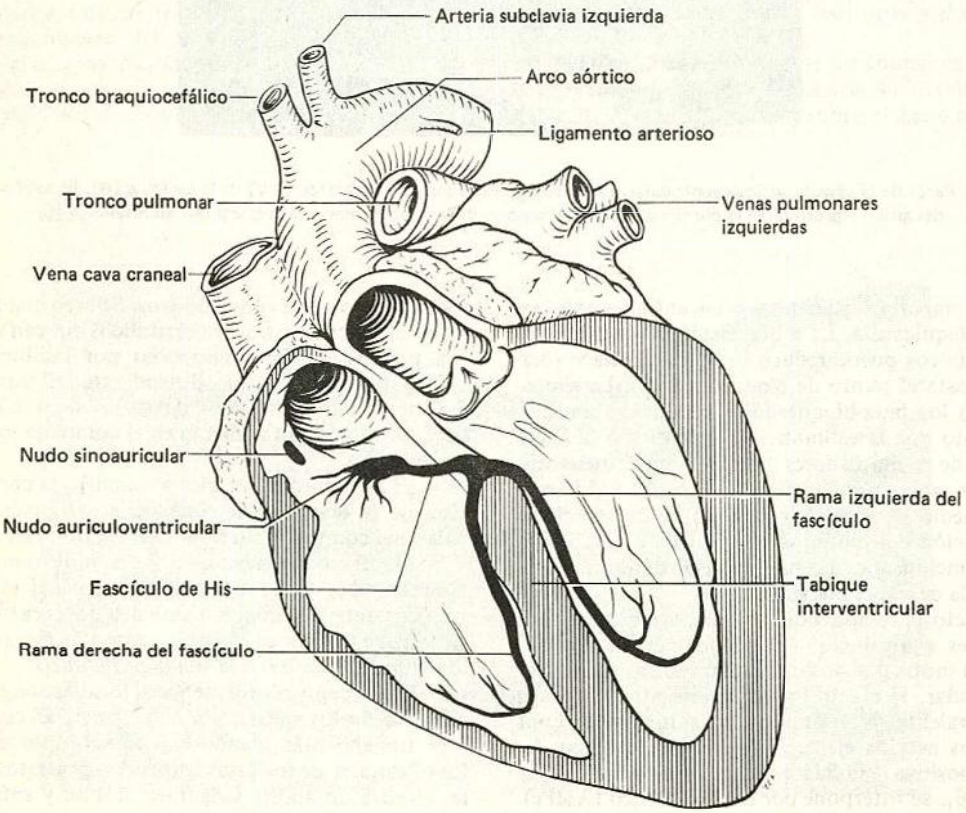

Fig. 16–23. Diagrama de un corte longitudinal a través de la parte media del corazón de un canino. Están indicados el sistema de conducción y los componentes mayores del corazón.

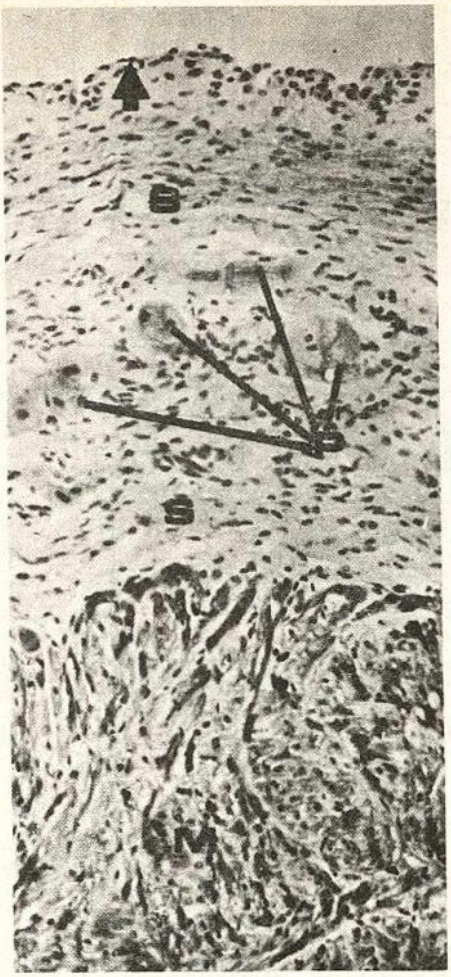

Fig. 16–24. Fibras de Purkinje subendocardiales, del corazón de porcino. La flecha indica el endotelio; la S es la capa subendotelial; la P muestra las células de Purkinje, y la M el miocardio. Las fibras de Purkinje son parte de las ramas del haz de His de los ventrículos. X40.

efectos primarios se interponen mediante los centros respiratorios. Los efectos cardiacos mínimos se aprecian porque la hipoxia periférica deprime la actividad cardiaca, en tanto que la hipoxia central estimula la actividad cardiaca. Los quimiorreceptores ayudan a coordinar la actividad para un índice apropiado de ventilación/perfusión.

Quizá la sangre fluya al cerebro por estímulos de los receptores carotídeo y aórtico. En estas circunstancias, los receptores bulbares son monitores importantes de P_{CO_2} y pH. La isquemia cerebral, por tanto, produciría un aumento en la actividad de los sistemas cardiovascular y respiratorio.

Arritmia sinusal

Es una alteración del ritmo cardiaco aunada con la actividad respiratoria. El ritmo sinusal de los animales normales es "regularmente irregular", lo que significa que la inspiración se acompaña de taquicardia, seguida de bradicardia en la espiración. Se desconoce el mecanismo preciso de este reflejo de taquicardia; no obstante, el hecho de que desaparezca en periodos de ejercicio, excitación y después de administrar atropina orienta acerca de su funcionamiento. La explicación siguiente sobre este fenómeno es razonable: Conforme los pulmones se distienden, hay un incremento en la descarga de los receptores de estiramiento en el pulmón. Esta información asciende por el vago e inhibe la descarga de los cuerpos celulares del centro cardioinhibidor; de esta manera disminuye el tono vagal y se produce taquicardia. Después, la deflación de los pulmones disminuye la frecuencia de descarga de los receptores de estiramiento del pulmón. Esto libera la inhibición sobre el núcleo dorsal motor del nervio vago, incrementa el tono vagal y produce bradicardia.

Dolor

La mayor parte de los tipos de sensación se incluyen en una actividad refleja relacionada con la regulación cardiovascular. El dolor se manifiesta con diversas influencias sobre el sistema. Un estímulo doloroso suele causar elevación de la presión sanguínea a través de un incremento de la actividad de los centros vasopresores. Se produce, por tanto, vasoconstricción con elección del gasto cardiaco para aumentar la presión.

El dolor cutáneo intenso y el visceral profundo, por lo común tienen efectos opuestos —hay bradicardia con disminución de la presión arterial. El reflejo vagal está incluido cuando hay dolor de órganos viscerales, bajo muchas circunstancias, pero de manera muy especial durante la cirugía abdominal.

INFLUENCIA HORMONAL

Influencias suprarrenomedular y de la hormona antidiurética

Los efectos de las secreciones de la médula suprarrenal se comentaron en el SNA (capítulo 15). La liberación de catecolaminas de la médula suprarrenal, proporciona una influencia de larga duración del sistema simpático sobre el cardiovascular (fig. 15–39). Pueden anticiparse los efectos estimuladores de estas secreciones sobre los receptores alfa y beta.

La *hormona antidiurética* (ADH) se libera de las fibras nerviosas de la neurohipófisis en los órganos neurohemales. Los receptores de volumen se estimulan en la aurícula izquierda y este estímulo influye sobre la liberación de ADH. Esta hormona también se libera después de una hemorragia. Además de la ventaja de la retención de agua, la ADH puede tener un efecto presor directo sobre los vasos sanguíneos. Este efecto puede ser muy importante en los ajustes de periodos prolongados de volumen sanguíneo después de pérdidas de sangre leves.

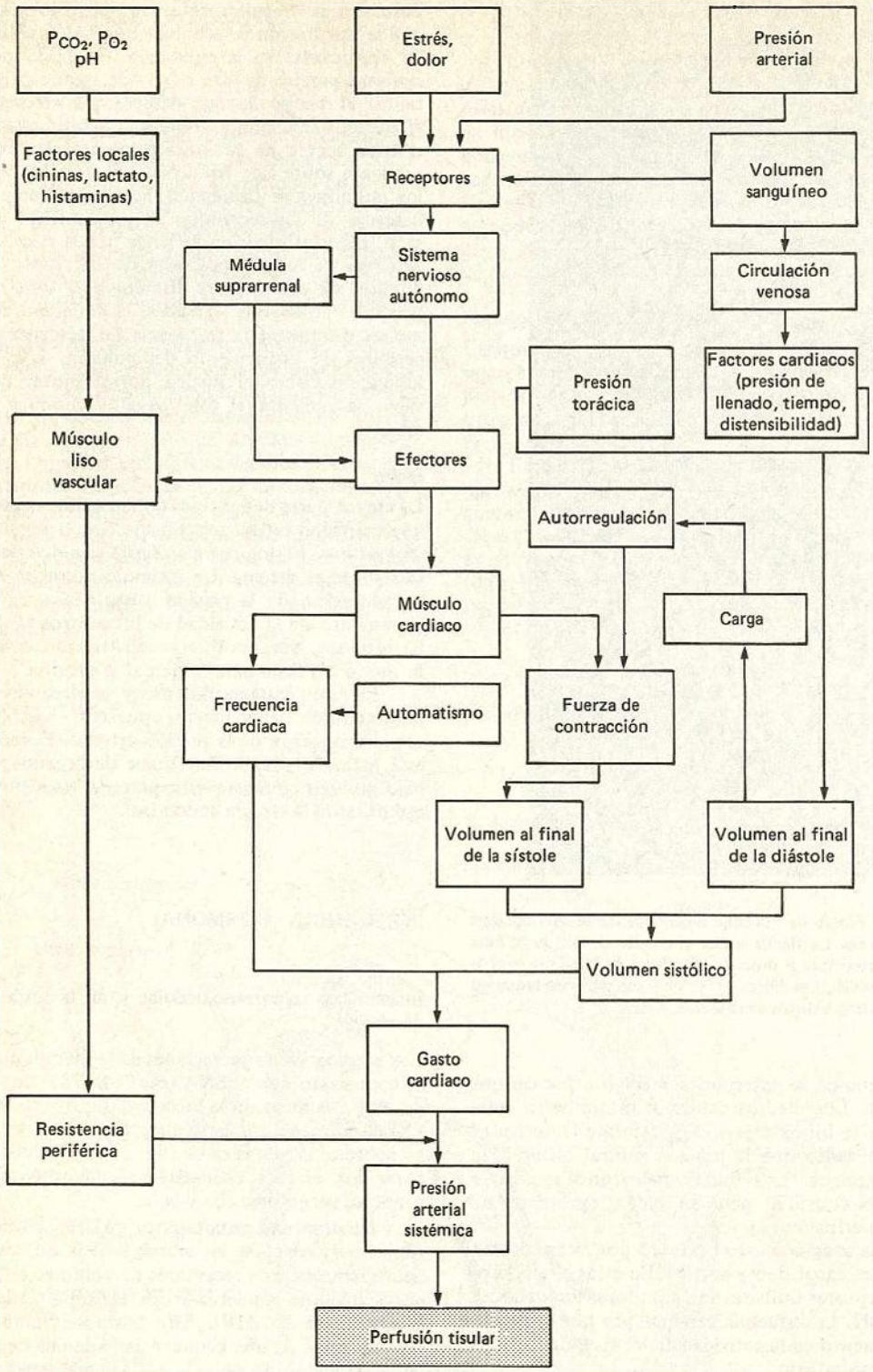

Fig. 16–25. Diagrama de flujo que demuestra las diversas influencias que afectan la perfusión tisular.

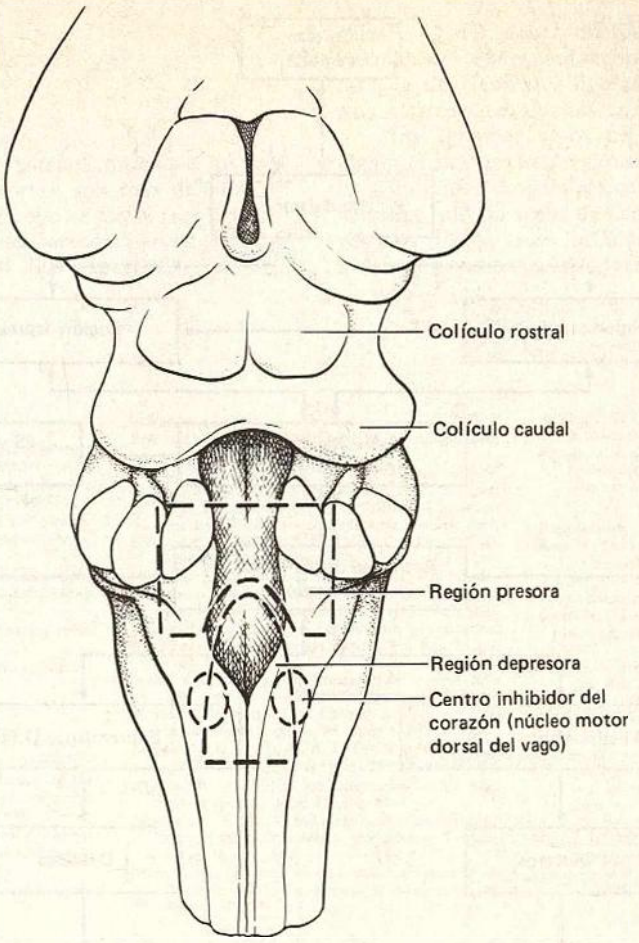

Fig. 16–26. Dibujo estilizado de los centros cardiaco y vasomotor en el bulbo raquídeo.

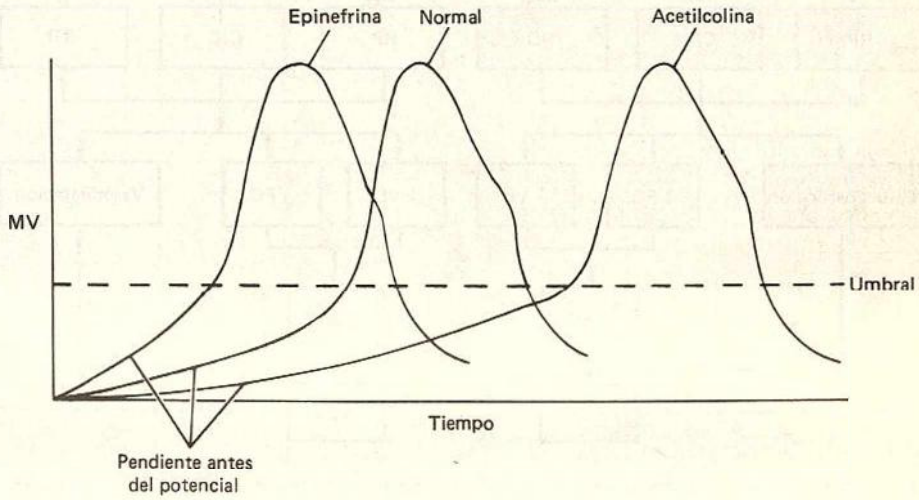

Fig. 16–27. Diagrama que muestra el efecto de la adrenalina y la acetilcolina sobre la inclinación del prepotencial de las células nudales cardiacas. Al aumentar la inclinación se producen descargas más rápidas; al disminuir la inclinación disminuye la velocidad de la descarga.

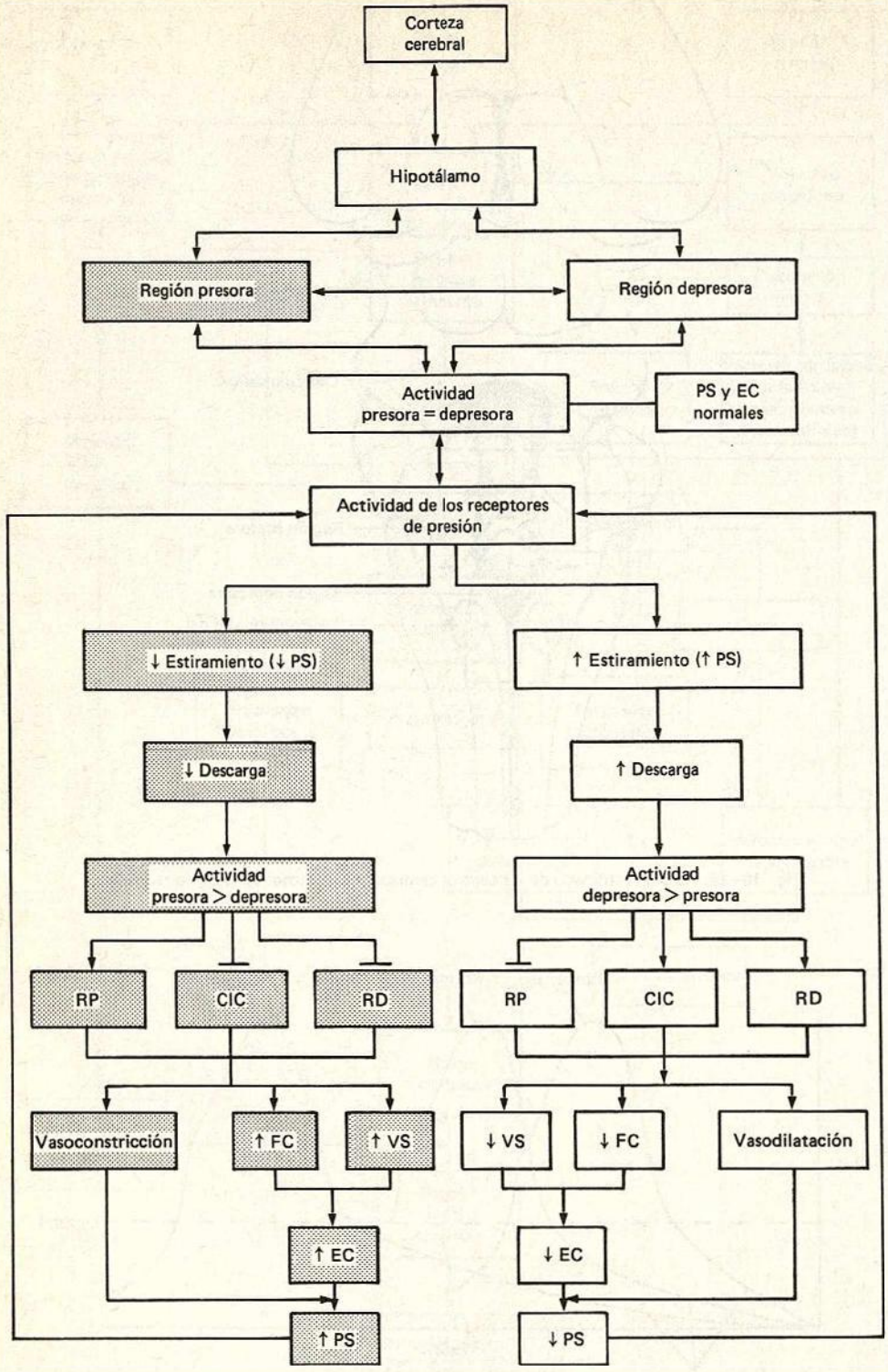

Fig. 16–28. Diagrama de flujo que muestra los efectos del reflejo presorreceptor arterial sobre la presión sanguínea. RP, región presora; CIC, centro de inhibición cardiaca; RD, región depresora; VS, volumen sistólico; FC, frecuencia cardiaca; EC, energía cardiaca; PS, presión sanguínea. Las **flechas** indican la dirección del flujo o la estimulación; las barras indican inhibición. Un aumento en la descarga inhibe la RP pero estimula al CIC y a la RD; así se produce una disminución de la presión sanguínea. Lo contrario ocurre cuando disminuye la presión sanguínea, lo cual disminuye la descarga del receptor.

VASOS LINFATICOS

Capilares y grandes vasos

Los capilares linfáticos se parecen mucho a los sanguíneos continuos y, en cortes, son más difíciles de distinguir (fig. 16–7); para ello se usan tres características. Los vasos linfáticos carecen parcial o totalmente de membrana basal. Sus superficies "albuminales" pueden tener microvellosidades que fijan el vaso en el tejido conjuntivo. Por lo general también carecen de elementos figurados; no obstante, pueden encontrarse agranulocitos.

Los grandes vasos no están bien organizados. Aunque existen tres regiones murales, éstas no están bien definidas. Los linfáticos suelen tener paredes más delgadas que las venas de tamaño correspondiente. Las válvulas de los vasos linfáticos son más pequeñas que las correspondientes en las venas.

REFERENCIAS

Vasculatura

Abramson, D. I.: *Circulation in the Extremities.* Academic Press, New York, 1976.

Ahmed, M. M.: The fine structure of endothelium in coronary arterioles. Acta Anat. *69*:327, 1968.

Bennet, H. S., Luft, J. H. and Hampton, J. C.: Morphological classification of vertebrate blood capillaries. Amer. J. Physiol. *196*:381, 1959.

Bruns, R. R. and Palade, G. E.: Studies on blood capillaries. I. General organization of blood capillaries in muscle. J. Cell Biol. *37*:244, 1968.

Cliff, W. J.: *Blood Vessels.* Cambridge University Press, Oxford, 1976.

Fernando, N. V. P. and Movat, H. Z.: The capillaries. Exp. Molec. Pathol. *3*:87, 1964.

Hayes, J. R.: Histological changes in constricted arteries and arterioles. J. Anat. *101*:343, 1967.

Keech, M. K.: Electron microscope study of the normal rat aorta. J. Biophys. Biochem. Cytol. *7*:533, 1960.

Leak, L. V. and Burke, J. F.: Fine structure of the lymphatic capillary and the adjoining connective tissue area. Amer. J. Anat. *118*:785, 1966.

Rhodin, J. A. G.: Fine structure of vascular walls in mammals with special reference to smooth muscle component. Physiol. Rev. *42*:447, 1962.

Wood, J. E.: *The Veins: Normal and Abnormal Function,* Little, Brown, Boston, 1965.

Corazón

Bolton, G. R.: *Handbook of Canine Electrocardiography.* W. B. Saunders, Philadelphia, 1975.

Eckner, F. A. O., Brown, B. W., Overll, E. and Glagov, S.: Alterations of the gross dimensions of the heart and its structures by formalin fixation: A quantitative study. Virchow Arch. Path. Anat. *346*:318, 1969.

Ettinger, S. J. and Suter, P. F.: *Canine Cardiology.* W. B. Saunders, Philadelphia, 1970.

Ghidoni, J. J., Liotta, D. and Thomas, H.: Massive subendocardial damage accompanying prolonged ventricular fibrillation. Amer. J. Pathol. *56*:15, 1969.

Hogan, P. M. and Davis, L. D.: Evidence for specialized fibers in the canine right atrium. Circ. Res. *23*:387, 1968.

James, T. N. and Sherf, L.: Ultrastructure of myocardial cells. Amer. J. Cardiol. *22*:389, 1968.

James, T. N., Sherf, L. and Urthaler, F.: Fine structure of the bundle branches. Br. Heart J. *36*:1, 1974.

Langer, G. A. and Brady, A. J.: *The Mammalian Myocardium.* John Wiley and Sons, New York, 1974.

Merkin, R. J.: Position and orientation of the heart valves. Amer. J. Anat. *125*:375, 1969.

Mitomo, Y., Nakao, K. and Angrist, A.: The fine structure of the heart valves in the chicken. I. Mitral valve. Amer. J. Anat. *125*:147, 1969.

Muir, A. R.: Observations on the fine structure of the Purkinje fibers in the ventricles of the sheep's heart. J. Anat. *91*:251, 1957.

Nabors, C. E., and Ball, C. R.: Spontaneous calcification in hearts of DBA mice. Anat. Rec. *164*:153, 1969.

Rhodin, J. A. G., Delmissier, P. and Reid, L. C.: The structure of the specialized conducting system of the steer heart. Circulation *24*:349, 1961.

Regulación

Aars, H.: The baroreflex in arterial hypertension. Scand. J. Clin. Lab. Invest. *35*:97, 1975.

Armour, J. A. and Randall, W. C.: Functional anatomy of canine cardiac nerves. Acta Anat. *91*:510, 1975.

Denn, M. J. and Stone, H. L.: Autonomic innervation of the dog coronary arteries. J. Appl. Physiol. *41*:30, 1976.

Feigl, E. O.: Sympathetic control of coronary circulation. Circ. Res. *20*:262, 1967.

Feigl, E. O.: Carotid sinus reflex control of coronary blood flow. Circ. Res. *23*:223, 1968.

Feigl, E. O.: Parasympathetic control of coronary blood flow in dogs. Circ. Res. *25*:509, 1969.

Granger, H. S. and Guyton, A. C.: Autoregulation of the total systemic circulation following destruction of the central nervous system in the dog. Circ. Res. *25*: 379, 1969.

Gross, D.: Pain and autonomic nervous system. Adv. Neurol. *4*:93, 1974.

Osborne, M. P. and Butler, P. J.: New theory for receptor mechanism of carotid body chemoreceptors. Nature *254*:701, 1975.

17

SISTEMA LINFATICO E INMUNIDAD

CARACTERISTICAS GENERALES

Forma y función

Todos los tejidos básicos contribuyen directa o indirectamente en la composición del sistema linfático. Este y el vascular forman una unidad funcional muy importante, denominada *sistema hemolinfático,* que es el *sistema de defensa secundario;* el *primario* consta de piel y mucosas. Estas cubren y revisten estructuras, constituyéndose en barreras indispensables para la integridad del cuerpo. Los aspectos defensivos del sistema linfático se manifiestan de diversas formas: *producción de células defensoras, transporte de materiales por los vasos linfáticos, filtración de linfa y sangre a través de los órganos constituyentes, fagocitosis y producción de inmunoglobulinas.*

La función de filtración, complementada con fagocitosis, es un mecanismo muy importante del sistema linfático que se logra de distintas maneras. Algunos tejidos linfáticos, amígdalas y agregados parecidos de ganglios linfáticos, eliminan substancias extrañas de los tejidos y líquido linfáticos. Otras, como el bazo y nódulo hemal, eliminan substancias de la sangre.

La función fagocitaria se logra mediante la actividad de las células que revisten o se relacionan con los sinusoides (fig. 6–50). Estas células son el *sistema de macrófagos* (*reticuloendotelial*).

Clasificación de los tejidos linfáticos

Los tejidos y órganos del sistema linfático pueden agruparse morfológicamente en subdivisiones como sigue:

1. Difuso, no encapsulado (tejidos linfáticos subepiteliales relacionados con los orificios somáticos y los conductos de los aparatos respiratorio, digestivo y urogenital).
2. Denso, no encapsulado (acumulaciones subepiteliales de tejido linfático, relacionadas con los aparatos respiratorio, digestivo y urogenital).
3. Denso, encapsulado, disperso en todo el cuerpo (ganglios linfáticos, bazo, nódulos hemales, timo, bolsa de Fabricio).

TEJIDO LINFATICO DIFUSO

Distribución generalizada de las células linfoides

La distribución de las células linfoides –linfocitos, células plasmáticas y monocitos (histiocitos o macrófagos) se describe de manera típica como acumulaciones de células que forman agregados histológicos definidos, pero las células linfoides pueden encontrarse en cualquier sitio del organismo. El tejido conjuntivo de la lámina propia suele estar repleto de estas células de defensa. Pueden encontrarse con la frecuencia suficiente como para dar una característica de hipercelularidad a este tejido (fig. 17–1). En los órganos sujetos a daños continuos o que están potencialmente expuestos a los mismos por materiales extraños (aparato respiratorio, digestivo y urogenital), estas células se consideran parte de la población residente del tejido conjuntivo relacionado con ellos. Dichas células funcionan como una segunda línea de defensa eficaz para el cuerpo en dichos lugares.

TEJIDO LINFATICO DENSO

Ganglios linfáticos solitarios

Estas acumulaciones de tejido linfático están distribuidas en el cuerpo. Los nódulos o ganglios solitarios con grandes centros germinales se relacionan con los aparatos respiratorio, digestivo y urogenital (fig. 17–2). Los linfocitos de la corona migran hacia la lámina propia de la mucosa. Estos ganglios solitarios no se intercalan en el drenaje linfático por vasos eferentes específicos, sino están rodeados por vasos que funcionan de manera parecida. Algunos pueden estar encapsulados. Están en la lámina propia de la mucosa, túnica submucosa y a veces en la adventicia.

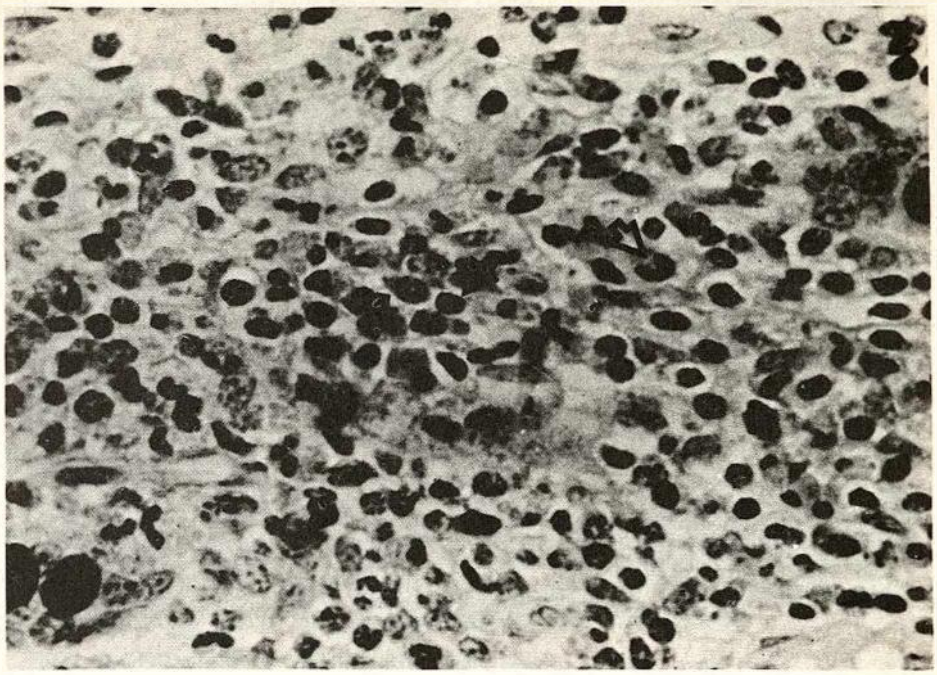

Fig. 17–1. Corte de la lámina propia del tubo digestivo. El tejido es hipercelular. Hay muchas células plasmáticas (**flechas obscuras**), macrófagos (**flecha clara**) y otros mononucleares. X160. Las microfotografías de luz están marcadas según el aumento dado por el microscopio antes de la ampliticación fotogrática. Las microfotografías electrónicas están marcadas de acuerdo al aumento total, con la amplificación fotográfica.

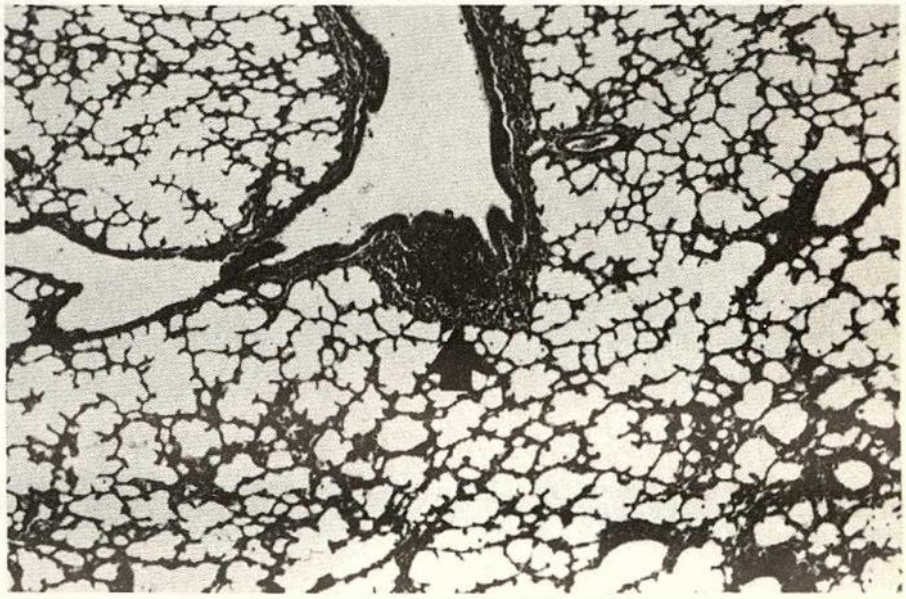

Fig. 17–2. Ganglio linfático solitario en el pulmón (**flecha**). Está en íntima relación con el bronquiolo. X16.

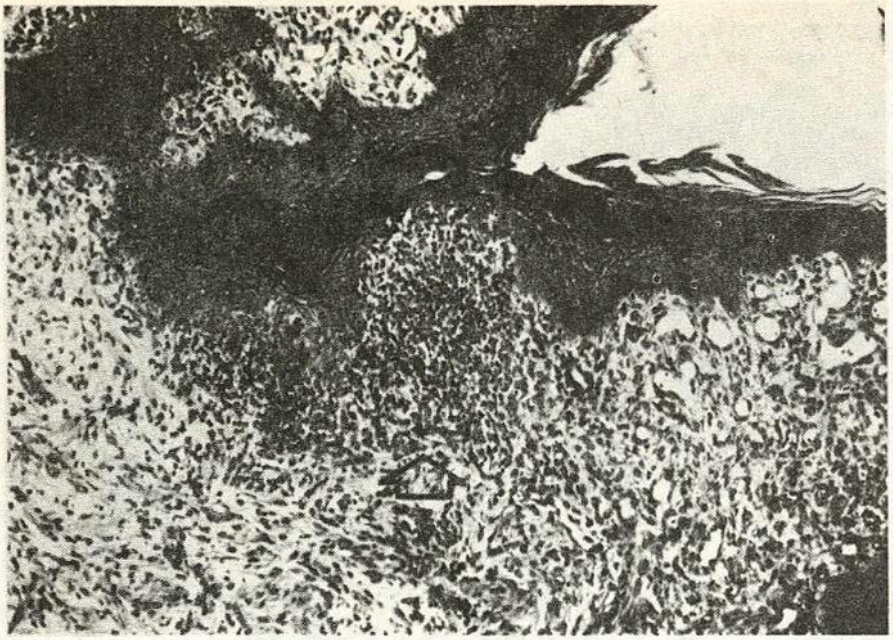

Fig. 17–3. Cresta de ave. La dermis tiene un ganglio linfático (**flecha**) y tejido linfático laxo. X40.

Tejido linfático aviar

Muy pocas especies de aves poseen ganglios linfáticos, excepto las de pantano, mar abierto y playas. Las acumulaciones solitarias de tejido linfático como ganglios, caracterizan las paredes del aparato digestivo, membranas serosas y piel (fig. 17–3).

Ganglios linfáticos agregados

Las acumulaciones de ganglios linfáticos están distribuidas en todo el organismo (fig. 17–4). En algunos casos, los ganglios son tan grandes que incluso pueden confluir. Las placas de Peyer de la pared intestinal son un buen ejemplo. Los agregados de ganglios linfáticos suelen denominarse tonsilas; las placas de Peyer, se consideran como "tonsilas intestinales".

Amígdalas

Están formadas por ganglios solitarios o agregados y por tejido linfático difuso (fig. 17–5). Forman un "anillo faríngeo" a lo largo del conducto, desde la boca hasta la faringe, en la lámina propia de la mucosa, en íntima relación con el revestimiento epitelial. En realidad son acumulaciones de tejido linfático denso encapsulado, parecido a los ganglios linfáticos. Los centros germinales son grandes, las cortezas son densas y hay gran infiltración de linfocitos dentro del tejido conjuntivo que les rodea y en el epitelio relacionado.

Aunque las amígdalas son muy parecidas, existen dos tipos diferentes que se distinguen con base en las relaciones del tejido tonsilar con el epitelio de superficie con que se relacionan. Estos grupos son las *amígdalas con criptas* y *sin criptas*. La *cripta* es una invaginación ciega, y en ocasiones ramificada, de la superficie del epitelio. Una cripta más el tejido linfático relacionado, se denominan *folículo amigdalino* (fig. 17–6). Un grupo de folículos constituye una amígdala de este tipo. Una *amígdala sin criptas* se forma por una simple lámina de tejido linfático que puede protruirse de manera secundaria hacia afuera o bien plegarse un poco para incrementar su superficie (fig. 17–5).



Fig. 17–4. Placas de Peyer en la pared del íleo. Estas (**flechas**) son agregados de ganglios linfáticos. X8.

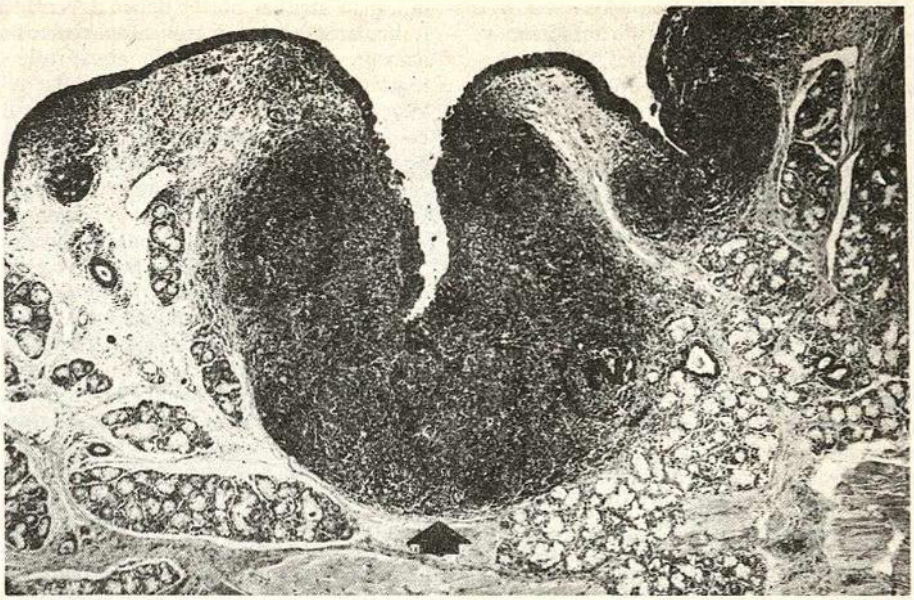

Fig. 17–5. Amígdala sin criptas. La amígdala (**flecha**) está compuesta por tejido linfático nodular (N) y laxo (L). La túnica mucosa está un poco plegada. Es notorio la gran infiltración de linfocitos dentro de la lámina propia y la lámina epitelial. X10.



Fig. 17–6. Amígdala con cripta. El tejido linfático nodular (N) y el laxo son los componentes primarios. La lámina epitelial (E) está muy plegada y forma abundantes criptas (C) o invaginaciones. X10.

Las invaginaciones de la túnica mucosa son significativas porque sirven como focos de infección y de procesos inflamatorios correspondientes.

Las características morfológicas y los sitios específicos de tejido amigdalino, varían en las diferentes especies domésticas.

1. Amígdalas con criptas (amígdalas foliculares): palatinas en el hombre, caballo, rumiantes, cerdos; iguales en el hombre, caballos, rumiantes, cerdos; tubarias en cerdos; tonsilas paraepiglóticas en borregos, cabras y cerdos.
2. Amígdalas sin criptas: palatinas en carnívoros; faríngeas en todos los animales domésticos, excepto carnívoros; tubarias en rumiantes.

Las amígdalas no poseen conductos linfáticos aferentes. En su lugar el material se filtra dentro del órgano, o es transportado a él por células del tejido conjuntivo que le rodean. Hay conductos linfáticos eferentes.

ORGANOS LINFATICOS

GANGLIO LINFATICO

Estructura histológica

Estos órganos son compuestos densos, encapsulados y dispersos en todo el organismo. Aunque su localización precisa es variable, se encuentran con mucha frecuencia en regiones específicas del cuerpo. Los ganglios linfáticos suelen ser reniformes y varían de tamaño de 1 mm a varios centímetros. Los ganglios, a veces llamados glándulas, constan de *cápsula, estroma, corteza, médula, nódulos* e *hilios* (fig. 17–7).

La cápsula está constituida por tejido conjuntivo fibroso blanco denso (TCFBD) continuado con las trabéculas del mismo tejido. Estas últimas subdividen el órgano en pequeños compartimientos. El músculo liso y las fibras elásticas son escasas como componentes del estroma. Los componentes estromales finos son las fibras reticulares (fig. 17–8).

Pueden apreciarse dos regiones del órgano, una *corteza* externa y una *médula,* interna. La primera tiene nódulos, trabéculas, elementos estromales finos y senos linfoides (fig. 17–9). La médula está constituida por agregados celulares, un estroma celular y de fibras finas y senos. Este tejido linfático se dispone en cordones celulares (*medulares*) separados por tejido conjuntivo y senos linfoides (fig. 17–10). El hilio es un espacio conjuntivo con vasos linfáticos eferentes. El tejido conjuntivo de la cápsula se continúa con el del hilio mediante trabéculas.

Los ganglios inmunológicamente competentes y activos (secundarios) constan de un centro germinal y una corona externa (fig. 17–11). El centro germinal contiene diversas formas celulares maduras e inmaduras. Casi todas las células reticulares son grandes y tienen núcleos pálidos con procesos citoplásmicos grandes, pero algunas no los tienen. Las *células dendríticas* (reticulares con procesos citoplásmicos grandes), forman un retículo celular. En el capítulo 6 se comentó la naturaleza enigmática de las células reticulares. Predominan linfocitos maduros y linfoblastos aunque también hay células plasmáticas y macrófagos. Los linfoblastos y su progenie de linfocitos son células B. Estos centros son más pálidos que la corona periférica por la presencia de menos células y porque poseen menor apetencia tintorial. Conforme se producen los linfocitos, éstos migran hacia la periferia para formar la corona o *corteza del nódulo.* Después de un periodo de actividad, el centro germinal sufre una regresión y el ganglio retorna a su configuración original como *ganglio primario,* carente de centro germinal. Los animales inmunológicamente incompetentes no poseen centros germinales. No obstante, después de un estímulo antigénico aparecen los centros germinales.

La región subyacente a los nódulos linfáticos de la corteza se denomina *zona subcortical* o *paracortical.* Esta región está ocupada en principio por linfocitos T.

Los *cordones medulares* contienen acumulaciones de células plasmáticas y sus progenitores, algunos linfocitos B y macrófagos. En preparaciones específicas, estas regiones están muy bien delimitadas por grandes sinusoides medulares.

Circulación linfática

Aunque los ganglios linfáticos pueden parecer una esponja, hay espacios grandes que delimitan muy bien el flujo de linfa a través del órgano. Los *vasos aferentes* penetran la cápsula y vacían dentro de un *sinusoide marginal* o *subcapsular* prominente, el cual separa la cápsula del parénquima cortical subyacente. La percolación de los ganglios continúa por medio de *senos corticales* y nódulos dentro de los *sinusoides medulares.* Estos últimos confluyen con los *vasos linfáticos eferentes,* en el hilio del órgano. El flujo a lo largo del ganglio es unidireccional –de la cápsula al hilio.

Vasos sanguíneos y nervios

Las arterias que entran al ganglio en el hilio, se continúan hacia el tejido conjuntivo trabecular. Algunas continúan su curso a través de las trabéculas hacia la cápsula del órgano, en tanto que otras entran a la médula y riegan cordones medulares y corteza. El drenaje venoso es típico; sin embargo, las *vénulas poscapilares* de la región paracortical, son únicas desde el punto de vista morfológico y funcional. Estos vasos están revestidos por células endoteliales engrosadas y son importantes en la función de *recirculación* de los linfocitos a la sangre.

Los nervios también entran al hilio con los vasos sanguíneos, quizá casi todos son vasomotores. Algunos nervios, independientes de los vasos sanguíneos, están en las trabéculas, en la cápsula y en los cordones medulares.

Diferencias de especie

El ganglio linfático del porcino posee un patrón opuesto al que se observa en otras especies (fig. 17–12). Los nódulos linfáticos se localizan en las regiones central

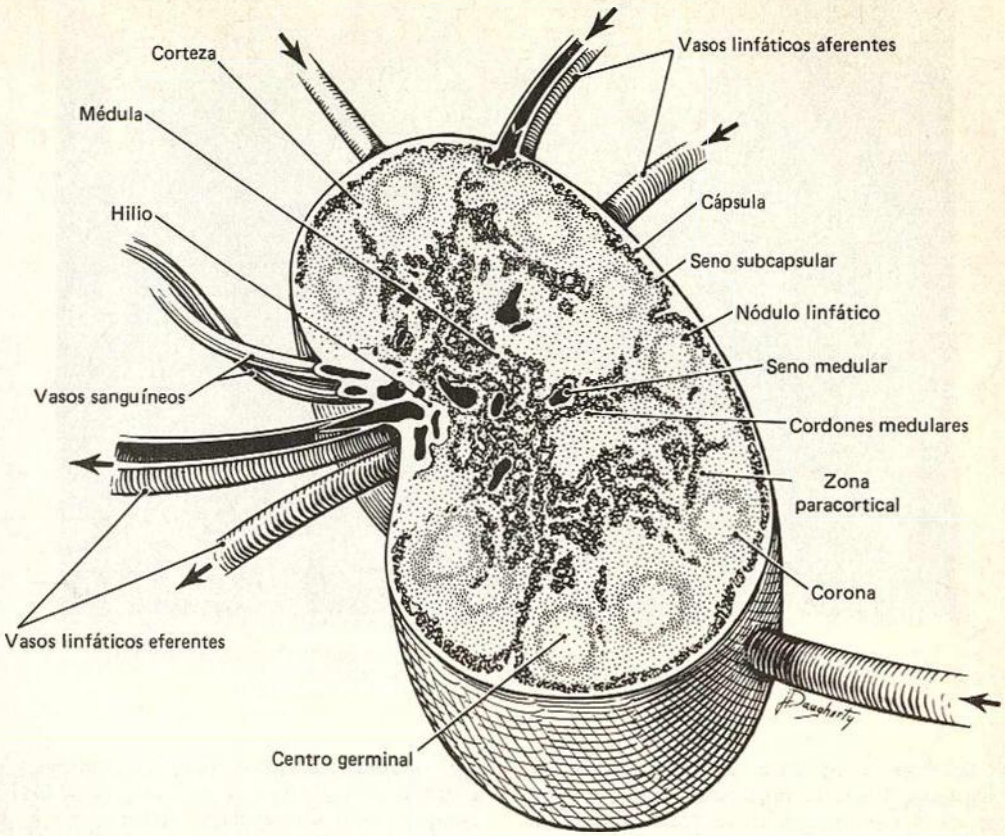

Fig. 17–7. Diagrama de un ganglio linfático típico.

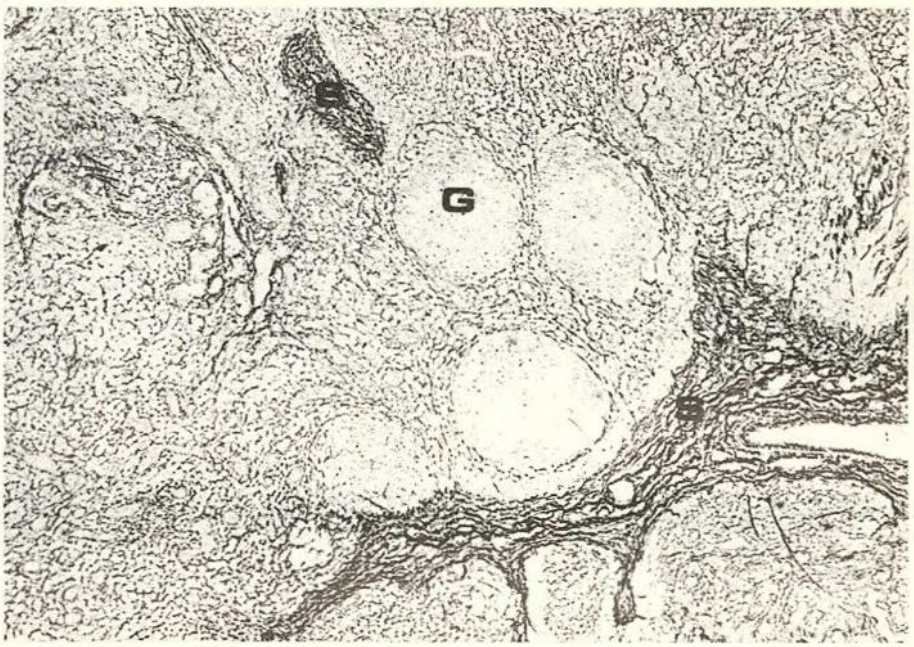

Fig. 17–8. Elementos estromales de un ganglio linfático. El estroma trabecular (S) consta de fibras reticulares y colágenas, en tanto que otras regiones intersticiales del ganglio sólo están compuestas de fibras reticulares. Los centros germinales de los ganglios (G) tienen pocos elementos fibrosos. X16 (tinción reticular).

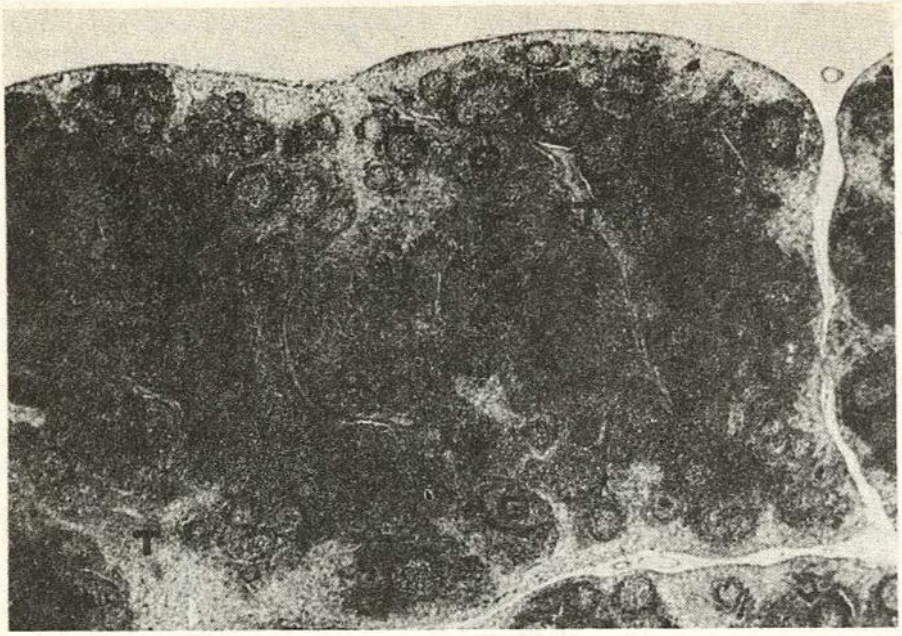

Fig. 17–9. Corte de un ganglio linfático de equino. La corteza consta de nódulos con centros germinales (G), trabéculas (T) y sinusoides. X4.

o medular del órgano, en tanto que los cordones medulares y los agregados celulares relacionados con ellos, se localizan en la región periférica o cortical. El flujo de la linfa, de manera semejante, corre al contrario de otras especies domésticas; esto significa que entra en el hilio y surge en el área capsular. Dada esta disposición particular, tal vez sea correcto referirse a los constituyentes primarios como nódulos medulares y cordones corticales. Puesto que la mayor parte de los histólogos conocen esta diferencia estructural, no es necesario cambiar la terminología.

En muchas especies existen importantes variaciones en los ganglios linfáticos. En el caballo es común la fusión de los nódulos corticales. En el bovino hay cen-

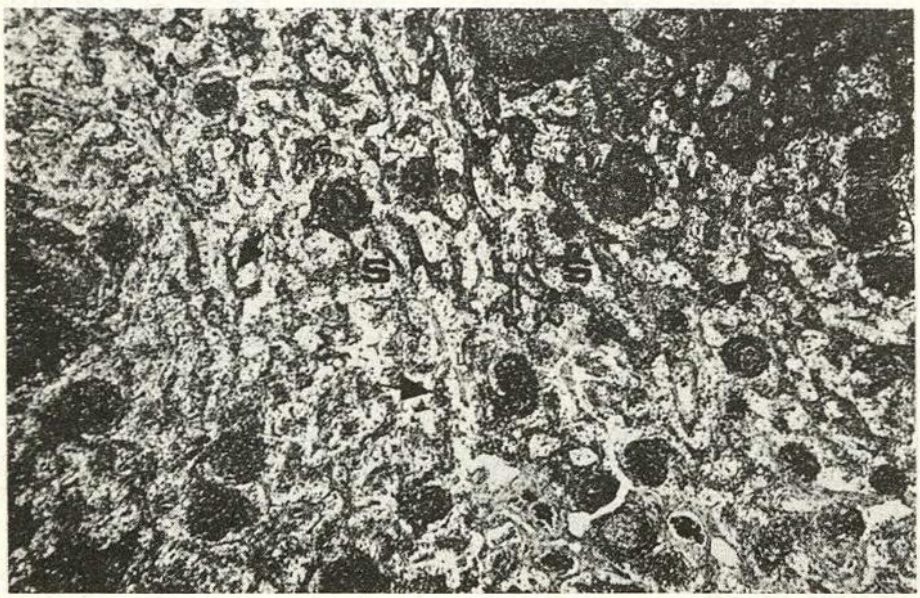

Fig. 17–10. Médula de un ganglio linfático de canino. Los nódulos (N) se aprecian en la periferia de la médula. Los cordones medulares (**flechas**) y los sinusoides (S) son los constituyentes primarios de la médula. X10.

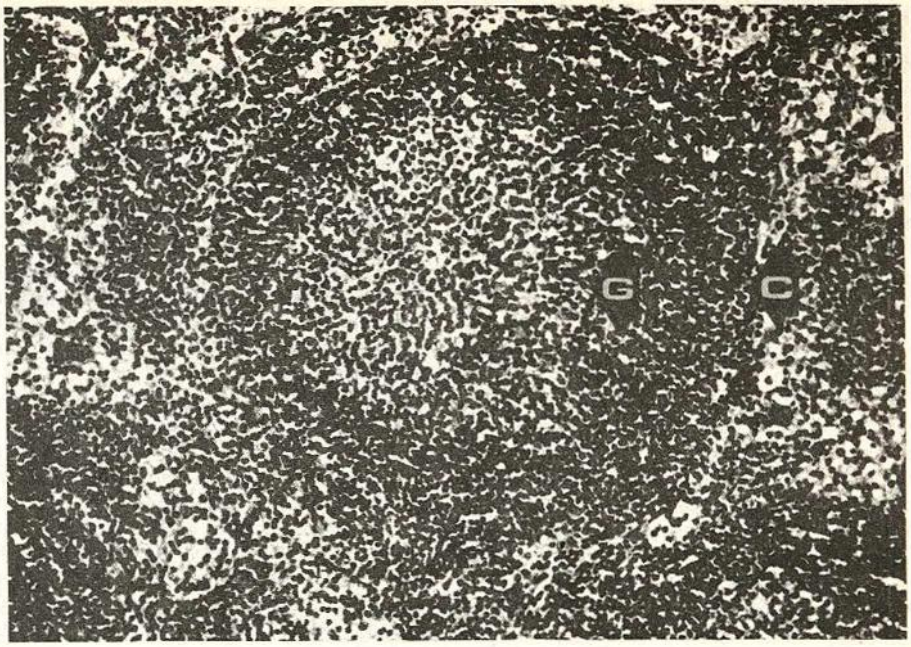

Fig. 17–11. Nódulo linfático de un ganglio de un animal inmunológicamente competente. El nódulo consta de un centro germinal (G) y una corona externa (C). X40.

tros germinales muy grandes. En los cerdos, los nódulos están invertidos y son muy numerosos. La edad y el estado fisiológico del organismo alteran mucho la morfología ganglionar en todas las especies.

Correlaciones funcionales

Las funciones primarias de los ganglios linfáticos son *producir linfocitos, filtrar la linfa, fagocitar materiales extraños* y *producir anticuerpos.*

La actividad mitótica extensiva, en especial los centros germinales de los nódulos linfáticos, es la causa de la producción de linfocitos B. Aunque la producción de linfocitos dentro de estos órganos determina en forma parcial la gran cantidad de linfocitos en los conductos linfáticos eferentes, el fenómeno de la recirculación contribuye mucho a la salida de una gran población linfocítica en los conductos eferentes que entran por los aferentes.

Las paredes de los capilares linfáticos son permeables a los materiales extraños (macromoléculas, partículas, agentes microbianos) y las células del tejido conjuntivo (fig. 17–13). El resultado obvio de esta situación es la capacidad de estos vasos para transportar varios materiales y células a los ganglios linfáticos, donde se lleva a cabo la filtración y fagocitosis. La permeabilidad del revestimiento endotelial de los conductos linfáticos dentro del ganglio linfático facilita las funciones básicas de protección. Sin embargo, el movimiento libre de materiales, agentes microbianos y células de los conductos linfáticos al ganglio, y la subsecuente llegada a vasos sanguíneos y vasos linfáticos eferentes, facilita también la diseminación de agentes infecciosos y de células metastásicas de tumores cancerosos (fig. 17–14).

La producción de anticuerpos es una función importante de las células B del ganglio linfático. Los materiales antigénicos que llegan al ganglio linfático sufren un procesamiento o degradación por los macrófagos. Estos contribuyen al procesamiento de las partículas o de moléculas grandes de antígenos. El procesamiento origina la transformación blastoide de linfocitos B en células plasmáticas. Las relaciones íntimas de las células linfoides dentro del ganglio linfático permiten la interacción que conduce a la producción de anticuerpos humorales.

GANGLIOS HEMALES Y HEMOLINFATICOS

Estructura histológica

Los sinusoides de los *ganglios hemales* están llenos de sangre en lugar de linfa (fig. 17–15). Además, no se observan los vasos linfáticos. La cápsula y las trabéculas tienen fibras musculares lisas. Por lo demás, el órgano parece un ganglio linfático típico. Estos órganos se describen como bazos en miniatura.

Los *ganglios hemales* están en posición retroperitoneal en los rumiantes, a lo largo de la columna vertebral, en relación con algunos órganos viscerales. También se hallan en la acanaladura yugular.

Los *ganglios hemolinfáticos,* como algunos suponen, no son simples ganglios linfáticos hemorrágicos. No obstante, hay pruebas de que son estructuras distintas y separadas. Estos órganos reciben sangre y linfa que se mezclan en los sinusoides. Por tanto, represen-

tan una forma intermedia de órgano linfático entre los dos extremos antes mencionados.

Estos ganglios están en la región perirrenal del borrego y cabra y se han observado también en el área lumbar del bovino.

Dada la importancia de los ganglios linfáticos en el diagnóstico histopatológico, es importante considerar las variaciones mencionadas. Estas, de otra forma, podrían tomarse por ganglios linfáticos hemorrágicos.

BAZO

Estructura histológica

El bazo está relacionado con otros órganos hematopoyéticos y es la masa de tejido linfático más grande del cuerpo (fig. 17–16). Independientemente de su tamaño y multiplicidad de funciones, el bazo no es esencial para la vida. Entre sus numerosas funciones están *formación de células sanguíneas, metabolismo de hierro y hemoglobina, destrucción de eritrocitos, filtración y almacenamiento de sangre, fagocitosis y respuesta inmunitaria.*

La cápsula del órgano está cubierta por una capa delgada de mesotelio. El tejido conjuntivo de relación de esta membrana serosa se mezcla con el TCFBD de la cápsula. De manera parecida a como lo hace en el ganglio linfático, las trabéculas de TCFBD se extienden en el parénquima y subdividen efectivamente al bazo en compartimientos pequeños (fig. 17–17). Las fibras musculares lisas y las fibras elásticas son componentes estructurales muy importantes de la cápsula y las trabéculas del órgano (fig. 17–18). Estas se continúan con los elementos estromales primarios –las fibras reticulares. La disposición del músculo liso trabecular y capsular varía con la especie. Estos componentes permiten grandes cambios de volumen, en tanto que la contracción de las fibras musculares lisas descarga la sangre del órgano.

Los vasos sanguíneos entran al bazo a través de los patrones trabeculares. Debido a la naturaleza de los elementos murales y de las trabéculas, es muy difícil definir con claridad las divisiones murales típicas ya mencionadas. La región del hilio es prominente y está constituida por TCFBD el cual se extiende a todo lo largo del órgano.

Al igual que otros órganos linfáticos, el bazo es una mezcla de sinusoides fagocitarios, estroma fibroso reticular y un parénquima muy celularizado. No obstante, no puede distinguirse entre corteza y médula. El parénquima consta de dos regiones distintas dispuestas en un patrón al azar. Estas regiones se denominan *pulpa blanca* y *roja.* Los nódulos linfáticos (*corpúsculos esplénicos*) y las *vainas periarteriales* de linfocitos, constituyen la pulpa blanca (figs. 17–16, 17–17). Sin embargo un examen cuidadoso mostrará una arteriola, erróneamente llamada *arteria central,* que ocupa una posición central o paracentral. Algunas veces esta arteriola se denomina *nodular* (fig. 17–19). Esta no se observa en todos los cortes porque el plano de sección podría ser paralelo a su curso. La presencia de nódulos depende de los mismos factores que influyen en el desarrollo de los centros germinales y de su regresión en los ganglios linfáticos.

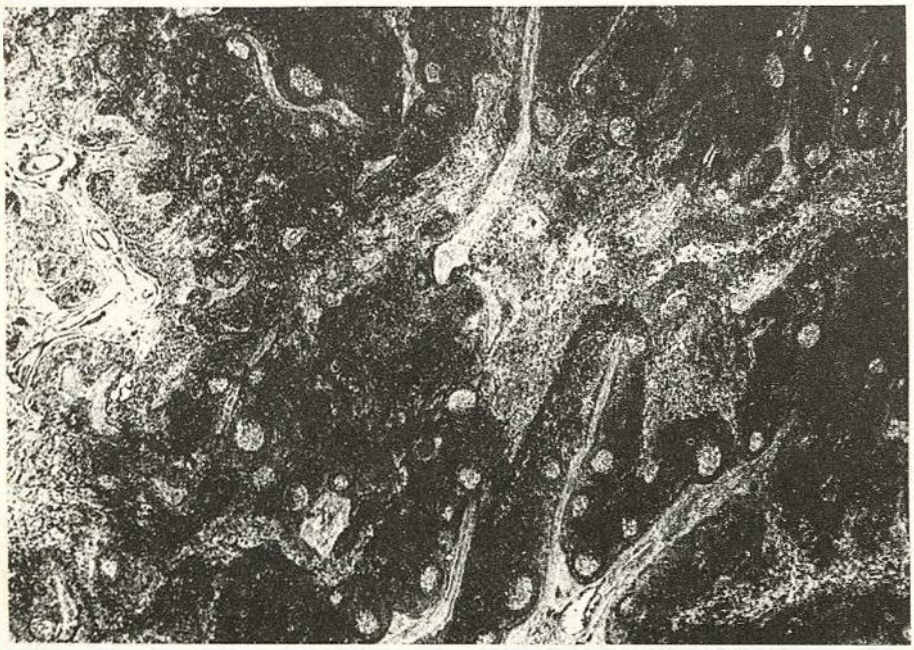

Fig. 17–12. Corte de un ganglio linfático de porcino. La organización del ganglio es opuesta a la que se presenta en otros mamíferos. X10.

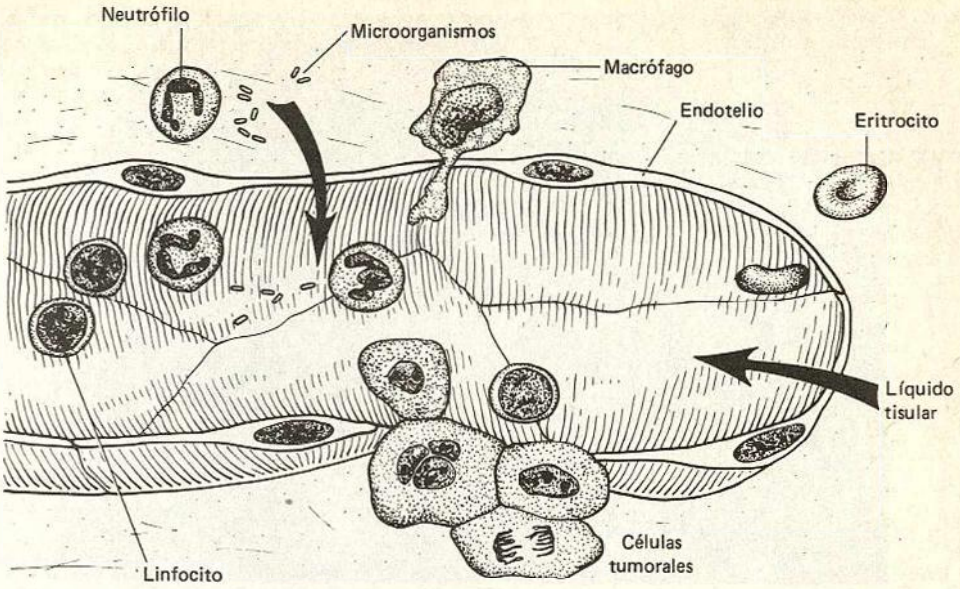

Fig. 17–13. Diagrama de la porción terminal (inicial) de un capilar linfático. Los leucocitos, algunos eritrocitos, proteínas, partículas, parásitos, agentes microbianos y ciertas células tumorales llegan muy rápido a los vasos linfáticos. Este acceso es uno de los métodos que hacen que los ganglios estén alterados en la defensa del organismo. Las infecciones pueden diseminarse por los vasos linfáticos y las células tumorales pueden dispersarse (metastatizar) a otros órganos del cuerpo por esta misma vía.

Pulpa blanca y roja

La *pulpa blanca* consta de tejido linfático denso relacionado íntimamente con las ramas de las arterias trabeculares. El tejido linfático compacto forma las *vainas periarteriales* de tejido linfático (fig. 17–20). Los agrandamientos nodulares —*corpúsculos esplénicos*, están distribuidos al azar a lo largo de las arterias de la pulpa blanca y se intercalan con las vainas periarteriales. La composición, naturaleza y distribución de los componentes celulares dentro del corpúsculo esplénico

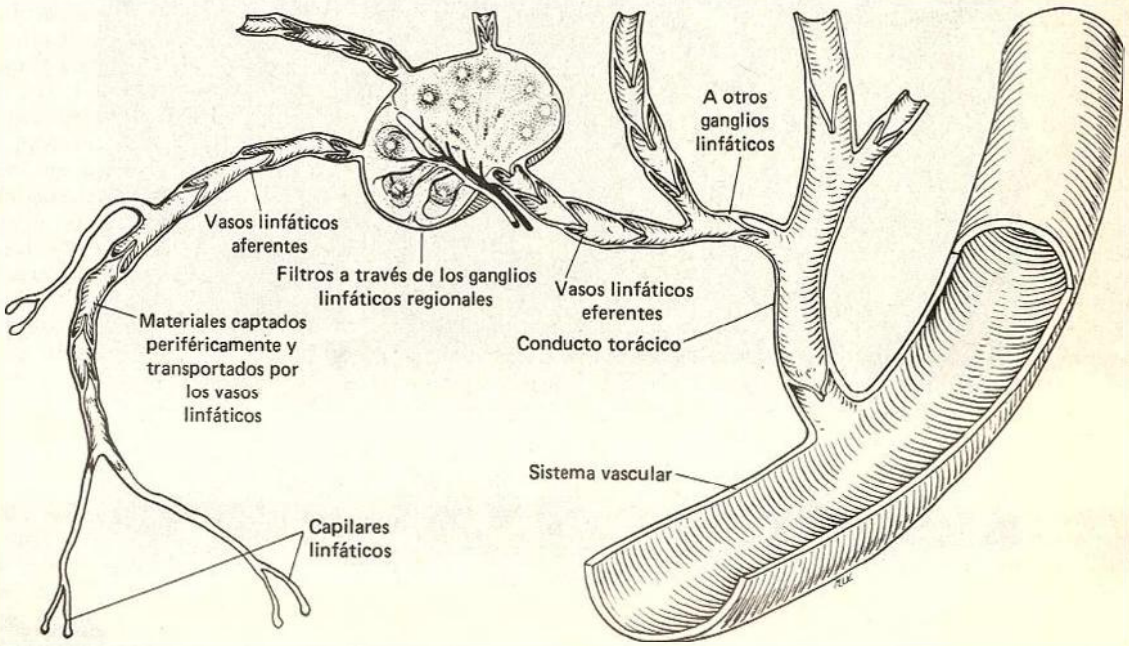

Fig. 17–14. Esquema idealizado del flujo de linfa hacia el ganglio y el regreso a la circulación general.

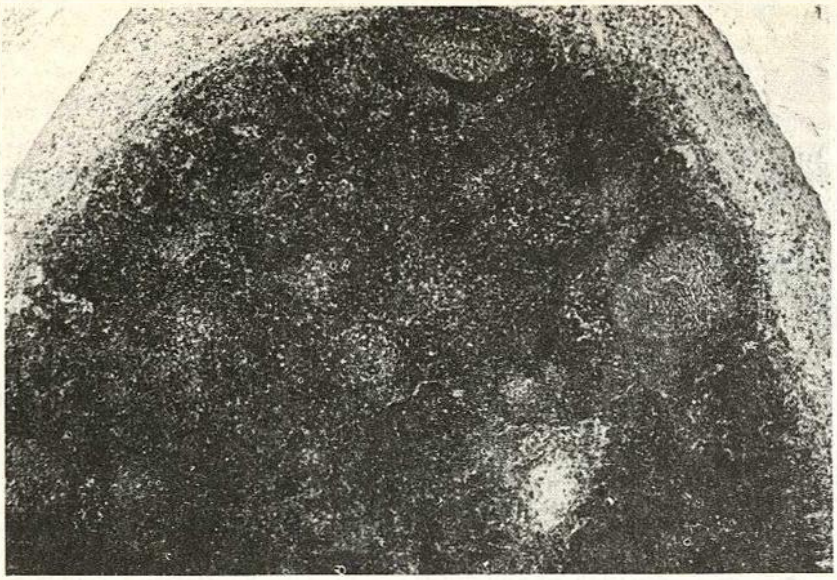

Fig. 17–15. Ganglio de bovino. Se parece a un ganglio linfático. Los sinusoides (**flechas**) están llenos de sangre. X10.

se parecen a los del ganglio linfático; no obstante cada centro germinal de un nódulo esplénico está rodeado por una *capa manto* (*zona manto*) que se continúa con la vaina periarterial. Los límites periféricos de la pulpa blanca se separan de la pulpa roja por una *zona marginal* que consiste de senos, una vaina de células reticulares y una capa de células linfáticas. La vaina periarterial y la capa manto son regiones dependientes del timo, ocupadas por linfocitos T; el corpúsculo esplénico produce células B.

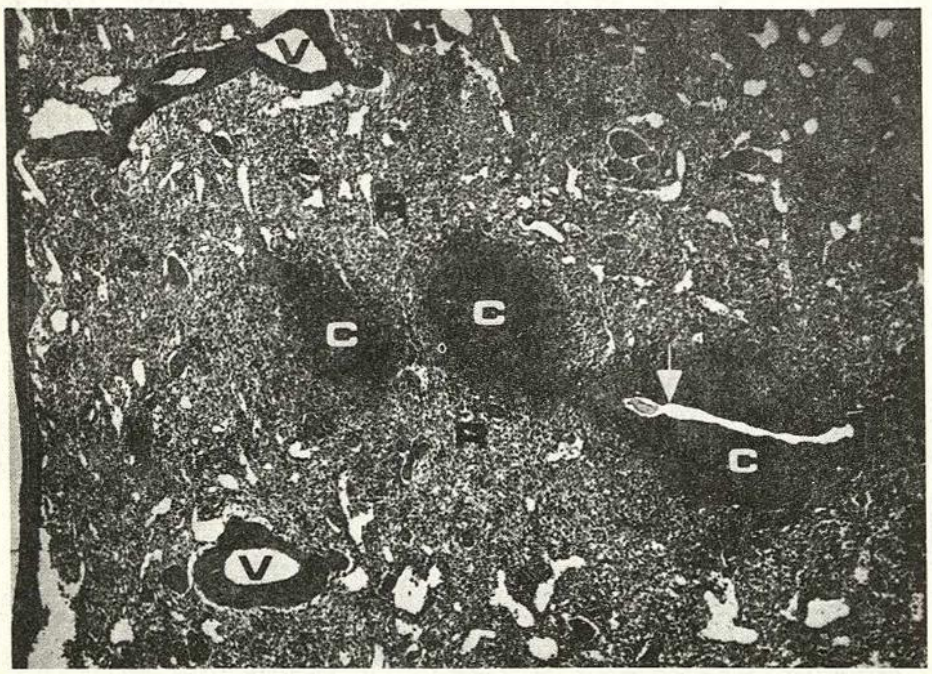

Fig. 17–16. Organización general del bazo. Las trabéculas (T) se invaginan en el parénquima desde la cápsula. Las trabéculas contienen arterias y venas (V). El parénquima consta de corpúsculos esplénicos (C) que contienen arteriolas nodulares (**flechas**). Los corpúsculos están rodeados por pulpa roja (R). X10.

Las áreas entre los corpúsculos esplénicos y las trabéculas son las áreas de la *pulpa roja,* llamadas así porque poseen una vascularización extensa. La pulpa roja consta de sinusoides esplénicos y cordones esplénicos (fig. 17–21). Los sinusoides esplénicos son discontinuos, están revestidos por fagocitos y se abren en los cordones esplénicos. Los cordones están constituidos por granulocitos, progenitores granulocíticos, células reticulares y fagocitos. En algunas especies también hay fibras musculares lisas (fig. 17–22). Los sinusoides y los cordones son una unidad de filtración integral y fagocitosis con muchos macrófagos fijos y móviles. Por supuesto, estas células fagocitarias se encargan de eliminar desechos celulares y substancias extrañas de la sangre. Por lo común, se encuentra un pigmento pardo amarillento denominado *hemosiderina* (producto de la descomposición metabólica de la hemoglobina) en las células fagocitarias de los sinusoides y cordones (fig. 17–23). En la figura 17–24 se ilustran las relaciones tridimensionales de los componentes esplénicos.

Circulación esplénica

Es necesario conocer el tipo de circulación a través del bazo, para comprender su función (fig. 17–25). Las *arterias esplénicas* entran por el hilio y se dividen en *arterias trabeculares.* Estas dejan las trabéculas y entran al parénquima esplénico. Una vez allí, se acumulan linfocitos en la adventicia de los vasos. Esta vaina de linfocitos es continua con los nódulos esplénicos. El vaso se conoce entonces como *arteriola nodular;* sus ramas forman capilares en la pulpa blanca. Después vacían en los *senos de la pulpa roja* o en *venas de la pulpa.* La arteriola nodular surge de la pulpa blanca y se divide en varias ramas más pequeñas, las *arteriolas penicilares.* Estas están distribuidas en tres regiones: *arteriolas de la pulpa roja, arteriolas de la vaina* y *capilares arteriales terminales.* Las arteriolas de la vaina son ramas de las arteriolas de la pulpa roja que han engrosado las paredes (*vaina de Schweigger-Seidel*), compuestas por láminas concéntricas de células y fibras reticulares (fig. 17–26). La terminación de los capilares arteriales es motivo de controversias. En la *teoría cerrada,* la sangre proveniente de los capilares arteriales terminales se abre directamente en los senos venosos. En apariencia esto sucede en el hombre, rata y perro. En la *teoría abierta,* los capilares arteriales terminan en el retículo abierto de la pulpa roja y se filtran en senos venosos. Se supone que éste es el caso del ratón, gato, caballo, bovino y cerdo. Algunos autores sugieren que ambos métodos son útiles, en tanto que otros consideran que la circulación puede cambiar entre ambos extremos. La problemática es académica: ambos métodos consiguen filtrar la sangre.

Diferencias de especie

Se han descrito dos tipos básicos de bazos: el *defensivo* y el de *almacenamiento.* El primer tipo tiene pocas trabéculas y fibras musculares pero abundante tejido linfocitario (lagomorfos y hombre). El tipo de almacenamiento posee muchas trabéculas y fibras musculares lisas. Es relativamente grande y posee menos pulpa blanca que el tipo anterior (caballo, perro y gato). Las formas intermedias son clásicas de rumiantes y cerdos. Aunque la destrucción de eritrocitos es típica de todos los bazos, se demuestra de manera especial en caballos y cerdos.

Vasos linfáticos

El bazo no recibe linfáticos aferentes de otras porciones del cuerpo. Los linfocitos se filtran a través del bazo, provenientes de la sangre. Sólo hay linfáticos eferentes en la pulpa blanca; los conductos eferentes predominantes se hallan en las trabéculas, cápsula e hilio del órgano.

Inervación

El bazo tiene algunos nervios mielínicos: éstos tal vez son sensitivos. Los nervios predominantes son fibras posganglionares simpáticas distribuidas en el músculo liso de los vasos (vasomotores), músculo liso capsular y de las regiones pulpares.

Correlaciones fisiológicas

Aunque el bazo lleva a cabo funciones muy importantes, no es indispensable para la vida. Después de una esplenectomía, otros órganos, en especial la médula ósea y otros órganos mielolinfoides asumen sus funciones.

La filtración de sangre por el bazo es muy significativa en eliminar partículas extrañas, microbios y células sanguíneas viejas o degeneradas de la circulación. La filtración y remoción de estos materiales se logra gracias a la arquitectura esplénica y a su sistema macrofágico, respectivamente. La circulación lenta de sangre a lo largo de los cordones esplénicos y de las zonas marginales, permite la fagocitosis por los macrófagos perivasculares de los cordones esplénicos. Aunque otros órganos (pulmones, hígado y médula ósea) contribuyen a esta función de limpieza, el bazo es el que obtiene los mejores resultados para dicha función. La capacidad del bazo para separar células sanguíneas de los componentes plasmáticos complementa su función de limpiado. La estimulación simpática de las venas esplénicas aumenta la presión en el bazo y forza el plasma hacia los conductos linfáticos. Además, esta separación hace que se concentren eritrocitos en los cordones esplénicos.

A veces la función de almacenamiento del bazo mejora por el fenómeno de separación. Los bazos de caballos y carnívoros pueden tener una capacidad de reserva para los eritrocitos de más o menos un tercio del volumen sanguíneo circulante. La descarga simpática y la liberación de secreciones suprarrenomedulares en respuesta al esfuerzo (exploración física, venipuntura) pueden causar contracción de la cápsula esplénica y ello origina la descarga de una masa concentrada de eritrocitos a la circulación con el correspondiente aumento del volumen del paquete celular. De manera parecida, algunos fármacos (anestésicos, tranquilizantes) pueden causar aumento del volumen del bazo, manifestado por disminución del volumen del paquete celular.

La función de almacenamiento del bazo se extiende también a las plaquetas. El bazo puede almacenar hasta una tercera parte del total de plaquetas

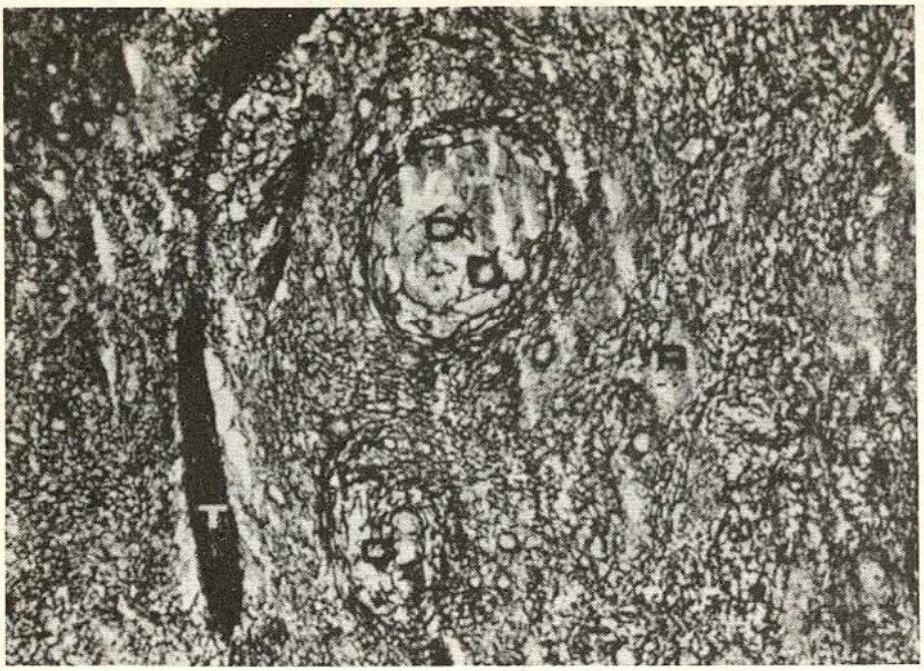

Fig. 17–17. Elementos estromales del bazo. Las trabéculas (T) constan de TCFBD en tanto que los elementos estromales restantes son fibras reticulares. Los corpúsculos esplénicos (C) están delineados por pulpa roja (R). Los centros germinales tienen pocos elementos estromales fibrosos. X40 (tinción reticular).

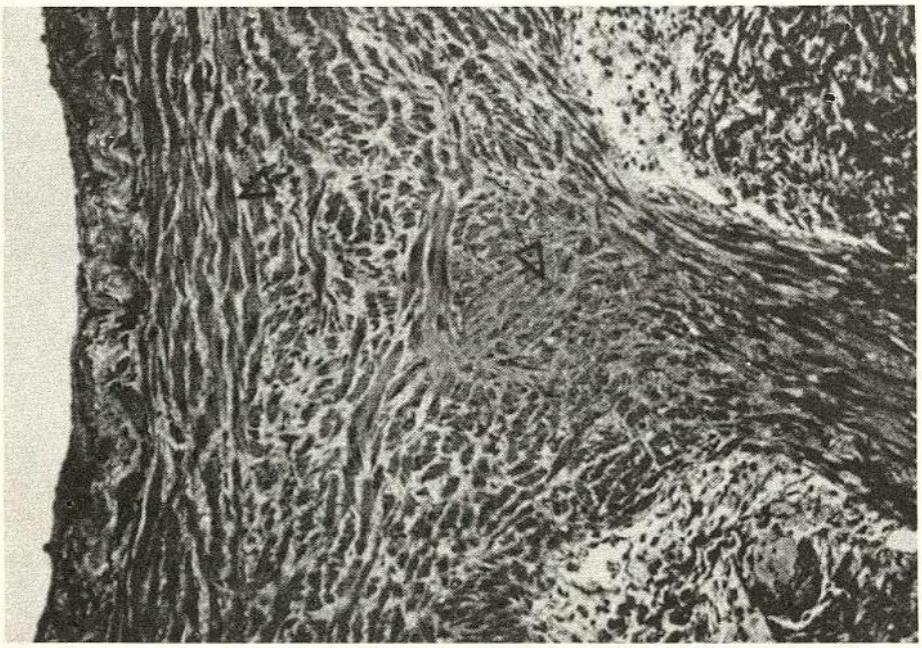

Fig. 17–18. Músculo liso de la cápsula y trabécula del bazo de un venado. El músculo liso (**flechas**) es una característica distintiva del bazo. X40.

circulantes. La esplenectomía puede provocar trombocitosis, en tanto que un bazo agrandado puede tener relación con una disminución de los trombocitos periféricos (trombocitopenia).

El enlentecimiento de la circulación sanguínea a través del bazo facilita la eliminación de eritrocitos viejos o dañados por este órgano. Los macrófagos del bazo son muy susceptibles a las características de superficie de los eritrocitos. Las células que atraviesan el bazo y no pueden sufrir deformación superficial, como los esferocitos de la anemia hemolítica autoinmunitaria, están sujetos a eritrofagocitosis. De manera parecida, el bazo elimina partículas (cuerpos de Howel Jolly y de Heinz) y parásitos de la superficie eritrocitaria.

En el capítulo 10 se estudió el destino de los componentes de los eritrocitos, en especial la hemoglobina.

Aunque el bazo funciona como órgano hematopoyético en la vida fetal y neonatal, no es un contribuyente importante de esta función en adultos. No obstante, el potencial hematopoyético se conserva toda la vida. El bazo puede almacenar eritrocitos inmaduros, en tanto alcanzan la madurez.

El bazo también asume un papel muy importante en la inmunidad mediada por células y la respuesta de anticuerpos humorales, por sus poblaciones de linfocitos T y B en la pulpa blanca.

TIMO

Origen embriológico

El timo se deriva del endodermo, de la tercera y cuarta bolsas faríngeas, junto con los derivados paratiroideos de las mismas bolsas. Estas crecen medial y ventralmente, se separan de la pared faríngea y se unen a la línea con su contraparte del lado contrario y continúan hacia atrás en la región cervical y torácica. El precursor tímico se separa entonces de los derivados paratiroides y ocupa parte de la región anterior del mediastino, entrada del tórax y región cervical ventral.

Aunque casi todas las estructuras derivadas del endodermo (hígado, páncreas y otras glándulas) tienen una configuración parenquimatosa en la que el compo-

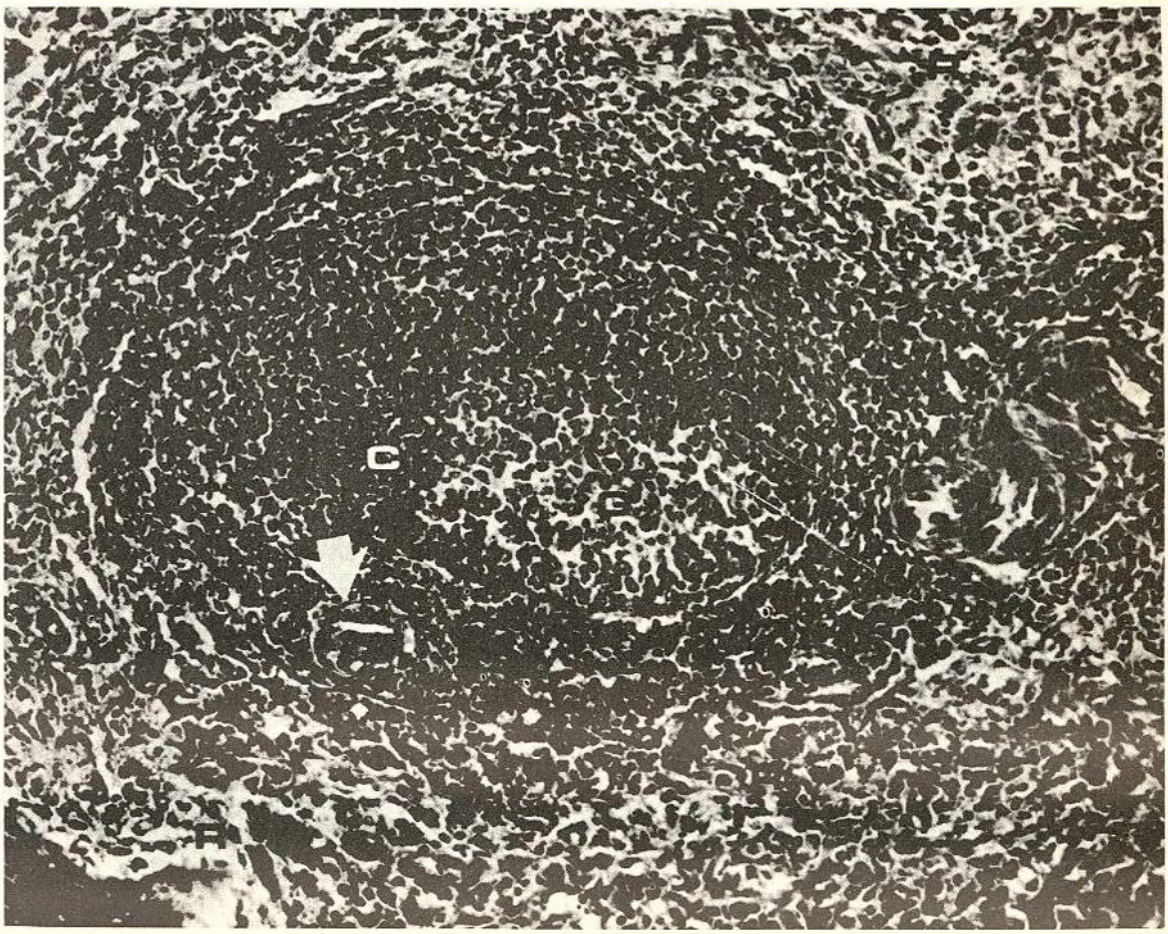

Fig. 17–19. Corpúsculo esplénico y pulpa roja de bazo de canino. Se aprecia un centro germinal (G), corona (C) o capa de cubierta y arteriola paracentral (**flecha blanca**). La zona marginal (**flecha obscura**) separa el nódulo de la pulpa roja (R). X40.

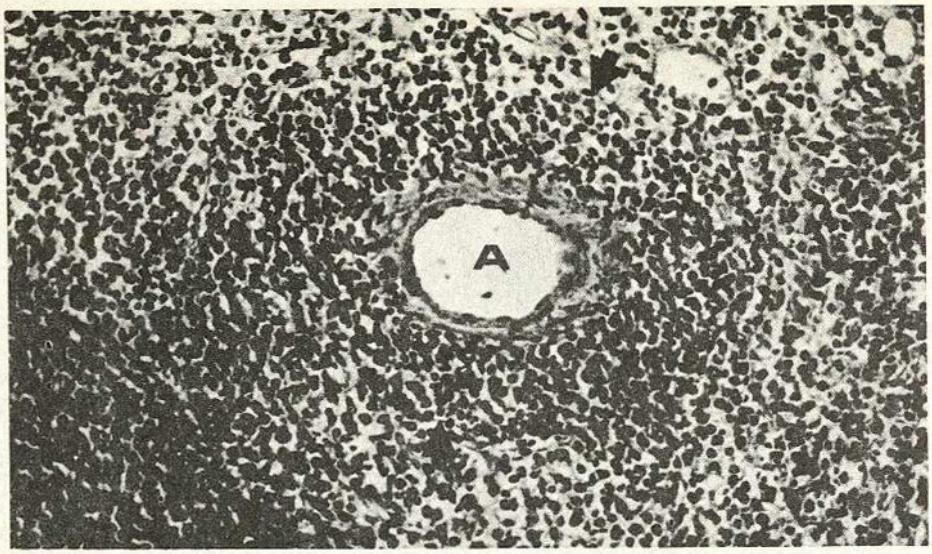

Fig. 17–20. Vaina periarterial del tejido linfático. Una condensación de pulpa blanca (**flechas**) rodea a una arteriola (A). Los linfocitos T están en este lugar. X40.

nente epitelial es el constituyente celular más claro, el timo se caracteriza por morfogénesis distintiva. La masa de células epiteliales densamente agrupada adquiere una disposición más laxa conforme el retículo celular coincide con la vascularización. Después aparece una invasión de precursores linfocitarios a partir de la médula ósea, que convierte la glándula en un órgano linfoepitelial en el que la característica predominante es la presencia de *timocitos.* Estos comprenden el parénquima del órgano. A medida que continúa el crecimiento de la glándula, las células epiteliales (*epitelioreticulares*) se convierten en estrelladas que se unen entre sí por desmosomas y forman los límites periféricos de un sistema de laberintos ocupado por timocitos y células reticulares. La porción profunda de la glándula *–médula–* tiene menos timocitos y más células reticulares que la porción más externa *–corteza,* la cual tiene más timocitos y menos células reticulares. Los lóbulos de la glándula contienen componentes medulares y corticales y se forman por invasión vascular en el desarrollo.

Estructura histológica

Ambos lóbulos del órgano están cubiertos por una cápsula de tejido conjuntivo laxo, a partir del cual surgen tabiques del mismo tejido, que subdividen el órgano en lóbulos (fig. 17–27). Estos tabiques se extienden hasta la unión corticomedular. La tabicación incompleta hace que los lóbulos se continúen uno con otro. No obstante en ciertas partes algunos lóbulos parecen estar encapsulados por completo. El tejido conjuntivo reticular constituye la mayor parte del estroma.

El órgano está compuesto de *corteza* y *médula* (fig. 17–27). Hay nódulos linfáticos. La *corteza* consta de acumulaciones densas de linfocitos pequeños (*timocitos*), que obliteran las células reticulares y el estroma reticular fibroso. Las células reticulares derivadas del endodermo se intercalan entre los capilares sanguíneos y el parénquima cortical. Estas células *reticuloepiteliales* contribuyen en la barrera timosanguínea.

La *médula* del órgano se forma de un estroma celular y fibroso parecido al de la corteza (fig. 17–28). Los timocitos de esta región no son tan densos, razón por la cual se aprecian con facilidad las células reticulares. La característica definitiva del órgano son los *corpúsculos tímicos* (*de Hassall*) que están en la médula (fig. 17–29). Estos cuerpos acidófilos varían de diámetro de 20 μm a más de 100 μm. Son espirales concéntricas de células (quizá células reticulares) en diferentes estados de cambios degenerativos. Las células de aspecto hialino pueden sufrir queratinización y aun mineralización. Son comunes la picnosis y cariólisis. Estas células aparecen con frecuencia en estados de involución. Las células reticulares localizadas periféricamente en los corpúsculos se continúan con el estroma celular. No obstante ser ricas en globulinas gamma, se desconoce su participación exacta en la inmunidad.

Vasos sanguíneos y barrera timosanguínea

Las arterias que llegan al timo se ramifican en el tejido conjuntivo interlobulillar y penetran en la substancia orgánica a nivel de la unión de los lobulillos de la región corticomedular. Los capilares arteriales penetran y atraviesan la corteza hacia la periferia del parénquima cortical. Aunque algunos de estos vasos confluyen con las vénulas tímicas en la cápsula, la mayor parte van en dirección contraria; forman arcadas dentro de la corteza y drenan hacia las vénulas de la unión corticomedular y médula. Los capilares de la corteza son impermeables a las macromoléculas.

Las ramas arteriolares de los vasos corticomedulares se extienden en la médula, se ramifican en capilares y regresan a las venas medulares en la unión corticomedular. Las vénulas poscapilares son permeables a macromoléculas y linfocitos.

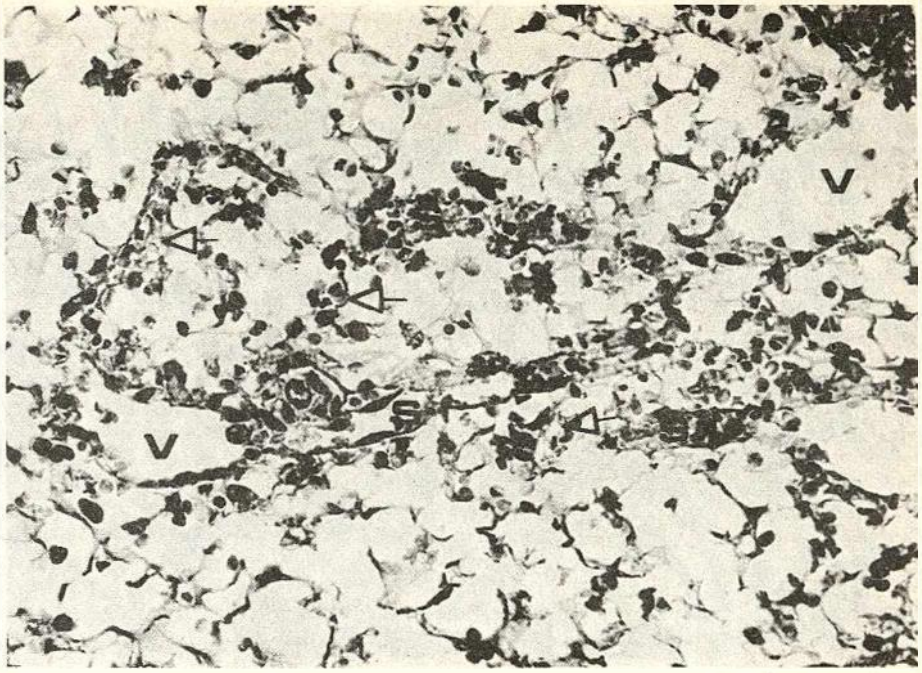

Fig. 17–21. Pulpa roja del bazo de un canino que fue perfundido con solución salina fisiológica al tomar la muestra. Se han eliminado casi todas las células libres de la pulpa roja. Los cordones esplénicos (**flechas**), sinusoides esplénicos (**S**) y senos venosos (V) son notorios. X100.

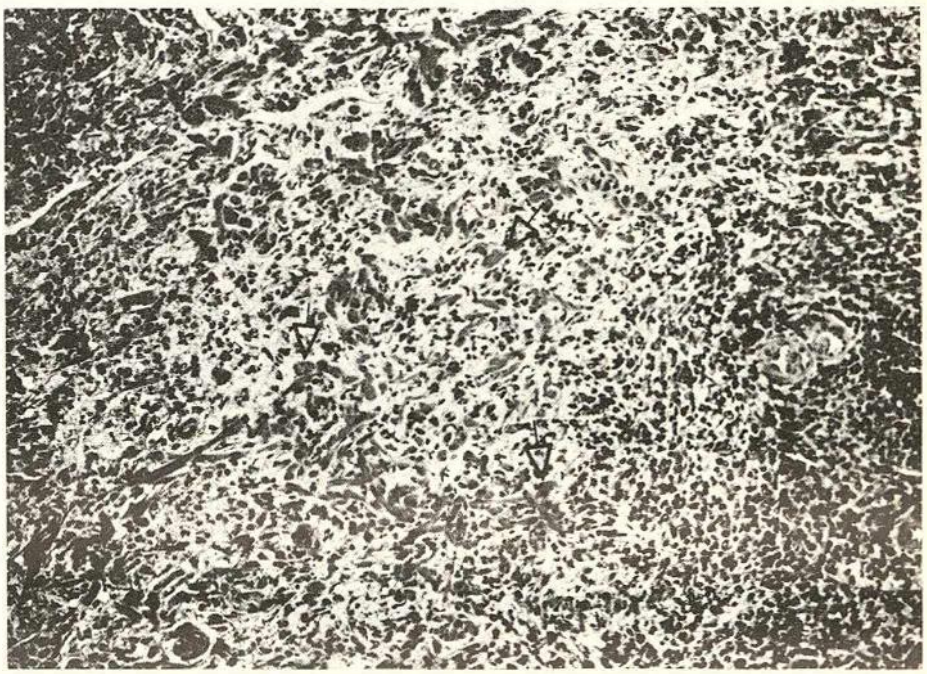

Fig. 17–22. Pulpa roja de bazo de venado. Las fibras musculares lisas (**flechas**) son constituyentes prominentes de la pulpa roja en este organismo. X40.

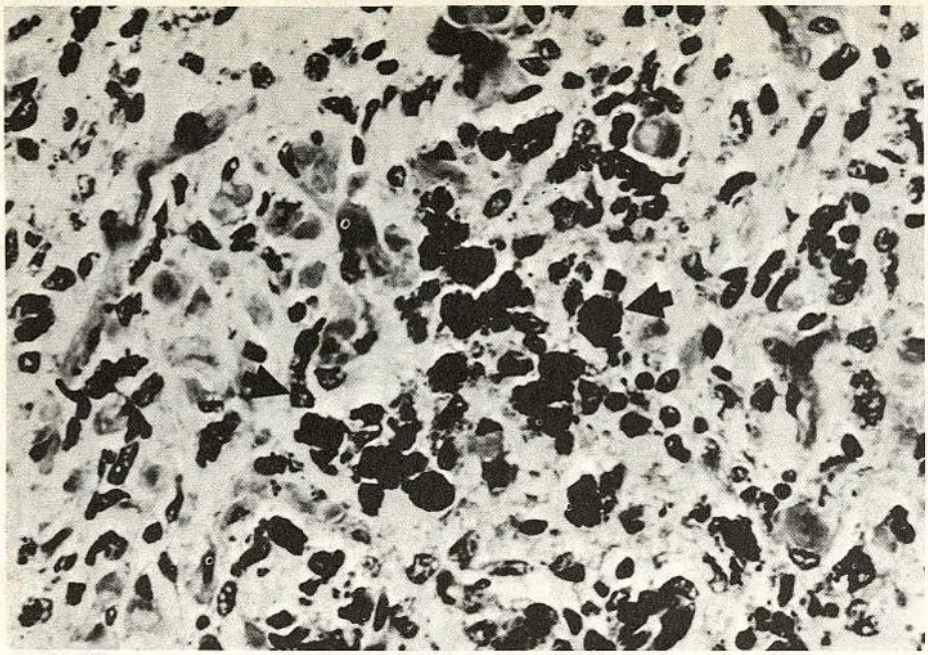

Fig. 17–23. Fagocitos (flechas) en la pulpa roja del bazo de un canino; contienen mucha hemosiderina. X100.

La *barrera timosanguínea* consiste en capas de células epiteliorreticulares, de los lechos vasculares en el parénquima tímico. En realidad, la permeabilidad característica de la región cortical limita la aplicabilidad del término barrera a los vasos corticales. Los vasos medulares tienen suficiente permeabilidad a las macromoléculas y linfocitos para que las vénulas poscapilares de la médula y unión corticomedular funcionen de manera parecida a los vasos descritos en los ganglios linfáticos. Según ello, estas vénulas poscapilares no contribuyen en la barrera timosanguínea.

Vasos linfáticos e inervación

Los vasos linfáticos aferentes no se relacionan con el timo. Los eferentes se hallan como componentes del tejido conjuntivo periférico a los lobulillos.

Aunque puede haber algunas fibras nerviosas libres en el parénquima tímico, la mayor parte de las que derivan del nervio vago y nervios simpáticos se distribuyen en los elementos murales de los vasos sanguíneos.

Correlaciones fisiológicas

El timo es el órgano linfático primario de los mamíferos. Los linfocitos (timocitos) que se diferencian en el timo, dejan el órgano y pueblan órganos linfáticos secundarios (ganglios linfáticos, bazo, amígdalas, médula ósea y otros agregados de ganglios linfáticos dispersos en el cuerpo) con células T. Ya se describió la distribución específica de las células T en los órganos linfoides secundarios. El transporte de timocitos a través de vénulas poscapilares a órganos linfáticos secundarios se denomina *periferilización*, aspecto muy importante de la inmunidad mediada por células.

El timo es un órgano activo en el desarrollo neo y posnatal y en la adolescencia. La pubertad acelera una involución gradual y continua del timo y se caracteriza por disminución del peso del órgano, pérdida de linfocitos corticales, infiltración por células adiposas y aumento de los corpúsculos tímicos. Al cabo del tiempo, la infiltración de células adiposas reemplaza por completo los componentes medulares y corticales del órgano.

El papel tan importante del timo en la inmunidad se demuestra con la timectomía neonatal en algunas especies que daña la hipersensibilidad retrasada (inmunidad mediada por células). También se daña la capacidad para producir una respuesta de anticuerpos, dado que parte de la producción de anticuerpos se origina en respuesta a antígenos T-dependientes que requieren células T. Las deficiencias tímicas congénitas se caracterizan por deficiencias inmunológicas idénticas.

Los factores humorales también se consideran responsables de la función tímica. La *timosina* y *timopoyetina I* y *II* hormonas producidas en el timo, influyen en el desarrollo de las células progenitoras a células T.

Bolsa de Fabricio

Esta estructura es característica de aves (fig. 17–30). Es un saco ciego que abre sobre la pared dorsal del proctodeo. Con frecuencia se denomina "*amígdala* o *tonsila cloacal*" o como "*timo cloacal*". La pared del órgano está muy replegada y cubierta por un epitelio cilíndrico simple o columnar seudoestratificado. Los

ganglios linfáticos están entre los pliegues del epitelio y parecen producir estructuras foliculoides. Hay centros germinales, conocidos como estructuras medulares, en tanto que las regiones coronales más obscuras se denominan áreas corticales. Aunque este órgano se parece a las amígdalas y timo, funciona en el desarrollo de células B (fig. 10–43).

INMUNIDAD

Introducción

Los organismos de diferentes especies y los individuos de la misma especie, excepto en gemelos idénticos, poseen una identidad química única y distintiva. Aunque los individuos de la misma especie estén formados por constituyentes químicos parecidos, su composición macromolecular específica es diferente. Más aún, se han desarrollado varios mecanismos por los que el cuerpo se protege de materiales extraños introducidos de manera exógena. *La esencia de estos mecanismos es conservar la identidad química por exclusión de todos los materiales extraños.* Los constituyentes que efectúan esta función de protección forman el sistema inmunitario componente esencial de los mecanismos homeostáticos.

Las *respuestas* o *mecanismos inespecíficos* son componentes integrales de la resistencia del organismo a macromoléculas exógenas y a varios agentes patógenos. La composición genética innata de algunos organismos evita la invasión adecuada de un hospedador potencial por ciertos tipos de agentes patógenos. *De manera parecida, los factores anatómicos, fisiológicos y bioquímicos específicos conducen a una protección inespecífica.* La piel intacta es una barrera anatómica eficaz contra la invasión de microbios. La producción de moco y su movimiento continuo hacia adelante por los cilios del árbol respiratorio efectúa una protección fisiológica efectiva contra agentes invasores y partículas. El flujo continuo de líquido en las membranas mucosas (lágrima) y el movimiento continuo de líquidos (micción) y sólidos (defecación) también son mecanismos dinámicos de defensa. La acidez de diversas secreciones corporales (orina) y del contenido luminal de varios órganos viscerales (estómago, vejiga urinaria) protege contra la invasión de algunos microbios. La actividad fagocitaria de los neutrófilos y macrófagos proporciona protección inespecífica. La secreción histiocítica de *enzimas lisosoma-*

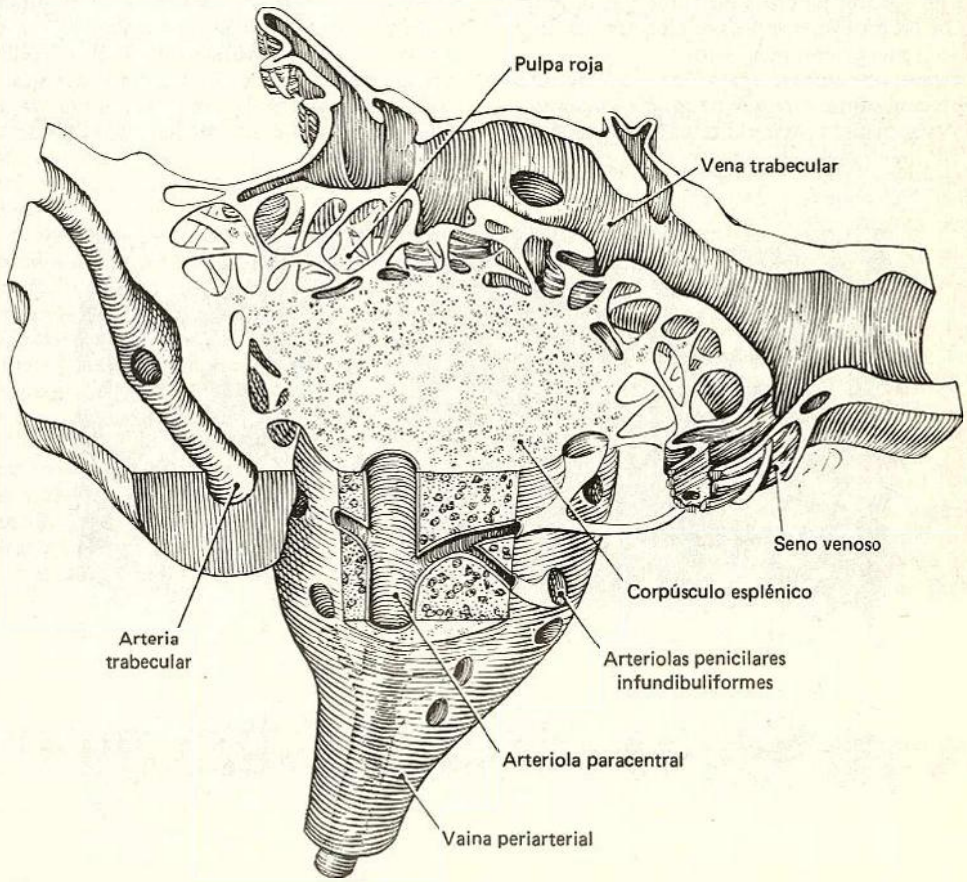

Fig. 17–24. Dibujo tridimensional de una porción de bazo.

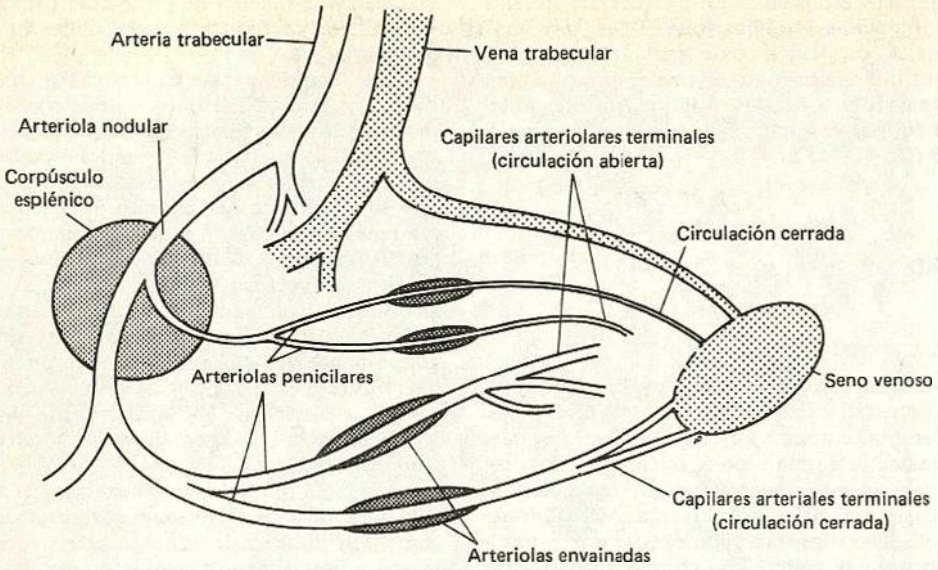

Fig. 17–25. Diagrama esquemático de la circulación esplénica abierta y cerrada.

les y la de *betalisinas* por los agregados plaquetarios, origina una protección parecida en tanto que el grupo *properdina* de las proteínas séricas es un activador inespecífico del sistema de complemento.

La *respuesta inmunitaria específica* es un mecanismo de adaptación protectora que permite al organismo reconocer y responder a materiales extraños específicos. Estos pueden producir una respuesta inmunitaria específica, tienen una configuración de superficie única y distintiva (*determinante antigénico*) y se denominan *antígenos.* Los macrófagos, linfocitos y células plasmáticas responden a la estimulación antigénica. La responsividad se manifiesta como *respuesta de anticuerpos humoral* o *inmunitaria mediada por células.*

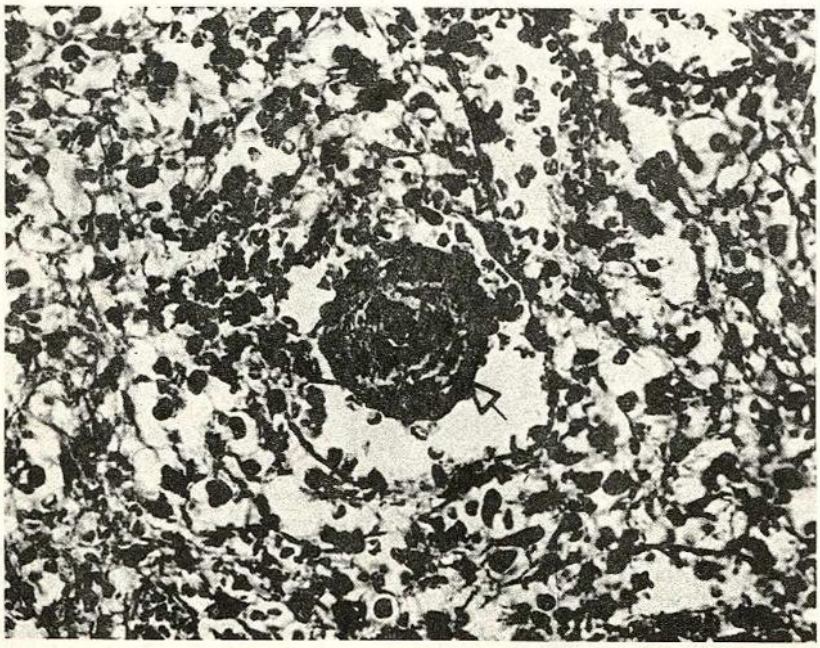

Fig. 17–26. Arteriola envainada de la pulpa roja del bazo de un canino perfundido con solución salina fisiológica durante la toma de la muestra. La arteriola envainada (**flecha**) está rodeada por capas concéntricas de células y fibras reticulares. X100.

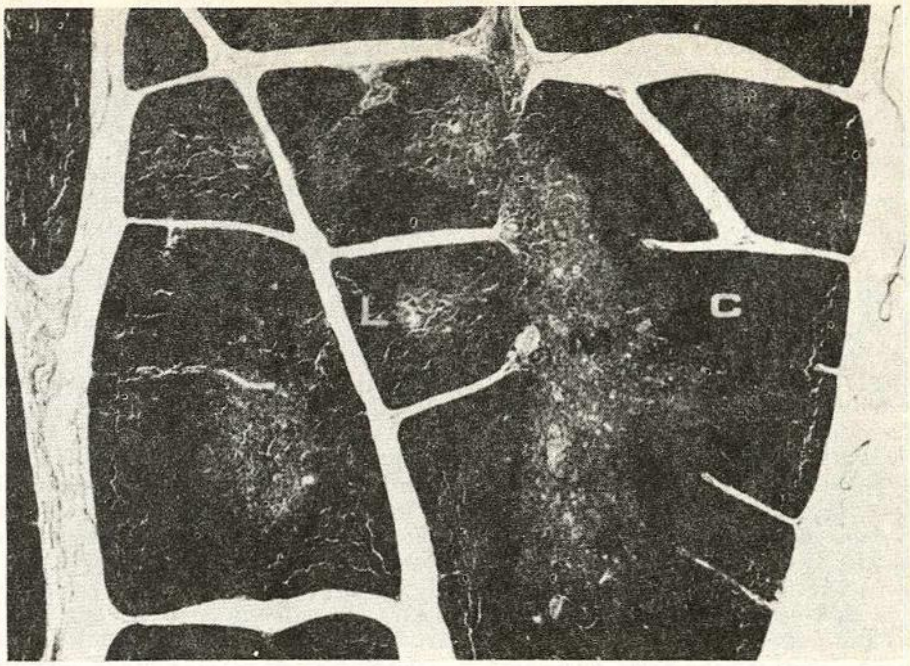

Fig. 17–27. Glándula tímica de canino. El tejido conjuntivo laxo de la cápsula cubre al órgano y lo divide en lóbulos (L). La médula más clara (M) está rodeada por una corteza obscura (C). El timo puede considerarse un nódulo grande; los nódulos individuales no se hallan dentro del timo. X10.

Respuesta humoral de anticuerpos

La respuesta humoral es una función de los linfocitos B. Mediante una exposición inicial a un antígeno, el linfocito B se estimula y transforma en una célula blástica, luego prolifera y produce una población de linfocitos B sensibilizados, así como células plasmáticas también sensibilizadas (*expansión clonal*). Esta población incluye células efectoras que producen *anticuerpos* (*inmunoglobulinas*) y *células de memoria* que se inactivan, pero pueden responder al antígeno en el futuro. La respuesta inicial a un antígeno que origina la formación de anticuerpos se denomina *respuesta primaria* (fig. 17–31). Un título medible de anticuerpos a un antígeno específico puede determinarse después de un periodo variable pero prolongado (*latente*). La exposición subsecuente del cuerpo al mismo antígeno puede activar a las células de memoria que fueron sensibilizadas con anterioridad. Esta segunda exposición causa una reacción de producción de anticuerpos más rápida y grande que la respuesta primaria, denominada *respuesta secundaria* o *anamnésica* (fig. 17–31).

Los anticuerpos (Ac) se unen a los antígenos específicos (Ag) y facilitan su eliminación del cuerpo. Esta unión puede producir precipitación del complejo Ag-Ac con *fagocitosis* subsecuente; *inhibir la entrada* de ciertos antígenos (virales) a las células; inducir la *lisis* de agentes microbianos por la activación del *complemento;* o facilitar la fagocitosis de varios agentes por macrófagos (*opsonización*).

Los *anticuerpos* (*inmunoglobulinas,* Ig) son proteínas plasmáticas localizadas en la fracción globulínica. Se han identificado varias clases de inmunoglobulinas: G (IgG), M (IgM), A (IgA), E (IgE), D (IgD).

La *inmunoglobulina G* (*IgG*) es el anticuerpo más común en el plasma. Más o menos 85% de las inmunoglobulinas son IgG. Por su tamaño tan pequeño, sale del lecho vascular con facilidad y penetra al tejido conjuntivo. Esta inmunoglobulina funciona como el mayor anticuerpo en los mecanismos humorales de defensa y se produce en respuesta a infecciones e inmunizaciones. Es la inmunoglobulina predominante de la respuesta anamnésica. Aunque *opsoniza, aglutina* y *precipita* antígenos en forma eficaz, no es un buen activador del complemento. La vida media de la inmunoglobulina G varía con la especie (en el perro es de 7 a 8 días; en el bovino, de 23).

Inmunoglobulina M (*IgM*) es la segunda más común de la fracción globulínica del plasma y comprende casi 10% de las inmunoglobulinas. Es un componente pentamérico grande, cuyas funciones protectoras se confinan quizá al sistema vascular. Aunque la IgM es una Ig predominante en la respuesta primaria, también se produce de manera anamnésica; sin embargo, el nivel de IgM en la respuesta secundaria, no excede al de la respuesta primaria. Este anticuerpo funciona en forma parecida a la IgG, pero la IgM es un activador eficaz del complemento. La IgM es el primer anticuerpo que se forma en el feto por un estímulo antigénico. La IgM es menos específica que la IgG.

La *inmunoglobulina A* (*IgA*) comprende un 10% de las inmunoglobulinas corporales totales; sin embargo, no es componente importante de las globulinas sé-

ricas. Por el contrario, la IgA es la principal inmunoglobulina de las secreciones externas del organismo, por lo que efectúa una protección primaria por anticuerpos (primera línea de defensa) para las membranas mucosas de los aparatos respiratorio, gastrointestinal, genitourinario, y el ojo. Aunque la IgA puede tener formas poliméricas, las más comunes de esta inmunoglobulina son monomérica, dimérica y trimérica. La forma dimérica de la IgA pasa a través de las células del epitelio intestinal, células de las glándulas salivales y hepatocitos. En este trayecto, se adiciona una *partícula de transporte* o *secretora* de proteína a la estructura dimérica, formándose la *IgA secretora.* Esta pieza secretora incrementa la resistencia de la IgA secretora a la proteólisis. Aunque la IgA secretora sirve como una superficie muy importante de protección, no se comprende bien su modo de acción. Quizá impida la adherencia de microbios a las superficies epiteliales. La protección de las superficies mucosas por IgA puede ser de amplio espectro y no se caracteriza por respuesta anamnésica.

Aunque la *inmunoglobulina E* (*IgE*) incluye menos de 1% del total de inmunoglobulinas del organismo, posee algunas características únicas y distintivas, componentes integrales de las reacciones de hipersensibilidad tipo I.

Los animales domésticos no tienen inmunoglobulina D. Las inmunoglobulinas son componentes integrales de la respuesta de anticuerpos humoral del organismo a materiales extraños.

Respuesta inmunitaria mediada por células

Las células T constituyen la población de linfocitos encargadas de la inmunidad mediada por células (IMC). Las células T, como las células B, están programadas para reconocer y responder a antígenos específicos. La combinación del antígeno con los receptores de la superficie de las células T origina muchas reacciones que no están tan bien entendidas como la respuesta de las células B a los antígenos. Sin embargo, la unión del antígeno a los receptores de superficie de las células T inicia una transformación blastoide que produce la división celular, expansión de esta población linfocítica específica e incluye la generación de células efectoras y de memoria. Las actividades de las células efectoras son variadas, pero la respuesta al estímulo antigénico no incluye la síntesis y secreción de anticuerpos humorales.

Algunas células T sensibilizadas se vuelven *citotóxicas* (*células T asesinas*). Después de un contacto íntimo con las células extrañas que los activan, los linfocitos T lisan las células extrañas estimuladoras. Aunque no se comprende bien el mecanismo que conduce a la lisis de células extrañas, es probable que incluya una alteración de la permeabilidad de la membrana plasmática, inducida por las células T.

Los linfocitos T también secretan substancias no antigénicas específicas solubles, que son proteínas de corta vida llamadas *linfocinas.* Entre otras actividades, estas substancias afectan la actividad de los linfocitos B y macrófagos. Las células T, por ello, influyen en la producción de anticuerpos humorales y la fagocitosis por la liberación de estos mediadores solubles.

Las células T también secretan moléculas, *substancias cooperadoras* necesarias para la producción óptica de anticuerpos por los linfocitos B. Aunque se desconoce el mecanismo preciso de esta influencia, qui-



Fig. 17–28. Corteza y médula del timo de canino. La corteza (C) contiene más agregaciones densas de timocitos que la médula (M). Hay un corpúsculo tímico característico (**flecha**). X40.

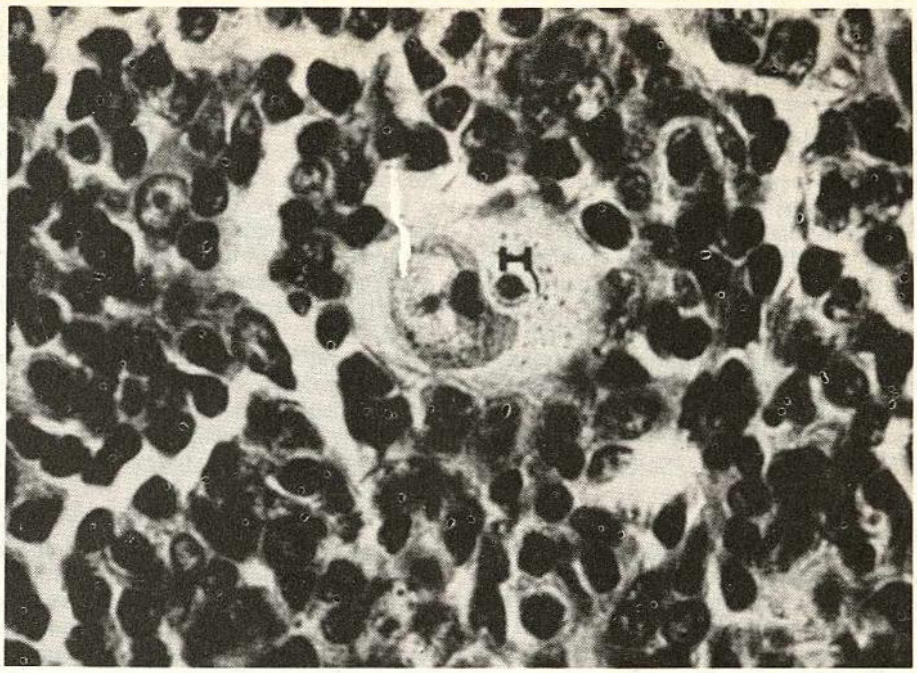

Fig. 17–29. Corpúsculo tímico del timo de un canino. El corpúsculo tímico o de Hassall (H) es una característica morfológica de la porción medular del órgano. X320.

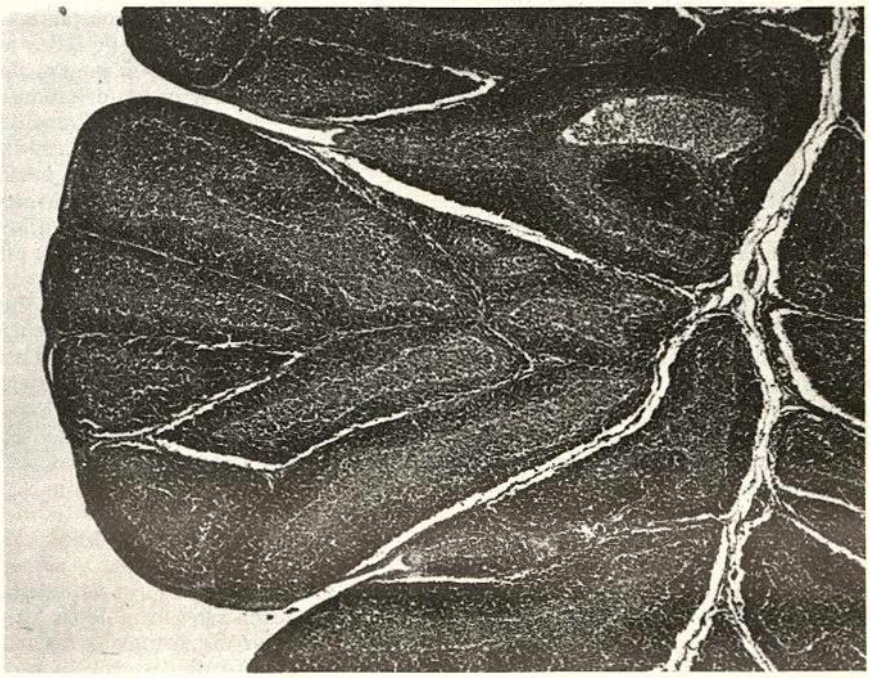

Fig. 17–30. Bolsa de Fabricio de un ave. Los nódulos linfáticos están agregados de modo que le confieren características arquitectónicas de timo. X10.

zá incluye macrófagos y células B. Las substancias cooperadoras pueden unirse a los macrófagos, de modo que fijan los antígenos a la superficie del macrófago de manera que permita el reconocimiento y respuesta por las células B. En forma alterna, las substancias ayudadoras pueden unir a las células B para permitir su respuesta a antígenos que presenten los macrófagos.

En tanto que algunas células T sirven como células cooperadoras, otras funcionan como supresoras. Las *células supresoras T* limitan la respuesta humoral de anticuerpos. Aunque los mecanismos no están claros, estas células pueden elaborar factores solubles que disminuyen el reconocimiento de los antígenos por las células B, interfieren con las interacciones de las células T cooperadoras con las células B o limitan la respuesta de las células B a la estimulación antigénica. Las células supresoras T pueden incluirse en el *fenómeno de tolerancia,* que es la imposibilidad de responder a un estímulo antigénico.

Interacciones celulares en la inmunidad

Los órganos mielolinfoides y el sistema de macrófagos, por sus poblaciones de macrófagos y linfocitos, son indispensables para la respuesta inmunitaria normal. Los linfocitos y macrófagos colaboran en la eliminación de materiales extraños del cuerpo.

No se han determinado los mecanismos precisos de la cooperación celular en la producción de anticuerpos humorales; se han propuesto varias teorías para explicar las interacciones de las células B, T y macrófagos en este proceso. La producción de anticuerpos humorales se presenta por interacciones de los macrófagos y las células B sin la participación de células T. Esta teoría sugiere que los macrófagos concentran antígenos sobre sus superficies o procesan el antígeno y más adelante transfieren la información a las células B. Con esto se activan las células B. De manera alternada, las superficies de células T y B interaccionan con los antígenos y de ello se activan las células B y la producción de anticuerpos humorales. Las interacciones incluyen la transferencia del antígeno y los receptores de las células T a los macrófagos. Después o simultáneamente a la interacción de los macrófagos y células B, se activan las células B. Por último, los macrófagos, células T y células B interactúan al seguir el procesamiento del antígeno por los macrófagos. Tal interacción producirá una respuesta máxima de anticuerpos a ciertos antígenos.

Aunque se necesitan más investigaciones para aclarar el mecanismo operacional, se sabe que el macrófago tiene una participación muy importante en la producción de anticuerpos humorales. Los macrófagos atrapan y procesan los antígenos y facilitan la interacción de las células T y B. En tanto que el atrapamiento y procesamiento del antígeno es una actividad inespecífica de reconocimiento, las interacciones celulares posteriores conducen a una respuesta específica.

En tanto que algunos aspectos de la inmunidad mediada por células sólo se logran por las células T (asesinas), los macrófagos, influidos por las linfocinas, colaboran a la actividad fagocitaria que acompaña a este proceso. Ya se comentaron los aspectos de cooperación y supresión de esta respuesta inmunitaria.

La posición estratégica de los macrófagos fijos y móviles en el organismo, aseguran que estas células se expondrán a los materiales extraños que pueden llegar. El procesamiento antigénico y las interacciones celulares pueden presentarse en tejidos linfáticos ganglionares y difusos periféricos. Los antígenos procesados por los macrófagos o libres alcanzan los ganglios linfáticos por medio de los conductos linfáticos o vasculares que entran a estos órganos. La arquitectura de los ganglios linfáticos (y de otros órganos linfoides) asegura que el antígeno y los macrófagos entrarán en contacto con las células encargadas de respuestas inmunitarias específicas.

Aunque el neutrófilo efectúa funciones fagocitarias que protegen al organismo, no están incluidos en el procesamiento antigénico. Su entrada a los espacios hísticos y su actividad fagocitaria posterior, culmina con su muerte y lisis en los espacios tisulares.

Hipersensibilidad tipo I (alergia, anafilaxia)

Puede aparecer como reacción general o localizada, de las células cebadas y los basófilos, a ciertos antígenos. Esta reactividad es mediada por la inmunoglobulina E. Por la actividad de unión de la inmunoglobulina E a las células, ésta es llamada *anticuerpo citotrópico.* La interacción del antígeno, la IgE y las células reactivas, incluye la liberación de substancias farmacológicamente activas, la más importante de las cuales es la *histamina.* Aunque la reacción tipo I funciona como protectora a través de la inducción de una respuesta inflamatoria aguda y eliminación de las substancias antigénicas, posee efectos secundarios dañinos que pueden permanecer de por vida.

Sin embargo, algunas substancias antigénicas pueden inducir la producción de IgE, y no todos los individuos pueden producir la inmunoglobulina. La producción de IgE en respuesta de estimulación antigénica (*atopía*) se determina genéticamente. En la figura 17–32 se resume la hipersensibilidad tipo I.

Después de una exposición inicial al agente estimulante, la población de células B reacciona al secretar IgE. Las células cebadas y los basófilos, con receptores específicos para las porciones Fc de esta inmunoglobulina, unen la IgE. Después de una reexposición al mismo antígeno, éste se une con los fragmentos de IgE unidos al antígeno. Esta reacción antígeno-anticuerpo causa la degranulación o lisis de estas células con la liberación posterior de varias substancias activas. La *histamina,* la más importante de estas substancias, incrementa la permeabilidad vascular, contrae el músculo liso de los vasos y causa broncoconstricción; también estimula la secreción exocrina, al incluir las de los aparatos respiratorio y gastrointestinal. La *substancia de reacción lenta de la anafilaxia* (*SRL-A*) induce la contracción del músculo liso y aumenta la permeabilidad vascular. Los *factores de agregación plaquetaria* (*FAP*) producen agregación de las plaquetas e inducen a éstas a liberar su serotonina e histamina. La *serotonina* se libera de las células cebadas y plaquetas. Su actividad biológica varía con la especie. Puede aumentar la permeabilidad vascular, producir vasoconstricción y estímulo cardiaco. Los *cininógenos* son componentes de la fracción alfa globulina de las proteínas séricas; se convierten en *cininas* por la acción proteolítica de las

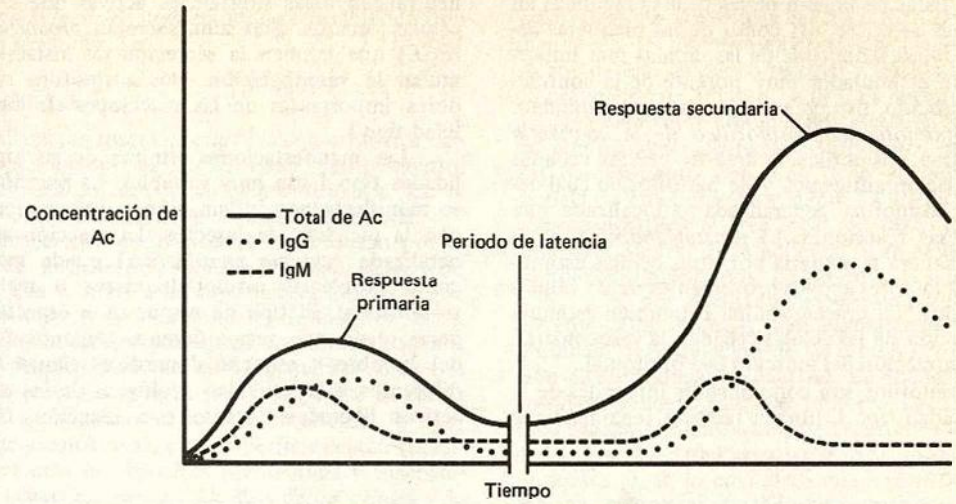

Fig. 17–31. Respuesta primaria y secundaria a un estímulo antigénico.

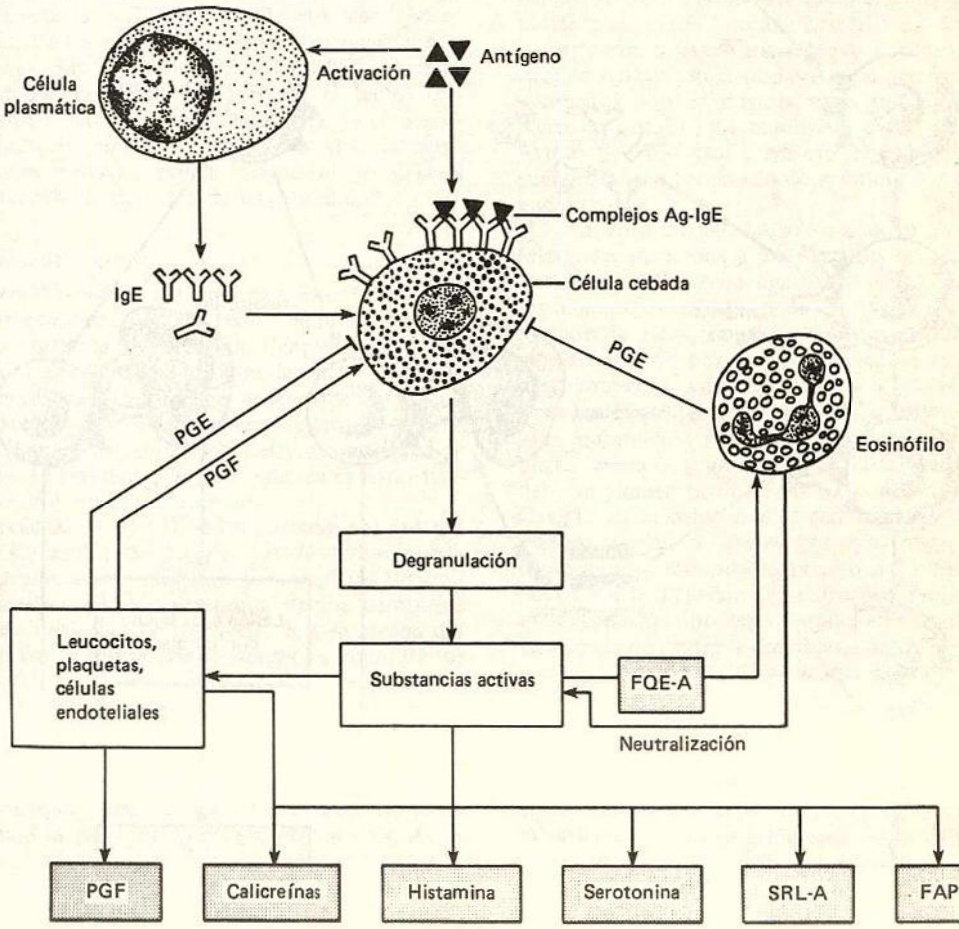

Fig. 17–32. Diagrama que muesta los sucesos de la reacción de hipersensibilidad tipo I. Las flechas representan el flujo o estímulo, en tanto que las barras representan la inhibición. En el texto se describe por completo esta reacción.

calicreínas. Estas se liberan de las células incluidas en las reacciones alérgicas, así como de las plaquetas activadas. La *bradicinina,* una de las cininas más importantes, es un estimulador muy potente de la contracción del músculo liso y aumenta la permeabilidad. El *factor quimiotáctico eosinofílico de la anafilaxia (FQE-A)* atrae eosinófilos al área de células cebadas bajo estimulación antigénica y de basófilos, lo cual determina la eosinofilia generalizada o localizada que acompaña esas reacciones. La *prostaglandina F* es liberada de manera secundaria por otras células estimuladas por los factores activos provenientes de las células y los basófilos. La prostaglandina F también estimula la degranulación de las células cebadas, la vasoconstricción y la contracción del músculo liso bronquial.

Los eosinófilos son componentes integrales de la hipersensibilidad tipo I; liberan factores (enzimas) que neutralizan a las substancias activas que secretan las células cebadas. Más aún, secretan *prostaglandinas E (PGE)* que inhiben la secreción de histamina y estimulan la vasodilatación. Los eosinófilos son reguladores importantes de las reacciones de hipersensibilidad tipo I.

Las manifestaciones clínicas de las hipersensibilidades tipo I son muy variables. La reacción cutánea se manifiesta por inflamación y eritema en relación con la picadura de insectos. La reacción atópica generalizada (*choque anafiláctico*) puede manifestarse como problemas cardiopulmonares o malestar gastrointestinal. El tipo de respuesta es específico de especie, dado que varios órganos (*órganos de choque*) del hombre y especies domésticas tienen respuestas diferentes a la actividad biológica de las substancias activas liberadas durante esta reacción. Numerosos

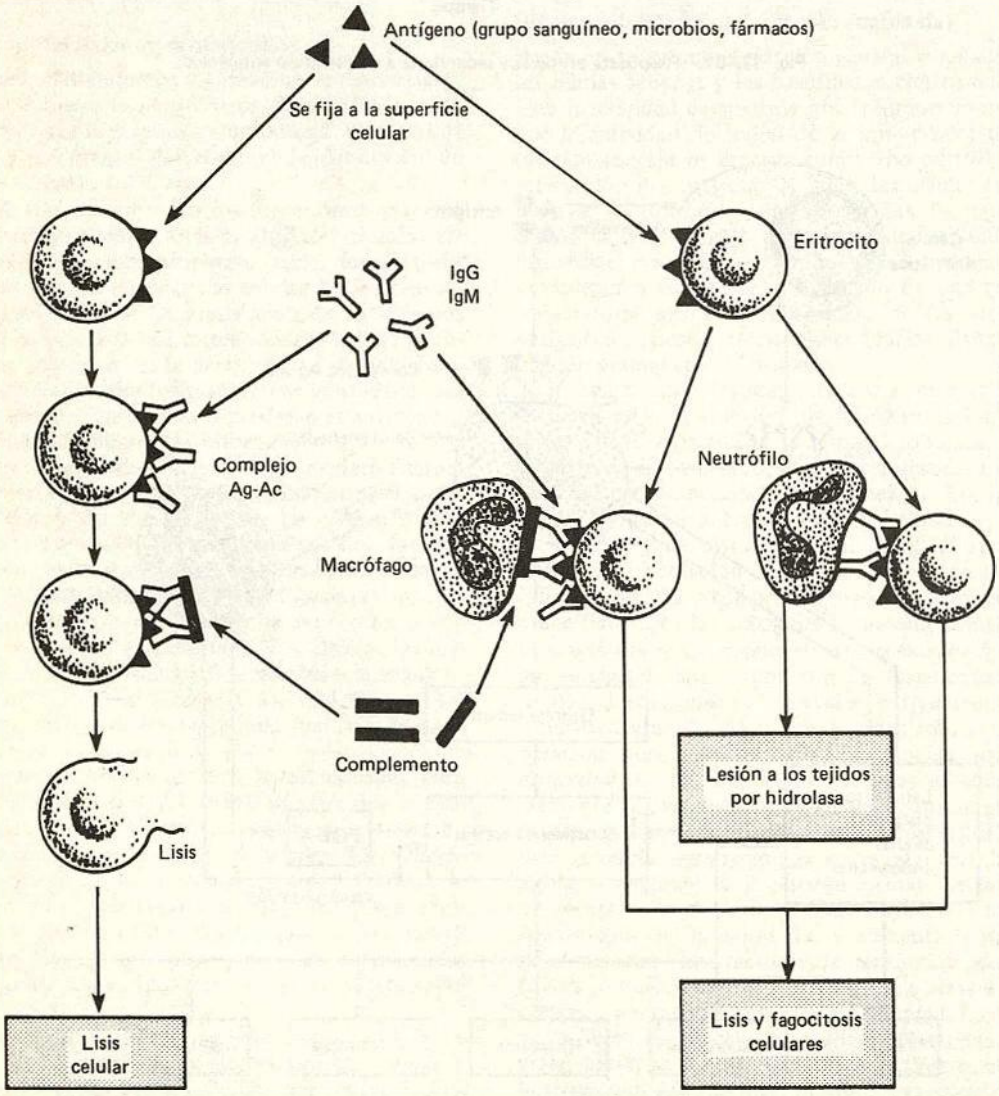

Fig. 17–33. Diagrama que muestra los sucesos que caracterizan la reacción de hipersensibilidad tipo II.

antígenos (*alergenos*) pueden inducir reacciones tipo I locales o generalizadas.

Hipersensibilidad tipo II

También llamada *reacción citotóxica* o *citolítica,* incluye inmunoglobulinas (IgG, IgM), complemento, neutrófilos, macrófagos y antígenos tisulares. En la figura 17–33 se resume la hipersensibilidad tipo II.

Las reacciones citotóxicas se caracterizan por la reacción de anticuerpos circulantes (IgG, IgM) con antígenos que se unen a las superficies celulares o que se han convertido en componentes íntimos de éstas. La unión de las inmunoglobulinas con estos antígenos activa al complemento. La unión posterior de éste al sitio de la reacción antígeno-anticuerpo lisa la célula de superficie modificada. De manera alterna, la reacción antígeno-anticuerpo en la superficie celular permite la adherencia de fagocitos (neutrófilos y macrófagos) a la superficie celular. La lisis de las células y la fagocitosis son las consecuencias de esta respuesta celular. La lisis y fagocitosis se logran cuando el complemento se une al complejo antígeno-anticuerpo. Además, la liberación de hidrolasas por las células fagocitarias daña los tejidos que le rodean.

La característica importante de esta respuesta es la reactividad a los antígenos tisulares. Las reacciones a transfusiones incompatibles, isoeritrólisis neonatal, incompatibilidades en el hombre por el factor RH (eritroblastosis fetal), anemia hemolítica autoinmunitaria, trombocitopenia inmunitaria y algunas otras enfermedades mediadas por la inmunidad, se caracterizan por reacciones tipo II de hipersensibilidad.

Hipersensibilidad tipo III

La *hipersensibilidad tipo III,* también llamada *reacción tóxica por complejos.* Los antígenos que penetran al organismo causan la formación de complejos inmunitarios que activan al sistema del complemento. La iniciación de la reacción del complemento produce liberación de factores que producen agregación plaquetaria, degranulación de las células cebadas y acumulación de neutrófilos. El resultado de estos efectos es daño tisular extenso, inflamación y necrosis.

Las reacciones tipo III se caracterizan por dos respuestas a los antígenos. La *reacción de Arthus* se origina por acumulación localizada de complejos inmunitarios. La circulación generalizada de los complejos inicia el segundo tipo de respuesta, la *enfermedad del suero.* Aunque la formación de complejos inmunitarios es una secuela natural en la producción de anticuerpos humorales, las reacciones tipo III pueden manifestarse con cantidades excesivas de complejos antígeno-anticuerpo.

La reacción de Arthus puede iniciarse cuando un antígeno, al que puede responder el organismo, se introduce bajo la piel, como podría ocurrir después de inyectar una dosis potenciadora de vacuna. (La reacción de Arthus se esquematiza en la figura 17–34). El antígeno dentro del tejido conjuntivo reacciona con IgG. Existe alguna controversia relacionada con la función de la IgE en esta reacción. Los complejos inmunitarios de IgE y el antígeno puede liberar aminas vasoactivas de las células cebadas. Esto origina un aumento de la permeabilidad vascular que permite el escape de IgG del lecho vascular y facilita la formación de complejos de antígeno e IgG. Es importante señalar que los complejos inmunitarios incluyen IgG fijadoras de complemento. Diferentes productos de la cascada del complemento C3a, C5a, C3b y C567, inician la secuela de colaboración y daño. La liberación de C567 atrae neutrófilos al área local, en tanto que la liberación de C3b facilita la adherencia de neutrófilos a los complejos inmunitarios. La opsonización influye sobre C567 y da por resultado fagocitosis y eliminación de los complejos inmunes. Las *anafilatoxinas* (C3a, C5a) producen degranulación de las células cebadas y liberación de substancias vasoactivas. La liberación de hidrolasas (colagenasas, elastasas, proteasas) por los neutrófilos causan el daño local que caracteriza a la reacción de Arthus. La pared vascular se daña y esto exacerba la respuesta local, lo cual atrae más neutrófilos que liberan más hidrolasas y dañan las células endoteliales que liberan calicreínas y auxilian en la generación de cininas. La hemorragia resultante conduce a la formación del coágulo y necrosis de los tejidos que han sido deprivados de aporte vascular (*necrosis isquémica*). La inducción de la cascada del complemento sobre la agregación plaquetaria también exacerba la necrosis tisular. La respuesta inflamatoria intensa localizada de la reacción de Arthus puede observarse en perros infectados o vacunados con adenovirus vivos tipo I (hepatitis infecciosa canina) y se manifiesta como la reacción de Arthus de "ojo azul". No obstante, puede ocurrir en cualquier foco localizado de acumulación de antígeno-anticuerpo.

La enfermedad del suero incluye mecanismos de iniciación parecidos a los descritos en la reacción de Arthus. La diferencia significativa es la naturaleza de los complejos inmunitarios y el complemento. Una porción de estos complejos que son insolubles se eliminan del cuerpo por medio del sistema de macrófagos. Los complejos solubles circulan a través del sistema vascular y al cabo del tiempo se depositan sobre las células endoteliales vasculares. El depósito de estos complejos inicia los sucesos atribuidos a varios factores del complemento, descritos en la reacción de Arthus. Cuando estos complejos se depositan en el glomérulo, pueden producirse daños graves al riñón. Aunque se desconoce el mecanismo preciso del daño renal, éste ocurre sin la inclusión de neutrófilos. Proliferan células mesangiales, endoteliales y epiteliales además de las alteraciones que sufre la membrana basal, lo que produce una pérdida excesiva de proteínas en la orina.

Hipersensibilidad tipo IV

También se denomina *hipersensibilidad tardía* o *inmunidad mediada por células.* En tanto que las hipersensibilidades descritas incluyen inmunoglobulinas y se manifiestan en pocos minutos u horas, la hipersensibilidad retrasada no requiere inmunoglobulinas y aparece al principio en un periodo de 8 a 12 días. El mecanismo de la hipersensibilidad tipo IV es el descrito para la inmunidad mediada por células. Específicamente, los componentes de esta reacción son linfocitos citotóxicos, linfocinas y macrófagos. La infiltración de células

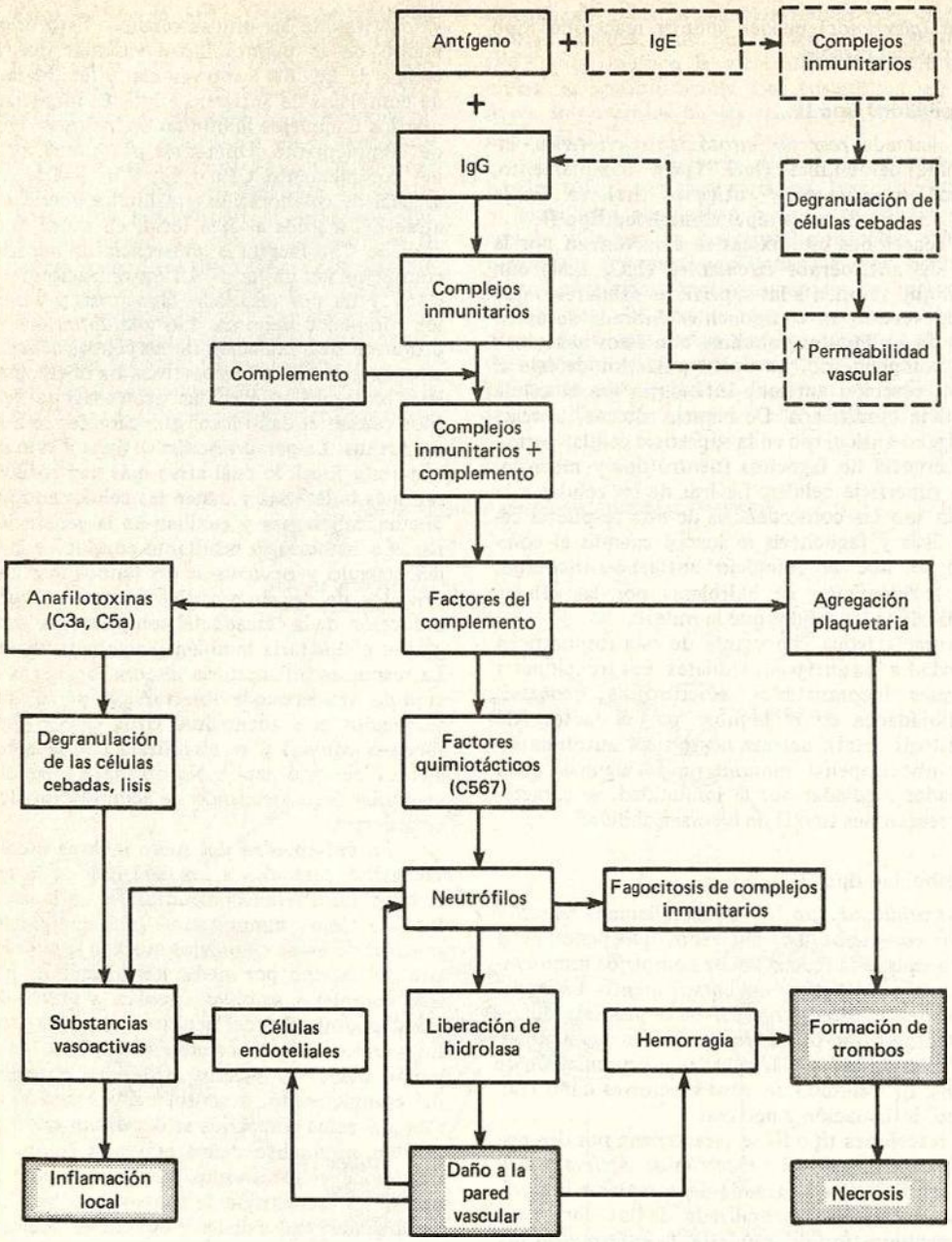

Fig. 17–34. Diagrama que muestra los sucesos relacionados con la reacción de Arthus. Las líneas discontinuas y los cuadros representan aspectos controversiales de la reacción.

mononucleares en áreas de concentración de antígenos es una característica histológica distintiva. Ejemplos de las reacciones de hipersensibilidad tipo IV son el rechazo de trasplantes de piel extraños, la respuesta a inyecciones intradérmicas de tuberculina, la reacción de la piel a ciertos agentes de contacto y la respuesta a algunos artrópodos.

Autoinmunidad

Como se comentó, la característica química única y distintiva del organismo se conserva gracias a mecanismos inmunitarios específicos e inespecíficos, cuya esencia se basa en la capacidad de los componentes celulares del sistema inmunitario para reconocer las substancias "propias" y las extrañas. La incapacidad para

reconocer substancias como propias origina formación de autoanticuerpos y destrucción de tejidos somáticos. Se proponen varios mecanismos para explicar este fenómeno de autodestrucción. Los anticuerpos pueden producirse contra los componentes corporales que normalmente no son "vistos" por los linfocitos después de un daño que ocasione exposición de las células. Estos antígenos pueden desarrollarse en el organismo por influencia viral o incorporación de materiales extraños a los componentes normales del cuerpo. Este y otros mecanismos pueden activar procesos inmunitarios contra el "propio organismo". La autoinmunidad se manifiesta por reacciones de hipersensibilidad tipo I–IV. El lupus eritematoso sistémico, la tiroiditis autoinmunitaria, miastenia grave y artritis reumatoide son ejemplos de *enfermedades inmunomediadas* o autoinmunes.

REFERENCIAS

Burnet, F. M.: The thymus gland. Sci. Amer. *207*:50, 1962.

Clark, S. L., Jr.: The reticulum of lymph nodes in mice studied with the electron microscope. Amer. J. Anat. *110*:217, 1962.

Cohn, Z. A.: The structure and function of monocytes and macrophages. Adv. Immunol. *9*:163, 1968.

Edwards, V. D. and Simon, G. T.: Ultrastructural aspects of red cell destruction in the normal rat spleen. J. Ultrastruct. Res. *33*:187, 1970.

Fujisaki, S.: The fine structure of Hassall's corpuscles and reticular cells in the mouse thymus. Acta Med. Biol. *14*:107, 1966.

Hayes, T. G.: The marginal zone and marginal sinus in the spleen of the gerbil. A light and electron microscopy study. J. Morphol. *141*:205, 1973.

Hoshino, T., Takeda, M., Abe, K. and Ito, T.: Early development of thymic lymphocytes in mice, studied by light and electron microscopy. Anat. Rec. *164*: 47, 1969.

Jaroslow, B. N.: Genesis of Hassall's corpuscles. Nature *215*:408, 1967.

Levin, P. M.: The development of the tonsil of the domestic pig. Anat. Rec. *45*:189, 1930.

Meyer, A.: Hemal nodes in bovines and goats. Amer. J. Anat. *21*:359, 1917.

Moe, R. E.: Electron microscopic appearance of the parenchyma of lymph nodes. Amer. J. Anat. *114*: 341, 1964.

Movat, H. Z. and Fernando, N. V. P.: The fine structure of the lymphoid tissue during antibody formation. Exp. Molec. Pathol. *4*:155, 1965.

Murray, R. G., Murray, A. and Pizzo, A.: The fine structure of the thymocytes of young rats. Anat. Rec. *151*:17, 1965.

Payne, F. and Breneman, W. R.: Lymphoid areas in endocrine glands in the fowl. Poult. Sci. *31*:155, 1952.

Peck, H. M. and Hoerr, N. L.: The intermediary circulation in the red pulp of the mouse spleen. Anat. Rec. *109*:447, 1951.

Raviola, E. and Karnovsky, M. J.: Evidence for a blood-thymus barrier using electron-opaque tracers. J. Exp. Med. *136*:466, 1972.

Renston, R. H., Jones, A. L., Christiansen, W. D., Hradek, G. T. and Underdown, B. J.: Evidence for a vesicular transport mechanism in hepatocytes for biliary secretion of immunoglobulin A. Science *208*: 1276, 1980.

Roberts, D. K. and Latta, J. S.: Electron microscopic studies on the red pulp of the mouse spleen. Anat. Rec. *148*:81, 1964.

Song, S. H. and Groom, A. C.: A scanning electron microscope study of the splenic red pulp in relation to the sequestration of immature red cells. J. Morphol. *149*:437, 1974.

Tehver, J. and Grahame, I.: Capsule and trabeculae of spleens of domestic mammals. J. Anat. *65*:473, 1931.

Tizard, I. R.: *An Introduction to Veterinary Immunology*. W. B. Saunders, Philadelphia, 1977.

Unanue, E. R.: The regulatory role of macrophages in antigenic stimulation. Adv. Immunol. *15*:95, 1972.

Weiss, L.: *The Cells and Tissues of the Immune System: Structure, Functions, Interactions*. Prentice-Hall, Englewood Cliffs, 1972.

Yamori, T. and Mori, Y.: Electron microscopic observation of reticuloendothelial system. Tohoku J. Exp. Med. *81*:330, 1964.

18

APARATO TEGUMENTARIO

CARACTERISTICAS GENERALES

Forma y función

El aparato tegumentario consiste de los tejidos básicos ya estudiados y de estructuras específicas derivadas de esta cubierta externa del cuerpo. El *tegumento* o *piel* incluye la cubierta epitelial, sus derivados y el tejido conjuntivo de relación. La capa más externa de la piel o *epidermis* está compuesta de epitelio escamoso estratificado (figs. 5–8 a 5–12); se divide en varias capas cuyo número varía según la región del organismo (lámina I–1). La *dermis* o *corion* descansa bajo la epidermis y varía de tejido conjuntivo laxo a TCFBD. La *hipodermis* o *subcutis* consta de tejido conjuntivo laxo que conecta a la dermis con el periostio, pericondrio o fascia profunda; su naturaleza (fascia superficial) varia de acuerdo a su localización. Algunas áreas tienen muchas células adiposas (cojinetes plantares) en tanto que otras poseen muy pocas (escroto, párpados, orejas). La dermis e hipodermis tienen numerosos vasos sanguíneos, linfáticos y nervios.

Muchas estructuras se derivan de la piel: pelo, uñas, garras, plumas, cuernos, cornamenta, crestas, moco, cascos, glándulas sudoríparas, sebáceas y mamarias. La piel y las estructuras derivadas de la misma, efectúan muchas funciones.

La función más importante de la piel es su eficacia como doble *barra* entre el medio interno y el externo, impide la pérdida de agua (*desecación*), electrólitos y macromoléculas en el medio externo, además protege contra la invasión de agentes físicos, químicos y microbianos. Los productos de secreción de las glándulas tubulares (en algunos animales), el pelo y el aporte sanguíneo a la piel, median la *regulación de la temperatura*. El aporte vascular cutáneo también contribuye a alteraciones en la *presión arterial*. Las glándulas de la piel colaboran a las diversas *funciones secretoras* de este órgano (grasa y sudor). La leche es un producto de secreción de la glándula mamaria, órgano discreto de este sistema. En algunas especies, las glándulas de la piel tienen una *función excretora*. La piel también participa en la *homeostasis del calcio* por la conversión por los rayos ultravioleta, del 7-dihidrocolecalciferol en las glándulas sebáceas (capítulo 8); sin embargo, el componente ultravioleta de la radiación solar puede dañar los tejidos vivos. La pigmentación de la piel *protege contra el daño actínico*. En tanto que la elasticidad y la fuerza de la piel ayudan al *movimiento* y *forma externa*, las estructuras muy cornificadas proveen para la *locomoción*. Los *patrones generales de comportamientos*, las *actitudes del comportamiento sexual* y la *protección mecánica* también se logran por este sistema. La piel es un *órgano* extensivo *sensorial*. Las sensaciones aferentes somáticas generales, entre ellas dolor, presión y temperatura, así como cierta información somática aferente especial proveniente de ojos y oídos, integran al organismo dentro de su medio externo.

Clínicamente, la piel es un órgano importante. Además, por ser uno de los más grandes del cuerpo, podría reflejar muchos padecimientos internos y externos (ectoparasitismo, enfermedades inmunitarias, endoparasitismo, trastornos endocrinos, problemas nutricionales).

APARATO TEGUMENTARIO DE LOS MAMIFEROS

Desarrollo

La epidermis se desarrolla a partir del ectodermo, en tanto que la dermis y la hipodermis, del mesodermo. Al principio, la epidermis está compuesta de una capa de células epiteliales cuboideas simples. La proliferación de estas células origina la estratificación de las células que caracteriza a la epidermis. La proliferación de la capa de células basales va engrosando esta cubierta externa; no obstante, la proliferación de células basales y la invaginación hacia la dermis subyacente y la dermis, determina la formación de pelo, plumas y glándulas, células de las que se continúan con las capas celulares de la epidermis.

La dermis e hipodermis se desarrollan del mesénquima típico. La proliferación progresiva y la diferenciación de las células mesenquimatosas causan el establecimiento de la población celular residente, que tipifica a los tejidos conjuntivos laxos y densos.

ORGANIZACION DE LA PIEL

Epidermis

Está compuesta de distintas capas que comprenden la cubierta externa del organismo (figs. 18–1, 5–8). No obstante, las cantidades relativas de estas capas variarán según la región del cuerpo. La capa más basal se denomina *estrato germinativo* (fig. 5–9). Esta capa varía de grosor de uno a doce o más estratos celulares. Esta zona después se divide en dos estratos. El que descansa sobre la membrana basal se llama *estrato basal* o *cilíndrico*. Las células de esta zona varían de cuboideas a cilíndricas. Un *estrato espinoso* o *capa parabasal* está localizado periféricamente a la capa basal (fig. 5–10). Este varía de grosor y se caracteriza por poseer *puentes* aparentes entre las células. Las células cambian en forma gradual de polihédricas a escamosas. El pigmento, cuando lo hay, se extiende en esta zona hasta el área de transición con la siguiente región de la epidermis. El estrato germinativo es de grosor variable. Por lo común es grueso en las áreas sin pelo y delgado en las regiones con pelo.

El *estrato granuloso* tiene células escamosas o romboideas aplanadas que poseen gránulos de queratohialina (fig. 5–11). Los gránulos son también de presencia variable y pueden no presentarse en regiones con pelo abundante. El término *capa intermedia* también se aplica a esta zona.

El *estrato lúcido* consta de varias capas de células escamosas, translúcidas y homogéneas que se colorean sólo en forma muy ligera. Los gránulos de queratohialina ya no son visibles, pero en esta zona hay una subs-



Fig. 18–1. Piel con pelo del ovino. La epidermis (E) descansa sobre una dermis extensa (D) que tiene folículos pilosos (F), glándulas sebáceas (S) y tubulares (G). X10. Las microfotografías de luz están marcadas según el aumento dado por el microscopio antes de la amplificación fotográfica. Todas las microfotografías electrónicas están marcadas de acuerdo al aumento total, con la amplificación fotográfica.

tancia llamada eleidín, especialmente prominente en regiones epidérmicas gruesas del cuerpo como las almohadillas plantares de los carnívoros.

El *estrato superficial córneo* consta de varias o muchas capas de células cornificadas (queratinizadas), escamosas y anucleadas (fig. 5–12). Aquí abunda una proteína fibrosa, la queratina. En áreas no cornificadas, se utiliza el término *capa superficial*. Las células muertas son descamadas en la periferia de esta zona.

Dermis o corion

Está separada de la epidermis por una membrana basal típica. Se describen dos zonas, un *área papilar* y una *reticular* (fig. 18–2). Aunque se parecen mucho, se mezclan insensiblemente entre sí. El tejido conjuntivo de la región papilar es areolar y varía a TCFBD en la zona reticular. El término reticular no se refiere a la presencia de fibras reticulares, sino trata la disposición reticular de las fibras colágenas de la región. Las fibras elásticas que por lo común se tiñen de rosa brillante con la tinción sistemática de hematoxilina y eosina (H y E) son notorias en ambas zonas.

Las *papilas dérmicas* se extienden en la epidermis (fig. 18–2). Las *espículas epidérmicas* son también evidentes en esas zonas. Por estos medios la epidermis y la dermis se interdigitan. Las papilas dérmicas quizá sirven para incrementar la superficie de contacto con la epidermis y tienen muchos vasos sanguíneos y diferentes receptores especiales de terminales nerviosas.

El tejido linfático, glándulas y músculo liso también están en la dermis. La población celular de la dermis puede incluir todas las células que acompañan al tejido conjuntivo laxo.

Hipodermis

La piel (epidermis y dermis) descansa sobre la *hipodermis* o capa subcutánea de tejido conjuntivo. Esta es un tejido conjuntivo laxo que puede tener mucho tejido adiposo. Cuando la hipodermis se infiltra por numerosas células adiposas, se denomina *panículo adiposo*. La hipodermis se mezcla con el tejido conjuntivo denso subyacente de la fascia profunda, el periostio o el pericondrio.

Aporte sanguíneo, nervios y vasos linfáticos

La irrigación de la piel es extensa y está organizada en tres plexos vasculares: *superficial* o *subcapilar medio* o *cutáneo* y *profundo* o *subcutáneo* (fig. 18–3). El subcutáneo está formado por dos tipos de arterias, las *cutáneas simples* que surgen de los planos fasciales, entre masas musculares para irrigar de manera primaria la piel, y las *cutáneas mixtas* que irrigan la masa muscular y al cabo del tiempo terminan en la piel. Las ramas del plexo subcutáneo forman el plexo cutáneo, íntimamente relacionado con las estructuras que se invaginan en la dermis (pelos, glándulas). Las ramas del plexo cutáneo forman el plexo subpapilar. Las venas de estos plexos son satélites de las arterias. Los patrones vasculares varían con la región del cuerpo. La piel con pelo suele carecer de asas vasculares capilares dentro de las papilas dérmicas del área papilar de la dermis. Las anastomosis arteriovenosas superficiales, estructuras termorreguladoras eficaces, están en el plexo superficial, del cerdo y hombre, pero no se hallan en el plexo superficial de otros animales domésticos. El enrojecimiento (eritema) y la formación de ampollas (quemaduras) son características sólo de las especies con anastomosis arteriovenosas superficiales.

Los nervios de la piel son una mezcla de fibras nerviosas motoras y sensitivas. Los nervios viscerales eferentes generales del sistema nervioso simpático inervan el músculo liso de las paredes vasculares, los músculos piloerectores y las células mioepiteliales de glándulas tubulares. Sin embargo casi todos los nervios de la epidermis y dermis son fibras somáticas aferentes. Las diferentes sensaciones especiales (tacto, dolor, temperatura, prurito) se reciben por terminales nerviosas aferentes (capítulo 15) y se transmiten al sistema nervioso central por medio de fibras nerviosas mielínicas y amielínicas. Las terminales nerviosas aferentes están en zonas dendríticas de células cuyos cuerpos se encuentran en los ganglios de la raíz dorsal o en ganglios sensitivos de los nervios craneales correspondientes. Las fibras de estos cuerpos celulares pasan a la periferia en los troncos nerviosos, cuyas ramas mayores descansan en la hipodermis. El plexo nervioso subpapilar se forma de ramas finas de estos nervios. Las terminaciones nerviosas sensitivas de estas ramas finas se localizan en la hipodermis, dermis y epidermis (fig. 18–3).

Las ramas de los nervios cutáneos inervan los folículos pilosos y forman la *red nerviosa del folículo piloso*. Las terminaciones nerviosas sensitivas envuelven al folículo piloso y forman unos receptores táctiles muy importantes en la piel con pelo de los mamíferos. Estas relaciones están bien desarrolladas en los pelos táctiles o de los senos.

Los nervios sensitivos de la dermis, *red nerviosa dérmica*, es más extensa en la piel calva que en la que tiene pelo.

Los capilares linfáticos con terminaciones ciegas están en las papilas dérmicas y se continúan con una red de vasos linfáticos que atraviesan la región papilar de la dermis. Después estos vasos linfáticos, que acompañan a vasos sanguíneos en la hipodermis, coalescen para formar grandes conductos linfáticos que transportan materiales a los ganglios linfáticos periféricos.

REGIONES ESPECIALIZADAS DE LA PIEL

El tegumento de los mamíferos, aunque consiste en forma mínima de una epidermis y una dermis, su distribución no es uniforme en toda la superficie corporal. Algunas partes tienen pelo y otras son desnudas. Una epidermis gruesa es característica de algunas porciones del cuerpo; por otra parte, la epidermis delgada caracteriza a otras. De manera parecida la dermis puede tener diferente grosor según su distribución. Las variaciones regionales relacionadas con la cantidad y tipo de pelaje, distribución y tipo de glándulas y el grosor de la piel, son adaptaciones funcionales que proveen

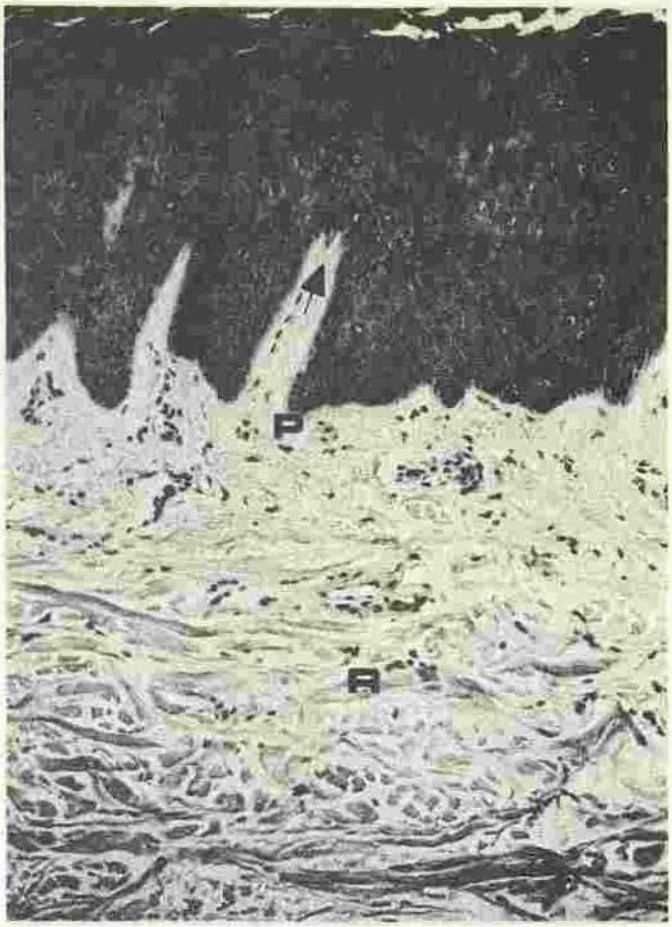

Fig. 18–2. Zonas papilar y reticular de la dermis. La zona papilar (P) es inmediatamente adyacente a la epidermis (E) y es continua con la zona reticular (R). Las papilas dérmicas **(flecha obscura)** y las espículas epidérmicas **(flecha clara)** están bien desarrolladas. X40.

al cuerpo de un equilibrio ideal con su ambiente externo.

Cojinetes plantares o digitales

Los de los carnívoros son porciones de piel sin pelo, muy cornificadas, engrosadas y pigmentadas, que constituyen adaptaciones para la locomoción. Los cojinetes plantares resisten la abrasión y son muelles efectivos que amortiguan choques; su epidermis es la más gruesa de todos los carnívoros y consta de todas las capas descritas, y de un estrato lúcido. El estrato córneo es una característica predominante de su epidermis; la superficie es lisa en gatos y papilada en perros. Las grandes papilas dérmicas se interdigitan con las espículas epidérmicas. La hipodermis consta de un tejido adiposo abundante, el *colchón digital*. Las glándulas sudoríparas son tubulares y espirales (merocrinas) y se encuentran en dermis e hipodermis.

Escroto

La piel del escroto, suele ser la más delgada del cuerpo. El estrato córneo no está bien desarrollado y la dermis no es extensa. Presenta glándulas tubulares apocrinas y sebáceas, pero hay variaciones de especie. Los folículos pilosos no son abundantes y el pelo que presenta es corto y fino. Las fibras musculares lisas de la túnica dartos están intercaladas con fibras colágenas y elásticas en la dermis. La *túnica dartos*, que responde a la temperatura, conserva la posición relativa de los testículos, en relación con la pared del cuerpo. En medio con altas temperaturas, el músculo se relaja, el escroto se alarga por el peso de los testículos y éstos se localizan lejos de la pared corporal. En los ambientes con bajas temperaturas sucede lo contrario. Este es un mecanismo eficaz para regular la temperatura escrotal, dado que la producción de esperma depende en gran parte de la temperatura.

Nariz

Hay modificaciones del tegumento de la nariz, características de las especies domésticas. El *plano nasal* de los carnívoros está compuesto de una epidermis engrosada y muy cornificada, sin glándulas sebáceas y tubulares. El *plano nasolabial* del bovino y el *plano nasal* de

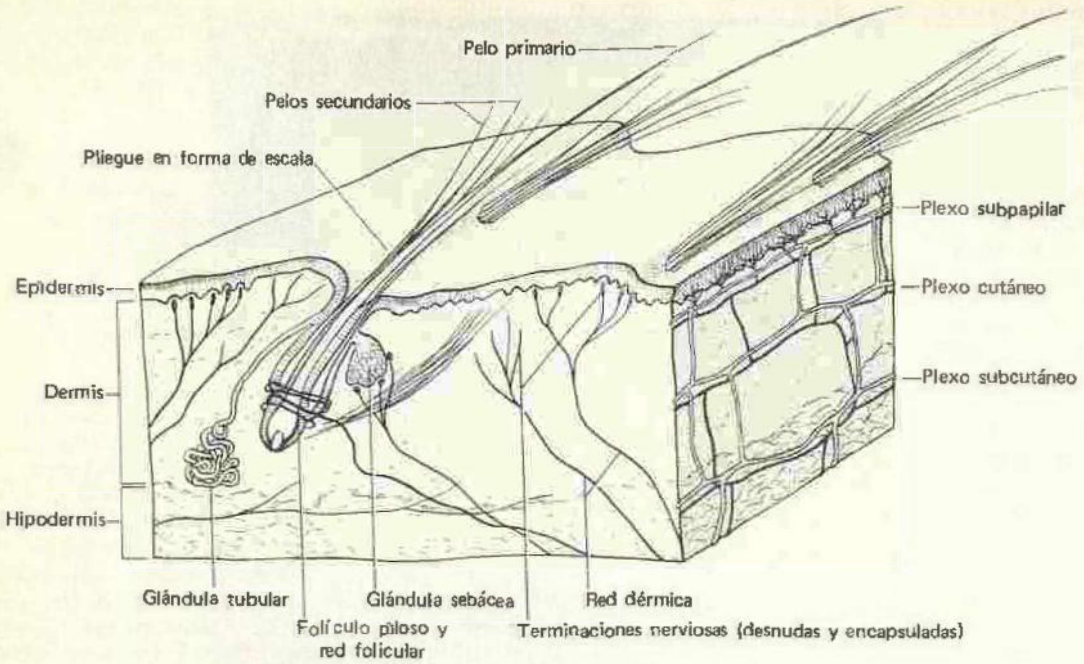

Fig. 18–3. Dibujo idealizado de la piel con pelo del perro. El frente representa a los componentes tegumentarios más importantes, en tanto que la vista lateral sólo muestra la vascularización. (Redibujado y modificado de Evans, H.E. and Christensen, G.C.: *Miller's Anatomy of the Dog*, W.B. Saunders, Philadelphia, 1979).

los pequeños rumiantes (borrego, cabra) carecen de pelo pero tienen glándulas tubulares merocrinas que humedecen la superficie. La epidermis está engrosada y es notoria su cornificación. El *plano rostral* del cerdo está muy cornificado y posee numerosas glándulas tubulares merocrinas; está cubierto escasamente por pelos finos. Estos y las glándulas sebáceas son característicos de la piel delgada que rodea los hollares del caballo.

Meato auditivo externo o conducto del oído

Conecta la abertura auditiva externa con la membrana timpánica. Está revestido de piel con folículos pilosos pequeños, glándulas sebáceas y tubulares apocrinas modificadas (ceruminosas). La dermis se mezcla con el pericondrio y periostio del cartílago de sostén y el hueso.

Uniones mucocutáneas

Son puntos de transición entre la piel típica y las *mucosas cutáneas* con que se continúan; tienen superficies húmedas y están revestidas de epitelio escamoso estratificado (capítulo 13); están en todos los orificios corporales.

PELO

Pelo

Estas estructuras epidérmicas modificadas varían en el aparato tegumentario y desarrollan varias funciones: *aislamiento, protección* y *sensorrecepción;* se desarrollan como engrosamientos locales de la epidermis, que después se invaginan en el tejido conjuntivo subyacente y pueden extenderse hasta la hipodermis (lámina I–2).

La vaina de tejido conjuntivo proveniente de la dermis se orienta en forma circunferencial alrededor del *folículo piloso* (fig. 18–4). La membrana basal (*membrana vítrea*) separa el tejido conjuntivo del epitelio folicular. La *vaina externa de la raíz* es, en esencia, la continuación de los *estratos basal, espinoso* y *granulosos* de la epidermis (fig. 18–5). Se observa una *vaina interna de la raíz* en aparente continuación con el *estrato córneo* y puede subdividirse en tres regiones: *capa periférica de Henle, la intermedia de Huxley* y la *cutícula interna de la vaina de la raíz* (fig. 18–5). La *capa de Henle* consta de una sola capa de células aplanadas. La *capa de Huxley* consiste de varias capas que tienen gránulos de *tricohialina*, substancia parecida a la queratohialina. La *cutícula de la vaina de la raíz* es una capa simple de células cornificadas que rematan la cutícula del pelo. Estas células se interdigitan con las cornificadas de la cutícula del pelo.

El pelo consta de tres regiones: una *cutícula externa*, una *corteza interna* y una *médula central* (fig. 18–5). La *cutícula* es una capa simple de células cornificadas anucleadas, que se interdigitan con la cutícula de la vaina de la raíz. La *corteza* comprende casi toda la parte de la vaina del pelo y consta de varias capas de células cornificadas aplanadas que tienen "queratina dura". Puede haber pigmento y los espacios intercelulares presentan aire. Puede no haber *médula* en algunos pelos. Cuando está presente, consta de células cuboi-

deas cornificadas, separadas por espacios de aire. Las características cuticulares, corticales y medulares son tan específicas que sólo es posible identificar la especie mediante un examen cuidadoso.

El folículo piloso termina en una espícula epidérmica cónica (*bulbo piloso*) que define los límites de la *papila dérmica* (fig. 18–6), misma que asegura la íntima relación del lecho vascular con la epidermis de rápido crecimiento de esta región. El crecimiento del pelo se logra en forma simple. Las células epidérmicas en el ápice de la papila originan las medulares. Las células epidérmicas laterales al ápice dan origen a las corticales y a las cuticulares. Las células de las regiones profundas de las espículas epidérmicas originan la vaina de la raíz interna, en tanto que las células localizadas más lateralmente originan la vaina de la raíz externa. Por tanto, el crecimiento del cabello se logra por aposición simple de células nuevas de las regiones profundas del folículo. Esto es semejante al crecimiento de la piel típica.

Una vaina de músculo liso, el *músculo piloerector*, se une al tejido conjuntivo relacionado con el folículo piloso y con el de la región papilar que se relaciona con la piel propiamente dicha (fig. 18–7). Su contracción no sólo eleva el pelo sino que quizá comprime las glándulas sebáceas localizadas entre la masa de músculo y el folículo piloso.

Diferencias de especie

En el caballo y rumiantes grandes los pelos están, con el tiempo, distribuidos sobre el cuerpo. En otras especies domésticas (cerdo, gato, perro), los pelos están dispuestos en grupos (lechos pilosos). En el perro, un lecho piloso tiene dos a cuatro racimos de folículos pilosos. Cada uno consta de un *pelo principal* o *de defensa* y nueve *auxiliares* (*secundarios*) o *pelo lanoso*. Un pelo guardia o de defensa tiene más o menos 150 μm de diámetro y posee cutícula, corteza y médula. Los pelos lanosos miden unos 70 μm de diámetro y no tienen médula. Aunque un racimo suele tener una superficie de abertura, las puede haber separadas. En el último caso se abren en íntima relación entre sí. El amontonamiento de pelos puede ser tan exagerado

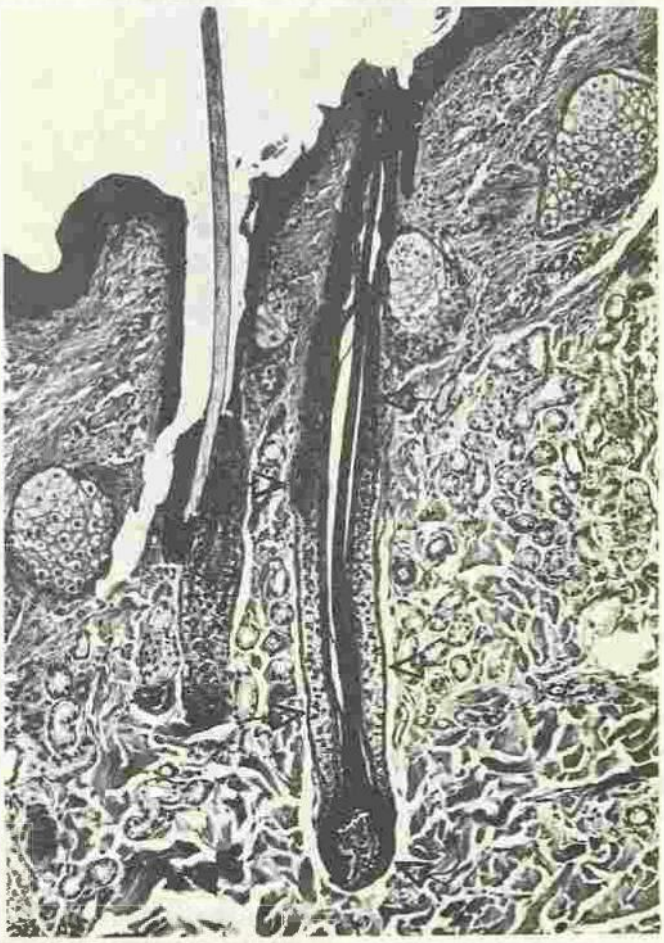

Fig. 18–4. Folículo piloso. Sus bordes (**flechas**) se han separado en forma parcial del tejido conjuntivo que le rodea. Nótese la continuidad de los componentes celulares del folículo con las células de la superficie. En la **flecha más baja** es obvia la relación íntima de la papila dérmica con el bulbo piloso. X25.

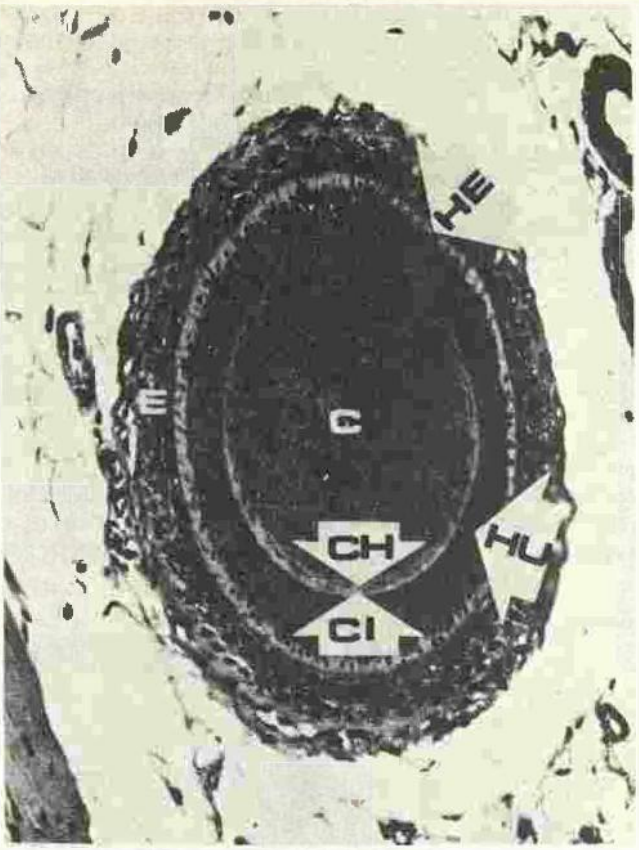

Fig. 18–5. Corte transversal de un folículo piloso. La vaina externa de la raíz (E) rodea el pelo y está separada del tejido conjuntivo por una membrana vítrea (no aparente). La vaina interna de la raíz consta de la capa de Henle (HE), la de Huxley (HU) y la cuticular interna (CI). El pelo tiene capa cuticular (CH) y corteza (C). No hay médula. X63.

como en la chinchilla, en la que un racimo puede estar constituido hasta por 75 pelos con una sola abertura. El pelo guardia simple mide 15 μm de diámetro, en tanto que los pelos lanosos miden aproximadamente 11 μm.

Ciclo del pelo

El crecimiento normal y la caída del pelo se desarrolla en ciclos influidos por fotoperiodos. Un ciclo de pelo completo tiene de tres estados —aná, catá y telógeno. El *anágeno* es el periodo del ciclo durante el cual se alcanza el crecimiento total del pelo. El *catágeno* es un estado transitorio que sucede antes del periodo de descanso, *telógeno*.

En la figura 18–8 se ilustra un ciclo típico del pelo. El pelo se produce por la actividad mitótica de las células del bulbo piloso en el periodo anágeno. La aposición continua de células nuevas a la columna de pelo origina su alargamiento. La terminación del crecimiento es contingente con el cese de la actividad mitótica de las células germinales en el bulbo piloso. El periodo catágeno se caracteriza por cambios continuos y graduales del bulbo y el folículo piloso. El primero se convierte, por tanto, en una masa sólida de células queratinizadas, en tanto que el folículo distal se vuelve delgado. El bulbo en forma de palo de golf se une a la columna de pelo y migra a nivel de las glándulas sebáceas. Estos pelos no se relacionan con las papilas distintivas y se denominan *pelos en palo de golf*. Se desarrolla secundariamente un germen en su profundidad. Esta configuración morfológica marca el periodo telogénico y puede perdurar semanas o meses. Durante la época temprana del periodo anagénico, el germen secundario crece en forma profunda y forma un nuevo bulbo piloso relacionado con la papila dérmica. La mitosis se continúa durante el periodo anagénico, lo cual origina el alargamiento de la columna. Al cabo del tiempo el nuevo crecimiento desplaza al pelo en palo de golf que se desprende y cae, y de nuevo se efectúa el ciclo.

Aún es incompleto el conocimiento sobre los procesos del desarrollo y caída del pelo en animales domésticos. Muchos roedores de laboratorio tienen caídas de pelo en *ondas sincronizadas* que se inician ventralmente, progresan hacia los lados y al dorso. Los carnívoros y el hombre, en cambio, tienen un *patrón en mosaico asincrónico* de desarrollo y caída del pelo.

La capa pilosa del mamífero refleja el estado de salud o enfermedad. Muchos estados patológicos se

caracterizan por pelo opaco, en el que las células cuticulares no están aplanadas contra la corteza; por tanto no hay reflejo normal de la luz. El estado anágeno del crecimiento del pelo puede acortarse en los diferentes estados de la enfermedad. Según ello, muchos pelos en periodo telógeno pueden desprenderse en forma sincrónica.

Pelos sensoriales

Estas estructuras también se conocen como *pelos táctiles* o *de senos* (fig. 18–9). Aunque su distribución es bastante específica, la estructura del pelo y del folículo se parece a la de los pelos normales. El tejido conjuntivo adyacente a la membrana vítrea está engrosado y separado de la vaina conjuntiva periférica por trabéculas de tejido conjuntivo. Los espacios intertrabeculares están ocupados por sangre venosa contenida en senos venosos. Las terminaciones nerviosas libres y los discos de Merkel se relacionan con células epidérmicas y fibras de tejido conjuntivo.

CELULAS ESPECIALES DE LA PIEL

Melanocitos y células de Langerhans

El origen, naturaleza y función de los melanoblastos y su progenie se comentarán en el capítulo 6. Las células que contienen melanina en la piel y las mucosas (saco conjuntival, cavidad bucal) confiere una pigmentación característica. La melanina también protege al organismo del efecto de los rayos ultravioleta. La ausencia de melanina incrementa el daño actínico potencial. La radiación solar ultravioleta puede contribuir al aumento en la frecuencia del carcinoma de células escamosas del ojo del bovino en las Montañas Rocosas occidentales. Sin importar su función protectora, los melanoblastos y melanocitos causan un tumor muy maligno, el melanoma.

Las células de Langerhans son redondas con un citoplasma claro, cuando se procesa por las tinciones sistemáticas (H y E). Se encuentran en la porción periférica del estrato espinoso. Las técnicas de tinción es-

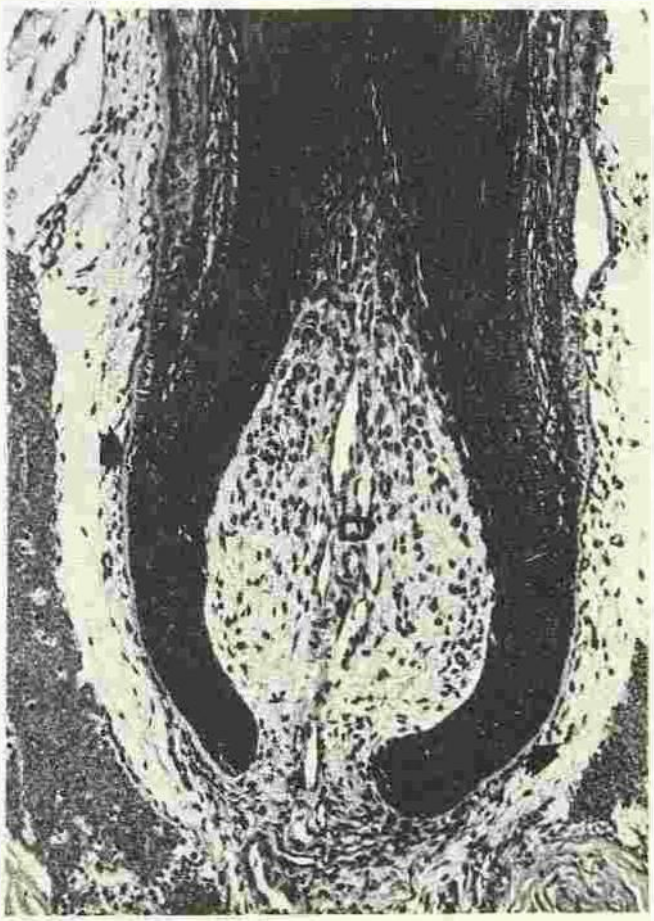

Fig. 18–6. Bulbo piloso y papila dérmica. El bulbo piloso de la forma cónica rodea a la papila dérmica (D). Se observa la membrana vítrea (flecha).

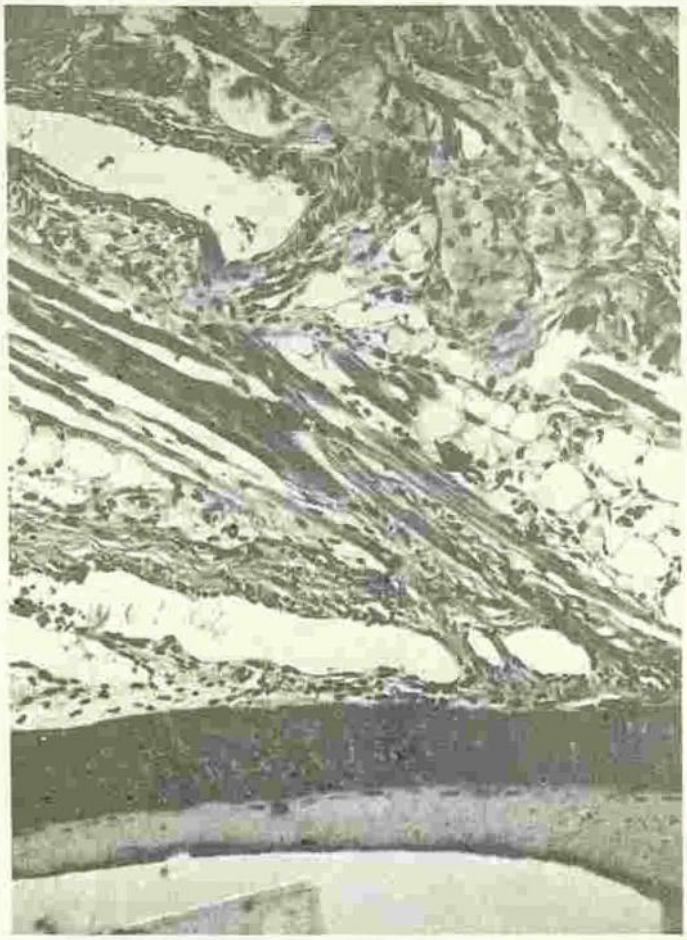

Fig. 18–7. Músculo piloerector. El músculo (flecha) se une al folículo y a la región papilar de la dermis.

peciales (cloruro de oro) demuestran que tienen una forma estrellada o dendrítica. Las células de Langerhans comparten algunas características morfológicas e histoquímicas con los melanocitos y alguna vez se consideraron melanocitos viejos. Las pruebas experimentales han demostrado células de Langerhans en injertos de piel sin elementos ectodérmicos de la cresta neural. Más aún, estas células parecen distribuirse con mayor constancia en la piel que los melanocitos; por supuesto, hay diferencias regionales. Las células de Langerhans también tienen capacidad fagocitaria.

Los datos actuales indican que las células de Langerhans se derivan de la médula ósea; tienen receptores de superficie para el segmento Fc de la IgG y C3, sitios receptores parecidos a los que caracterizan a las superficies de los macrófagos. Las células de Langerhans pueden pertenecer a un grupo de macrófagos relativamente no fagocitarios que ayudan a "procesar" el antígeno, de modo que facilitan o auxilian al linfocito T en las respuestas de rechazo de injertos (hipersensibilidad tipo IV).

APARATO TEGUMENTARIO DE LAS AVES

Epidermis y dermis

La epidermis de la piel aviar es completamente delgada, laxa y seca (fig. 18–10). Aunque es mucho más delgada que la de los mamíferos, tiene tres estratos bien definidos: *basal*, *espinoso* y *córneo*. El tejido conjuntivo adyacente a la epidermis está compuesto de finas fibras colágenas; sin embargo, el tejido conjuntivo se vuelve cada vez más denso en la profundidad del corion y remata en un subcutis muy extenso. El tejido linfoide es extenso en el corion y subcutis. El corion y epidermis carecen de glándulas.

Las plumas se extienden de la epidermis al corion y adoptan una configuración parecida a la de los pelos. Aunque ambas son estructuras epidérmicas, quizá tienen un origen filogenético diferente.

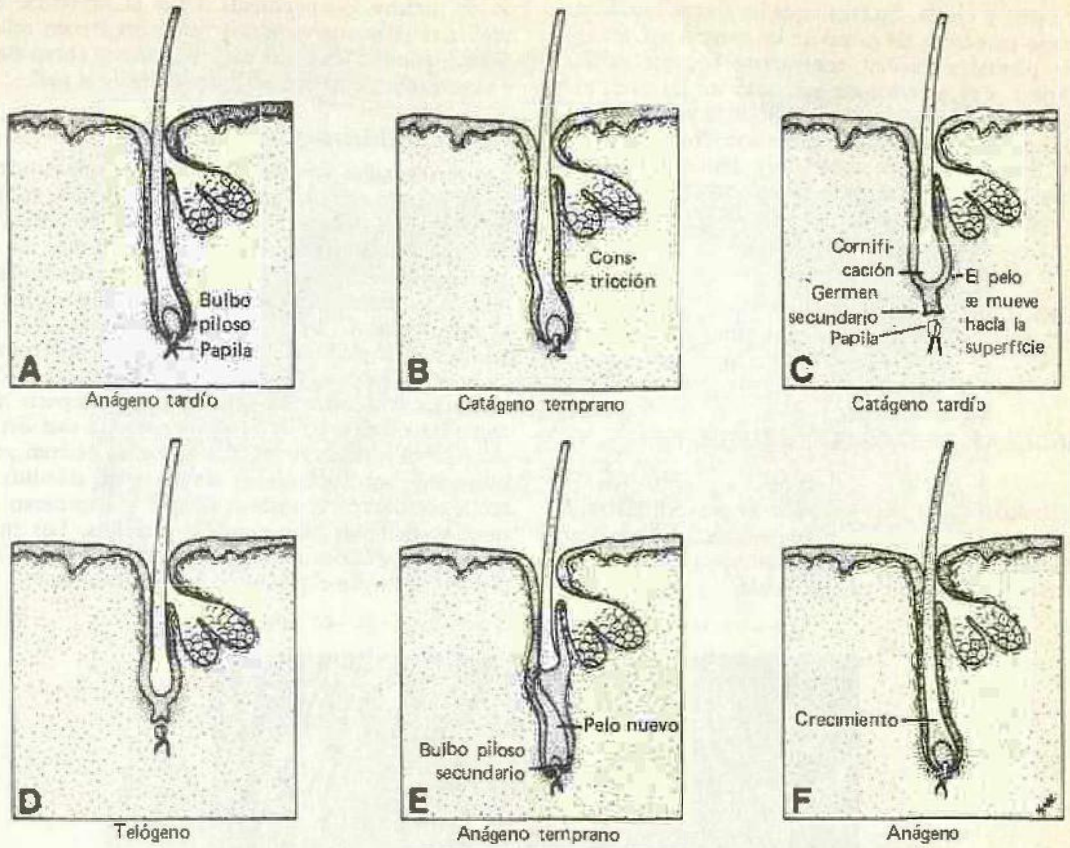

Fig. 18–8. Diagrama de la secuencia de sucesos en un ciclo del pelo típico. A, el crecimiento del pelo comienza lentamente en el fondo; B, el pelo en palo de golf forma una constricción en el folículo; C, este pelo se cornifica y se forma el germen secundario. El pelo en palo de golf se desplaza hacia la superficie. D, estado de reposo; E, el germen secundario forma un bulbo piloso nuevo (secundario) y el pelo es empujado del folículo conforme avanza el crecimiento del nuevo pelo; F, continúa el crecimiento del nuevo pelo y se completa el ciclo.

Plumas

Son de origen epidérmico y, como en los mamíferos, se desarrollan en un folículo. No obstante, el folículo no es continuo sobre la papila dérmica. Por lo tanto, el centro o corazón de la pluma tiene restos de tejido conjuntivo vascular (*pulpa*).

Las partes principales de la pluma son el cañón (*cálamo*) y el *vano* (*vexilo*) (fig. 18–11). El primero está dentro del folículo y tiene dos agujeros (*umbilical proximal* y *distal*). Conforme crece el cañón, la papila dérmica se retrae, y deja atrás la *pulpa* central desecada. El vano es la continuación del cañón sobre la supercie de la piel. Consta de un *raquis*, el cual en realidad es la continuación del cañón y las *barbas*. Estas se proyectan en forma lateral desde el raquis, de manera paralela y oblicua. Las barbas poseen *bárbulas proximales* y *distales* orientadas en ángulos rectos a las barbas y paralelas al raquis. Las bárbulas distales tienen ganchos engarzados con las identaciones de las proximales. Esta relación establece una capa relativamente no porosa y flexible que hace deslizarse al agua y facilita el vuelo.

Las plumas bajas poseen un raquis pequeño y delgado. Las barbas carecen de bárbulas. Por lo tanto, estas plumas son laxas y ligeras que funcionan bien como aislantes.

Glándula uropigial

También se conoce como *glándula del aceite* o *de la limpieza* (fig. 18–12). Es la única glándula cutánea de las aves y está especialmente bien desarrollada en especies acuáticas. Consta de numerosos adenómeros sebáceos que se continúan con un conducto común o seno y vacían sobre la superficie en una papila común. La papila contiene fibras musculares lisas que se extienden alrededor del conducto excretor. El conducto es bilobulado y encapsulado con fuerza y se halla bajo la última vértebra sacra. Debido a que es una glándula única en estructura y tamaño, se considera una glándula sebácea de la piel.

Estructuras especializadas

Las aves tienen muchas otras modificaciones epidérmicas: escamas, cojinetes plantares, garras, espolones,

pico, barba y cresta. En tanto que las garras, espolones y pico se parecen a las garras de los mamíferos, los cojinetes plantares pueden compararse con los de los carnívoros. Las escamas de las patas de las aves, así como las de las alas de los pingüinos se parecen a las de los reptiles. La cresta y barbas son divertículos de la piel con una extensa vasculatura, tejido conjuntivo mucoso y grasa. En algunas aves (guajolote), puede haber tejido eréctil.

GLANDULAS DE LA PIEL DE LOS MAMIFEROS

GLANDULAS SEBACEAS Y TUBULARES

Las glándulas de la piel son, por lo general, las relacionadas con los pelos. Estas son las *glándulas sebáceas* y las *cutáneas tubulares*. Las primeras depositan sus productos de excreción en el folículo, o pueden vaciarlo de manera independiente sobre la superficie de la piel. Las glándulas cutáneas tubulares tienen relación íntima con los folículos pero en general abren de manera independiente sobre la superficie de la piel.

Glándulas sebáceas

Las relacionadas con los pelos son invaginaciones del revestimiento epitelial de conducto de la raíz, en forma de glándulas simples, o ramificadas alveolares (fig. 18–13). Varían de tamaño de 0.2 a 2.0 mm. La *capa celular periférica (de células basales)* es de células epiteliales escamosas cuboidales, que residen sobre una membrana basal (fig. 18–14). Estas son las células germinales de la glándula y funcionan de manera parecida al estrato basal de la piel. Debido a la naturaleza de las glándulas sebáceas, esta capa asegura un aporte abundante de células. La luz del alvéolo está casi llena de células poliédricas. A medida que ellas derivan periféricamente, son forzadas al centro de la glándula; durante ese tiempo acumulan lípidos y degeneran. Hay muchos ejemplos de picnosis y cariólisis. Los lípidos acumulados (ácidos grasos, colesterol) y la célula completa constituyen el producto de secreción, *sebo*.

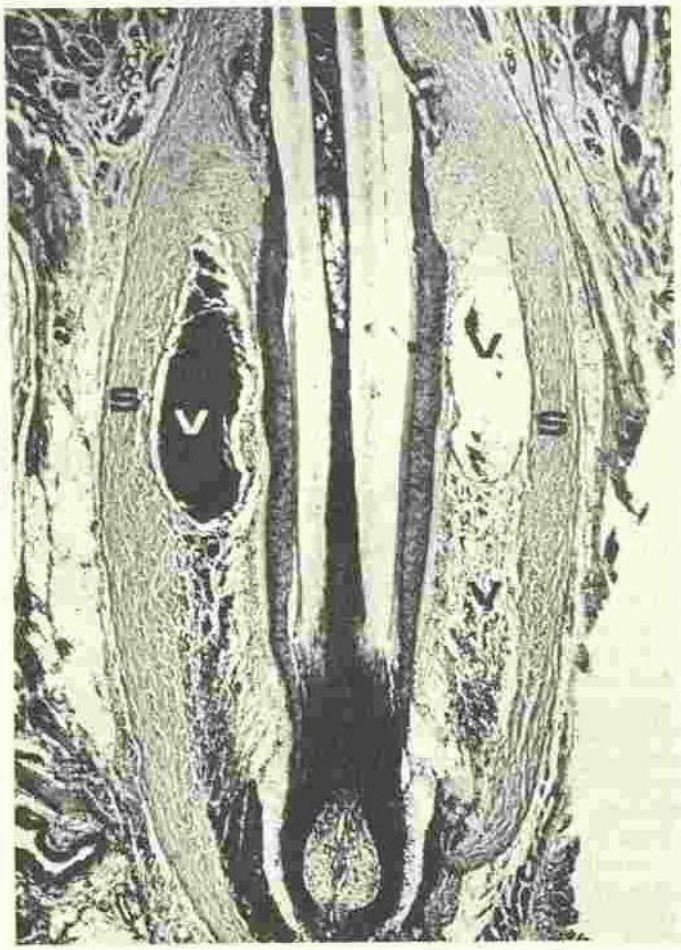

Fig. 18–9. Pelo del seno de un gato. Este pelo está rodeado por una vaina de tejido conjuntivo bien desarrollada (S) que tiene senos venosos (v). X 10.

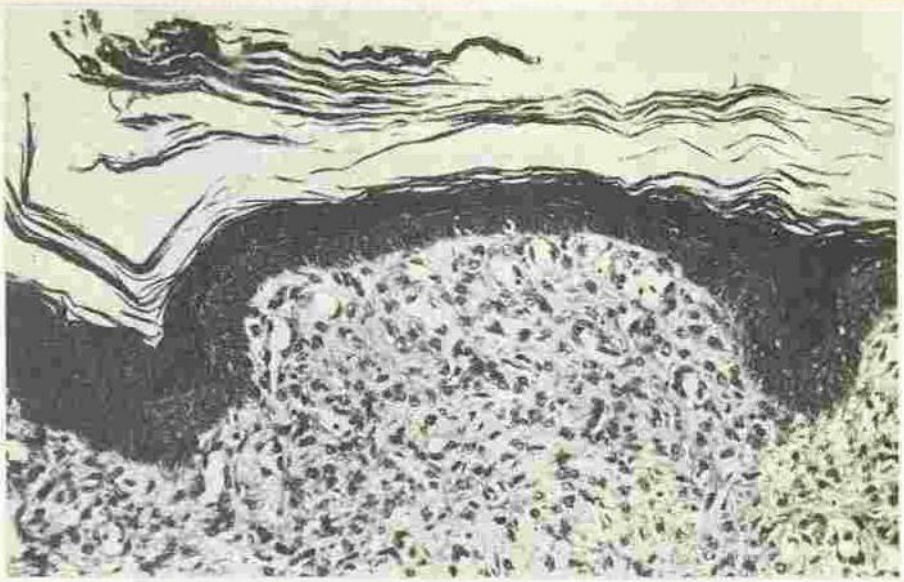

Fig. 18–10. Piel de ave. La epidermis tiene pocas capas. X63.

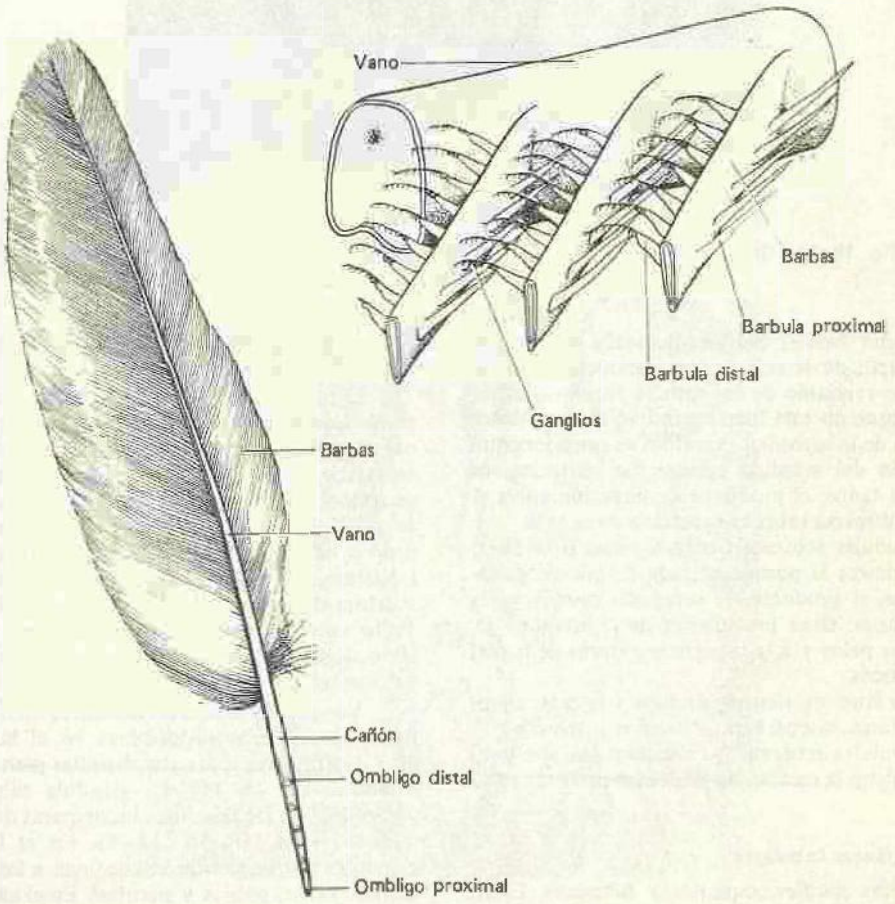

Fig. 18–11. Dibujo de los componentes principales de una pluma de vuelo.

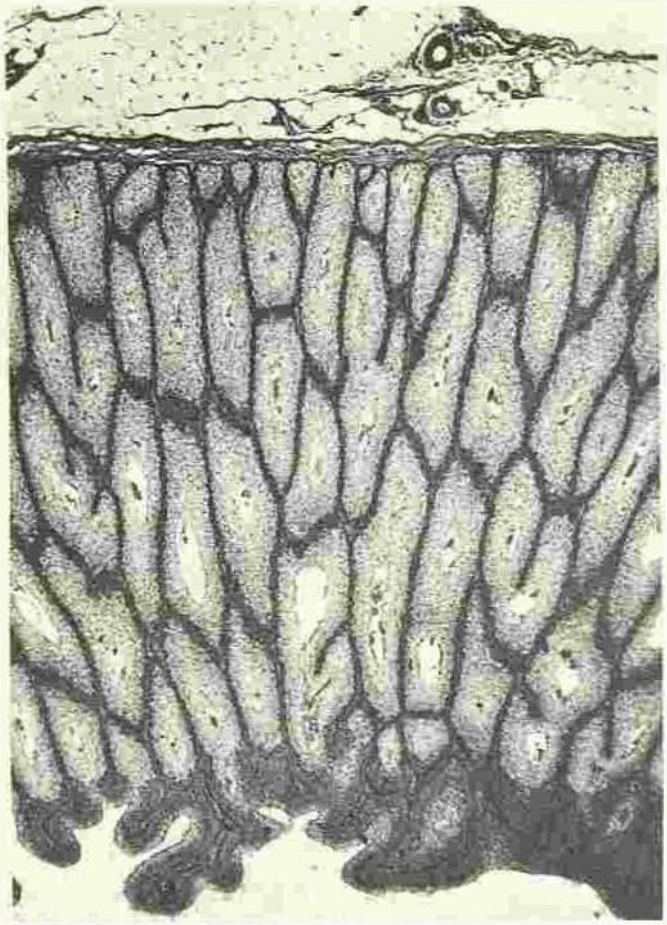

Fig. 18–12. Glándula uropigial de ave. En esta glándula se agrupan muchos adenómeros sebáceos. X10.

Las células basales del alvéolo están conectadas con el conducto de la raíz por un conducto excretor corto y ancho revestido de un epitelio escamoso estratificado. Aunque no está bien entendido el mecanismo de regulación de la actividad excretora se considera que la contracción del músculo piloerector comprime la glándula. Por tanto, el producto de secreción entra al folículo y se dispersa sobre la superficie de la piel.

Las glándulas sebáceas tienen diversas funciones: el sebo disminuye la posible entrada de microorganismos a la piel; el producto de secreción disminuye la pérdida de agua; tiene precursores de la vitamina D; conserva a los pelos y a la superficie externa de la piel suaves y elásticos.

Algunas áreas no tienen glándulas sebáceas: almohadillas plantares, cascos, garras, cuernos y otros.

Las glándulas sebáceas no relacionadas con pelo se comentarán en la sección de glándulas cutáneas especiales.

Glándulas cutáneas tubulares

Son estructuras simples, espirales y tubulares. Están muy desarrolladas en el caballo y el hombre y no se presentan en las aves; son de dos tipos generales: *merocrinas* y *apocrinas*.

El adenómero consta de un epitelio cuboideo bajo en las glándulas merocrinas, en tanto que en las apocrinas es cilíndrico bajo. Las burbujitas pequeñas sobre la superficie luminal son indicativas del mecanismo de secreción apocrina. Los adenómeros de ambos tipos de glándulas están dispuestos como *glomos* (acolchonado o balón), conectados a la superficie o con mayor frecuencia, al cuello del conducto de la raíz sobre la abertura de la glándula sebácea, por medio de un conducto excretor recto o espiral que tiene una capa simple o doble de células cuboideas. Las células mioepiteliales se relacionan con los adenómeros.

Aunque las glándulas tubulares merocrinas son las primeras glándulas sudoríparas en el hombre, suelen estar restringidas a las almohadillas plantares de otros animales (fig. 18–15). La glándula tubular apocrina predomina en las glándulas sudoríparas de animales domésticos (figs. 18–16, 18–1). En el hombre, estas glándulas por lo común se confinan a las regiones mamarias, axilar, púbica y perineal. En el gato, estas glándulas son menos abundantes que en otros animales;

se confinan a las regiones anal y bucal, la mandíbula inferior y cojinetes plantares. En los cánidos existen muy dispersas en todo el cuerpo, pero en apariencia son funcionales como glándulas sudoríparas.

Las glándulas sudoríparas sirven para enfriar el cuerpo y para excreción. El producto de secreción es más acuoso (seroso) y ligeramente alcalino. En el caballo, aunque es fuertemente alcalino, contiene albuminoides, globulinas séricas y algo de urea.

GLANDULAS CUTANEAS ESPECIALES

Glándulas de la región anal

Pueden dividirse en tres tipos según su relación con recto y ano: *glándulas anales, del saco anal* y *perianales* o *circumanales.*

Las *anales* se encuentran en perros, gatos y cerdos. Son sudoríparas tubuloalveolares modificadas situadas en la submucosa de las zonas intermedia y cilíndrica del conducto anal y abren en el ano (fig. 18–17). Las glándulas anales de los carnívoros secretan lípidos, en tanto que las del cerdo, substancias mucoides (fig. 18–18). El tejido linfático ganglionar y difuso puede acompañar a la lámina propia de esta región. También puede haber tejido venoso eréctil.

Los *sacos anales* o *senos perianales* son pares, y forman divertículos cutáneos laterales del ano, revestidos de un epitelio escamoso estratificado, queratinizado. Cada saco posee glándulas murales que abren en él (fig. 18–19). El saco está localizado entre los esfínteres anales interno y externo. Este está sostenido por tejido conjuntivo laxo (lámina propia y submucosa), típico de la región y descansa sobre tejido conjuntivo fibroelástico denso. Debido a la relación con los esfínteres, hay mucho músculo liso y esquelético en el tejido conjuntivo.

El saco anal está presente en carnívoros y muchos roedores. En el perro, las glándulas del saco anal son apocrinas tubulares; en el gato, hay tubulares apocrinas y sebáceas. En ambas especies, los dos tipos de glándulas abren en el conducto excretor o cuello del saco anal.

Los productos excretores de las glándulas del saco anal, células de descamación y excremento pueden ocluir la abertura de los sacos al ano. En perros se re-



Fig. 18–13. Glándulas sebáceas y un pelo. Las glándulas sebáceas (G) se conectan al conducto de la raíz (C) por un conducto excretor (E). X40.



Fig. 18–14. Secuencia secretora de una glándula sebácea. Las células germinales (S) migran de la periferia (flechas curveadas), maduran (M), se desintegran (D) y son empujadas al conducto excretor (**flecha recta**). X100.

quiere que estas glándulas sean comprimidas en forma periódica.

Las *glándulas de la región circumanal* comprenden dos tipos principales: *sebáceas* y *circumanales* (fig. 18–20). Las primeras son típicas y pueden estar no relacionadas con pelos.

Las células circumanales del perro son masas no patentes de células parenquimatosas descritas con frecuencia como *tipo-hepatocitos* (fig. 18–21); tienen un citoplasma finamente granular, acidófilo y un núcleo pálido así como muchos gránulos proteiníceos. Las células suelen ser poligonales, pero algunas, en la periferia del órgano, tienen configuración cilíndrica alta.

Según algunos informes, los conductos no patentes provenientes de las glándulas circumanales, conectan con las glándulas sebáceas de la región. Por tanto, se concluye que esas glándulas secretan, y son glándulas sebáceas abortivas. Dada la relación de estas masas sólidas de células con los adenómeros sebáceos, es común referirse a ambas como glándulas circumanales. Muchas de las últimas, sin embargo, están localizadas a cierta distancia de las piezas terminales sebáceas.

Estas masas sólidas están muy predispuestas a neoplasia.

Glándula mamaria

La siguiente descripción se adapta a todas las especies en general, pero en especial en vacas.

El órgano es una glándula compuesta, tipo tubuloalveolar, que se cree pueda ser una glándula sudorípara modificada (fig. 18–22). Aunque por lo común se describe como glándula apocrina, su método de secreción se refiere a la elaboración de lípidos, en tanto que los componentes proteínico y de carbohidratos de la leche son elaborados por el método merocrino.

La glándula mamaria consta de una *ubre* y *tetas*. La primera está constituida por una cápsula, tejido conjuntivo intersticial, epitelio secretor y un sistema de conductos excretores. La distribución del tejido conjuntivo y del parénquima está en función de la actividad secretora de la glándula. Las glándulas con galactopoyesis tienen mucho parénquima y poco tejido conjuntivo, en tanto que en reposo sucede lo contrario.

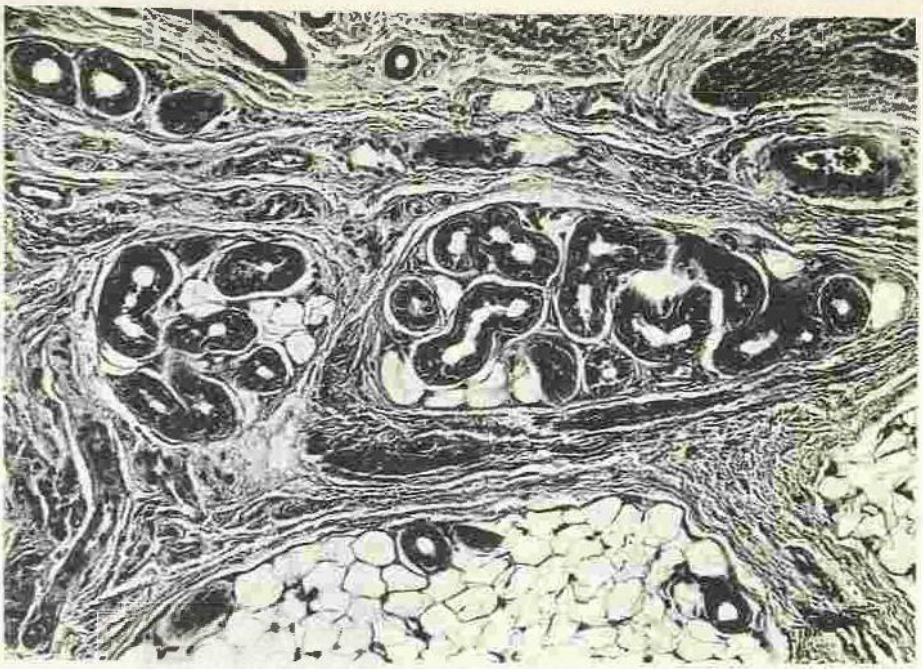

Fig. 18–15. Glándulas tubulares merocrinas del cojinete plantar de un felino. Estas no son glándulas tubulares típicas de los animales domésticos. X40.

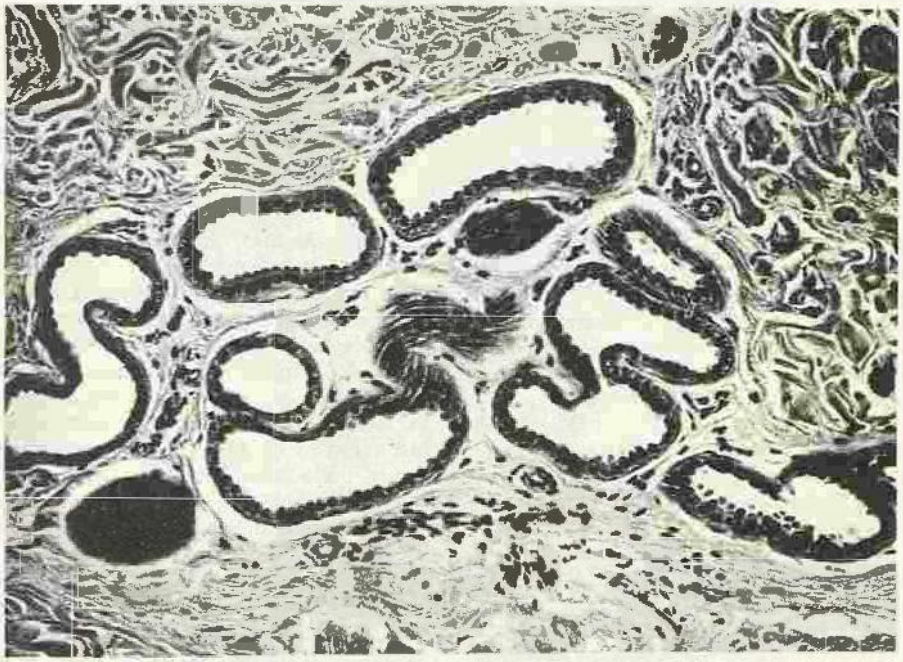

Fig. 18–16. Glándulas tubulares apocrinas de la piel de ovino. Son glándulas sudoríparas típicas de los animales domésticos. X40.

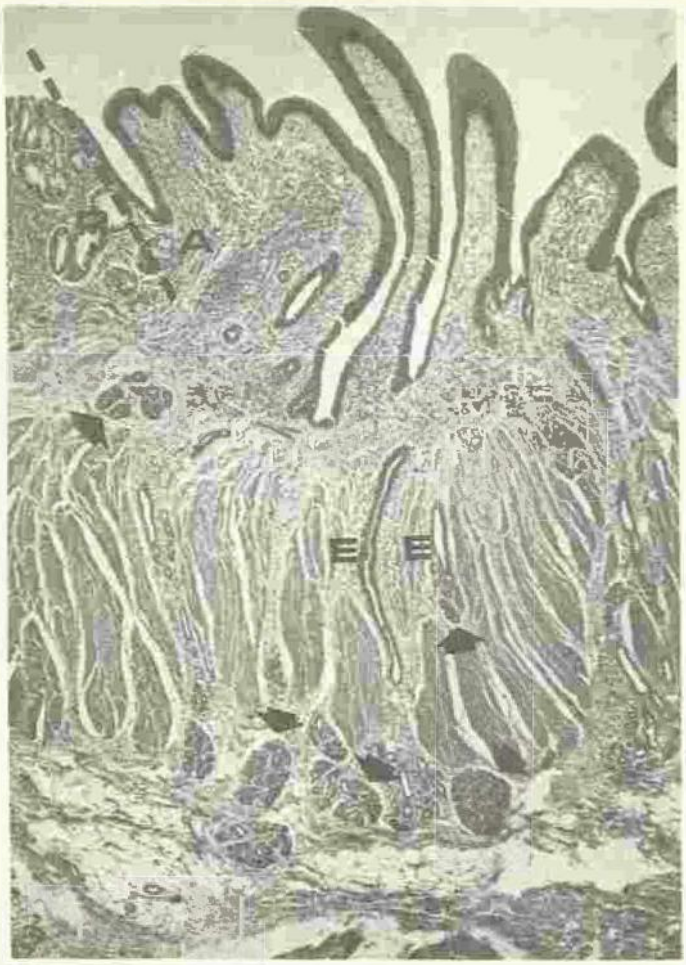

Fig. 18–17. Glándulas anales de porcino (flechas). Están en la submucosa de las zonas cilíndrica e intermedia del conducto anal. A, ano; R, recto; **línea discontinua, unión anorrectal.** Los conductos excretores (E) de estas glándulas desembocan en el ano. X10.

Para una vaca que produce 20 kg de leche al día, se requiere un aporte sanguíneo de casi ocho toneladas en ese día. Esta misma cantidad de leche es producida, secretada, suspendida y, eliminada de la ubre en un periodo corto de ordeña, de un saco de tejido que pesa unos 25 kg. Estas relaciones requieren un tejido muy secretor, aporte sanguíneo y tejidos de sostén.

La siguiente descripción se aplica a la glándula mamaria lactante (figs. 18–22, 18–23). Las porciones secretoras del órgano incluyen el revestimiento epitelial de los *alvéolos* y la porción inicial de los *conductos intralobulares* (*túbulos secretores*). Durante la lactación, las células adquieren una configuración cilíndrica con sus bordes apicales protruyéndose en la luz (fig. 18–24). Unas burbujitas apicales típicas son indicativas del método de secreción apocrino. La acumulación de gotas de grasa se manifiesta por el aspecto espumoso de las células. Estas pequeñas gotas pueden confluir y formar una sola gota mayor. No suelen distinguirse los bordes celulares laterales. El núcleo puede estar desplazado en forma basal o localizado en el ápice durante la secreción. Incluso, ser eliminado hacia la luz y constituir parte de la secreción.

Pueden haber muchas células en la luz de la glándula (fig. 18–25), e incluir células de descamación, macrófagos y leucocitos, donde todos comprenden parte del producto de secreción. Estas células pueden encontrarse en el producto de secreción durante la lactación. Los macrófagos y leucocitos son en especial prominentes durante la lactación temprana y constituyen parte del *calostro*. Este funciona como laxante, pero lo más importante en algunas especies es que confiere una inmunidad pasiva al lactante hasta que éste logra la autocompetencia inmunológica.

Después de la formación y secreción de la leche, las células se vuelven mucho más bajas. Esto puede ser el producto de disminución o terminación de la fase secretora o de distorsión mecánica por acumulación de productos de secreción en la luz. No todas las células de una unidad secretora dada o los túbulos secretores y alvéolos tendrán el mismo estado de actividad en un momento dado. Por el contrario, puede observarse

un amplio límite de actividad en una glándula muy activa.

Uno o dos *alvéolos* drenan hacia un *túbulo secretor* simple. Este túbulo o *conducto intralobular* está revestido por un epitelio cuboideo, excepto en la porción secretora inicial, revestida por epitelio cilíndrico. Los conductos intralobulares drenan hacia el *conducto lobular*, revestido por un epitelio cilíndrico o cuboideo no secretor. El conducto lobulillar es el conducto excretor primario para un lobulillo y numerosos conductos lobulillares drenan hacia el *conducto lobular*. El conducto lobular es el conducto excretor primario de un lóbulo y está revestido por un epitelio cilíndrico biestratificado. Además de servir como patrón excretor para la leche, los conductos pueden expanderse y almacenar leche. Numerosos conductos lobulares drenan hacia el *seno glandular* (*cisterna de la leche, seno lactófero*), revestido por el mismo tipo de epitelio. Esta es una cámara común en la base de cada cuarto de la ubre. El volumen de la cisterna es muy variable. El *seno de la glándula* se separa del *seno de la teta* (*cisterna de la teta*) por un *anillo;* ésta se encuentra revestida por un epitelio cilíndrico biestratificado. No siempre puede apreciarse el anillo que separa el seno de la teta del de la glándula por lo que se justifica que ambos senos se denominan, en conjunto, *lactóferos*. El seno de la teta se continúa con el exterior por medio del *conducto linear* (*papilar*, o *de la teta*). Su orificio interno está marcado por un repentino cambio a epitelio escamoso estratificado (queratinizado). La túnica mucosa de esta área se organiza en pliegues longitudinales llamados *rosetas de Fürstenburg*. El epitelio del conducto de la teta continúa por el orificio externo y continúa con la cubierta epidérmica de la teta.

El tejido conjuntivo de la glándula varía con su posición en el órgano. La escasa cantidad de tejido conjuntivo intralobulillar es areolar y tiene una red capilar extensiva. Numerosas células mioepiteliales tienen relación íntima con los alvéolos y túbulos secretores. El tejido conjuntivo interlobar (intralobular) e interlobular es areolar. Este tejido tiene muchas fibras elásticas y colágenas, así como de vasos sanguíneos, linfáticos y nervios. Paquetes de fibras musculares lisas se encuentran en relación con los grandes conductos. Las fibras elásticas tienen una disposición helicoidal y también se combinan con conductos largos.

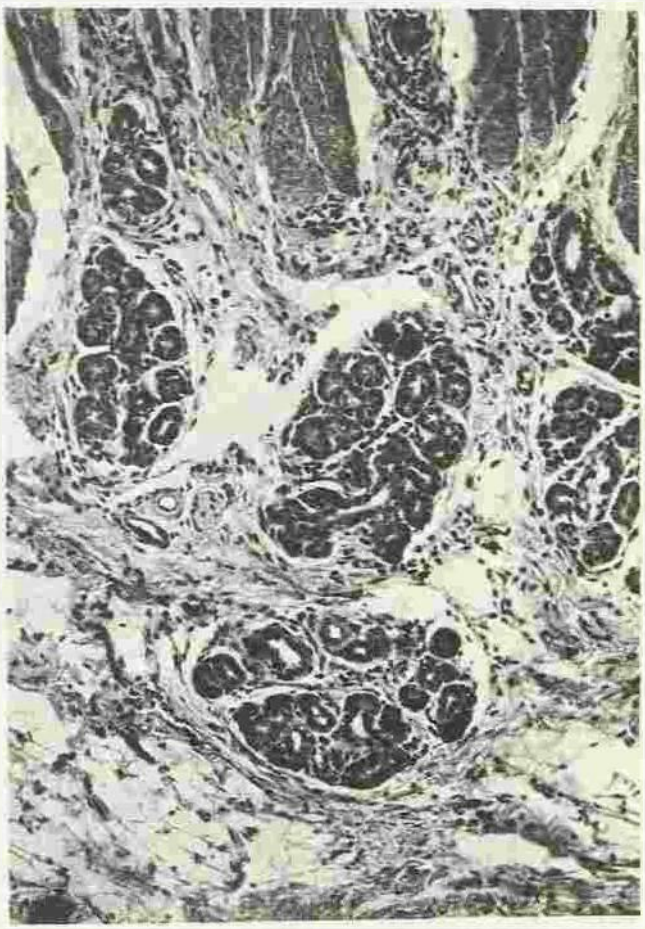

Fig. 18–18. Adenómeros de las glándulas anales de porcino. Estas glándulas tubuloalveolares del cerdo secretan substancias mucoides. X40.

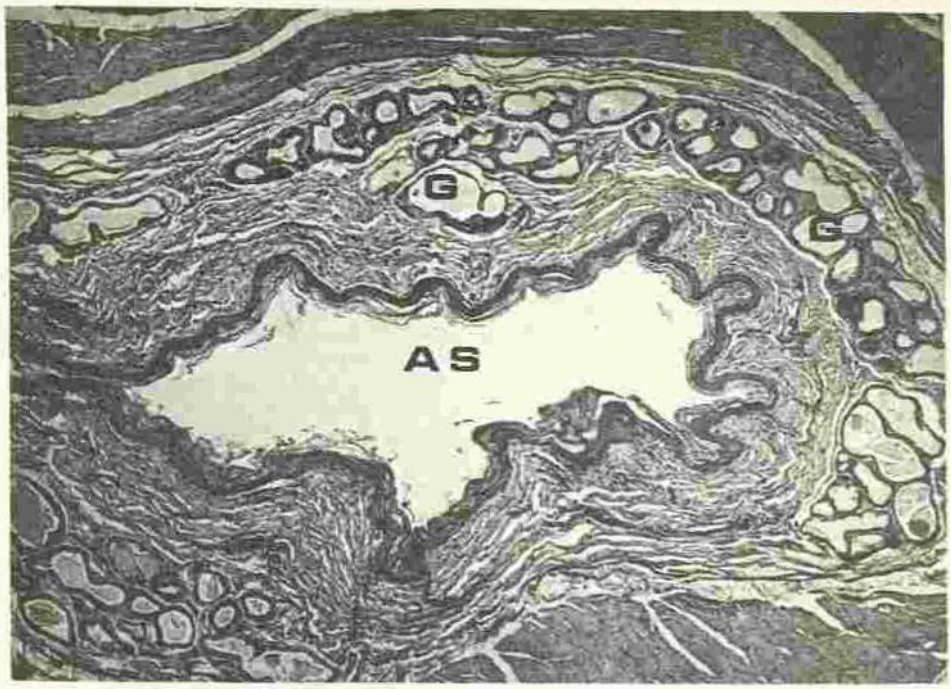

Fig. **18–19.** Seno perianal de canino. Los sacos anales son divertículos cutáneos pares del ano, que tienen numerosas glándulas tubulares apocrinas (G) en sus paredes. AS, uno de los sacos anales. X 10.

La cápsula del órgano es de tejido conjuntivo fibroelástico, especialmente rico en fibras elásticas. Esta cápsula divide el órgano en cuatro cuartos. La lámina externa de la cápsula es de TCFBD y comprende el *ligamento suspensorio lateral*. El *ligamento suspensorio medial* es muy rico en fibras elásticas. La disposición de la cápsula y tejido conjuntivo estromal es típico de los órganos sólidos.

La túnica mucosa y tejido conjuntivo de relación (lámina propia y submucosa) del seno de la tela y el conducto de la teta, tienen relación íntima y en realidad son continuos con la dermis (corion) y cubierta epidérmica de la teta. La lámina epitelial es de epitelio cilíndrico biestratificado y descansa sobre la lámina propia de tejido conjuntivo areolar, rico en fibras elásticas. No hay una submucosa distintiva. La túnica muscular consta de bandas de fibras musculares lisas. En el área del orificio interno del conducto lineal están dispuestas como esfínter. En la unión entre el seno de la teta y el seno glandular este músculo forma también un esfínter. Los vasos sanguíneos longitudinales son extensos, las venas son de pared gruesa y los vasos linfáticos acompañan a capas de músculo liso, en especial en las áreas de los esfínteres (fig. 18–26). El tejido conjuntivo periférico a las fibras musculares lisas es el corion. Este es típico, excepto que es rico en fibras elásticas. La cubierta epidérmica de la teta en la vaca no tiene pelo ni glándulas.

En una glándula mamaria en reposo, el parénquima está muy reducido y reemplazado por tejido conjuntivo areolar (figs. 18–22, 18–27). La infiltración linfocítica extensiva en el tejido conjuntivo y el parénquima son típicos. Puede haber mucho tejido adiposo. La pérdida predominante de parénquima se relaciona con los alvéolos y túbulos secretorios. El parénquima restante es primariamente de sistema de conductos. En el desarrollo de la glándula mamaria se considera que los alvéolos derivan del sistema residual de conductos.

Durante los estados avanzados de producción de leche, hay una involución gradual de la ubre que al cabo del tiempo conduce a una morfología dependiente de la inactividad. En toda la lactación, pero en especial en estados avanzados, es notorio y común un *cuerpo amiláceo* (fig. 18–28), constituido por acumulaciones de caseína (proteína de la leche) y restos celulares.

Hay numerosas diferencias anatómicas macroscópicas y submacroscópicas en las glándulas mamarias de especies domésticas. Aunque hay algunas diferencias histológicas, se consideran académicas. En cada teta varían el número de tetas, cisternas de la glándula y conductos de la teta. El número de conductos de la teta por teta en las diferentes especies es: rumiantes, 1; cerda, 2 a 3; yegua, 2 a 4; cierva, 4 a 7; perra, 8 a 20; mujer, 15 a 24.

Glándulas diversas

Además de las descritas, hay muchas otras estructuras glandulares en regiones específicas de diferentes especies domésticas. Aunque estas glándulas cutáneas especiales carecen de características histológicas estructurales únicas, tienen relaciones macroscópicas interesantes o únicas; sin embargo, estas glándulas no siempre se relacionan con pelos.

Algunas de estas glándulas especiales están constituidas de manera principal por glándulas sebáceas.

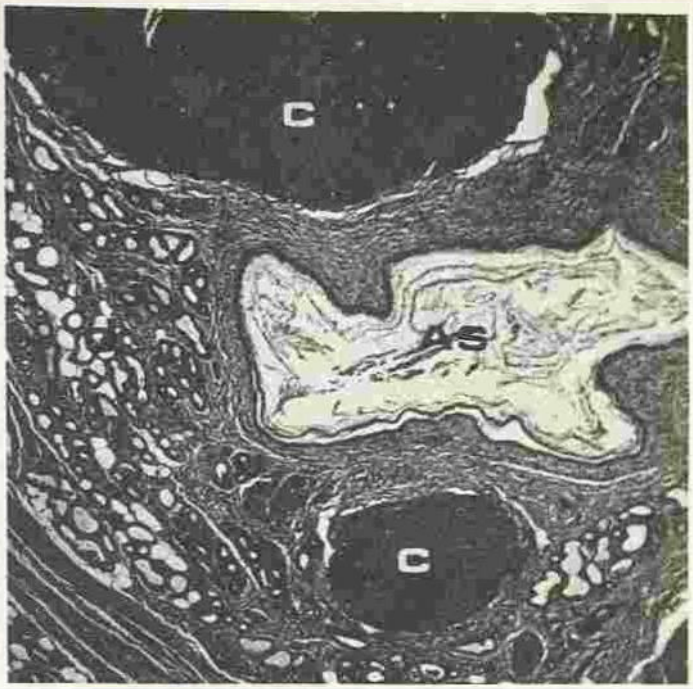

Fig. 18–20. Las glándulas circumanales de canino (C) son masas sólidas de células que están en relación íntima con los sacos anales (AS). G, glándulas tubulares apocrinas. X10.

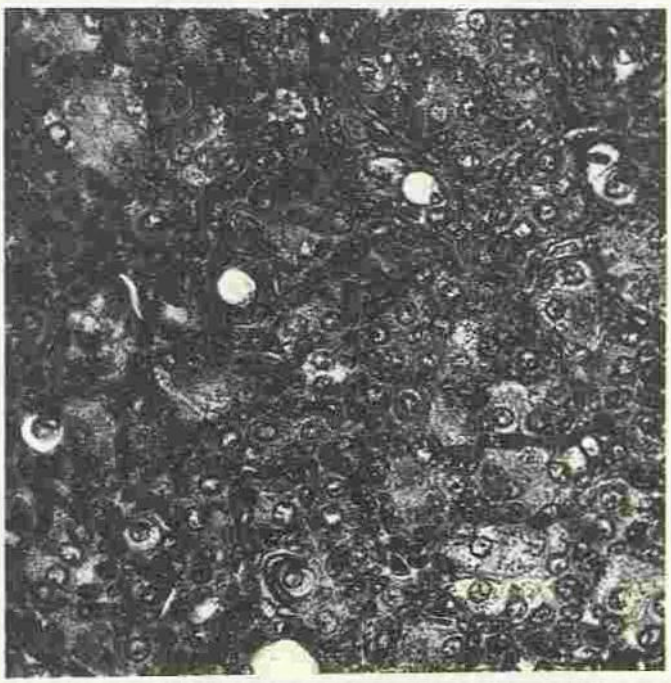

Fig. 18–21. Parénquima de las células circumanales. El parénquima consta de masas sólidas de células poligonales que son acidófilas. Aunque hay conductos en este corte, éstos se vuelven no patentes conforme dejan la glándula. X100.

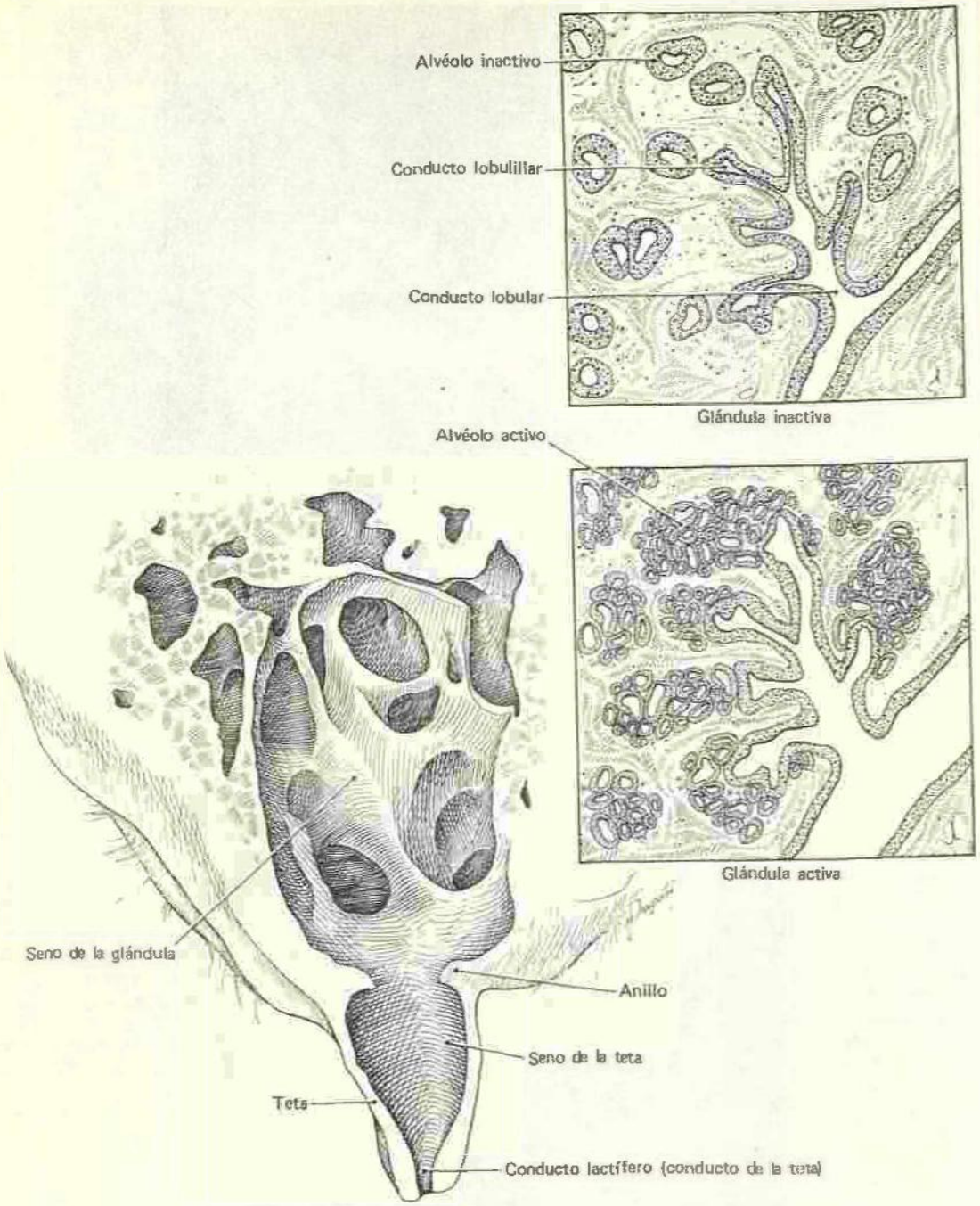

Fig. 18–22. Dibujo estilizado de la ubre de una vaca. El número de alvéolos está muy reducido en una glándula inactiva. En una activa, el número de alvéolos aumenta a expensas del tejido conjuntivo.

Las *glándulas infraorbitales* del borrego forman un revestimiento continuo alrededor del seno infraorbitario. El seno, localizado rostral y medialmente al ojo, está revestido por piel delgada, numerosas glándulas sebáceas y algunas glándulas tubulares apocrinas en la periferia. El *órgano submental* de los gatos está localizado en el espacio intermandibular y consta de acumulaciones de glándulas sebáceas. Las *glándulas supracaudales* o *de la cola* de perros y gatos se localizan a lo largo de la cara dorsal de la cola. Las glándulas de la cola del gato se extienden en toda la longitud del dorso de la cola; las secreciones excesivas de estas glándulas confieren una apariencia encerada a la cola, conocida como "cola adornada". En el perro, las glándulas de la

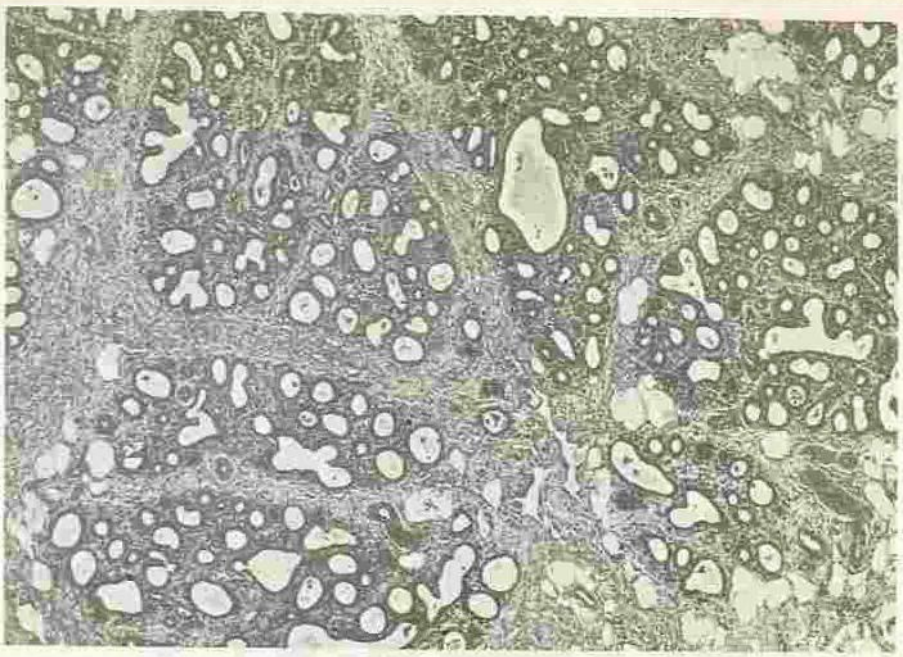

Fig. 18–23. Glándula mamaria de un bovino en lactación. Predomina el parénquima del órgano. Compárese con las figuras 18–22 y 18–27. X16.



Fig. 18–24. Adenómeros de la glándula mamaria de una vaca en lactación. Los alvéolos (A) están revestidos por un epitelio cilíndrico que posee burbujitas a lo largo de su superficie apical. Los túbulos secretores (S) están revestidos por epitelio cuboideo. X100.

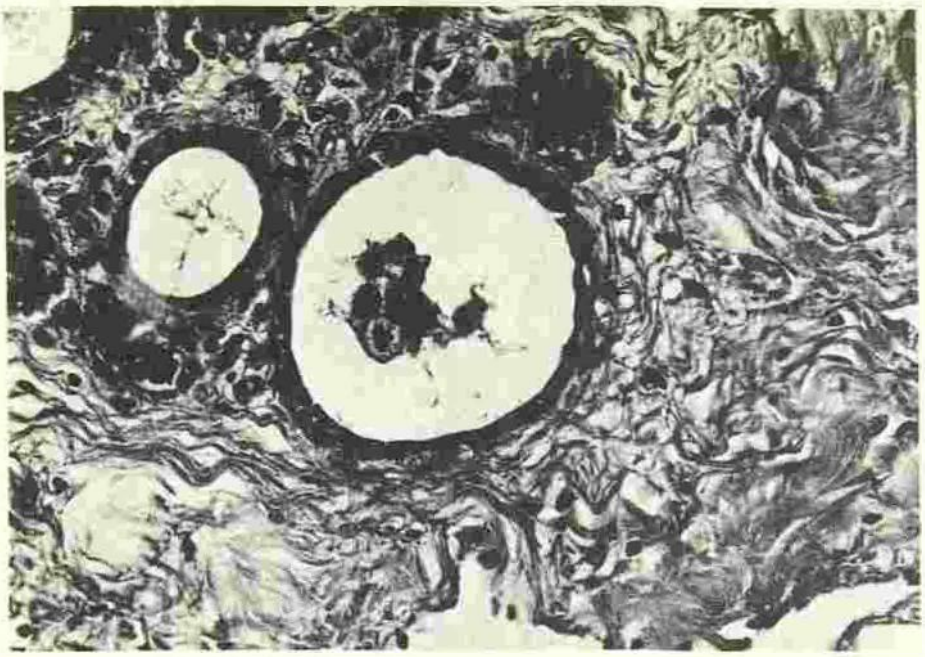

Fig. 18–25. Células dentro de un alvéolo. Las células pueden ser epiteliales de descamación o migratorias del tejido conjuntivo. X100.

cola se confinan a un área pequeña elevada, oval y bien circunscrita en la base de la cola, donde hay escasos pelos. Las *glándulas prepuciales* del caballo son prominentes y constituyen glándulas sebáceas activas que elaboran sebo (*smegma*). Las *glándulas odoríferas* o *del cuerno* de la cabra, son glándulas sebáceas modificadas, relacionadas con pelos localizados a lo largo de la cara posteromedial de la base del cuerno. Su producto de secreción, que incluye ácido caproico, confiere olor típico al macho.

Las glándulas cutáneas especiales también incluyen acumulaciones de glándulas tubulares. El *órgano mental* de los cerdos es una acumulación de glándulas tubulares apocrinas en el espacio intermandibular. Las *glándulas carpianas* del porcino son agregaciones de glándulas tubulares merocrinas y se localizan sobre la cara medial del carpo.

También se incluyen agregaciones de glándulas sebáceas y tubulares. Las glándulas interdigitales del borrego se localizan en los senos interdigitales y constan de una mezcla de glándulas sebáceas y tubulares apocrinas. El revestimiento del seno inguinal de los ovinos contiene glándulas inguinales de constitución parecida.

CASCOS Y GARRAS

Pie del equino

El casco es la capa cornificada insensible de la epidermis. El pie incluye el casco, dermis y todas las estructuras contenidas dentro (fig. 18–29). El casco se parece mucho a otras estructuras derivadas de la epidermis. La característica morfológica distintiva del casco se debe a las diferentes relaciones entre la epidermis y la dermis o corion. Se manifiestan de dos maneras. En algunas regiones, la dermis es papilada: como en el caso de papilas dérmicas típicas pero muy pronunciadas y las espículas epidérmicas correspondientes. En otras, confluyen las papilas y espículas. Como resultado, las regiones epidérmicas y dérmicas adyacentes son *laminares*.

La mayor parte del casco está formado por un material cornificado dispuesto en forma tubular. Algunas regiones, sin embargo, no son tubulares. Una región es laminar. Por tanto está compuesto de *cuerno tubular, intertubular y laminar* (queratina).

El casco puede dividirse en las siguientes regiones histológicas: *perioplo, corona, láminas, barras, suela* y *horquilla* (fig. 18–30). Correspondientes con estas regiones epidérmicas, están las áreas del corion que llevan los mismos nombres. Por tanto, hay una *epidermis perióplica* y un *corion perióplico*, entre otros.

Las epidermis perióplica, coronaria y laminar comprenden la *pared* del casco (fig. 18–31). Encaballos viejos, las epidermis coronaria y laminar son los constituyentes primarios de la pared.

La *epidermis perióplica* se conoce como *estrato externo* o *tectóreo* (fig. 18–32). Está compuesto de un material suave, delgado, blanco y brillante, cornificado, que se extiende sobre la pared y los *bulbos*. La epidermis perióplica es el medio por el cual el casco se ata a la epidermis de la piel de manera directa. En animales viejos puede no existir. Es quizá el medio por el

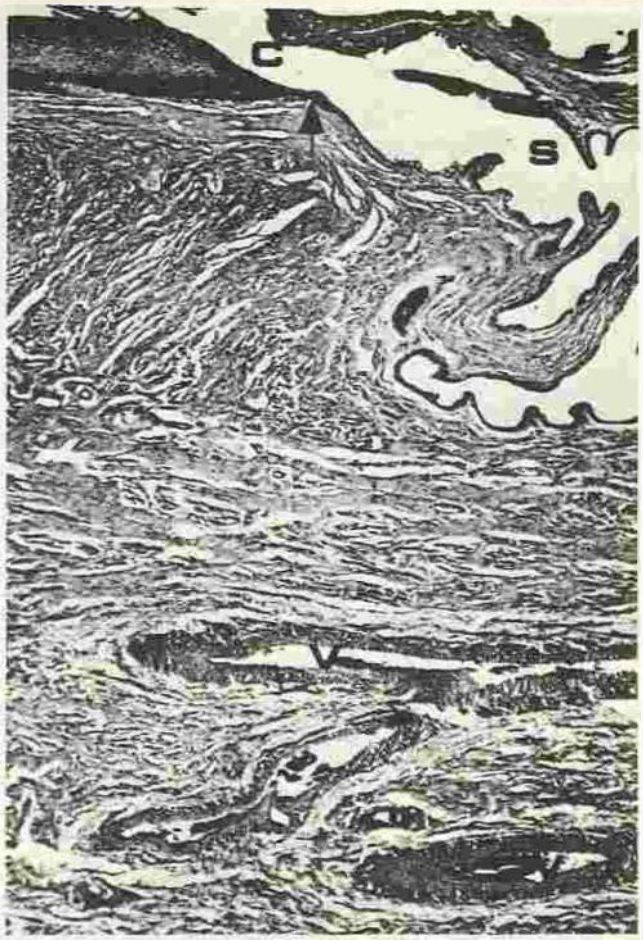

Fig. 18–26. Unión entre el seno de la teta y el conducto lineal en la glándula mamaria de bovino. La unión (flecha) entre el seno de la teta (S) y el orificio interno del conducto (C) está marcada por un epitelio cilíndrico biestratificado a escamoso estratificado. Los vasos (V) se orientan en forma longitudinal en esta región. X10.

cual disminuye la pérdida de agua del casco. El *corion perióplico* de relación es papilado. Estas papilas están muy vascularizadas y se orientan "perpendicularmente" a la superficie del suelo. Esta orientación origina el crecimiento hacia atrás de la epidermis perióplica.

La *epidermis coronaria* descansa sobre el *corion coronario*, también conocido como *estrato medio* (fig. 18–33). Por lo común carece de estrato granuloso y estrato lúcido. Es típico de la mayor parte del casco. Está compuesto de un cuerno tubular e intertubular prominente que comprende casi toda la pared del casco (fig. 18–34). El cuerno tubular se elabora de manera que pueda compararse con el crecimiento de los pelos (fig. 18–35). Los espacios entre el cuerno tubular están ocupados por cuerno intertubular. Los túbulos de cuerno se originan del epitelio germinal que cubre las porciones laterales y distales de las papilas dérmicas. El cuerno intertubular se elabora a partir del epitelio germinal en las profundidades de las espículas epidérmicas. Las papilas de esta región son alargadas y se orientan "perpendicularmente" a la superficie del suelo. Esta orientación hace que las células cornificadas que se están elaborando, tengan una relación parecida con la superficie del suelo: por ejemplo el cuerno tubular es "perpendicular" también al suelo.

La *epidermis de la región laminar* (*estrato laminar*) está compuesta de cuerno no tubular (fig. 18–36). Este cuerno se elabora a un ritmo muy lento en un plano perpendicular al estrato medio de origen coronario, que se funde con el estrato medio y colabora en el sostén de la pared del pie. En esta región se altera la orientación y configuración de las papilas dérmicas, éstas y las espículas epidérmicas correspondientes se convierten en puentes alargados orientados "perpendicularmente" a la superficie del suelo. Por analogía, los dedos de la mano podrían representar papilas dérmicas y los espacios interdigitales, las espículas epidérmicas. La superposición sucesiva de una "mano" sobre otra

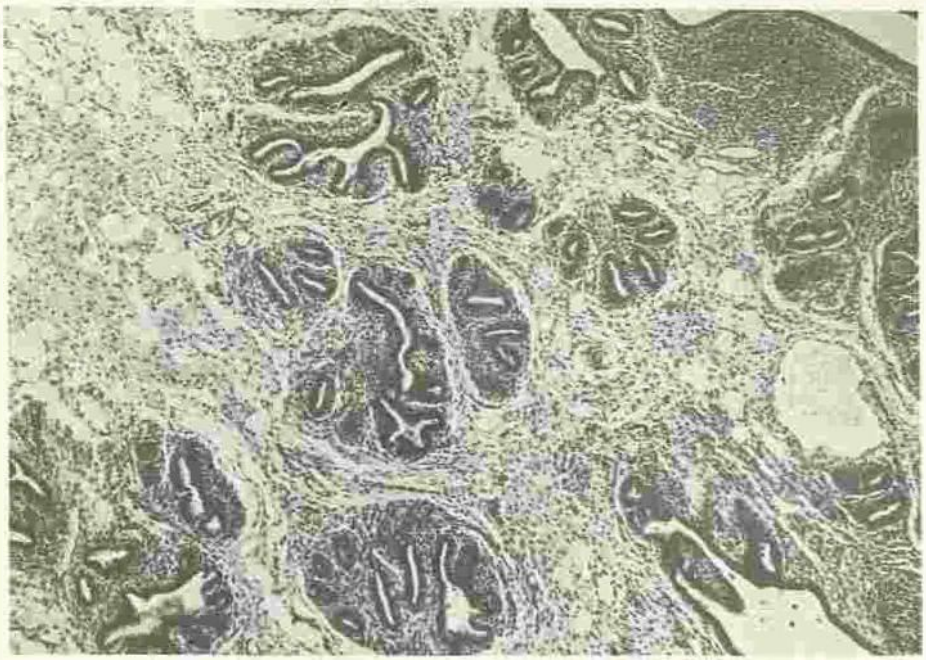

Fig. 18–27. Glándula mamaria de un bovino no lactante. El parénquima está reducido en tanto que la cantidad de tejido conjuntivo aumenta. Compárese con las figuras 18–22 y 18–23. X 16.

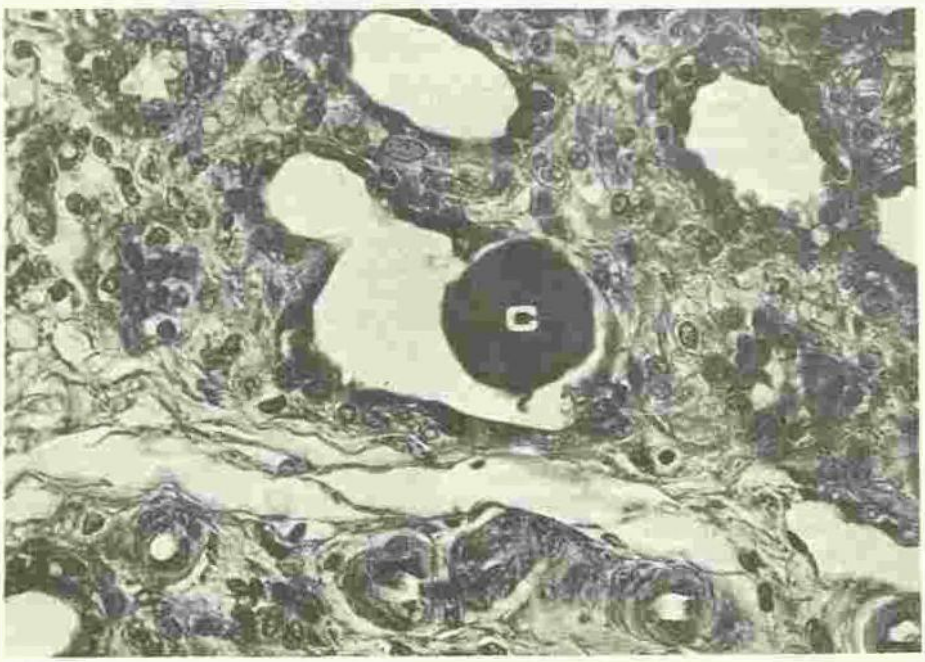

Fig. 18–28. Corpúsculo amiláceo en un alvéolo de la glándula mamaria de bovino. El corpúsculo (C) es una acumulación de proteína láctea y restos celulares. X 100.

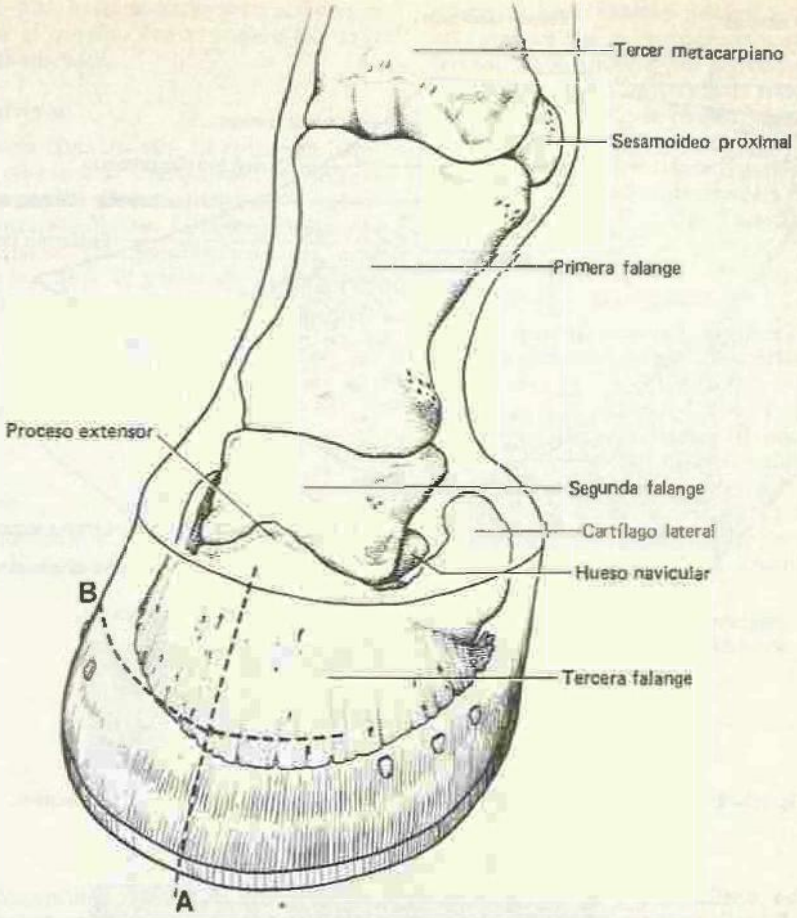

Fig. 18–29. Dibujo simplificado del pie de un equino. La línea en A (perpendicular a la superficie del suelo) representa el plano de corte de las figuras 18–30, 18–32, 18–33, 18–35 y 18–36. La línea en B (paralela a la superficie del suelo) representa al plano de corte de las figuras 18–31, 18–34 y 18–37.

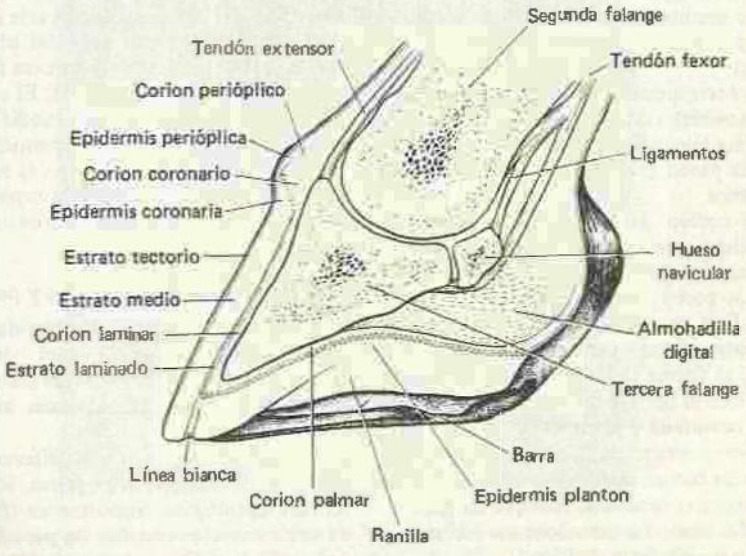

Fig. 18–30. Corte longitudinal del pie de un equino.

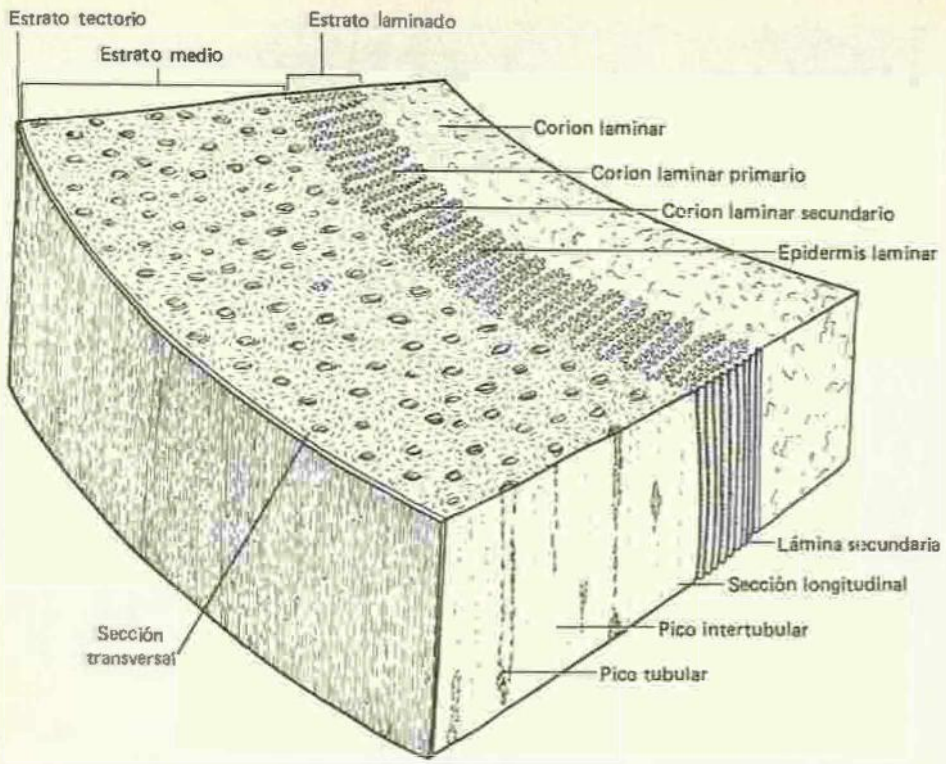

Fig. 18–31. Corte transversal y sección longitudinal a través de la pared del pie del equino.

convierte las papilas confluentes y las espículas en puentes o láminas. En esta región existen *láminas primarias* y *secundarias* (fig. 18–37). Las secundarias están orientadas en ángulo agudo con las primarias. La lámina epidérmica primaria está compuesta de estrato espinoso y cuerno. En conjunto, estas áreas se conocen como *láminas insensibles*. Las láminas secundarias restantes, con el epitelio germinal y las estructuras dérmicas relacionadas se denominan *láminas sensibles*. Las láminas de la epidermis (estrato laminar) se interdigitan con las proyecciones correspondientes del *corion laminar*. Las láminas insensibles continúan hasta la superficie del suelo como las láminas de la pared. La unión entre las láminas de la pared y la *epidermis de la suela* se denomina *línea blanca*.

La epidermis y corion de la región laminar se orientan "perpendicularmente" a la superficie del suelo. En la línea blanca estas estructuras se reflejan alrededor del borde de la pared y se hacen paralelas a la superficie del suelo. Este punto de reflexión conduce a la fusión del material córneo orientado de manera diferente. Por tanto, se forma la línea blanca. Esta es una marca importante en el herraje de los caballos. Una uña apropiadamente orientada a la periferia de la línea blanca, no tocará ninguna estructura sensible del pie.

La *epidermis de las barras, suela* y *horquilla* se parece a las regiones papiladas descritas. Aunque las papilas no son tan alargadas como las mencionadas y el material córneo es más suave que el de la pared.

El corion del pie es la continuación del tejido conjuntivo que constituye el corion de la piel. Sin embargo el corion del pie tiene muchas fibras elásticas. En la región del corion coronario hay un plexo venoso extenso. El corion del pie casi siempre está íntimamente relacionado con el periostio fibroso de las estructuras óseas incluidas. Estas relaciones auxilian no sólo en la absorción del choque, sino ayuda en la unión del casco a las estructuras profundas del pie. El corion laminar une la región laminar a la tercera falange y ayuda en la suspensión del pie en el casco. El corion de la horquilla tiene glándulas sudoríparas modificadas que se invaginan de la epidermis de dicha horquilla.

Un *colchón digital* ocupa el espacio entre los huesos y los tendones del pie y la superficie del casco. Este tejido conjuntivo fibroelástico es un amortiguador muy eficaz.

Uñas o garras de los rumiantes y porcinos

El entendimiento de la complejidad del casco y estructura relacionadas con él en el equino, facilita mucho la comprensión de estructuras parecidas en otras especies porque estas últimas son histológicamente más simples.

Aunque hay muchas diferencias macroscópicas entre éstas y el pie del equino, sólo hay algunas diferencias histológicas importantes (fig. 18–38). Las uñas de estas especies constan de *pared, suela* y *bulbos* bien desarrollados. La epidermis laminar sólo tiene láminas

primarias (fig. 18–39). Estas se encuentran con mayor frecuencia que en el caballo. Por lo común hay más zonas de epidermis aparente.

Garras de los carnívoros

Tienen pared y suela (fig. 18–40). La epidermis coronaria y el corion relacionado, comprenden casi toda la pared y consta de papilas dérmicas largas y sus espículas epidérmicas correspondientes. La epidermis laminar y su corion de relación están restringidos a las caras dorsolaterales de la pared. El corion de la suela está formado de papilas gruesas.

APENDICES TEGUMENTARIOS

Cuernos del bovino

Consta de tres componentes básicos: *hueso cornal*, *corion* y *epidermis*. El *hueso cornal* o *proceso frontal* es un crecimiento externo del hueso frontal. La cavidad medular de éste se continúa con el diploe del hueso frontal. Está cubierto por un corion tegumentario típico, papilado. La epidermis de relación origina cuerno tubular y un poco de cuerno intertubular. En la base del cuerno, la epidermis origina cuerno suave, el *epíquero*, parecido a la epidermis perióplica del casco.

La proliferación celular de las células basales de la epidermis es lenta y el cuerno continúa su alargamiento a un ritmo muy lento.

Cornamenta de los cérvidos

La cornamenta del venado y otras especies semejantes, consiste en hueso y vello fino. Estas estructuras tienen crecimiento cíclico, en el cual la maduración y el desprendimiento están muy relacionados con los hábitos de apareo estacional de estas especies. El hueso se desarrolla por un tipo de osificación endocondral modificada. Durante el crecimiento, el cartílago en desarrollo se localiza al final de cada *punta del cuerno*. Esta se mineraliza y se produce el reemplazo óseo. Al cabo del tiempo, como en la placa de crecimiento, el reemplazo

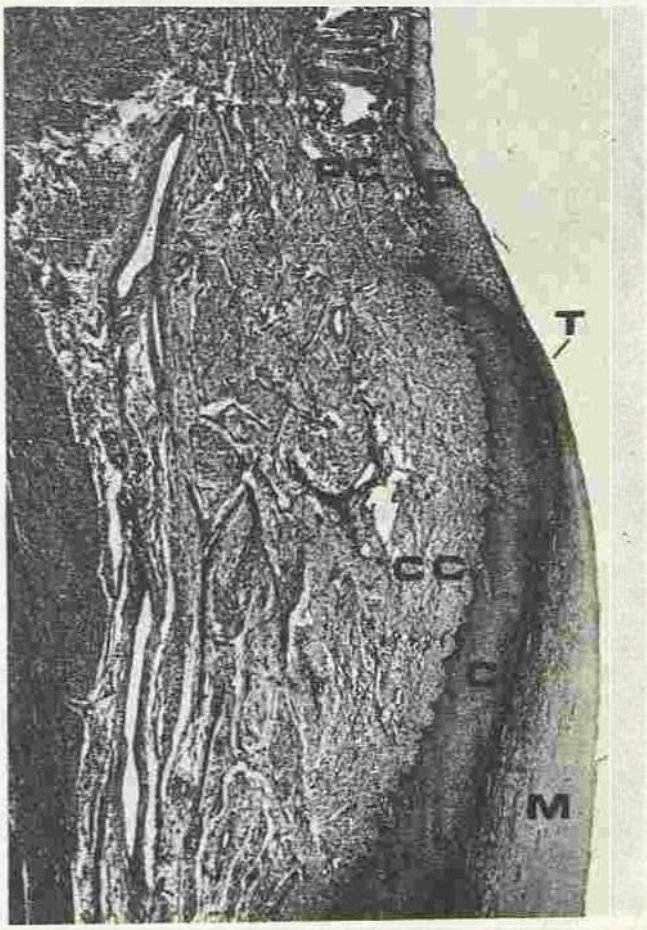

Fig. 18–32. Corte longitudinal a través de la región perióplica y coronaria del pie de un equino fetal. PC, corion periópjico; P, periople o epidermis perióplica; T, estrato tectóreo; CC, corion coronario; C, epidermis coronaria; M, estrato medio. X4.



Fig. 18–33. Corte longitudinal a través de la región coronaria y laminar del pie de un equino fetal. CC, corion coronario; C, epidermis coronaria; M, estrato medio; L, epidermis laminar; LC, corion laminar; 3, tercera falange. La ligera oblicuidad del corte permite observar las láminas individuales. X40.

óseo se produce a un ritmo más rápido que la diferenciación del cartílago, produciéndose el "cierre". En ese punto, la parte central de la cornamenta es hueso que se continúa con el *pedículo* del hueso frontal. A través del desarrollo, el hueso se cubre por tegumento, *pelusa* o *vello fino*. Una vez alcanzada la maduración, la pelusa se necrosa y se elimina por el frote. La protuberancia ósea permanece con la cornamenta madura. En la base de la cornamenta se desarrolla una zona de absición (parecido a lo que ocurre en las hojas) y se cae. En este punto, se reinicia el proceso completo.

Además de curiosidad biológica, puede conseguirse mucha información sobre procesos condrogénicos y osteogénicos con el estudio del crecimiento de la cornamenta. Algunas especies crecen hasta tener una cornamenta de 12.5 kg de hueso durante los tres meses de crecimiento activo a una velocidad de más de 1 cm por día en la punta de la cornamenta. Ningún crecimiento en los mamíferos se puede comparar con éste. Aunque las antenas por lo común están limitadas a los machos, las hembras del caribú y del venado tienen cornamenta.

Apéndices diversos

El cuerno del antílope es muy parecido al del bovino, aunque el material cornificado se desprende cada año.

El proceso frontal de la jirafa se parece a la cornamenta de los cérvidos, aunque no se desprende.

El cuerno del rinoceronte consta de pelo compactado.

Uñas accesorias, cascos y "espejuelos"

Las *uñas* accesorias de los rumiantes, cerdos y perros, representan señales de dedos cubiertos por un material córneo y relacionados con una dermis parecida al material córneo característico de las especies. Pueden tener un centro óseo o carecer de él (hay variaciones de especie y entre las extremidades).

Los *cascos* y *espejuelos* son áreas de la epidermis cutánea altamente queratinizadas y constan de cuerno tubular y no tubular (fig. 18–41). Carecen de pelos y glándulas. Algunos especialistas consideran que son vestigios de algunos dedos.

REPARACION DE LA PIEL

Introducción

Las numerosas y muy variadas funciones de la piel dependen de la conservación de su integridad morfológica. Cualquier discontinuidad en la cubierta externa del cuerpo puede causar alteraciones funcionales que tienen efectos profundos sobre el organismo. Los agentes microbianos pueden entrar al organismo a través de lesiones que rompan la continuidad de la piel, en tanto que la pérdida excesiva de líquidos y proteínas puede aparecer a través de grandes focos desnudos de sus cubiertas epidérmicas.

La piel está sujeta a varios tipos de heridas o discontinuidades en su integridad anatómica –abrasiones, contusiones, laceraciones, picaduras e incisiones. Se describen tres tipos de cicatrización de heridas con posición de los tejidos que descansan bajo la epidermis, heridas abiertas. La *cicatrización de primera intención* se presenta cuando la piel que ha sido cortada con una herida cortante cierra de inmediato. La *de segunda intención* aparece cuando a la herida con pérdida de tejido, se le permite cicatrizar en forma espontánea con intervención quirúrgica mínima. La *cicatrización de tercera intención* se produce cuando hay una combinación de cicatrización de primera y segunda intención. A los tejidos se les permite cicatrizar de manera espontánea por un tiempo y de esta manera se logra el cierre de la herida. Las lesiones de la piel que producen pérdida de la continuidad tegumentaria, requiere contribuciones de la epidermis, dermis e hipodermis, para que cicatricen. Los vasos, neutrófilos, macrófagos, fibroblastos y células epidérmicas median la reparación de la piel.

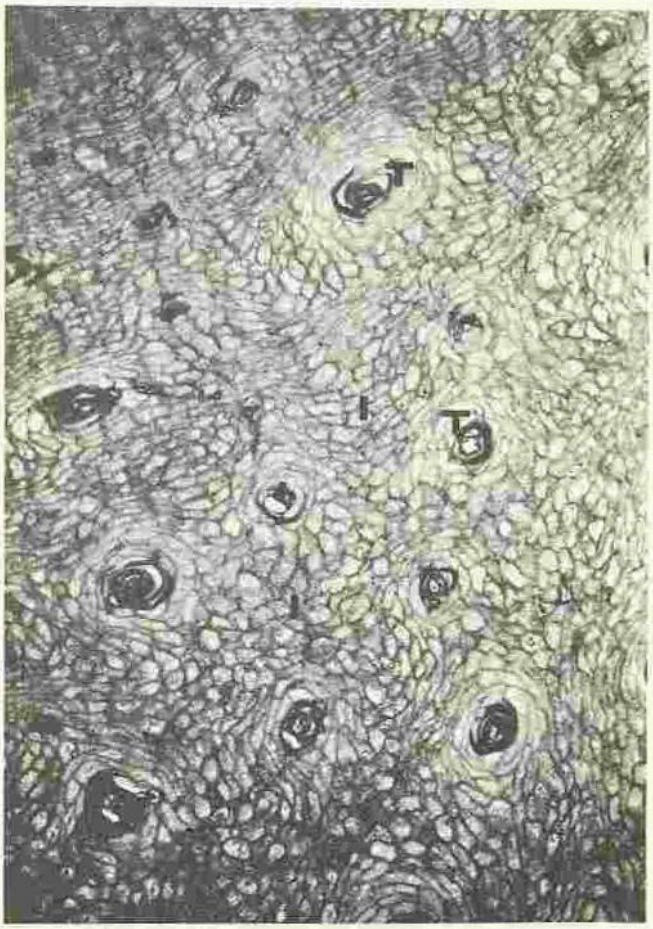

Fig. 18–34. Organización del estrato medio del casco del equino. El estrato medio está compuesto de cuerno tubular (T) e intertubular (I). X40.

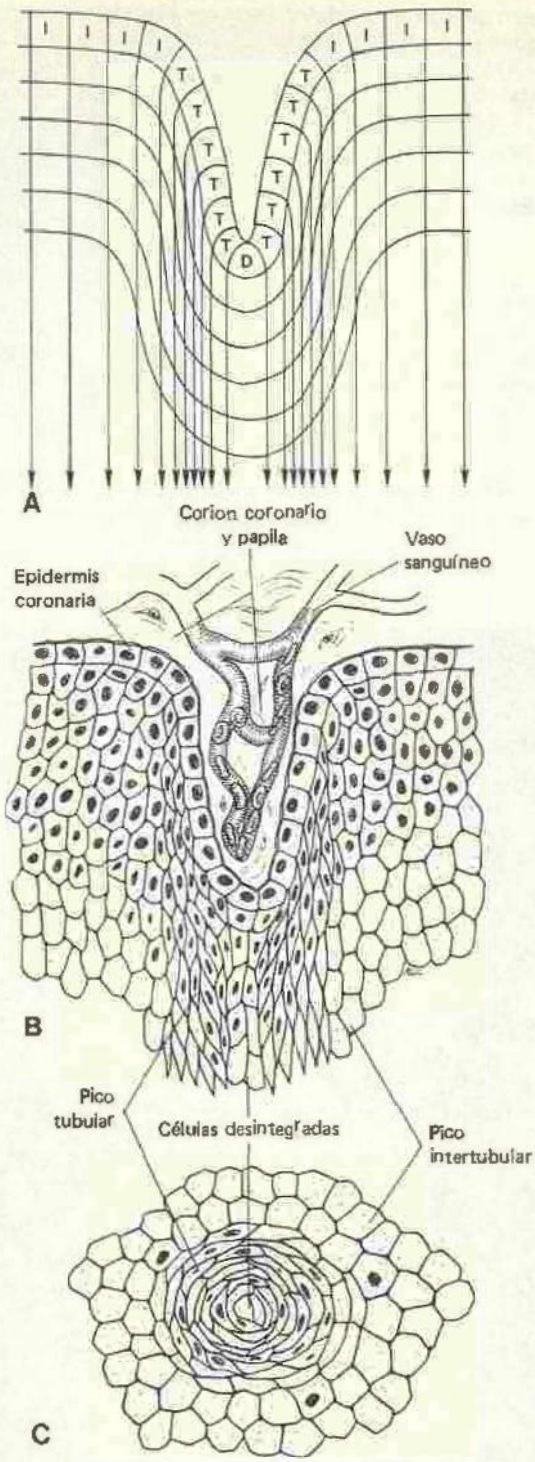

Fig. 18—35. Esquema que muestra la elaboración de cuerno tubular e intertubular por la epidermis coronaria. A. Sección longitudinal a través de la región coronaria. Las células indicadas con una T revisten los hombros de una espícula epidérmica; originarán cuerno tubular. Las células indicadas con una I revisten el ápice de la espícula epidérmica; formarán el cuerno intertubular. Las células en la D se desintegrarán. B. Representación celular de A. C. Corte transversal de cuerno tubular e intertubular del estrato medio. Los dibujos A, B y C están relacionados entre sí.

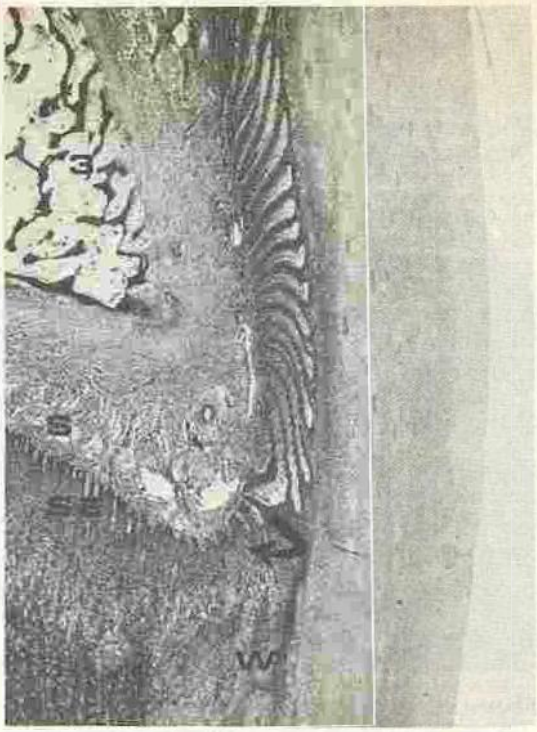

Fig. 18—36. Corte longitudinal a través de las regiones laminar y de la suela del pie de un equino fetal. El corion y epidermis de la región laminar es continuo (flecha curveada) con el corion de la suela (S) y la epidermis de la suela (SE). El punto de transición o reflexión de la epidermis es continuo a la superficie del suelo, la línea blanca (W). 3, tercera falange. El cambio de orientación del material queratinizado determina en forma parcial el aspecto de la línea blanca. Primariamente, la línea blanca es visible por el grado de queratinización o endurecimiento del material córneo que difieren en el estrato medio, línea blanca y epidermis de la suela. La ligera oblicuidad del corte permite observar las láminas individuales. X4.

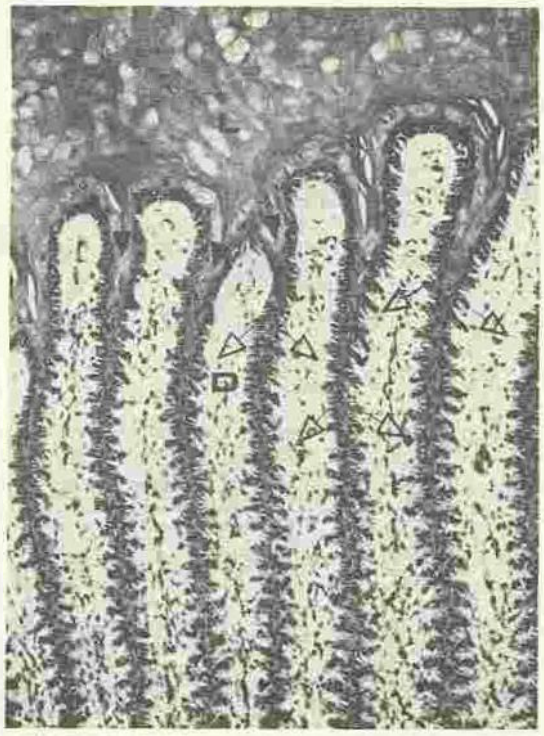

Fig. 18—37. Láminas sensibles e insensibles del pie del equino. El estrato laminar (L) y las láminas epidérmicas primarias (flechas obscuras) comprenden las láminas insensibles. Las láminas secundarias, como indica la orientación de las flechas claras, y el corion (D), comprenden las láminas sensibles. X100.

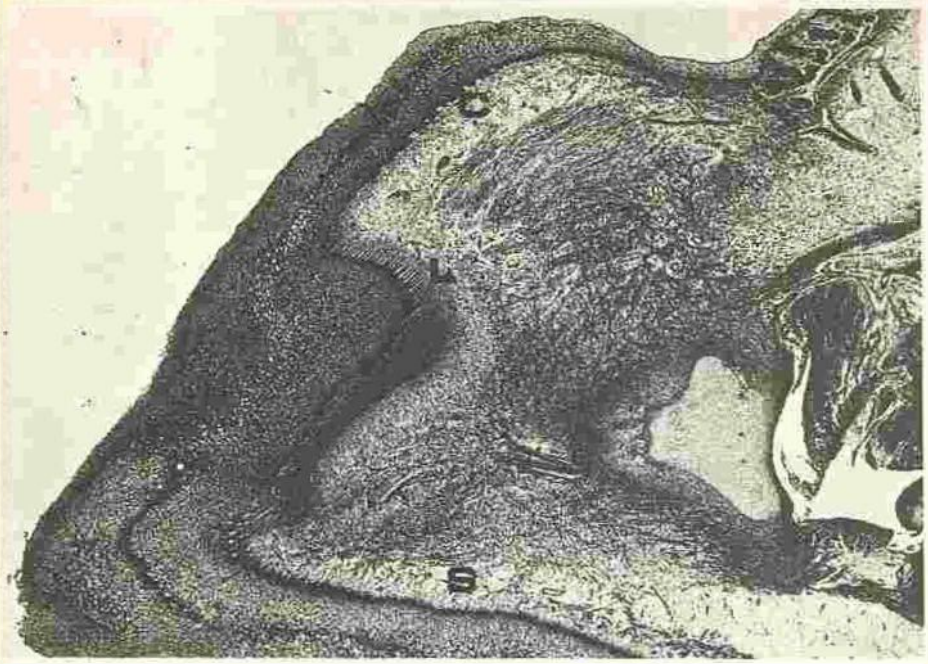

Fig. **18–38.** Corte longitudinal a través de la uña de un ovino fetal. Están indicados la epidermis coronaria (C), laminar (L) y de la suela (S), así como el corion. X4.

La reparación de la piel es un complejo dinámico de actividad celular que inicia con la lesión y continúa a través de la organización de los tejidos en el sitio de la lesión. Aunque la reparación de la piel representa una actividad celular integrada y continua, para efectos de estudio el proceso de reparación puede dividirse en estados distintos pero relacionados entre sí: *daño, (herida), inducción, inflamación, proliferación* y *maduración.*

Los sucesos incluidos en la reparación de la piel —requiere de contribución de la epidermis, dermis e hipodermis— son parecidos en casi todos los procesos

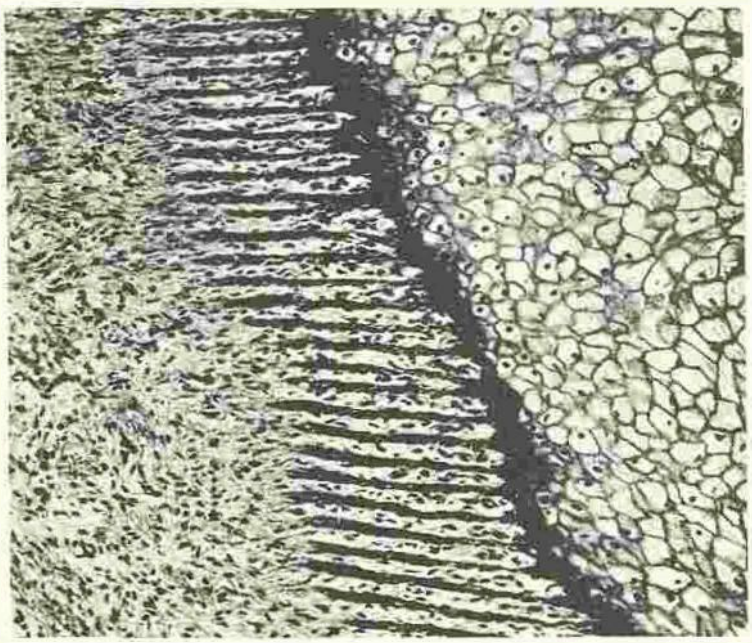

Fig. **18–39.** Láminas de uña fetal de bovino. Sólo hay láminas primarias. X40.

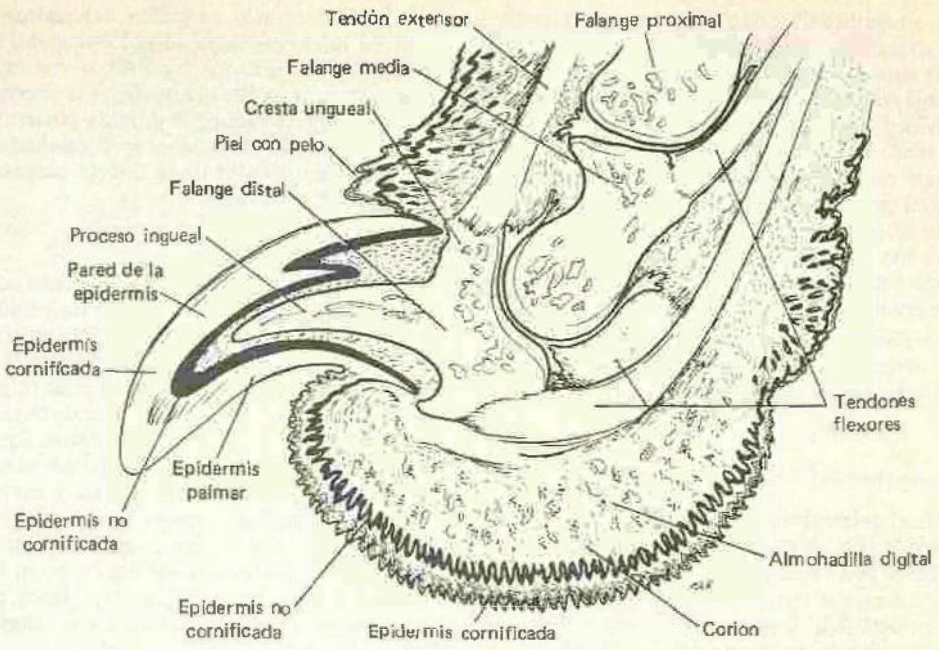

Fig. 18–40. Dibujo estilizado de una sección, sagital a través del pie del canino.

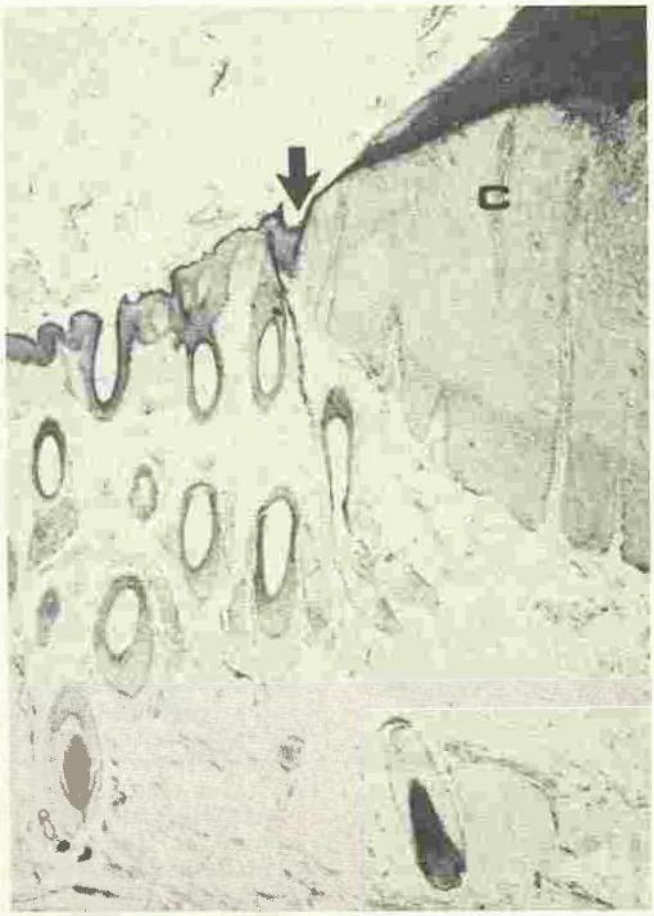

Fig. 18–41. Casco de equino. El punto de transición **(flecha)** de la epidermis típica a la castaña (C) está marcado por un incremento del grosor epidérmico y mayor queratinización. X10.

de reparación tegumentaria. Los métodos de manipulación de los sitios lesionados, dictan las alteraciones del proceso. Las abrasiones menores de la epidermis sin daño a la dermis subyacente, suelen autorrepararse a través de actividad mitótica del estrato basal de la epidermis. En tanto que la cicatrización de primera intención puede ser más rápida que la de segunda intención, los estados del proceso de reparación son componentes integrales de estos métodos. Las heridas por escisión, en las cuales hay mucha pérdida de tejido, se caracterizan por gran proliferación de tejido conjuntivo fibroso (*tejido de granulación*).

Para simplificar, se describe una cicatrización de segunda intención en una herida incisional. La secuencia de acontecimientos se ilustra en las figuras 18–42 a 18–46.

Estado de daño (herida)

El estado inicial del proceso de reparación empieza con el daño o herida (fig. 18–42). La discontinuidad de la integridad de la piel causa hemorragia, muerte celular local y contaminación con microorganismos. Los mecanismos hemostáticos son locales y determinan la formación del coágulo en la sangre extravasada de la herida. Mecanismos parecidos determinan la obliteración de los vasos lesionados. El coágulo, lleno de elementos celulares, microorganismos y componentes del mecanismo de coagulación, llena la abertura de la herida. El coágulo reduce la pérdida posterior de líquido y forma un sellador sobre el área lesionada. Los tejidos de esta área, privados de su aporte sanguíneo, se desecarán.

Estado de inducción

Aunque la identificación de este estado como distinto puede ser artificial, la inducción de células nuevas al área de lesión es indispensable para iniciar la reparación. Sin embargo, la inducción de nuevas células debe realizarse en toda la reparación. Varias substancias pueden servir como mediadores quimiotácticos para los neutrófilos, macrófagos y fibroblastos, aunque no está bien identificado el estímulo preciso para integrar la reparación. Al principio, la hipoxia y acidosis tisulares localizadas pueden inducir una neovascularización esencial (fig. 18–43). Los fibroblastos pueden responder a las acumulaciones locales de ácido láctico originadas por la actividad de los macrófagos, pero no puede sintetizarse colágena hasta que la sangre aporte los metabolitos necesarios.

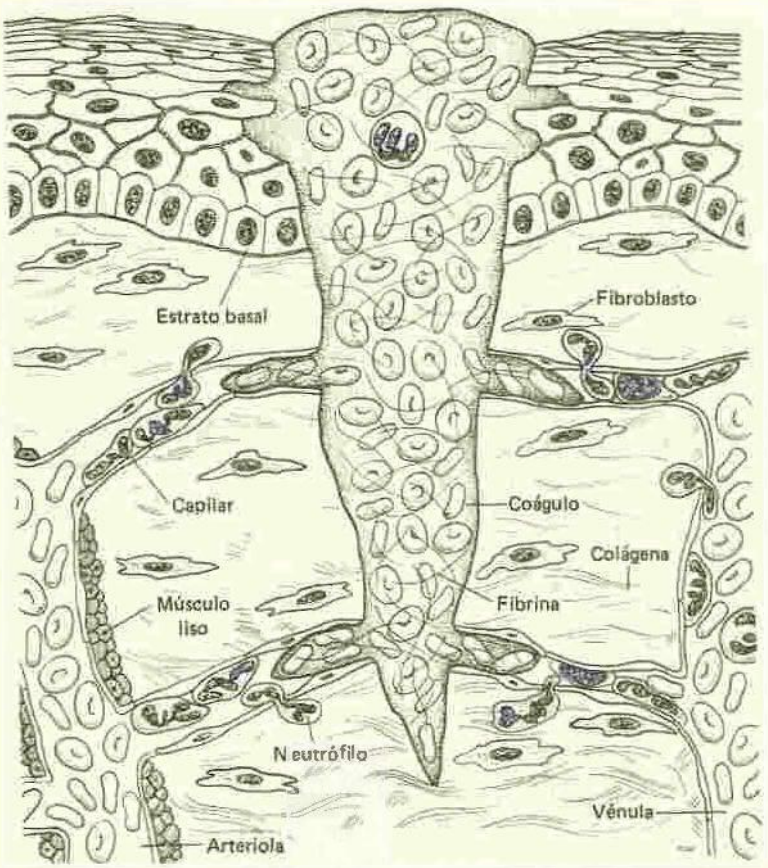

Fig. 18–42. Aspectos iniciales de la reparación de la piel. Formación del coágulo que llena el defecto. Los capilares se han obliterado. Hay hemostasia. Las marcas de esta figura se aplican también a las figuras 18–43 a 18–46.

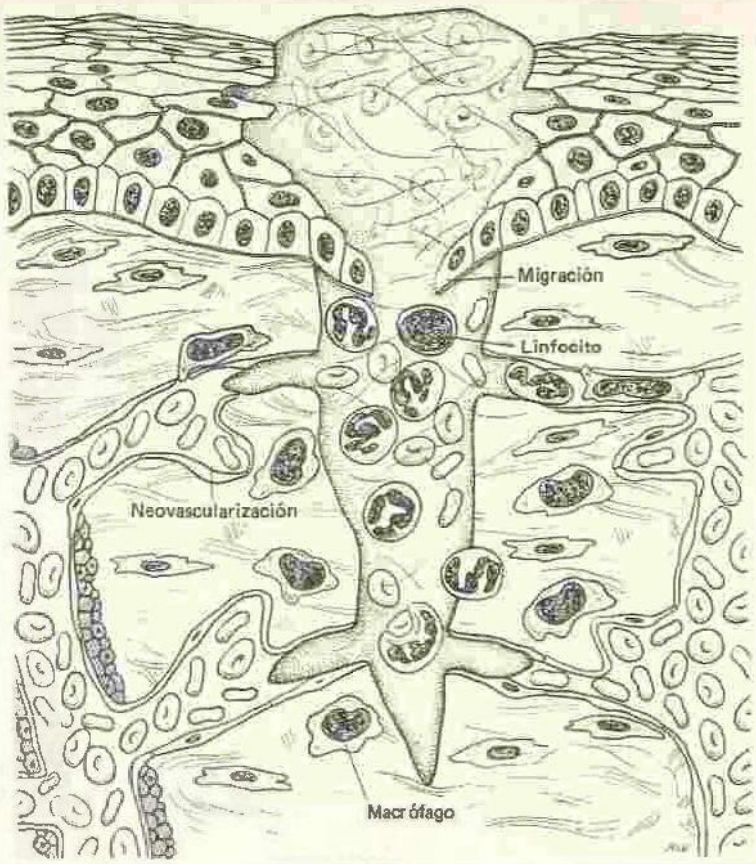

Fig. 18–43. Inducción e iniciación de la inflamación. Las células inflamatorias han invadido el sitio de la lesión. Y empezó la neovascularización y la migración de las células epidérmicas.

Estado de inflamación

Empieza inmediatamente después de la lesión (fig. 18–43). Aunque la vasoconstricción es la respuesta localizada inmediata, es seguida por dilatación capilar con incremento de la permeabilidad capilar vascular. La liberación de substancias vasoactivas de las células endoteliales, cebadas y plaquetas –histamina, serotonina, bradicinina, prostaglandina E_1– inicia la respuesta vascular localizada. Los factores quimiotácticos liberados en el sitio de la lesión atraen a los neutrófilos y fibroblastos. La bradicinina y prostaglandina E_2 pueden funcionar para atraer estas células a la herida.

Los neutrófilos son las células predominantes en el sitio de la lesión por los primeros tres días después del daño. Estas células son fagocitos efectivos que funcionan en el control de la contaminación microbiana y de la eliminación de restos celulares. Se atraen macrófagos, células cebadas, eosinófilos, linfocitos y células plasmáticas hacia el sitio de la lesión durante el periodo inflamatorio. Los macrófagos se encargan de la fagocitosis de los desechos celulares y otros componentes del tejido dañado (colágena y elastina). Las células cebadas, por su liberación de aminas vasoactivas, contribuyen a la respuesta inflamatoria aguda. Los linfocitos y células plasmáticas proporcionan protección a través del papel que desempeñan en la inmunidad mediada por células y por anticuerpos. Puede haber eosinófilos en la lesión, en respuesta a la formación de complejos o a la actividad específica de las células cebadas.

La duración del estado inflamatorio depende de varios factores –la extensión de la contaminación, la cantidad de tejido dañado y la presencia de infección. Una herida limpia, en la que no hay agentes microbianos, puede caracterizarse por respuesta inflamatoria máxima en tres a cuatro días. La progresión de la reparación se acompaña por una disminución gradual y segura de las poblaciones celulares que caracterizan al estado inflamatorio.

Estado proliferativo

Incluye la actividad mitótica de células epidérmicas, endoteliales y fibroblastos y se extiende 10 a 14 días después de la lesión (fig. 18–44). Las células epidérmicas dentro del estrato basal, y a lo largo del margen de la herida, migran y atraviesan la herida. Además, células parecidas provenientes de los folículos pilosos pueden migrar y cubrir la herida. La migración es un proceso al azar iniciado en las primeras 24 horas después del daño, pero no es visible sino hasta la queratinización. La epidermis adyacente al sitio de la lesión prolifera después para reemplazar a las células migrantes. Estas retienen su potencial mitótico, proliferan

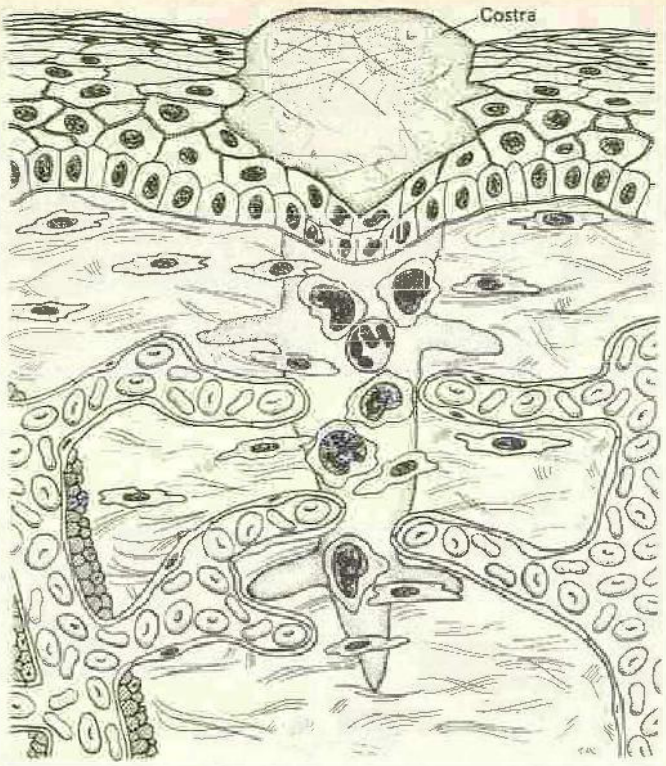

Fig. 18–44. Estado proliferativo de la reparación de una herida. La inflamación ya cedió y las células epidérmicas han migrado sobre el sitio de la lesión bajo la costra. La neovascularización continúa y los fibroblastos invaden el coágulo con los nuevos vasos sanguíneos.



Fig. 18–45. Continuación de la proliferación en el sitio de la herida. La neovascularización es completa. Los fibroblastos siguen proliferando y producen materiales de la matriz.

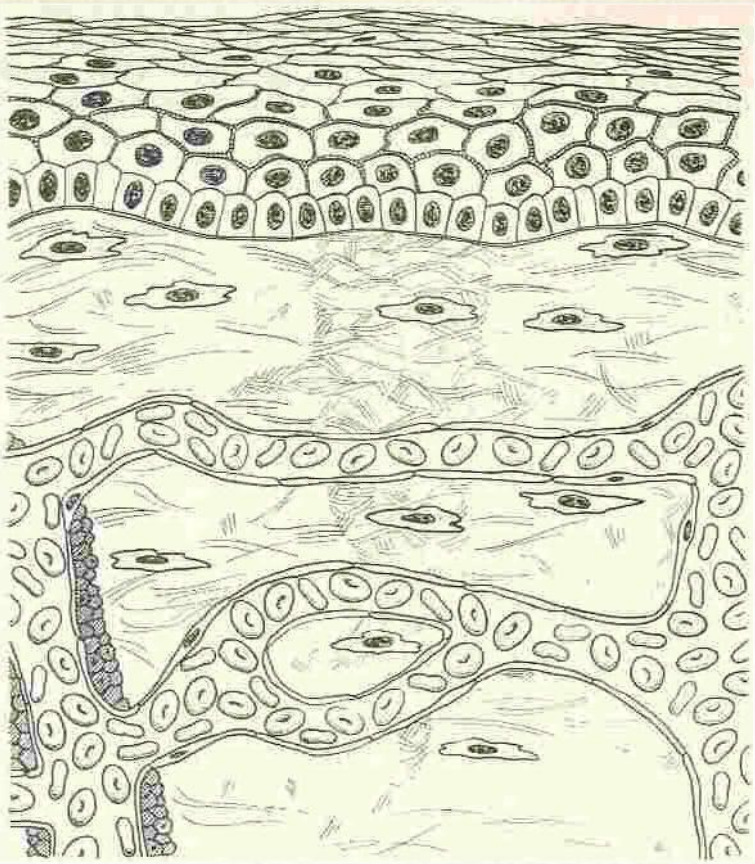

Fig. 18–46. Terminación de la reparación de la herida. El remodelado continuado de la herida aumentará la fuerza de la herida y producirá la remoción del exceso de colágena.

y comienzan a reemplazar la epidermis. El resultado de esta actividad proliferativa y migratoria es el reestablecimiento de una barrera epidérmica sobre el tejido conjuntivo subyacente de la dermis, pero bajo la costra. Esta cae en unos siete días.

La proliferación endotelial de los extremos de los vasos lesionados inicia el reestablecimiento de la vascularización (fig. 18–45). La fusión de estas células de los capilares venosos y arteriales completa la neovascularización. Los fibroblastos perivasculares proliferan y sintetizan una matriz en respuesta a un microambiente mejorado. Los fibroblastos se mueven a lo largo de las bandas de fibrina que sirven de andamios temporales, y avanzan al sitio lesionado con el lecho vascular en avance. Algunos fibroblastos desarrollan la capacidad de moverse a lo largo de la matriz por mecanismos de contracción. Estos fibroblastos que tienen miofilamentos contráctiles se denominan *miofibroblastos*. Las células fibroblásticas comienzan a dominar el sitio de la lesión conforme disminuye el estado inflamatorio.

El tejido conjuntivo en el sitio de la lesión tiene muchos fibroblastos y está extensamente vascularizado. Las células sanguíneas blancas también son abundantes; no obstante, la herida carece de tejido nervioso. El tejido de nueva generación, *de granulación*, media la reparación del tejido conjuntivo y causa la *contracción de la herida* –el movimiento de engrosamiento completo de la piel hacia el centro del defecto. La contracción de la herida es un proceso activo que quizá depende de los miofibroblastos. El fenómeno de contracción puede activarse por los estimuladores del músculo liso y eliminado por los inhibidores de éste. Los miofilamentos de los miofibroblastos son componentes integrales de este proceso. Aunque las células mesenquimatosas determinan la población de células fibroblásticas del tejido de granulación, se desconocen los determinantes reales de la diferenciación de los miofibroblastos. El tejido de granulación tiene, de manera típica, ambas poblaciones de células.

Estado de maduración

La reducción gradual del número de células fibroblásticas y la disminución correspondiente del número de capilares en la herida, son características histológicas del estado de maduración (fig. 18–46). En tanto que el estado previo era dominado por los fibroblastos y su actividad sintética, el estado de maduración se ca-

racteriza por síntesis equilibrada y degradación de los componentes del tejido conjuntivo. Las fibras colágenas, típicamente, se alinean a lo largo de las líneas de tensión de la herida. Puede anticiparse, por ello, un aumento gradual y continuo de la fuerza de la herida. En tanto que la fuerza puede alcanzar 25% de la que había antes de la lesión tres semanas después del daño, algunas heridas pueden continuar la mejoría de su fuerza por dos años.

Al cabo del tiempo, la inervación de la herida se reestablece. La regeneración nerviosa se describió con anterioridad.

REFERENCIAS

Abercrombie, M., Flint, M. H. and James, D. W.: Collagen formation and wound contraction during repair of small excised wounds in the skin of rats. J. Embryol. Exp. Morphol. *2*:264, 1954.

Adam, W. S., Calhoun, M. L., Smith, E. M. and Stinson, A. W.: *Microscopic Anatomy of the Dog: A Photographic Atlas*. C. C. Thomas, Springfield, 1970.

Baker, B. B.: Epidermal cell renewal in the dog. Diss. Abst. Int. *32B*:5526, 1972.

Baker, K. P.: Hair growth and replacement in the cat. Brit. Vet. J. *130*:327, 1974.

Chase, H. B.: Growth of the hair. Physiol. Rev. *34*:113, 1954.

Creed, R. F. S.: The histology of the mammalian skin with special reference to the dog and cat. Vet. Rec. *70*:736, 1958.

David, L. T.: Histology of the skin of the Mexican hairless swine (*Sus scrofa*). Amer. J. Anat. *50*:283, 1932.

Findlay, J. D. and Yang, S. H.: The sweat glands of Ayrshire cattle. J. Agric. Sci. *40*:426, 1950.

Godall, A. M. and Yang, S. H.: Myoepithelial cells in bovine sweat glands. J. Agric. Sci. *42*:159, 1952.

Hausman, L. A.: Structural characteristics of the hair of mammals. Amer. Natur. *44*:496, 1930.

Hibbs, R. G.: The fine structure of human exocrine sweat glands. Amer. J. Anat. *103*:201, 1958.

Hunt, T. K. and Van Winkle, W., Jr.: *Fundamentals of Wound Management in Surgery—Wound Healing: Normal Repair*. Chirurgecom, Inc., South Plainfield, New Jersey, 1976.

Katz, S. I., Tamaki, K. and Sachs, D. H.: Epidermal Langerhans cells are derived from cells originating in bone marrow. Nature *282*:324, 1979.

Mabach, H. I. and Rovee, D. T. (editors): *Epidermal Wound Healing*. Year Book Medical Publishers, Chicago, 1972.

Moffat, G. H.: The growth of hair follicles and its relation to the adjacent dermal structures. J. Anat. *102*:527, 1968.

Montagna, W.: *The Structure and Function of the Skin*. 9th ed. Academic Press, New York, 1962.

Muller, G. H. (editor): Symposium on the skin and internal disease. Vet. Clin. North Amer. 9:1, 1979.

Muller, G. H. and Kirk, R. W.: *Small Animal Dermatology*. W. B. Saunders, Philadelphia, 1976.

Munger, B. L.: The cytology of apocrine sweat glands. I. Cat and monkey. Z. Zellforsch. *67*:373, 1965.

Nelsen, S. W.: Glands of the canine skin. Am. J. Vet. Res. *14*:448, 1953.

Stump, J. E.: Anatomy of the normal equine foot, including microscopic features of the laminar region. J. Amer. Vet. Med. Ass. *151*:1588, 1967.

Toker, C.: Observations on the ultrastructure of a mammary ductule. J. Ultrastruct. Res. *21*:9, 1967.

Webb, A. J. and Calhoun, M. L.: The microscopic anatomy of the skin of mongrel dogs. Am. J. Vet. Res. *15*:574, 1954.

Webber, A. F., Kitchell, R. L. and Sautter, J. H.: Mammary gland studies. I. The identity and characterization of the smallest lobule unit in the udder of the dairy cow. Amer. J. Vet. Res. *16*:255, 1955.

19

APARATO DIGESTIVO

CARACTERISTICAS GENERALES

Forma y función

Está integrado por el tubo digestivo y estructuras accesorias, como: labios, lengua, dientes y glándulas extramurales. *El aparato digestivo (conducto)* es una estructura tubular modificada; que se extiende de la boca al ano y adopta la estructura básica del modelo descrito en el capítulo 13. Por conveniencia se le divide en varios órganos, con base en su estructura y localización anatómica: boca, faringe, esófago, estómago, intestino delgado y grueso, recto y ano. Aunque la organización mural de estas subdivisiones varía, las modificaciones específicas de cada componente del tubo digestivo permitirá una identidad funcional única, según el esquema de organización básica.

El epitelio que recubre a la mayor parte del aparato digestivo proviene del endodermo; sin embargo, el epitelio bucal y caudal provienen del ectodermo estomodeal y proctodeal, respectivamente. Los derivados neuroectodérmicos participan de la inervación de los órganos digestivos, en tanto que el mesodermo origina los componentes tisulares del músculo y tejido conjuntivo.

Las diferentes adaptaciones funcionales de los órganos del aparato digestivo se reflejan en las variadas modificaciones histológicas de la boca al ano. La musculatura de los labios y la lengua ayudan a la *prensión* de los alimentos, en tanto que los dientes permiten la *masticación*. La *deglución* es el resultado de la actividad integrada de las estructuras musculares de la cavidad bucal y la faringe. El esófago muscularizado impulsa el bolo de alimento al estómago, donde empieza la *digestión mecánica* y *química*. El resto del tubo continúa la digestión y la *absorción*, y *empuja* el contenido luminal hacia el ano, para culminar en la *eliminación* de los residuos digestivos, heces. Algunas de las funciones menos obvias, pero esenciales del aparato digestivo y glándulas accesorias son: *síntesis y secreción de enzimas, secreción de jugos digestivos, producción de vitaminas, síntesis y secreción de proteínas plasmáticas, desintoxicación de substancias dañinas y elaboración de metabolitos esenciales*. Los órganos específicos de este sistema efectúan muchas otras funciones que se analizarán en cada órgano.

El contenido luminal, sólido, líquido y semilíquido del aparato digestivo está fuera del cuerpo. Los materiales no entran o salen del cuerpo por este sistema hasta que hallan cruzado la barrera epitelial del aparato digestivo. La digestión se realiza en el tubo digestivo por la secreción de enzimas, bilis y ácido hidrocólico fuera del cuerpo. La absorción selectiva de materiales vitales al organismo es una fuñción de las células que recubren a este sistema.

Organización histológica

Aunque en el capítulo 13 se comentó la organización mural de los órganos tubulares, aquí sólo se bosqueja. La esencia en la organización del tubo digestivo es la presencia, ausencia, o especialización de los diferentes componentes murales.

Túnica mucosa
- Lámina epitelial mucosa
- Lámina mucosa propia
- Lámina muscular mucosa

Túnica submucosa
Túnica muscular
- Lámina muscular interna
- Lámina muscular externa

Túnica serosa, o
Túnica adventicia

ESTRUCTURAS BUCALES

CAVIDAD BUCAL

Características generales

La cavidad bucal es la parte del aparato digestivo que no tiene configuración tubular típica. Numerosos órganos con diversas funciones ocupan esta región lo cual altera su morfología tubular; sin embargo, la organiza-

ción mural de la cavidad oral se adapta al patrón básico. Por lo general, se puede describir a la cavidad oral como una extensión de la piel, modificada como una *membrana mucosa cutánea;* esto es, está cubierta por epitelio escamoso estratificado, y es humedecido por las secreciones (mucosa, serosa, mixta) de las glándulas salivales.

Estructura histológica

La lámina epitelial es epitelio escamoso estratificado con diferentes grados de cornificación. En algunas especies se proyectan desde la superficie epitelial grandes papilas epiteliales con un centro de tejido conjuntivo. La anterior ayuda a la prensión y masticación del alimento (rumiantes).

La lámina propia se mezcla de forma insensible con la túnica submucosa. La lámina propia suele ser descrita como desprovista de glándulas; sólo posee los conductos excretores de las glándulas submucosas, citadas con frecuencia como glándulas bucales. Estas pueden ser glándulas mucosas, serosas o mixtas.

La túnica submucosa se mezcla y descansa sobre la fascia del músculo esquelético adyacente. Si estuviera ausente, entonces la lámina propia asume la relación. En algunos casos, el músculo esquelético es reemplazado por el hueso. De esta manera, la lámina propia o túnica submucosa descansará sobre el periostio de la estructura ósea relacionada.

Dado que el aspecto histológico general de la cavidad oral es completamente uniforme, sólo se describirán algunas estructuras únicas o diferentes.

LABIOS

Son la unión mucocutánea, el punto de transición de la epidermis a la membrana mucosa de la cavidad bucal (fig. 19–1). La superficie externa está cubierta por una capa delgada de epitelio escamoso estratificado queratinizado. Los pelos, glándulas sebáceas y glándulas sudoríparas tubulares, se encuentran con más frecuencia en la piel que en los labios.

En el punto de transición, la epidermis delgada se torna en una engrosada membrana mucosa cutánea de la cavidad oral. Es queratinizada en las especies en que la dieta tiene mucho forraje (rumiantes, caballo). En el cerdo y carnívoros no es queratinizada. El grado o ausencia de queratinización depende de la dieta.

El centro de los labios está compuesto de tejido conjuntivo fibroso y músculo esquelético (*oris orbicularis*). En la parte integumentaria del labio son típicas la dermis e hipodermis. En la parte labial la lámina propia y la túnica submucosa son características, aunque no se distinguen entre sí. Hay glándulas submucosas (labiales). Son mucosas en rumiantes pequeños y carnívoros y mixtas en otras especies. Estas glándulas son de tipo tubuloalveolar ramificadas. Son glándulas serosas en el plano nasal bovino. La túnica muscular es de músculo esquelético (oris orbicularis).

MEJILLAS (CARRILLOS)

La lámina epitelial, lámina propia y túnica submucosa de la mejilla se parecen a la estructura de los labios (fig. 19–2). Las *glándulas bucales* serosas o mucosas ocupan el espacio del tejido conjuntivo submucoso.

PALADAR DURO

Está compuesto por un epitelio escamoso estratificado queratinizado, muy grueso y queratinizado en la *almohadilla dental* de los rumiantes (fig. 19–3). La lámina propia-submucosa es típica y se continúa con el periostio fibroso del techo óseo de la cavidad bucal. También se encuentra tejido adiposo y un extenso lecho vascular. La región caudal del paladar duro de la mayor parte de las especies posee muchas glándulas tubuloalveolares ramificadas las cuales pueden ser mucosas o mixtas.

PALADAR BLANDO

El paladar blando es una extensión caudal fibrosa y muscular del duro. En su aspecto dorsal (nasofaringe), está cubierto por un epitelio cilíndrico ciliado seudoestratificado (*epitelio respiratorio*), en tanto que su porción ventral está cubierta por una membrana mucosa cutánea típica. El centro del tejido conjuntivo puede tener glándulas parecidas a las del paladar duro. Suele haber ganglios linfáticos. La amígdala palatina del cerdo se está por completo dentro del paladar blando.

LA LENGUA

Es una proyección craneal del piso ventral de la cavidad bucal, cubierta por epitelio escamoso estratificado y posee un centro de tejido conjuntivo y músculo esquelético. Otras estructuras importantes, son las *papilas linguales* y *los bulbos gustativos* (fig. 19–4).

Estructura histológica

La lámina epitelial consta de un epitelio con diferente queratinización. Numerosas espigas epidérmicas y papilas dérmicas componen la unión epitelial y de tejido conjuntivo (*cuerpo papilar*). Las numerosas invaginaciones de la papila dérmica dentro del epitelio resultan en las evaginaciones de la membrana mucosa como *papilas linguales*. En los caballos y rumiantes, el aspecto posterodorsal de la lengua es el de una membrana mucosa engrosada, que proporciona rigidez a esta estructura. La lámina propia y la túnica submucosa son típicas y se mezclan con el tejido conjuntivo (epimi-

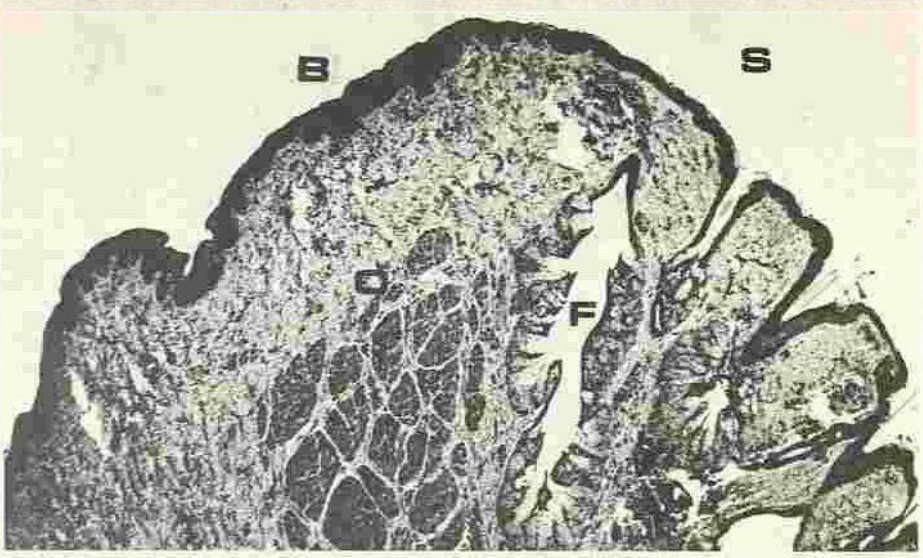

Fig. 19–1. Corte histológico a través del labio de un felino. La superficie bucal (B) es una membrana mucosa. La piel (S) es típica y tiene folículos pilosos (F) y glándulas sebáceas de relación. El músculo orbicular de la boca (O) está en el centro de esta estructura. X 10. Las microfotografías de luz están marcadas según el aumento dado por el microscopio antes de la amplificación fotográfica. Las microfotografías electrónicas están marcadas de acuerdo con el aumento total, con la amplificación fotográfica.

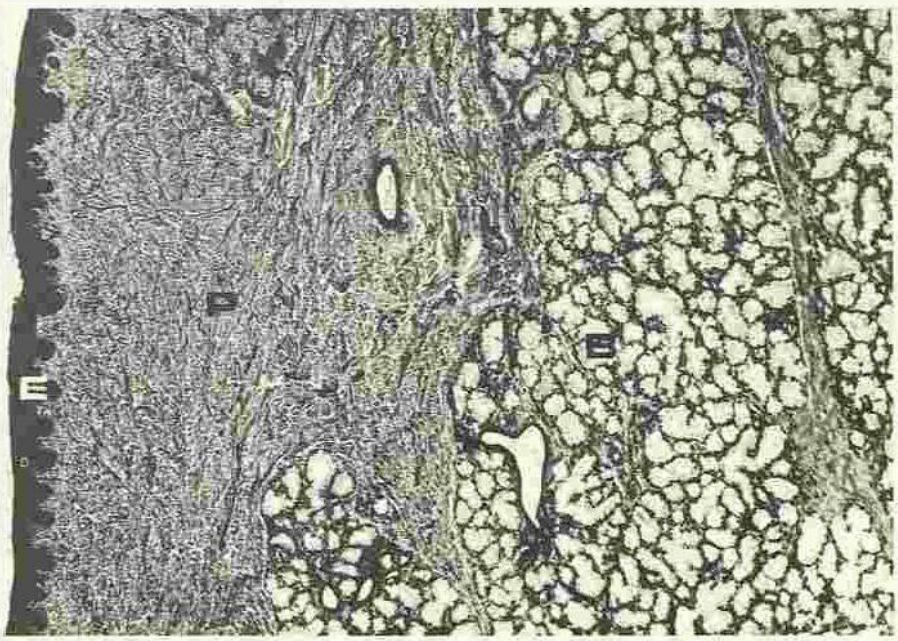

Fig. 19–2. Corte a través de la mejilla de felino. La lámina epitelial de la mucosa (E) descansa sobre una lámina propia típica (P). Hay numerosas glándulas bucales secretoras de moco (B). X 16.

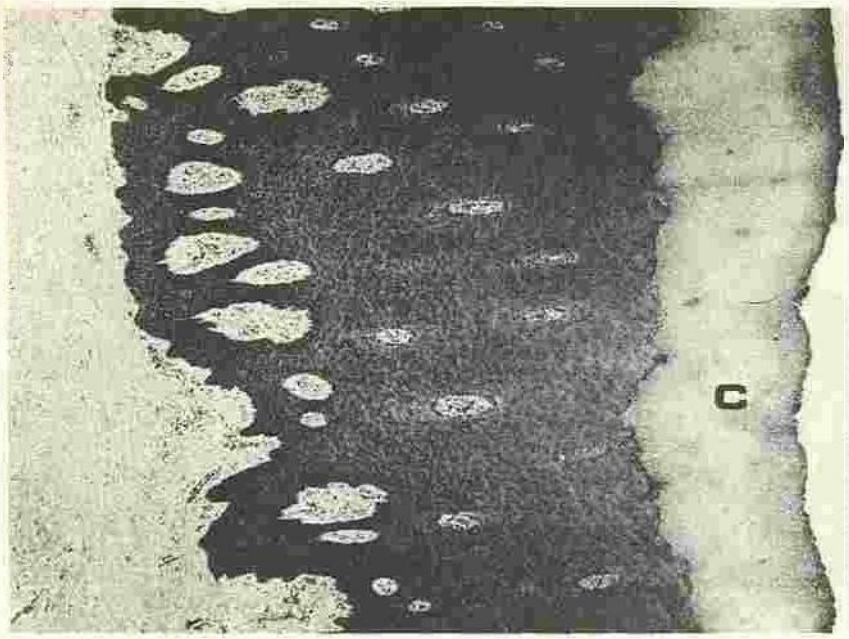

Fig. 19–3. Corte del cojinete dental de bovino. Esta estructura reemplaza a los incisivos superiores en los rumiantes. El cojinete tiene una lámina epitelial engrosada y altamente cornificada (C). X10.

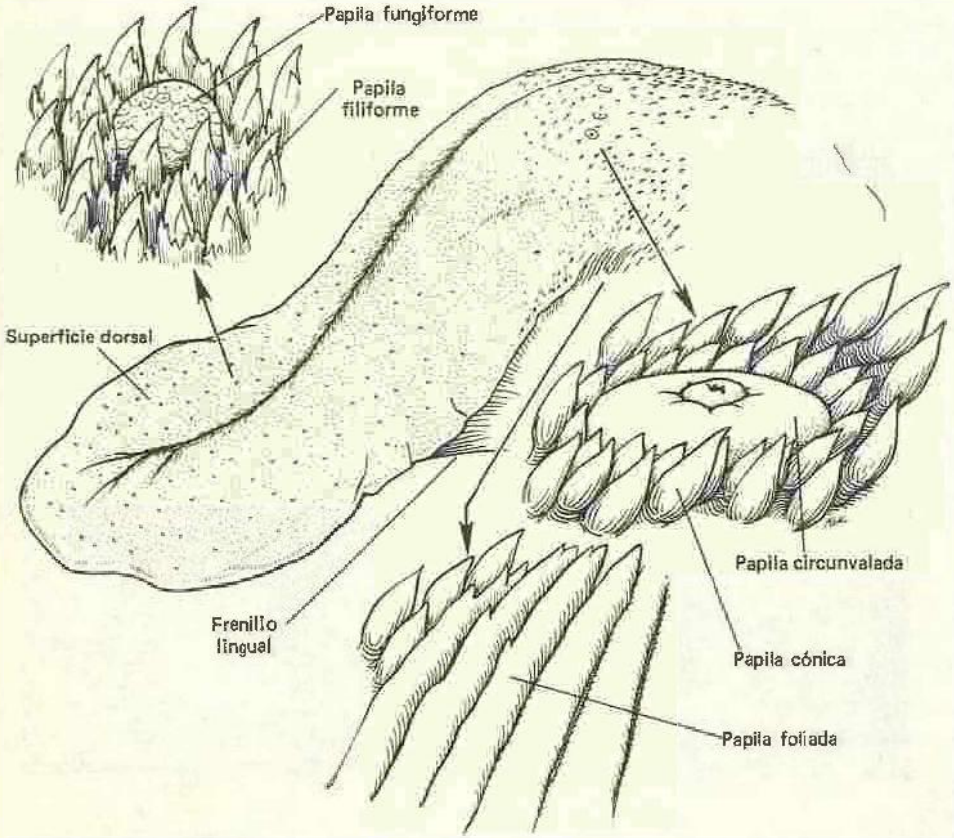

Fig. 19–4. Diagrama de la lengua de un canino y las papilas linguales. (Redibujado y modificado de Evans, H.E. and Christensen, G.C.: *Miller's Anatomy of the Dog.* W.B. Saunders, Philadelphia, 1979).

sium) del centro de la musculatura lingual y extrínseca.

El tabique lingual es característico de los carnívoros. Se une a la parte ventral de la lengua al piso de la cavidad oral. Consta de tejido conjuntivo fibroso blanco denso, un poco de tejido adiposo, músculo esquelético y a veces algo de cartílago. En el cerdo consta primariamente de tejido adiposo y un poco de tejido conjuntivo. En caballos y rumiantes no está bien desarrollada.

Papilas linguales

Suelen estar confinadas a la parte dorsal de la lengua; difieren en tamaño, forma, número, distribución y función, así como con la especie; incluyen las siguientes: *filiformes, lenticulares, foliadas, fungiformes* y *circunvaladas.*

Las *papilas filiformes* son las más numerosas y están muy bien desarrolladas en gatos y rumiantes, en los que desarrollan funciones mecánicas (fig. 19–5). Estas incluyen alimentación y lamido. Las papilas queratinizadas tienen forma de espina de rosa con su curvatura orientada en forma caudal. El centro del tejido conjuntivo es la lámina propia típica.

La *papilas lenticulares* o *cónicas,* también realizan funciones mecánicas (fig. 19–6). Su forma se parece a la de lentes convexos dobles. Son en especial prominentes en el dorso del primer tercio caudal de la lengua.

Papilas fungiformes. Tienen forma de hongos y realizan funciones mecánicas y gustativas (fig. 19–7). Puede haber bulbos gustativos. Estas papilas no están tan queratinizadas como las anteriores. La primera papilación de la lámina propia es prominente, puede haber papilaciones secundarias. El centro del tejido conjuntivo que puede contener tejido linfático difuso es típico.

Papilas foliadas. Tienen forma de hoja y están separadas entre sí, o de la membrana mucosa asociada, por una invaginación de la membrana mucosa (fig. 19–8); son gustativas. Su epitelio no es queratinizado. Poseen proyecciones en forma de dedo de la lámina propia. Las glándulas serosas tubuloalveolares ramificadas de la lámina propia-submucosa, se abren en la base del surco *epitelial*. Estas son las *glándulas de von Ebner.* Los bulbos gustativos ocupan las paredes laterales de la cubierta epitelial.

Las *papilas circunvaladas* (*valadas*) son las más grandes y menos numerosas (fig. 19–9). No se elevan por encima de la lámina epitelial, y están rodeadas por un surco profundo. En las paredes laterales de la lámina epitelial hay muchos bulbos gustativos. El centro del tejido conjuntivo prominente es la lámina propia típica. Las glándulas serosas tubuloalveolares ramificadas se abren en la base del surco y limpian a esta región del material alimenticio.

Bulbos gustativos

Son receptores de las sensaciones gustativas en la lengua; estructuras intraepiteliales localizadas en las paredes de las papilas foliadas, fungiformes y circunvaladas (fig. 19–10, 19–11). Estos botones son masas ovaladas de células que se extienden desde la membrana basal y se abren a través de un pequeño conducto *poro gustativo,* a la superficie del epitelio. Las proyecciones microvellosas de los elementos celulares se extienden al poro gustativo como "pelos gustativos".

Con el microscopio de luz pueden distinguirse en forma sistemática dos tipos de células en el bulbo (fig. 19–12): *células de apoyo* (*sustentaculares*) y *gustativas.* Sin embargo, ambos tipos se describen como cilíndricas, tienen forma de un haz. Las células gustativas, sensoriales, poseen un citoplasma denso, acidófilo, y un núcleo vesicular elongado. Las células sustentaculares poseen un citoplasma vacuolado, acidófilo, y un núcleo denso elongado. El aspecto distintivo suele ser morfología nuclear. Se puede identificar a un tercer tipo de células en el bulbo gustativo en muestras bien fijadas. Esta célula (*basal*) es pequeña y está situada a lo largo de los límites lateral y basal de bulbo gustativo.

Los estudios con el microscopio electrónico indican que hay cuatro tipos de células (tipos I–IV) en el bulbo gustativo. Aún no se ha logrado una correlación precisa entre los estudios con el microscopio electrónico y el microscopio de luz. La célula tipo IV es una célula colocada en forma basal en el microscopio de luz, que quizá funcione como tallo celular para las otras células. La muerte y renovación celulares en esta estructura, son rápidas. Las células nuevas pueden diferenciarse de las células basales cada 10 horas, en tanto que el promedio de vida de las células diferenciadas es de unas 250 horas. La conservación de la integridad funcional depende del contacto que establecen las células nuevas con las terminaciones nerviosas sensoriales intraepiteliales. Las substancias humorales producidas por los nervios sostienen esta integridad funcional.

Sensación gustativa

Las terminaciones nerviosas de las papilas del gusto (fibras intragemales) terminan en las células sensoriales. En el perro se han descrito las modalidades gustativas básicas de sabor amargo, dulce, salado y acuoso, se ha delineado la distribución de las modalidades de la lengua y se han relacionado con varios tipos de papilas linguales. El sabor amargo está distribuido sobre la superficie dorsal de la lengua, en tanto que el salado a lo largo de los bordes lateral y caudal, lo cual corresponde a la distribución de la cuerda timpánica del nervio facial. La sensación del sabor dulce está distribuida por los márgenes bucal y lateral de la lengua. El sabor acuoso está limitado al límite bucal de la lengua. Los dos tercios bucales de la lengua, la parte inervada por el nervio facial, pueden ser sensibles a lo dulce, salado, amargo y acuoso. El tercio caudal, la parte inervada por el nervio glosofaríngeo, sólo es sensible a lo amargo.

AMIGDALAS

Dado que la cavidad bucal y estructuras relacionadas están sujetas a diferentes lesiones por materiales y microorganismos extraños, hay numerosas acumulaciones



Fig. 19–5. Papila lingual típica de la lengua de felino. Esta papila es completamente epitelial. X10.

y agregados difusos de tejido linfático en la lámina propia-submucosa de esta región. La invasión de linfocitos a la lámina epitelial, a partir del tejido conjuntivo relacionado, es un suceso común en esta región.

Las amígdalas son órganos auxiliares de protección muy importante de la parte caudal de la cavidad bucal (capítulo 17).

DIENTES

Características generales

Aunque en los mamíferos difieren en su aspecto macro y submacroscópico, poseen los mismos componentes: *esmalte, dentina, cemento* y *pulpa.* Los dientes pueden

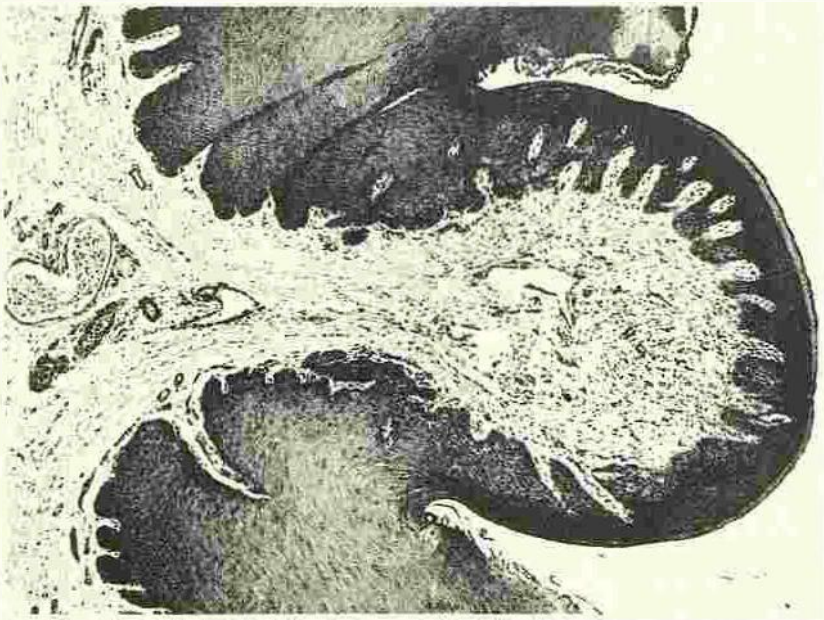

Fig. 19–6. Papila lentiforme típica de la cara dorsal de la lengua de bovino. X16.

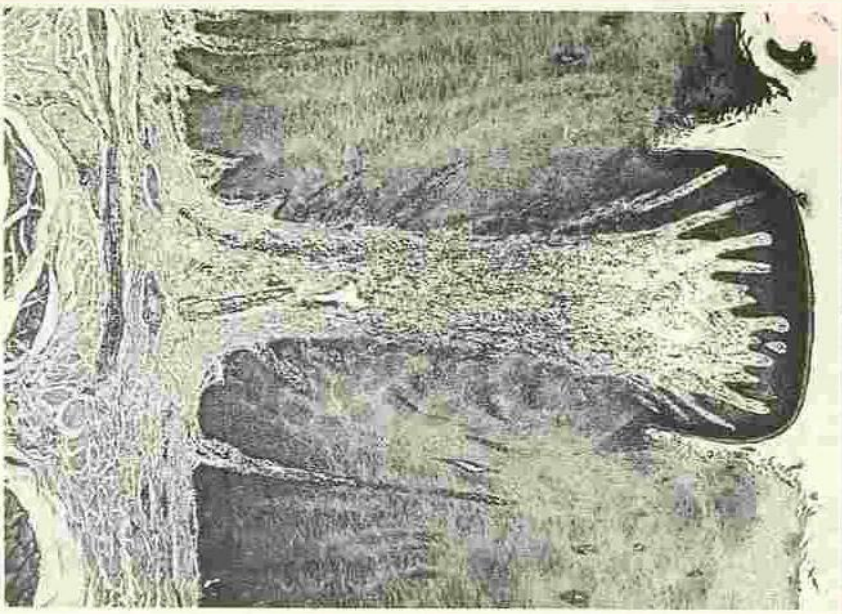

Fig. 19–7. Papila fungiforme típica de lengua de canino. Esta estructura puede ser gustativa. X10.

ser simples o complejos. Los dientes *braquidontos* (*simple*) ya no crecen al terminar su erupción (fig. 19–13). Aún más, se dividen en una *corona, cuello* y *raíz* definitivos. Los dientes *hipsodontes* (*complejos*) de los rumiantes, roedores y caballo, son estructuras que erupcionan constantemente (fig. 19–14). Estos dientes no poseen una corona, cuello y raíz definitivos. En su lugar, se considera que sólo están compuestos de raíz. Los dientes hipsodontes comprenden a los dientes de los carrillos de los rumiantes, todos los dientes de los caballos, los dientes incisoformes de los roedores y el diente canino del cerdo.

Los diferentes dientes poseen modificaciones, según su función: rasgar, cortar o moler el alimento. También son excelentes implementos de protección.

Desarrollo de un diente simple

El desarrollo de los dientes necesita de la contribución del epitelio y del tejido conjuntivo subyacente (fig. 19–15). En el puente epitelial, lámina dental, en la

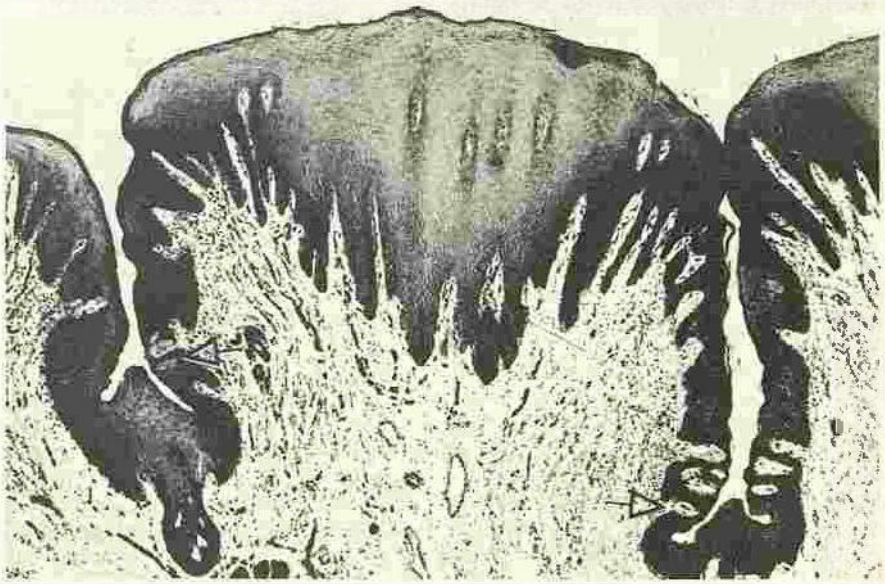

Fig. 19–8. Papila foliada típica de la lengua de canino. Estas papilas son gustativas. Flechas, criptas gustativas. X16.

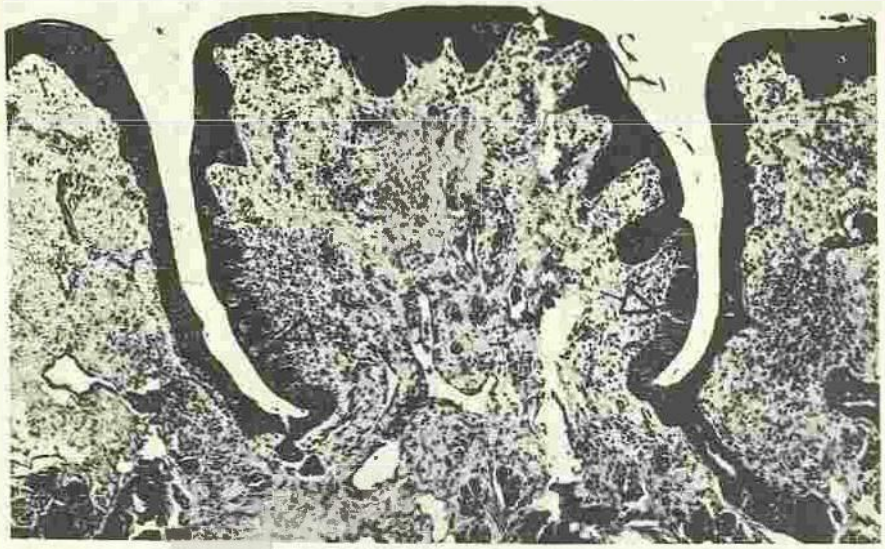

Fig. 19–9. Papila circunvalada típica de lengua de canino. Las criptas gustativas (flechas) son notorias. X16.

arcada dental de cada mejilla crece en la región mesenquimatosa subyacente. La proliferación del epitelio a lo largo del límite lateral de la lámina, extiende aún más esta estructura hacia el mesénquima. A partir de esta extensión lateral, se originan los *órganos* del *elemento* del *diente deciduo* (*de leche*). En un periodo posterior, el sobrecrecimiento medial o lingual de la lámina dental origina los órganos del esmalte del *diente permanente*. La proliferación del epitelio invasor como una masa sólida de células se continúan a la *etapa cubierta* acompañada por una condensación del mesénquima en la base de la cubierta (fig. 19–16).

Por medio del crecimiento complementario del epitelio y tejido del mesénquima relacionado, se logra la *etapa de campana* (fig. 19–17). Ahora el epitelio es el *órgano esmaltado*, que puede dividirse en varias relaciones: *epitelio esmaltado interno*, *retículo estrellado* y *epitelio esmaltado externo* (fig. 19–18). El primero consta de células cilíndricas, *ameloblastos*, separadas de la papila dentaria por la membrana basal. Este epitelio se continúa con el *epitelio esmaltado externo* en los extremos inferiores de la campana. Este epitelio externo está compuesto de células festonadas y pequeñas. El centro del órgano esmaltado está integrado por el *retículo estrellado*. Las células centrales, antes empacadas con mucha fuerza, están separadas por los extensos espacios intercelulares. Estas células tienen un aspecto estrellado. La región de contacto entre el retículo estrellado y el epitelio esmaltado interno está ocupado por células cuboideas, el *estrato intermedio* (fig. 19–18). Conforme avanza el desarrollo del diente, el retículo estrellado (*pulpa dental*) se atrofia y el epitelio esmaltado externo se colapsa sobre el epitelio esmaltado interno.

La papila dentaria queda atrapada en los confines del órgano esmaltado. La capa de células cilíndricas se distingue del mesénquima a lo largo de la superficie interna de la membrana basal, los odontoblastos. El resto de la papila se torna en la pulpa del diente. Esta consta de vasos sanguíneos, nervios y tejido conjuntivo laxo.

Una masa de tejido conjuntivo circunscribe al órgano esmaltado y a la papila dentaria. El tejido conjuntivo de este *saco dental* se continúa con el tejido conjuntivo de la papila dental. El saco dentario es importante porque da origen a lo siguiente:

1. *Hueso alveolar* y periostio que rodea a la raíz.
2. Una capa de *cemento* periférico a la dentina de la raíz.
3. Una red de fibras de colágena fija que conectan al cemento de la raíz al hueso alveolar, la *membrana periodontal*.

La secuencia en el desarrollo del diente incluye la diferenciación del esmalte, dentina y cemento. El depósito del esmalte se logra por la actividad secretora de los ameloblastos. Este proceso se inicia en el ápex de la papila, hacia la encía y borde de la campana; eso empieza después del depósito de los productos secretores de los odontoblastos. Estos secretan sus productos de modo que la predentina y dentina se depositan en el apéx de la papila, de manera lateral hacia el borde y en dirección opuesta al depósito del esmalte. También, este proceso es aposicional. La actividad de los ameloblastos y odontoblastos conducen a la formación de la *corona* dentaria.

En el punto de continuidad entre el epitelio esmaltado interno y externo (la futura región del cuello del diente), se desarrolla un pliegue epitelial, el cual crece hacia abajo como *vaina epitelial de la raíz* (*vaina de Hertwig*). La dentina continúa su desarrollo en esta región. Sin embargo, en lugar del esmalte, el mesénquima se interdigita así mismo entre los odontoblastos, y se desarrolla la vaina de la raíz y el cemento.

Por ello, la raíz consta de cemento y dentina. Y la transición de corona a raíz es el *cuello* del diente.

Conforme se efectúan los procesos anteriores, el saco dentario origina el hueso alveolar y otras estructuras. El crecimiento hacia abajo de la raíz ejerce presión contra el hueso alveolar estacionario lo cual causa un movimiento de translación hacia arriba, o *erupción*.

Durante la erupción, la corona del diente se rompe a través del órgano esmaltado y encía; cesa la actividad ameloblástica. Sin embargo, el depósito constante de la raíz durante la erupción, hace que se logre la posición definitiva del diente.

El desarrollo subsecuente del órgano esmaltado de los dientes permanentes, sigue los mismos pasos mencionados. A medida que se desarrollan las papilas de los dientes permanentes, su crecimiento presiona la raíz y estructuras relacionadas de los dientes deciduos, produciéndose su reabsorción. La pérdida de los dientes deciduos es seguida muy de cerca por su reemplazo con los permanentes.

Componentes celulares y de la matriz del diente

Los componentes celulares del diente comprenden a *ameloblastos, odontoblastos, cementoblastos* y células de tejido conjuntivo. Los componentes de la matriz comprenden al *esmalte, predentina, dentina, cemento* y *membrana periodontal*.

Los *ameloblastos* son células cilíndricas que al corte sagital aparentan ser hexagonales (fig. 19–19). Estas células polarizadas poseen un núcleo elongado, con posición basal. La parte basal de la célula es abundante en mitocondrias. La parte apical de la célula es abundante en retículo endoplásmico rugoso y aparato de Golgi. En el ápex de la célula se aprecia el *proceso de Tome* (extensiones prismáticas del citoplasma ameloblástico apical). El material para la formación del esmalte es secretado por estos procesos en forma de bastones, como una substancia muy poco mineralizada. Durante el proceso secretorio, los ameloblastos se retraen antes de enviar los productos secretorios. El resultado es un esmalte sin células, compuesto de bastones y material inter-bastón. El esmalte consta de un 95 a 97% de material inorgánico en forma de cristal apatita. Es la substancia más dura del cuerpo. Una vez terminada la formación del esmalte, se desintegran los ameloblastos. Por tanto, es imposible que se pueda reparar el esmalte.

Los *odontoblastos* no están empacados con tanta fuerza como los ameloblastos (fig. 19–20). Estas células cilíndricas también se encuentran polarizadas. Los

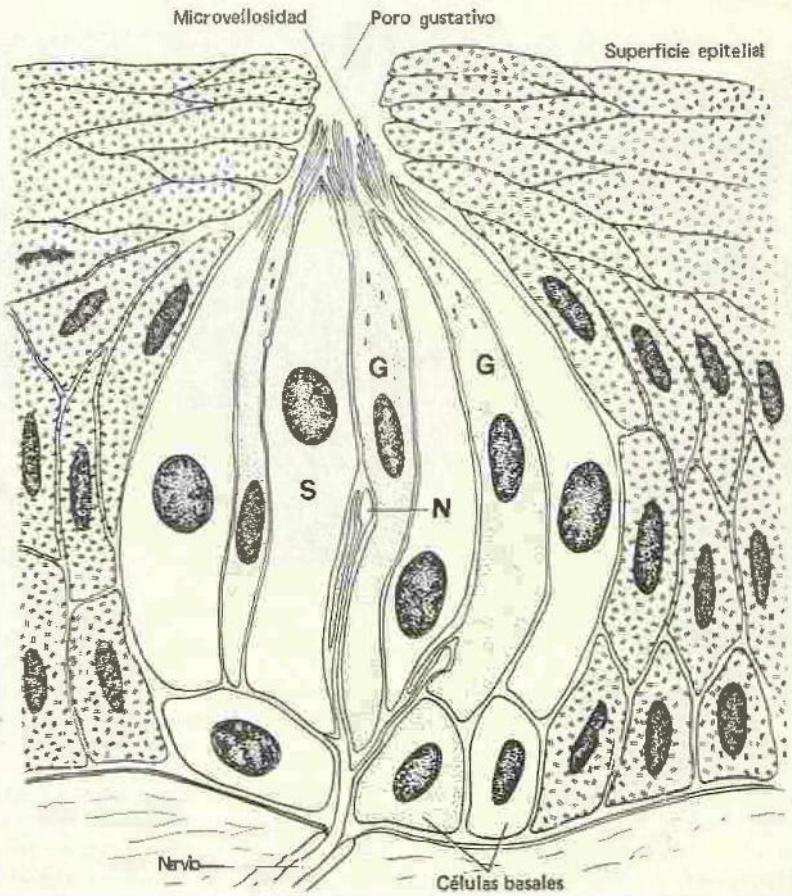

Fig. 19–10. Dibujo del aspecto ultramicroscópico de una cripta gustativa. G, células gustativas; S, células sustentaculares; N, terminación nerviosa.

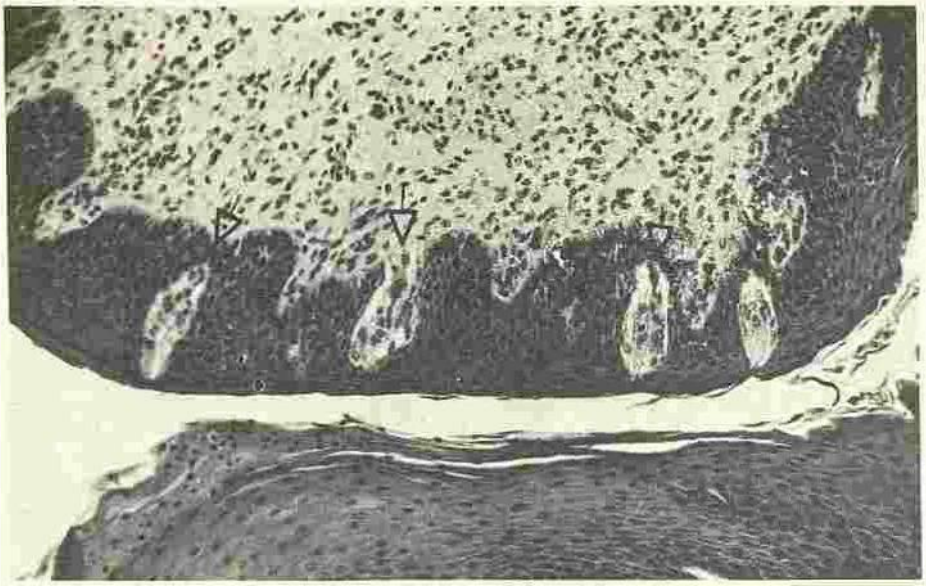

Fig. 19—11. Criptas gustativas acompañadas de una papila circunvalada de lengua de canino. Las criptas gustativas (flechas) son intraepiteliales. X40.

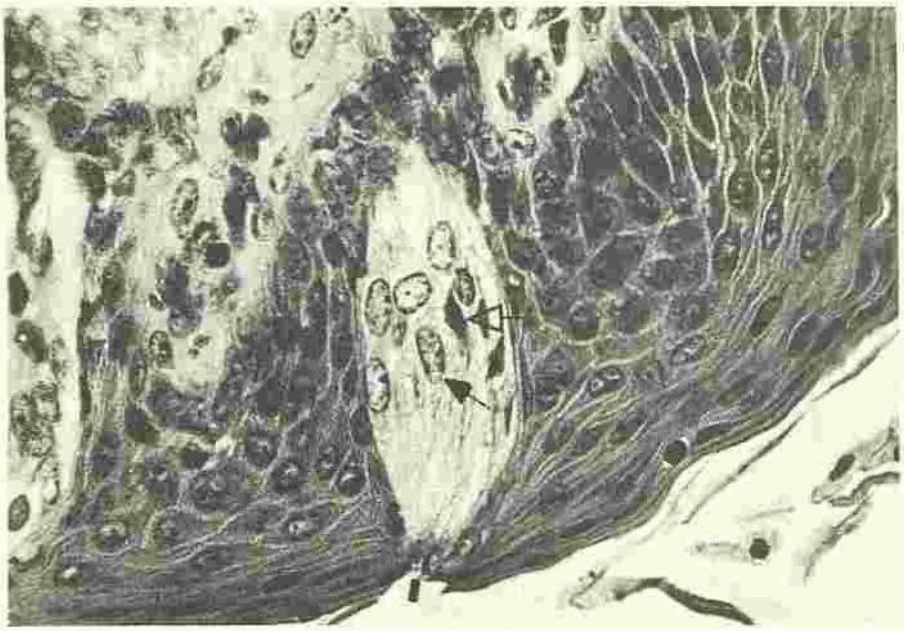

Fig. 19—12. Células de las criptas gustativas. Las células sustentaculares (flecha clara) y las gustativas (flecha obscura) son fusiformes. Los poros gustativos (barra) abren sobre la superficie epitelial. X160.

organelos predominantes son el retículo endoplásmico rugoso dispuesto apicalmente y un gran aparato de Golgi supranuclear. La secreción inicial de los odontoblastos es la *predentina*, que se deposita al principio en la unión de la dentina y el esmalte. No es una capa ininterrumpida. En su lugar tiene *procesos odontoblásticos* (*fibras de Tome, de dentina*). Conforme se secreta la predentina, los odontoblastos se retraen, antes de su avance frontal, aunque sus procesos permanecen y se conservan los *túbulos dentinales*. La mineralización subsecuente de la predentina produce *dentina*. Este método de secreción se parece a la relación entre la

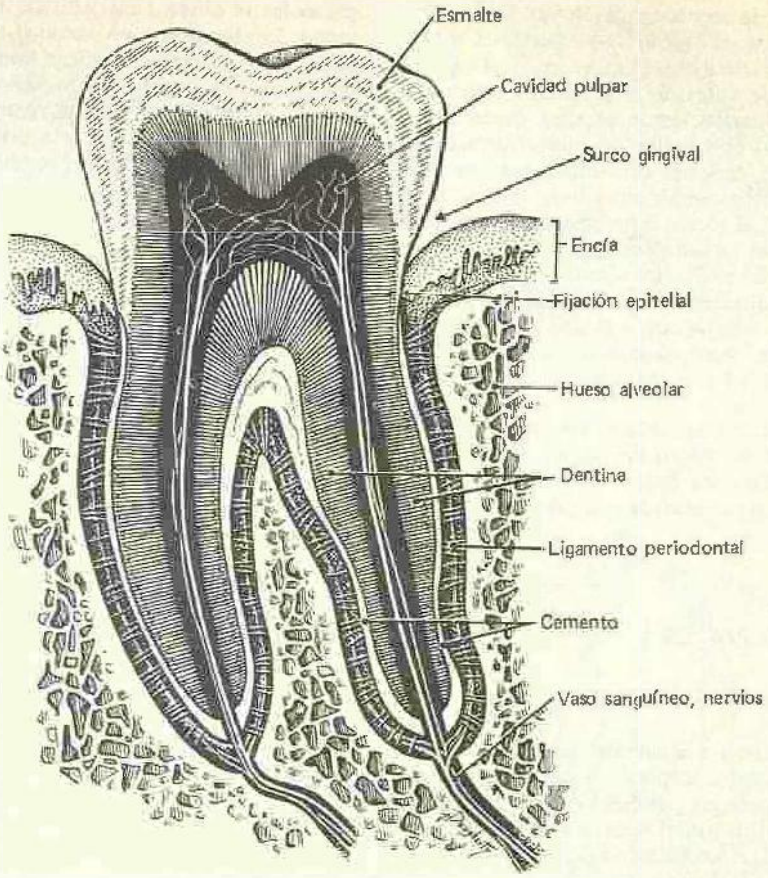

Fig. 19–13. Diente molariforme braquiodonto.

capa osteoide y la mineralización del hueso. Sin embargo, la dentina posee un 69% de substancias inorgánicas.

A diferencia de los ameloblastos, los odontoblastos no se desintegran después de terminar su actividad secretora. Por el contrario son células viables y potencialmente funcionales durante la vida del diente.

Los *cementoblastos* se diferencían del saco dentario y originan el *cemento celular* y *acelular*. Este material en unión con los *cementocitos* son muy parecidos al tejido o hueso inmaduro. Las fibras de Sharpey se enclavan en este material por un crecimiento aposicional del cemento alrededor de las fibras de colágena. Este proceso se parece al medio como la colágena de los tendones se incorpora y une al hueso.

La *membrana periodontal* consta de fascículos irregulares de fibras de colágena y fibroblastos. Estas fibras se enclavan en el cemento y hueso alveolar relacionado como fibras de Sharpey. Estas fibras fijan al diente en el *alvéolo* y son las que se rompen en la extracción dental.

Dentición braquidonta

La *corona* del diente está cubierta por el esmalte y es la parte del diente visible por encima de la *encía* (fig. 19–13). La corona está compuesta por el esmalte y la dentina, ésta es visible en la superficie del diente desgastado, del cual se ha eliminado el esmalte por la abrasión constante. El *cuello* del diente es el punto de transición entre corona y raíz. Y es el punto importante de la *unión epitelial* al cemento. La *grieta o surco de la encía*, es la depresión entre el diente y la encía arriba del punto de unión epitelial. El punto de la encía adyacente a la corona, se denomina *cresta de la encía*. El surco de la encía y la unión epitelial tienen importancia especial en la enfermedad periodontal. El *sarro* o *cálculo* suele acumularse en el surco de la encía del diente.

La raíz está compuesta de dentina y cemento en aposición una de la otra. La membrana periodontal sirve de suspensión entre el hueso alveolar y el cemento de la raíz.

La pulpa dentaria es tejido conjuntivo laxo, rico en vascularización y nervios. Está unida por la dentina de la corona y la raíz (o raíces).

Dentición hipsodontal

Los dientes de erupción constante son morfológicamente únicos y distintivos y difieren mucho de los dientes braquidontos (fig. 19–14); ello se basa en algu-

le rodea, por una membrana basal. El tejido conjuntivo intralobulillar que tiene relación íntima con las porciones secretoras de la glándula, consta de tejidos conjuntivos reticulares o areolares. Este se vuelve más denso en los conductos más grandes como tejido conjuntivo lobular. Este último se mezcla con el tejido conjuntivo fibroso blanco denso de la cápsula.

Glándula salival parótida

Se conforma según el patrón descrito para las glándulas salivales mayores. Aunque suele ser serosa en animales domésticos, hombre y roedores, pueden encontrarse unas pocas células mucosas o adenómeros mucosos en los carnívoros (fig. 19–25). También puede ser una glándula mixta en cachorros y corderos.

Glándula salival mandibular

La glándula salival mandibular se adapta al patrón descrito para las glándulas salivales mayores. Es una glándula mucosa en el perro y gato (fig. 19–26); serosa en los roedores; mixta en el caballo, hombre y rumiantes. La distribución de las células serosas y mucosas en las glándulas mandibulares mixtas es variable.

Glándula salival sublingual

La organización morfológica de la glándula salival sublingual es típica. Estas glándulas son predominantemente mucosas en rumiantes, cerdos y roedores; mixtas en carnívoros pequeños, hombre y caballo (fig. 19–27).

Glándulas salivales distintivas de los carnívoros

La *glándula salival cigomática* de los carnívoros pequeños, está localizada profundamente en el proceso cigomático del hueso maxilar sobre el paladar y junto a la órbita. Aunque casi es de secreción mucosa, tiene algunas semilunas serosas. El resto de la glándula se organiza de la manera descrita para las glándulas salivales mayores.

La *glándula salival molar* de los felinos está localizada cerca de la comisura de los labios. Las glándulas molares se parecen a las glándulas cigomáticas.

Glándulas salivales diversas

Las glándulas salivales menores comprenden un grupo de glándulas pequeñas, distribuidas en la cavidad bucal. Están en la lámina propia de la submucosa en íntima proximidad con la lámina epitelial. Las glándulas salivales menores se nombran con base en su localización e incluyen las glándulas labiales, linguales, bucales y palatinas. Se describen mejor como formas diminutas de las glándulas mayores mencionadas. Las glándulas salivales menores pueden ser serosas, mucosas o mixtas.

Las *glándulas labiales* son mucosas en rumiantes pequeños, perros y gatos; serosas en grandes rumiantes, cerdo y caballo; mixtas en el hombre. Las *glándulas linguales* de los grandes rumiantes y caballos son mixtas, en tanto que las de los carnívoros y borregos son mucosas. Las *glándulas de von Ebner* son glándulas linguales especializadas que secretan un producto seroso en relación con las papilas gustativas linguales grandes. Las *glándulas bucales dorsales* son mucosas

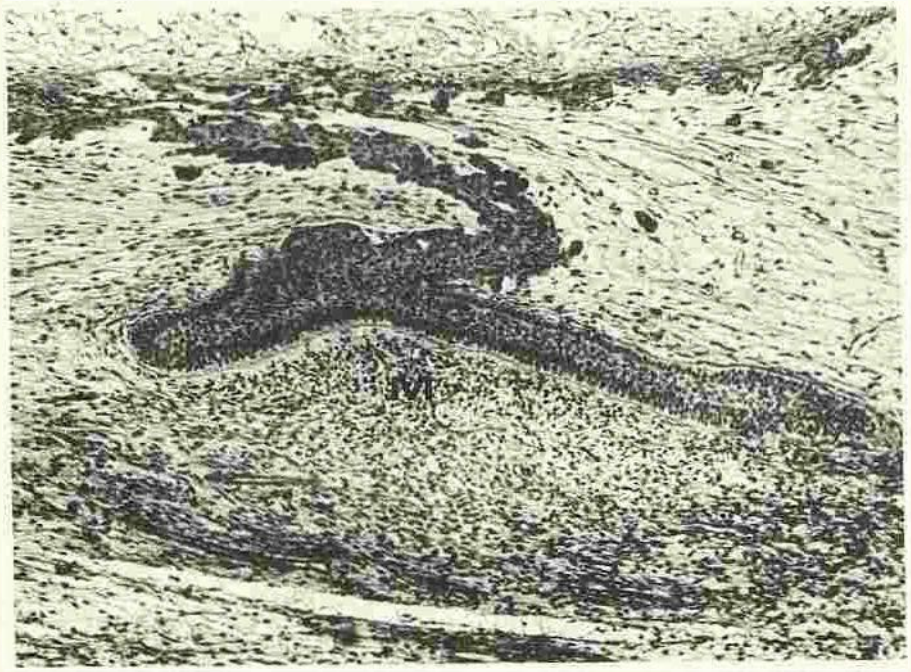

Fig. 19–16. Etapa cubierta de una cripta dental secundaria. El órgano del esmalte es aún una masa condensada de células epiteliales (C) relacionada con el mesénquima (M). X25.

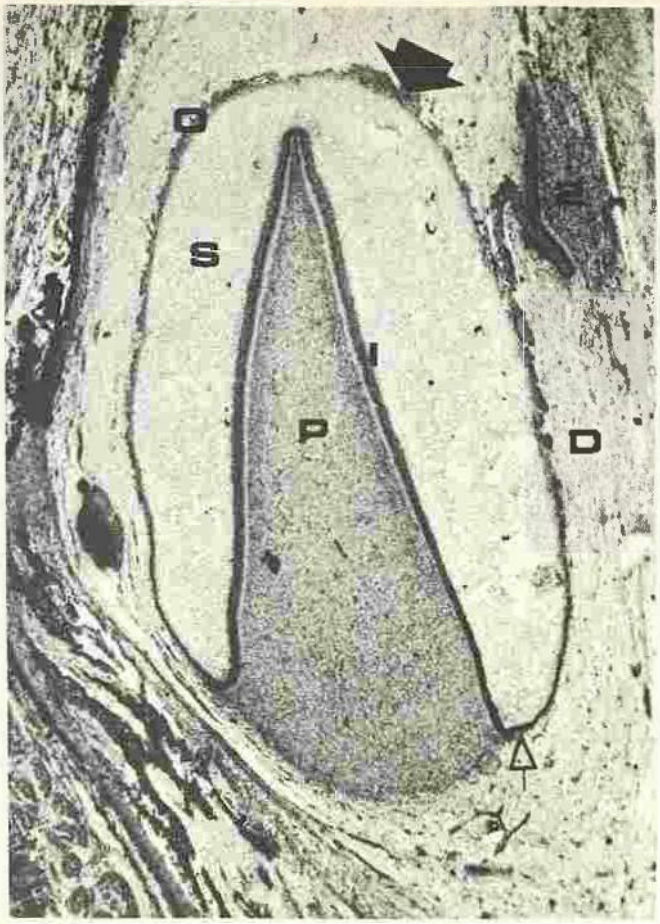

Fig. 19—17. El órgano del esmalte se halla en etapa de campana. Este órgano **(flecha obscura)** tiene una cripta dental permanente unida a él (2). El órgano del esmalte consta de un epitelio de esmalte externo (O) que se continúa con el interno (I) en el borde del órgano (flecha clara). El retículo estrellado (S) está entre las capas epiteliales interna y externa. El órgano del esmalte rodea la condensación mesenquimatosa llamada papila dental (P). D, saco dental. X6.

en los grandes rumiantes, carnívoros y caballos; las *ventrales* de estos animales son serosas. Las bucales del hombre y cerdo son mixtas, al igual que las palatinas.

Correlaciones funcionales

La *saliva*, producto de secreción mixto de las glándulas salivales, sirve en una gran variedad de funciones. Además de la función básica de humedecimiento de la membrana mucosa cutánea y del bolo alimenticio, lubrica, facilita la masticación, deglución y fonación. También auxilia en el ajuste del pH en la parte alta del tubo digestivo, colabora en la disolución y gusto del bolo alimenticio e inicia una cantidad limitada de digestión de los carbohidratos. No obstante, el cerdo parece ser el único animal doméstico que tiene una cantidad importante de amilasa salival que redundará en ciertas consecuencias digestivas. El contenido en sal de la saliva puede auxiliar en la regulación de los electrólitos somáticos. La lactoperoxidasa y la inmunoglobulina A protegen el sistema salival contra los microbios.

La saliva consta de proteínas, glucoproteínas, electrólitos y agua; es un líquido diluido acuoso que de ningún modo es un ultrafiltrado sanguíneo, porque las concentraciones en iones hidrógeno, cloro, potasio, sodio, proteínas y glucosa difieren mucho de las de la sangre. La producción de saliva consume energía.

La salivación está bajo control reflejo de los centros salivales del sistema nervioso autónomo. Los impulsos aferentes se originan en los receptores sensoriales en la cavidad bucal, faringe, estómago y cavidad nasal. La presencia, olor, gusto y masticación del bolo alimenticio estimulan los receptores sensoriales. Los componentes parasimpáticos de los nervios craneales VII, IX y X son las fibras motoras para las glándulas salivales. Los nervios simpáticos inervan también estas glándulas. Ambos componentes del sistema nervioso

nas alteraciones de la secuencia del desarrollo. En los dientes braquidontos, el órgano de esmalte está intacto hasta la erupción. En dientes hipsodontos, el órgano de esmalte se rompe antes de la erupción. Esto hace que el tejido conjuntivo llegue al saco dentario en íntima relación con el esmalte de nueva formación. Como resultado, se deposita cemento sobre esmalte. También la morfología cambia en el diente hipsodonto maduro, en especial el *receso infundibular,* que requiere que el órgano del esmalte sea más complejo en su morfología superficial que en los dientes simples.

En dientes braquidontos, la erupción de la corona se acompaña de la desintegración de los ameloblastos. En hipsodontos, los ameloblastos no se desintegran, continúan su actividad por un periodo más extenso después de la erupción.

Aunque los dientes hipsodontos se describen como dientes con raíz sin corona definitiva, cuello y raíz, esto no es completamente cierto. Una raíz típica (cemento y dentina) está confinada a la porción más baja del diente.

GLANDULAS SALIVALES

Morfología general

Se derivan del epitelio de la cavidad bucal que se invagina dentro de la lámina propia de la submucosa. Aunque los adenómeros de las glándulas salivales se localizan a diferentes distancias del epitelio de revestimiento de la cavidad bucal, los conductos excretores de estas glándulas se abren en el epitelio bucal. En base al tamaño, localización y proximidad a la cavidad oral, las glándulas salivales se clasifican como mayores y menores. Las *glándulas salivales mayores* –parótida, mandibular, sublingual, cigomática y molar– son grandes, localizadas en general a cierta distancia de la cavidad bucal; por consecuencia, sus conductos excretores pueden ser largos. Las *glándulas salivales menores* –labial, lingual, bucal y palatina– son estructuras pequeñas que se localizan cerca de la cavidad oral, por lo que sus conductos excretores son cortos.

Las glándulas salivales mayores, en general conforman el patrón básico de las glándulas tubuloalveolares compuestas (capítulo 5). Pero tienen estructuras distintivas únicas como *alvéolos, conductos intercalados* y *estriados;* éstos también se denominan *túbulos secretores,* y constituyen el conducto intralobulillar de esas glándulas. La vía secretora de las glándulas salivales mayores es *alvéolo - conducto intercalado - conducto intralobulillar (túbulos secretores) - conducto lobulillar - conducto intralobular - conducto lobular - conducto excretor.*

Los adenómeros de las glándulas salivales mayores pueden constar de células mucosas y serosas de distribución variable (fig. 19–21). Algunos adenómeros pueden ser mucosos, algunos serosos y otros mixtos (figs. 19–22, 19–25, 19–26). La distribución de las células serosas y mucosas en las glándulas salivales mixtas, también varía. Algunos adenómeros son sólo serosos o mucosos. Otros constan de células individuales o grupos de células de un solo tipo (por ejemplo, serosas) intercalados con células predominantes de otro tipo (por ejemplo, mucosas). Además, las *semilunas serosas*

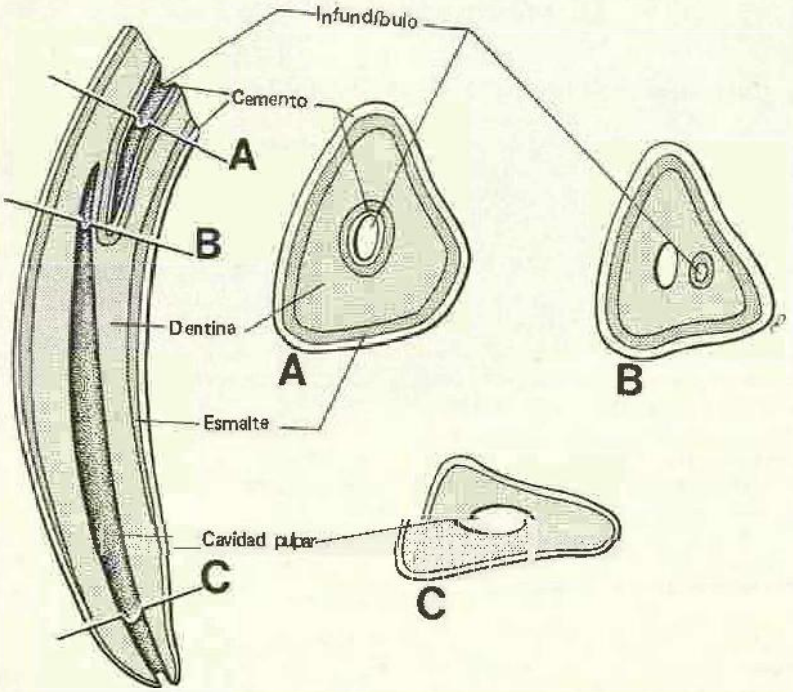

Fig. 19–14. Secciones de un diente incisiforme hipsodonto de caballo. La superficie periférica está completamente cubierta por cemento.

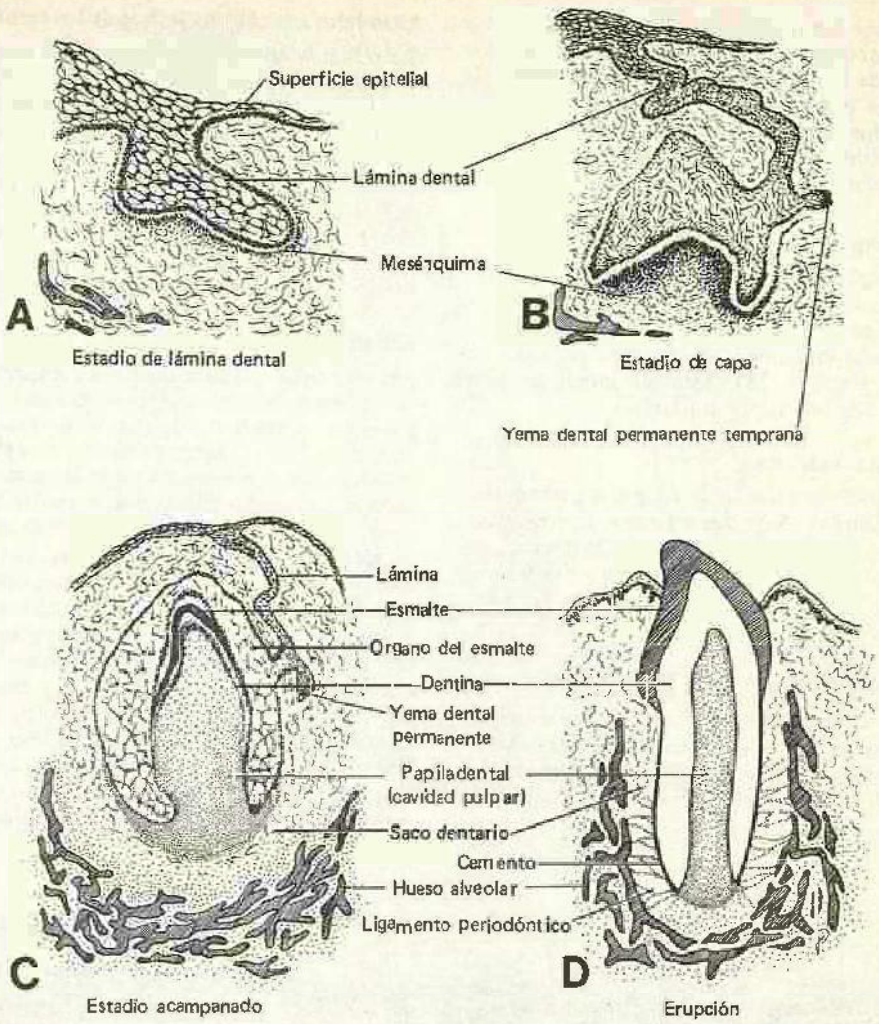

Fig. 19–15. Desarrollo temprano de un diente braquiodonto deciduo. A. El epitelio superficial prolifera y se invagina en el mesénquima subyacente como una lámina dental. B. La masa epitelial así unida, empieza a cavitarse adyacente a la condensación mesenquimatosa. C. El órgano de esmalte se forma durante el estado acampanado. El esmalte y la dentina se han empezado a formar. D. Erupción. La dentina y el cemento se adicionan continuamente hasta que se logra la erupción completa.

pueden cubrir piezas terminales mucosas. En el capítulo 5 se estudiaron las características morfológicas de las células mucosas y serosas. Las *células mioepiteliales* se yuxtaponen íntimamente a las epiteliales secretoras de los alvéolos. Las células mioepiteliales o *en canasta* tienen forma estrellada con núcleos alargados. La contracción de estas células auxilia el movimiento de la secreción desde los alvéolos.

Los *conductos intercalados* son túbulos pequeños revestidos por un epitelio cuboideo bajo (fig. 19–23). Son conductos no secretores que conectan los alvéolos con los conductos estriados. Los *conductos estriados* están revestidos por epitelio cilíndrico. El nombre de estas células de revestimiento provienen de las estriaciones infranucleares originadas de las acumulaciones densas de mitocondrias y de los numerosos repliegues del plasmalema basal (fig. 19–24). No hay conductos estriados en las glándulas salivales que sólo secretan moco. En ausencia de los conductos estriados, los conductos intralobulillares están revestidos por epitelio cilíndrico simple.

El epitelio biestratificado cuboideo o cilíndrico, puede encontrarse en los puntos de transición entre los conductos intralobulillares y conductos lobulillares (figs. 5–14, 5–15). Las porciones de los conductos más grandes (conductos intralobulares, conductos lobulares) pueden estar revestidos por un epitelio cilíndrico seudoestratificado. Al cabo del tiempo, el epitelio escamoso estratificado reemplaza a otros tejidos de revestimiento y se convierte en el revestimiento característico de los conductos excretores, el cual es continuo con el epitelio de la cavidad bucal.

El epitelio de las glándulas salivales (revestimiento y células secretoras) se separa del tejido conjuntivo que

le rodea, por una membrana basal. El tejido conjuntivo intralobulillar que tiene relación íntima con las porciones secretoras de la glándula, consta de tejidos conjuntivos reticulares o areolares. Este se vuelve más denso en los conductos más grandes como tejido conjuntivo lobular. Este último se mezcla con el tejido conjuntivo fibroso blanco denso de la cápsula.

Glándula salival parótida

Se conforma según el patrón descrito para las glándulas salivales mayores. Aunque suele ser serosa en animales domésticos, hombre y roedores, pueden encontrarse unas pocas células mucosas o adenómeros mucosos en los carnívoros (fig. 19–25). También puede ser una glándula mixta en cachorros y corderos.

Glándula salival mandibular

La glándula salival mandibular se adapta al patrón descrito para las glándulas salivales mayores. Es una glándula mucosa en el perro y gato (fig. 19–26), serosa en los roedores; mixta en el caballo, hombre y rumiantes. La distribución de las células serosas y mucosas en las glándulas mandibulares mixtas es variable.

Glándula salival sublingual

La organización morfológica de la glándula salival sublingual es típica. Estas glándulas son predominantemente mucosas en rumiantes, cerdos y roedores; mixtas en carnívoros pequeños, hombre y caballo (fig. 19–27).

Glándulas salivales distintivas de los carnívoros

La *glándula salival cigomática* de los carnívoros pequeños, está localizada profundamente en el proceso cigomático del hueso maxilar sobre el paladar y junto a la órbita. Aunque casi es de secreción mucosa, tiene algunas semilunas serosas. El resto de la glándula se organiza de la manera descrita para las glándulas salivales mayores.

La *glándula salival molar* de los felinos está localizada cerca de la comisura de los labios. Las glándulas molares se parecen a las glándulas cigomáticas.

Glándulas salivales diversas

Las glándulas salivales menores comprenden un grupo de glándulas pequeñas, distribuidas en la cavidad bucal. Están en la lámina propia de la submucosa en íntima proximidad con la lámina epitelial. Las glándulas salivales menores se nombran con base en su localización e incluyen las glándulas labiales, linguales, bucales y palatinas. Se describen mejor como formas diminutas de las glándulas mayores mencionadas. Las glándulas salivales menores pueden ser serosas, mucosas o mixtas.

Las *glándulas labiales* son mucosas en rumiantes pequeños, perros y gatos; serosas en grandes rumiantes, cerdo y caballo; mixtas en el hombre. Las *glándulas linguales* de los grandes rumiantes y caballos son mixtas, en tanto que las de los carnívoros y borregos son mucosas. Las *glándulas de von Ebner* son glándulas linguales especializadas que secretan un producto seroso en relación con las papilas gustativas linguales grandes. Las *glándulas bucales dorsales* son mucosas



Fig. 19–16. Etapa cubierta de una cripta dental secundaria. El órgano del esmalte es aún una masa condensada de células epiteliales (C) relacionada con el mesénquima (M). X25.

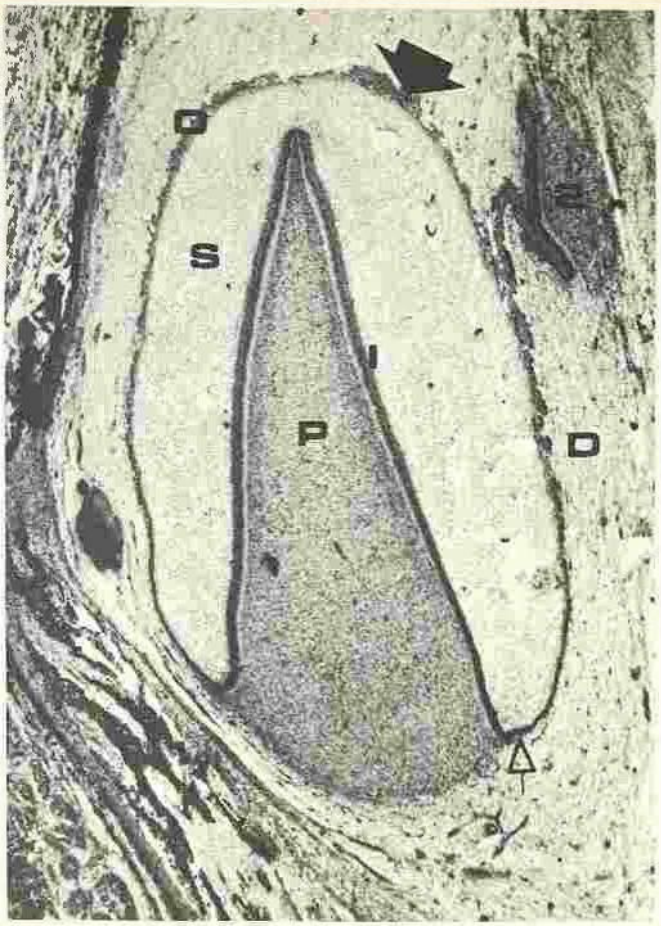

Fig. 19–17. El órgano del esmalte se halla en etapa de campana. Este órgano (**flecha obscura**) tiene una cripta dental permanente unida a él (2). El órgano del esmalte consta de un epitelio de esmalte externo (O) que se continúa con el interno (I) en el borde del órgano (flecha clara). El retículo estrellado (S) está entre las capas epiteliales interna y externa. El órgano del esmalte rodea la condensación mesenquimatosa llamada papila dental (P). D, saco dental. X6.

en los grandes rumiantes, carnívoros y caballos; las *ventrales* de estos animales son serosas. Las bucales del hombre y cerdo son mixtas, al igual que las palatinas.

Correlaciones funcionales

La *saliva*, producto de secreción mixto de las glándulas salivales, sirve en una gran variedad de funciones. Además de la función básica de humedecimiento de la membrana mucosa cutánea y del bolo alimenticio, lubrica, facilita la masticación, deglución y fonación. También auxilia en el ajuste del pH en la parte alta del tubo digestivo, colabora en la disolución y gusto del bolo alimenticio e inicia una cantidad limitada de digestión de los carbohidratos. No obstante, el cerdo parece ser el único animal doméstico que tiene una cantidad importante de amilasa salival que redundará en ciertas consecuencias digestivas. El contenido en sal de la saliva puede auxiliar en la regulación de los electrólitos somáticos. La lactoperoxidasa y la inmunoglobulina A protegen el sistema salival contra los microbios.

La saliva consta de proteínas, glucoproteínas, electrólitos y agua; es un líquido diluido acuoso que de ningún modo es un ultrafiltrado sanguíneo, porque las concentraciones en iones hidrógeno, cloro, potasio, sodio, proteínas y glucosa difieren mucho de las de la sangre. La producción de saliva consume energía.

La salivación está bajo control reflejo de los centros salivales del sistema nervioso autónomo. Los impulsos aferentes se originan en los receptores sensoriales en la cavidad bucal, faringe, estómago y cavidad nasal. La presencia, olor, gusto y masticación del bolo alimenticio estimulan los receptores sensoriales. Los componentes parasimpáticos de los nervios craneales VII, IX y X son las fibras motoras para las glándulas salivales. Los nervios simpáticos inervan también estas glándulas. Ambos componentes del sistema nervioso

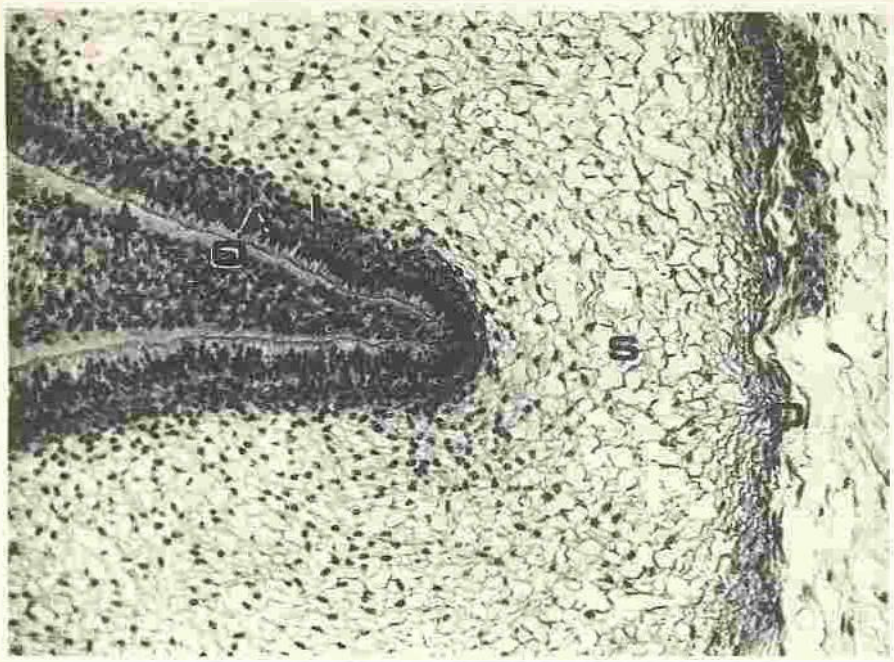

Fig. 19—18. Componentes del órgano del esmalte. El epitelio de esmalte interno (O-derecha) es adyacente al retículo estrellado (S). Una capa de células cuboideas, llamada estrato intermedio (I), descansa bajo el epitelio de esmalte interno, compuesto por ameloblastos (A) separados de los odontoblastos (O-izquierda) de la papila dental por una membrana basal (flecha). X40.

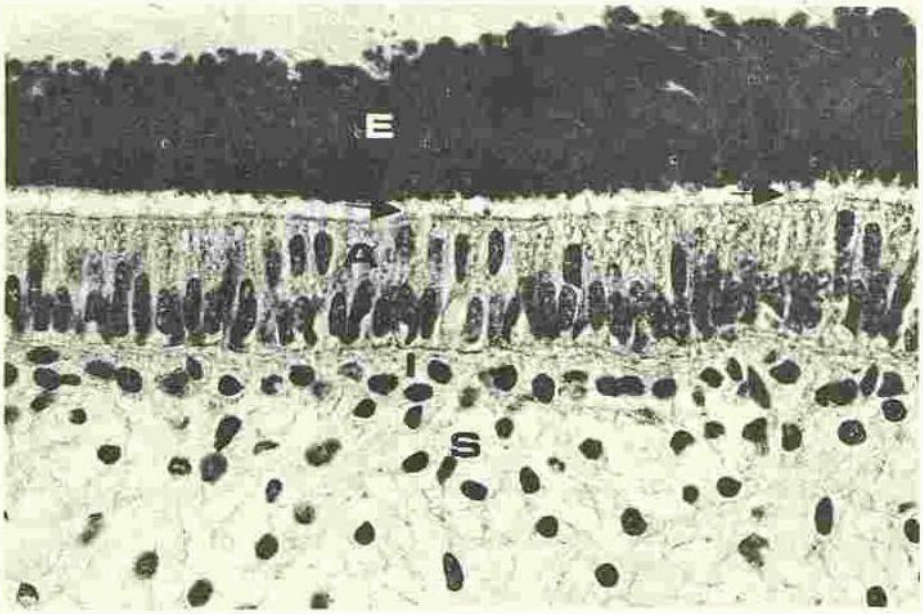

Fig. 19—19. Capa de ameloblastos (A). Están íntimamente relacionados con el estrato intermedio (I) cuyas células son continuas con el retículo estrellado (S). Hay depósito de esmalte (E) y se observan los procesos de Tome (flechas). X160.

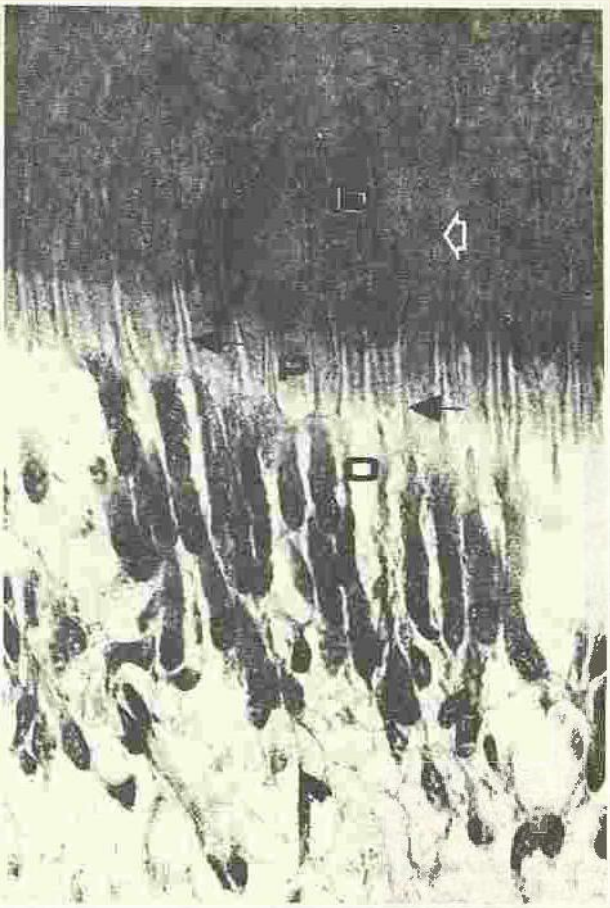

Fig. 19–20. Capa de odontoblastos (O). Tienen procesos apicales, fibras dentinales (flechas obscuras), extendidas en los tubos dentinales (flecha clara). La predentina (P) es secretada y después se mineraliza como dentina (D). X160.

autónomo excitan la secreción salival. La estimulación parasimpática, estímulo excitador dominante, origina un gran volumen de saliva diluida acuosa. La estimulación simpática produce poca saliva viscosa y mucosa. Los antimuscarínicos reducen la salivación con eficacia. La cantidad de saliva secretada por un animal varía con la especie. El hombre produce 1 a 2 litros cada 24 horas; el borrego, 1 a 4 lt.; el ganado vacuno 90 a 190 lt.; y el caballo, 38 lt. El tipo de dieta influye sobre la cantidad y naturaleza de la saliva. En el perro, la carne fresca estimula la secreción de saliva viscosa, en tanto que un alimento seco estimula la producción de gran cantidad de saliva acuosa. El flujo de saliva también puede estar influido por estimulación psíquica. La vista o sugestión de alimentos puede producir un *reflejo condicionado de flujo* de saliva en perros y cerdos. Un *reflejo incondicionado de flujo* se produce en respuesta al alimento en la boca. Los ungulados sólo poseen una secreción salival refleja incondicionada.

El contenido en iones de la saliva depende del tipo y ritmo de actividad secretora de las glándulas salivales. El epitelio de revestimiento de los conductos estriados influye en el contenido de agua y de electrólitos de la saliva. La morfología basal del epitelio de los conductos estriados representa una gran área superficial para el transporte rápido de líquidos y iones. La yuxtaposición de mitocondrias productoras de energía provee de una fuente energética fácilmente disponible. La morfología basal con los repliegues del plasmalema y las mitocondrias de relación, semejan otras células epiteliales involucradas en el movimiento rápido de líquido y iones (fig. 5–49).

El tejido conjuntivo yuxtaalveolar de las glándulas salivales tiene muchas células plasmáticas y linfocitos pequeños, así como el contingente usual de células residentes. La inmunoglobulina A producida por las células plasmáticas en estos lugares, se transporta a través del epitelio de revestimiento alveolar al tiempo que se

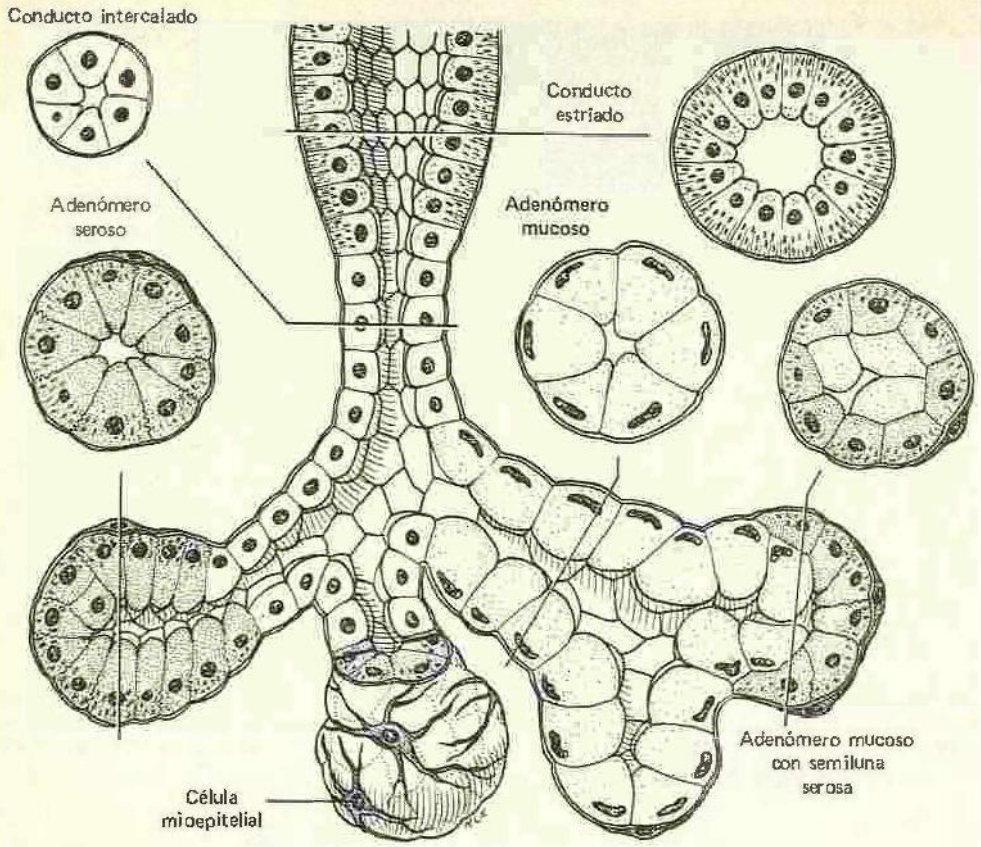

Fig. 19–21. Dibujo idealizado de los tipos de adenómeros que caracterizan a las glándulas salivales.

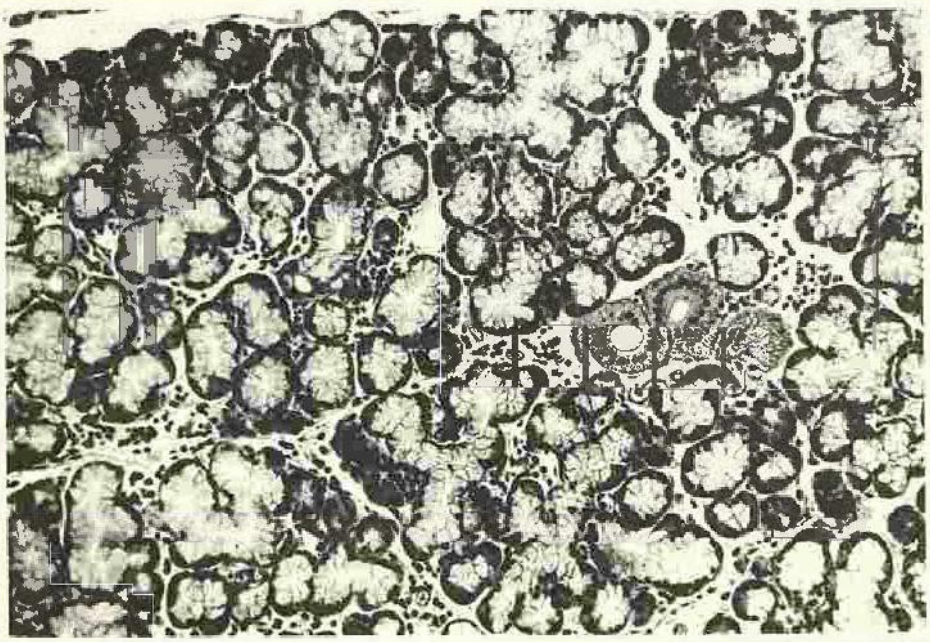

Fig. 19–22. Glándula salival sublingual de equino. Es mixta. Nótense los adenómeros mucosos y las semilunas serosas. X40.



Fig. 19—23. Alvéolos, conducto intercalado y conducto estriado de una glándula salival mixta de equino. El alvéolo (A) está revestido por células mucosas y semilunas serosas. El conducto intercalado (flecha) conecta el alvéolo a los conductos estriados (S). X100.

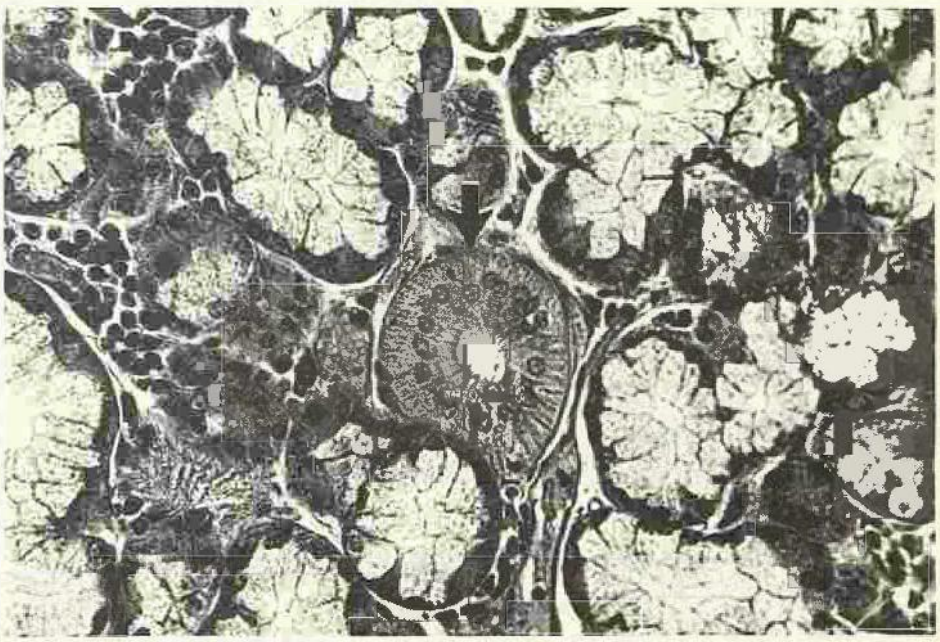

Fig. 19—24. Conducto estriado de una glándula salival de equino. El conducto estriado (flecha) está revestido por un epitelio cilíndrico simple con estriaciones basales. X100.

suma la pieza secretora. La IgA secretora, resistente a la proteólisis, protege las membranas mucosas de la cavidad bucal de microorganismos patógenos.

FARINGE

Histología

La *orofaringe* es una extensión de la cavidad bucal a la que conecta con el esófago. La lámina epitelial está constituida por un epitelio escamoso estratificado. El grado de queratinización varía con la especie. La lámina propia es típica y contiene amígdalas, ganglios linfáticos individuales y leucocitos dispersos. Hay muchas papilas parecidas a las papilas dérmicas de la piel. Aunque no hay una lámina muscular típica, una capa de fibras elásticas delimita este espacio, separándolo de la túnica submucosa. Esta última es típica y tiene glándulas mucosas tubuloalveolares. La túnica muscular está compuesta de músculo estriado sin orientación determinada. La túnica adventicia es típica y se mezcla con la fascia profunda de acompañamiento.

ESOFAGO

Es un tubo muscular modificado para el movimiento voluntario e involuntario del bolo alimenticio hacia y desde el estómago.

Mucosa

La lámina epitelial es de epitelio escamoso estratificado, en la cual pueden ser notorios varios grados de queratinización. Esta es en especial visible en especies que ingieren bolos alimenticios duros y secos.

La lámina propia es típica y en algunas especies puede tener muchos ganglios linfáticos y tejido linfático disperso (hombre y cerdo). Este último es en especial prominente en la unión esofagicogástrica. Hay vasos sanguíneos pequeños y nervios.

La lámina muscular de la mucosa es típica pero de presencia variable (fig. 19–28). Esta capa muscular es continua con la capa fibroelástica de la faringe. En el hombre, es gruesa y completa. En el caballo, rumiantes y gato, consta de paquetes musculares dispersos que al cabo del tiempo pueden fusionarse en la porción aboral del esófago. En el perro y cerdo está ausente en la porción cervical; y puede volverse completa cerca del estómago (fig. 19–29).

Submucosa

La túnica submucosa es típica y tiene numerosas glándulas mucosas tubuloalveolares ramificadas; éstas se observan en toda la longitud del esófago en caninos; en el cerdo están en la porción cervical, pero sólo hay pocas en la porción torácica; en rumiantes, caballos y gato se encuentran en la porción cervical.

La túnica mucosa y la túnica submucosa tienen pliegues longitudinales que permiten la expansión del esófago.

Capa muscular

La túnica muscular consta de músculo estriado, liso o ambos. La lámina interna y externa pueden distinguirse a la perfección en la región aboral. El músculo estriado, liso o su combinación, varía según la especie: en rumiante y en el perro es completamente estriado (fig. 19–30); en el cerdo, la porción cervical consta de músculo estriado, la porción torácica es mixta y la caudal consiste en músculo liso; en caballos y gato consiste de músculo estriado hasta la porción media, donde cambia a músculo liso.

Serosa/Adventicia

La túnica adventicia es típica en la porción cervical. Esta es reemplazada por una túnica serosa en la porción torácica. Esta última también es típica.

Histofisiología

Siendo un tubo muscular que conecta la faringe con el estómago, el esófago tiene propiedades relacionadas en forma directa con la distribución y tipo de músculo que comprende la túnica muscular. La facilidad para el vómito o la regurgitación en los rumiantes y en el perro se une a la distribución del músculo esquelético a lo largo del esófago. Aunque el vómito y la regurgitación son sucesos fisiológicos anormales en perros, la regurgitación es un suceso fisiológico normal en rumiantes en la secuencia de procesos digestivos. El cerdo y gato pueden vomitar cuando se produce irritación suficiente en la faringe o el estómago. Independientemente de la distribución del músculo esquelético en los dos tercios anteriores del esófago del caballo, el vómito es raro en estas especies.

Las uniones del esófago con la faringe y el estómago no están marcadas por engrosamientos que sirven de esfínteres. Sin embargo, las uniones faringoesofágica y gastroesofágica sirven como esfínteres fisiológicos que pueden conservar la presión luminar intraesofágica más alta que la intragástrica. El "esfínter esofágico caudal" del caballo tiene suficiente tono para permanecer cerrado durante la dilatación gástrica hasta un punto en que puede ocurrir ruptura gástrica sin que haya vómito.

Durante la deglución, el alimento que está en la cavidad bucal es propulsado hacia la faringe por el movimiento caudal de la lengua. Este suceso inicia una serie de actividades musculares voluntarias e involuntarias, que permiten que el alimento pase por el "esfínter faringoesofágico" y entre al esófago. La distensión localizada de las porciones craneales del esófago inicia una onda de peristalsis que mueve el bolo hacia el estómago. La relajación del "esfínter gastroesofágico" permite la entrada del bolo al estómago.

La inervación del esófago se describe sólo como una derivación de las ramas parasimpáticas y simpáticas del sistema nervioso autónomo. La inervación visceral eferente general del músculo liso del esófago y glándulas, se deriva del sistema nervioso autónomo. De mane-

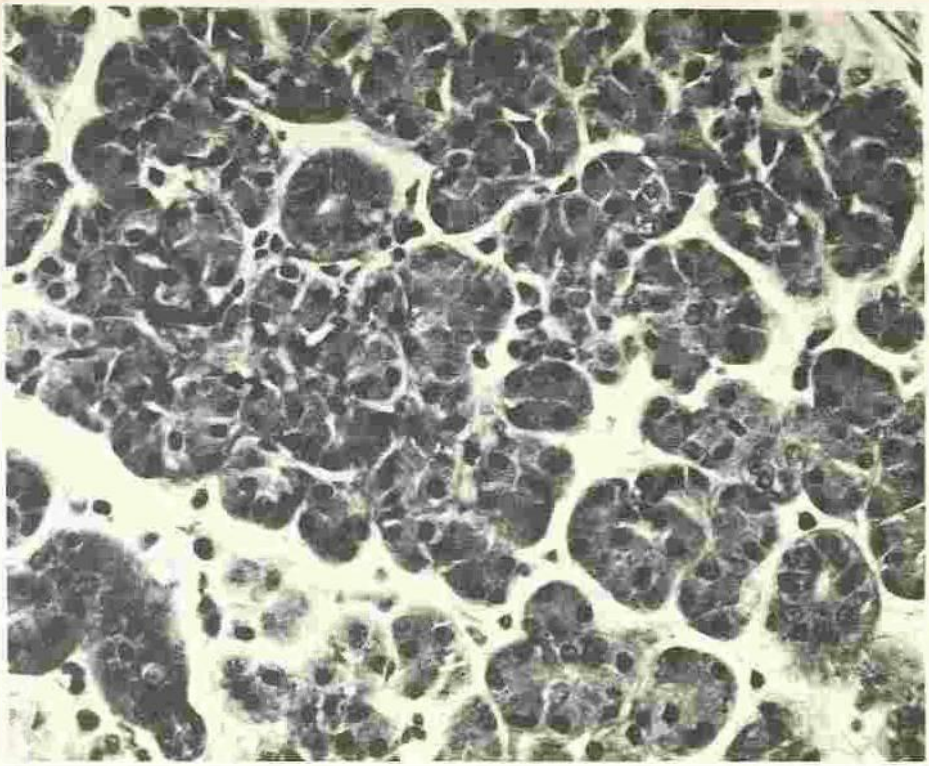

Fig. 19–25. Glándula salival parótida de canino. Los adenómeros están compuestos de células serosas. X40.

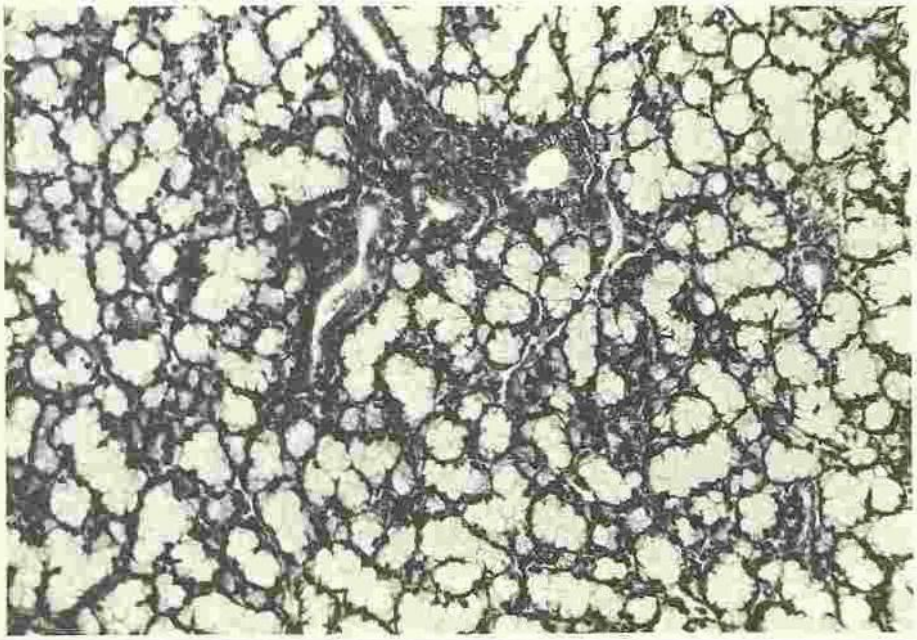

Fig. 19–26. Glándula salival mandibular de canino. Es mucosa. X40.

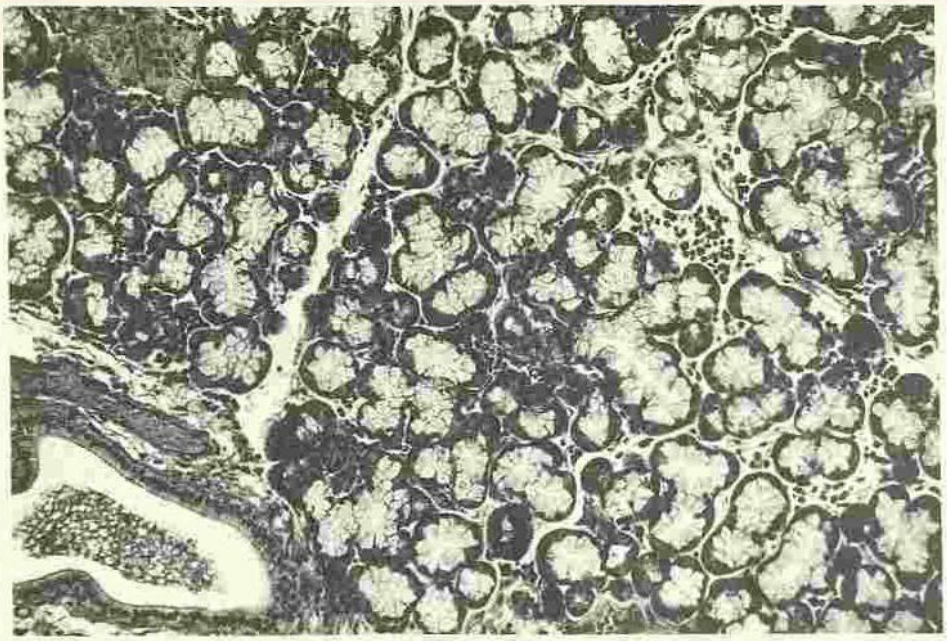

Fig. 19–27. Glándula salival sublingual de equino. Es mixta. Nótese el conducto excretor en la porción inferior izquierda de la microfotografía. X40.

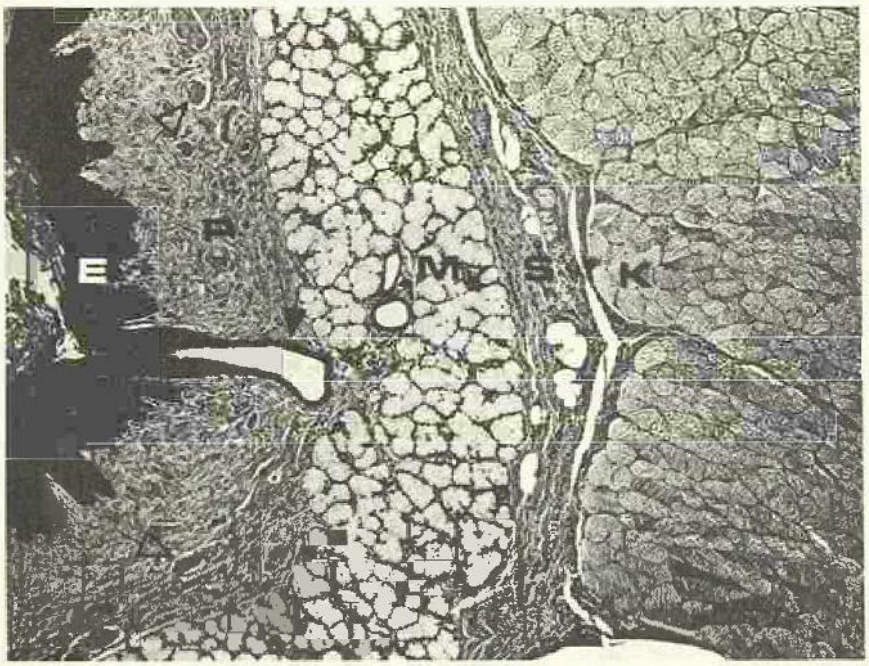

Fig. 19–28. Esófago de porcino (región cervical inferior). La lámina epitelial (E) está sostenida por una lámina propia (P). La lámina muscular consta de paquetes dispersos de músculo liso (flechas claras). Glándulas mucosas (M) son continuas con el revestimiento epitelial por conductos excretores (flecha obscura). Una túnica submucosa (S) es adyacente al músculo esquelético (K) de la túnica muscular. X 12.

ra parecida, las fibras aferentes viscerales generales del esófago son parte del sistema nervioso autónomo. Sin embargo en casi todas las especies domésticas, con excepción de las gallinas domésticas, predomina el músculo esquelético o constituye la totalidad de la túnica muscular del esófago. La inervación de las fibras musculares esqueléticas del esófago se origina quizá de fibras eferentes viscerales especiales desde el núcleo ambiguo y se distribuye al esófago por el nervio vago.

La disfunción esofágica puede tener muchas causas en el perro (cuerpo extraño, constricción, perforación). La regurgitación del bolo alimenticio, que no es vómito, es un signo patognomónico de enfermedad esofágica obstructiva. En esos casos el único recurso terapéutico suele ser la intervención quirúrgica. Por desgracia, el potencial de cicatrización del esófago es menor al óptimo y es común la dispersión en las áreas que le rodean. La poca fuerza de los tejidos aunada a una cantidad mínima de tejido conjuntivo seroso o adventicio complica la cicatrización. Un aporte sanguíneo segmentario marginal y el movimiento constante de los órganos torácicos (corazón, pulmones), complica el proceso. El epiplón mayor de la cavidad peritoneal y la túnica serosa relacionada con los órganos viscerales son selladores eficaces. La porción cervical del esófago carece de túnica serosa, en tanto que la torácica, aunque está yuxtapuesta entre la pleura mediastínica, no tiene relación íntima con la túnica serosa de esta región.

ESTOMAGO GLANDULAR

Características generales

Es un órgano musculoglandular que constituye la continuación caudal del tubo digestivo. Está modificado como un tubo agrandado que puede asumir una configuración sacular al estar lleno de alimento, conecta el esófago con el duodeno. El bolo alimenticio se retarda en el estómago y queda sujeto a digestión enzimática y a la acción hidrolítica del jugo gástrico. La pared muscular del órgano induce un movimiento de combinación y desintegración del bolo. Las ondas peristálticas de contracción impulsan al alimento mezclado y parcialmente digerido (*quimo*) hacia el duodeno.

ORGANIZACION HISTOLOGICA

Aunque los elementos murales del estómago glandular conforman un patrón que tipifica a los órganos viscerales tubulares (capítulo 13), el órgano tiene características distintivas que permiten su identificación en cortes histológicos.

Mucosa

La túnica mucosa consiste de una lámina epitelial mucosa, lámina propia de la mucosa y lámina muscular de la mucosa. La mucosa y parte de la submucosa relacionada están dispuestas en pliegues tortuosos, *plizas gástricas* (*pliegues gástricos*), que se orientan en general paralelos al eje axil del órgano (fig. 19–31). La prominencia de estos pliegues, aunque no es por completo deleble, está en relación inversa con el grado de distensión gástrica. La superficie epitelial se divide en áreas irregulares más pequeñas llamadas *áreas gástricas* (*areae gastricae*) por numerosas canaladuras pequeñas. Las áreas gástricas están marcadas con numerosas depresiones pequeñas, llamadas *fosas gástricas* (*foveolae gastricae*), en cuya base se abren las glándulas. La profundidad de las fosas gástricas varía con la región específica del estómago.

La lámina epitelial del estómago, con las fosas gástricas, está constituida por un epitelio cilíndrico simple. Las células de revestimiento secretan moco; sin embargo son suficientemente distintivas para diferenciarse de las células de las glándulas gástricas y del resto de las células de revestimiento del aparato digestivo. Dado que el mucinógeno no se preserva en los procesamientos sistemáticos de preparaciones histológicas, la porción apical completa de las células del revestimiento gástrico tiene una zona clara (fig. 19–32). El tamaño y forma de la zona clara depende de la cantidad de mucinógeno que había y la forma de la célula; no obstante, la zona clara es una característica predominante de estas células. La forma del núcleo, que puede ser oval, o esferoide, depende de la forma de la célula y la cantidad de mucinógeno que tenía. La forma de las células del revestimiento gástrico, así como la composición química de su mucinógeno, difiere de las células caliciformes típicas. Las células de revestimiento se vuelven, en forma progresiva más cuboideas conforme se acercan a la abertura de las glándulas gástricas en la profundidad de las fosas gástricas.

Las células del revestimiento gástrico carecen de borde estriado, aunque pueden tener algunas microvellosidades. La ausencia de borde estriado las distingue de las células típicas del revestimiento intestinal. La diferencia entre las células del revestimiento gástrico e intestinal es obvia, en especial en la unión gastroduodenal.

La lámina propia del estómago es típica y consta de tejido conjuntivo laxo. De manera usual, el tejido conjuntivo tiene muchos mononucleares (linfocitos, macrófagos, células plasmáticas) que le confieren una hipercelularidad distintiva. También pueden encontrarse algunos folículos linfáticos dispersos en el espacio conjuntivo.

El grosor real de la lámina propia varía con la región del estómago. Las glándulas gástricas, continuas con las células del revestimiento gástrico, penetran a diferentes distancias en la lámina propia. Aunque ésta puede ser gruesa, los constituyentes del tejido conjuntivo pueden ser escasos y se interdigitan entre extensas glándulas gástricas.

La lámina propia puede tener una zona distintiva, la *lámina subglandular*, en la unión de la lámina propia y la muscular (fig. 19–33). La capa más externa de esta zona, adyacente a la lámina muscular, consta de una condensación de tejido conjuntivo fibroso blanco y se denomina *estrato compacto*. La capa más interna



Fig. 19–29. Esófago de canino (región torácica). La lámina epitelial (E) y la lámina propia (P) son típicas. La lámina muscular (M) es extensa. S, túnica submucosa; K, músculo esquelético de la túnica muscular. X40.

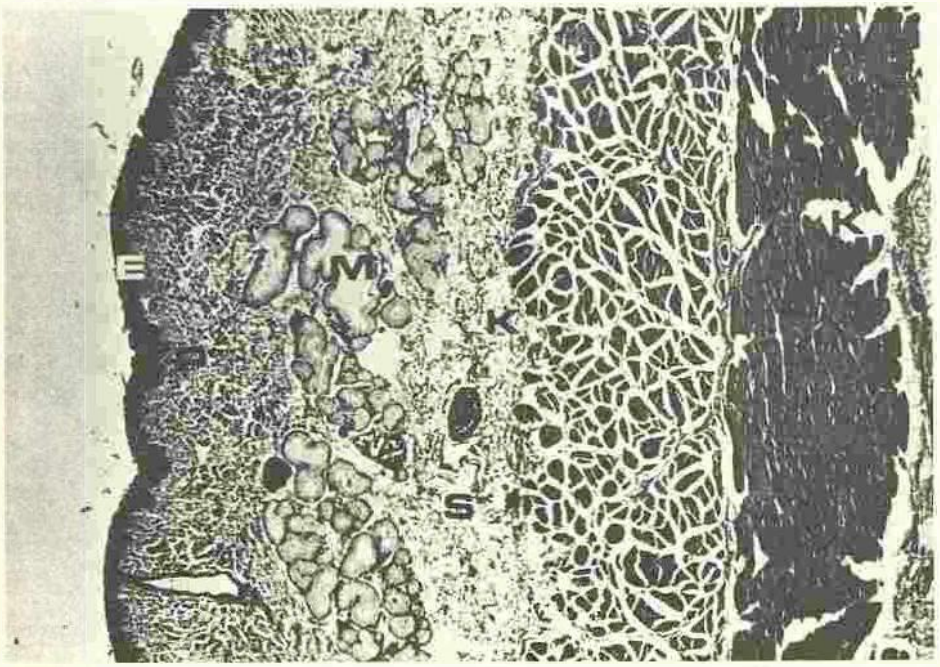

Fig. 19–30. Esófago de canino (región cervical). E, lámina epitelial; P, lámina propia; M, glándulas mucosas; S, túnica submucosa; K, músculo esquelético de la túnica muscular. No hay lámina muscular. X10.

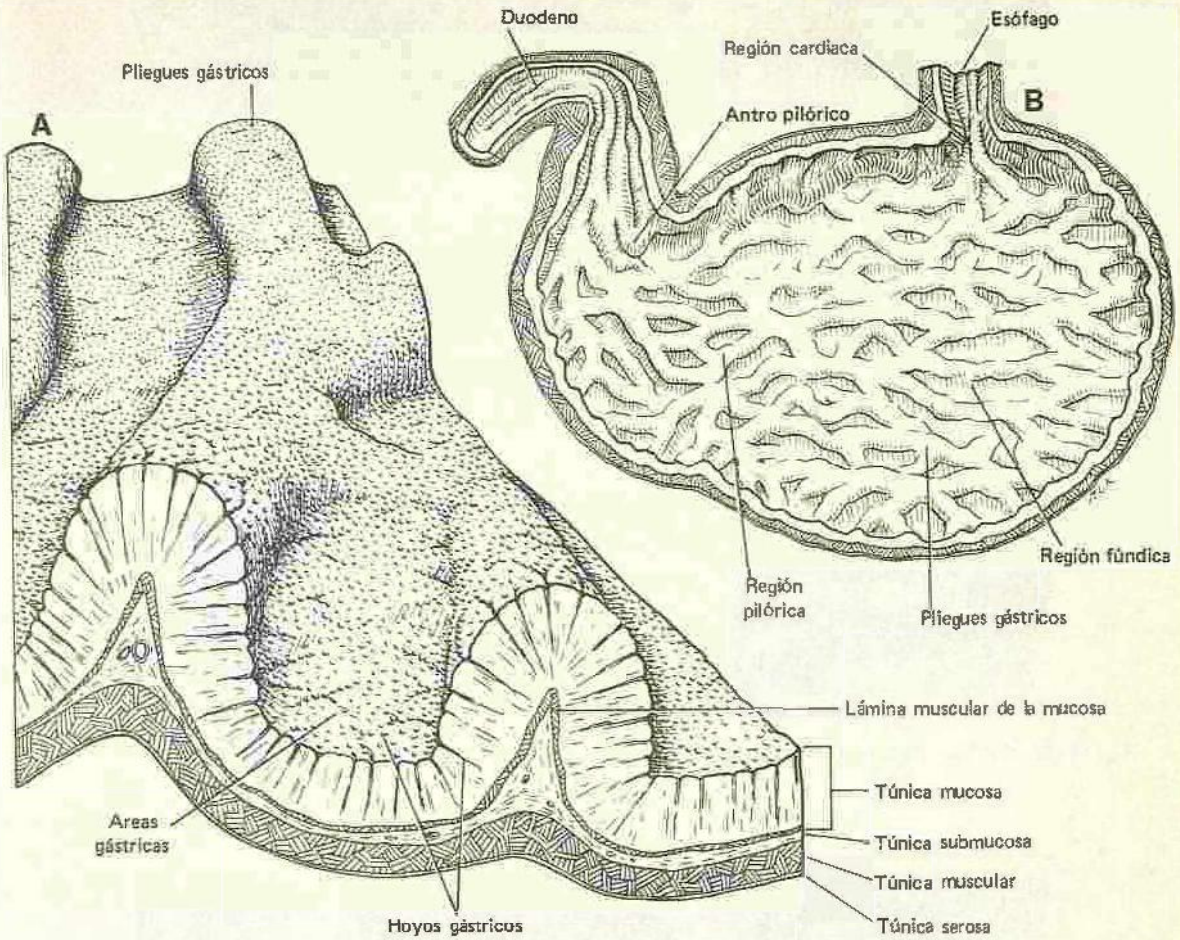

Fig. 19–31. Dibujo de un corte longitudinal del estómago de canino (B). Porción de la pared agrandada para fines descriptivos (A).

consta de numerosos fibroblastos y se denomina *estrato granuloso*. La lámina subglandular está bien desarrollada en carnívoros y a veces se observa en el estómago del equino. La capa puede proteger al estómago de perforaciones por objetos punzocortantes.

Hay una lámina muscular, pero de disposición variable; puede estar constituida por dos a cuatro capas de músculos. Las fibras musculares lisas se orientan en forma longitudinal y circular. Unas bandas delgadas de músculo liso se extienden en la lámina propia entre las glándulas.

Submucosa

Hay una túnica submucosa típica que tiene tejido adiposo y conjuntivo laxo, vasos sanguíneos, procesos nerviosos, citones de células ganglionares y linfáticos. Las fibras nerviosas y los citones de células ganglionares forman el *plexo submucoso* (*de Meissner*).

Muscular

La túnica muscular es típica. Los nervios provenientes del *plexo mientérico* (*de Auerbach*) transcurren entre las láminas interna y externa del músculo.

Serosa

La túnica serosa es típica.

REGIONES Y GLANDULAS DEL ESTOMAGO

Las diferencias regionales en la túnica mucosa del estómago, permiten la identificación histológica de cuatro regiones gástricas: *esofágica* y *cardiaca*, *fúndica* y *pilórica glandular* (fig. 19–34).

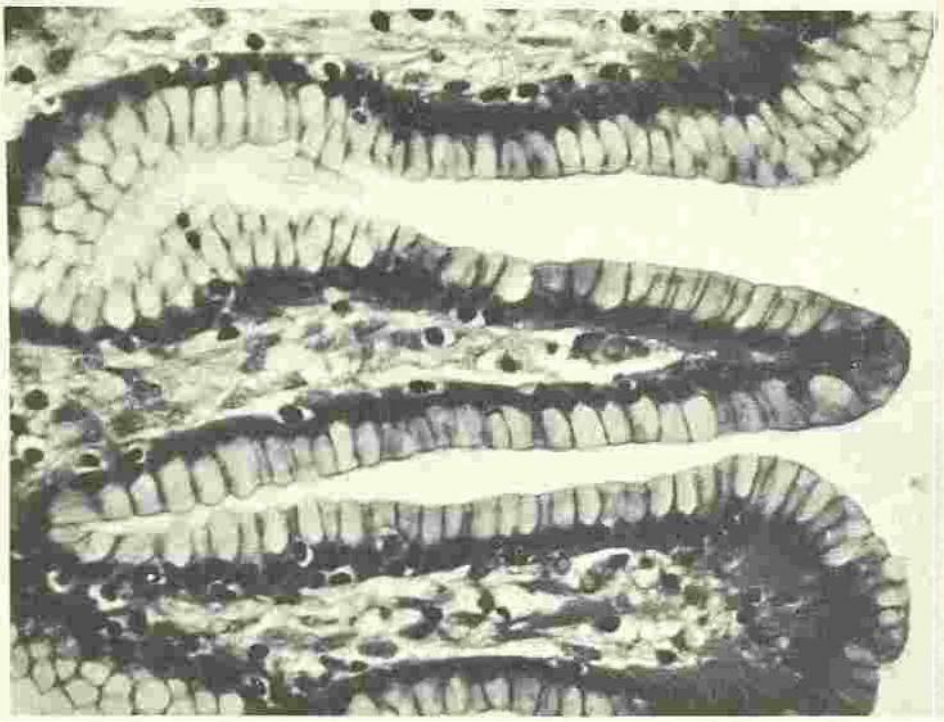

Fig. 19–32. Células de revestimiento del estómago de equino. Nótese la zona clara en la porción apical de las células. X160.



Fig. 19–33. Lámina subglandular del estómago de canino. La lámina consta de un estrato compacto (C) y uno granuloso (**flecha**). X40.

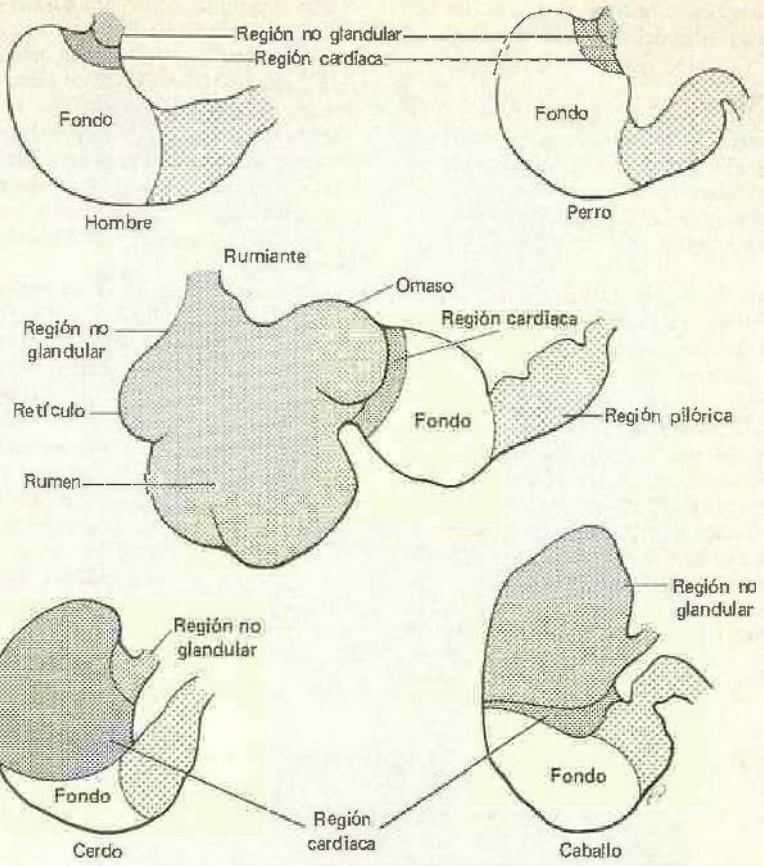

Fig. 19–34. Diagrama de la distribución de las regiones glandular y aglandular del estómago de animales selectos. Los órganos no están dibujados a escala.

Región esofágica

Es una porción aglandular del estómago, revestida por un epitelio escamoso estratificado. Puede haber queratinización del mismo, pero depende de la especie y la dieta. La región esofágica es limitada en los carnívoros, cerdo y hombre, y extensa en los rumiantes, en los que se subdivide en rumen, retículo y omaso, cámaras que se describirán en el estómago compuesto.

Región glandular cardíaca

No se desarrolla igual en todas las especies(fig. 19–34). El principio de esta región está marcado por una transición del epitelio escamoso estratificado a cilíndrico. Este punto de transición se denomina *margo plicatus* en el caballo. Las características histológicas de la región cardíaca conforman las que suelen describirse para el estómago (fig. 19–35). Las glándulas cardíacas son los componentes distintivos de esta región.

Las *glándulas cardíacas* son tubuloespirales ramificadas que constan de cuerpo y cuello (fig. 19–36). Este último es la porción de la estructura más cercana a la abertura de la fosa gástrica. El cuerpo es el resto del adenómero. El cuello y la porción superior del cuerpo están revestidos por epitelio cuboideo. Las células cuboideas secretan moco. Las restantes de la glándula son cilíndricas y secretoras de moco. Puede haber algunas *células parietales* en la región cardíaca del canino, en tanto que hay algunas *principales* en la del cerdo.

Las *células argentafines* (*enterocromafines*) son pequeñas, piramidales, con un citoplasma claro y se localizan entre las células de revestimiento glandular y la membrana basal de relación. Las tinciones argénticas especiales son necesarias para la demostración óptima de estas células. Con estas tinciones, se observan numerosos gránulos en posición infranuclear o "abluminal". Se han usado técnicas de microscopio electrónico e inmunocitológicas para demostrar unos 10 tipos celulares diferentes que corresponden a células argenta o enterocromafines distribuidas en el tubo digestivo.

Las células argentafines no secretan materiales en la luz del órgano, sino en la lámina propia y son distribuidos por la sangre. Las células argentófilas son *células gastrointestinales endocrinas* que secretan hormonas. Por ello, se conocen en forma más apropiada como *enteroendocrinas*. Sus secreciones incluyen *serotonina, histamina, adrenalina, gastrina* y *enteroglucagón*. Las actividades secretoras y musculares de los órganos gastrointestinales incluyen el páncreas y la vesícula biliar, controladas en gran parte por la libera-

ción de esas hormonas, en respuesta al cambio en las propiedades y constituyentes del contenido luminal.

Región glandular fúndica

Se parece en morfología a la cardiaca, pero su extensión varía con la especie (fig. 19–34). Las características distintivas en la histología de esta región, se relacionan con la configuración de las glándulas fúndicas, los tipos de células que tienen y el grosor de la lámina propia.

Las glándulas de la región fúndica: *fúndicas* o *gástricas propiamente dichas*, son tubulares ramificadas, más largas pero con frecuencia menos ramificadas que las de la región cardiaca (fig. 19–37). La longitud de las glándulas engrosa la lámina propia (compárese el grosor de la lámina propia en las figuras 19–35 y 19–37). La cantidad de tejido conjuntivo en la lámina propia se reduce mucho porque las glándulas están dispuestas en paquetes muy apretados (fig. 19–38).

Una glándula fúndica se subdivide en cuatro regiones: *base*, *cuerpo*, *cuello* e *istmo*. El istmo o abertura glandular en la fosa gástrica es continuo con la parte constreñida de la glándula denominada cuello. El cuerpo, o porción tubular principal se continúa desde el cuello y termina como una dilatación ligera y curveada del adenómero llamada base.

Se distinguen tres tipos celulares en las tinciones sistemáticas de las glándulas fúndicas, las *células principales* (*cimógenas*), *parietales* y *mucosas del cuello*. Algunas veces se puede encontrar un cuarto tipo, o se demuestra con técnicas especiales, las *enteroendocrinas*. En el istmo, a veces se describe un quinto tipo, las *transicionales*. Estas células son cuboideas y se encargan de reemplazar las células de revestimiento y glandulares.

Las *células mucosas del cuello* revisten la porción constreñida de cuello de la glándula y están intercaladas entre las células parietales. Las células mucosas del cuello son cuboideas o cilíndricas bajas con un citoplasma pálido (fig. 19–39). El producto mucoide de estas células difiere del de las células superficiales del revestimiento, pero es muy parecido a la secreción mucoide de las glándulas cardiacas y pilóricas. El moco de las células del cuello es menos viscoso que el de las células superficiales y tiene substancias mucosas ácidas. El producto de secreción de las células mucosas del cuello protege a las glándulas fúnicas de la proteólisis y la actividad hidrolítica de las proteasas y del ácido clorhídrico, respectivamente. Las células mucosas del



Fig. 19–35. Región cardiaca del estómago de canino. Un epitelio cilíndrico simple reviste (E) la superficie y las fosas gástricas (P). La lámina muscular (M) y la túnica submucosa (S) son típicas. X16.



Fig. 19–36. Glándulas cardíacas del estómago canino. La lámina epitelial está compuesta por un epitelio simple que reviste la luz (L), las fosas gástricas (P) y las glándulas cardíacas (G). X40.

cuello pueden diferenciarse en células de revestimiento superficial y glandular.

Las *células principales* (*cimógenas*) son las que predominan en las glándulas fúndicas (fig. 19–40). Tienen forma piramidal con un núcleo redondo ubicado en la base. Los gránulos secretorios se hallan en el ápice (*gránulos cimógenos*) en animales en ayunas; no obstante, las células son lábiles a la fijación y los gránulos pueden salirse de la célula, lo cual imparte al ápice una configuración esponjosa. Se observa una polaridad distintiva en estas células (fig. 19–41). La porción basal de las células principales tiene numerosos perfiles de retículo endoplásmico rugoso y ribosomas libres que le imparten una basofilia distintiva. Las células principales se encargan de sintetizar y secretar enzimas gástricas. El *pepsinógeno* es la forma inactiva de la enzima proteolítica *pepsina*. Se activa por el ácido clorhídrico en la luz del estómago. La *prorrenina* es la forma inactiva de la enzima proteolítica *renina;* se activa por la acción proteolítica de la pepsina. La renina que sólo está en animales jóvenes convierte la proteína soluble de la leche (*caseína*) en insoluble (*paracaseína*). Esta última, por lo tanto queda sujeta a la actividad proteolítica de la pepsina. Las células principales también secretan *lipasa gástrica*.

Las *células parietales* (*oxínticas*) se distinguen con facilidad de las otras de las glándulas fúndicas, porque tienen un citoplasma acidofílico muy brillante (fig. 19–40); son células grandes dispersas en la glándula desde el cuello hasta la base. Su configuración esferoide o piramidal con núcleo redondo es una característica distintiva (lámina II–7). Las células parietales están "metidas" entre las principales como si no hubiera sido previsto su lugar en el desarrollo. Aunque sus bordes basales están en contacto con la membrana basal, no todas esas células alcanzan la superficie luminal en forma directa. Numerosos canalículos se extienden desde el plasmalema como invaginaciones en el citoplasma propiamente dicho (fig. 19–42). Los canalículos parecen estar ocluidos por muchas proyecciones microvellosas en estos espacios. Las microvellosidades apicales, también se extienden entre las células principales y alcanzan la superficie luminal. Aunque no todas las células alcanzan la superficie luminal en forma directa, sus productos de secreción tienen acceso a la superficie a través del sistema canalicular y de microvellosidades.

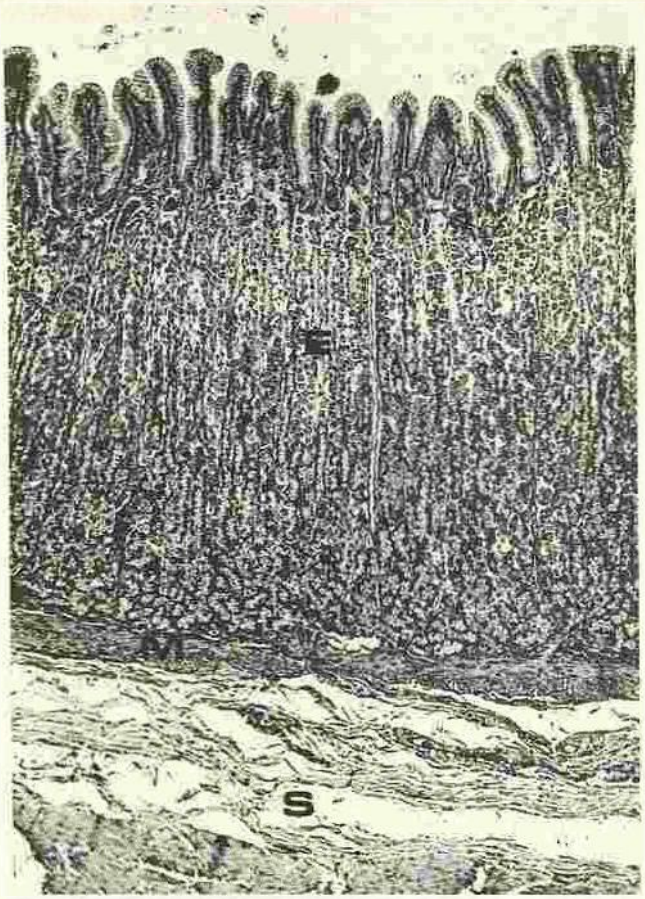

Fig. 19–37. Región fúndica del estómago de cerdo. La lámina epitelial (E) está muy plegada. La túnica mucosa es muy gruesa. La lámina muscular (M) y la túnica submucosa (S) son típicas. X16.

Las células parietales elaboran ácido clorhídrico; y pueden secretar *factor intrínseco*, necesario para la absorción de la vitamina B_{12} (*factor extrínseco*) en el hombre. Los carnívoros quizá no requieren del factor intrínseco para absorber vitamina B_{12}.

Las *células enteroendocrinas* son típicas.

Región glandular pilórica

Su extensión depende de la especie (fig. 19–34), aunque la organización histológica de la región pilórica se parece a la de la cardiaca (fig. 19–43). Las fosas gástricas son más profundas que en otras regiones del estómago, pero las glándulas pilóricas se parecen a las glándulas cardiacas (fig. 19–44). Las glándulas pilóricas son cortas, simples o ramificadas, de tipo tubular. Predominan células secretoras de moco, parecidas a las que están en las glándulas cardiacas.

El resto de los elementos murales son típicos; aunque la característica más distintiva de esta área es una lámina circular interna de la túnica muscular, muy bien desarrollada, que forma el *esfínter pilórico* en la *unión gastroduodenal* (fig. 19–45).

HISTOFISIOLOGIA DEL ESTOMAGO

Motilidad gástrica y secreción

La musculatura del estómago se contrae de forma continua. Cuando el estómago está vacío, las ondas peristálticas de contracción son medianas al inicio y aumentan de intensidad en horas. Cuando entra el alimento, el estómago de los carnívoros está en un periodo de relajación inicial seguida por ondas de contracción lentas (*onda gástrica lenta*), originadas de la musculatura longitudinal a lo largo de la porción rostral de la curvatura mayor. El alimento se mueve hacia el píloro, por estas ondas propulsivas de contracción. Después las ondas peristálticas se originan en el antro, *peristaltismo antral*, que impulsa el contenido líquido al duodeno en tanto que evita que lleguen al intestino delgado las masas sólidas del bolo alimenticio. Las ondas gástricas lentas son el marcapaso para el peristaltismo antral. El quimo pasa en forma continua y gradual al duodeno. El antro, píloro y duodeno craneal quizá funcionan como una unidad contráctil. Normalmente, el quimo no

regurgita del duodeno al estómago, por la contracción del píloro que persiste más que la del duodeno craneal.

El vaciado gástrico se logra cuando la contracción antral sobrepasa la resistencia del esfínter pilórico. La velocidad a la que se vacía el estómago depende del tipo de alimento en la dieta. Las dietas ricas en carbohidratos salen del estómago en pocas horas; los alimentos ricos en proteínas lo hacen con más lentitud; sin embargo, las dietas ricas en grasas son las más lentas en salir. La motilidad gástrica y el vaciado también son influenciados por varios factores duodenales. La distensión duodenal con el quimo, el incremento en la acidez y los productos de la protcólisis, activan un reflejo neural que disminuye la motilidad gástrica, el *reflejo enterogástrico*. Los *péptidos gástricos inhibitorios* y los *intestinales vasoactivos* son factores que se han aislado de la mucosa intestinal e inhiben la motilidad y la secreción gástricas. Los mediadores de la regulación neural y humoral, permiten que el intestino delgado complete la digestión.

Jugo gástrico, es un producto de secreción combinado del epitelio de revestimiento y el glandular del estómago. Los jugos gástricos normales tienen varios componentes orgánicos e inorgánicos: Na^+, K^+, Mg^{++}, H^+, Cl^-, $HPO_4^=$, $SO_4^=$, pepsina, renina (en animales jóvenes), lipasa, moco y agua. Los componentes mucoides predominan en las células del revestimiento del estómago y epiteliales de las glándulas cardiacas y pilóricas. El moco protege la mucosa de irritación o digestión. Las células glandulares de las glándulas fúndicas secretan ácido clorhídrico y enzimas. El pH del jugo gástrico, de alrededor de 1.0, es bastante fuerte para dañar la mucosa si ésta no estuviera recubierta por el moco celular.

Hay varios mecanismos que controlan e influyen en la secreción gástrica, dividida de manera conveniente en tres fases: *cefálica, gástrica* e *intestinal*. La *cefálica* representa el reflejo de activación del estómago (motilidad y secreción) en respuesta al pensamiento, visión, olor o sabor del alimento; se debe a la activación vagal de las células secretoras por liberación de

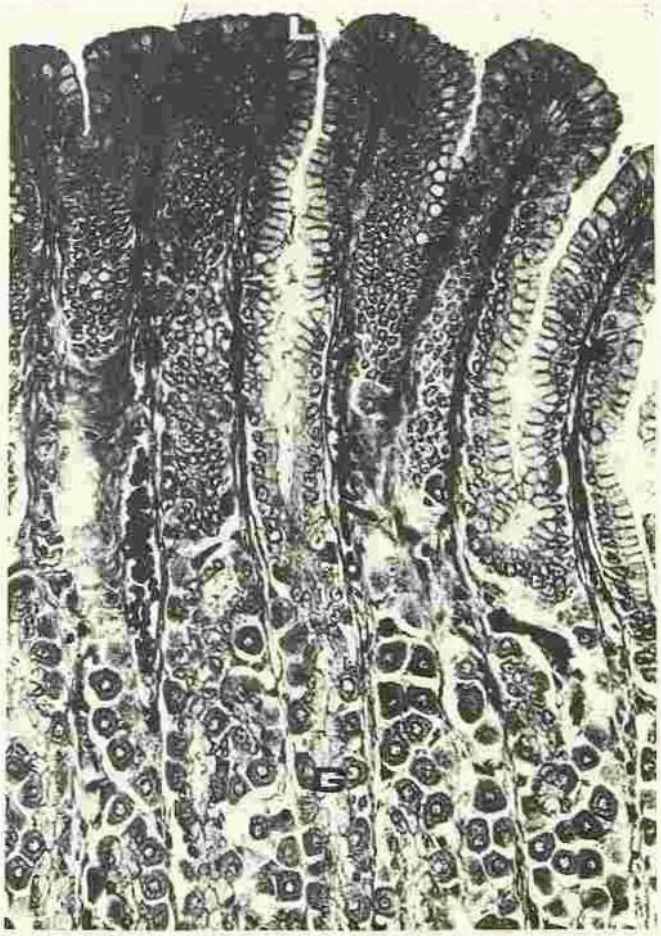

Fig. 19–38. Fosas gástricas y glándulas fúndicas del estómago de canino. El revestimiento epitelial (L) es cilíndrico, y se extiende hasta las fosas gástricas y se continúa con las células de revestimiento de las glándulas fúndicas (G). Nótese la poca cantidad de tejido conjuntivo entre las glándulas fúndicas. X63.

acetilcolina en los sitios muscarínicos y mediación vagal de la liberación de *gastrina* de las células enteroendocrinas del antro pilórico. El jugo gástrico secretado en la fase cefálica tiene concentración alta de iones hidrógeno y es rico en pepsina.

La *fase gástrica* de la secreción gástrica empieza cuando el alimento entra al estómago y continúa hasta que se completa el vaciado gástrico. En esta fase influyen el nervio vago y la gastrina. La presencia de alimento en el estómago y la distensión de éste activa a las fibras aferentes viscerales generales que ascienden a los centros más altos, por el nervio vago. El reflejo de secreción se logra cuando las fibras eferentes viscerales generales del vago estimulan a las células gástricas secretoras y a las productoras de gastrina. De manera parecida, diferentes substancias químicas presentes en el alimento digerido en forma parcial (extractos de carne, aminoácidos, alcohol etílico) también estimulan la liberación de gastrina. La liberación de gastrina en respuesta a un factor local mecánico o químico, quizá está mediada por un reflejo intrínseco (fig. 19–46). Las fibras aferentes de la mucosa responden al estímulo excitatorio local. Los cuerpos celulares de estas fibras se localizan probablemente en el plexo submucoso. Las fibras eferentes de estas células hacen sinapsis con neuronas posganglionares del plexo submucoso, cuyas fibras posganglionares inervan a las células productoras de gastrina. Las fibras preganglionares del vago hacen sinapsis con los mismos cuerpos celulares posganglionares. Estos últimos pueden considerarse como la vía común final para la secreción de gastrina inducida por el vago y la secreción de gastrina inducida de manera intrínseca.

La gastrina tiene diversos efectos sobre el estómago. El principal es la estimulación de las células principales y de las parietales. La actividad de las células principales con la subsecuente liberación de factores químicos (extracto de carne y aminoácidos) tiene una influencia positiva sobre la elaboración de gastrina. Sin embargo, el ácido clorhídrico inhibe la secreción de gastrina.

La *fase intestinal* de la secreción gástrica tiene un efecto positivo y negativo sobre la actividad del estómago. Conforme el quimo entra al intestino, sus cons-

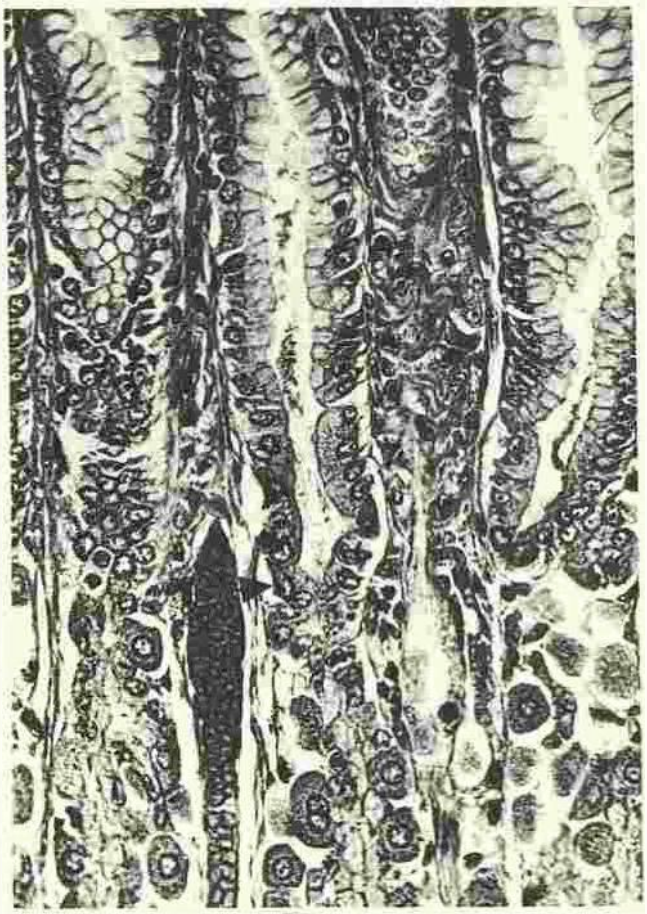

Fig. 19–39. Células mucosas del cuello de las glándulas fúndicas del estómago de canino. El cuello de la glándula está constreñido (flecha) y revestido por células mucosas del cuello (flecha). El producto de secreción de estas células es mucoide; no obstante, el producto mucoide difiere del de las células de revestimiento superficial. X100.

tituyentes funcionan como *secretagogos;* por ejemplo, los que pueden producir secreción. Los secretagogos liberan gastrina de la mucosa intestinal. El efecto predominante de la fase intestinal sobre la actividad gástrica es de inhibición. El reflejo enterogástrico inhibe la motilidad gástrica en tanto que los secretagogos estimulan la liberación de *secretina, enterogastrona* y *colecistocinina-pancreozimina* de la mucosa duodenal. La enterogastrona inhibe la secreción ácida y la motilidad gástricas. La secretina estimula la secreción de iones bicarbonato del páncreas, que neutraliza la acidez del quimo. La *colecistocinina-pancreozimina* (CCQ-PZ) es una hormona intestinal liberada por la presencia de ácidos grasos en el duodeno. Entre otros efectos, la CCQ-PZ también inhibe el vaciado gástrico.

Los fenómenos de la fase intestinal, en tanto que son predominantemente inhibitorios sobre el estómago, aseguran digestión más completa del quimo.

En el capítulo 22 se estudiarán con más detalle las hormonas gastrointestinales.

Secreción gástrica ácida

La producción de ácido clorhídrico por las células parietales es un proceso celular eficaz que requiere energía. El ácido clorhídrico se mueve contra un gradiente de concentración en la luz gástrica; la concentración de iones hidrógeno en el jugo gástrico es casi tres millones de veces mayor que la del plasma. La energía requerida para este proceso se deriva del metabolismo oxidativo de las células parietales.

No está bien establecido el origen preciso de los iones hidrógeno sin embargo pueden derivarse de la ionización del agua o del sistema citocromo. Para cada ion hidrógeno secretado queda un ion hidroxilo. Para que el pH celular permanezca constante, deben neutralizarse los iones hidroxilo. Esto se logra mediante el sistema de *anhidrasa carbónica.* El bióxido de carbono formado en las células por los procesos metabólicos normales o que difunde a la célula desde el tejido conjuntivo, se hidrata a ácido carbónico por la anhidrasa carbónica. La disociación del ácido carbónico a hidrógeno y a iones bicarbonato sirve de amortiguador para el exceso de iones hidroxilo. Los iones hidrógeno reaccionan con los hidroxilo para formar agua, en tanto que los bicarbonatos se difunden hacia el tejido conjuntivo.

El movimiento de iones hacia adentro y afuera de las células parietales es ordenado y predecible. Los iones cloruro difunden de la sangre a las células parietales. Los iones hidrógeno disponibles se acoplan con los cloruros y son transportados en forma activa a través de la membrana celular en la luz gástrica. Este mecanismo de transporte activo requiere de la energía derivada de la fosforilación oxidativa y está encadenado a la salida de iones sodio de la luz gástrica. El sodio es bombeado activamente al atravesar la membrana celular basal en intercambio con iones potasio. Por tanto, el ion potasio se difunde de manera pasiva fuera de la célula con el ion bicarbonato formado por la disociación del ácido carbónico. El movimiento activo y pasivo de los iones, relacionado con la secreción de ácido clorhídrico, aparece de tal manera que conserva un equilibrio eléctrico en la célula.

El ion bicarbonato que dejan las células parietales entra a la circulación general; la sangre desalojada por la circulación gástrica puede ser alcalina. La secreción elevada de iones hidrógeno, que acompaña a una comida basta para causar la producción de bicarbonato, el cual puede elevar el pH sanguíneo y alcalinizar la orina. Este mecanismo explica de manera adecuada la *onda posprandial alcalina.*

La secreción de ácido clorhídrico está influida por el nervio vago y la hormona gastrina. Además, la *histamina* es un estimulador potente de la secreción de ácido clorhídrico. El alto contenido de histamina en la mucosa gástrica ha hecho pensar en que ésta puede ser el mediador común en la secreción de ácido gástrico. Se han identificado dos tipos de *receptores* a la histamina: H_1 y H_2. Los antihistamínicos usados con frecuencia en la profilaxia de las alergias bloquean los receptores H_1. Los receptores H_2 que están en las células parietales, no son bloqueados por los bloqueadores H_1, por ello, se requiere agentes bloqueadores H_2 específicos para inhibir la secreción del ácido gástrico. Aún no se ha establecido la relación precisa entre el nervio vago y acetilcolina, gastrina e histamina en la excitación de las células parietales. Aun la separación, funcionalmente integrada, colinérgica, gastrina y receptores H_2 pueden interactuar para regular la actividad de las células parietales.

La actividad excesiva de las células parietales con una alteración predisponente o concomitante en la cubierta mucosa protectora, puede conducir a la erosión de la mucosa gástrica, la *úlcera (péptica) gástrica.* La secreción constante de ácido clorhídrico por las células parietales del humano puede aumentar el potencial de problemas; el perro, aunque susceptible a las úlceras gástricas, secreta ácido clorhídrico al ser estimulado por la comida.

Renovación, reemplazo y reparación

Las células epiteliales de la túnica mucosa del estómago se reemplazan en forma continua. Las células de recubrimiento superficial pueden substituirse hasta cada tres días, en tanto que el epitelio glandular epitelial, cada cinco a siete días. La actividad mitótica se limita a las células de recubrimiento en las profundidades de las criptas gástricas. Conforme las células de recubrimiento se exfolian en la superficie, son reemplazadas por la migración luminal de células de la zona de mitosis. De manera parecida, las células indiferenciadas en el istmo migran hacia la base de la glándula para reemplazar a las células mucosas del cuello, las principales y parietales. Las células principales y parietales viven mucho tiempo, por ello, su reemplazo es lento.

Después de una herida en el estómago, los bordes de discontinuidad se caracterizan por células epiteliales que al parecer secretan moco y son indiferenciadas. Estas se dividen y migran sobre el defecto, en forma parecida a la descrita para la epidermis. Una vez cubierta la lámina propia, la epitelial se invagina para formar nuevas criptas y glándulas gástricas. El epitelio es mitóticamente activo en esta etapa de cicatrización. Al cabo del tiempo, se diferencian las células de recubrimiento epitelial típicas y se identifican en las glándulas células mucosas del cuello. Las células principales y parietales aparentan diferenciarse de las células mucosas del cue-



Fig. 19–40. Células principales y parietales de las glándulas fúndicas del estómago de canino. Las células principales (C) tienen gránulos a lo largo de sus bordes apicales. Las células parietales (P) son granulares y acidófilas. X160.

llo. El resto de los elementos murales (tejido conjuntivo, nervio y músculo liso) sanan por sí mismos, como se describió.

Las propiedades cicatrizantes del estómago son excelentes. El extenso riego anastomótico, el potencial de regeneración epitelial, el extenso tejido conjuntivo submucoso, la cubierta serosa bien desarrollada y la yuxtaposición del epiplón mayor, ayudan a su potencial de reparación.

ESTOMAGO COMPUESTO

Características generales

El estómago del rumiante consta de cuatro partes: *rumen, retículo, omaso* y *abomaso* (fig. 19–34). El *estómago anterior* consta de las tres primeras cámaras, proviene de la región esofágica del estómago y está cubierto por un epitelio aglandular escamoso estratificado. El estómago anterior fracciona la ingesta por medio de la actividad motora y química. El rumen sirve como una gran tina de fermentación, donde los microorganismos (bacterias y protozoarios) fraccionan el alimento ingerido y producen *ácidos grasos volátiles* que se absorben por la lámina epitelial hacia los vasos sanguíneos de la lámina propia. La acción mecánica del retículo y omaso convierte la ingesta fermentada en una masa de materia de partículas finas. Los metabolitos se absorben por el epitelio del estómago anterior. Por tanto la ingesta se mueve hacia el abomaso, en donde ocurre la digestión enzimática del alimento.

RUMEN

También es conocido como *panza*. El aspecto característico de esta cámara es la papila cónica que se proyecta en la luz de la membrana cutánea mucosa (fig. 19–47). Estas papilas pueden medir 1.5 cm de largo y poseer un centro de tejido conjuntivo muy vascularizado compuesto por finas fibras de colágena y elásticas.

Organización histológica

La lámina epitelial es escamosa estratificada, la cual es cornificada y de un grosor variable (fig. 19–48). Las capas de este epitelio no están bien definidas. Las células del estrato córneo suelen estar inflamadas o vesiculadas. En el ápice de la papila son típicamente aplanadas.

La lámina propia consta de tejido conjuntivo, idéntico al de la papila. Los componentes se continúan entre sí. La lámina propia se mezcla de manera insensible con el tejido conjuntivo laxo de la túnica submucosa. Dentro de la papila se extiende una condensación de fibras de tejido conjuntivo en la región profunda de la lámina propia-submucosa. La región puede parecerse al estrato compacto de la lámina subglandular y con frecuencia se confunde con la lámina muscular mucosa. Por lo general, la lámina propia-submucosa no tiene ganglios linfáticos y es aglandular.

La túnica muscular es típica. Los *pilares* del rumen son pliegues que se extienden por toda la pared, que tiene un centro de músculo proveniente de la túnica muscular. La túnica serosa es típica.

RETICULO

También denominado *panal*. Su morfología es prácticamente igual a la del rumen, por lo que sólo se describirán algunos de sus aspectos especiales.

Organización histológica

La membrana mucosa posee muchos *pliegues primarios* anastomóticos, orientados sobre una vista superficial, como un retículo o panal (fig. 19–49). A partir de estos pliegues de proyección vertical hay numerosas *papilas secundarias* y *terciarias*. En la lámina propia de las puntas de los *pliegues primarios* o *reticulares*, se encuentra una masa aislada de músculo liso de la lámina muscular mucosa (fig. 19–50). Esta masa se extiende a lo largo de los pliegues y se continúa con la lámina muscular mucosa del esófago. Por ello, en su curso, el músculo liso está orientado paralelo, aunque por encima del plano del recubrimiento superficial. La lámina muscular mucosa está confinada a la región mencionada de esta cámara.

Hay lámina propia-submucosa, túnica muscular, túnica serosa y son típicas.

Las funciones de esta cámara se parecen a las del rumen.

OMASO

También se aplican los términos *muchos pliegues* y *libro* (fig. 19–51).

La membrana cutánea mucosa queratinizada posee numerosos *pliegues primarios* foliados (*laminae*) y papilas más pequeñas. La lámina está cubierta por papilas cortas cornificadas (fig. 19–52). La lámina muscular mucosa es continua y forma una capa doble de músculo liso que sigue el contorno de la lámina, así como del recubrimiento superficial no elevado. Entre el músculo liso de la lámina muscular mucosa dentro de la lámina hay otra capa de músculo liso interdigitado. Esta se continúa con la capa de músculo liso interna de la túnica muscular. En el ápice de la lámina, la masa de músculo liso se fusiona en una masa muscular engrosada.

Hay lámina propia, túnica submucosa, muscular y serosa típicas. Sin embargo, en los ápices de la lámina existe tejido conjuntivo mucoso.

ABOMASO

Es la parte glandular del estómago de los rumiantes. La descripción del estómago glandular se aplica a este órgano.

HISTOFISIOLOGIA DE LA DIGESTION DE LOS RUMIANTES

Desarrollo

El rumen, retículo y omaso comprenden un 89% del peso total del estómago de un bovino adulto, y el abomaso, el 11% restante. En tanto que las cuatro cámaras del estómago compuesto se aprecian en el embrión casi a los 60 días de gestación, las proporciones relativas de estas cámaras no son las mismas que en adultos. El abomaso es la que predomina y puede comprender hasta 56% del total del peso del órgano al nacer. Las proporciones en adultos se obtienen en forma gradual y al cabo del tiempo se alcanzan más o menos a los seis meses de edad. La velocidad a la cual se alcanzan las proporciones adultas y las capacidades de la cámara, depende de la dieta del animal. Un aumento de fibra en la dieta acelera su desarrollo, en tanto que el sostenimiento con leche o dietas elaboradas de manera parecida lo retrasa. Así mismo, el desarrollo y crecimiento de la papila ruminal depende del contenido de fibras en la dieta.

Gotera gástrica

En los rumiantes es una serie de pliegues murales, extendidos desde el cardias hasta el abomaso. La gotera gástrica se divide en tres segmentos por dos orificios internos, el *retículo-omasal* y el *omaso-abomasal*. La *gotera reticular* (*sulcus reticular, sulcus esofágico*) se extiende desde el cardias hasta el orificio retículo-omasal; la *gotera omasal* se extiende a lo largo del piso del omaso, desde el orificio retículo-omasal, hasta el orificio omaso-abomasal; la *gotera abomasal* continúa la gotera gástrica al abomaso.

La gotera reticular es una conexión directa entre el esófago y el omaso, que permite el paso directo de leche en el becerro lactante y obvia al rumen y retículo, para ser depositada en el orificio retículo-omasal. El

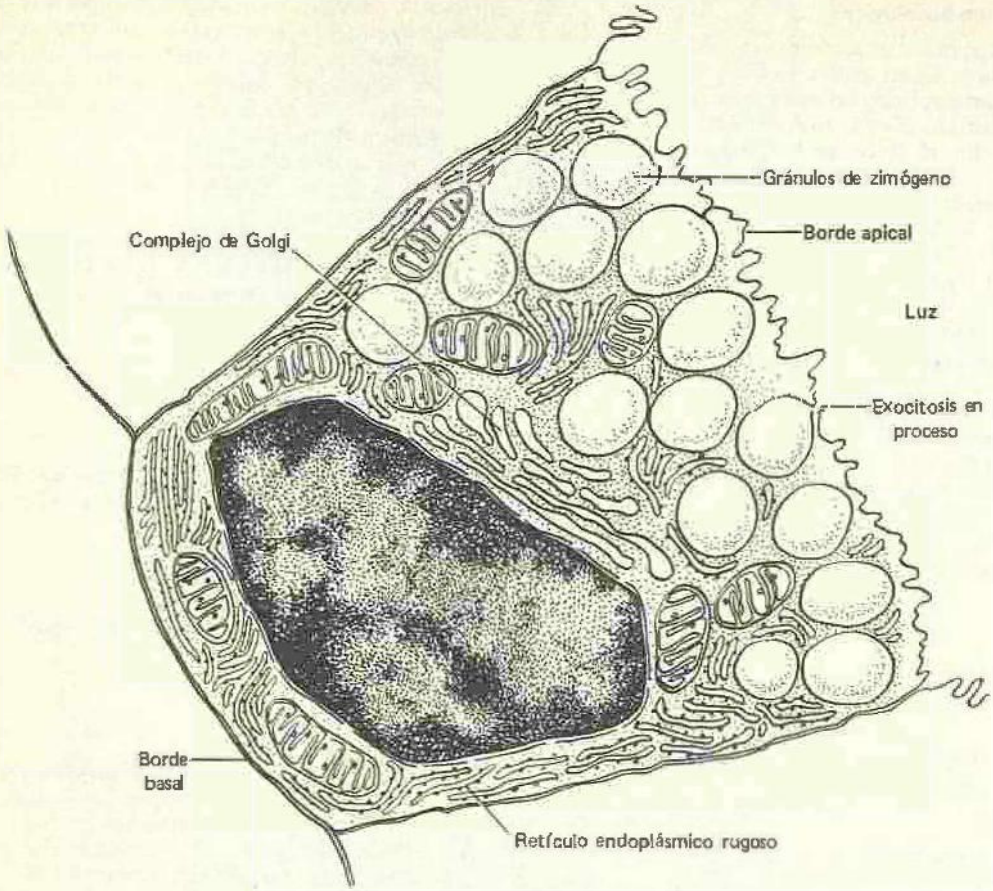

Fig. 19–41. Dibujo de una célula principal como se observaría bajo microscopio electrónico. Nótese la polaridad celular distintiva.

reflejo de cierre de la gotera reticular y la apertura del orificio retículo-omasal y gotera omasal dirigen la leche al abomaso. La succión, deglución y los constituyentes químicos de la leche, contribuyen al reflejo.

La lámina epitelial y la propia del sulcus reticular se parecen a las otras partes del estómago anterior. La lámina muscular mucosa del sulcus reticular se continúa con la misma capa en el esófago, y es en especial notoria en los bordes del sulcus. La lámina propia se mezcla de manera imperceptible con la túnica submucosa entre los haces musculares incompletos de la lámina muscular mucosa. La túnica muscular consta de fibras musculares lisas y esqueléticas. El músculo esquelético externo orientado en forma longitudinal, se continúa con la musculatura esofágica y forma el piso del sulcus. La continuidad de la musculatura esofágica a través del sulcus reticular a su terminación en el orificio retículo-omasal, asegura una actividad coordinada, que permite el paso de la leche al abomaso. El reflejo de cierre del sulcus reticular, suele disminuir con la edad.

Motilidad del estómago compuesto

La motilidad del estómago anterior es indispensable en tres funciones primarias: mezclado, regurgitación y eructo. El estómago anterior, como unidad funcional, puede dividirse en dos cámaras –rumen-retículo y omaso. La regulación nerviosa de sus movimientos se logra mediante centros de control bulbares. Las fibras eferentes viscerales del nervio vago son estimuladoras, en tanto que las de los nervios simpáticos, inhibitorias. Además, la información general aferente visceral de los receptores de estiramiento del estómago anterior modulan la actividad de las células bulbares de control.

Las *contracciones del mezclado* del rumen-retículo, se dividen en dos grupos: onda-A y onda-B. La *onda-A* (*primaria, de movimiento retrógrado*) se origina en el retículo, y se mueve caudal sobre el saco dorsal a través del saco ciego caudodorsal, se distribuye sobre el saco ventral y termina en el saco ciego caudoventral. La ingesta es impulsada en sentido caudal por las contracciones de la onda-A. La *onda-B* (*secundaria, de movimiento anterógrado*) se origina en el saco ciego caudoventral, se distribuye sobre el rumen dorsal y

termina en el saco ventral. Las contracciones de la onda-B son independientes de las contracciones reticulares.

Las *contracciones de regurgitación,* aunque son involuntarias, se pueden regular y suprimir por la actividad de los centros conscientes. Las contracciones reticulares impulsan a la ingesta ruminal gruesa al cardias. Las contracciones de la onda-A siguen a la actividad reticular. La transferencia de ingesta del rumen retículo al esófago, depende de uno de tres mecanismos: 1) desarrollo de presión ruminal-reticular creciente; 2) una disminución en la presión torácica esofágica; o 3) ambas. Las contracciones rumino-reticulares pueden aumentar la presión en estas cámaras, en tanto que un movimiento inspiratorio forzado simultáneo con la glotis cerrada disminuye la presión intratorácica. La disminución de la presión intraesofágica moviliza la ingesta hacia el esófago. El peristaltismo inverso propele la ingesta a la cavidad oral, donde es remasticada y al cabo del tiempo redeglutida. La regurgitación permite el procesamiento más completo de la ingesta.

Las *contracciones del eructo* permiten expulsar gas del rumen. Las ondas de contracción iniciadas en el saco dorsal del rumen se mueven en sentido craneal y ventral en el retículo. La relajación de la musculatura esofágica permite que el gas pase a la faringe y pulmones, de donde se espira en la exhalación normal. En el rumen del bovino pueden producirse hasta 50 litros de gas/hora en el proceso de fermentación. El eructo es necesario para evitar la acumulación de gases. Si hay cantidades anormalmente altas de gas (hinchazón) en el rumen, pueden ocasionar la muerte.

Fermentación, síntesis y absorción

El estómago anterior de los rumiantes es un complejo de órgano importante, que puede proporcionar fermentación masiva por medio de su población bacteriana y

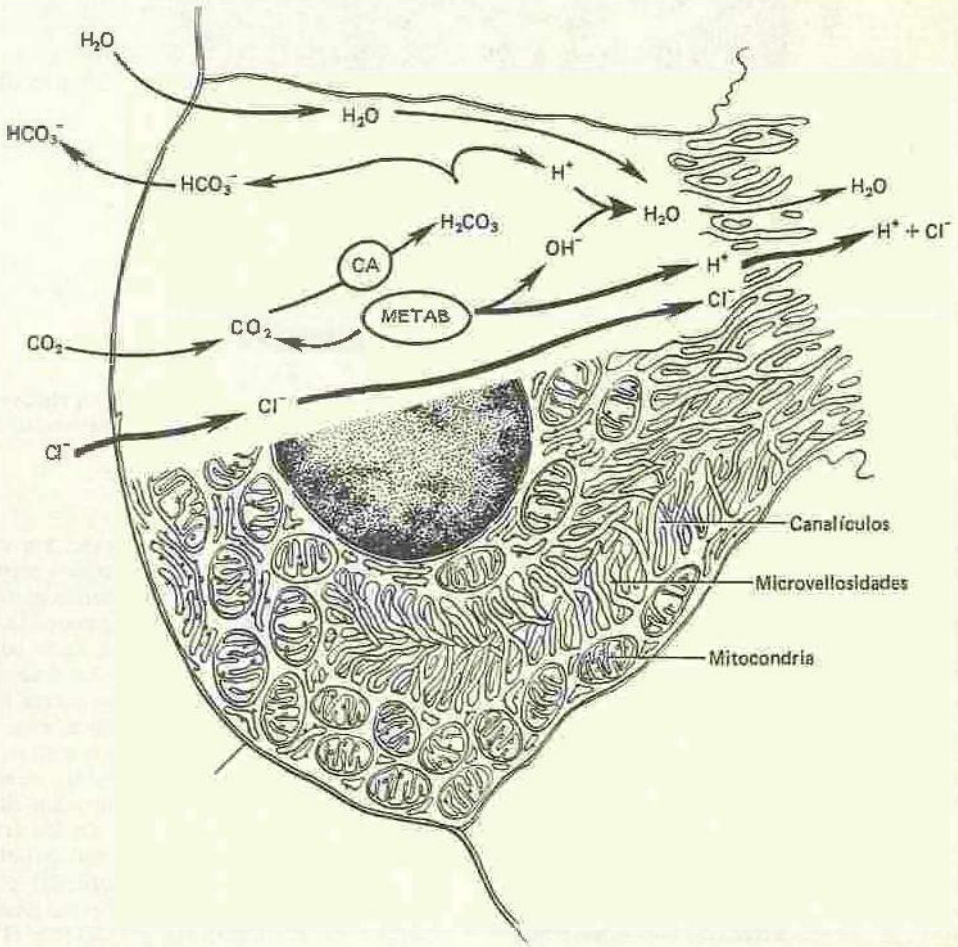

Fig. 19–42. Dibujo de una célula parietal como se observaría con el microscopio electrónico. La porción superior de la célula demuestra los patrones metabólicos involucrados en la síntesis y secreción de ácido clorhídrico. El bióxido de carbono (CO_2) se difunde dentro de las células y también constituye uno de los productos de su metabolismo (metab). El CO_2 se hidrata a ácido carbónico (H_2CO_3) bajo la influencia de la anhidrasa carbónica (CA). El ácido carbónico se disocia en ion hidrógeno (H^+) y bicarbonato (HCO_3^-). El bicarbonato se difunde al intersticio. El ion cloruro se difunde dentro de la célula y se acopla con H^+ y se transporta en forma activa en la luz de la glándula como ácido clorhídrico. (Ver Secreción gástrica ácida).

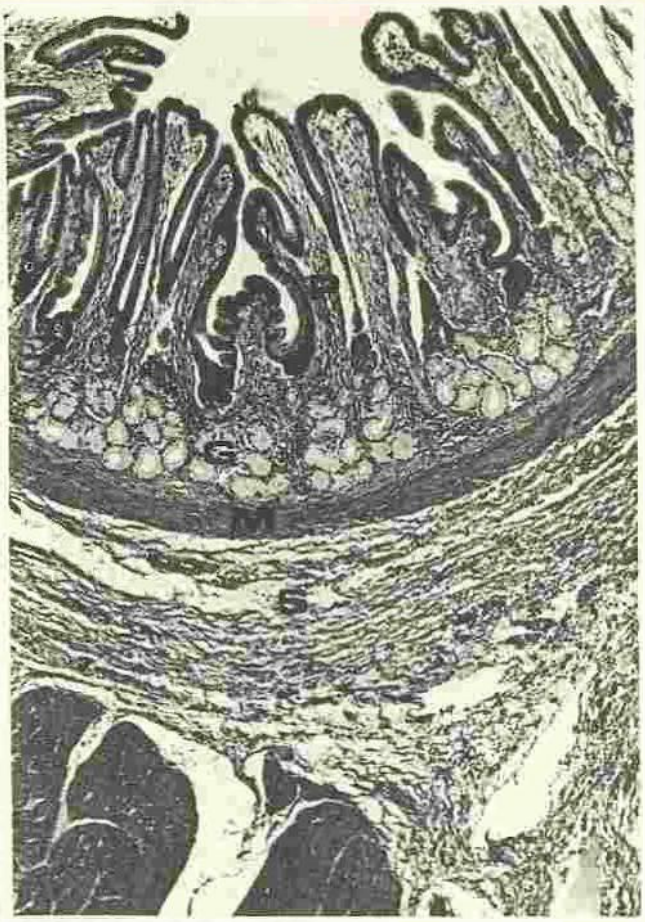

Fig. 19–43. Región pilórica del estómago de canino. La superficie y fosas gástricas son típicas. Puesto que la túnica mucosa no es tan plegada como en otras regiones del estómago, la lámina propia (P) es más visible. Las glándulas pilóricas (G) son notorias. La lámina muscular (M) y la túnica submucosa son típicas (S). X16.

de protozoarios. El proceso de fermentación del rumen y retículo permiten la degradación de celulosa y su digestión enzimática subsecuente, así como de otros constituyentes del estómago anterior en el abomaso. Por lo tanto, el rumiante puede convertir materiales vegetales en productos animales.

La relación entre el rumiante y la población de microbios en la cámara de fermentación, depende de su cooperación mutua (*sinergismo*). El rumiante proporciona el ambiente anaeróbico ideal (temperatura, pH) y aporte de alimento, en tanto que los microbios degradan los vegetales (celulosa), y producen ácidos grasos, síntesis de proteínas microbianas y vitamina B.

La fermentación anaeróbica produce bióxido de carbono, agua, metano así como ácidos láctico, acético, butírico y propiónico. Estas substancias, sin importar la fuente o naturaleza del substrato carbohidrato, son los productos finales de la fermentación de los carbohidratos.

Los *ácidos grasos volátiles* (AGV), *acético, butírico* y *propiónico,* contribuyen a un 70% de las necesidades energéticas diarias del rumiante. Sin embargo, la mayoría de la absorción de los ácidos grasos volátiles se efectúa en la papila ruminal, donde parte de los ácidos se absorben en el retículo y omaso. La cantidad y tipo de ácidos grasos absorbidos varía con la dieta. Además, el destino individual de los ácidos grasos volátiles difiere. El *ácido acético* representa casi 60% de los ácidos grasos volátiles absorbidos, es la fuente primaria de la acetilcoenzima A para la síntesis de lípidos. Además, el ácido acético se metaboliza en el tejido adiposo, tejido muscular y glándula mamaria. El *ácido propiónico* contribuye con 25% de los ácidos grasos volátiles absorbidos, es la fuente más importante en la producción de glucosa (*gluconeogénesis*) en el hígado. Debido a que sólo se dispone de poca glucosa para la digestión del rumiante, es indispensable el ácido propiónico. El *ácido butírico* comprende un 15% de los ácidos grasos volátiles absorbidos, se convierte a *ácido beta hidroxibutírico,* cuerpo cetónico en la lámina epitelial del rumen. El ácido beta hidroxibutírico se metaboliza en el hígado. Los cuerpos cetónicos (ácido

acetoacético y beta hidroxibutírico) también se oxidan en el músculo esquelético. La acetona se produce por la descarboxilación del ácido acetoacético e isopropanol de la descarboxilación del ácido beta hidroxibutírico.

Las proteínas son una fuente importante de aminoácidos para el organismo animal. Deben agregarse en la dieta los aminoácidos que no pueden sintetizarse en el organismo (*esenciales*). Aunque el rumiante requiere aminoácidos esenciales, éstos no necesitan ser suministrados en la dieta. La flora microbiana metaboliza la proteína vegetal en aminoácidos y sintetiza proteína microbiana. De manera parecida, los microbios pueden convertir fuentes de *nitrógeno no proteínico* en aminoácidos y de manera subsecuente a proteína microbiana. La *urea*, una fuente común de nitrógeno no proteínico, tiene acceso al rumen, a través de las secreciones salivales, absorción por medio de la mucosa ruminal de la sangre y complementos dietéticos. La producción de proteína microbiana de varias fuentes proporciona al rumiante los aminoácidos que requiere. La proteína microbiana está disponible para el rumiante, conforme los microbios mueren y son digeridos.

La flora microbiana también produce todas las vitaminas del complejo B requeridas. A medida que se adiciona cobalto a la dieta, es prácticamente imposible inducir una deficiencia dietética de vitaminas del complejo B.

No obstante que el epitelio escamoso estratificado recubre al estómago anterior, se efectúa una extensa absorción de nutrientes en todas las cámaras. Los ácidos grasos volátiles, ácido láctico, amoniaco, iones inorgánicos y agua, se absorben por la lámina epitelial ruminal. Quizá en el omaso también se absorben materiales. Los materiales que se mueven con lentitud a través de los espacios interlaminares del omaso, tal vez están sujetos a una mayor absorción, que los que se mueven con rapidez a través de la cámara. Es probable que los ácidos grasos volátiles también se absorban en el abomaso.

INTESTINO DELGADO

Características generales

Dado que es una continuación del tubo digestivo, esta región está altamente modificada para secretar y absorber materiales; para tal efecto tiene muchas modi-

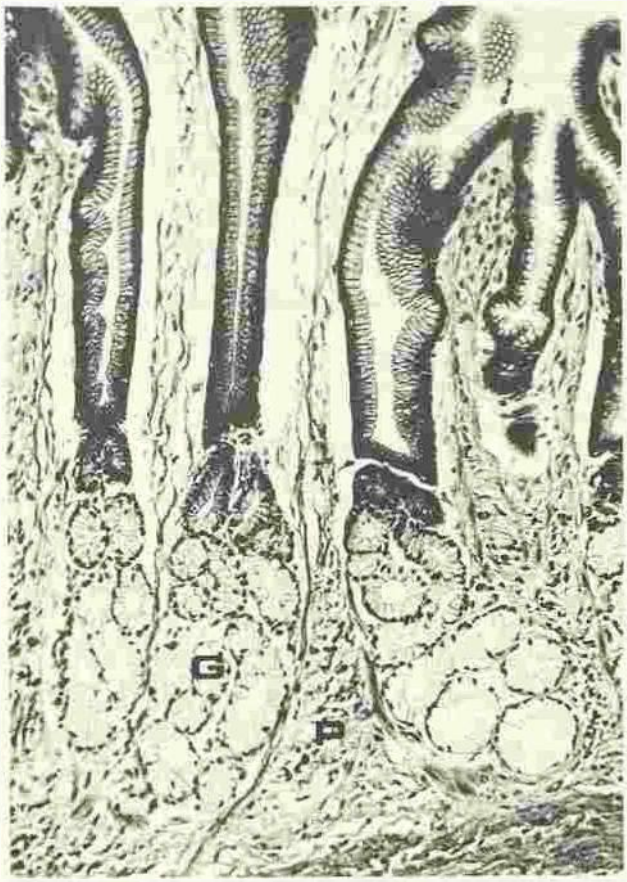

Fig. 19–44. Glándulas pilóricas del estómago de canino. El revestimiento de las fosas gástricas es continuo con el revestimiento de las glándulas pilóricas (G). La lámina propia (P) es extensa y típica. X40.

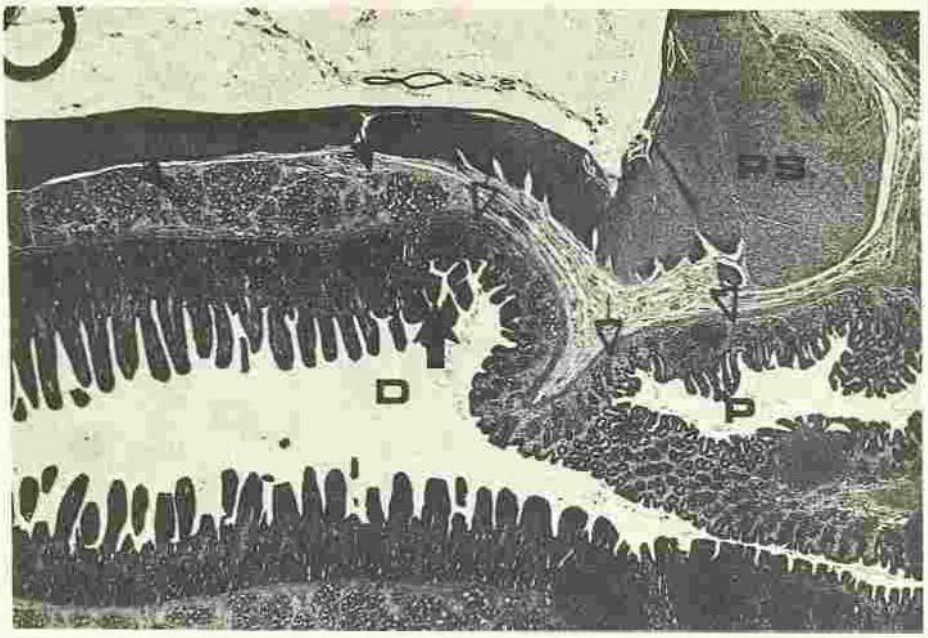

Fig. 19–45. Unión gastroduodenal (de canino). La región pilórica del estómago (P) se continúa con el duodeno (D). La túnica muscular está modificada como un esfínter pilórico (PS). Las **glándulas pilóricas (flechas claras)** se parecen a las glándulas submucosas del duodeno (**flechas obscuras pequeñas**). Estas últimas pueden ser la continuación de las primeras. La **flecha obscura más grande** es el punto real de la reorganización mural. X4.

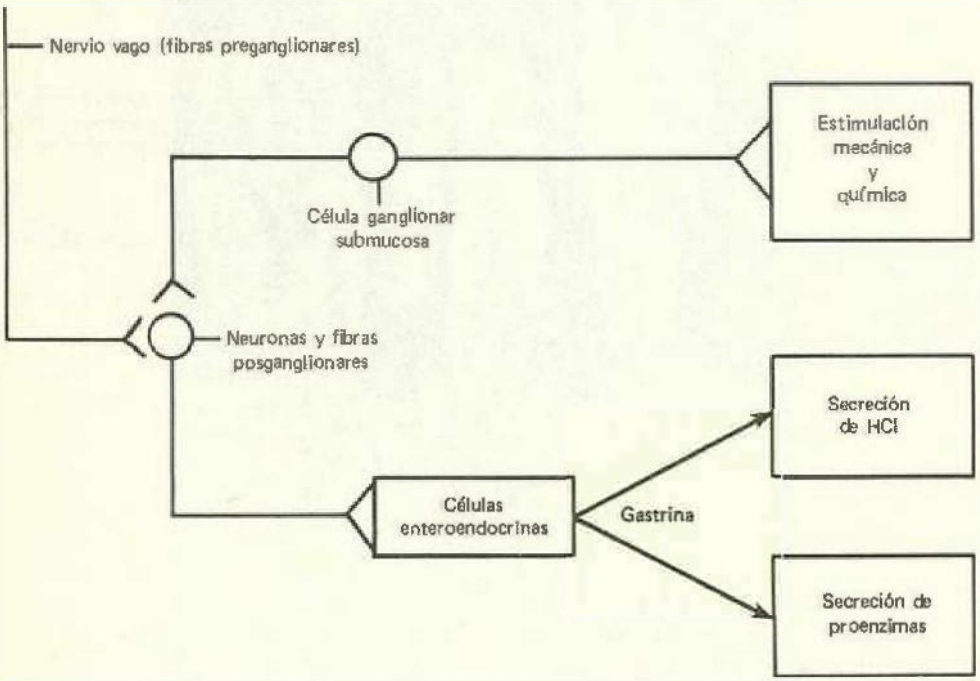

Fig. 19–46. Esquema hipotético para explicar la inducción vagal y la intrínseca de la secreción de gastrina. La neurona posganglionar puede ser el patrón común final del estímulo local o la estimulación vagal de la secreción de gastrina.

ficaciones para aumentar la superficie de secreción y de absorción: *longitud, pliegues, vellos* y *microvellosidades*. Aunque hay características distintivas de las diferentes regiones del intestino, éstas comparten muchas propiedades. En primero término se comentarán las características comunes.

En la unión gastroduodenal existe un cambio repentino en el carácter de la membrana mucosa. Las fosas gástricas son reemplazadas por proyecciones digitiformes: vellos de la membrana mucosa (fig. 19–53). Los pliegues permanentes, *circulares* (*válvulas de Kerkring*) tienen proyecciones vellosas. También tienen porciones de túnica submucosa. En la base de los vellos están las aberturas de las *criptas de Lieberkuhn*.

ORGANIZACION HISTOLOGICA

Mucosa

La lámina epitelial consta de tres tipos de células: *de revestimiento, caliciformes* y *enterocromafines*.

Las *de revestimiento* constituyen un epitelio cilíndrico típico. El borde apical tiene muchas microvellosidades dispuestas como borde estriado. El citoplasma acidófilo, finamente granular, tiene un núcleo alargado y desplazado de manera basal. Estas células tienen participación activa en el proceso de absorción.

Las *células caliciformes* son típicas (lámina I–12). Tienden a aumentar en frecuencia hacia el recto. Su producto de secreción protege el revestimiento epitelial. En el intestino más bajo (posterior), la capa mucoide facilita el movimiento del contenido luminal hacia el ano.

Las *células enterocromafines* son típicas y se describieron al hablar del estómago.

Las criptas de Lieberkuhn abren en la base de las vellosidades, invaginaciones tubulares simples o ramificadas. El epitelio tiene *células de revestimiento cilíndrico, caliciforme, argentafines* y *de Paneth*.

Las *células de Paneth* son células piramidales especializadas del intestino (fig. 19–54); tienen gránulos acidófilos supranucleares, y núcleos dispuestos en la base. La porción basal de esta célula es basófila. Las células de Paneth se encuentran en rumiantes, equinos y hombre, pero no en las otras especies domésticas. Aunque las células de Paneth tienen muchas características de células secretoras de enzimas o proteínas que indican una función digestiva, no hay pruebas que respalden esta suposición. Las enzimas bactericidas (lisosima) que están dentro de las células sugieren una función fagocítica.

La lámina propia de la mucosa suele describirse como areolar. No obstante, la acumulación de fibras reticulares, células reticulares, granulocitos y agranulocitos en este tejido, induce a clasificarlo como *tejido conjuntivo reticuloareolar*. Las criptas de Lieberkuhn y los nódulos linfoides también se encuentran en esta lámina. Estas criptas pueden ocupar casi toda esta capa. La frecuencia de ganglios linfáticos aunque incrementa en forma caudal, y puede ocupar tanto la lámina propia como la túnica submucosa, como las *placas de Peyer*.

Además de los componentes mencionados, hay muchos vasos linfáticos que se extienden con el tejido conjuntivo hacia el centro de la vellosidad.

Se presenta una lámina subglandular en la parte inicial del intestino en los carnívoros.

Hay lámina muscular mucosa, típica. Las bandas de músculo liso y tejido conjuntivo están interdigitadas entre las criptas de Lieberkuhn y en los centros de las vellosidades.

Submucosa

La túnica submucosa es típica. Las glándulas submucosas son tubuloacinares ramificadas simples y abren en las criptas (fig. 19–55). Pueden ser mucosas (rumian-

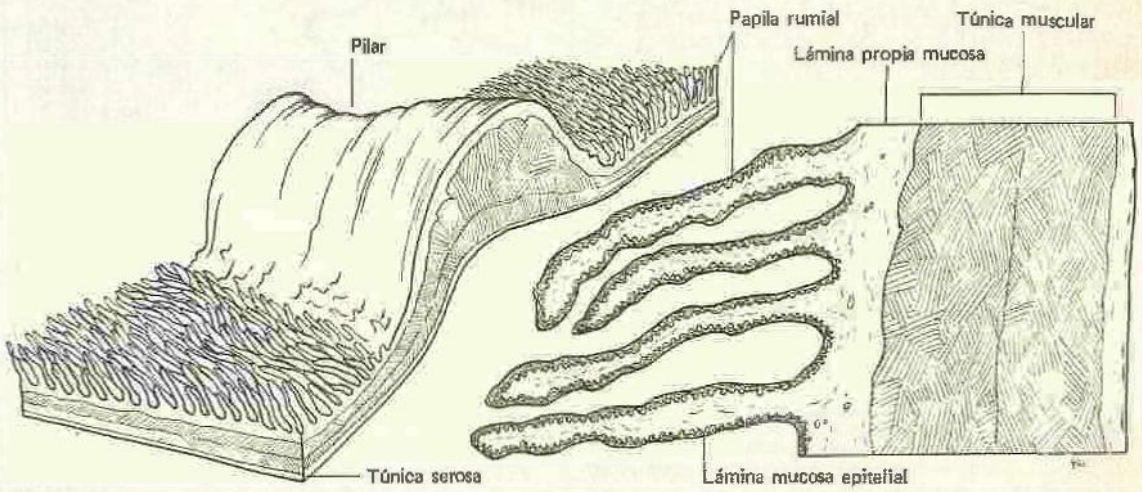

Fig. 19–47. Dibujo tridimensional y del corte transversal de la pared del rumen. La parte central de tejido conjuntivo es la localizada entre las papilas.

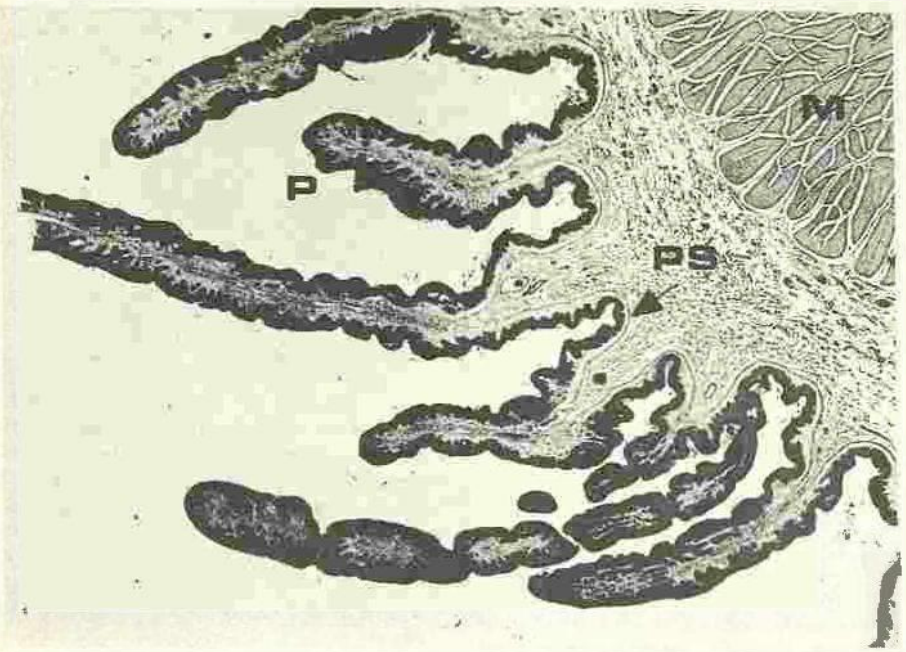

Fig. 19–48. Corte de rumen de bovino. Las papilas cónicas (P) se proyectan desde la superficie luminal del órgano. No hay lámina muscular. La lámina propia de la submucosa (PS) es típica y adyacente a la túnica muscular (M). No debe confundirse la condensación de fibras del tejido conjuntivo (flecha) con la lámina muscular. X4.

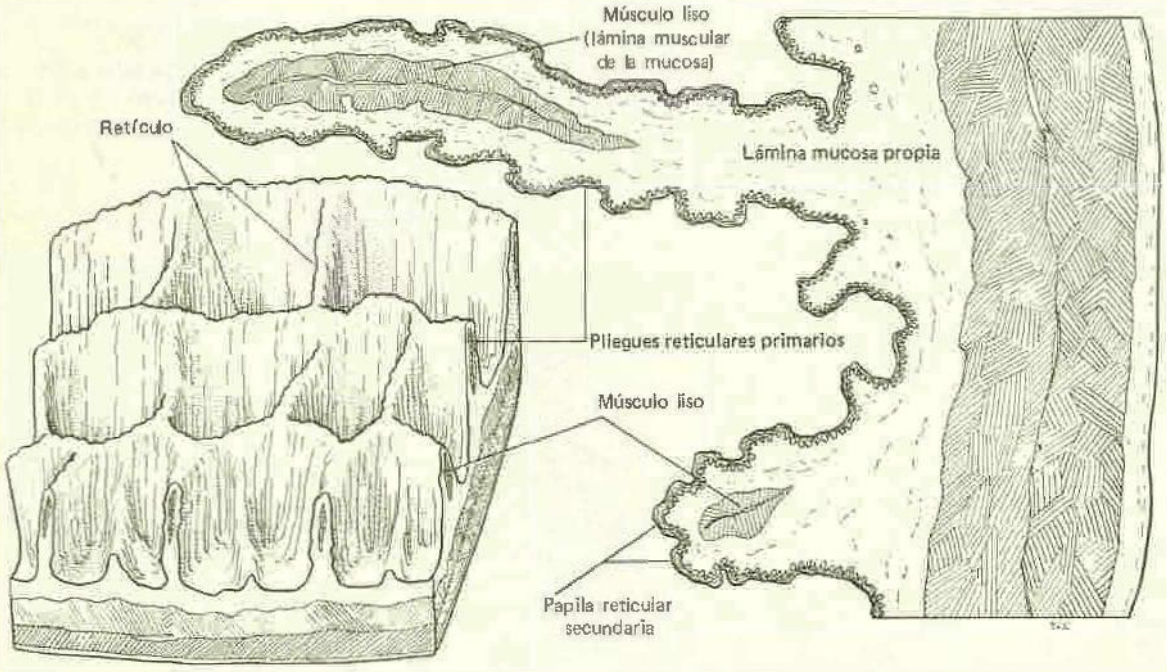

Fig. 19–49. Diagrama tridimensional y de un corte transversal de la pared del retículo. Una masa aislada de músculo liso está localizada en la punta del pliegue reticular.

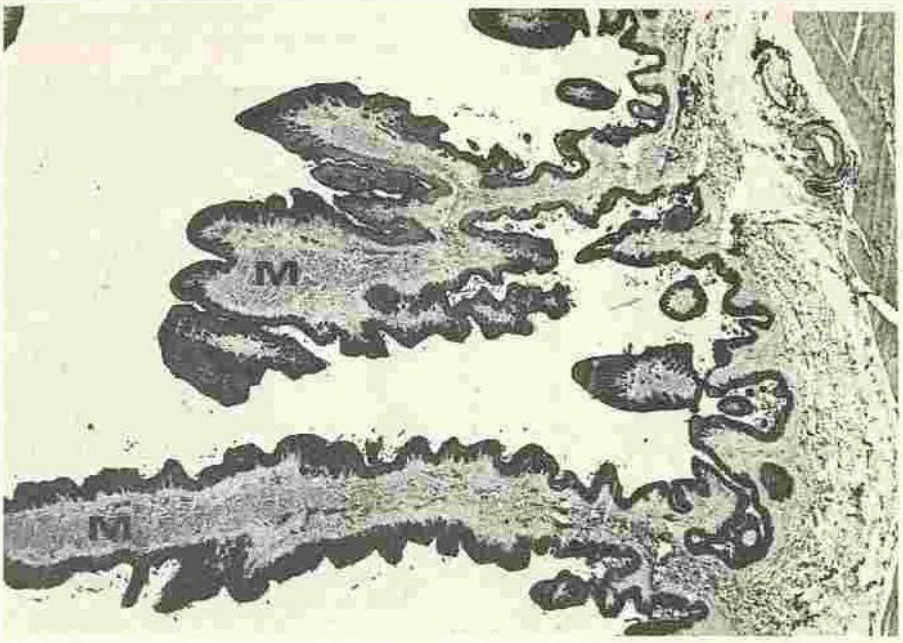

Fig. 19–50. Corte de retículo de bovino. El retículo consta de pliegues reticulares primarios de los que se proyectan numerosas papilas secundarias y terciarias de manera lateral. Hay lámina muscular (M), pero se limita a las puntas de los pliegues reticulares primarios. X4.

tes, perro), mixtas (gato) o serosas (caballo, cerdo). Estas se conocen con varios nombres, como *glándulas de Brunner* o *duodenales*, pero es más apropiado denominarlas *intestinales submucosas*. En carnívoros, hombre y rumiantes pequeños se confinan a la porción inicial o media del duodeno. En el caballo, cerdo y rumiantes grandes se extienden hasta el yeyuno. Estas glándulas pueden representar una continuación caudal de las glándulas pilóricas que se han desplazado a la submucosa.

Muscular

Es típica y presenta el plexo de Auerbach. La contracción de este músculo liso origina el peristaltismo.

Serosa

La túnica serosa es típica.

REGIONES DEL INTESTINO DELGADO

Duodeno

Es la porción fija del intestino delgado (fig. 19–56). La túnica mucosa está muy plegada con vellosidades y plizas o pliegues circulares. Las criptas de Lieberkuhn son notorias. Hay cantidades variables de glándulas intestinales submucosas. En el hombre y rumiantes pequeños se extienden desde el inicio hasta las porciones medias del duodeno. En el perro se limitan a la parte inicial del duodeno.

Pueden encontrarse ganglios linfáticos en esta parte del intestino delgado, pero son escasos.

Aunque son variables, las vellosidades tienden a ser regulares, anchas y obtusas.

Yeyuno

Esta región mesentérica del intestino delgado, es esencialmente parecida al duodeno (fig. 19–57). Las glándulas intestinales submucosas se limitan a la porción inicial del yeyuno en algunas especies. Las vellosidades son más angostas y pequeñas y están en menor cantidad que en la porción craneal del intestino delgado (fig. 19–58). Los nódulos linfoides mucoso-submucosos se encuentran en el cerdo en especial. Los elementos murales restantes son típicos (láminas III–3, III–4).

Ileon

Esta región se parece al yeyuno (fig. 19–59). Hay un aumento en el número de células caliciformes. El tejido linfático es muy notorio en la región mucososubmucoso. Estos agregados se denominan *placas de Peyer*. Los ganglios linfáticos pueden ser tan prominentes que pueden llenar e incluso obliterar la vellosidad. En este caso, la membrana mucosa es aplanada e interrumpida por criptas. Estas áreas se parecen mucho a las tonsilas y las criptas relacionadas se conocen como *cráteres linfáticos*, especialmente prominentes en el cerdo. Las placas de Peyer se localizan en posición antimesentérica; esto significa que se encuentran en el punto opuesto al lugar donde la túnica serosa se refleja como mesenterio del órgano (fig. 19–60).

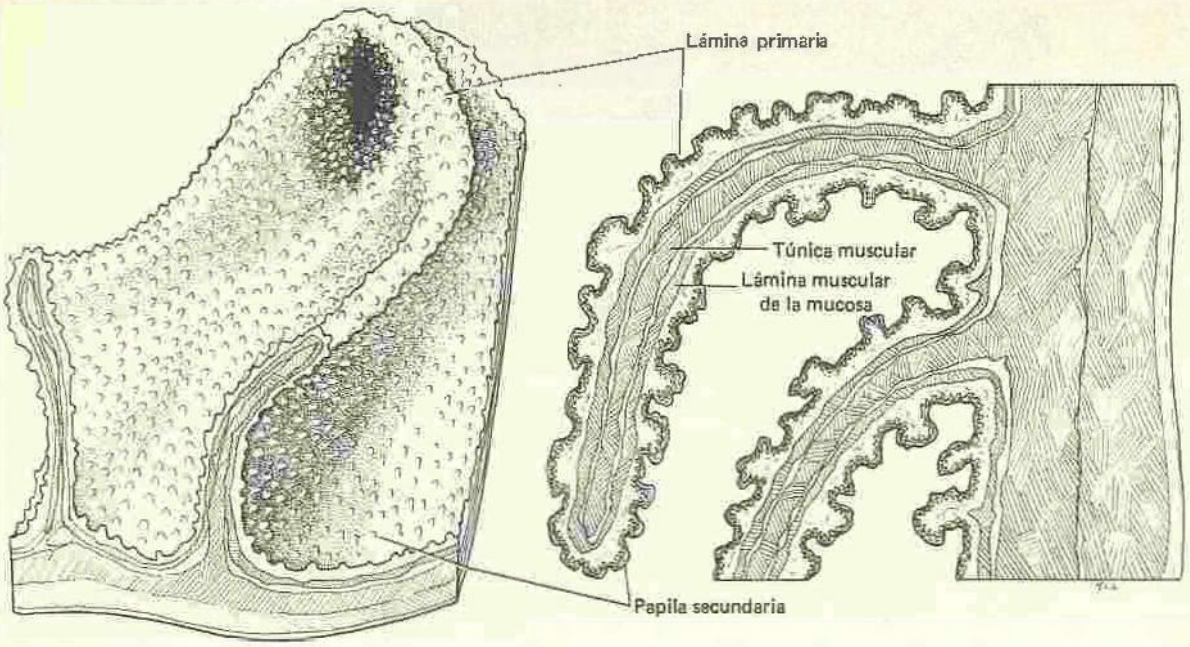

Fig. 19–51. Dibujo tridimensional y de un corte transversal de la pared del omaso. Nótese que la parte central de la lámina tiene elementos de la lámina muscular de la mucosa y túnica muscular.

Las vellosidades de esta región tienen forma de palo de golf. No hay pliegues; en realidad, aquéllas son más prominentes en el yeyuno y disminuyen hacia adelante y hacia atrás del mismo.

HISTOFISIOLOGIA DEL INTESTINO DELGADO

Motilidad y secreción

La motilidad intestinal sirve para: 1) mezclar el quimo para asegurar que las enzimas digestivas entren en contacto con el alimento parcialmente digerido; 2) mover el quimo para que entre en contacto con todas las superficies de absorción; 3) propulsar el quimo a través del intestino. Las *contracciones segmentarias* son contracciones anilladas que se suceden en la lámina interna de la túnica muscular. No las afecta la desnervación; se inician en forma local en el músculo liso. Las contracciones segmentarias no impulsan el contenido intestinal, sino mezclan el contenido para facilitar la digestión. El *peristaltismo (contracción peristáltica)* es una contracción que empuja el contenido de la luz hacia adelante. Las ondas peristálticas de contracción incluyen el acortamiento de los segmentos (capa longitudinal) seguidos de contracciones anulares de la capa circular. Aunque las contracciones peristálticas son independientes de la inervación extrínseca, deberá estar intacto el aporte nervioso intrínseco (plexos mientérico y submucoso). Las neuronas bipolares del plexo submucoso tienen un proceso en la mucosa y el otro hace sinapsis con las neuronas en el plexo mientérico. Las contracciones del músculo liso responden a un aumento en el estiramiento de la pared intestinal; ello se denomina *reflejo mientérico*. De manera normal, el peristaltismo es bastante lento para permitir la absorción de materiales. Las contracciones musculares de propagación rápida, denominadas *contracciones peristálticas violentas*, pueden atravesar toda la longitud del intestino. La disminución en el tiempo de transporte puede producir diarrea, absorción deficiente y mala digestión.

La actividad contráctil del intestino, parecida a la del estómago, se regula por un marcapaso central en el músculo longitudinal del duodeno, cercano a la abertura del conducto biliar. Las *ondas lentas* que se suceden hacia atrás, pasan a la lámina interna del músculo liso circular y continúan hacia adelante como contracciones anulares. Las contracciones segmentarias y peristálticas pueden presentarse en unión con contracciones lentas.

El aporte nervioso extrínseco influye sobre la fuerza y frecuencia de la contracción intestinal intrínseca. La estimulación vagal aumenta la actividad del músculo liso intestinal, en tanto que la simpática, la disminuye o la inhibe por completo. La estimulación sensitiva de varias regiones puede inhibir el intestino. La motilidad intestinal puede cesar cuando se distiende cualquier parte del intestino *(reflejo intestino-intestinal inhibitorio)*. De manera semejante fenómenos como un traumatismo, peritonitis, obstrucción y cirugía pueden inhibir el intestino. La estimulación del intestino se presenta cuando el alimento entra al estómago o el quimo entra al intestino *(reflejo excitatorio gastrointestinal)*.

La gastrina y la colecistocinina-pancreozimina estimulan la motilidad intestinal, en tanto que la secretina, la inhibe.

La porción proximal del intestino delgado secreta mucho jugo intestinal. Las células caliciformes del intestino delgado, las del revestimiento de las glándulas intestinales submucosas y las de las criptas intestinales, se encargan de esta actividad. El jugo intestinal tiene agua, electrólitos, mucinas, IgA secretora y enzimas. Muchas de las enzimas de origen intracelular se convierten en componentes del jugo intestinal, después de la desintegración de las células eliminadas por descamación en la luz. Los estímulos mecánicos y químicos localizados son los medios eficaces para incrementar la secreción intestinal. También hay un estímulo neuronal y humoral. Se desconoce el mecanismo exacto por el que se logra este estímulo. La secretina puede estimular las glándulas intestinales submucosas, en tanto que una substancia que se ha encontrado en los estratos de intestino de perro, la *enterocrinina*, puede estimular la secreción de jugo intestinal.

El jugo pancreático y la bilis, secretados en las porciones craneales del duodeno, se estudiarán adelante.

Digestión y absorción

La digestión completa del alimento y su absorción subsecuente, son funciones esenciales del intestino delgado. Muchas enzimas, entre ellas las de células desintegradas de la lámina epitelial y del páncreas, se convierten en componentes del contenido luminal y contribuyen a los procesos digestivos. Aunque algunas de las enzimas que son componentes integrales de la digestión no se secretan hacia el lumen intestinal, permanecen como componentes integrales de la membrana plasmática del borde estriado, de las células de revestimiento intestinal. El borde estriado no sólo ayuda con el aumento de la superficie de absorción, sino tiene algunas enzimas necesarias para la digestión completa de los nutrientes antes de su absorción. La *sucrasa, maltasa, lactasa* y *aminopeptidasa* son algunas de las enzimas componentes del plasmalema.

Los *monosacáridos* se producen por degradación enzimática de los polisacáridos. La absorción de estos últimos se debe a *difusión facilitada* en la cual un monosacárido y un sodio se encadenan a un compuesto acarreador en la membrana. La entrada del monosacárido no requiere energía, pero el sodio se transporta después fuera de la célula de manera activa.

La digestión de *proteínas* y la absorción de *aminoácidos* se efectúa en forma parecida a la descrita para los carbohidratos. Las proteínas y péptidos se digieren gracias a enzimas gástricas, pancreáticas y ácido clorhídrico. Las *aminopeptidasas*, como componentes del plasmalema, forman aminoácidos a partir de péptidos unidos al borde estriado. Los aminoácidos y el sodio se absorben en la célula de manera parecida a la descrita para los monosacáridos.

Por lo común, las proteínas deben digerirse antes de la absorción. En algunas especies hay una excepción única de esta generalización. Los rumiantes y caballos adquieren una *inmunidad pasiva* una vez que maman las inmunoglobulinas del *calostro*. Los carnívoros utilizan la *transferencia calostral* y *placentaria* para conferir inmunidad pasiva a sus cachorros. La transferencia de la inmunidad materna a través del calostro depende



Fig. 19–52. Corte del omaso de bovino. Tiene numerosas láminas desde donde se proyectan papilas más pequeñas. En la lámina hay tres capas de músculo liso. Las dos periféricas son parte de la lámina muscular (flecha obscura). La central es contínua con el músculo liso de la túnica muscular (flechas claras). X4.

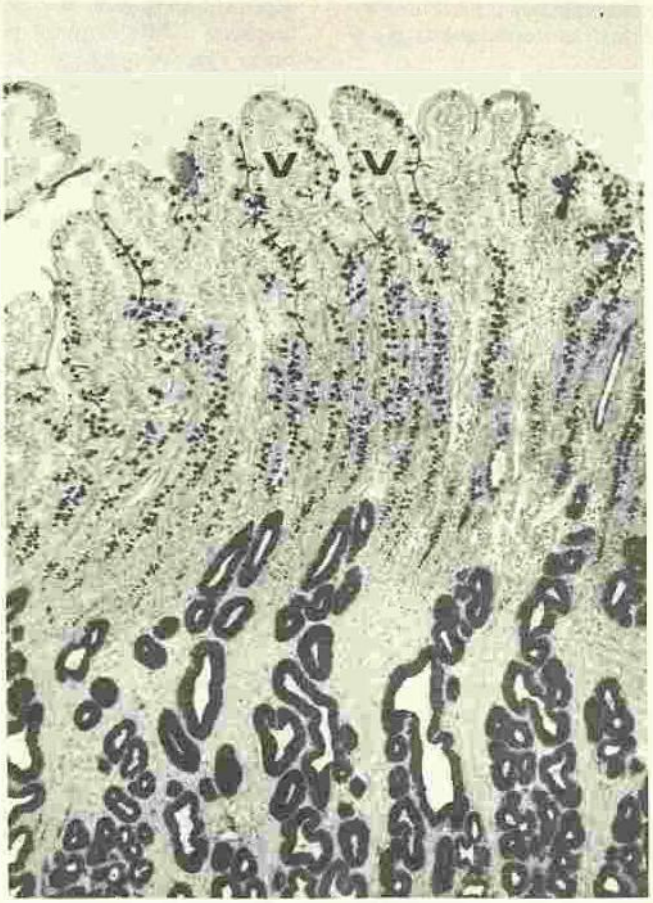

Fig. 19–53. Vellosidades intestinales del duodeno de canino. Las vellosidades (V) se proyectan desde la superficie luminal del órgano. Las células de tinción obscura a lo largo de los ápices y márgenes laterales de las vellosidades son células caliciformes. Las glándulas submucosas (porción inferior de la microfotografía) es también obscura. X 16 (tinción PAS-azul alciano).

de la absorción de *inmunoglobulinas* intactas por las células intestinales absorbentes. Aunque el mecanismo de la absorción no está bien definido, quizá las inmunoglobulinas se sujetan a endocitosis y pueden estar protegidas de los procesos digestivos por su unión a una molécula receptora en la célula. Por último, las inmunoglobulinas se transportan a través de las células y se liberan en la circulación general. La capacidad de absorción de inmunoglobulinas disminuye con rapidez en el animal neonato.

Los *lípidos* comprenden un grupo grande de compuestos que incluyen *triglicéridos, vitaminas liposolubles (A, D, E, K), colesterol* y *fosfolípidos.* Los triglicéridos son la forma predominante de lípidos dietéticos; en la figura 19–61 se resumen su digestión y absorción.

La digestión inicial de las *grasas neutras* de la dieta *(triglicéridos)* es la *emulsificación* de gotas grandes de grasa con las sales biliares. La emulsificación progresiva produce gotitas de grasa pequeñas sujetas a la actividad enzimática de la *lipasa pancreática;* ésta hidroliza de manera selectiva a los triglicéridos en 2-monoglicéridos con liberación de dos ácidos grasos. Los agregados de monoglicéridos, ácidos grasos y sales biliares forman los *micelos.* Los monoglicéridos y los ácidos grasos se difunden a través de la membrana plasmática y entran al retículo endoplásmico liso en donde se reconstituyen como triglicéridos. Las pequeñas vesículas que tienen triglicéridos salen del retículo endoplásmico y migran ya sea en forma directa o a través del aparato de Golgi a los márgenes laterales de la célula, a nivel del núcleo. Las vesículas se fusionan con la membrana plasmática lateral y las gotas pasan al espacio intercelular. Las gotitas de triglicéridos, *quilomicrones,* migran al centro de la vellosidad, donde entran a los vasos linfáticos y son transportadas al sistema vascular por los conductos linfáticos torácicos y abdominales. Los ácidos grasos constituidos por más de 16 carbones entran a la circulación portal de manera directa.

El intestino delgado también se encarga de absorber otros nutrientes. El agua, sales biliares, sodio, ion hidrógeno, ion bicarbonato, calcio, fosfatos, cloruros, sulfatos y hierro se absorben por lo general por el in-

testino delgado. El duodeno no absorbe sales biliares, vitamina B_{12} ni iones hidrógeno. El íleon no absorbe sulfatos.

Renovación, reemplazo y reparación

Una cuidadosa evaluación histológica de las células que cubren a las vellosidades intestinales y revisten a las criptas, muestra que las células de revestimiento de las criptas son menos diferenciadas que las que revisten a las vellosidades. El borde estriado está mejor desarrollado y las microvellosidades son más largas hacia el ápice de las vellosidades que en la base de las criptas. Más aún, en la profundidad de las criptas hay muchas figuras mitóticas. Esto, unido a las pruebas obtenidas en estudios con timidina marcada, demuestran de manera inequívoca que las células de revestimiento de las vellosidades se originan de las células profundas de las criptas. Las células germinales de las criptas se dividen, se diferencian y de esta manera migran hacia la punta de la vellosidad donde se descaman a la luz intestinal. Las células de revestimiento (de absorción) de las vellosidades, células caliciformes y de Paneth se diferencian de la célula germinal primitiva. Sólo las células de Paneth no migran a la vellosidad. La mayor parte de las células intestinales epiteliales se reemplazan más o menos cada tres días.

La reparación del intestino delgado se parece a la descrita para el estómago.

INTESTINO GRUESO

Características generales

Es la extensión caudal del tubo digestivo. Empieza en la unión ileocecal y termina en el ano. Las divisiones anatómicas clásicas incluyen ciego, colon, recto y ano. Hay modificaciones estructurales importantes que caracterizan al ciego y colon de las especies domésticas. El ciego es una estructura pequeña en carnívoros, pero es una gran cámara de fermentación en caballos, herbívoros con estómago simple. Las subdivisiones anatómicas del colon se identifican con base en sus posicio-

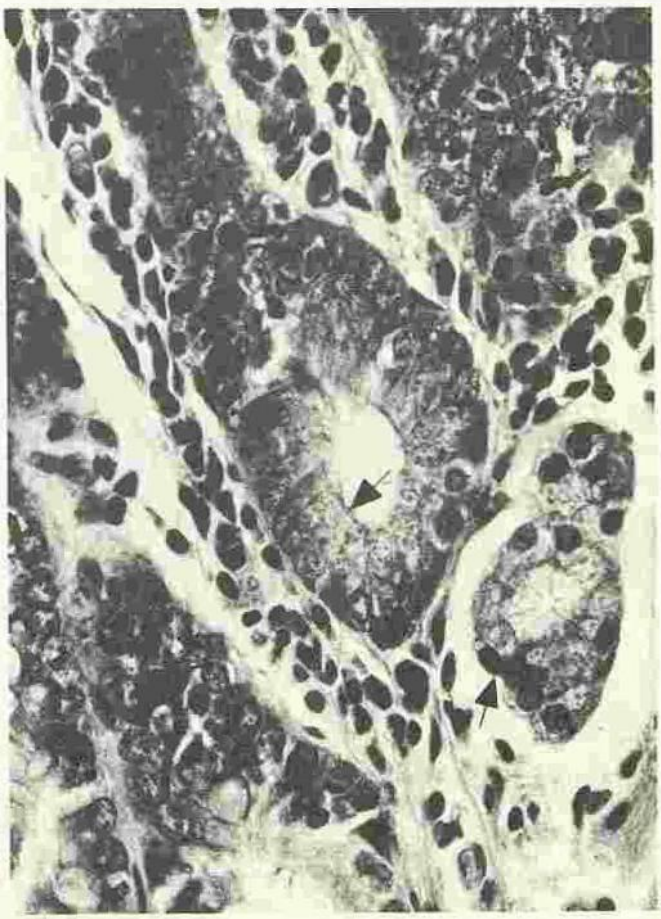

Fig. 19–54. Células de Paneth de las criptas intestinales del duodeno de equino. Tienen forma piramidal (flechas) con gránulos apicales. X160.

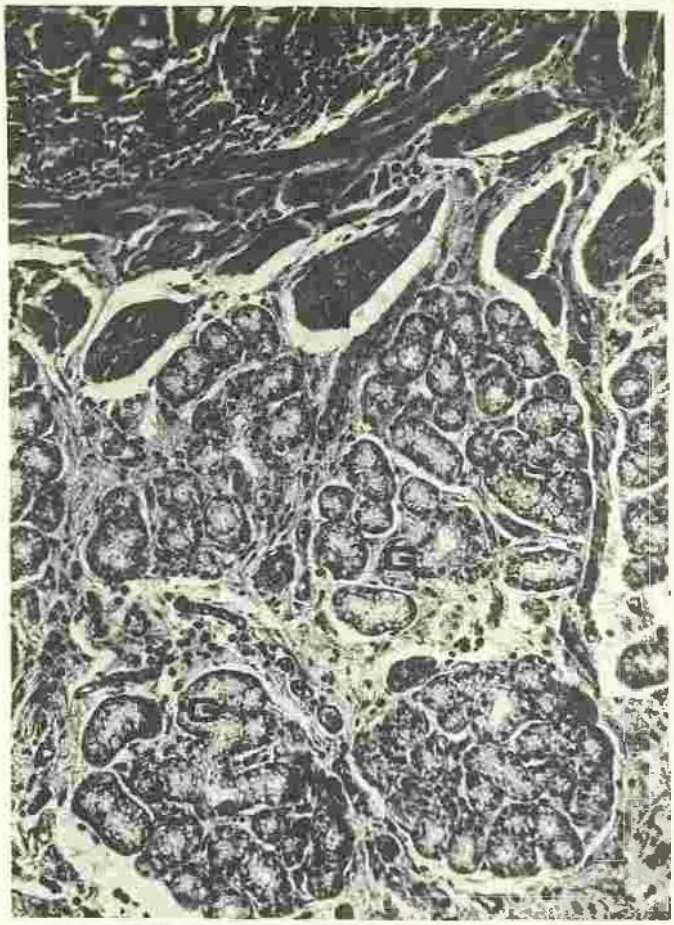

Fig. 19–55. Glándulas submucosas del duodeno de equino. Las glándulas submucosas (G) están localizadas periféricamente a la túnica mucosa. No obstante las glándulas son continuas con las criptas intestinales. L, lámina epitelial; M, lámina muscular. X40.

nes relativas y la relación con el cuerpo animal. El colon *ascendente, transverso* y *descendente*, forma una U en casi todos los mamíferos. El colon ascendente del caballo es grande, caracterizado por dobleces o flexuras específicas y segmentos que conectan al ciego voluminoso con el colon transverso pequeño. El colon ascendente de los rumiantes y cerdos forma un asa espiral compleja (*ansa spiralis*). Independientemente de las numerosas modificaciones anatómicas macroscópicas del intestino grueso, es difícil identificar histológicamente las regiones específicas del órgano.

Organización histológica

La organización de los elementos murales del intestino grueso conforma el patrón descrito para el intestino delgado. Las regiones del intestino grueso tienen características especiales que lo distinguen del delgado: No hay vellosidades; las criptas intestinales, alargadas y rectas, abren a la superficie en el borde luminal; las células caliciformes se distinguen con mucha facilidad en esta región en la lámina epitelial, aunque no hay células de Paneth; los pliegues circulares del intestino delgado son reemplazados por pliegues orientados de manera longitudinal; el tejido linfático difuso y los ganglios linfáticos son características histológicas muy prominentes.

REGIONES DEL INTESTINO GRUESO

Ciego

Es una modificación intestinal muy importante en herbívoros con estómago simple (caballo, conejo, cobayo). Las características histológicas descritas para el intestino grueso suelen aplicarse al ciego (fig. 19–62). La distribución de los ganglios linfáticos varía en las diferentes especies; pueden ser más prominentes en la abertura del ciego (rumiantes, cerdo y perro), o estar distribuidos hacia la parte distal del órgano (caballo, gato). Los componentes histológicos restantes y las túnicas se parecen a las del intestino delgado. La capa más externa de la túnica muscular del cerdo y caballo

tiene bandas de músculo liso y fibras elásticas, *ciego teniado*, engrosadas pero planas y con orientación longitudinal. La longitud relativamente más corta de estas bandas, comparada con el resto del ciego, produce las saculaciones segmentarias llamadas *haustras*.

Colon

El diámetro del colon es mucho mayor que el del intestino delgado. La membrana mucosa del colon es lisa y se conforma de acuerdo a la descripción general del intestino grueso (fig. 19–63). Las otras túnicas constituyen el patrón general, excepto por las modificaciones de la túnica muscular.

La capa más externa de la túnica muscular está engrosada y dispuesta en bandas aplanadas de orientación longitudinal, constituidas por músculo liso y fibras elásticas, *colon teniado*, en el cerdo, caballo y hombre; se observan haustras. Entre los engrosamientos hay una capa delgada de músculo liso orientado en forma longitudinal.

Recto

La porción del tubo digestivo denominada recto, separece con pocas excepciones a otras del intestino grueso. No hay colon teniado pero la túnica muscular es más gruesa en esta región que en el colon. El epitelio de revestimiento y el glandular tienen muchas células caliciformes. La túnica adventicia también reemplaza a la serosa. La túnica mucosa tiene pliegues orientados en forma longitudinal, con un centro de tejido eréctil en la lámina propia.

Los elementos murales restantes son típicos.

Ano

Este región del tubo digestivo, que es una unión mucocutánea, está marcada por un epitelio de transición, de cilíndrico a estratificado escamoso en la unión *rectoanal* (fig. 19–64). La lámina epitelial se parece al revestimiento de la cavidad bucal.

La lámina muscular de la mucosa y la capa más externa de la túnica muscular terminan a nivel de la unión rectoanal. La capa interna de la túnica muscular continúa y termina como esfínter anal interno.

También hay túnica adventicia que se mezcla en forma insensible con el tejido conjuntivo circundante.

Ciertas especies tienen unas glándulas llamadas sacos anales y glándulas circumanales relacionadas con el ano (capítulo 18).

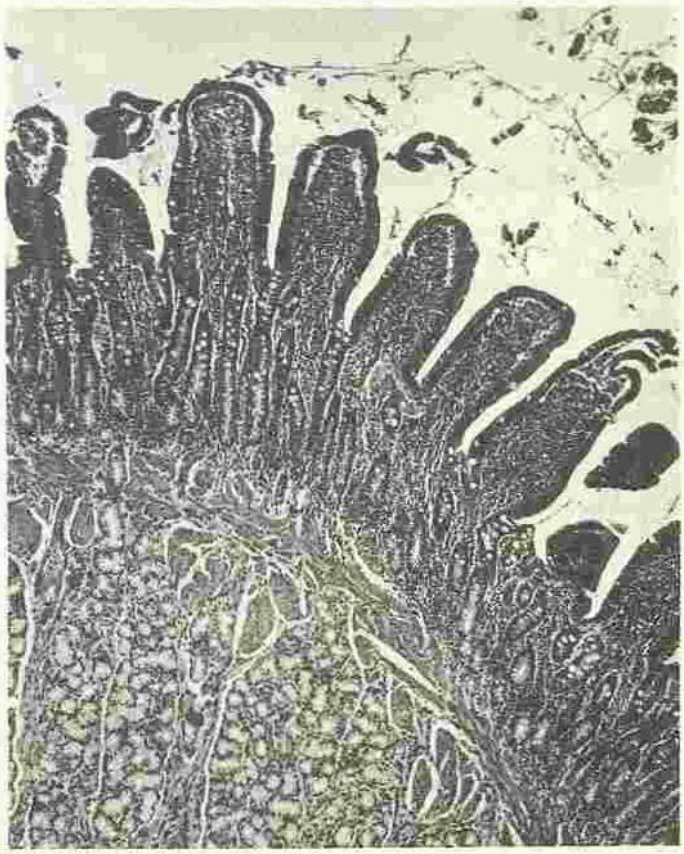

Fig. 19–56. Duodeno de equino. Las vellosidades son anchas y obtusas. Se encuentran glándulas submucosas. X16.

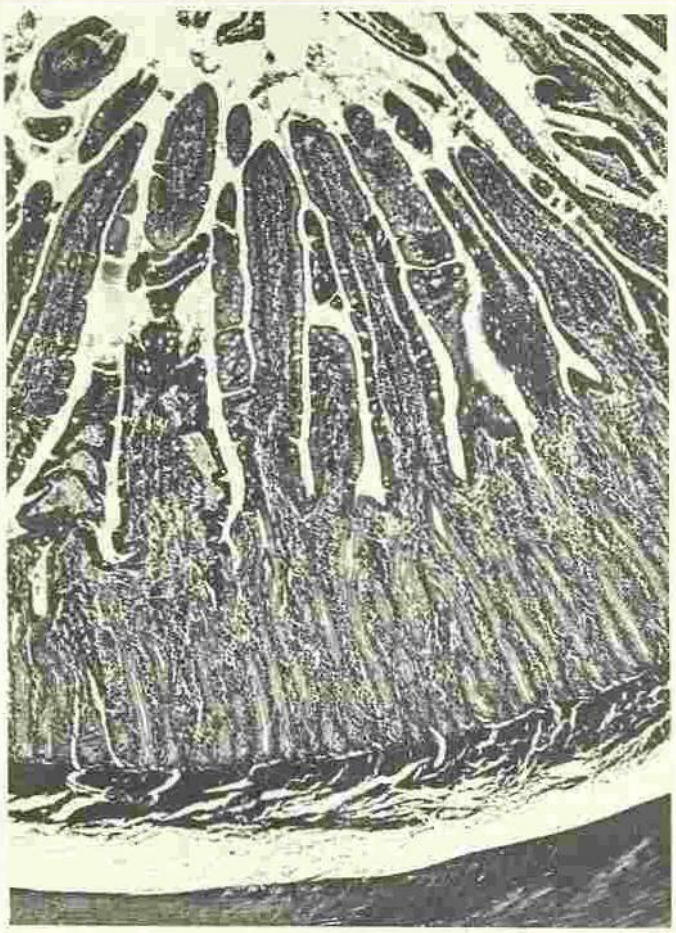

Fig. 19–57. Yeyuno de lemúrido. Las vellosidades son largas y afiladas. X16.

HISTOFISIOLOGIA DEL INTESTINO GRUESO

Motilidad y secreción

La motilidad del colon funciona de manera semejante al movimiento del intestino delgado. Las contracciones musculares facilitan el mezclado de la ingesta y su propulsión hacia el ano. Las *contracciones de onda lenta*, originadas en la región intermedia del colon, se disemina hacia el ciego o colon distal y ayudan en el movimiento peristáltico o antiperistáltico de la ingesta. Las *contracciones segmentarias* también aseguran el mezclado de la ingesta. Los *movimientos contráctiles en masa*, originados en el segmento distal del colon, pueden evacuarlo o impulsar las heces hacia la abertura anal a grandes distancias.

Los movimientos del colon en sus segmentos proximales pueden ser independientes de la inervación extrínseca. La distensión del colon basta para iniciar su contracción intrínseca. La entrada del alimento al estómago o al duodeno causa una contracción refleja del colon (*reflejos gastrocólico* y *duodenocólico*). El efecto de la estimulación vagal y simpática sobre el colon se parece al descrito para el intestino delgado.

El segmento distal del colon, recto y ano son más dependientes de la inervación extrínseca que el segmento proximal. La discontinuidad del control neuronal puede disminuir la motilidad e incontinencia. La distensión del segmento caudal del intestino grueso inicia los impulsos aferentes viscerales generales transportados a los segmentos sacros de la médula espinal. Las fibras eferentes viscerales generales, que se originan en la médula espinal a nivel sacro, completan el reflejo que producirá la evacuación del intestino grueso. Los centros cerebrales altos pueden inhibir el reflejo de evacuación. La contracción continua del colon y el recto, la relajación de los esfínteres anal interno (músculo liso) y externo (músculo esquelético), junto con la contracción de los músculos paraanales, origina la defecación.

El moco es el producto de secreción primaria del intestino grueso; lubrica y facilita el paso de las heces y protege la mucosa de lesiones mecánicas y químicas. Los ácidos producidos por las bacterias del colon son potencialmente irritantes para la mucosa y los neutraliza el pH alcalino de las secreciones del colon. Bajo una estimulación apropiada, el intestino grueso puede secretar grandes volúmenes de agua y electrólitos.

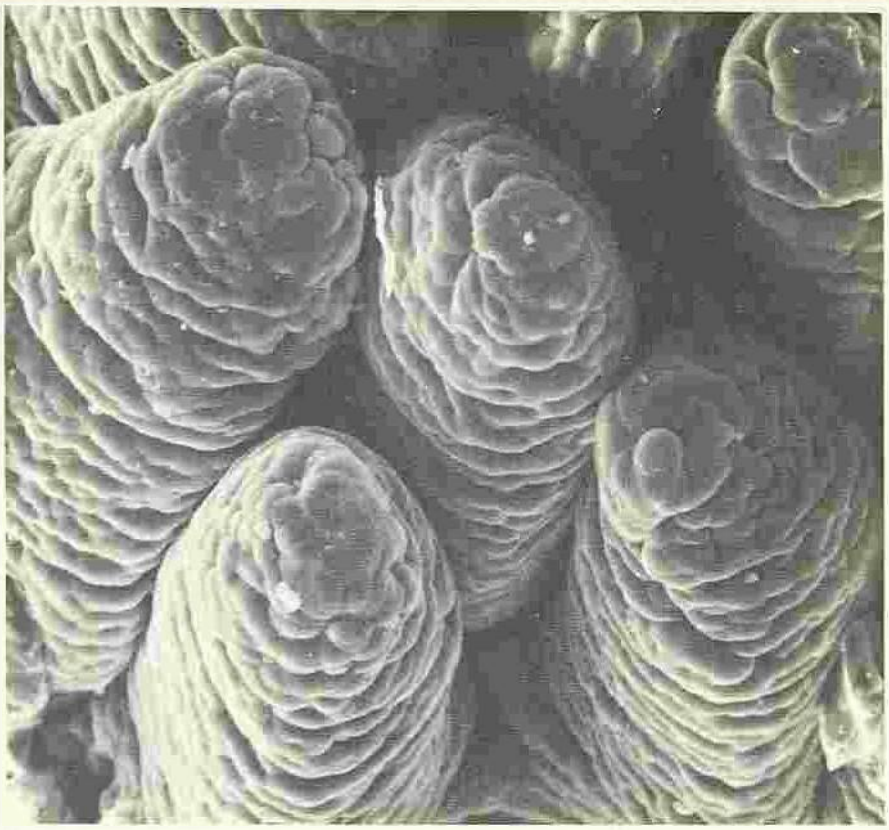

Fig. 19–58. Microfotografía electrónica de barrido de las vellosidades del yeyuno de un ratón joven. Compárense con la figura 13–8. (Cortesía de D.L. Eisenbrandt).

Síntesis y absorción

El intestino grueso de casi todas las especies sintetiza cantidades variables de diversos nutrimentos, ello se atribuye a la microflora del colon. La síntesis de vitaminas B y K es muy importante. Las vitaminas pueden absorberse por la mucosa o eliminarse en las heces. En último caso, la *coprofagia* es un patrón de comportamiento que completa los requerimientos diarios de vitamina. La síntesis de muchos compuestos es un aspecto importante de la digestión en el intestino grueso de los herbívoros no rumiantes.

El intestino grueso absorbe agua, sodio, cloruros y vitaminas, en tanto que adiciona potasio y bicarbonato; no obstante, la mayor parte de la absorción de agua se logra en el intestino delgado. En el hombre, el intestino delgado absorbe a diario 20 veces más agua que el grueso.

Función digestiva

El intestino grueso es un órgano de fermentación en los herbívoros no rumiantes (caballo, conejo, roedores). Aunque la digestión y absorción de lípidos, azúcares solubles y proteínas se efectúa en el estómago glandular y el intestino delgado como sucede en los no herbívoros, la digestión de la celulosa y la absorción subsecuente de los productos de esta digestión ocurre en el ciego y colon del caballo y animales relacionados. Los ácidos grasos volátiles, producidos por el metabolismo anaeróbico de la celulosa, por la microflora cecal y cólica, se absorben en el intestino grueso. La producción proteínica microbiana y la utilización subsecuente por el organismo hospedador se parecen a las ya descritas.

Renovación, reemplazo y reparación

La renovación y el reemplazo de las células de revestimiento del intestino grueso se parecen a las descritas para el intestino delgado. En tanto que la ingestión de la dieta contribuye a la masa de materia fecal que se forma y al cabo del tiempo se elimina, esta ingesta no es un requisito para la eliminación de heces formadas. El pasaje de heces formadas también aparecerá durante la inanición. Las células de descamación del tubo digestivo contribuyen al volumen fecal, indica la gran cantidad de células que se pierden y substituyen todos los días.

La reparación del intestino grueso se logra de manera semejante a la descrita para el delgado. Sin embar-

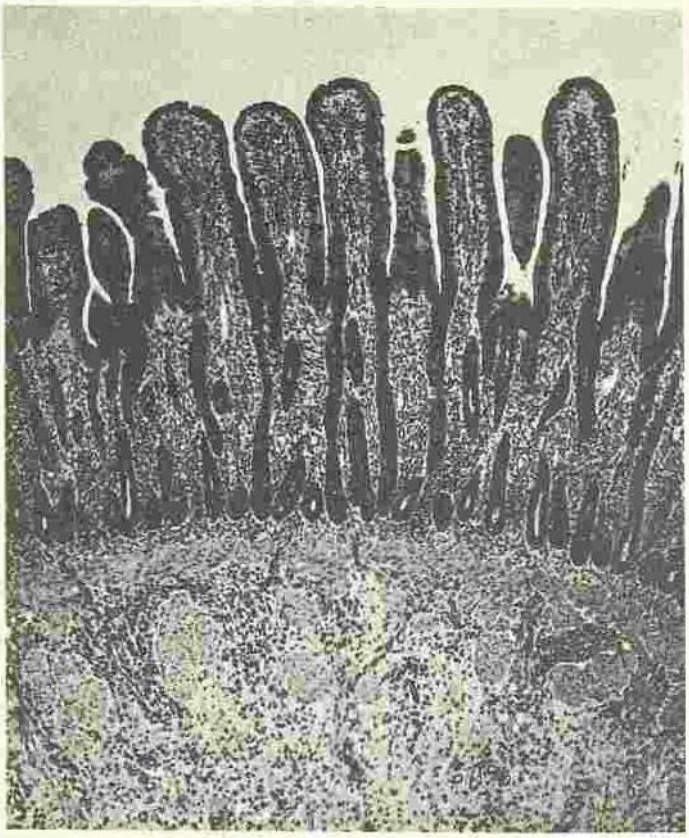

Fig. 19–59. Corte de íleon de equino. Las vellosidades tienen forma de palo de golf. X16 (PAS-azul alciano).

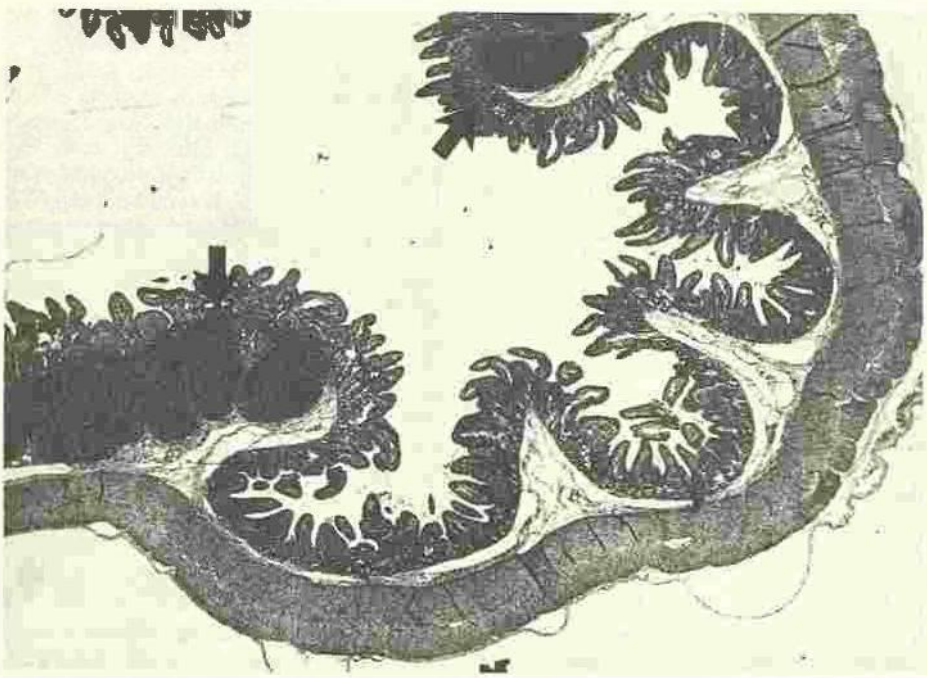

Fig. 19–60. Corte de íleon de porcino. Las placas de Peyer (flechas) están en la porción antimesentérica del íleon; pueden ser bastante grandes para obliterar la vellosidad. X4.

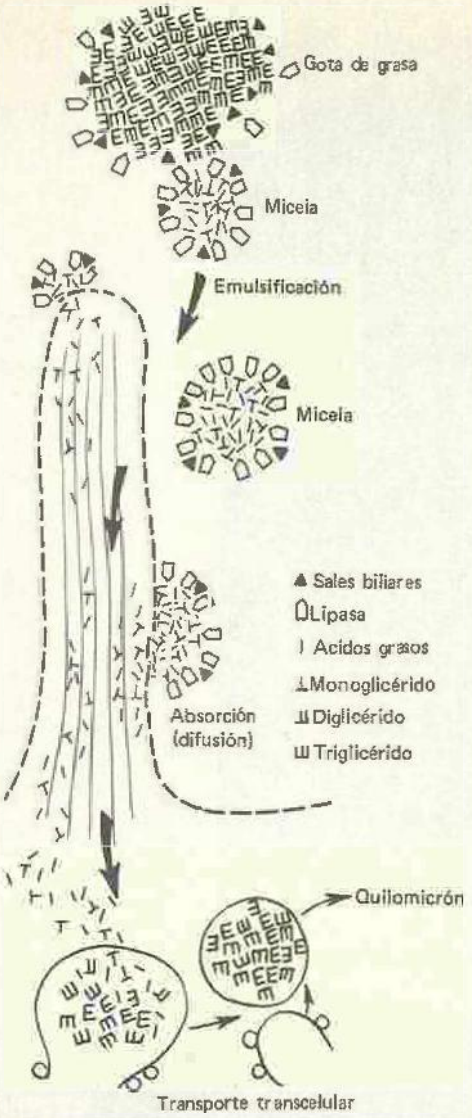

Fig. 19–61. Digestión, absorción y transporte transcelular de triglicéridos. La emulsificación y digestión de los triglicéridos se efectúa en la luz intestinal bajo la influencia de la actividad de las sales biliares y la lipasa. Los monoglicéridos y los ácidos grasos se difunden al atravesar la membrana plasmática y entrar al retículo endoplásmico liso. Los monoglicéridos y los ácidos grasos se resintetizan a triglicéridos dentro de las vesículas. Estas, o se transportan a través del aparato de Golgi o pasan en forma directa al borde celular lateral. Los triglicéridos entran al espacio intercelular como quilomicrones. El secuestro y resíntesis subsecuente de los triglicéridos en las vesículas conservan un gradiente de difusión favorable.

go, hay muchos factores que disminuyen el potencial de cicatrización. El intestino grueso se llena con material orgánico (heces) y tiene una alta cuenta bacteriana. La irrigación, aunque es adecuada para un funcionamiento normal, no basta para asegurar la cicatrización máxima. El derrame del contenido del intestino grueso es una secuela común a la reparación. La porción de intestino grueso que está en la cavidad pélvica carece de cubierta serosa. El tal caso, en esta porción es más común el derrame del contenido en la reparación.

LIQUIDOS INTESTINALES

Equilibrio de secreción y de absorción

La carga de absorción a la que se expone todos los días el tubo digestivo excede muchísimo a las substancias originadas en los procesos digestivos. El agua y los electrólitos son el mayor componente de la carga de absorción. Los líquidos orales, casi 20–30 ml/#/día, en el perro normal sólo son una fracción de la carga de agua que se presenta al tubo digestivo. Las secreciones endógenas constituyen la mayor parte de la carga de absorción presentada a los intestinos. Incluyen las contribuciones principales de las glándulas salivales, hígado, páncreas y mucosa gástrica e intestinal. El equilibrio normal requiere que la absorción exceda a la secreción (fig. 19–65). Las células menos diferenciadas de las criptas intestinales así como las células caliciformes de las vellosidades, proveen de la mayor parte de la actividad secretora del intestino. La absorción se efectúa gracias a las células más diferenciadas y las más viejas que revisten las vellosidades. Aunque la actividad de absorción del intestino grueso es crítica para la homeostasia, más o menos 80% de la absorción de la carga de líquidos se logra en el intestino delgado, de manera especial en el yeyuno medio. Las alteraciones en el equilibrio secreción/absorción pueden producir diarrea.

PERITONEO

Es la membrana serosa que reviste la cavidad abdominal (*peritoneo parietal*) y cubre a todos los órganos viscerales del abdomen (*visceral*). Como toda membrana serosa, este revestimiento del espacio celómico tiene dos capas –el mesotelio y el tejido conjuntivo submesotelial. El primero es típico y se describió en el capítulo 4. La cantidad de tejido conjuntivo submesotelial relacionado con la pared abdominal y los órganos es variable; es tejido conjuntivo laxo típico con muchos vasos sanguíneos y linfáticos.

Un *mesenterio* es una capa doble de mesotelio con su tejido conjuntivo, el cual suspende a los órganos de la pared abdominal. Los mesenterios son conexiones entre el peritoneo visceral y el parietal. Algunos se designan con el prefijo *meso-* (mesocolon, mesovario, mesometrio, mesoduodeno). Los pliegues especializados del peritoneo con pocos vasos se denominan *ligamentos* (hepatogástrico, hepatoduodenal, suspensorio del ovario). Estos suspenden a los órganos de la pared abdominal o de otros órganos. Los mesenterios y los ligamentos son categorías especiales de *peritoneo de*

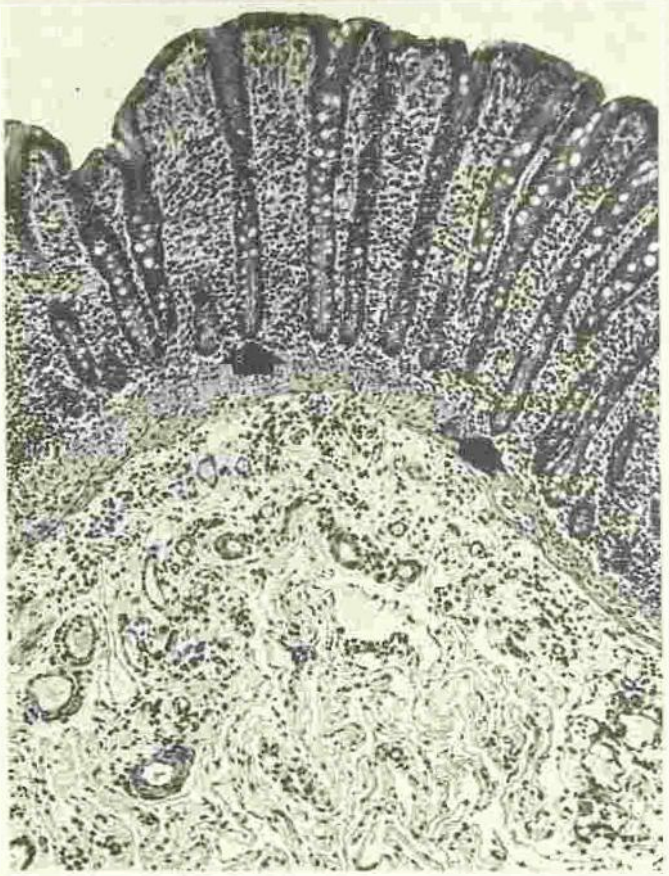

Fig. 19–62. Ciego de equino. No hay vellosidades y las criptas intestinales **(flechas)** abren en la superficie. X16.

conexión, el cual es una modificación serosa que conecta los órganos entre sí o con las paredes del abdomen.

El *epiplón mayor* es un tipo único de peritoneo de conexión derivado embriológicamente del mesenterio dorsal del estómago (mesogastrio dorsal). La expansión y el crecimiento extenso del mesogastrio dorsal produce el epiplón mayor o *bolsa epiploica*. El epiplón mayor está suspendido de la gran curvatura del estómago, cubre la cara ventral de los órganos abdominales y se refleja sobre sí mismo para unirse al colon y páncreas. El *epiplón menor* es una modificación del peritoneo de conexión del mesogastrio ventral que une la curvatura menor del estómago y el duodeno al hígado. El tejido adiposo, vasos sanguíneos, nervios y linfáticos, están dentro del tejido conjuntivo entre las capas que forman el mesotelio del peritoneo de conexión. El tejido adiposo, especialmente prominente en el epiplón mayor, confiere a esta estructura un aspecto de encaje.

Los recubrimientos peritoneales de los órganos abdominales son contribuciones muy importantes para el proceso de reparación de los órganos viscerales del abdomen. El depósito de fibrina en el tejido mesotelial y conjuntivo subseroso, disminuye la posibilidad de desgarre después de la reparación, lo cual sella la herida. El manejo excesivo o brusco del peritoneo puede causar depósito de fibrina en áreas focales. La actividad subsecuente de los fibroblastos y el depósito de colágena en esas áreas, es la base de las *adherencias peritoneales*.

APARATO DIGESTIVO DE LAS AVES

REGIONES DEL APARATO DIGESTIVO

Cavidad bucal

Esta y sus estructuras relacionadas son completamente diferentes de las de mamíferos. En lugar de labios y mejillas, hay un pico cornificado a manera de apéndice proveniente de los huesos de la mandíbula superior e inferior. La lengua es angosta, puntiaguda, y carece de papilas; ésta posee un hueso, *el hueso endogloso*. La

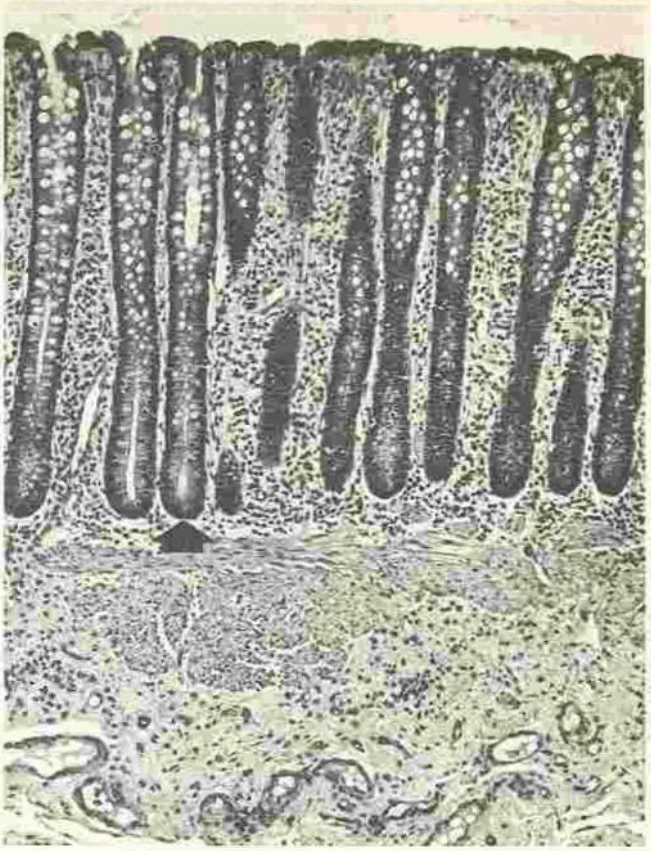

Fig. 19–63. Colon de equino. No hay vellosidades y las criptas intestinales (flecha) abren en la superficie. Compárese con la figura 19–62. X16.

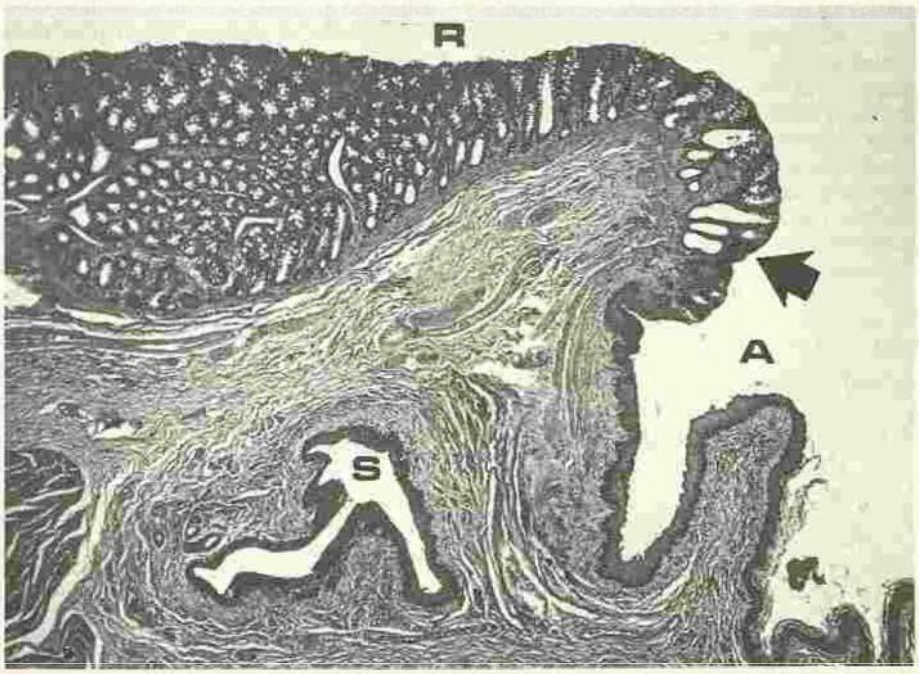

Fig. 19–64. Unión rectoanal (de felino). El epitelio cilíndrico del recto (R) cambia a escamoso estratificado del ano (A) en la unión rectoanal (flecha). El saco anal (S) es bien aparente en esta región. X10.

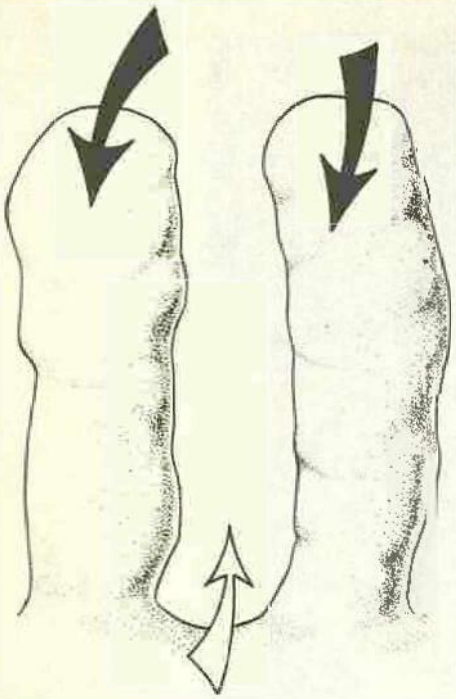

Fig. 19–65. Diagrama de dos vellosidades y el espacio intervelloso. La absorción de líquidos a través de la vellosidad debe exceder a la actividad secretora de las criptas intestinales y células caliciformes con objeto de conservar un equilibrio líquido apropiado.

porción anterior del hueso se continúa con el cartílago hialino. El epitelio escamoso estratificado, cornificado de manera diversa, se continúa con la membrana mucosa de la cavidad bucal.

No existen dientes. No obstante, en algunas aves hay unas prominencias dentales rudimentarias.

No se hallan glándulas salivales definitivas, y en su lugar el tejido conjuntivo mucoso-submucoso de la cavidad bucal está bien poblado con glándulas mucosas tubulares ramificadas simples (fig. 19–66). Estas glándulas están revestidas por células muy grandes que constituyen, de manera general, la morfología de células mucosas.

Esófago y buche

Su lámina epitelial es un epitelio escamoso estratificado, altamente cornificado (fig. 19–67). La lámina propia consta de tejido conjuntivo areolar con tejido linfático difuso y algunos ganglios linfáticos. La acumulación del tejido linfático es en especial notoria detrás del buche. La membrana mucosa se dispone en pliegues longitudinales. Su lámina muscular consta de una masa ondulante de músculo liso de orientación longitudinal. En el esófago hay glándulas mucosas, tubuloalveolares ramificadas simples. Las túnicas submucosa, muscular, adventicia y serosa se encuentran en estos órganos y son típicas.

El *buche* es un divertículo esofágico. Su lámina epitelial es más gruesa que la del esófago. En las aves anseriformes, se encuentran glándulas mucosas tubuloalveolares, ramificadas simples, pero las aves columbiformes y galliformes carecen de ellas. En aves columbiformes, las células superficiales de la lámina epitelial sufren una metamorfosis grasa para producir la llamada *leche del buche.*

El agrandamiento del esófago sirve para humedecer el bolo con sus secreciones mucosas, y macerar materiales gracias a las contracciones musculares de la túnica muscular.

Las túnicas restantes de la pared de este órgano se parecen a las del esófago.

Proventrículo

Esta estructura es el estómago glandular de las especies aviares (fig. 19–68). Su estructura mural tiene la configuración general del patrón que tipifica casi todos los órganos digestivos. No obstante, sus glándulas son diferentes por completo a las de aquéllos.

La túnica mucosa está muy plegada a manera de cordones aplanados y separados por acanaladuras o surcos. Las *glándulas mucosas* o *rugosas* (tubulares, ramificadas simples) abren en la base de los surcos. Las elevaciones de la túnica mucosa (papilas) tienen la abertura de los conductos excretores de las *glándulas submucosas* o *subrugosas* (fig. 19–68).

La lámina epitelial consta de manera primaria de células cilíndricas, que se extienden en los surcos. La lámina epitelial se continúa en las glándulas mucosas como epitelio cuboideo. Se desconoce la naturaleza de su actividad secretora.

La lámina propia es típica y tiene muchas acumulaciones de tejido linfático ganglionar y difuso.

La lámina muscular de la mucosa tiene una banda interrumpida de fibras orientadas en forma longitudinal, cuyas bandas se interdigitan entre las glándulas mucosas.

La túnica submucosa es típica, pero parece estar desplazada por las grandes y numerosas *glándulas submucosas* (fig. 19–68); éstas son de tipo tubular, ramificado compuesto. Los adenómeros radían 360° alrededor del conducto excretor central, revestido por un epitelio cilíndrico alto que puede ser simple o seudoestratificado. Las glándulas tubulares de orientación radial están revestidas por células secretoras que pueden ser cuboideas o piramidales (fig. 19–69). Las porciones apicales de las células secretoras no se unen, motivo por el cual le confieren al revestimiento un aspecto serrado. Estas células poseen un citoplasma granular acidófilo con núcleos centrales o parabasales. Este es el único tipo celular de la glándula. Dado que el jugo gástrico de las aves se parece al de los mamíferos, se piensa que esta célula debe secretar productos cimógenos y ácidos.

La túnica muscular está un poco modificada: presenta una capa longitudinal interna, una circular media y una longitudinal externa.

La túnica serosa es típica.

Ventrículo

Esta porción del aparato digestivo de las aves, llamado también *estómago glandular* o *molleja,* está conectado al proventrículo por medio de un istmo carente de glándulas submucosas. La superficie luminal de este



Fig. 19–66. Corte longitudinal de la lengua de ave. Una papila (P) se protruye desde la superficie dorsal. La masa de la lengua consta de glándulas mucosas (M), músculo esquelético (K) y hueso (B). X10.

órgano está revestida por un producto de secreción cornificado, que se elabora en las glándulas mucosas (fig. 19–70).

El revestimiento superficial de la túnica mucosa consta de células cilíndricas bajas con núcleos redondos de posición basal (fig. 19–71). Las células superficiales se continúan en las glándulas y son reemplazadas por células caliciformes. Las glándulas mucosas son tubulares rectas.

La lámina propia de la submucosa es típica. No hay lámina muscular de la mucosa.

Hay túnica muscular pero no tiene el patrón típico. Consta de músculo liso y TCFBD. El borde lateral de la molleja está constituido por TCFBD dispuesto de manera regular. Desde este tejido conjuntivo se origina el músculo liso y se dispersa en toda la túnica muscular.

La túnica serosa está presente, pero es delgada.

Parte baja del tubo digestivo

El *intestino delgado* no se divide histológicamente en distintas regiones. Se parece al de los mamíferos excepto por lo siguiente.

La lámina propia y la túnica submucosa tienen grandes cantidades de tejido linfático ganglionar y difuso, que puede formar agregados en la porción caudal, de manera semejante al de las placas de Peyer. La porción interna de la túnica muscular puede estar comprendida por una tercera capa de músculo circular.

El *ciego* está constituido por dos sacos ciegos que sobresalen de la unión del intestino delgado con el intestino grueso. En el orificio se encuentran vellosidades, pero se pierden en la parte final del órgano. La lámina propia y la túnica submucosa tienen mucho tejido linfático difuso y ganglionar. La acumulación de ganglios en el orificio cecal se denomina *tonsila cecal*. La unión de este órgano a otras porciones del intestino se circunscribe por un esfínter proveniente de la masa circular interna de la túnica muscular.

En el ciego se absorbe agua y se considera que también halla digestión de celulosa.

El *recto* posee vellosidades cortas y gruesas, y más células caliciformes. Excepto por estas diferencias, esta área se parece al intestino delgado.

La *cloaca* es el orificio común de los órganos digestivos, excretores y reproductores, se divide en un

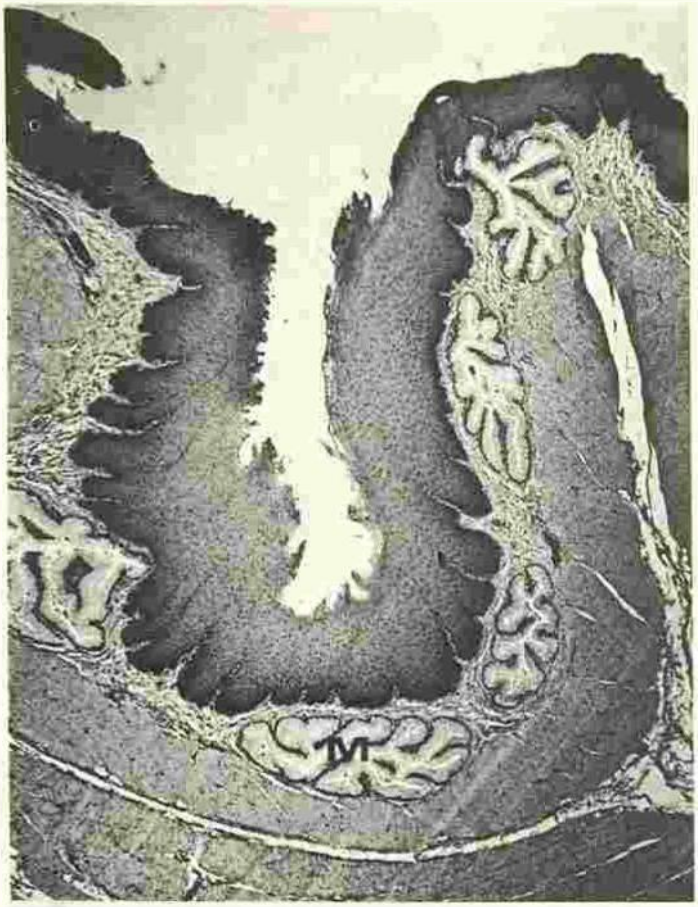

Fig. 19—67. Esófago de ave. La lámina epitelial de la mucosa es un epitelio escamoso estratificado. M, glándulas mucosas. X10

coprodeum, urodeum y *proctodeum*. Está revestida por epitelio cilíndrico simple. La túnica mucosa está muy plegada y sirve en la división en compartimientos de este órgano. El tejido linfático se encuentra en el tejido conjuntivo de relación. La bolsa de Fabricio (capítulo 14) es una evaginación del proctodeum.

La túnica mucosa del *ano* está muy plegada y revestida por un epitelio escamoso estratificado, que ha sufrido cornificación. No hay lámina muscular de la mucosa y el músculo estriado de la túnica muscular forma el esfínter anal.

HIGADO

Características generales

El hígado, la glándula simple más grande del organismo, determina 2 a 5% del peso corporal. Por lo común la proporción peso del hígado corporal es constante. En realidad, es una glándula tubular compuesta con diversas funciones metabólicas.

Es un órgano complejo, estructural y funcionalmente. Sin importar su complejidad, las numerosas y variadas funciones del hígado se efectúan por dos tipos celulares —el *hepatocito* y la *célula de von Kupffer*. En tanto que otros órganos utilizan numerosas células para satisfacer las diversas demandas funcionales, y requieren células indiferenciadas con actividad mitótica para la renovación y reemplazo, el hepatocito retiene un alto potencial mitótico, a la vez que efectúa funciones muy diversas. Las funciones hepáticas relacionadas en forma directa con el hepatocito incluyen la síntesis (azúcares, proteínas plasmáticas, factores de coagulación, lípidos, urea, cuerpos cetónicos), secreción (sales biliares), excreción (pigmentos biliares), almacenamiento (lípidos, vitaminas, glucógeno), biotransformación (tóxicos, fármacos, drogas, hormonas) y metabolismo (lípidos, proteínas, carbohidratos). La hemopoyesis es una función del hígado durante el desarrollo embrionario y el potencial para producción de células se conserva en la vida adulta.

La célula de von Kupffer, elemento del sistema de macrófagos, reviste los sinusoides hepáticos y está íntimamente relacionada con el hepatocito. Auxilia en la actividad fagocitaria del hígado.

El hígado, aunque está fuera de la vía principal del tubo digestivo, abre éste y el parénquima hepático y sus conductos se derivan embriológicamente del endodermo del revestimiento del tubo. Aunque suele describirse el desarrollo del hígado como un divertículo de este revestimiento, sólo una porción del hígado, el sistema extrahepático de conductos biliares, se desarrolla como divertículo duodenal. Los hepatocitos provienen de células que invaden de manera secundaria el mesénquima en el que se ha asentado el divertículo. El desarrollo endodérmico doble determina la configuración morfológica distintiva del parénquima hepático; por ejemplo las placas o láminas de hepatocitos que se interdigitan con los sinusoides derivados del mesénquima que se continúan con los conductos biliares extrahepáticos que abren en el duodeno. Los conductos biliares intrahepáticos se desarrollan en forma secundaria a partir de los hepatocitos y al cabo del tiempo se fusionan con el sistema biliar extrahepático. Si el hígado se desarrollara como un simple divertículo, entonces las relaciones de los hepatocitos con las células de los conductos se parecerían a las descritas para las glándulas de secreción externa.

ORGANIZACION HISTOLOGICA

Tejido conjuntivo

Su disposición y relaciones con el parénquima, se conforman a los descritos antes para los órganos parenquimatosos (capítulo 13). El hígado está rodeado casi por completo por peritoneo visceral. Lo cubre la membrana serosa y se refleja sobre el sistema de conductos biliares, arterias y venas, que salen o entran al hígado. La cápsula fibrosa (*cápsula de Glisson*) consta de TCFBD rico en fibras elásticas que subyace bajo la membrana serosa (*cápsula serosa*). El tejido conjuntivo capsular se continúa con el intersticial que sirve como estroma de soporte para el parénquima. El tejido conjuntivo (interlobulillar) intersticial, aunque escaso en casi todas las especies, es muy prominente en las regiones interlobulillares llamadas *áreas portales* y consta de tejido conjuntivo laxo; no obstante los lobulillos del hígado del porcino está completamente recubierto por tejido conjuntivo laxo, de modo que los lobulillos se distinguen a la perfección a nivel micro (fig. 19–72) y macroscópico. El tejido conjuntivo intralobulillar es

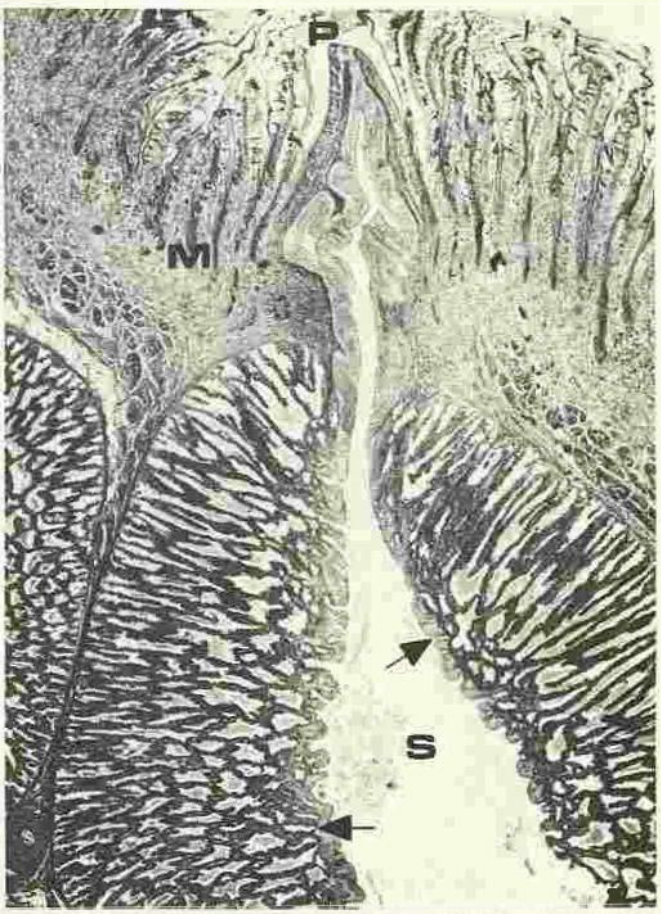

Fig. 19–68. Proventrículo de ave. Glándulas mucosas (M) se forman por acanaladuras y bordes sobre la superficie del órgano; se denominan glándulas rugosas. Las glándulas submucosas (S) o subrugosas constan de adenómeros (flechas) que radían desde un conducto excretor central. Las glándulas subrugosas abren sobre la papila (P) en la superficie. X4.

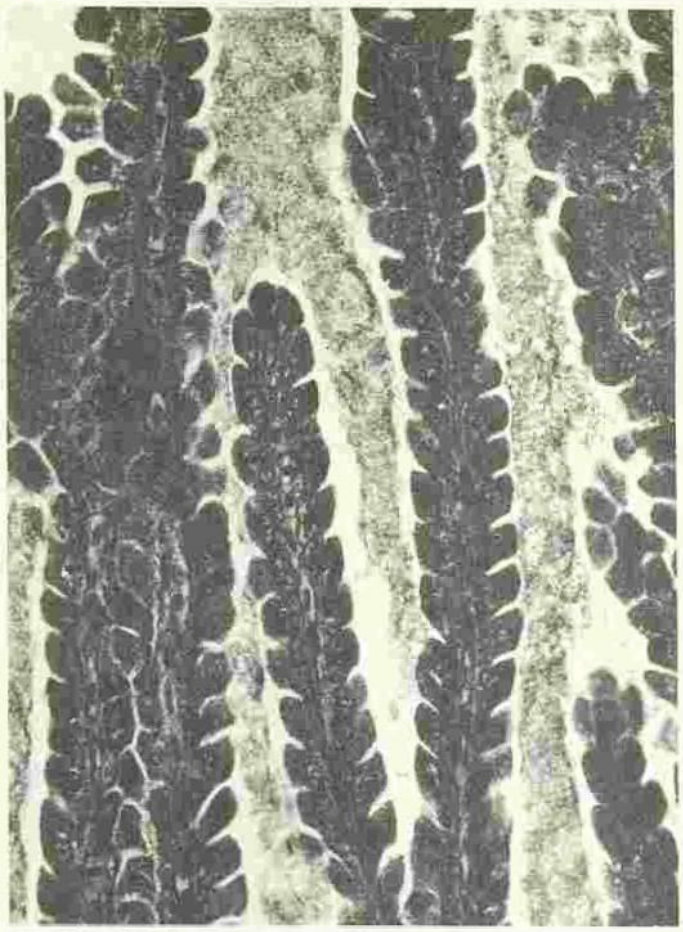

Fig. 19–69. Células secretoras de las glándulas subrugosas (proventrículo). Las células acidófilas no están unidas en sus superficies apicales, lo cual confiere un aspecto serrado al revestimiento. X 160.

escaso en todas las especies; es reticular, y se limita a partes del espacio de Disse.

Lobulillos hepáticos

Están distintiva o indistintivamente delineados por tejido conjuntivo interlobulillar, y constituyen las unidades morfológicas del hígado. Estas masas prismáticas poligonales de tejido, están formadas *por placas* o *láminas* de hepatocitos interdigitados entre sinusoides hepáticos anastomóticos (fig. 19–73). Las placas de células y los sinusoides parecen radiar desde un vaso de posición central, la *vena central* (fig. 19–74). El concepto de lobulillo hepático se basa en dos relaciones simples: el patrón de organización estructural y el de flujo sanguíneo de la periferia y a través de los sinusoides hacia la vena central.

Hepatocitos

Forman el parénquima del órgano, son polihédricos y tienen límites distintivos (fig. 19–75). Su núcleo vesicular tiene un nucleolo prominente. El núcleo es central y está rodeado por un citoplasma acidófilo que también tiene material basófilo (lámina III–12). Pueden observarse células binucleadas. El aspecto histológico del hepatocito depende del estado fisiológico del organismo al tomar la muestra. En animales en ayunas, los hepatocitos se observan pequeños, turbios e indistintamente delineados. Después del alimento, los hepatocitos se agrandan, se delinean en forma distintiva y se llenan con numerosas inclusiones glucogénicas y lipídicas, que le confieren un aspecto espumoso o de panal de abejas.

Las características ultraestructurales del hepatocito confirman su multiplicidad funcional (fig. 19–76). Hay muchas mitocondrias distribuidas en la célula; su forma y distribución dependen de la actividad funcional de ésta. Poseen una trama extensa de retículo endoplásmico rugoso compactado y ribosomas libres, causantes de la basofilia observada con el microscopio de luz. El retículo endoplásmico liso se extiende en todo el citoplasma y se continúa con los perfiles del retículo endoplásmico rugoso. También se hallan lisosomas, peroxisomas, gotas lipídicas y glucógeno. El aparato de Golgi es grande y es yuxtanuclear. La membrana plasmática del hepatocito, adyacente a los si-

nusoides, tiene numerosas microvellosidades cortas e irregulares. Las membranas celulares de hepatocitos contiguos tienen desmosomas y espacios de unión. Las membranas plasmáticas adyacentes de las células constituyen placas identadas por las que estas células coaptan a la perfección. Las microvellosidades se proyectan en las identaciones. Las identaciones pequeñas se ramifican entre células adyacentes como un sistema de *canalículos biliares* (fig. 19–77), visibles con microscopia de luz.

Sinusoides hepáticos

Forman la irrigación vascular intralobulillar. La sangre proveniente de los vasos interlobulillares se transporta a través de los sinusoides hacia las venas centrales. Los sinusoides son una vasta trama anastomótica que separa las placas hepáticas entre sí (fig. 19–73). Los hepatocitos tienen por lo menos una superficie yuxtapuesta al sinusoide.

El amplio volumen del sinusoide está revestido por dos tipos de células. Predominan las *células endoteliales* típicas, el otro tipo celular es un fagocito miembro del sistema de macrófagos –la *célula de Kupffer*. Esta suele estar sobre las células endoteliales; sin embargo, las células fagocitarias pueden extenderse al atravesar la luz sinusoidal y aun formando parte de la pared del sinusoide.

Los sinusoides hepáticos, que por lo general carecen de lámina basal, y tienen numerosos espacios celulares entre las células litorales, que permiten el libre movimiento de los materiales entre el plasma y los hepatocitos. Independientemente de la yuxtaposición de los hepatocitos a los sinusoides, éstos están separados por un *espacio perisinusoidal* (*de Disse*) que varía de amplitud. Algunas células, fibras reticulares y microvellosidades hepatocíticas ocupan el espacio perisinusoidal (figs. 19–76, 19–78).

Sistema biliar y tríadas portales

El *sistema biliar* del hígado consta de *canalículos biliares* y *conductos intrahepáticos* y *extrahepáticos* para conducir la bilis de los hepatocitos al duodeno (fig. 19–79). El sistema de células secretoras y túbulos de conducción constituyen los componentes glandulares exocrinos del hígado. Los canalículos biliares son los componentes más pequeños del sistema biliar y se forman entre hepatocitos adyacentes (figs. 19–77, 19–78). Cuando se compara con otras glándulas exo-



Fig. 19–70. Ventrículo de ave. El revestimiento (flecha) está cornificado y es un material secretado por las glándulas mucosas. La túnica muscular (M) es muy gruesa. X4.

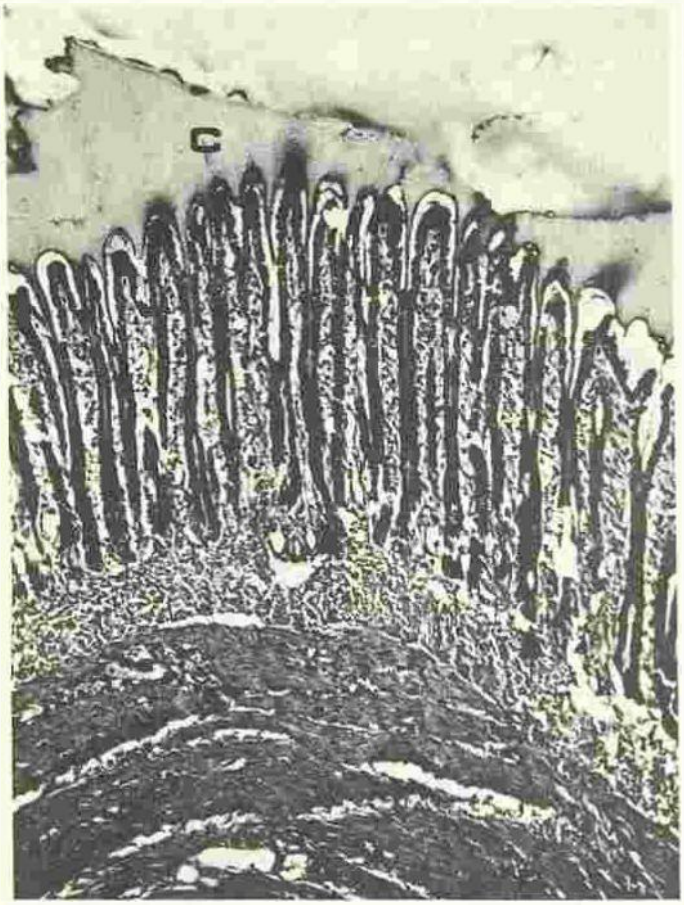

F.g. 19–71. Glándulas mucosas y revestimiento del ventrículo aviar. El material cornificado es el producto de secreción de las glándulas mucosas (flecha). X40.

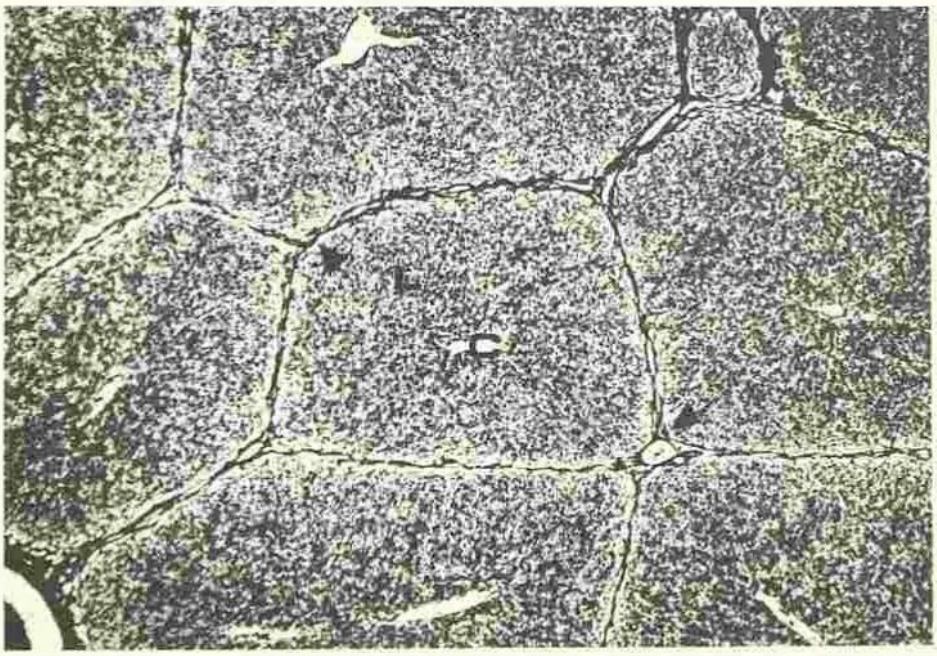

Fig. 19–72. Corte de hígado de porcino. Los lóbulos (L) están bien definidos por el tejido conjuntivo interlobulillar (flechas). Una vena central (C) está localizada en el centro de cada lobulillo. X10 (tinción reticular).

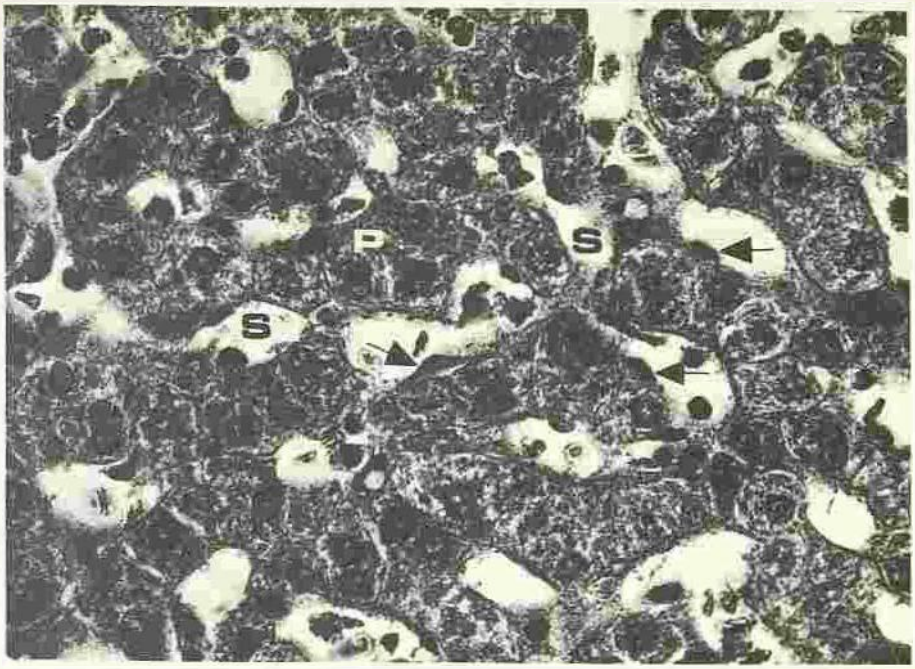

Fig. 19–73. Placas y sinusoides del hígado. Las placas de hepatocitos (P) están separadas entre sí por los sinusoides (S), revestidos por células de Kupffer (flechas) y endoteliales. X160.

crinas, los canalículos biliares y los hepatocitos que los forman pueden considerarse como los conductos intralobulillares secretorios del hígado. Los canalículos biliares confluyen con los *conductos biliares interlobulillares* localizados en la periferia del lobulillo a través de pequeños conductillos revestidos por epitelio cuboideo. Estos pequeños conductillos (*conductos de Hering, colangiolas, conductillos terminales*) están revestidos por células pequeñas y pálidas que pueden ser hepatocitos modificados. Los conductos interlobulillares se ramifican en el tejido conjuntivo interlobulillar y se anastomosan con otros para formar conductos biliares interlobulillares más grandes que se ramifican en el tejido conjuntivo relacionado con las ramas de la arteria y vena porta hepática, y forma la *tríada portal*.

Los conductos biliares, localizados entre lobulillos adyacentes, están revestidos por un epitelio cuboideo simple rodeado por tejido conjuntivo areolar. Los conductos biliares interlobulillares más grandes están revestidos por un epitelio cilíndrico simple. El tejido conjuntivo areolar que rodea a los conductos grandes, tiene músculo liso y fibras elásticas. Los conductos biliares interlobulillares confluyen para formar *conductos intrahepáticos* cada vez más grandes. Estos últimos se convierten en conductos extrahepáticos que constan de *conductos hepáticos, conducto cístico* proveniente de la vesícula biliar y *conducto biliar común* (*colédoco*), que transporta la bilis al duodeno.

El epitelio del sistema de conductos se mezcla y es en realidad una extensión de la lámina epitelial del duodeno. Los canalículos biliares localizados en la profundidad del hígado, son en realidad espacios "fuera del cuerpo".

La *tríada portal* que consiste del conducto biliar interlobulillar y las ramas de la arteria hepática y vena portal hepática, es muy notoria en las regiones entre tres o más lobulillos, en donde hay una acumulación del tejido conjuntivo interlobulillar, *conducto* o *área portal*. El conducto portal tiene una tríada portal, nervios y vasos linfáticos pequeños y tejido conjuntivo interlobulillar (fig. 19–80). Las ramas de la vena portal hepática son la estructura más notoria en tanto que los linfáticos por lo general se colapsan y pasan inadvertidos. El área portal con su tríada portal evidente, es una característica importante en la organización del hígado y el estudio de hígados normales y anormales.

Relaciones vasculares, linfáticas y neurales

La distinción funcional del hígado se refleja en su aporte vascular doble. La irrigación sanguínea puede dividirse en unidades *nutricional* y *funcional*. Los vasos arteriales nutricionales se derivan de la *arteria hepática*, en tanto que los vasos venosos funcionales corresponden a la *vena portal* (fig. 19–74).

La arteria hepática se divide en ramas que irrigan a los lóbulos individuales del hígado. Las ramas lobulares se subdividen en ramas interlobulillares más pequeñas, que se ramifican en el tejido conjuntivo interlobulillar como componentes de las tríadas portales. La sangre arterial es enviada a los lobulillos por los sinusoides hepáticos. El riego arterial hepático determina más o menos una quinta parte de la irrigación del hígado.

La vena portal hepática se origina de los capilares del intestino delgado y bazo, y aporta casi 80% de la irrigación del hígado. La vena portal hepática entra a la

porta del hígado y se divide en ramas lobular e interlobulillar. La división de las ramas de la vena portal hepática se parecen a las de la arteria hepática, dado que ambas son componentes de la tríada portal. La sangre venosa de las vénulas portales hepáticas proviene de los sinusoides hepáticos por las vénulas de entrada donde se mezcla con la sangre arterial de las arteriolas hepáticas (fig. 19–81).

El drenaje venoso se efectúa por un sistema sinusoidal convergente hacia la *vena central*, que es perpendicular al eje mayor del lobulillo, y drena a los vasos en posición sublobular, las *venas sublobulares*. Las *venas hepáticas* más grandes se forman de la confluencia del drenaje sublobulillar venoso.

El aporte sanguíneo doble del hígado efectúa dos funciones íntimamente relacionadas. La arteria hepática, cargada de metabolitos y rica en oxígeno, apoya los requerimientos metabólicos del parénquima y las células de apoyo vascular y estroma nervioso. La vena portal hepática, aunque cargada con substancias provenientes de la absorción intestinal, es deficiente en oxígeno. Las substancias en el sistema portal, entre ellas metabolitos y materiales tóxicos, son transportadas a las células de Kupffer y hepatocitos para su procesamiento metabólico. La mezcla de sangre venosa (80%) y arterial (20%) imponen restricciones potenciales a la función del hepatocito. Cualquier alteración del aporte arterial sanguíneo puede privar a los hepatocitos centrolobulillares de las cantidades de oxígeno requeridas, lo cual causa su muerte.

Los vasos linfáticos forman una red extensa en el tejido conjuntivo interlobulillar y dentro del tejido conjuntivo de la cápsula. Sin embargo, no hay vasos linfáticos en los lobulillos, independientemente de la observación de que existe más linfa en el hígado que en cualquier otro órgano del cuerpo. El espacio de Disse, aunque no es un conducto linfático típico, se considera como la región en la que se forma un gran volumen de linfa; la que se forma en el espacio perisinusoidal, fluye tal vez en sentido retrógrado al flujo normal en los sinusoides y es recogida por los vasos linfáticos interlobulillares.

En la inervación del hígado predominan fibras amielínicas de la división simpática del sistema nervioso autónomo. Aunque casi todas las fibras nerviosas son vasomotoras, algunas inervan a los conductos bi-

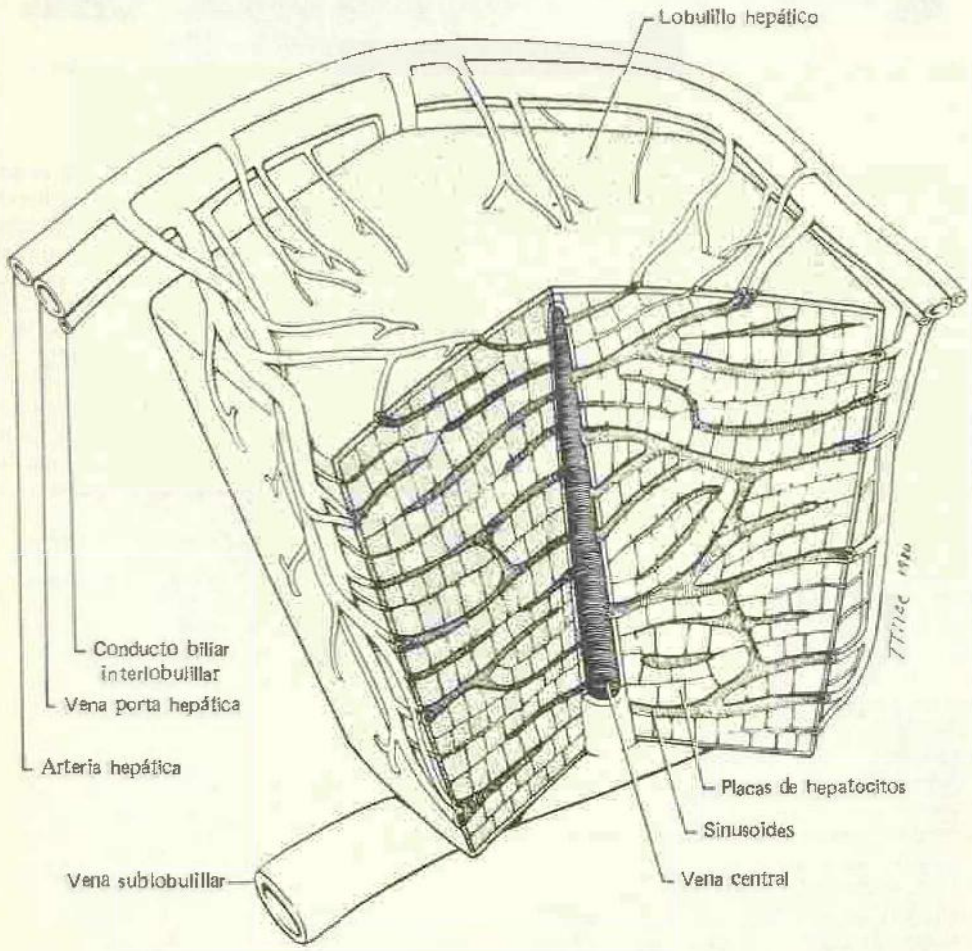

Fig. 19–74. Dibujo tridimensional de un lobulillo hepático, que produce esta forma general ya sea delineado distinta o indistintamente por tejido conjuntivo.

liares, pero ninguno de los nervios penetra a los lobulillos.

Unidades hepáticas

La organización histológica del hígado se puede considerar desde tres perspectivas —morfológica, secretoria y vascular. La unidad morfológica o anatómica es el lobulillo hepático; la secretoria o funcional es el *lobulillo portal;* y la vascular es el *acino hepático.*

El *lobulillo hepático,* como se comentó, es la estructura histológica que posee una vena central y está limitada en la periferia por cantidades variables de tejido conjuntivo interlobulillar (figs. 19–72, 19–74, 19–82). El lobulillo hepático es muy notorio en el cerdo por la gran cantidad de tejido conjuntivo interlobulillar. El patrón lobulado del hígado puede tornarse más prominente en todas las especies en ciertos tipos de enfermedades caracterizadas por aumento en la cantidad de tejido conjuntivo interlobulillar.

El *lobulillo portal,* como la unidad secretora o funcional del hígado, se considera la organización del hígado desde el punto de vista de su función exocrina (fig. 19–82). Los canaliculos biliares drenan en los conductos biliares interlobulillares. Un simple conducto biliar interlobulillar, localizado en el área portal, al cabo del tiempo drena las secreciones exocrinas de los lobulillos hepáticos adyacentes. Los conductos biliares interlobulillares en el área portal se convierten así en el foco central del lobulillo portal.

Los *acinos hepáticos,* como las unidades del hígado, representan la organización hepática en cuanto al aporte vascular a los lobulillos hepáticos (fig. 19–82). Las ramificaciones de la vena porta hepática y de la arteria hepática radían desde el área portal y se extienden entre los lobulillos hepáticos. Las ramificaciones terminales de estos vasos se abren en los sinusoides hepáticos. Dado que el eje del acino hepático es perpendicular al del área portal, los sinusoides y parénquima de dos lobulillos hepáticos adyacentes, y los vasos sanguíneos interlobulillares, integran al acino. (Los conductos biliares interlobulillares siguen el mismo patrón; sin embargo, el aporte vascular es el foco primario en esta situación). Se identifican tres zonas (*periférica, intermedia* y *centrolobulillar*) con base en la proximidad a los vasos interlobulillares. La perspectiva que permite considerar la organización en cuanto a aporte vascular, es muy importante en patología. Algunas enfermedades del hígado se manifiestan en un patrón zonular relacionado a las ramas terminales de los vasos interlobulillares.

HISTOFISIOLOGIA DEL HIGADO

Síntesis, secreción y almacenamiento

Además de la síntesis de muchas substancias necesarias para la integridad funcional y estructural de las células componentes, los hepatocitos sintetizan muchas otras que se envían a otras partes del organismo. Como productos muy significativos del metabolismo hepatocítico están albúmina, fibrinógeno, globulinas alfa y beta, lipoproteínas y colesterol. El glucógeno se sintetiza a partir de la glucosa (*glucogénesis*) y se almacena en los hepatocitos. La liberación de glucosa a partir del glucógeno almacenado (*glucogenólisis*) en los hepatocitos, se efectúa en caso de demanda somática. De manera parecida, los lípidos almacenados en el hígado se liberan según la demanda. Muchas vitaminas (A, D, K, complejo B) se almacenan en el hígado. Aunque la síntesis de proteínas y la secreción son las mayores funciones de los hepatocitos, las proteínas no parecen almacenarse en el hígado, sino se secretan a la sangre conforme se sintetizan.

Excreción

En tanto que el hígado sintetiza, almacena y secreta muchos productos hacia la sangre y sistema biliar, su función excretora se relaciona con la síntesis y secreción de substancias que entran a la bilis. La función exocrina del hígado es la secreción de bilis. Los constituyentes primarios de la bilis son las *sales biliares* —sodio y potasio, sales del *ácido glucocólico* y *taurocólico.* El *ácido cólico* formado a partir del colesterol, se conjuga con glicina o taurina para formar las sales biliares. Estas emulsifican las grasas en el intestino delgado, forman complejos hidrosolubles con los lípidos (*micelos*) en el intestino delgado, para facilitar la absorción y activar las lipasas intestinales.

La *bilirrubina* es un pigmento biliar derivado del metabolismo de la hemoglobina, se conjuga el glucurónido por medio de la glucuronil transferasa en los hepatocitos (capitulo 10 y fig. 10–45). Aunque la bilirrubina es la porción pigmentaria de las secreciones exocrinas de los hepatocitos, su conjugación a ácido glucurónico es una función de destoxicación muy importante de las células hepáticas.

El colesterol, grasas, fosfolípidos, electrólitos y otros componentes orgánicos, son constituyentes de la bilis. La resorción selectiva de algunos componentes de la bilis y su resecreción posterior por el hígado, se logra a través de la *circulación enterohepática.*

Biotransformación

Muchos compuestos tóxicos o biológicamente activos producidos por (hormonas, metabolitos), inyectados a (fármacos) o absorbidos por (toxinas) en el cuerpo, se transforman en el hígado para alterar su toxicidad, reducir su actividad y eliminarlos del organismo. Estos procesos, con frecuencia considerados como de destoxicación, no siempre originan la destoxicación de substancias selectas. Como resultado de ciertos tipos de actividad hepática, algunos fármacos se vuelven más tóxicos en el cuerpo. La *biotransformación* describe mejor la actividad del hígado en cuanto a alteración y eliminación de diversas substancias químicas.

La biotransformación de muchos compuestos químicos se efectúa dentro del retículo endoplásmico liso, mitocondrias y citosol de los hepatocitos. Las reacciones de biotransformación pueden subdividirse en dos categorías amplias —reacciones sintéticas y no sintéticas. Las *reacciones sintéticas* o *de conjugación* incluyen el acoplamiento de substancias a varios compuestos endógenos reactivos —glucurónidos, ácido acé-

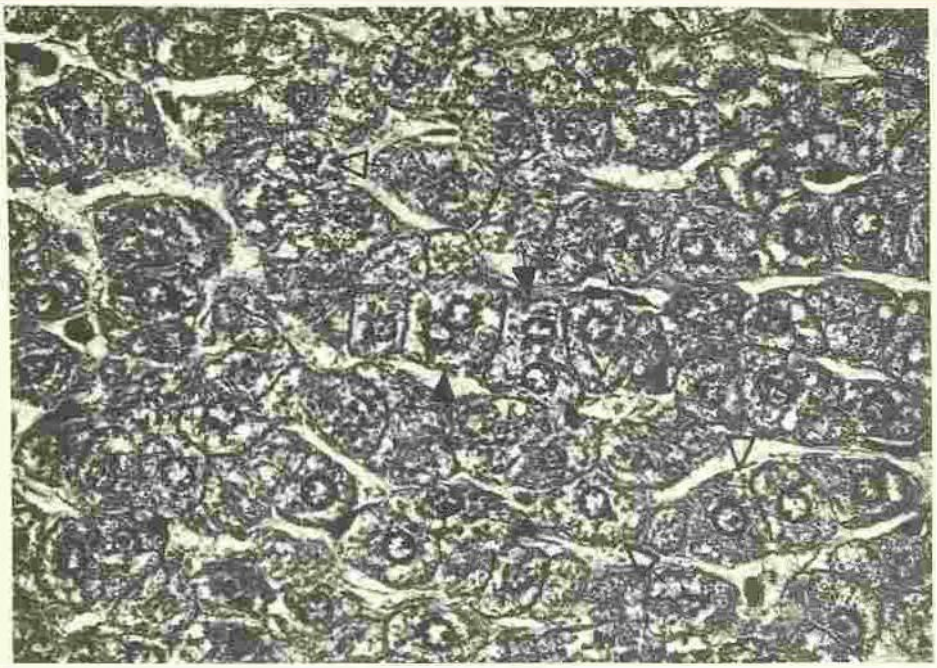

Fig. 19–75. Parénquima del hígado. Los hepatocitos pueden ser uni (**flechas claras**) o binucleados (**flechas obscuras**). X160.

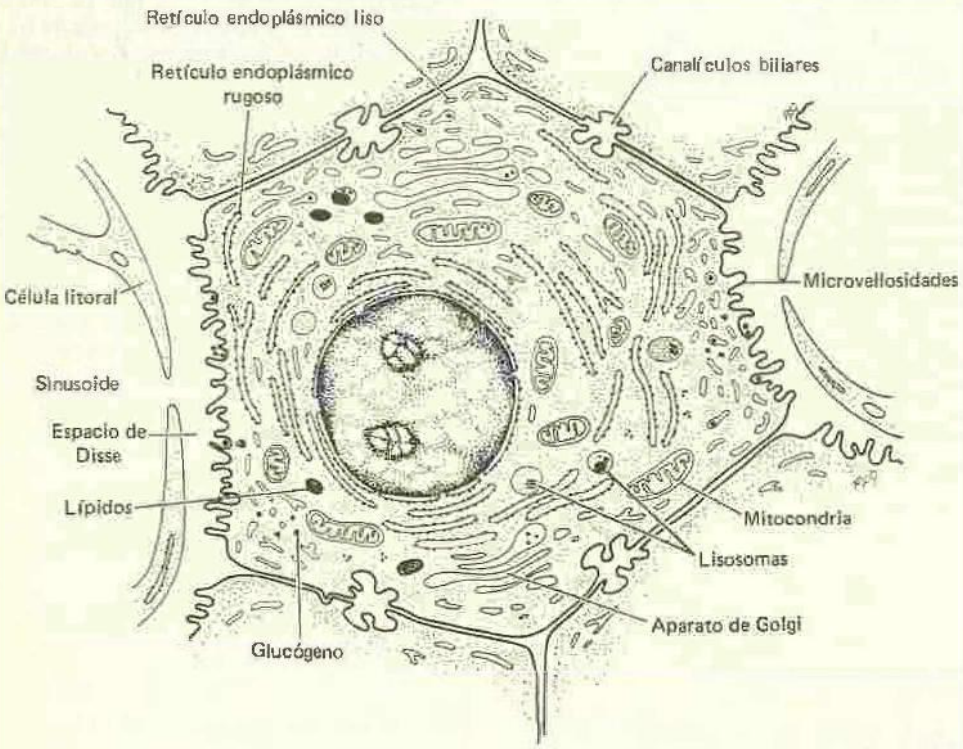

Fig. 19–76. Dibujo de una microfotografía electrónica de un hepatocito, células adyacentes, espacios de Disse y sinusoides.

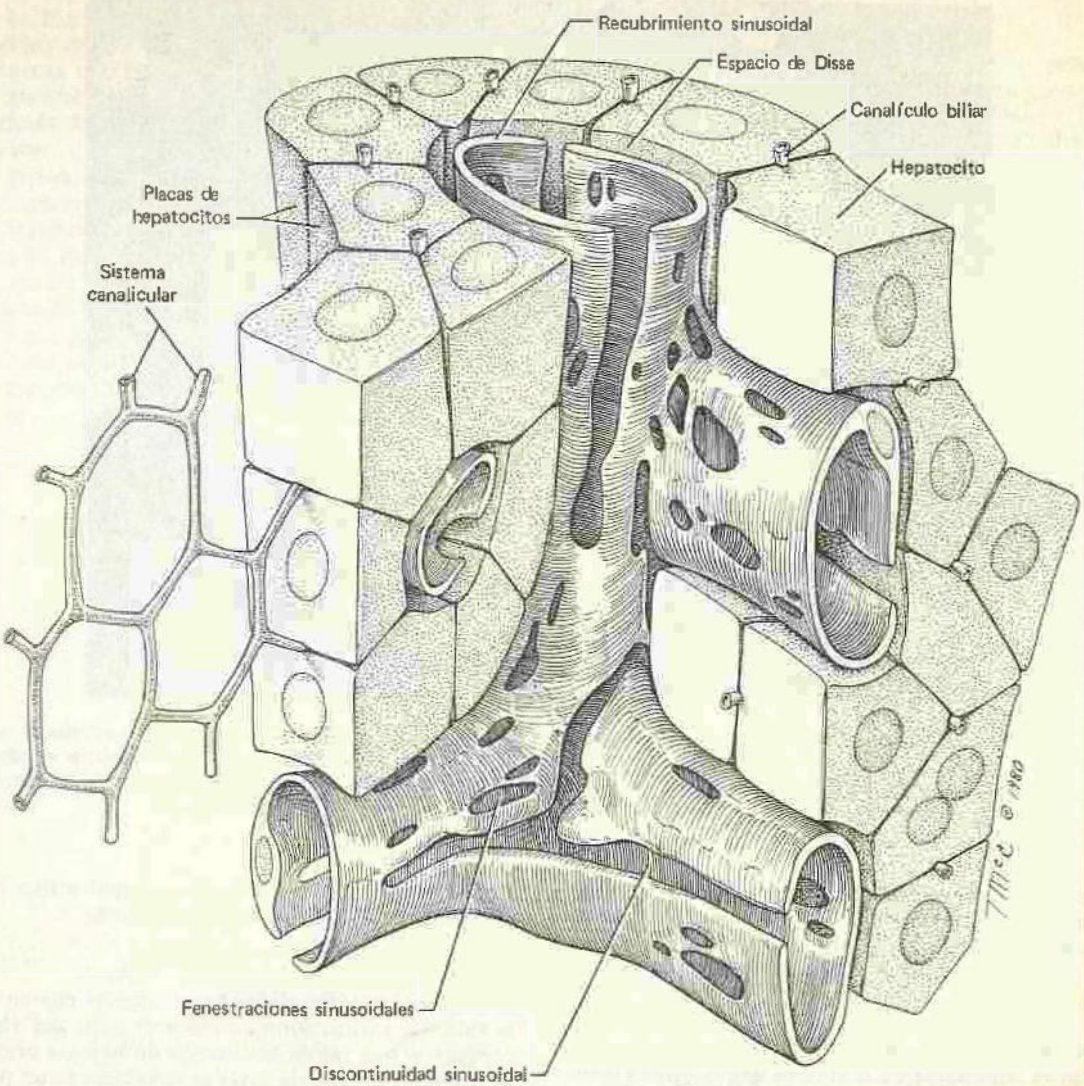

Fig. 19–77. Dibujo tridimensional estilizado de las relaciones entre los hepatocitos, los sinusoides y los canalículos biliares. Los canalículos son representados como túbulos en la ilustración.

tico, sulfatos o aminoácidos. La significación de la *glucuronil transferasa*, una enzima del retículo endoplásmico liso, ya se analizó en el metabolismo de la bilirrubina. Las reacciones de conjugación también se presentan en el citosol. La conjugación de compuestos con el ácido acético incluye varias *N-acetil transferasas* y a la *acetil coenzima A*. Las reacciones no sintéticas incluyen el citosol, retículo endoplásmico liso y mitocondrias. Los mecanismos no sintéticos son la oxidación, reducción y reacciones hidrolíticas.

Aunque la reacción de conjugación es un medio eficaz de destoxicación de muchas substancias, no todas las biotransformaciones originan destoxicación. El etilenglicol está sujeto a biotransformación por la enzima *alcohol deshidrogenasa*. El producto de esta oxidación, el *ácido oxálico* que produce la quelación del calcio, es tóxico a los riñones. La finalidad de las reacciones de biotransformación es aumentar la hidrosolubilidad y la polaridad. Por ello, los compuestos se vuelven menos liposolubles y no pueden penetrar a las membranas celulares. Según este hecho, se logra activar y eliminar compuestos. Las funciones fagocitarias de las células de Kupffer complementan la actividad de biotransformación de los hepatocitos.

Metabolismo general

Además de los ejemplos específicos del metabolismo que se analizaron, el hígado está involucrado en numerosas funciones metabólicas indispensables para el organismo; funciona en el metabolismo de carbohidratos, proteínas y grasas. La *gluconeogénesis*, síntesis de glucosa a partir de *aminoácidos glucogénicos*, que media

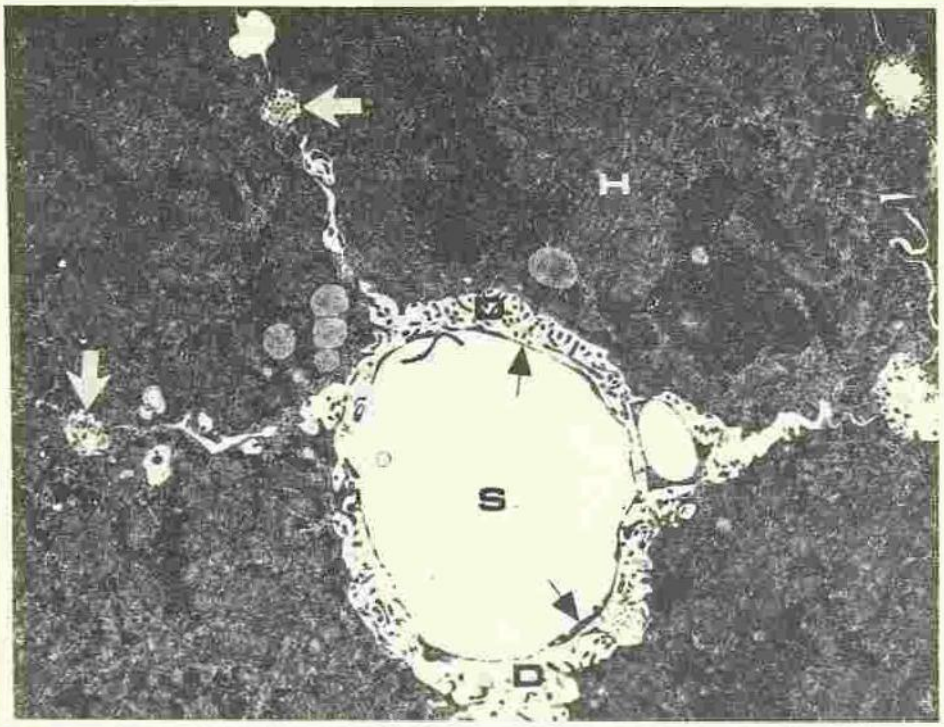

Fig. 19–78. Microfotografía electrónica del hígado. El hepatocito (H) forma la mayor parte del órgano. Las porciones de bordes contiguos forman los canalículos biliares (**flechas blancas**). Los sinusoides (S) están revestidos por células de Kupffer y endoteliales (**flechas obscuras**). El espacio de Disse (D) separa el sinusoide del hepatocito. La célula tiene procesos que se proyectan como vellosidades en el espacio. X6,000. (Cortesía de W. Todd).

el ciclo del ácido cítrico y el ácido láctico es un aspecto muy importante del metabolismo de los carbohidratos en los hepatocitos.

Casi toda la beta-oxidación de las grasas se efectúa en los liepatocitos.

El metabolismo de las proteínas incluye diversas reacciones. La *desaminación* y la producción de cetoácidos es importante en la síntesis de los lípidos (*aminoácidos cetogénicos*) y carbohidratos (aminoácidos glucogénicos). Los aminoácidos cetogénicos activan la acetil coenzima A cuando se metabolizan y pueden formar cuerpos cetónicos (acetoacetato), en tanto que los glucogénicos producirán precursores de la glucosa. El hígado puede sintetizar aminoácidos no esenciales y el hígado, así como otros tejidos, pueden convertir un aminoácido en otro por medio de reacciones de *transaminasa*. La *transaminasa glutámico-pirúvica sérica* (TGPS) es específica del hígado de los carnívoros, se usa para determinar la funcionalidad hepática. La enzima sale de los liepatocitos dañados y su elevación puede detectarse en el suero. La formación de urea en los hepatocitos es el medio por el cual el cuerpo excreta los productos nitrogenados de deseclio. La urea también contribuye al mecanismo de contracorriente del riñón; por tanto, influye en la concentración de la orina.

Aunque el hígado adopta un papel pasivo en el almacenamiento de vitaminas, la función liepatocítica de la secreción biliar es fundamental para la absorción de vitaminas liposolubles (A, D, E, K) en el tubo digestivo. El hígado también tiene un papel activo en el metabolismo de la vitamina D (capítulo 8).

Regeneración

El potencial mitótico de los liepatocitos se retiene toda la vida. La extirpación quirúrgica de parte del hígado conduce a una rápida restitución de su masa original. De manera parecida, la masa se restablece en un periodo corto después de la extirpación quirúrgica de tres cuartas partes del hígado de la rata; la restitución completa del órgano se logra en 30 días. La actividad mitótica y la hipertrofia celular determinan el potencial de restauración de la masa liepática. Aunque un daño agudo por substancias tóxicas puede ser seguido por una recuperación absoluta del órgano, la exposición crónica altera la función del órgano, disminución de su tamaño y un incremento del tejido conjuntivo fibroso intraliepático (*cirrosis*).

VESICULA BILIAR

Características generales

La *vesícula biliar* (*colecisto*) funciona como órgano de almacenamiento para la bilis. También concentra el producto de secreción del hígado por la absorción de agua de su luz. Es un divertículo del conducto biliar común.

La lámina epitelial está constituida de un epitelio cilíndrico simple (fig. 19–83). La lámina propia de la submucosa consta de tejido conjuntivo areolar. La túnica muscular está compuesta de músculo liso que no se orienta de una manera particular. La túnica serosa es típica.

Debido a que la túnica mucosa está tan extensamente plegada en perros y gatos, con frecuencia las invaginaciones se confunden como glándulas simples (*senos de Rokitansky-Aschoff*). No obstante, hay glándulas en los conductos biliares y vesícula biliar de ciertas especies, algunas muy notables como en el buey.

Los *conductos biliares hepático, cístico* y *común* tienen estructura parecida a la vesícula biliar. El músculo liso mural está dispuesto en capas circular y longitudinal.

Correlaciones funcionales

La función primaria de la vesícula biliar es el almacenamiento, concentración, acidificación y transporte de la bilis al duodeno según la demanda. La bilis no tiene libre acceso al duodeno ya que existe el *esfínter de Oddi*, modificación del músculo liso que rodea al conducto biliar común cuando éste pasa a través de la pared duodenal. El esfínter permanece cerrado durante el ayuno y forza la bilis desde los conductos hepáticos y conducto biliar común al conducto cístico y vesícula biliar. Cuando el alimento entra a la boca, disminuye el tono del esfínter. La colecistocinina-pancreozimina se libera de las células intestinales por la estimulación de los ácidos grasos, ácidos, productos de la digestión de las proteínas y calcio en el duodeno. La relajación del esfínter de Oddi y la contracción del músculo de

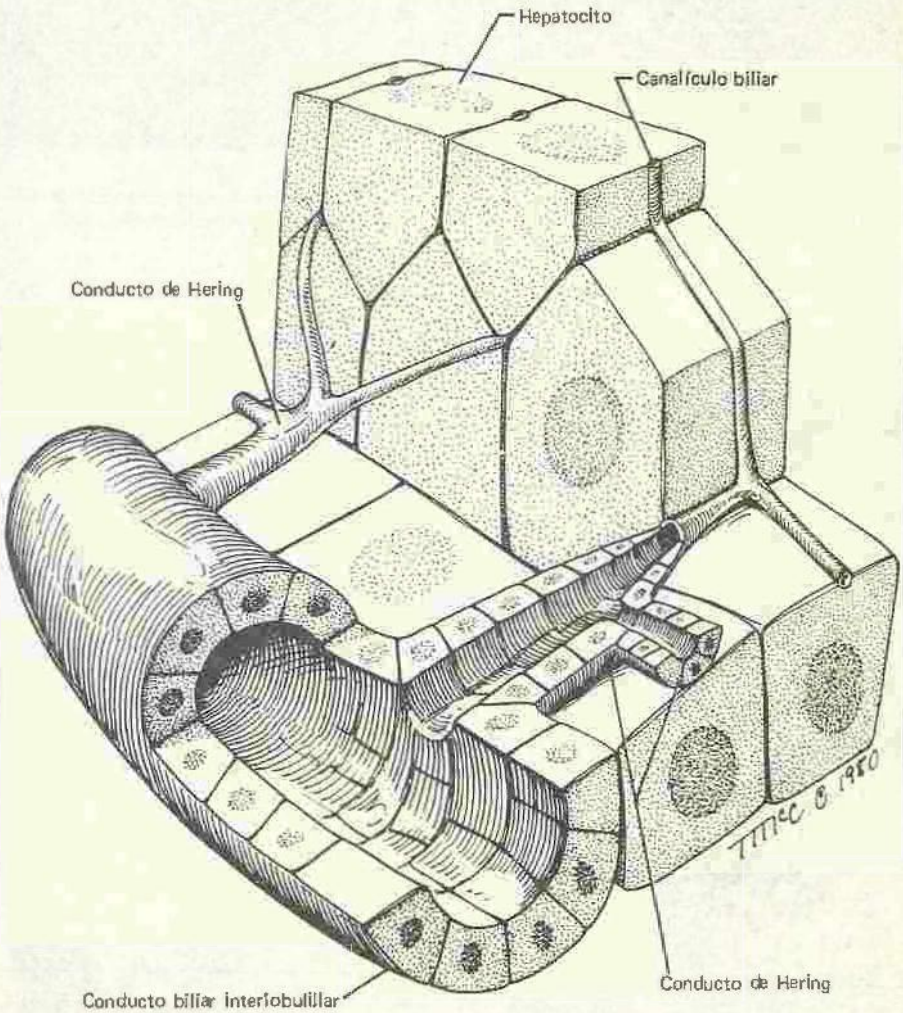

Fig. 19–79. Dibujo tridimensional estilizado del sistema canalicular y sus relaciones con los conductos biliares intrahepáticos. Los conductos de Hering son hepatocitos modificados. El espacio canalicular biliar está fuera del cuerpo. De nueva cuenta los canalículos biliares están representados como túbulos en la ilustración.



Fig. 19–80. Area portal del hígado. Está entre los lobulillos (L). Tiene ramas del conducto biliar (B), la vena portal hepática (V) y arteria hepática (A). También hay vasos linfáticos **(flecha)**. X40.

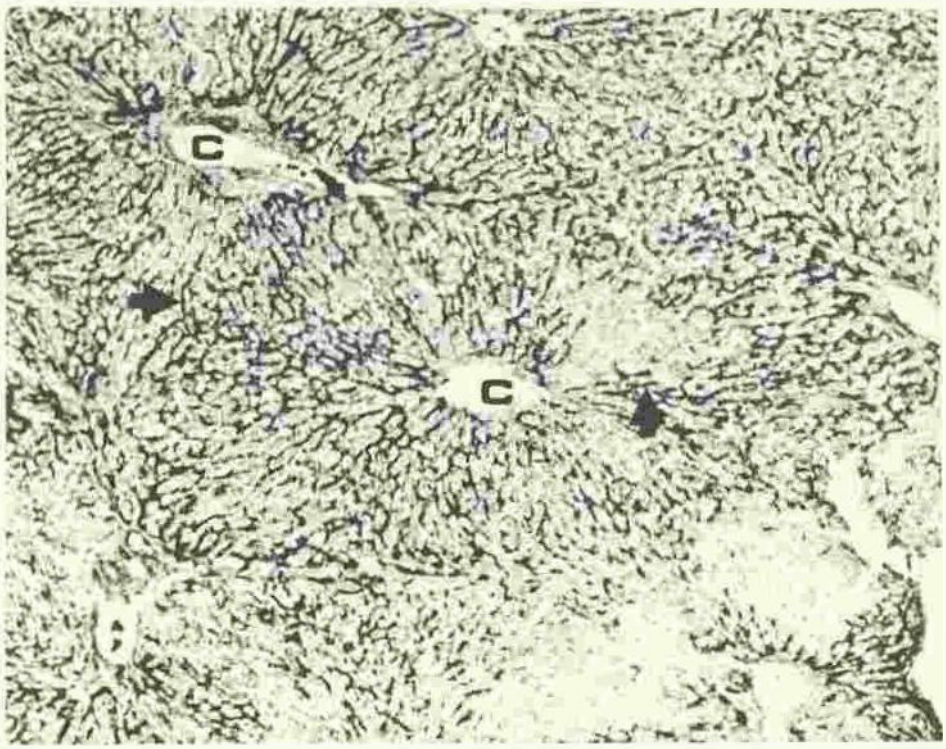

Fig. 19–81. Corte de hígado de gallina. Se inyectó tinta india antes de la muerte. Las células fagocitarias de los sinusoides han atrapado un poco de la tinta. Los sinusoides **(flechas)** están delineados. C, vena central. X16.

la vesícula biliar y los conductos relacionados producirá la secreción de CCQ-PZ. Las substancias que hacen que la vesícula biliar se contraiga se denomina *colagogas*. El músculo liso de la vesícula biliar y conductos está inervado por las dos divisiones del sistema nervioso autónomo.

PANCREAS EXOCRINO

Características generales

El páncreas es una glándula tubulo'alveolar compuesta originada como un divertículo del epitelio del conduc-

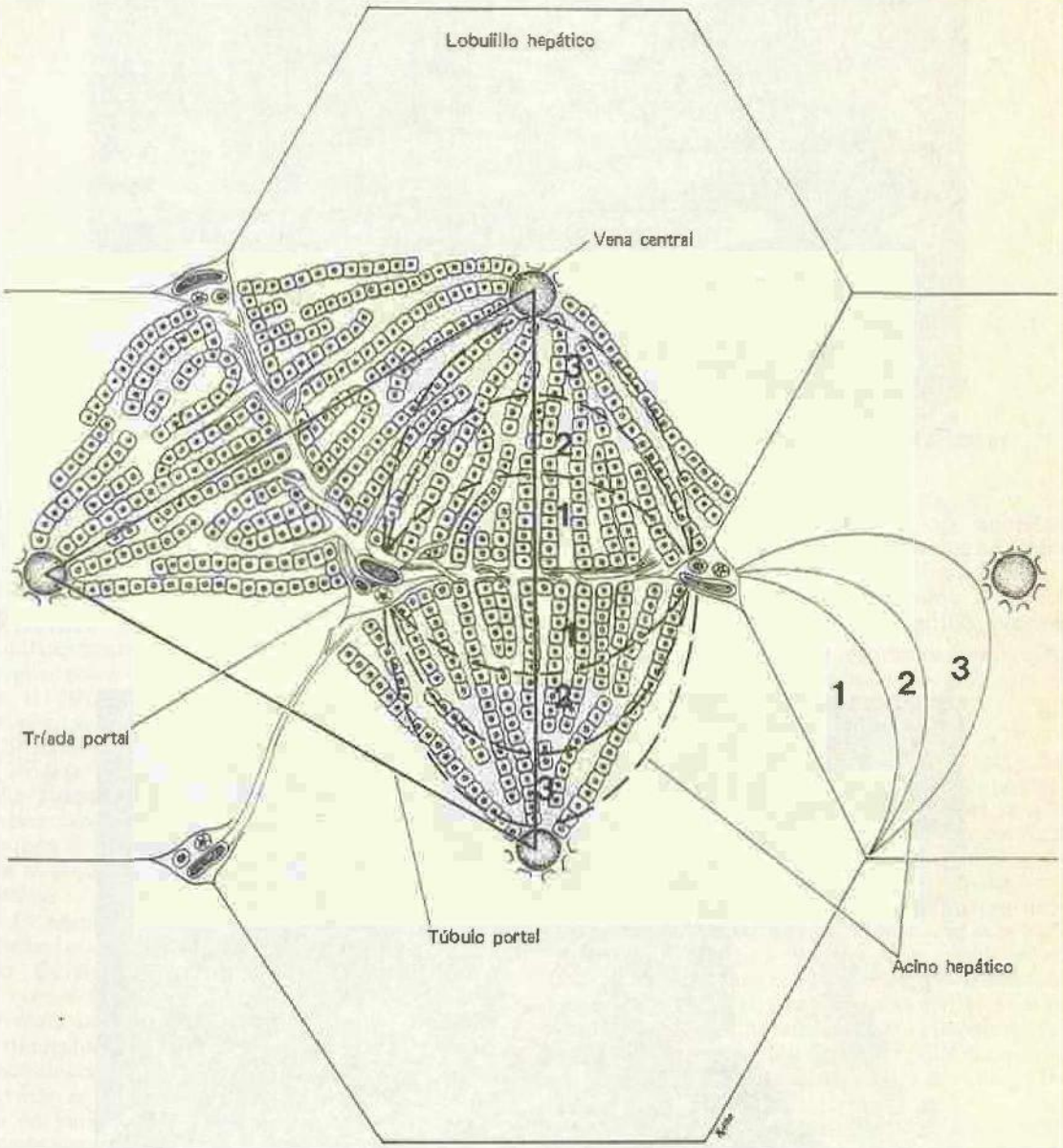

Fig. 19–82. Diagrama de la organización del hígado. La organización hepática puede considerarse con base en su estructura (lobulillo hepático), su actividad exocrina (lobulillo portal) y su aporte vascular (acino hepático). El lobulillo hepático es la estructura en la que la vena central es la característica distintiva. El lobulillo portal (delineado como un área triangular) tiene al conducto biliar interlobulillar en el área portal como punto distintivo. El acino hepático representa zonas de lobulillos contiguos, irrigadas por los mismos vasos interlobulillares. La zona más cercana a la región interlobulillar (1) tiene el mejor riego, en tanto que la zona más cercana a la vena central (3), el peor.

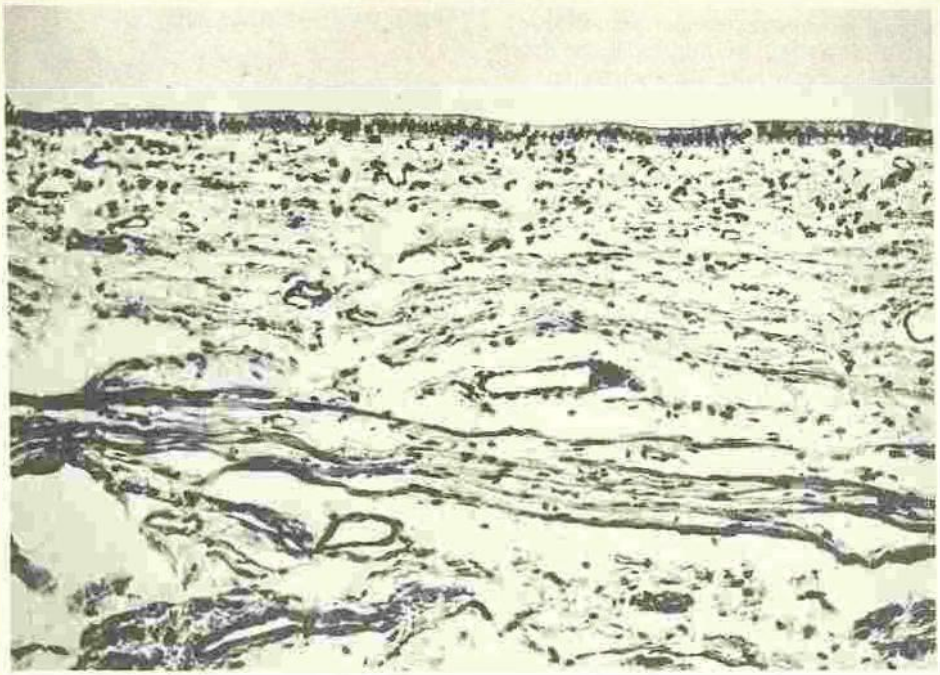

Fig. 19–83. Vesículo biliar de bovino. El epitelio cilíndrico descansa sobre una lámina propia típica de la submucosa. X40.

to intestinal (fig. 19–84). Es un órgano exocrino y endocrino. En este capítulo sólo se estudiará la estructura exocrina. La porción exocrina del órgano se parece mucho a la descrita para las glándulas salivales. Las principales diferencias de este órgano estriban en su epitelio glandular especial, la ausencia de conductos estriados, la ausencia de células en cesta y la presencia de tejido endocrino.

Las células del epitelio glandular son cónicas o piramidales (fig. 19–85). Aunque estas células tienen

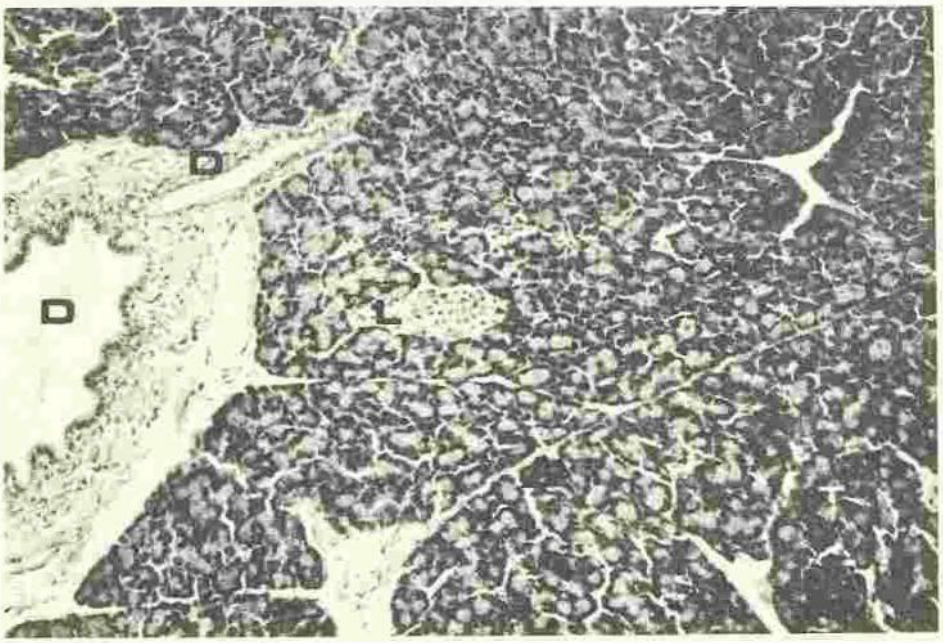

Fig. 19–84. Páncreas de canino. Casi toda la glándula consta de adenómeros exocrinos (flechas) y el sistema de conductos (D). L, islotes de Langerhans. X40.

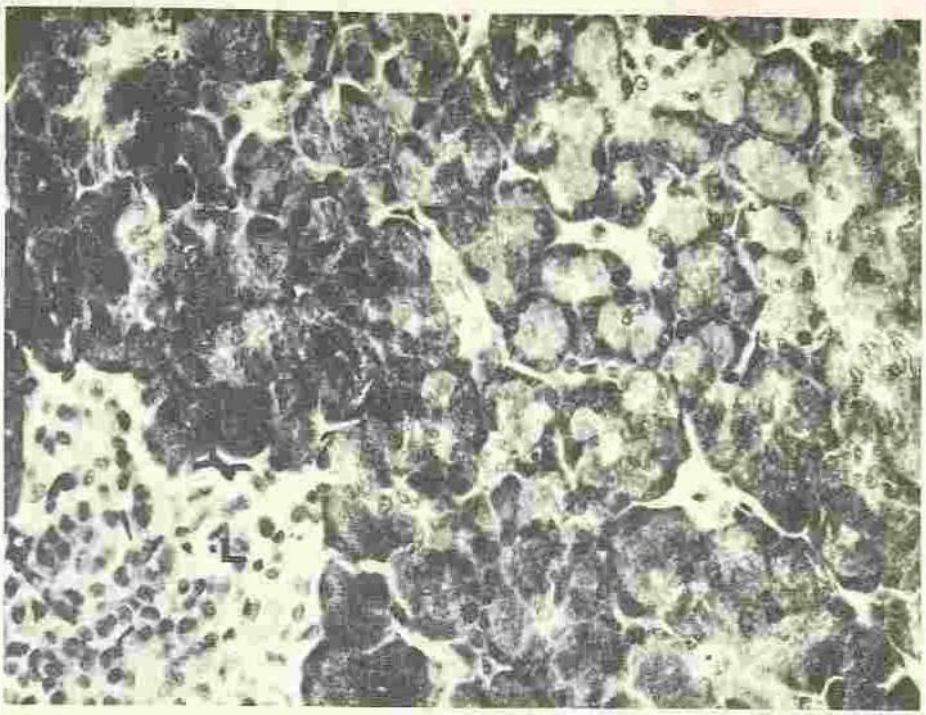

Fig. 19–85. Acinos del páncreas de canino. Constan de células de revestimiento con acidofilia apical y basofilia basal. Los ápices contienen gránulos de zimógeno. L, islotes de Langerhans. X100.

gran parecido con las células serosas típicas, las células glandulares pancreáticas difieren en la región basal. Esta región posee estriaciones radiales y es basófila (lámina II–10). Esto se debe a la acumulación basal de numerosas mitocondrias y retículo endoplásmico rugoso. El núcleo es casi siempre parabasal. Puede aparecer un área supranuclear pálida (zona de Golgi). La región luminal acidófila es granular y puede poseer gránulos zimógenos. Su presencia o ausencia se relaciona con el estado fisiológico del organismo. Los gránulos se acumulan en el ayuno y se liberan durante la digestión.

El adenómero abre en un *conducto intercalado* pequeño, revestido por un epitelio cuboideo o escamoso. En lugar de que el epitelio de los conductos empiece en la terminación de las células acinares, se sobrepone en buena cantidad. Por esto, las células de revestimiento del conducto residen al principio sobre las secretoras del acino. Las células que revisten esta superficie se conocen como *centroacinares*. Estas células no parecen tener función secretora, pero no se entiende aún su utilidad.

Conforme el sistema de conductos confluye, se produce un cambio del epitelio, de cuboideo a cilíndrico. El epitelio de los conductos más grandes puede contener células caliciformes y glándulas mucosas tubuloalveolares, ramificadas simples.

El TCFBD de la cápsula subdivide la glándula con tabiques conjuntivos. El tejido conjuntivo más fino es el relacionado con los adenómeros y conductos más pequeños, el cual se vuelve progresivamente más denso y se continúa con el tejido conjuntivo de tabique.

Correlaciones funcionales

El *jugo pancreático* es un líquido alcalino (pH = 8.0) con numerosas enzimas necesarias para la digestión. Las enzimas incluyen *tripsina, quimotripsina, carboxipeptidasa A y B, elastasa, ribonucleasa, desoxirribonucleasa, fosfolipasa, esterasa, colagenasa* y *amilasa*. Las enzimas proteolíticas y lipolíticas se secretan como precursores enzimáticos para impedir la digestión de las células donde se sintetizan. El *tripsinógeno* es la forma inactiva de la tripsina y se activa por la enzima proteolítica *enterocinasa* que se libera en la mucosa intestinal. Una vez activada, la tripsina puede activar a su vez otras moléculas de tripsinógeno, y el *quimotripsinógeno*, forma inactiva de la quimotripsina. La tripsina activa también a la *profosfolipasa A* a su forma activa fosfolipasa A.

La liberación de enzimas activadas en el tejido pancreático, como sucede en la pancreatitis, puede tener efectos devastadores sobre el organismo. La fosfolipasa A libera los ácidos grasos de la lecitina, con lo cual forma *lisolecitina*. Esta substancia daña las membranas celulares. La activación de otras enzimas pancreáticas puede digerir los componentes celulares, destruir el páncreas y dañar otros órganos viscerales por el derrame en la cavidad peritoneal. Las elevaciones séri-

cas de lipasa y de amilasa hacen pensar en daño pancreático.

Numerosos electrólitos (Na^+, K^+, Ca^{++}, Mg^{++}, Cl^-, $SO_4^=$, $HPO_4^=$ y HCO_3^-) son componentes del jugo pancreático, aunque la sal que secreta el páncreas en mayor cantidad es el bicarbonato de sodio, el cual produce la alcalinidad del jugo pancreático. El bicarbonato de sodio neutraliza la acidez de los líquidos que entran al duodeno.

La regulación de la secreción pancreática exocrina se media por mecanismos neurales u hormonales. La estimulación parasimpática por el nervio vago causa la secreción de pequeñas cantidades de jugo pancreático rico en enzimas. Los mecanismos involucrados en la fase cefálica de la digestión gástrica pueden estimular también la secreción pancreática.

La presencia de ácido en el duodeno producirá la liberación de secretina de la mucosa intestinal. Esta secretina influye sobre los conductos intralobulillares y produce liberación de una secreción pancreática acuosa y delgada, abundante en bicarbonato y escasa en enzimas. La neutralización de la acidez reduce la liberación de secretina que, de esta manera, reduce la actividad pancreática. La liberación de CCQ-PZ de las células intestinales produce el flujo de un jugo pancreático abundante en enzimas. La activación hormonal de la secreción pancreática es el mecanismo primario de la regulación.

REFERENCIAS

Cavidad bucal

Anderes, R. L.: Canine tooth structure, development, blood and nerve supply. North Amer. Vet. *16*: 37, 1935.

Bailey, C. B. and Balch, C. C.: Saliva secretion and its relation to feeding in cattle. Brit. J. Nutr. *15*: 371, 1961.

Elwood, W. K. and Bernstein, M. H.: The ultrastructure of the enamel organ related to enamel formation. Amer. J. Anat. *122*: 73, 1968.

Garlick, N. L.: The teeth of the ox in clinical diagnosis. I. Developmental anatomy. Amer. J. Vet. Res. *15*: 226, 1954.

Hand, A. R.: The fine structure of Von Ebner's gland of the rat. J. Cell Biol. *44*: 340, 1970.

Kallenbach, E.: Fine structure of rat incisor enamel organ during late pigmentation and regression stages. J. Ultrastruct. Res. *30*: 38, 1970.

Lester, K. S. and Boyde, A.: Scanning electron microscopy of developing roots of molar teeth of the laboratory rat. J. Ultrastruct. Res. *31*: 80, 1970.

Murray, R. G., Murray, A. and Fujimoto, S.: Finestructure of gustatory cells in rabbit taste buds. J. Ultrastruct. Res. *27*: 444, 1969.

Shackleford, J. M. and Wilhorn, W. H.: Ultrastructure of bovine parotid glands. J. Morph. *127*:453, 1969.

Swenson, M. J. (editor): *Duke's Physiology of Domestic Animals*. 9th edition. Comstock, Ithaca, 1977.

Weinrab, M. M. and Sharaw, Y.: Tooth development in sheep. Am. J. Vet. Res. *25*: 891, 1964.

Organos tubulares

Adkins, R. B., Ende, N. and Gobbel, W. G.: Acorrelation of parietal cell activity with ultrastructural alterations. Surgery *62*: 1059, 1967.

Bonfanti, C.: Duodenal glands in the horse. Rev. Med. Vet. *4*:95, 1952.

Bröbeck, J. R. (editor): *Best and Taylor's Physiological Basis of Medical Practice*. 10th edition. Williams & Wilkins, Baltimore, 1979.

Brunser, O. and Lufin, J. H.: Finestructure of the apex of absorptive cells from rat small intestine. J. Ultrastruct. Res. *8*: 291, 1970.

Cardell, R. R., Badenhausen, S. and Porter, K. R.: Intestinal triglyceride absorption in the rat. An electron microscopical study. J. Cell Biol. *36*: 123, 1967.

Demke, D. D.: A brief histology of the intestine of the turkey poult. Amer. J. Vet. Res. *15*: 447, 1952.

Deveney, C. W. and Dunphy, J. E.: Wound healing in the gastrointestinal tract. *In: Fundamentals of Wound Management in Surgery: Selected Tissues*. pp. 61-95. Chirurgecom, Inc., South Plainfield, New Jersey, 1977.

Elias, H.: Comparison of duodenal glands in domestic animals. Amer. J. Vet. Res. *8*: 311, 1947.

Hampton, J. C.: An electron microscopic study of mouse colon. Dis. Colon Rectum *3*:423, 1960.

Johnson, F. R. and Young, B. A.: Undifferentiated cells in the gastric mucosa. J. Anat. *107*:617, 1967.

Leeson, C. R. and Leeson, T. S.: The fine structure of Brunner's gland in the rabbit. Anat. Rec. *159*: 409, 1967.

Moon, H. W.: Mechanisms in the pathogenesis of diarrhea: A Review. J. Am. Vet. Med. Assoc. *172*: 443, 1978.

O'Brien, T. R., Biery, D. N., Park, R. D. and Bartels, J. E.: *Radiographic Diagnosis of Abdominal Disorders in the Dog and Cat. Radiographic Interpretation, Clinical Signs, Pathophysiology*. W. B. Saunders, Philadelphia, 1978.

Rubin, W.: Enzyme cytochemistry of gastric parietal cells at a fine structure level. J. Cell Biol. *42*:332, 1969.

Tukemeyer, C. W. and Calhoun, M. L.: A comparative study of the structure of the small intestine of domestic animals. Amer. J. Vet. Res. *16*: 152, 1955.

Trier, J. S.: Structure of the mucosa of the small intestine as it relates to intestinal function. Fed. Proc. *25*: 1391, 1967.

Watson, A. G.: Structure of the canine esophagus. N. Z. Vet. J. *21*: 195, 1973.

Glándulas digestivas

Burkel, W. E. and Low, F. N.: The fine structure of rat liver sinusoids, space of Disse and associated tissue space. Amer. J. Anat. *118*: 769, 1966.

Caro, L. G. and Palade, G. E.: Protein synthesis, storage, and discharge in the pancreatic exocrine cell. An autoradiographic study. J. Cell Biol. *20*:473, 1964.

Ekholm, R. and Edlund, Y.: Ultrastructure of the human exocrine pancreas. J. Ultrastruct. Res. *2*:453, 1959.

Elias, H. and Sherrick, J. C.: *Morphology of the Liver*. Academic Press, New York, 1969.

Loud, A. V.: A quantitative stereological description of the ultrastructure of normal rat liver parenchymal cells. J. Cell Biol. *37*: 27, 1968.

Rappaport, A. M.: The structural and functional unit in the human liver (liver acinus). Anat. Rec. *130*: 673, 1958.

Trotter, N. L.: A fine structure of lipid in mouse liver regenerating after partial hepatectomy. J. Cell Biol. *21*: 233, 1964.

Wood, R. L.: Evidence of species differences in the ultrastructure of the hepatic sinusoid. Z. Zellforsch. *59*: 678, 1963.

Yamada, E.: The fine structure of the gallbladder epithelium of the mouse. J. Biophys. Biochem. Cytol. *1*: 445, 1955.

20

APARATO URINARIO

RIÑON

Consideraciones generales

El riñón y las vías urinarias *filtran* la sangre, *eliminan* los materiales de desecho, *recuperan* los metabolitos útiles, *almacenan* el líquido, *desechan* y, *transportan* los productos de desecho al exterior del organismo. Dado que el riñón *regula* el volumen líquido, el equilibrio acidobásico y la composición electrolítica corporal, es el órgano central, involucrado en el sostén y creación del medio interno para la función normal de los constituyentes celulares. Además, el riñón funciona como órgano endocrino con su secreción de *renina*, enzima proteolítica involucrada en la regulación de la presión arterial. La secreción del *factor eritropoyético renal* (*eritropoyetina*) también involucra al riñón en la regulación de la eritropoyesis. Los constituyentes celulares renales sintetizan metabolitos activos de la vitamina D; por ello, el riñón también influye en el metabolismo del calcio.

El riñón está compuesto de dos regiones morfológicas, una *corteza* externa y una *médula* interna (fig. 20–1). La separación en dos diferentes regiones en la

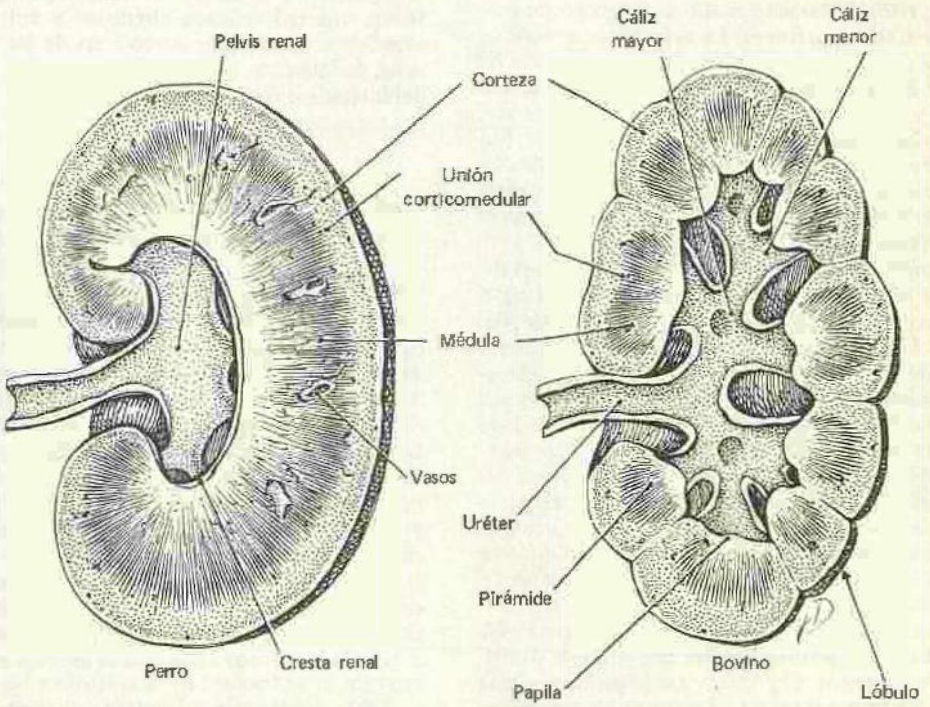

Fig. 20–1. Diagrama del riñón de un perro (unilobular) y de un bovino (multilobular). Las microfotografías de luz están marcadas según el aumento dado por el microscopio antes de la amplificación fotográfica. Las microfotografías electrónicas están marcadas de acuerdo al aumento total, con la amplificación fotográfica.

unión *corticomedular* implica que las regiones tienen diferentes componentes. En realidad, los elementos de ambas se hallan indistintamente en las dos, pero con diferencias cuantitativas.

El riñón es una glándula tubular compuesta de *túbulos uriníferos*. Como cualquier otra glándula compuesta, se divide en lóbulo y lobulillos (fig. 20–1). En algunas especies hay un solo lóbulo, en tanto que en otras, la lobulación puede persistir o bien haber fusión secundaria. Un lóbulo consta de componentes corticales y medulares. La porción medular tiene una *pirámide*, cuya base ancha está en contacto con la corteza. Una o más pirámides se pueden unir para formar una *papila*, la porción apical y redondeada de la pirámide o pirámides que se proyecta dentro del cáliz menor. La punta de la papila es fenestrada (*área cribosa*); las perforaciones corresponden a las aberturas de los túbulos uriníferos en los cálices o la pelvis renal.

Entre las especies domésticas, cerdo y grandes rumiantes, tienen los riñones descritos como *piramidales* o *multilobulares* (fig. 20–1). Una papila se proyecta en un *cáliz menor*; los cálices son continuos con la pelvis renal.

Los riñones *unipiramidales* o *unilobulares* son característicos de los carnívoros, pequeños rumiantes y caballos. El riñón tiene un sólo lóbulo (gato) originado de la fusión de varios lóbulos durante el desarrollo. Una papila única de base amplia, forma la *cresta renal*, misma que está en relación íntima con la porción expandida del uréter, la *pelvis renal* (fig. 20–1).

El túbulo urinífero del riñón consiste de una *nefrona* y un *sistema de conductos colectores* (fig. 20–2). Un riñón de tamaño medio de perro puede contener unas 800 mil nefronas. La nefrona es la porción del túbulo urinífero que produce la orina y consta de *cápsula de Bowman, túbulo contorneado proximal, asa de Henle* y *túbulo contorneado distal*. El *glomérulo*, red de capilares arteriales y la *cápsula de Bowman*, forman el *corpúsculo renal*. El sistema de túbulos colectores, que colecta, concentra y transporta la orina, consta de *túbulos colectores arqueados, túbulos colectores rectos*, y *conductos papilares* (*de Bellini*).

En cortes histológicos de la corteza renal, se observan dos regiones. La corteza propiamente dicha o *laberinto cortical* separado de los *rayos medulares* (fig. 20–3). El laberinto tiene corpúsculos renales, túbulos contorneados proximales y distales y conductos colectores arqueados. Un rayo medular está constituido por las extremidades ascendente y descendente del asa de Henle y los túbulos colectores rectos. De manera parecida, la médula se divide en una *zona interna* y una *externa*. La externa, yuxtapuesta a la corteza, tiene asas de Henle de nefronas cortas y túbulos colectores rectos. La zona interna está constituida por asas de Henle de nefronas largas, túbulos colectores rectos y conductos papilares.

El desarrollo del riñón avanza a través de varios estados en los que se incluyen los tres sistemas distintos pero superpuestos. El *pronefros* es el primero y más simple de los sistemas renales. La regresión del pronefros va seguida del desarrollo de un sistema más sofisticado, el *mesonefros*. Después aparece el *metanefros* o riñón definitivo. El metanefros se origina de dos anlágenos embrionarios –el blastema metanéfrico y el conducto metanéfrico. El *blastema metanéfrico* derivado del mesodermo, da origen a la nefrona. El conducto metanéfrico, el cual es un divertículo del conducto mesonéfrico, origina el sistema de conductos colectores, la pelvis renal, los cálices mayores y menores y el uréter. La inducción continua de más nefronas por la ramificación del conducto metanéfrico continúa hasta el periodo posnatal en el perro. El desarrollo del *seno urogenital* de la porción ventral dividida de la cloaca, ayuda en el desarrollo del trígono vesical y uretra. El cuerpo y ápice de la vejiga urinaria se desarrollan de la parte inicial del saco alantoideo. La diferenciación del aparato urinario va íntimamente ligada a la organogénesis del aparato genital. En el macho, el *conducto mesonéfrico* (*conducto wolffiano*) se separa del aparato urinario y sirve como conducto genital definitivo (conducto deferente y epidídimo). En la hembra, los conductos nuevos (*paramesonéfricos* o *mullerianos*) se desarrollan en relación íntima con los conductos mesonéfricos y forman trompas de falopio, útero y vagina.

Tejido conjuntivo y serosa

El riñón está cubierto por una cápsula laxa adherente de TCFBD. El tejido conjuntivo laxo une a la cápsula al parénquima. El músculo liso puede encontrarse en la porción interna de la cápsula. El tejido conjuntivo capsular se continúa con la cubierta adventicia del uréter o la pelvis renal a nivel del hilio del órgano.

El tejido conjuntivo del estroma relacionado con el parénquima es escaso. El tejido conjuntivo reticular forma una red delicada alrededor y entre los túbulos uriníferos. Las túnicas adventicias de los vasos sanguíneos, linfáticos y de los nervios, también forman parte del intersticio renal.

TUBULOS URINIFEROS

Corpúsculo renal

Está compuesto de una *red* o *glomérulo* de capilares (que conectan las arteriolas aferentes y eferentes) y de la *cápsula de Bowman*, que es el extremo expandido de la nefrona (fig. 20–4). Esta última tiene un *revestimiento parietal* y *visceral* de epitelio escamoso. Los capilares glomerulares se interdigitan con el revestimiento visceral. Las relaciones entre unos y otros se parecen a aquéllas entre un dedo insertado a un globo y la pared de este último. El dedo representa el lecho capilar. La superficie del globo que hace contacto con el dedo representa el revestimiento visceral, el espacio entre "el revestimiento visceral" y la pared externa del globo ("revestimiento parietal") representa la porción inicial de la nefrona en la cual se empuja el filtrado glomerular.

Puesto que el revestimiento de la cápsula de Bowman es un epitelio escamoso simple, es difícil distinguir el revestimiento visceral del endotelio capilar. Este endotelio es fenestrado y está cubierto por una lámina

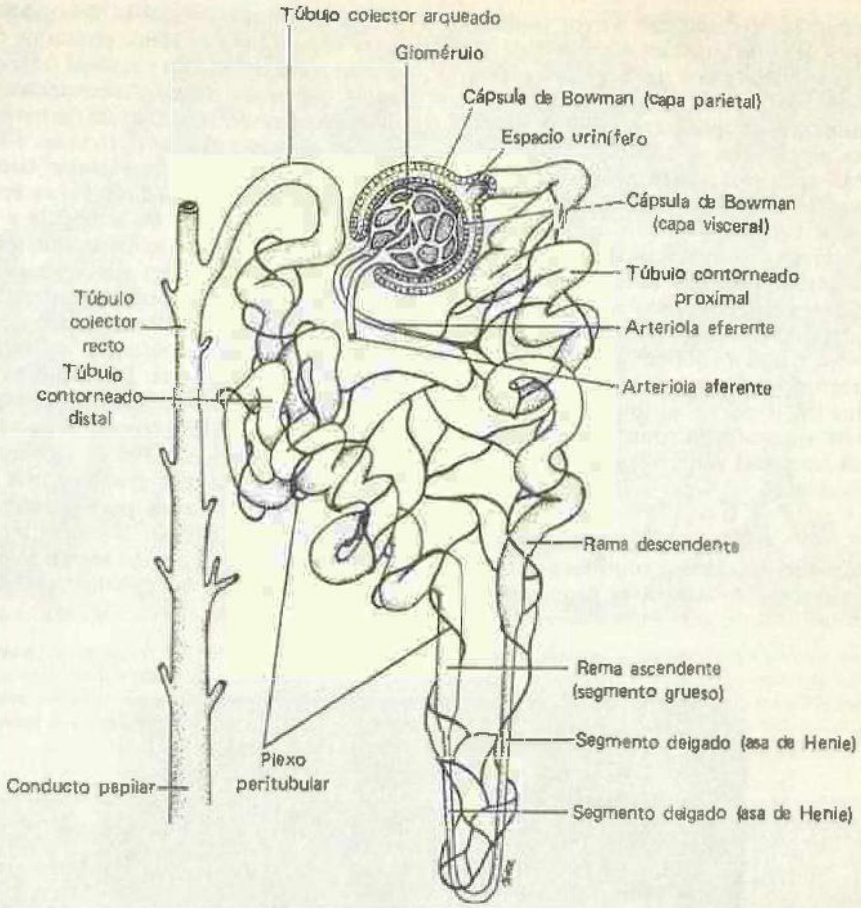

Fig. 20–2. Dibujo característico de una nefrona y los túbulos colectores.

basal completa (fig. 20–5). Las relaciones entre el revestimiento visceral y el endotelio capilar, se han aclarado con ayuda del microscopio electrónico (figs. 20–6, 20–7). El cuerpo de las células de revestimiento no está en contacto con la lámina basal, sino los cuerpos celulares se elevan de la lámina basal mediante procesos citoplásmicos (fig. 20–8). Los *procesos pedunculares* citoplásmicos grandes (primarios), tienen procesos pedunculares pequeños (*pedículos* secundarios) que radian de ellos. Los procesos secundarios se interdigitan entre sí y se separan por *cortes angostos de filtración* (fig. 20–9). Una membrana delgada (*de filtración*) se extiende al atravesar los cortes mencionados. Las células con procesos pedunculares (del revestimiento visceral) se conocen como *podocitos*. Aunque éstos se alinean a lo largo de la periferia de los capilares, la barrera real de filtración es la lámina basal (fig. 20–10).

Además del endotelio y los podocitos, se encuentra un tercer tipo de células, las *mesangiales* o *intercapilares* que son estrelladas, y están entre las asas capilares del glomérulo. Las células mesangiales y las derivadas del mesénquima, parecidas a las pericíticas, se encuentran relacionadas con los capilares en cualquier parte del organismo. Están envueltas por la lámina basal. Aunque su función precisa no está muy bien definida, son fagocitos que eliminan partículas del corpúsculo renal.

La configuración de la célula escamosa de la capa parietal de la cápsula de Bowman es muy notoria, con tinción de ácido peryódico (PAS). Se demuestra con facilidad la membrana basal prominente que rodea a la cápsula y el glomérulo (figs. 5–46, 5–47). En el corpúsculo renal se observan bien dos regiones, en cortes ideales: un *polo vascular* y uno *urinario* (fig. 20–4). El vascular es la región de entrada y salida de las arteriolas. Ahí también se localiza el *aparato yuxtaglomerular*. El polo urinario es el punto de continuidad entre la cápsula de Bowman y el túbulo contorneado proximal. En este punto hay una transición del epitelio escamoso de la capa parietal al epitelio cuboideo del túbulo proximal.

Túbulo contorneado proximal

Es el más largo, ancho y desarrollado de los segmentos de la nefrona (fig. 20–11). Su función es muy impor-

tante y es el segmento afectado con mayor facilidad por las enfermedades y substancias tóxicas. Está revestido de células cuboideas con un borde en cepillo muy bien desarrollado. Con la tinción sistemática (hematoxilina y eosina), el citoplasma granular eosinofílico no contrasta mucho con el borde en cepillo. Sin embargo, con PAS sí se nota una gran diferencia. Los mucopolisacáridos de la cubierta celular sobre las microvellosidades son PAS-positivos. La porción basal de estas células está muy plegada y tiene muchas mitocondrias, que contribuyen a las estriaciones basales que pueden ser bien notorias. Puesto que el borde lateral de las células está interdigitado, no se nota bien con microscopio de luz. Los núcleos de estas células son esféricos, pequeños y basales o parabasales. Los diferentes estados fisiológicos contribuyen a alterar la morfología de este segmento. El tamaño luminal suele ser pequeño y el tubo está compuesto de células con borde en cepillo notorios.

Asa de Henle

El túbulo contorneado proximal se continúa con el *asa de Henle*. Este segmento de la nefrona tiene longitud variable e indica la capacidad del organismo para conservar agua. El asa de Henle consta de tres porciones: *porción recta del túbulo proximal* (*extremidad descendente*), *segmento delgado ascendente* y *descendente* y *porción recta del túbulo distal* (*extremidad ascendente*). Hay algunas variaciones en el asa de Henle. Las nefronas en posición yuxtamedular tienen *segmentos intermedios* largos (delgados), cuyos ápices están profundamente localizados en la médula y pueden extenderse hasta los de las papilas medulares. Las nefronas periféricas (subcapsulares) tienen asas de Henle cortas que se extienden poco dentro de la región medular. La transición entre el epitelio cuboideo de la extremidad descendente a epitelio escamoso del *segmento delgado descendente* es repentina. Dado que en esta región de la médula hay muchos capilares (sanguíneos y linfáticos) al observarse deberá tenerse cuidado para distinguir los segmentos delgados. Por lo común, los segmentos delgados tienen luz más grande y más núcleos que se protruyen hacia el lumen que los capilares. La morfología del *asa real* (fig. 20–12) y del *segmento delgado ascendente* se parece a la del segmento delgado descendente. La transición del epitelio cuboideo de la *extre-*

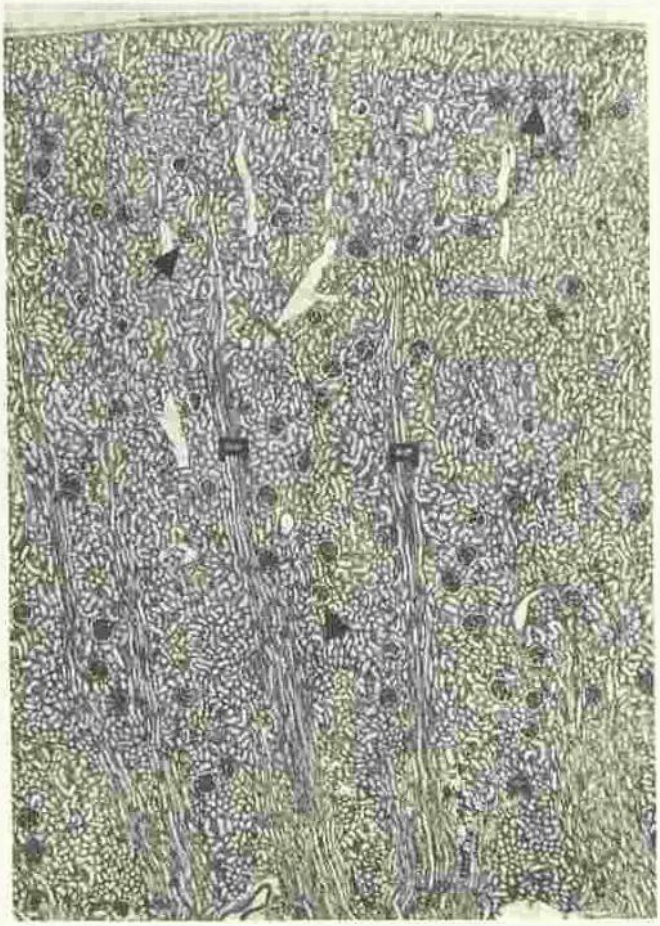

Fig. 20–3. Corteza del riñón de canino. Hay muchos glomérulos (flechas) distribuidos en toda la corteza entre los perfiles de los túbulos. Los rayos medulares (R) son notorios. X4.



Fig. 20–4. Corpúsculo renal del riñón de un canino. Consta de cápsula de Bowman y glomérulo. La primera está comprendida de una capa parietal (flechas obscuras) y una capa visceral (flechas claras) de células separadas por el espacio urinífero (S). Los vasos entran y salen del glomérulo en el polo vascular (V). La capa parietal de la cápsula de Bowman se continúa con el túbulo contorneado proximal en el polo urinífero (U). X100.

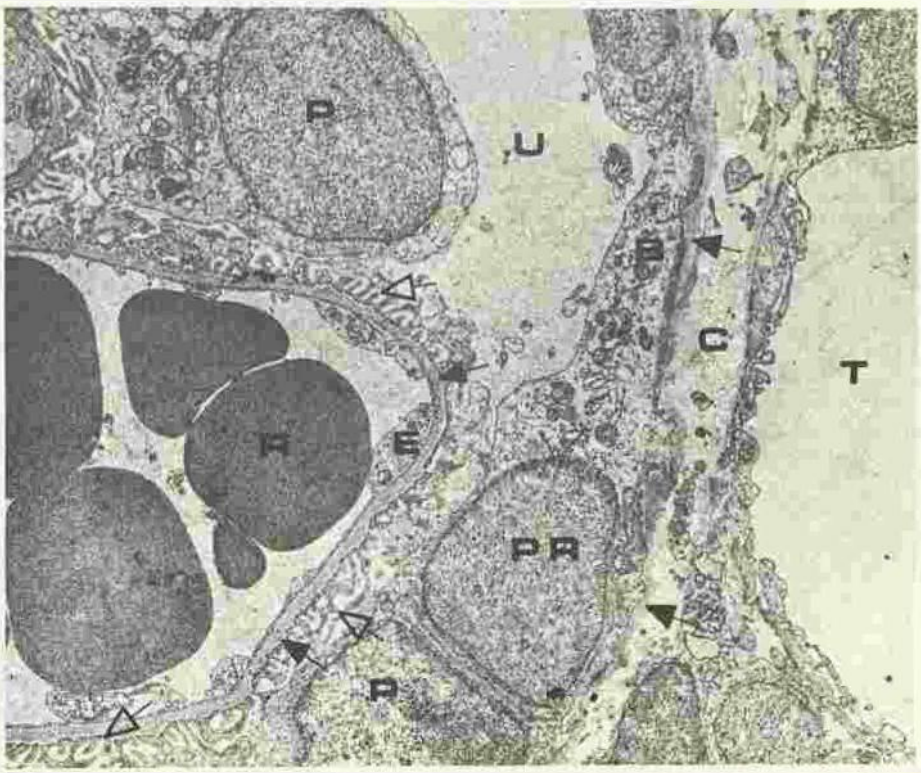

Fig. 20–5. Microfotografía electrónica de una porción de un glomérulo. Hay muchos podocitos (P) en relación íntima con un capilar con eritrocitos (R). Los procesos podocíticos, pedículos (flechas claras), son adyacentes a una lámina basal bien desarrollada (flechas obscuras). Un podocito (PR) está reflejado como capa parietal de la cápsula de Bowman (B). La capa parietal está limitada por una lámina basal (flechas obscuras) y tejido conjuntivo (C). Una porción del túbulo urinífero (T) es adyacente al corpúsculo renal. E, endotelio. X6,000.

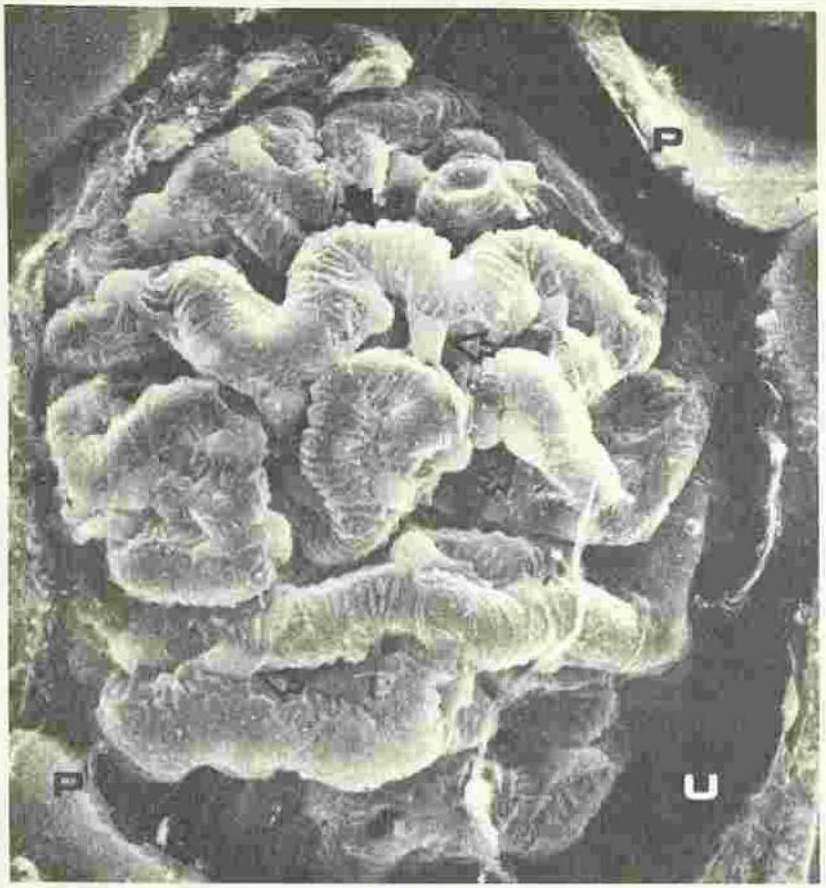

Fig. 20–6. Microfotografía de barrido de un corpúsculo renal fracturado por congelación de riñón de canino. Consta de capas parietal (P) y visceral (**flechas claras**) de células separadas por un espacio urinífero (U). Los capilares (**flecha obscura**) forman una madeja o glomérulo de vasos. Nótese la morfología única y distintiva de los podocitos (**flechas claras**) de la capa visceral de la cápsula de Bowman. X1,000. (Cortesía de D.L. Eisenbrandt).

nidad ascendente también es repentina. La porción recta asciende a la región del polo vascular del glomérulo y está entre las arteriolas aferentes y eferentes. Hay una condensación de células en parte de la pared de este túbulo: la *mácula densa*. El túbulo continúa desde este punto ya como *túbulo contorneado distal* (fig. 20–13).

Túbulo contorneado distal

Son cortos y se encuentran con menos frecuencia en los cortes que los proximales; aunque no son tan grandes como éstos, sus índices diámetro luminal/grosor mural son mucho mayores que los de los túbulos contorneados proximales. Más células revisten estos túbulos y sus bordes laterales se definen con mayor claridad que en los proximales. Estas células son menos acidófilas que las de los proximales y sus núcleos son centrales o parabasales.

Sistema de conductos colectores

Está compuesto por los *túbulos colectores arqueados (iniciales)*, los *rectos* y los *conductos papilares*. Los primeros conectan las partes distales de la nefrona, túbulos contorneados distales, con los túbulos colectores rectos. Los túbulos colectores arqueados se convierten en rectos en los rayos medulares de la corteza y están revestidos por células epiteliales cuboideas que se tiñen un poco con la tinción sistemática. Sus núcleos son grandes y sus bordes celulares están definidos. Los túbulos colectores rectos se parecen a los arqueados; no obstante, el epitelio de los rectos es más alto en la región medular (fig. 20–14). Los túbulos rectos se fusionan en la zona interna de la médula para formar los conductos papilares. El epitelio de estos últimos es cilíndrico (fig. 20–15). A medida que los conductos abren en la pelvis renal o en los cálices menores, se forma el *área cribosa* en el ápice de la pirámide o a lo largo de la cresta renal. El epitelio del conducto se refleja como el epitelio transicional de revestimiento del uréter intrarrenal.

Relaciones vasculares, linfáticas y nerviosas

El riego a los riñones está dado por la *arteria renal* (fig. 20–16). Una vez que ha entrado por el hilio del órgano, se divide en *arterias interlobulares* más pequeñas.

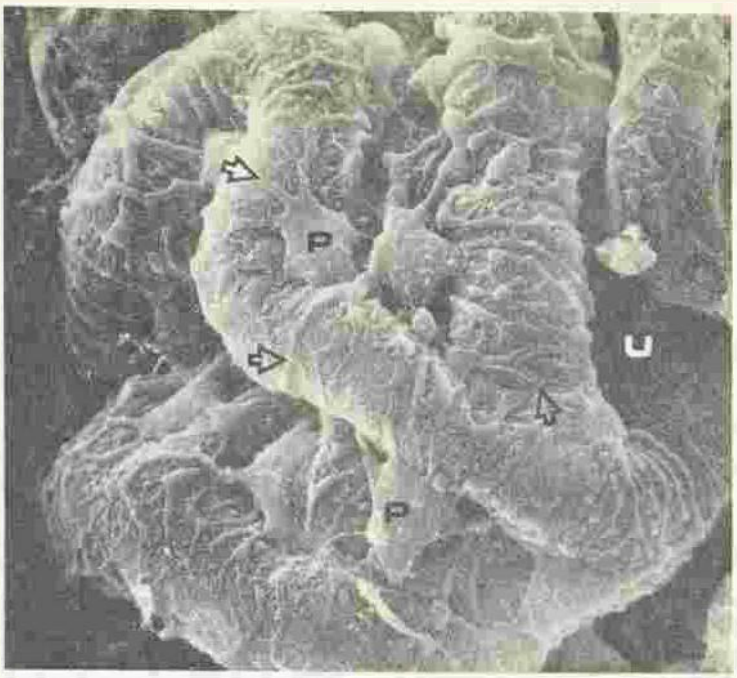

Fig. 20–7. Microfotografía electrónica de barrido de un corpúsculo renal fracturado por congelación del riñón de un canino. Los podocitos (P) tienen procesos o pies primarios grandes (**flechas claras**) relacionados con los capilares. Los procesos pedunculares pequeños (secundarios) radian desde los primarios y se separan por espacios de filtración. U, espacio urinífero. X2,000. (Cortesía de D.L. Eisenbrandt).



Fig. 20–8. Microfotografía electrónica de un podocito y sus procesos. Los procesos pedunculares primarios (P) tienen otros secundarios (S) que radian de ellos. Se observan los espacios de filtración (**flechas obscuras**) y fenestraciones (E) capilares (**flechas claras**). B, lámina basal; N, núcleo del podocito; M, mitocondrion; L, luz capilar; U, espacio urinífero. X23,000.

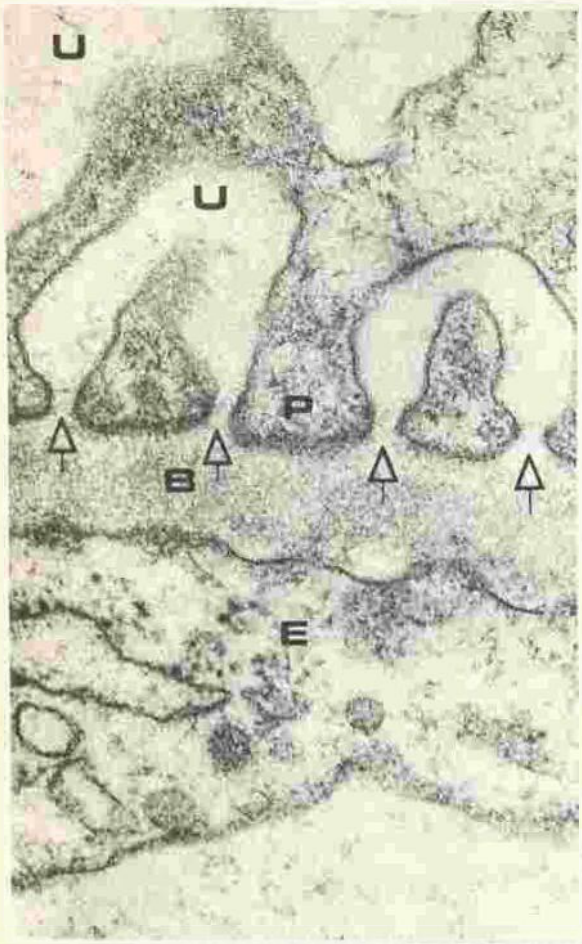

Fig. 20–9. Microfotografía electrónica de los procesos de los podocitos. Los procesos grandes tienen pedículos (P) que radian de ellos. Los pedículos hacen contacto con lalámina basal (B). Los espacios de filtración (flechas claras) separan pedículos adyacentes. Se aprecian membranas de filtración (**flechas claras izquierda y derecha**). (E), endotelio; (U), espacio urinífero. X77,000.

Estas avanzan junto a los ejes largos de las pirámides, dan vuelta en forma paralela al eje largo del riñón en la unión corticomedular y se continúan como las *arterias arqueadas* o *arciformes*.

La irrigación de la corteza se logra a través de las ramas ascendentes o perpendiculares de la arteria arqueada, llamadas *arterias interlobulillares*, que avanzan por el laberinto cortical y originan numerosas ramas laterales cortas, las *arteriolas aferentes;* éstas pueden considerarse como *intralobulillares*. Las arteriolas aferentes entran por el polo vascular de la cápsula de Bowman y se dividen en grandes ramas capilares, el *glomérulo*. Los capilares del glomérulo forman asas y se vuelven a reunir como *arteriolas eferentes* que salen de la cápsula de Bowman por el polo vascular (figs. 20–2, 20–10). (*N.B.: El lecho capilar del glomérulo está dentro de la circulación arterial*). La arteriola eferente se divide por tanto en un lecho capilar que forma el *plexo peritubular* alrededor de los túbulos uriníferos de la corteza.

La irrigación medular se deriva de las arteriolas eferentes que se originan en los corpúsculos renales cercanos a la médula. Los vasos se extienden desde estas arteriolas eferentes, y descienden dentro de la médula a lo largo de las vías rectas y se denominan *arteriolas rectas falsas* (*arteriolas rectas espúreas*). Las ramas capilares de estas arteriolas forman una red que rodea a los túbulos uriníferos medulares y forman el *plexo peritubular*. Las arteriolas (*arteriolas rectas*), capilares y vénulas (venas rectas), constituyen el *vaso recto*.

Las arterias interlobulillares continúan a la superficie y terminan como plexo capsular.

El drenaje venoso del riñón se logra mediante los vasos de acompañamiento a las arterias mencionadas y sus ramas.

El drenaje linfático del riñón se efectúa por dos sistemas de vasos linfáticos: uno superficial que drena el área capsular, y otro más profundo que se distribuye de manera semejante a los vasos sanguíneos y que drena el intersticio renal.

El riñón está inervado por el sistema nervioso autónomo. Muchos de los nervios amielínicos son ramas vasomotoras de la división simpática. Las arteriolas glomerulares están bien inervadas. Algunas ramas de los nervios se asocian en forma íntima con las células epiteliales tubulares. Las fibras aferentes viscerales generales se originan en la cápsula, la pelvis o los cálices y región perivascular. No se ha determinado la distribución precisa de las fibras parasimpáticas hacia y en el riñón.

COMPLEJO YUXTAGLOMERULAR

Componentes histológicos

El *complejo* o *aparato yuxtaglomerular* consta de tres componentes: células yuxtaglomerulares, células polkissen y mácula densa (fig. 20–17). Las yuxtaglomerulares son células mioepitelioides que reemplazan al músculo liso de la pared de las arteriolas aferentes conforme el vaso se acerca al polo vascular. En tanto que predominan las *yuxtaglomerulares granulares*, algunas *yuxtaglomerulares agranulares* contribuyen a formar el conjunto mioepitelioide. Un polo de estas células hace contacto con la lámina basal relacionada a las células endoteliales de la arteria aferente, y el otro, con la lámina basal que acompaña a las células epiteliales de la mácula densa en el túbulo contorneado distal. Las *células polkissen* (*células tacis, colchón polar*) son mesangiales extraglomerulares; se encuentran entre las arteriolas aferentes y eferentes, junto al glomérulo. No está bien entendida su función precisa. La *mácula densa* es parte del túbulo contorneado distal y se caracteriza por células epiteliales altas apiladas a lo largo de la porción del conducto cercana al polo vascular (fig. 20–18). No se han determinado las relaciones funcionales precisas de los componentes yuxtaglomerulares.

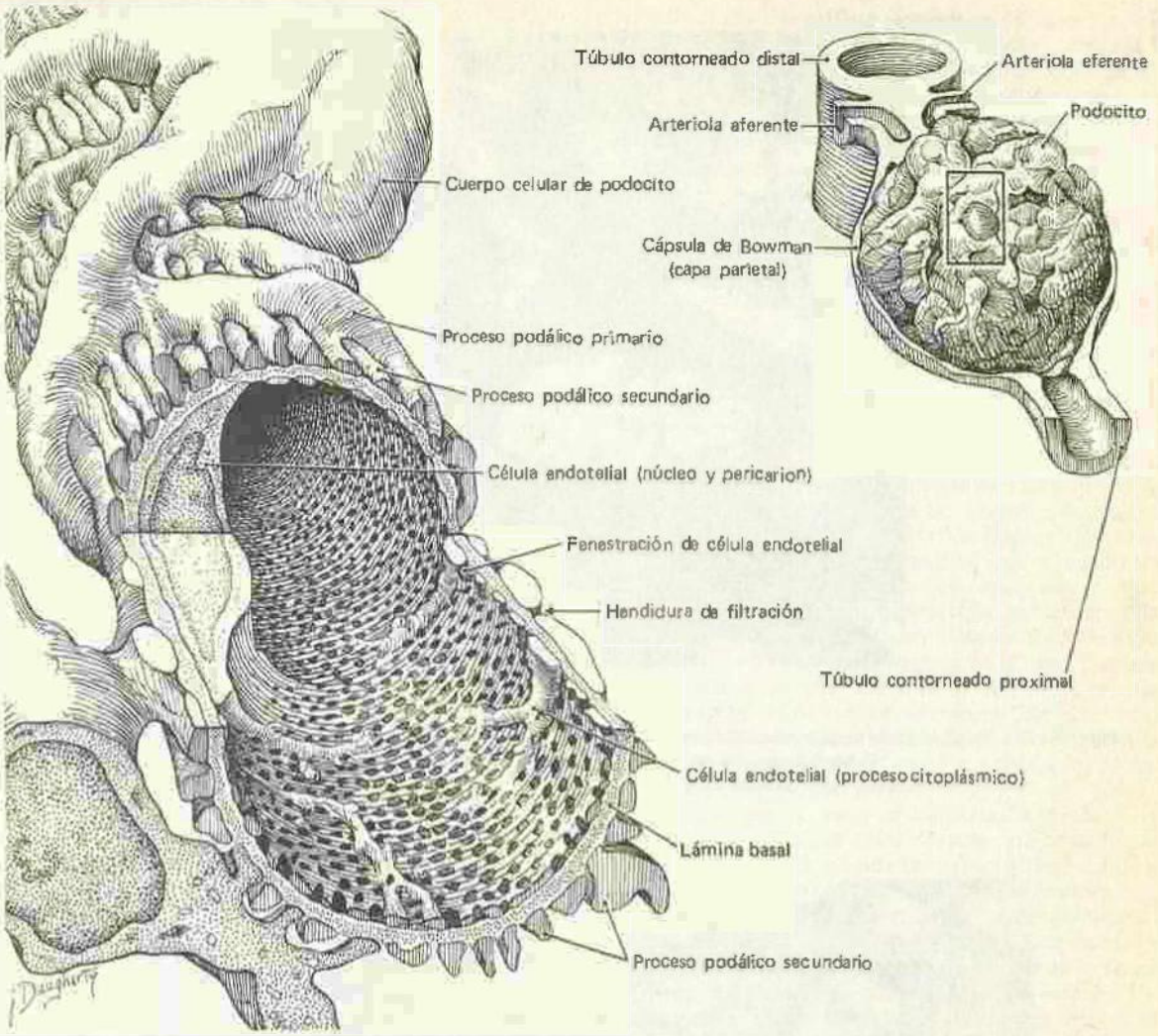

Fig. 20–10. Diagrama del corpúsculo renal y podocitos como se observan al microscopio electrónico de barrido.

Correlaciones funcionales

Independientemente de lo dudoso de la función integral de los componentes del complejo yuxtaglomerular, hay ciertos datos importantes de algunos de los componentes del complejo. Las células yuxtaglomerulares granulares secretan la enzima proteolítica *renina*, que convierte el *angiotensinógeno*, proteína plasmática de la fracción α_2-globulina, en *angiotensina I*. La activación de ésta a *angiotensina II* ocurre en los pulmones y otros órganos, por la *enzima de conversión*. La angiotensina II es el arterioconstrictor más potente que se conoce; también reduce el volumen vascular por constricción venosa. Su actividad presora aumenta la circulación venosa al corazón, ello incrementa el gasto cardiaco y la presión arterial. El eje renina-angiotensina también afecta el volumen sanguíneo. La angiotensina II, o un metabolito activo de la misma, estimulan la liberación de aldosterona de la corteza suprarrenal. La aldosterona causará un incremento en la retención de sodio por el riñón, que da por resultado una expansión del volumen líquido extracelular.

La secreción de renina se regula por una combinación de diferentes mecanismos. Los barorreceptores intrarrenales, quizá las células yuxtaglomerulares, son sensibles a la presión arteriolar aferente. La liberación de renina es inversamente proporcional a esta presión. La mácula densa puede ser un quimiorreceptor que responde a las concentraciones de sodio que se transportan al atravesar el túbulo contorneado distal; no obstante, no se ha precisado el estímulo exacto. De manera parecida, la liberación de renina puede estar en relación inversa a la cantidad de sodio transportado. El sistema nervioso simpático y las catecolaminas circulantes estimulan la liberación de renina por activación directa de los receptores beta adrenérgicos sobre las células yuxtaglomerulares. La hormona antidiurética y la angiotensina II inhiben la liberación de renina. Las células yuxtaglomerulares también secretan eritropoyetina en respuesta a hipoxia y alcalosis respiratoria.

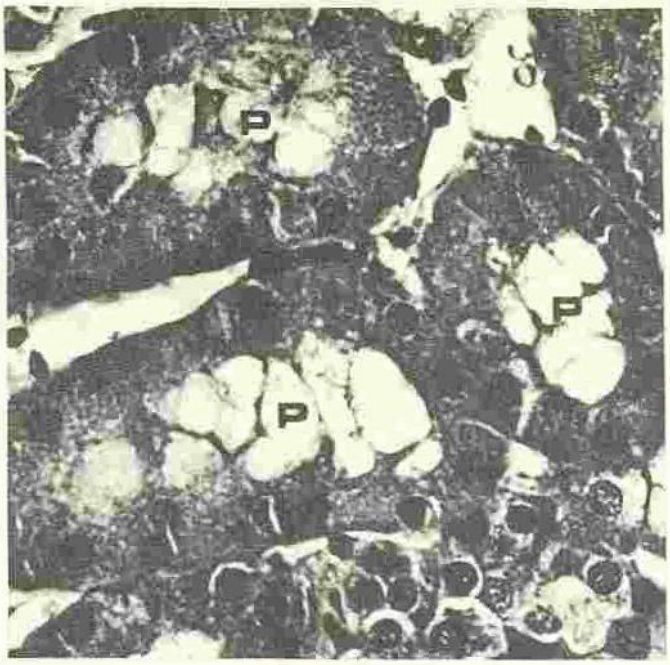

Fig. 20–11. Túbulos contorneados proximales del riñón de canino. Los túbulos (P) están revestidos por células cuboideas. El borde en cepillo no se define con claridad. X160 (ver fig. 5–49).

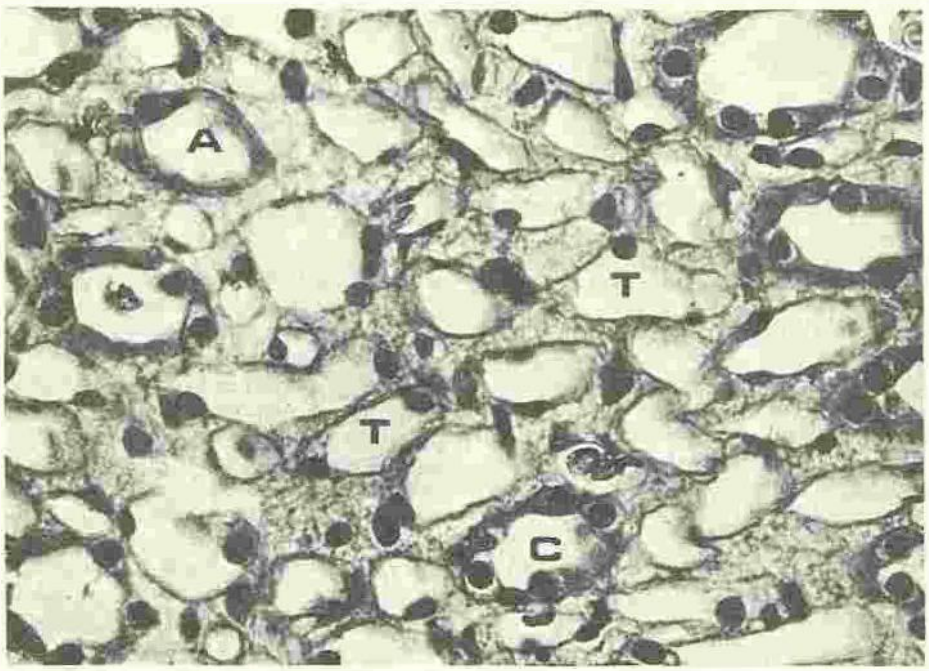

Fig. 20–12. Médula del riñón de un canino. Están indicados los segmentos delgados del asa de Henle (T), las extremidades ascendentes (A) y los conductos colectores (C). X160.

HISTOFISIOLOGIA DEL RIÑON

La conservación del medio interno óptimo, es una función primaria del riñón. La conservación de agua, electrólitos y metabolitos esenciales, se efectúa a medida que el riñón limpia el plasma sanguíneo de productos metabólicos de desecho, así como del exceso de electrólitos que tienden a acumularse en el organismo. El riñón usa tres mecanismos para lograr la homeostasia —filtración glomerular, resorción y secreción tubulares.

Filtración glomerular

La sangre que fluye a los riñones representa un 20 a 25% del gasto cardiaco. El flujo sanguíneo renal equivalente a cerca de 5,000 ml/g de tejido/día, es mucho más alto que en otros tejidos. Para comparar, el flujo sanguíneo cerebral es de cerca de 1,500 ml/g de tejido/día. Del flujo sanguíneo renal total, unos 60,000 ml de líquido (200 ml/min) forman el filtrado glomerular diario en un perro de 15 kg. Sólo 1%, o sea 600 ml (20 ml/500 g/día) se excreta como orina a diario. Aunque la carga líquida que pasa por el glomérulo para filtración es muy grande, casi todo se reabsorbe. En un perro de 15 kg hay un volumen sanguíneo de 1,200 ml. Si la presión venosa central fuera de 50, entonces el plasma tendría un volumen de 600 ml. El plasma es filtrado casi 100 veces al día y la orina excretada equivale a un volumen plasmático diario.

La sangre que entra al glomérulo por la arteriola aferente está sujeta a filtración glomerular. El filtrado glomerular es un *ultrafiltrado* de plasma sanguíneo. El filtrado carece de células sanguíneas y contiene sólo rastros de albúmina. Los componentes de bajo peso molecular se hallan en el filtrado aproximadamente en la misma concentración que en la sangre; el filtrado es *isoosmótico* a la sangre. La barrera que excluye de manera selectiva a las partículas grandes, puede percibirse como una red de filtración molecular. En tanto que las células endoteliales y los podocitos excluyen a las partículas grandes de la circulación, sus fenestraciones y poros no excluyen todas las substancias. La barrera selectiva más eficiente para la difusión es quizá la lámina basal.

La formación del filtrado glomerular (*orina capsular*) depende de la energía que se gasta en el aparato cardiovascular, sin gasto energético en las células del corpúsculo renal. Las bases que controlan la formación del líquido hístico (ley de Starling-Landis) en otras partes del cuerpo, se aplican también en la formación del filtrado glomerular. La *presión hidrostática glomerular* es la primera fuerza de empuje que mueve los materiales a través de la barrera hematorrenal. Las fuerzas opuestas al movimiento son la *presión hidrostática intratubular* y la *presión coloidosmótica del filtrado*. Esta última debe ser siempre de cero. La fuerza neta de peso glomerular es la presión hidrostática glomerular menos la presión hidrostática intratubular.

Diversos factores influyen sobre la velocidad de filtración glomerular (VFG): la permeabilidad y el área superficial de la superficie glomerular de filtración, las presiones sanguínea e hidrostática tubular, la presión sanguínea coloidosmótica. La permeabilidad de la lámina basal puede alterarse en enfermedades donde se depositan sobre o en la barrera compuestos de alto peso molecular (complejos inmunitarios, mucosubstancias e inmunoglobulinas); la VFG disminuiría. Una falla en el desarrollo o conservación del número y tamaño de los corpúsculos renales, podría disminuir la VFG. Al aumentar la presión hidrostática tubular (obstrucción urinaria) o la coloidosmótica de la sangre, también se disminuye la VFG. El aumento en la presión sanguínea o disminución de la presión coloidosmótica, aumenta la fuerza de paso e incrementa la VFG.

Resorción tubular

Ni el volumen completo de orina ni sus constituyentes a nivel capsular, se volverán pronto de excreción final. Las substancias se reabsorben de manera selectiva en las diferentes partes de los túbulos. Algunas (glucosa, aminoácidos, sodio) se reabsorben por mecanismos de transporte activo, en tanto que otras (agua y urea) se reabsorben en forma pasiva. Los mecanismos de transporte más activos tienen límites de resorción máxima en los cuales se excretarán en la orina las substancias por lo común absorbidas. Algunas hormonas (paratormona, aldosterona, hormona antidiurética) también influyen sobre los procesos de resorción. Además la ley de Starling-Landis se aplica a los procesos de resorción tubular pasiva.

La *glucosa*, al pasar con libertad a través de la barrera, es parte de la orina capsular; no obstante, el 100% de la glucosa filtrada se reabsorbe por el mecanismo de transporte activo en el túbulo contorneado proximal. La glucosa aparece en la orina (*glucosuria*) cuando se excede la capacidad de transporte de moléculas a nivel del borde en cepillo de las células de revestimiento. El *umbral de glucosa* para la resorción tubular no se excede hasta que la glucemia alcanza el doble de lo normal, o 180–200 mg%.

Otras substancias reabsorbidas por el sistema tubular, incluyen Na^+, K^+, $PO_4^{\equiv}$, Ca^{++}, aminoácidos, cuerpos cetónicos (acetoacetato y beta hidroxibutirato), ácido ascórbico y agua. En tanto que casi todos los mecanismos de transporte activo son parte del túbulo contorneado proximal, otros componentes de los túbulos también participan en ellos.

Los *aminoácidos* se transportan de manera activa por tres mecanismos para los diferentes grupos de aminoácidos.

El *sodio*, ion extracelular más importante en cuanto a volumen sanguíneo y osmolalidad, se reabsorbe en un 98% en el túbulo contorneado proximal y el asa de Henle. El 2% restante se reabsorbe en el túbulo contorneado distal y el conducto colector, bajo la influencia de la aldosterona. El potasio, magnesio, bicarbonato y sulfato son reabsorbidos, casi por completo, en los túbulos proximales de la nefrona. El *calcio* y los iones fosfato son filtrados y reabsorbidos por el túbulo contorneado proximal.

La *urea*, formada por el metabolismo del nitrógeno, pasa con libertad a través de la barrera de difusión.

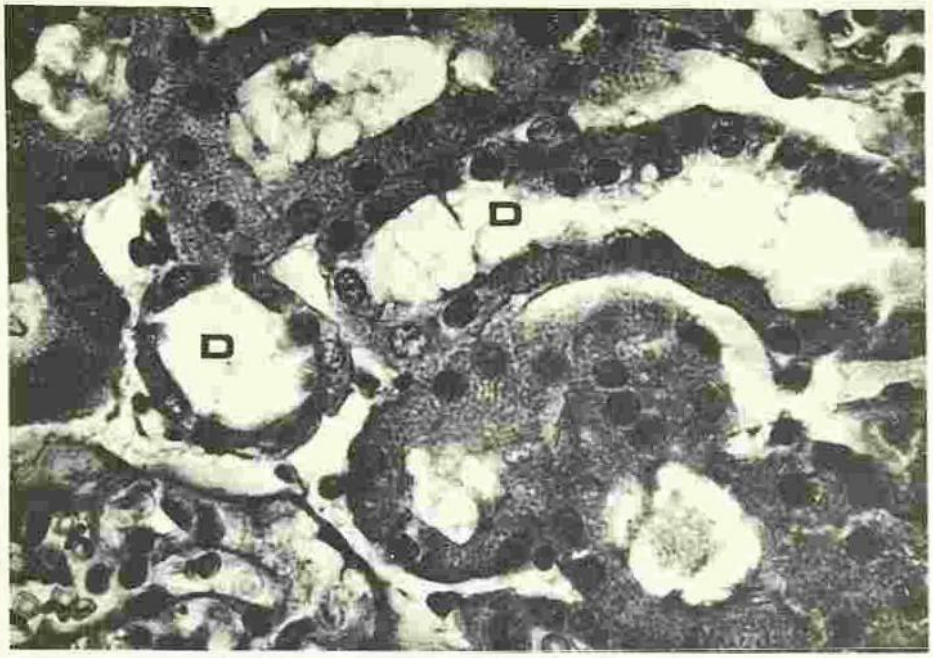

Fig. 20–13. Túbulos contorneados distales del riñón de un canino. Los túbulos distales (D) están revestidos de epitelio cuboideo. X160.

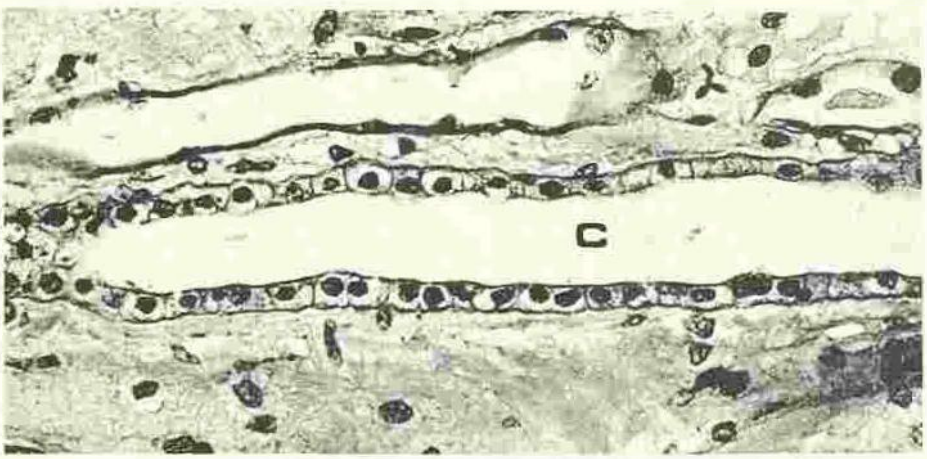

Fig. 20–14. Conducto colector del riñón de un equino. El conducto colector (C) está revestido por epitelio cuboideo. El citoplasma es claro y los bordes celulares laterales están bien definidos. X160.

Su concentración en el filtrado glomerular es isoosmótica al plasma. La urea se reabsorbe en forma pasiva en la parte proximal de los túbulos uriníferos. La concentración de urea aumenta en los túbulos a medida que se reabsorbe el agua; por lo tanto, la urea sale fuera de los túbulos al bajar el gradiente de concentración en el intersticio y vaso recto. La tasa de flujo de orina y la extensión de la resorción de agua, influyen sobre la cantidad de urea en la orina. La mayor parte de la urea (≅ 70%) se reabsorbe bajo situaciones de bajo flujo y la formación de una orina concentrada. Las tasas de flujo altas y la formación de orina diluida puede reducir la resorción de urea a un 10% de la que se filtra.

La cantidad de urea en la sangre suele expresarse como *nitrógeno ureico sanguíneo* (NUS). En tanto que la filtración glomerular es el mecanismo principal de eliminación de urea, la cantidad de urea eliminada por el riñón nunca será igual a la cantidad filtrada, porque hay resorción tubular. Un aumento en NUS puede indicar función renal anormal; aunque otros factores también pueden aumentar el NUS –aumento

en el consumo proteínico de la dieta, incremento del catabolismo proteínico, disminución de la perfusión renal, obstrucción posrenal. Los problemas *prerrenales* y *posrenales* pueden producir un NUS elevado.

La urea tiende a concentrarse en el intersticio renal en especial en el ápice de las pirámides. La concentración graduada de urea en las pirámides medulares aumenta la capacidad del riñón para concentrar otros solutos en la orina.

Independientemente de que la orina sea un ultrafiltrado de plasma, pequeñas cantidades de *proteínas* de bajo peso molecular (albúminas) también son constituyentes del filtrado. Casi todas las proteínas filtradas se reabsorben por las células epiteliales tubulares. La proteína en la orina (*proteinuria*) puede producirse por una capacidad disminuida de la resorción tubular o por daño tubular, pero casi siempre la proteinuria es consecuencia de una filtración glomerular alterada.

Secreción tubular

Sus mecanismos complementan la limpieza y eliminación de substancias filtradas por el glomérulo. Las substancias secretadas no sólo incluyen los compuestos endógenos (creatinina, histamina y productos del metabolismo hormonal), sino los compuestos exógenos y sus productos de metabolismo (antibióticos, aspirina y varios otros fármacos). Además, el agua y diversos cationes (H^+, K^+, Na^+) y aniones HCO_3^-, $PO_4^{\equiv}$) pasan a a la luz tubular por mecanismos activos o pasivos.

En tanto que hay mecanismos separados para reabsorber diferentes substancias, sólo se usan dos procesos distintos para la secreción tubular de los compuestos orgánicos. Ambos son parte del transporte activo por el epitelio del túbulo contorneado proximal. Un sistema secreta *ácidos orgánicos* y el otro secreta *bases orgánicas*. Cada sistema tiene una capacidad máxima y los compuestos dentro de cada grupo compiten entre sí. La creatinina que tiene propiedades anfotéricas puede secretarse por ambos mecanismos.

Los iones fosfato, reabsorbidos por el túbulo contorneado proximal, pueden ser resecretados por el túbulo contorneado distal, bajo ciertos estados fisiológicos. La influencia de una hipocalcemia y la liberación de la paratormona (y quizá de algunos metabolitos activos de vitamina D), incrementa la VFG que aumenta la eliminación de calcio y fosfatos. La paratormona

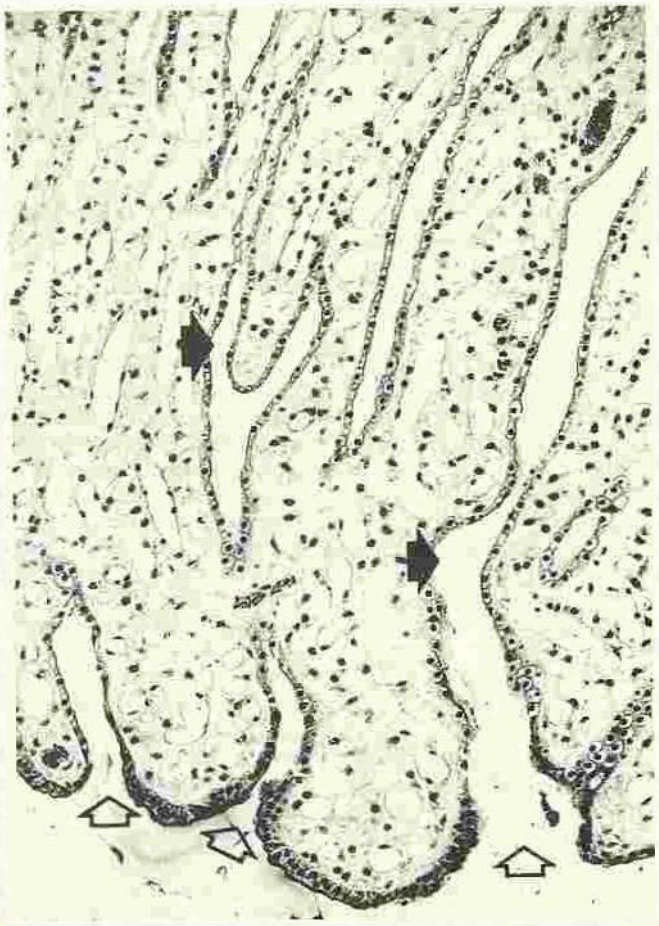

Fig. 20–15. Area cribosa del riñón de un felino. Los conductos colectores concluyen para formar los conductos papilares (**flechas obscuras**). Estos abren en la pelvis renal (**flechas claras**) y forman un área cribosa. X40.

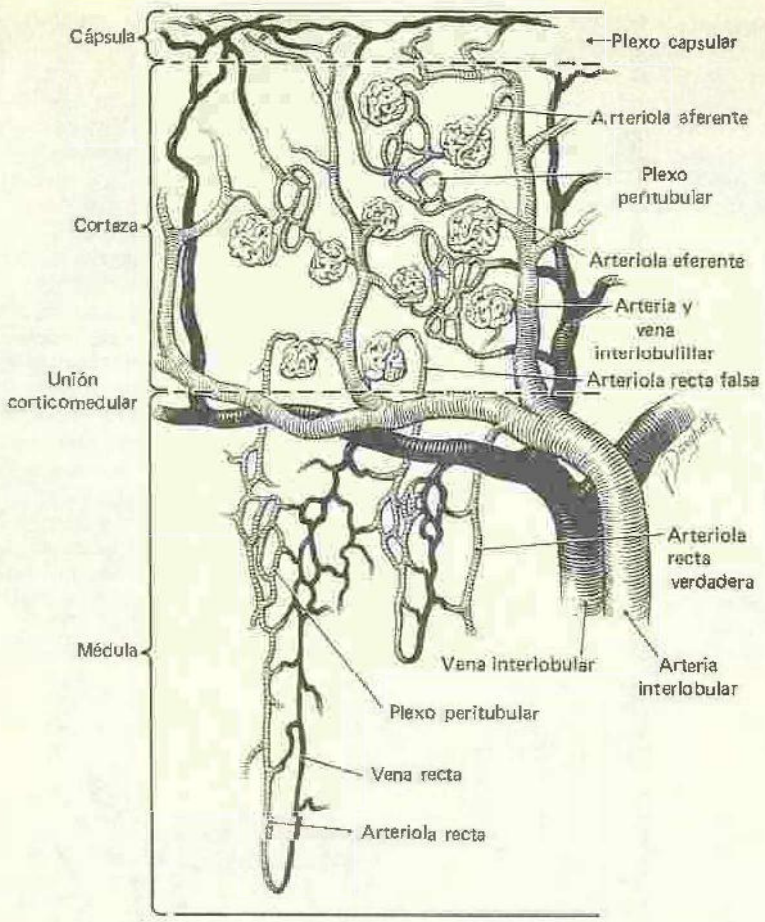

Fig. 20–16. Diagrama que muestra riego del riñón.

también aumenta la resorción del calcio y bloquea la resorción del fósforo en el túbulo contorneado proximal. El aumento en la excreción de fosfato urinario resultante (*fosfaturia*) es útil para elevar el calcio sanguíneo.

Los movimientos de agua, amonio, sodio, cloruros, potasio, bicarbonato, urea e hidrógeno iónico, son componentes indispensables de los mecanismos de contracorriente y los ácidos/básicos. Sus aportaciones se comentan adelante.

Mecanismo de contracorriente

Se basa en la conservación del gradiente de osmolalidad establecido desde la base de la pirámide (papila) (fig. 20–19). La base de la pirámide (intersticio, túbulos y vaso recto) es *isoosmolar*, en comparación con la sangre (300 mOsm), en tanto que el ápice está 4x más concentrado (*hiperosmolar*) o de 1,200 mOsm. El asa de Henle, que es el *multiplicador de contracorriente*, establece el gradiente por sus características de permeabilidad, yuxtaposición de sus componentes ascendentes y descendentes y la dirección del flujo de orina en los túbulos. El influjo en la extremidad descendente corre paralelo y en contra del flujo externo en la extremidad ascendente. La operación del mecanismo de contracorriente se explica por varias teorías: la siguiente satisface muchas de las observaciones efectuadas. La extremidad descendente del asa de Henle, aunque relativamente impermeable a casi todos los solutos, permite el movimiento del agua hacia el intersticio. La extremidad ascendente del asa de Henle es impermeable al agua, pero permite el paso libre del sodio al intersticio. Esta sola relación establece la tonicidad desde el asa-horquilla, hacia arriba de la extremidad ascendente y el intersticio. El transporte de sodio, unido al transporte activo de cloruros en el segmento grueso de la extremidad ascendente, produce un líquido tubular hipotónico en este segmento. El sodio puede transportarse de manera activa fuera del túbulo contorneado o conducto colector. El sodio también puede transportarse en forma pasiva hacia afuera del conducto colector, en tanto que el agua se mueve en forma pasiva hacia el intersticio en el túbulo contorneado y conducto colector.

La urea también ayuda al gradiente de concentración. La resorción de urea depende de la rapidez de flujo de orina y de la concentración tubular de orina. La concentración de urea aumenta hacia el ápice

del asa de Henle, dentro de los túbulos y el intersticio. El gradiente depende de la recirculación desde el conducto colector y dentro del intersticio, y por tanto hacia las extremidades ascendente y descendente del asa de Henle. La circulación dinámica y constante de la urea asegura una alta concentración del compuesto en la orina y auxilia en el incremento de las concentraciones de sodio y cloruros en la médula interna.

El vaso recto auxilia al mecanismo de contracorriente como *intercambiadores de contracorriente*. El agua se difunde afuera de las arteriolas rectas en tanto que los solutos (sodio, urea) se mueven hacia el intersticio. Los líquidos en la parte alta del vaso recto están en equilibrio con la horquilla del asa de Henle y el intersticio. El fenómeno de la recirculación conserva los gradientes tubular, vascular e intersticial. La deficiencia en calidad y cantidad, y el flujo retrasado de la sangre a través de la médula, es de ayuda en el sostén del gradiente.

El establecimiento del gradiente medular, función tubular, se presenta de manera pasiva y se atribuye a la permeabilidad selectiva del epitelio tubular. Hay pruebas de que el movimiento pasivo del sodio se efectúa con el transporte activo de los cloruros en el segmento grueso ascendente del asa de Henle. La conservación del gradiente, función vascular, ocurre de manera pasiva.

La conservación de líquido hístico y osmolalidad sanguínea apropiados, son indispensables para una función celular correcta. El líquido tisular hiperosmolar y sangre, sacan líquido de las células, disminuyen, por tanto, el volumen celular. Los líquidos hipotónicos en los tejidos, hacen que el líquido entre a las células, con lo cual aumenta el volumen celular. Ambas situaciones mejoran la función celular. El multiplicador de contracorriente y los mecanismos de intercambio proveen de un medio para conservar el agua y sodio. La resorción de agua en el túbulo contorneado proximal determinará un 80% de volumen líquido filtrado; el asa de Henle reabsorbe un 5%. Otro 14% se reabsorbe en el túbulo contorneado distal y conducto colectores, bajo la influencia de la *hormona antidiurética* (ADH). El 1% restante es el volumen líquido de orina excretada.

El túbulo contorneado proximal determina la reabsorción de un 80% del sodio filtrado, en tanto que el asa de Henle reabsorbe casi 17% de sodio filtrado. El 3% restante se reabsorbe en la túbulo contorneado distal y conductos colectores, bajo la influencia de la *aldosterona*.

La tonicidad de la orina puede alterarse por muchos factores. La imbibición de cantidades excesivas de agua aumenta el volumen líquido extracelular, lo cual produce agrandamiento de las células. Las células hipotalámicas (*células osmorreceptoras*) responden a un aumento del líquido, lo cual disminuye la secreción de ADH. En ausencia de ésta, el túbulo contorneado distal y el conducto colector se vuelven inpermeables al agua por lo que se excreta orina diluida (hipotónica). Por el contrario, una disminución del volumen líquido, producirá la liberación de ADH y se caracteriza por un volumen bajo de orina hipertónica. Los animales con *diabetes insípida* no pueden producir ADH o cantidades apropiadas de esta hormona; por tanto, característicamente producen grandes cantidades de orina diluida (*poliuria*). Para compensar la pérdida de líquidos urinarios, estos animales deberán ingerir grandes cantidades de agua (*polidipsia*). La poliuria no siempre se caracteriza por orina hipotónica. La retención de substancias osmóticamente activas en los túbulos causa

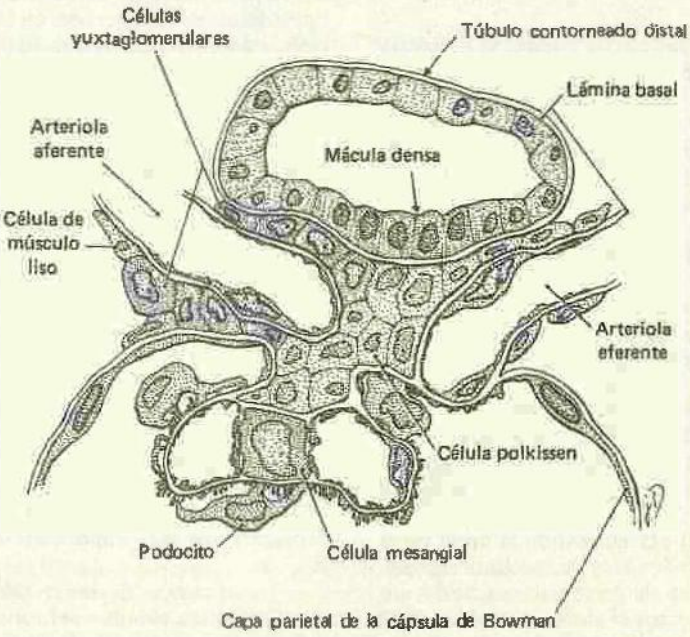

Fig. 20–17. Diagrama del aparato yuxtaglomerular.

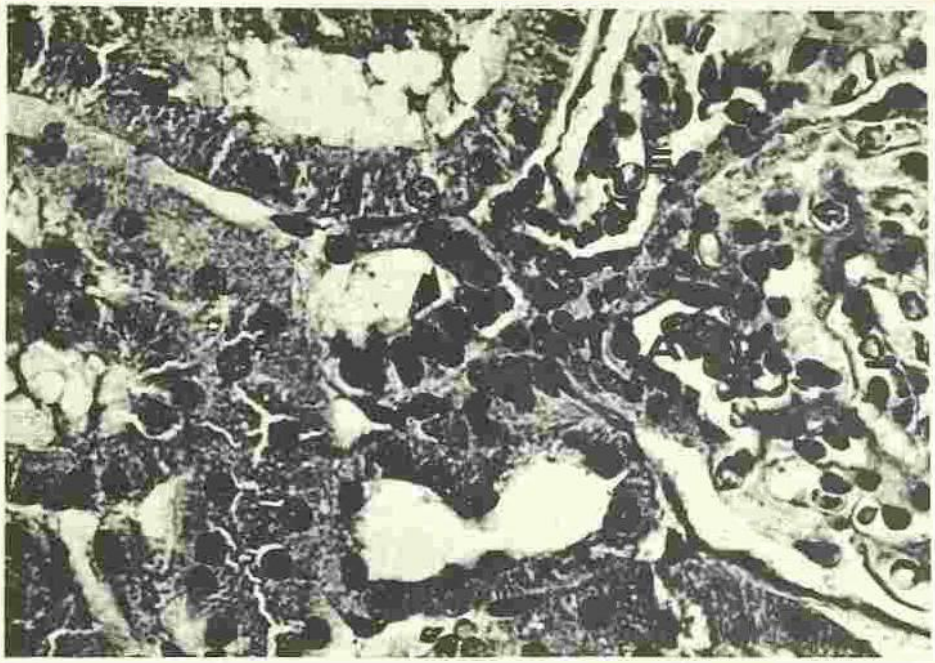

Fig. 20–18. Mácula densa del riñón de un canino (flecha). Marca el inicio del túbulo contorneado distal y está en el polo vascular en relación íntima con las arteriolas aferentes (A) y eferentes (E). Las células entre la arteriola eferente y la aferente y la mácula densa son células de polkissen. X160.

también retención de agua. Un exceso en el umbral de glucosa, como en el caso de *diabetes sacarina* originará un alto volumen de orina hipertónica. La glucosa causa *diuresis osmótica;* no obstante, la polidipsia es un mecanismo que compensa ambas.

Equilibrio acidobásico

La conservación del pH del medio interno es necesario para la función celular óptima. Toda desviación anormal del pH alterará los procesos metabólicos, por el aumento o disminución de la actividad enzimática. El cuerpo animal está expuesto a diario a grandes cantidades de ácidos. El bióxido de carbono que constituye el metabolito primario causará la formación de ácido;

$$CO_2 + H_2O \rightleftharpoons H_2CO_3 \rightleftharpoons H^+ + HCO_3^-$$

Otros ácidos son componentes de la dieta o se origina del metabolismo (sulfato, fosfato, tactato, ácido clorhídrico, beta hidroxibutirato). Hay varios mecanismos para neutralizar el exceso de ácidos o bases. Los pulmones eliminan el exceso de bióxido de carbono del organismo a través del intercambio gaseoso. Los sistemas amortiguadores (carbonato, fosfato, proteínas, hemoglobina) neutralizan el exceso de ácidos y bases. El riñón también funciona para excretar o conservar ácidos y bases. El pH normal de la orina varía entre las especies, y los individuos de la misma especie. El pH normal de la orina de carnívoros es ácido, en tanto que el de los herbívoros es alcalino; el pH normal de la orina de los omnívoros (cerdo, hombre) puede ser ácido o alcalino. Numerosos factores pueden alterar el pH urinario (dieta, metabolismo, enfermedad).

Las desviaciones de lo normal en el pH sanguíneo, que es de cerca de 7.4, se suceden bajo varias circunstancias. La *hiperventilación,* que produce pérdida excesiva de bióxido de carbono a través de los pulmones, causa *alcalosis respiratoria,* en tanto que la *hipoventilación,* con una eliminación inadecuada de bióxido de carbono, producirá *acidosis respiratoria.* La *acidosis metabólica* puede producirse por varias situaciones que causan pérdida de bases (diarrea, vómito) o un aumento en la producción de ácidos (cetoacidosis). La *alcalosis metabólica* puede originarse de vómito en el cual sólo se pierde el contenido gástrico. De manera semejante, la alcalosis metabólica puede deberse a la captura de ácidos en el estómago, como los desplazamientos y otros trastornos abomasales. Los pulmones y riñones son muy importantes para compensar los estados acidóticos a alcalóticos. En acidosis el riñón compensa por secreción del exceso de iones hidrógeno y conservación de bases (HCO_3^-). En estados de alcalosis sucede lo contrario. No obstante, una *aciduria paradójica* acompaña a ciertos estados acidóticos metabólicos (vómito en el canino, desplazamientos abomasales en el bovino). Bajo estas circunstancias la necesidad de conservar electrólitos (Na^+, K^+, Cl^-) puede considerarse la función renal más importante que la conservación de H^+.

La secreción de iones hidrógeno se logra por el epitelio de los túbulos contorneados distales y proximales, de manera parecida a la usada por las células pa-

rietales (fig. 19–42). El transporte activo (secreción) de H^+ se relaciona con la excreción pasiva de Na^+. La secreción de un H^+ se enlaza al movimiento de Na^+ al intersticio y de K^+ dentro de la célula (bomba de Na^+–K^+); también sale un bicarbonato hacia el intersticio.

Aunque el mecanismo de transporte de H^+ es activo, hay una concentración limitante junto a la cual no trabaja este mecanismo de transporte. Los iones hidrógeno libres son "eliminados" de la orina al reaccionar con HCO_3^-, $PHO_4^=$ y NH_3 (amonio). Los iones hidrógeno reaccionan con HCO_3^- tubular para formar ácido carbónico (H_2CO_3). La anhidrasa carbónica sobre el borde en cepillo del túbulo contorneado proximal, cataliza la conversión de H_2CO_3 a CO_2 y H_2O, y eliminan con eficacia al hidrógeno del líquido tubular. El bióxido de carbono se difunde a la célula y se vuelve parte del CO_2 disponible para formar más H_2CO_3. La disociación intercelular de H_2CO_3 en HCO_3^- y H^+ se facilita por la anhidrasa carbónica. El HCO_3^- se difunde en el líquido extracelular y el H^+ se secreta de manera activa en la luz tubular. La combinación de H^+ con $HPO_4^=$ en los túbulos contorneados distales y conductos colectores, elimina H^+ de la orina tubular. Por último, el amonio (NH_3) se forma dentro de las células epiteliales tubulares por actividad de las enzimas relacionadas con la eliminación de las aminas de los aminoácidos. El NH_3, debido a su liposolubilidad, fluye con libertad a través de la barrera plasmalémica hacia la luz de los túbulos. Una vez dentro del líquido tubular, el NH_3 reacciona con H^+ para formar NH_4^+ (ion amonio). Debido a esta carga, el NH_4^+ en la orina depende de la cantidad de H^+ secretados. El ion amonio tiene alta concentración en la orina ácida y virtual de cero en la alcalina. Estos mecanismos facilitan la secreción de H^+ por los riñones.

Aunque los mecanismos descritos con anterioridad determinan en gran parte la secreción de H^+, la

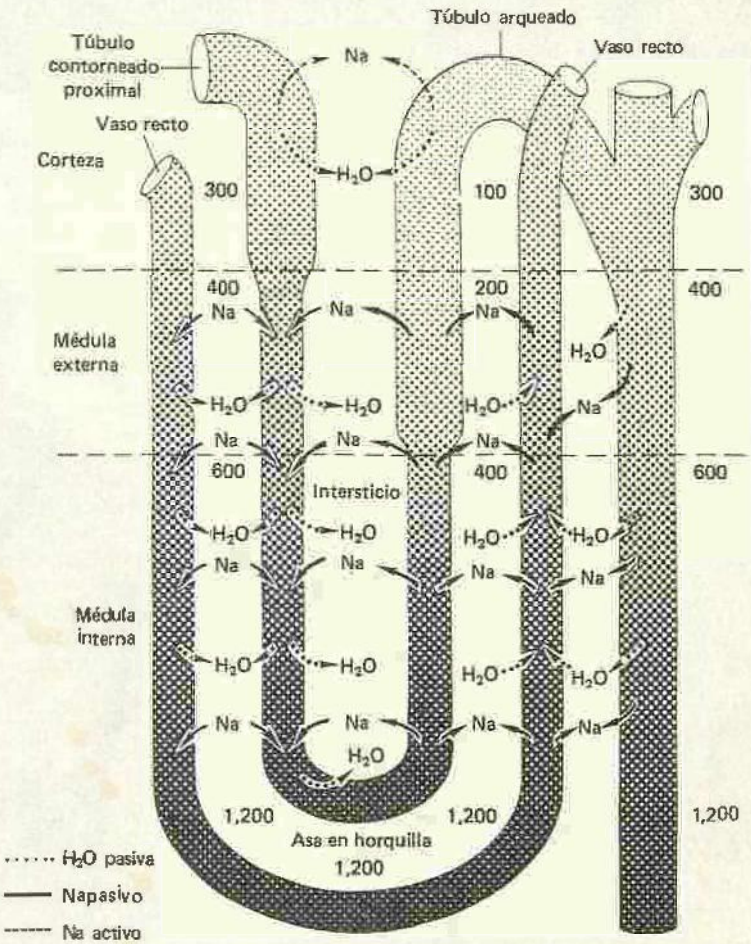

Fig. 20–19. Diagrama simplificado del movimiento del agua y sodio por el mecanismo de contracorriente. La concentración de orina dentro de los túbulos colectores, como se ilustra, aparece bajo la influencia de la ADH. Otros solutos, en especial la urea, contribuyen al gradiente. El gradiente, como se muestra, de 300 a 1,200 miliosmoles, no es el mismo en todas las especies; no obstante las relaciones se parecen. El gradiente en intersticio es semejante al de los túbulos y vasos. La orina tubular se vuelve más concentrada hacia la horquilla del asa, disminuye a orina hipotónica en el segmento grueso de la extremidad ascendente y se vuelve hipertónica en el conducto colector bajo la influencia de la ADH.

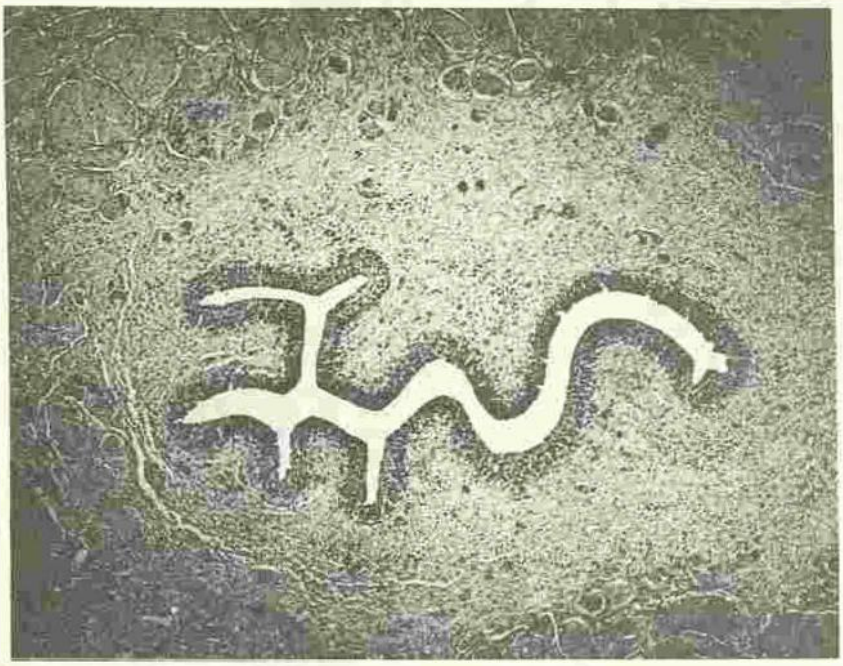

Fig. 20–20. Uréter de canino. Está revestido por un epitelio transicional. La lámina propia de la submucosa es extensa y está rodeada de músculo liso. X4.

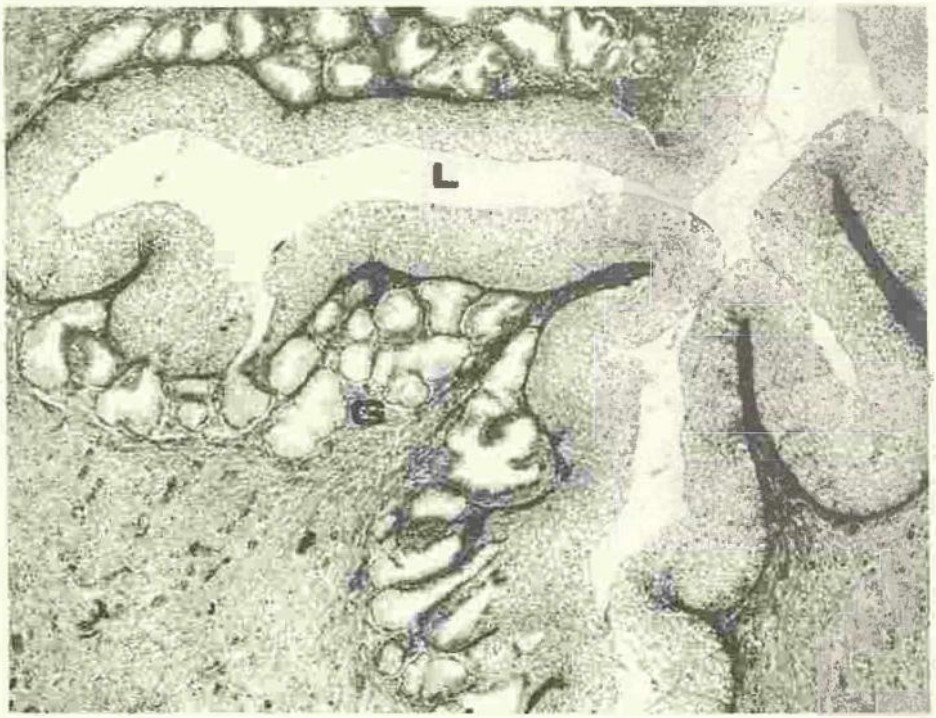

Fig. 20–21. Corte de una parte del uréter de un equino. La luz (L) está revestida por epitelio transicional. Nótense las glándulas mucosas (G) en la lámina propia. X25.

reactividad de H^+ con HCO_3^-, $HPO_4^=$ y NH_3, son mecanismos importantes para la conservación de bases. En los periodos de secreción de exceso de H^+, aparece un aumento en los ácidos urinarios detectables titulables (H^+, $H_2PO_4^-$ y NH_4^+) cuando el cuerpo tiene necesidad de más HCO_3^- para neutralizar el exceso de acidez. La formación de H_2CO_3 en el túbulo, su conversión a CO_2 y H_2O, y subsecuente reabsorción por las células tubulares, hacen regresar las bases (HCO_3^-) a la mezcla somática. La formación de ácido a titulable también sirve para conservar sodio. El ion amonio reemplaza Na^+ que puede ser intercambiado en tanto se secreta H^+.

VIAS URINARIAS

Pelvis renal

La superficie interna de la pelvis renal se continua con el epitelio de revestimiento de los conductos papilares. El epitelio se adelgaza en un revestimiento transicional, que se vuelve más grueso hacia la pelvis. La lámina propia de la túnica submucosa está compuesta de tejido conjuntivo areolar. En los équidos, las glándulas mucosas tubuloalveolares ramificadas, se encuentran en esta región y se extienden hasta dentro del uréter. Estas glándulas se encargan, en parte, del aspecto espumoso de la orina de estas especies. La túnica muscular puede componerse de tres capas de músculo que se disponen en paquetes. No obstante estas capas no siempre se distinguen y definen. La contracción de estos paquetes musculares tiende a "extraer" la orina del riñón.

Uréteres

Están revestidos por una lámina de epitelio de transición (fig. 20–20). Pueden encontrarse células caliciformes en el caballo. La lámina propia de la túnica submucosa consta de tejido conjuntivo areolar. Pueden haber glándulas mucosas en algunas especies (fig. 20–21). Hay túnica muscular y se aprecian tres capas musculares. También se encuentra túnica adventicia y es típica. Parte de esta estructura está cubierta por la túnica serosa (peritoneo).

Vejiga urinaria

Los uréteres abren en forma oblicua en la vejiga urinaria, cerca del cuello y en la capa longitudinal de la túnica muscular se continúan dentro de la pared vesical. En esta unión hay muy poco músculo de orientación circular. La presión interior de la vejiga tiende a cerrar el orificio. Las contracciones de la musculatura ureteral tienden a enviar chorros de orina a la vejiga.

Los elementos murales de la vejiga se parecen a los del uréter.

La túnica mucosa de los uréteres y de la vejiga puede estar muy plegada. Cuando esto pasa, la lámina epitelial es gruesa (fig. 5–16). Cuando hay distensión de la vejiga, el epitelio transicional se reduce de grosor y los pliegues mucosos desaparecen (fig. 5–17).

Las uretras masculina y femenina serán estudiadas con sus respectivos aparatos genitales.

Micción (acción de orinar)

Es el paso de la orina desde la vejiga al exterior del cuerpo; es un reflejo espinal que puede facilitar o inhibirse por los centros cerebrales altos. La inervación parasimpática a la musculatura lisa de la vejiga (eferente visceral general) se deriva de los cuerpos neuronales localizados en los segmentos sacros (S_1, S_2) de la médula espinal. Sus axones atraviesan los nervios pélvicos y el plexo. Las fibras parasimpáticas son estimuladoras del músculo liso. La inervación simpática al músculo liso de la vejiga (EVG) proviene de la porción lumbar de la médula espinal por el nervio hipogástrico. Los nervios simpáticos inhiben el músculo liso de la vejiga. La musculatura uretral, constituida por músculo esquelético, está inervada por fibras eferentes somáticas generales (ESG) del nervio pudendo. Las fibras aferentes viscerales generales (AVG) con terminales receptoras de estiramiento en la pared de la vejiga, hacen sinapsis con las neuronas motoras sacras bajas y ascienden a los centros cerebrales altos para lograr límites de percepción consciente.

Las fibras simpáticas inhibidoras permiten el llenado de la vejiga, en tanto que la inhibición consciente se logra por contracción de la musculatura uretral. Después de un estímulo apropiado de los receptores de estiramiento, se produce el reflejo de vaciado de la vejiga por estimulación de los nervios parasimpáticos; sin embargo, puede lograrse la inhibición voluntaria por contracción de la musculatura uretral.

Un trastorno a los segmentos sacros de la médula espinal puede dar por resultado la *vejiga autónoma* que carece de inervación estimuladora extrínseca y de sensibilidad. El control voluntario se pierde y el flujo de orina producirá incontinencia urinaria. El volumen residual de la vejiga es considerable. La *vejiga automática* aparece cuando se produce un daño en el sistema nervioso craneal de los segmentos espinales sacrales. El arco reflejo permanece igual en tanto que el control voluntario se pierde. Hay poco volumen residual.

REFERENCIAS

Andrews, P. M. and Porter, K. R.: A scanning electron microscope study of the nephron, Am. J. Anat. *140*: 81, 1974.

Barajas, L.: The ultrastructure of the juxtaglomerular apparatus as disclosed by three dimensional reconstructions from serial sections. J. Ultrastruct. Res. *33*:116, 1970.

Beeuwkes, R. and Bonventre, J. V.: Tubular organization and vascular-tubular relations in the dog kidney, Am. J. Physiol. *229*:695, 1975.

Calhoun, M. L.: Comparative histology of the ureters of domestic animals. Anat. Rec. *133*:365, 1959.

Christensen, G. C.: Circulation of blood through the canine kidney. Ann. J. Vet. Res. *13*:236, 1952.

Dalton, A. J. and Haguenau, F. (eds.): *Ultrastructure of the Kidney*, Vol.2, Academic Press, New York, 1967.

Dicker, S. E.: *Mechanisms of Urine Concentration and Dilution in Mammals*. Arnold, London, 1970.

Fisher, E. R.: Lysosomal nature of juxtaglomerular granules. Science. *152*:1752, 1966.

Gans, J. H. and Mercer, P. F.: The kidneys. *In*: Swenson, M. J. (editor) 9th edition, *Duke's Physiology of Domestic Animals*. pp. 463–492. Comstock Publishing, Ithaca, 1977.

Gingerich, D. A. and Murdick, P. W.: Paradoxic aciduria in bovine metabolic acidosis. J. Am. Vet. Med. Assoc *166*:277, 1975.

Grahame, T.: The pelvis and calyses of the kidneys of some mammals. Brit. Vet. J. *109*:51, 1953.

Jorgensen, F.: Electron microscopic studies of normal visceral epithelial cells. Lab. Invest. *17*:225, 1967.

Kaneko, J. J. and Cornelius, C. E.: *Clinical Biochemistry of Domestic Animals*. Vol.2. 2nd edition, Academic Press, New York, 1971.

Latta, H.: The glomerular capillary wall. J. Ultrastruct. Res. *32*:526, 1970.

Latta, H., Johnston, W. H. and Stanley, T. M.: Sialoglycoproteins and filtration barriers in the glomerular capillary wall. J. Ultrastruct. Res. *51*:354, 1975.

Monis, B. and Zambrano, D.: Transitional epithelium of urinary tract in normal and dehydrated rats. Z. Zellforsch. *85*:165, 1968.

Osawa, G., Kimmelstiel, P. and Seiling, V.: Thickness of glomerular basement membranes. Amer. J. Clin. Path. *45*:7, 1966.

Osborne, C. A., Low, D. G. and Finco, D. R.: *Canine and Feline Urology*. W. B. Saunders, Philadelphia, 1972.

Pease, D. C.: Electron microscopy of the tubular cells of the kidney cortex. Anat. Rec. *121*:723, 1955.

Woodburne, R. T.: The sphincter mechanism of the urinary bladder and the urethra. Anat. Rec. *141*:11, 1961.

EDITORIAL EL MANUAL MODERNO
EL ... DE BOLETESIA
PROHIBIDA SU VENTA

21

APARATO RESPIRATORIO

CARACTERISTICAS GENERALES

Forma y función

El aparato respiratorio consta de órganos que efectúan las funciones primarias de *conducción* e *intercambio* de gases. Con base en las dos funciones primarias, el aparato respiratorio puede dividirse en tres partes principales: componente de conducción, de transición y de intercambio (fig. 21–1). Los *componentes de conducción* de la parte alta de las vías respiratorias se extienden desde los hollares externos e incluyen la *cavidad nasal, senos paranasales, nasofaringe, laringe, tráquea, bronquios extra* e *intrapulmonares* y *bronquiolos*. En algunos animales hay un *componente de transición* y consta de los *bronquiolos respiratorios* —estructuras que conducen e intercambian gases. El *componente de intercambio* está compuesto por los *conductos alveolares*, los *sacos alveolares* y los *alvéolos*. Aunque en los componentes de intercambio también se efectúa conducción, su función primordial es intercambio.

Además, en el aparato respiratorio ocurren muchas otras funciones auxiliares: *fonación, olfación, regulación de la temperatura corporal* y *excreción*. Los pulmones son órganos importantes en el *equilibrio acidobásico*. La activación de angiotensina I y angiotensina II por conversión de la enzima dentro de los pulmones y otros órganos influye en la *presión arterial*. Los pulmones producen numerosas substancias (histamina, prostaglandinas E y F, calicreínas) que se liberan a la circulación. De igual manera, eliminan otras substancias (prostaglandinas E y F, serotonina, bradicinina, noradrenalina) de la circulación pulmonar. El aparato respiratorio también efectúa funciones *protectoras* para el organismo. El aire inhalado se humedece gracias a las secreciones glandulares y se enfría o calienta por el tejido eréctil de la parte alta de las vías respiratorias. Los pelos atrapan las partículas extrañas grandes, en tanto las que logran pasar a las vías respiratorias son transportadas a la nasofaringe por numerosos cilios del epitelio de dicho conducto. Por último los macrófagos alveolares se distribuyen en todo el pulmón y fagocitan las partículas que llegan a los alvéolos.

APARATO RESPIRATORIO

COMPONENTES DE CONDUCCION

Características distintivas generales

La porción conductora del aparato respiratorio incluye las estructuras desde los *hollares* hasta los *bronquiolos terminales*. Además de la *conducción* de aire, esta porción del aparato se encarga de la *limpieza* del aire de material extraño, el *humedecimiento* del mismo, y ya sea el *enfriamiento* o el *calentamiento* de éste. A unas porciones específicas se deben los fenómenos de *olfación* y *fonación*.

Cavidad nasal

Se divide en tres regiones histológicamente distintas: *región vestibular, región respiratoria* y *región olfatoria*.

La extensión de la *región vestibular* varía con la especie. En realidad representa el punto de reflexión del tegumento como membrana mucosa de la cavidad nasal. La lámina epitelial es de epitelio escamoso estratificado no queratinizado. Pueden haber células con pigmento. La lámina propia de la túnica submucosa es de tejido conjuntivo areolar escaso y se mezcla con la fascia subyacente de músculo o la capa fibrosa de los recubrimientos relacionados al hueso o cartílago. Los pelos (vibrios), glándulas sudoríparas y glándulas sebáceas se hallan en la porción cutánea. También puede haber glándulas tubuloalveolares ramificadas (serosas y mixtas), que auxilian en el humedecimiento del aire inspirado.

La membrana mucosa de la región vestibular cambia en forma gradual a la de la *región respiratoria* (fig. 21–2). Esta última comprende la mayor parte de la cavidad nasal. La lámina epitelial es un epitelio cilíndrico seudoestratificado, ciliado, tiene células caliciformes que humidifican y limpian el aire. La lámina propia de la túnica submucosa es de tejido conjuntivo areolar. En

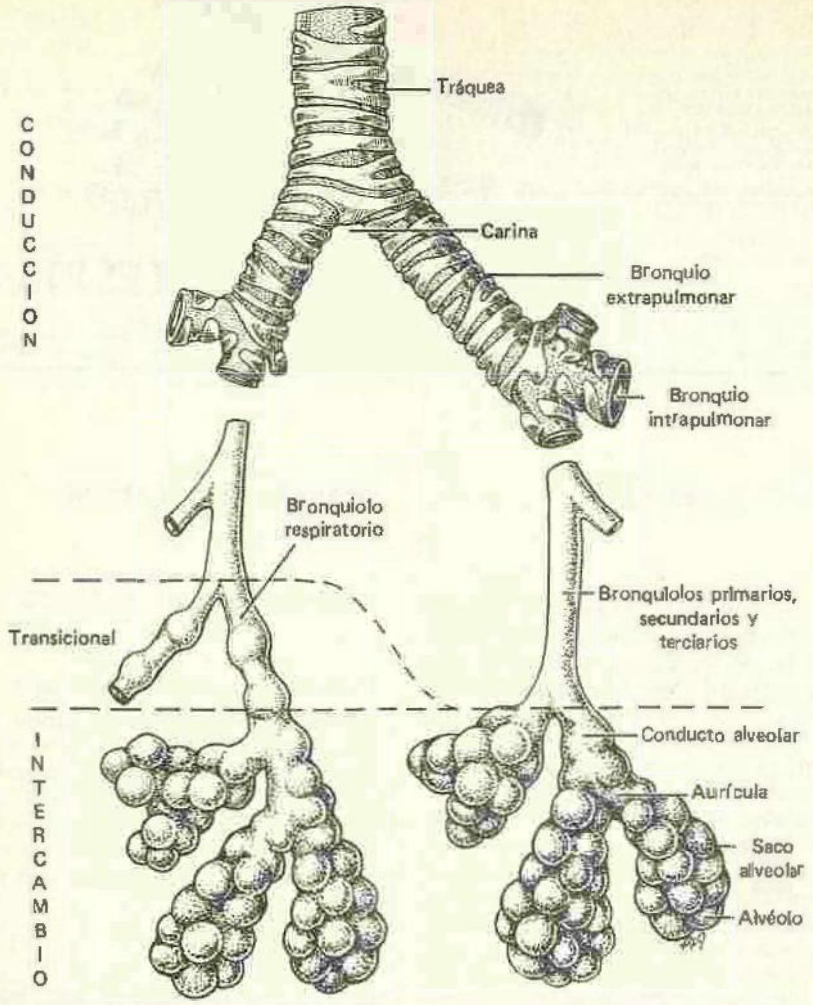

Fig. 21–1. Diagrama de la parte alta de las vías respiratorias de la tráquea a los alvéolos. No hay de transición ni se desarrolla de la misma forma en todas las especies. Las microfotografías de luz están marcadas según el aumento dado por el microscopio antes de la amplificación fotográfica. Las microfotografías electrónicas están marcadas de acuerdo con el aumento total, con la amplificación fotográfica.

esta capa hay dispersas numerosas glándulas tubuloalveolares mixtas, ramificadas —*glándulas nasales*, por lo general serosas. En esta área también puede haber *tejido eréctil* que consta de cavidades revestidas por endotelio y que se continúan con vasos sanguíneos de un área en particular. Aunque en general están colapsadas, se llenan de sangre bajo una estimulación nerviosa apropiada. El tejido glandular humedece el aire, en tanto que el eréctil, lleno, lo enfría o calienta, al utilizar la membrana mucosa como instrumento de transferencia de calor. El tejido conjuntivo de esta región se continúa con el subyacente relacionado con el hueso o cartílago.

Los *senos aéreos paranasales* se continúan con la cavidad nasal; son espacios dentro de los huesos maxilar, frontal, etmoides y esfenoides. El epitelio varía de cuboideo o escamoso a cilíndrico ciliado seudoestratificado delgado. Con menos frecuencia que en la cavidad nasal se encuentran células caliciformes y glándulas nasales. No hay tejido eréctil. El tejido conjuntivo restante y las relaciones con el hueso, se parecen a las de la cavidad nasal. Dada la íntima relación de la mucosa con el hueso subyacente, estas estructuras se denominan en conjunto *mucoperiostio*.

La *región olfatoria* es un área especializada para la olfación, ubicada sobre los cornetes etmoidales, adyacentes a los nasales y al tabique nasal (fig. 21–3). Estudios macroscópicos indican que puede ser amarilla, parda, gris o negra, por la acumulación de pigmento. La lámina epitelial consta de un epitelio cilíndrico seudoestratificado, no ciliado. Es muy grueso y puede tener hasta 15 estratos con núcleos muy visibles. Esta región la forman tres tipos celulares: *células sustentaculares, basales y olfatorias*. Las *sustentaculares* son altas con ápices anchos y bases angostas. Los núcleos vesiculares, son ovales y están hacia el ápice celular; tie-

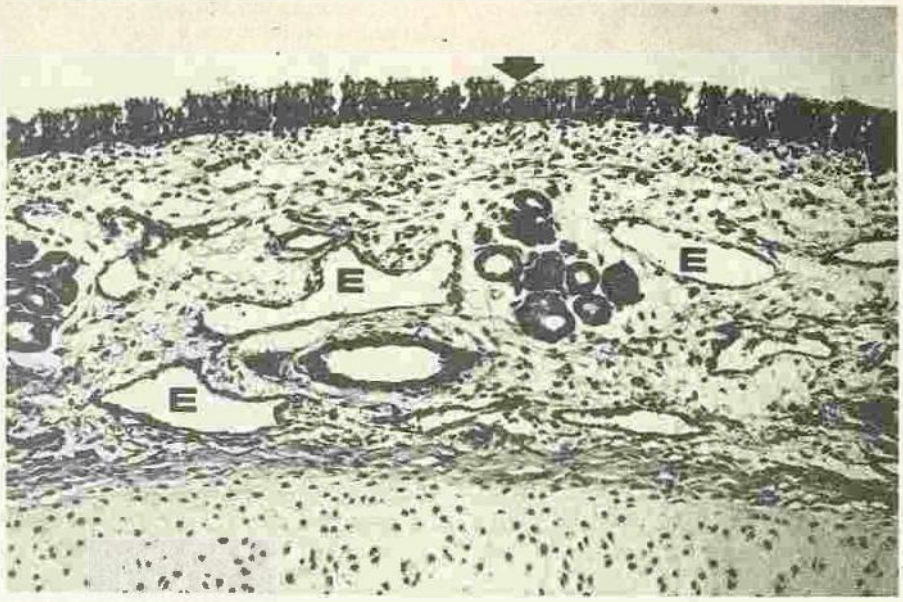

Fig. 21–2. Mucosa respiratoria. La lámina epitelial (flecha) está constituida por un epitelio cilíndrico seudoestratificado ciliado con células caliciformes. La lámina propia tiene glándulas serosas y tejido eréctil (E). El tejido conjuntivo de la lámina propia se continúa con el pericondrio fibroso del cartílago subyacente. X40.

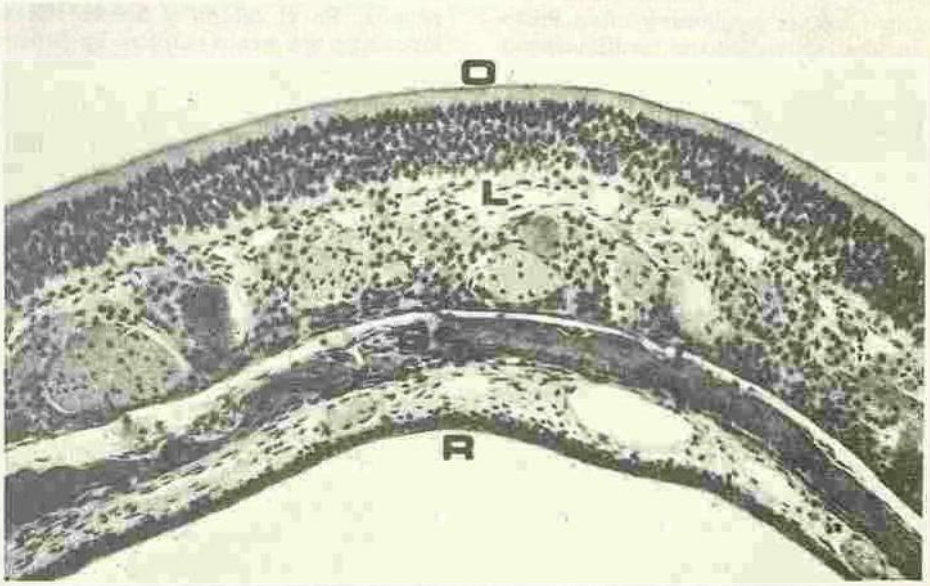

Fig. 21–3. Cubierta mucosa olfatoria y respiratoria de una porción ósea de un cornete. La mucosa olfatoria (O) es un epitelio cilíndrico seudoestratificado, no ciliado, más grueso que el epitelio respiratorio (R). La lámina propia (L) tiene numerosas glándulas serosas y hueso (B). X40.

nen gránulos de pigmento a los cuales se debe el color de esta región. Las *células basales* son las típicas de este tipo de epitelio. Las *olfatorias* son neuronas modificadas, cuyos procesos basales continúan al cerebro como axones del primer nervio craneal. El ápice celular se modifica como una proyección bulbosa, la *vesícula olfatoria*, desde la que se proyectan cilios modificados, los *pelos olfatorios*. Estos son los receptores del estímulo olfatorio. Los núcleos vesiculares redondos están en el centro o la base. La lámina propia subyacente es típica y tiene glándulas serosas tubuloalveolares, ramificadas (*de Bowman*) (lámina II–8). A éstas se debe la limpie-

za de la superficie olfatoria, y la solubilización de substancias productoras de olor.

Nasofaringe

Es la porción de la faringe que está sobre el paladar blando; conecta la cavidad nasal con la orofaringe.

La lámina epitelial consta de epitelio cilíndrico ciliado, seudoestratificado, con células caliciformes. La lámina propia de la túnica submucosa la forma el tejido conjuntivo areolar con mucho tejido linfático difuso y en agregados, así como amígdalas. Las fibras elásticas son prominentes en el espacio tisular conjuntivo. En esta región hay glándulas tubuloalveolares ramificadas (mucosas, serosas y mixtas). La túnica muscular está compuesta de músculo esquelético en orientaciones variadas. En esta área, la túnica adventicia va unida con la fascia.

Laringe

Es la porción del aparato respiratorio que conecta la faringe con la tráquea. Tiene forma irregular y es un tubo muscular reforzado con cartílago (fig. 21–4).

La lámina epitelial varía con el foco específico dentro de la laringe que puede ser cilíndrica seudoestratificada, ciliada o escamosa. En algunas especies en la región epiglótica de esta porción puede haber papilas gustativas (carnívoros, cerdos, rumiantes, hombre).

La lámina propia de la túnica submucosa consta de tejido conjuntivo areolar con muchas fibras elásticas. Aparece tejido linfático ganglionar y difuso. Predominan las glándulas tubuloalveolares ramificadas mucoides, pero también hay serosas y mixtas.

La túnica muscular no sólo consta de fibra muscular estriada; por el contrario, el cartílago reemplaza al músculo de una manera tan específica que determina el reconocimiento de los cartílagos laríngeos específicos y las masas musculares a nivel de examen macroscópico. Aunque predomina el cartílago hialino, también hay elástico.

La túnica adventicia es típica de tejido conjuntivo laxo.

Tráquea

Organo tubular que continúa a la laringe y termina en los bronquios primarios (fig. 21–5).

La lámina epitelial está compuesta de epitelio cilíndrico seudoestratificado, ciliado, con células caliciformes cuyo número y distribución varía con la especie.

La lámina propia de la túnica submucosa es de tejido conjuntivo areolar. Las fibras elásticas son notorias y se cree que reemplazan a la lámina muscular de la mucosa en las regiones profundas. Las glándulas mucosas son tubuloalveolares espirales mucosas y se extienden hasta la profundidad de la región submucosa entre, y periféricamente, al cartílago.

La túnica muscular es reducida y constituye una masa de músculo liso (*músculo traqueal*) orientado en forma transversal que se extiende entre los extremos abiertos del cartílago en forma de herradura de caballo. La unión real del músculo al cartílago depende de la especie. La masa de músculo liso también puede interrumpirse por glándulas mucosas.

La túnica adventicia es de tejido conjuntivo areolar que se combina con la fascia que le rodea.

Bronquios extrapulmonares o primarios

Se originan en la bifurcación de la tráquea y tienen una *estructura* parecida a ella.

PULMON

Características generales distintivas

Con base en su estructura, el pulmón puede considerarse una glándula tubuloalveolar compuesta. Su producto de excreción es el bióxido de carbono, que es "secretado" a través de la superficie alveolar en intercambio por la introducción de oxígeno. Ello se facilita por las propiedades elásticas del pulmón. Una gran red de fibras elásticas ayuda en parte a la respuesta contráctil ante una alteración del tamaño de la cavidad torácica. Esta última es controlada por la expansión y contracción del diafragma y caja torácica.

El pulmón consta de dos *medios-pulmones*. Con frecuencia, cada medio pulmón se conoce simplemente como pulmón y se subdivide en diferente número de *lóbulos* según la especie. Los lóbulos se dividen en *lobulillos*. En rumiantes y cerdo, las divisiones lobulillares se observan con facilidad en la superficie del pulmón. En el caballo y hombre las subdivisiones lobulillares son menos notorias. En el perro y gato, no hay subdivisiones.

El pulmón está cubierto por una membrana serosa (*pleura visceral*). El tejido conjuntivo subseroso, a menudo denominado cápsula del pulmón, consta de una capa delgada de tejido conjuntivo areolar con fibras elásticas abundantes (fig. 21–6). Esta membrana serosa sigue el contorno superficial de los lóbulos. El tejido conjuntivo interlobulillar es laxo, abundante en fibras elásticas. El espacio intralobulillar o intersticial está ocupado por tejido conjuntivo reticular. También hay fibras elásticas.

El desarrollo embriológico del pulmón requiere contribuciones del endodermo y mesodermo. Al endodermo se debe el revestimiento de las porciones conductiva y alveolar, en tanto que el mesodermo origina todos los elementos intersticiales. Hay tres estados distintos pero continuos en el desarrollo del pulmón: *glandular, canalicular* y *alveolar*. El *glandular* se caracteriza por arborización extensa de la parte alta de las vías respiratorias. El estado canalicular se caracteriza por un descenso inicial de las células de revestimiento y la diferenciación de dos tipos de células de revestimiento. El *estado alveolar* representa la formación completa de la barrera funcional aerosanguínea.

Bronquios intrapulmonares

Este sistema es una modificación de los bronquios extrapulmonares. Las fibras elásticas de éstos suelen estar dispuestas en el área ocupada por la lámina muscular de la mucosa, y se relacionan íntimamente con la lámina propia de la membrana en los bronquios intrapulmonares. Las fibras musculares lisas del músculo

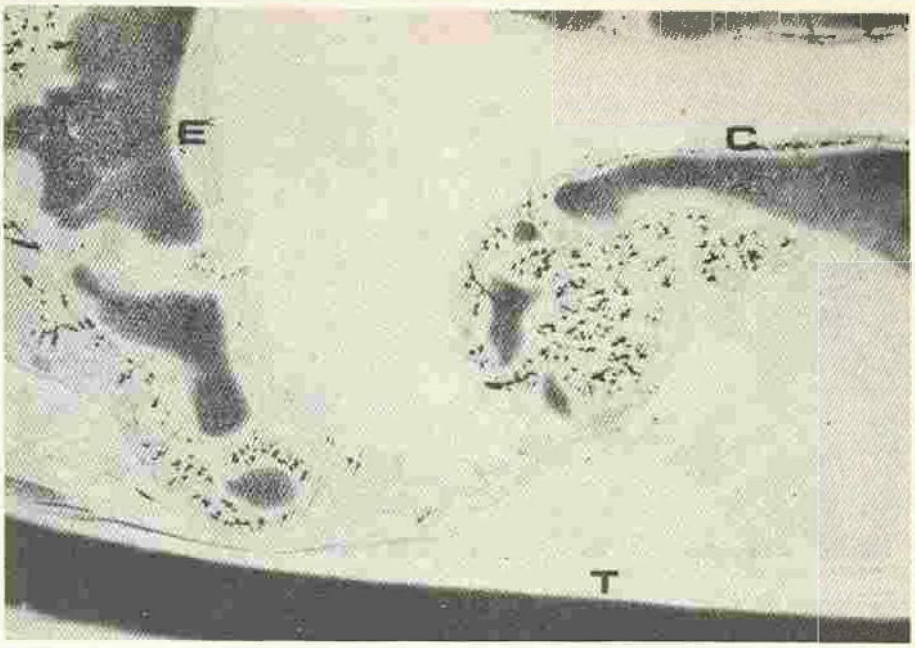

Fig. 21–4. Sección frontal de una porción de laringe. El tejido de tinción obscura constituye los cartílagos epiglótico (E), cricoides (C) y tiroideo (T). X4 (fucsina-aldehído).



Fig. 21–5. Corte de tráquea de porcino. Los anillos cartilaginosos (C) son incompletos y se conectan con tejido conjuntivo. El músculo traqueal (T) es interno al cartílago. El revestimiento epitelial de la mucosa es típico epitelio cilíndrico ciliado seudoestratificado con células caliciformes. X 16.

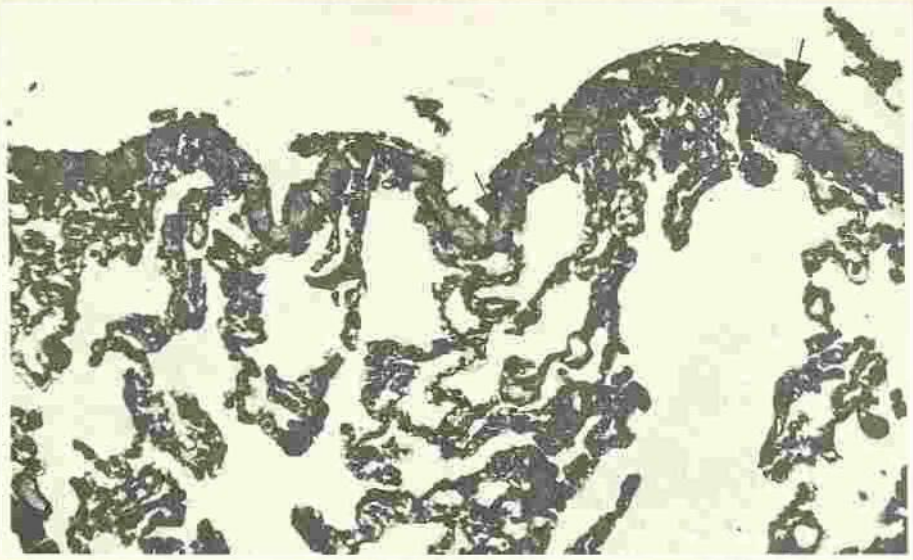

Fig. 21–6. Cápsula de pulmón de felino. La cápsula (flecha) está cubierta por una capa de mesotelio-pleura visceral. X40.

traqueal se disponen como la lámina muscular de la mucosa. Sin embargo el cartílago permanece en la posición que casi siempre ocupa la túnica muscular.

Los *bronquios intrapulmonares* pueden dividirse en *primarios, secundarios* y *terciarios,* con base en sus ramificaciones, tamaño luminal y constituyentes murales. Hay un cambio gradual y continuo de los primarios a los terciarios. Los bronquios intrapulmonares primarios son la continuación de los extrapulmonares primarios. Sus constituyentes murales se parecen (fig. 21–7). La lámina epitelial es de epitelio cilíndrico seudoestratificado, ciliado, y tiene muchas células caliciformes. La lámina propia, continúa con el tejido conjuntivo del *hilio,* es areolar. Tiene numerosas fibras elásticas. Hay lámina muscular de la mucosa, dispuesta de igual manera que las fibras elásticas. La configuración espiral de

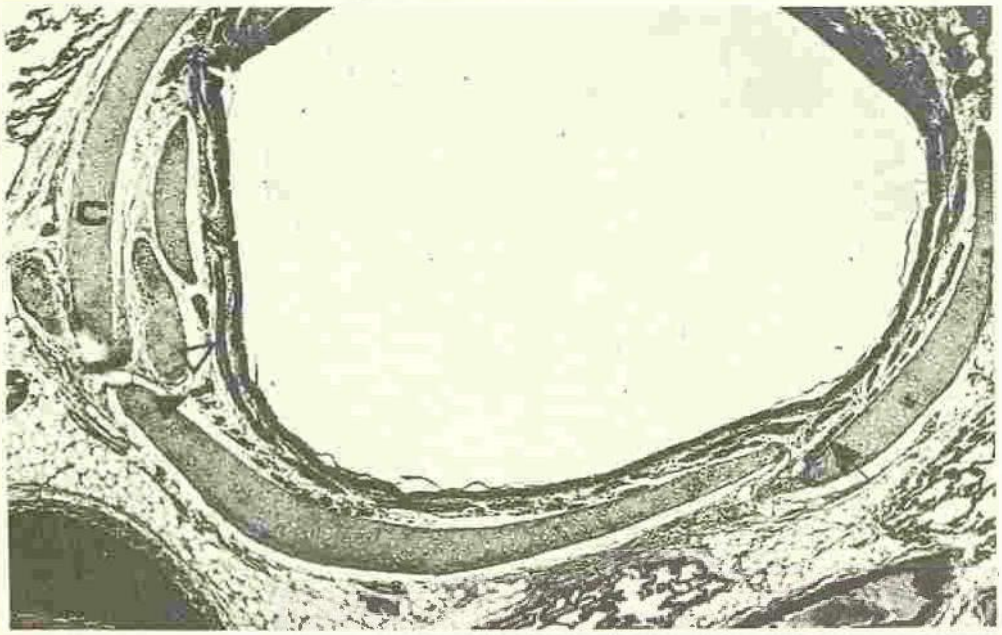

Fig. 21–7. Bronquio primario (pulmón de felino). El cartílago (C) está dispuesto como placas. Se observan una lámina muscular (flecha clara) y glándulas mucosas (flechas obscuras). X10.

estos componentes origina una mucosa muy replegada. La túnica submucosa también consta de tejido conjuntivo areolar y tiene glándulas mucosas tubuloalveolares espirales. De manera usual, estas glándulas disminuyen en número conforme se acercan a los bronquios terciarios. No obstante en el gato pueden extenderse hasta los bronquiolos primarios. En algunas especies, sólo aparecen en los bronquios extrapulmonares o se extienden un corto trecho en el pulmón. Los anillos cartilaginosos de los bronquios grandes, disminuyen en tamaño y se convierten en placas cartilaginosas que desaparecen en el espacio de transición hacia los bronquiolos primarios (fig. 21–8). El tejido conjuntivo periférico es areolar y continuo con el del espacio intersticial.

Bronquiolos

Son las divisiones más pequeñas de las porciones conductivas o no respiratorias del pulmón (fig. 21–9). La lámina epitelial consta de células cilíndricas simples o cuboideas y carece de células caliciformes. Las células de revestimiento son ciliadas en los *bronquiolos primarios*. Los cilios disminuyen en los bronquiolos más distales y se pierden en los bronquiolos terciarios. Es importante subrayar que después los cilios se extienden más hacia la parte inferior del árbol respiratorio de lo que lo hacen las glándulas. La lámina propia consta de fibras colágenas finas y elásticas. Hay lámina muscular de la mucosa y es continua. El tejido conjuntivo periférico se parece a la lámina propia, pero no es muy extenso. No hay cartílago. Los bronquiolos terminales o terciarios son los elementos de conducción primaria a los lobulillos secundarios y se dividen en varios bronquiolos respiratorios.

Bronquiolos respiratorios

Son las porciones iniciales del pulmón, encargadas del intercambio de gases (fig. 21–10). La lámina epitelial consta de células cuboideas, algunas pueden ser ciliadas (fig. 21–11). Las células cuboideas no son un revestimiento continuo sino se interrumpe por alvéolos que forman bolsas a partir de las paredes de este bronquiolo (fig. 21–12). La lámina propia es indistinta, pero las fibras colágenas y elásticas sostienen las células de revestimiento. Hay músculo liso, pero está laxamente organizado junto al epitelio cuboideo.

Los bronquiolos respiratorios no se desarrollan igual ni existen en todas las especies. A menudo se hallan bien desarrollados en carnívoros y monos, son poco frecuentes en rumiantes y cerdos, desarrollados muy poco en el hombre y caballo y no existen en el ratón. En las especies donde no hay, los bronquiolos terminales abren de manera directa en varios conductos alveolares. En la figura 21–13 aparecen los componentes de transición y de intercambio.

Algunas de las células cuboideas de estos bronquiolos, *células Clara*, pueden estar implicadas en el metabolismo de las *substancias superficie-activas* (*surfactantes*). Aunque en principio se creyó que producían estas substancias, ahora se ha demostrado que lo hacen otras células. Por tanto no es muy precisa la función de las células Claras.

Conductos alveolares, sáculos y atrios

Los bronquiolos respiratorios de un lobulillo o el bronquiolo terminal de éste, se dividen en numerosos *conductos alveolares* (fig. 21–14).

Estos túbulos están revestidos por completo por alvéolos. Puede haber músculo liso a lo largo del borde

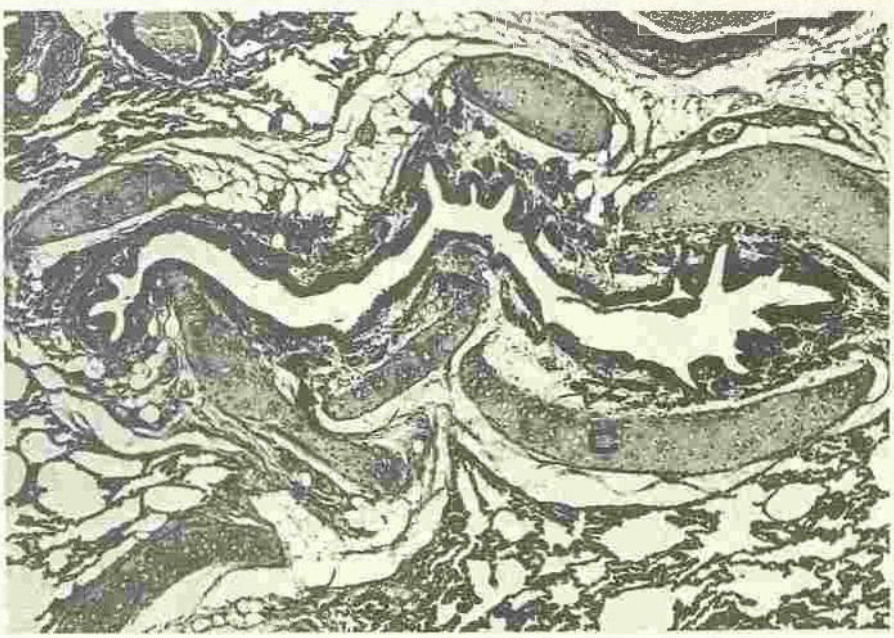

Fig. 21–8. Bronquio pequeño (pulmón de felino). Las placas cartilaginosas (C), glándulas mucosas (flecha obscura) y músculo liso (flecha clara) se observan con claridad, pero el diámetro luminal está reducido. X16.

luminal en los ápices entre alvéolos adyacentes. Los conductos alveolares se dividen y expanden periféricamente en *sáculos* (sacos) que se revisten de alvéolos (fig. 21–15). La abertura común de los sáculos se denomina *atrio*.

Neumonocitos y alvéolos

El revestimiento de los alvéolos consta de dos tipos de células: *neumonocitos membranosos (tipo I)* y *neumonocitos granulares (tipo II, células gigantes alveolares o de polvo)*.

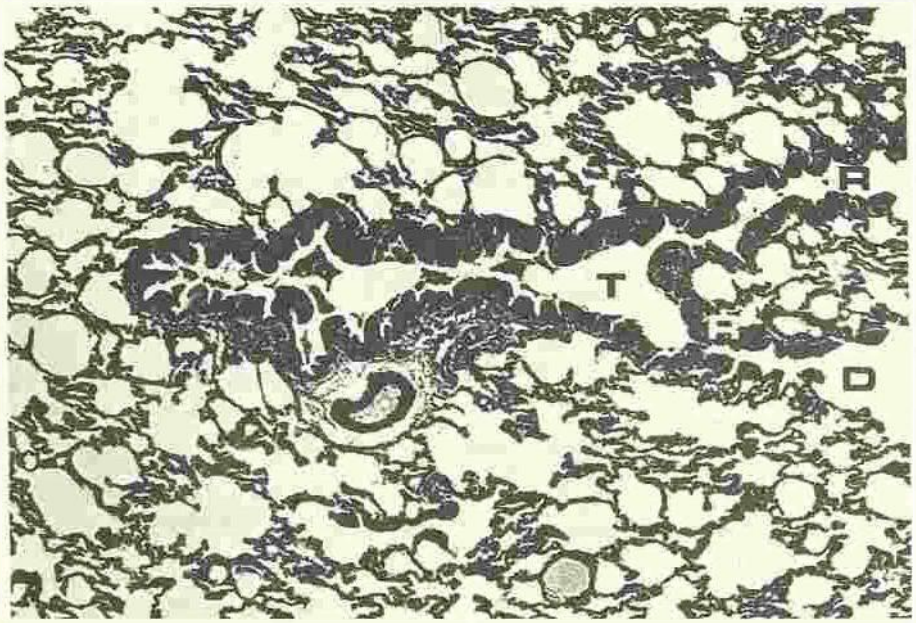

Fig. 21–9. Bronquiolos de pulmón de felino. Las paredes carecen de cartílago. El bronquíolo terminal (T) se ha dividido en dos bronquiolos respiratorios (R). También se observa un conducto alveolar (D). X16.

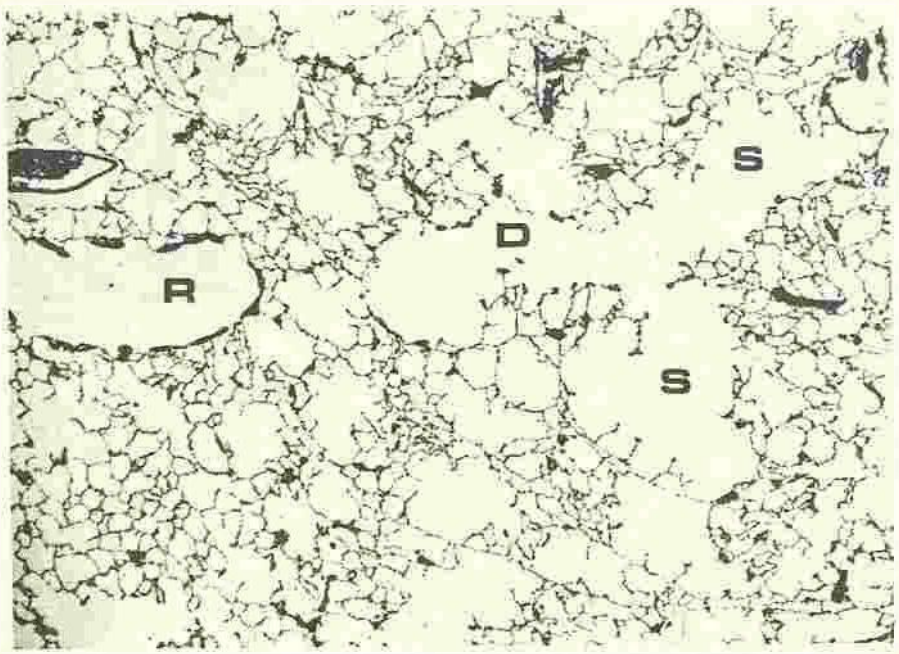

Fig. 21–10. Vías respiratorias distales del pulmón de canino. Un bronquiolo respiratorio (R) continúa como conducto alveolar (D) el cual continúa como dos sacos alveolares (S). La aurícula es la abertura común de los sacos alveolares. X40.

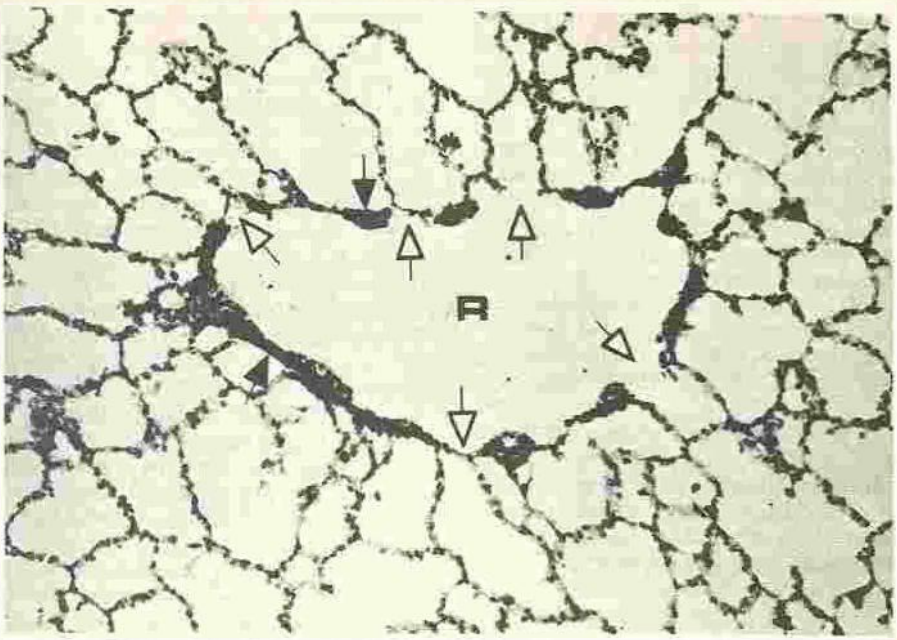

Fig. 21–11. Bronquiolo respiratorio (R) del pulmón de canino. La lámina epitelial descansa sobre músculo liso (**flechas obscuras**). El revestimiento epitelial está interrumpido por alvéolos (**flechas claras**). X40.

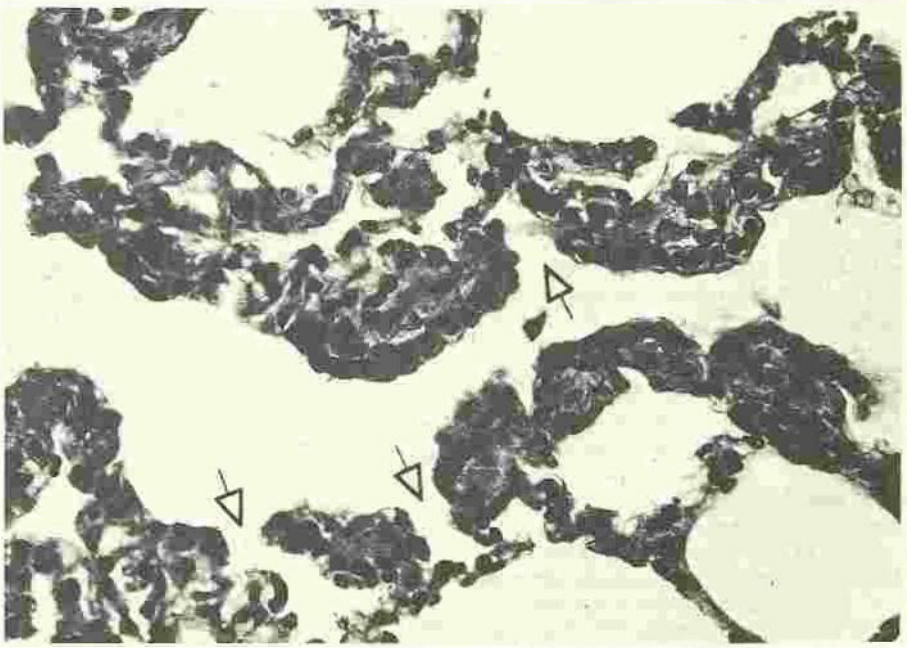

Fig. 21–12. Revestimiento del bronquiolo respiratorio de felino. El epitelio cuboideo se interrumpe por los alvéolos. X100.

Los *neumonocitos membranosos* (*agranulares*) son los constituyentes primarios del revestimiento alveolar (fig. 21–16). Son endoteliales con citoplasma disminuido el cual se reduce al límite de resolución del microscopio de luz. Su núcleo se aprecia y se protruye hacia la luz alveolar. El examen del alvéolo con microscopio electrónico hizo concluir que, de hecho, el alvéolo está revestido de células (fig. 21–17).

Hasta hace poco, el *neumonocito tipo II* había sido objeto de mucha controversia. Aunque se conside-

ró macrófago, pruebas actuales respaldan su función secretora, se encarga de elaborar el *surfactante*. Material de tipo detergente que reduce la tensión superficial del alvéolo y evita el colapso alveolar en la espiración. Independientemente de los nombres dados a esta célula, el más preciso es el de *neumonocito tipo II* o *granular* (fig. 21–18). Está en cantidades variables; de una a varias por alvéolo. Estas células son redondeadas o cuboideas y revisten en forma intermitente la superficie alveolar. Los cuerpos celulares son esponjosos y se proyectan en la luz alveolar. Los procesos celulares de estas células se conectan por uniones apretadas con los procesos de los neumonocitos membranosos. Los *cuerpos lamelares*, osmiofílicos, son una característica diagnóstica de estas células con microscopio electrónico (fig. 21–19).

Se ha descrito un tercer revestimiento celular, las *células alveolares en cepillo*, en el alvéolo de las ratas. Este neumonocito tipo III está cubierto por un proceso delgado de la célula tipo I. Las células en cepillo pueden funcionar en la absorción, quimiorrecepción y recepción de estiramiento. Aunque esta célula constituye de 5 a 10% de la población del revestimiento celular en la rata, no se ha establecido como célula residente en otras especies.

Algunas veces los alvéolos adyacentes se comunican por poros. Estos pueden distribuir los gases homogéneamente y originan la presión en los alvéolos. También pueden transmitir líquidos, partículas, bacterias y macrófagos alveolares entre los alvéolos.

Barrera aerosanguínea

Las células tipo I y II están sostenidas por una lámina basal y fibras colágenas finas, reticulares o elásticas. La proximidad de los alvéolos adyacentes delimita con claridad un *espacio septal* o *intersticial* distintivo pero muy reducido, que contiene las fibras mencionadas, fibroblastos, macrófagos y capilares sanguíneos.

La barrera aerosanguínea (vía aerosanguínea) consta de: *revestimiento celular alveolar, lámina basal alveolar, espacio septal, lámina basal relacionada con el endotelio* y *célula endotelial* (fig. 21–20). No obstante su grosor es variable. Esta barrera está constituida, al menos, por el *revestimiento celular alveolar*, la *lámina basal fusionada* y la *célula endotelial* (fig. 21–21). Esta es la más delgada y eficaz de las vías de difusión. La más gruesa y eficaz sería constituida por una expansión de la región septal.

Dado que el pulmón está expuesto durante la inspiración a materiales extraños, hay varios métodos para limpiar el aire –las células caliciformes, cilios y macrófagos. Los macrófagos son los mediadores primarios de esta actividad en la porción baja del árbol respiratorio (fig. 21–22). La migración transalveolar de estas células (histiocitos) de las áreas septales, así como quizá también de la sangre (monocitos). Estas pueden protruirse hacia la luz del alvéolo entre las células de revestimiento, y residir sobre éstas o quedar libres en la luz. Rara vez se hallan como constituyentes de las células residentes del revestimiento sobre la lámina basal. Estas y las células de relación comprenden la *población celular alveolar transitoria*, en tanto que los neumonocitos constituyen la *población celular alveolar residente*.

Relaciones vasculares, neurales y linfáticas

El riego pulmonar se logra mediante dos sistemas arteriales: la *arteria pulmonar* y la *bronquial* (fig. 21–23). Este tipo de circulación doble no es única de los pulmones, sino que representa una división del aporte funcional y nutricional, respectivamente. La arteria pulmonar y sus subdivisiones periféricas siguen la distribución de la parte alta de las vías respiratorias a nivel de los bronquiolos respiratorios, donde se continúan como un lecho capilar extenso, relacionado con el alvéolo. En los carnívoros y en el mono, esta arteria también riega la pleura. En rumiantes, cerdo, caballo y hombre, la arteria braquial irriga la pleura.

La posición de las venas pulmonares depende de la especie. En algunas la vena pulmonar es interlobulillar y, por ello, recibe sangre de los lobulillos adyacentes. En otras, es intralobulillar y requiere que cada lobulillo tenga su propia vena pulmonar.

Las arterias bronquiales que pueden irrigar la pleura (caballo, hombre, rumiantes y cerdo), y los alvéolos (caballo), son el riego primario para las paredes de los bronquios y bronquiolos. Aunque hay venas bronquiales, casi toda la sangre arterial bronquial regresa al corazón por las venas pulmonares. La vena pulmonar del bovino es distintiva. La túnica media es muy gruesa y discontinua. Esta confiere un aspecto de esfínter al vaso cuando se halla en cortes transversales.

Dos juegos de vasos linfáticos drenan los pulmones: los *superficiales* y los *profundos* (fig. 21–23). Los capilares linfáticos del drenaje superficial se originan en el tejido conjuntivo pleural y drenan hacia el hilio en el tabique interlobulillar. Los vasos profundos se originan a nivel de los bronquiolos respiratorios o terminales y siguen el patrón del árbol bronquial hacia el hilio del pulmón. Los vasos profundos se anastomosan con el drenaje superficial en los tabiques interlobulillares. No se han demostrado vasos linfáticos en los interalveolares.

Las fibras eferentes viscerales generales del vago y segmentos torácicos del tronco simpático, inervan la musculatura lisa de la parte alta de las vías respiratorias. Los nervios parasimpáticos estimulan la *broncoconstricción*, en tanto que los simpáticos, la *broncodilatación*. Las fibras aferentes viscerales generales se originan de los receptores de estiramiento del pulmón y de las terminaciones nerviosas del epitelio, lo cual reviste las vías respiratorias de conducción.

HISTOFISIOLOGIA DEL PULMON

Intercambio de gases

El transporte de oxígeno a los tejidos se logra por la actividad complementaria de los aparatos cardiovascular y respiratorio. El oxígeno transportado a la barrera aerosanguínea deberá atravesarla, se recogido por la sangre y transportado a los tejidos. La oxigenación de la sangre en los capilares pulmonares depende de varios factores: la cantidad de oxígeno flotante en la circulación pulmonar; la de O_2 disuelto en sangre y la de hemoglobina, así como su afinidad por el O_2.

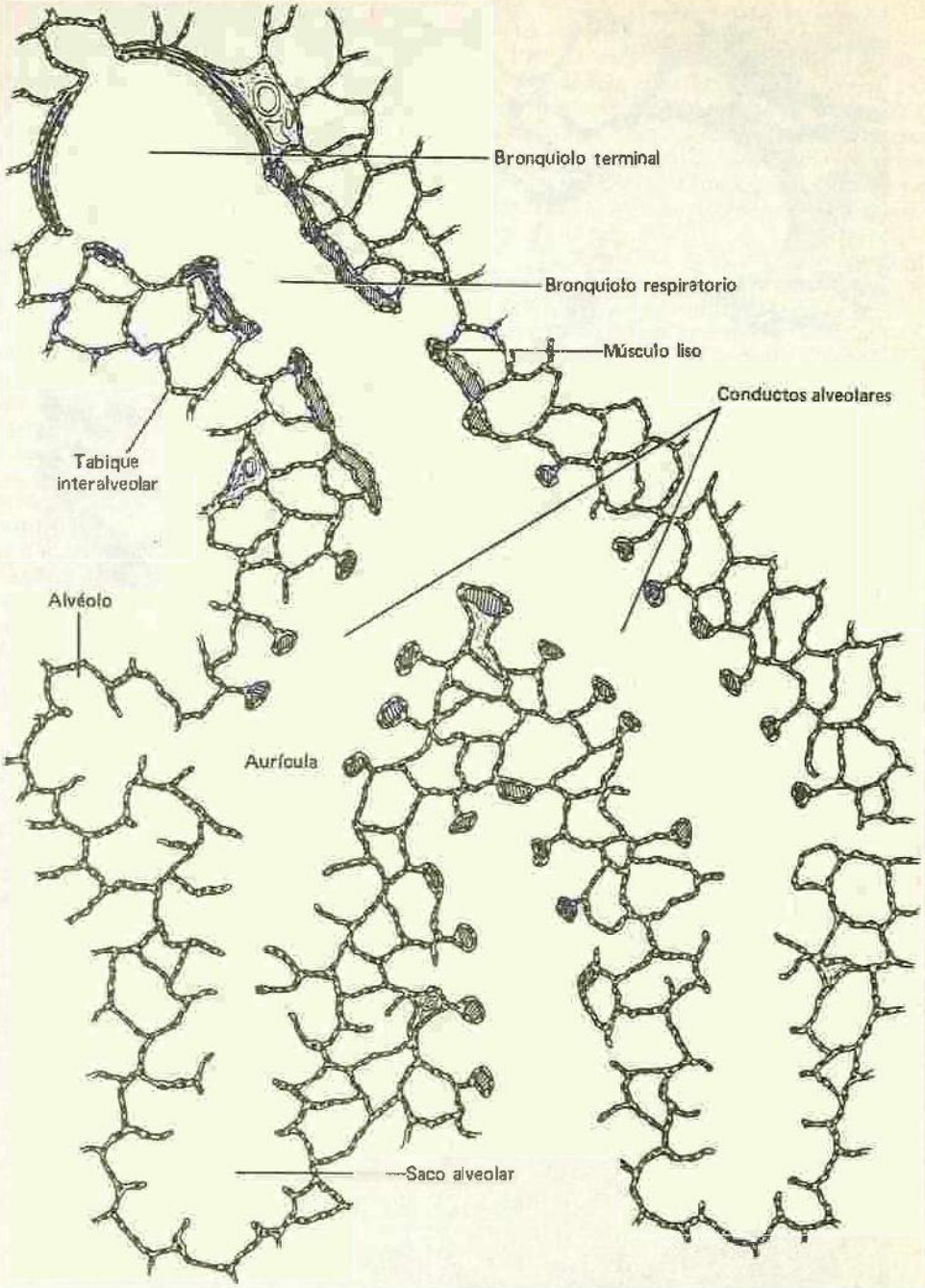

Fig. 21–13. Diagrama de los componentes de transición y de intercambio del pulmón. No hay bronquiolos respiratorios o no están desarrollados igual en todas las especies domésticas.

La presión parcial de oxígeno (P_{O_2}) en el aire seco, basada en el 20% de 760 mm Hg a nivel del mar, es de unos 150 mm Hg. Después de la adición de agua, la P_{O_2} dentro del alvéolo es de 100 mm Hg. La P_{O_2} de la sangre venosa (Pv_{O_2}) es casi de 40 mm Hg. El oxígeno disminuye su gradiente de presión, atraviesa la barrera aerosanguínea y es transportado por la sangre. Un poco del oxígeno se disuelve en el plasma y así se transporta a los tejidos; no obstante, la cantidad de oxígeno disuelto en el plasma es cerca de 0.3 ml% por las limitaciones de la solubilidad. Casi todo el oxígeno es transportado por la hemoglobina de los eritrocitos. La

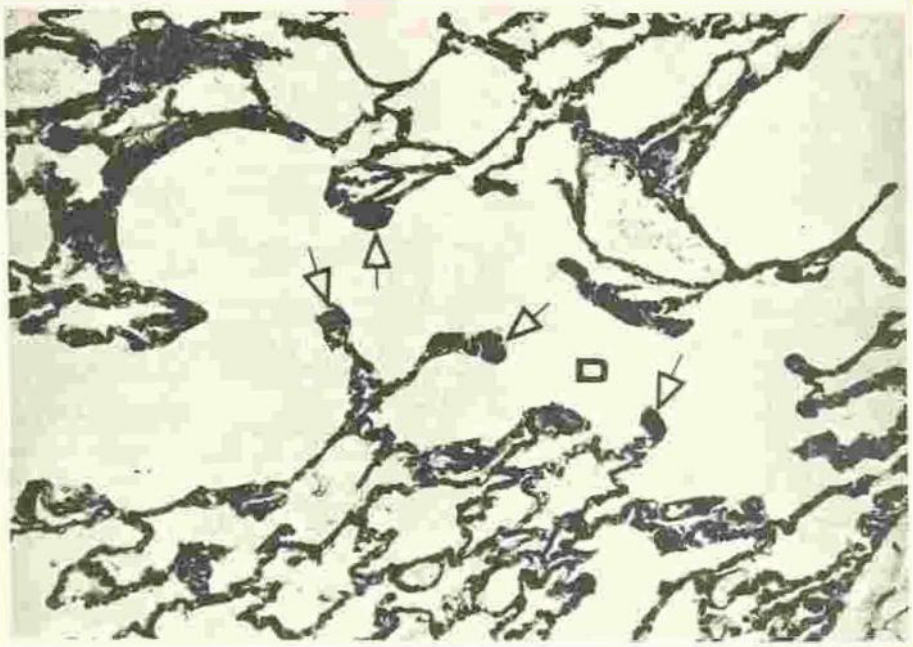

Fig. 21–14. Conducto alveolar (D) del pulmón de felino. Está revestido por alvéolos. El músculo liso se sobrepone con las células de revestimiento disminuidas (flechas) que ocupan los ápices de los tabiques entre alvéolos adyacentes. X40.

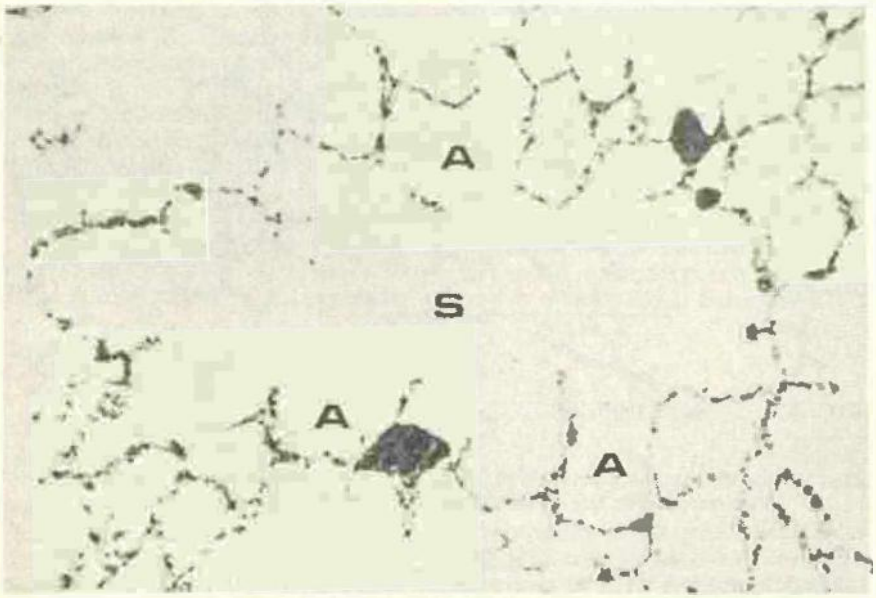

Fig. 21–15. Saco alveolar del pulmón de canino. Las paredes del saco alveolar (S) constan de alvéolos (A). Los tabiques interalveolares carecen de músculo liso. X40.

hemoglobina aumenta la capacidad de transporte de oxígeno de la sangre cerca de 70 veces, a aproximadamente 20 ml%. Cada molécula de hemoglobina contiene cuatro porfirinas, *heme,* cada una con un *átomo de hierro ferroso.* La oxigenación de la hemoglobina se lleva a cabo en forma progresiva en cuatro pasos y se resume por la siguiente ecuación:

$$Hb_4 + 4O_2 \rightleftharpoons Hb_4(O_2)_4$$

La reacción reversible, la cual se efectúa en la derecha en los capilares pulmonares, se presenta en menos de 10 mseg en los pulmones. Cada una de las mitades del heme tiene diferente afinidad por el O_2. La afinidad aumenta con cada oxigenación, de modo que el último heme tiene mucho mayor afinidad que el primero. La capacidad de transporte de oxígeno de la sangre es máxima a presión atmosférica, y la mayor parte del oxígeno se une a la hemoglobina. En tanto que la *saturación de la hemoglobina,* o 100% de su capacidad transportadora de oxígeno, se logra en forma experimental, la saturación de la hemoglobina en vivo a una P_{O_2} alveolar de 100 mm Hg es de sólo 97%. El drenaje venoso bronquial de las venas pulmonares diluye el porcentaje de saturación.

Una vez logrado el transporte a nivel de los tejidos, el oxígeno deberá disociarse de la hemoglobina, atravesar la pared capilar dentro del líquido tisular y difundirse a las células. La P_{O_2} dentro de los tejidos es por lo general menor de 30 mm Hg y puede ser mucho inferior a 10 mm Hg, en tanto que la P_{O_2} de la sangre arterial está entre 40 y 100 mm Hg. El oxígeno que se disocia de la hemoglobina, va al plasma y de ahí a los tejidos. La disociación de oxígeno de la hemoglobina sigue una curva sigmoide característica (*curva de disociación de la hemoglobina*) relacionada con las diferentes afinidades de las mitades de heme por el oxígeno (fig. 21–24). El resto, cerca de 27% del oxígeno, se libera a los tejidos; la sangre venosa tiene hemoglobina a 70% de saturación. Diversos factores influyen sobre la disociación de la hemoglobina: P_{CO_2}, temperatura, pH. Los tejidos activos producen más CO_2, elevan la temperatura local y aumentan la concentración de iones hidrógeno ($[H^+]$). Por tanto, se disocia más oxígeno de la hemoglobina y está disponible para los tejidos. Ocurre lo opuesto cuando disminuyen el CO_2, la temperatura y $[H^+]$.

La naturaleza de la curva de disociación de oxígeno de la hemoglobina dice mucho acerca de la manera como el O_2 es transportado a los tejidos. La P_{O_2} de la sangre se debe a la pequeña cantidad de O_2 disuelta en el plasma, aproximadamente 0.3 ml%. En 70X esta cantidad es transportada por la hemoglobina. Conforme más oxígeno disuelto deja el plasma, el O_2 se disuelve más disociándose de la hemoglobina. La disociación o saturación de la hemoglobina depende de P_{O_2} del oxígeno disuelto en el plasma. La asíntota de la curva entre P_{O_2} de 40–100 mm Hg es el límite normal de la sangre arterial. Un gran cambio en la P_{O_2} (100–40) se acompaña por una pequeña disminución en el porcentaje de saturación de la hemoglobina. En un organismo en reposo, se transporta mucho más oxígeno en la sangre del necesario para los tejidos. La P_{O_2} normal de la sangre venosa se considera 40 mm Hg. Desde el punto de vista metabólico, los tejidos activos tienen altos requerimientos de oxígeno. Conforme se difunde más oxígeno en ellos, la P_{O_2} disminuye. La hemoglobina es menos capaz de retener su O_2 y aparece con rapidez la disociación abajo de los 40 mm Hg. Una pequeña caída en la P_{O_2} a menos de 40 mm Hg transportará grandes cantidades de oxígeno a los tejidos del disociado de la hemoglobina. La porción plana de la curva entre 100–70 mm Hg se relaciona con un cambio menor en la saturación de la Hb, de 97 a 93%. Según

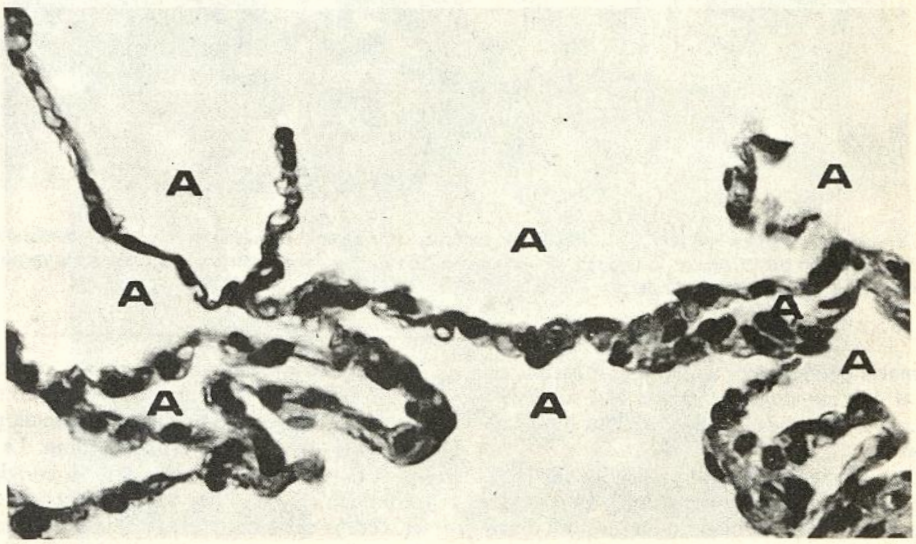

Fig. 21–16. Alvéolo de pulmón de bovino. Los alvéolos (A) son adyacentes uno con otro y están separados por capilares y una cantidad mínima de tejido conjuntivo. Algunos de los alvéolos están colapsados por el procesamiento. X160.

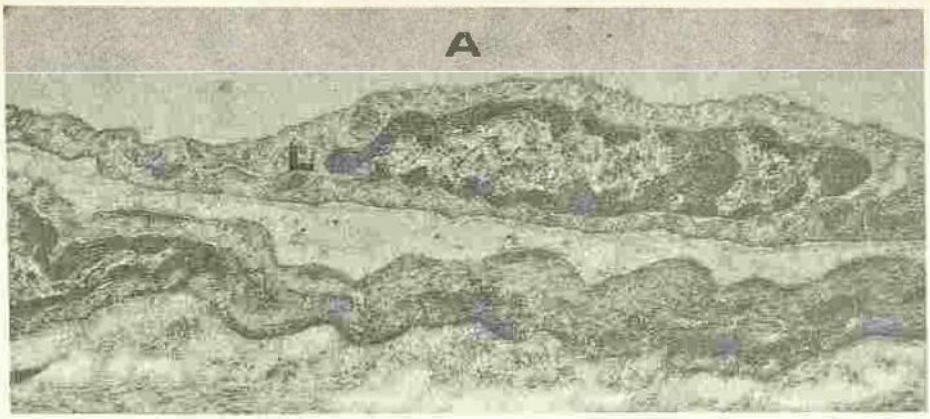

Fig. 21–17. Microfotografía electrónica de un neumonocito membranoso (agranular) del pulmón de bovino. La célula del revestimiento escamoso (L) reviste el alvéolo (A). Un fibroblasto es subyacente a la célula del revestimiento. X18,000. (Cortesía de G.P. Epling).

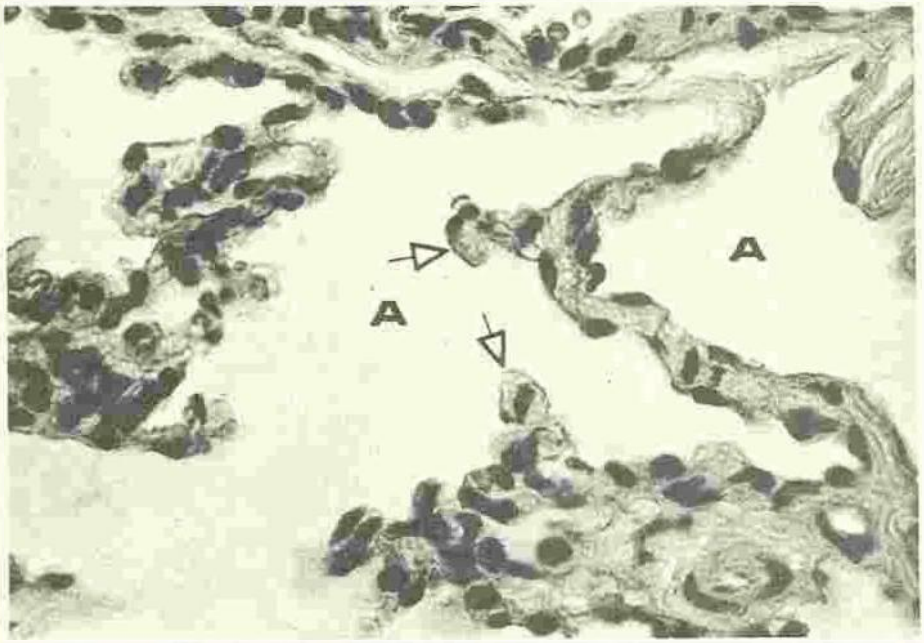

Fig. 21–18. Células de revestimiento tipo II. La célula predominante del alvéolo (A) es el neumonocito membranoso. Las células tipo II (flechas) están distribuidas a lo largo del revestimiento. Su característica distintiva es el citoplasma vacuolado; sin embargo, son difíciles de identificar con el microscopio de luz. X160.

esto, los animales pueden vivir a altitudes muy por encima del nivel del mar (P_{O_2} = 150 mm Hg) sin reducción notable de la capacidad transportadora de oxígeno de su sangre.

La presión parcial de CO_2 (P_{CO_2}) en los tejidos es de unos 50 mm Hg, en tanto que la P_{CO_2} de la sangre arterial es de 40 mm Hg. El bióxido de carbono disminuye su gradiente de presión desde los tejidos a la sangre. Dentro de la sangre, el transporte de CO_2 se logra de tres maneras: disuelto en el plasma (8%); transportado en los eritrocitos como carbaminohemoglobina (27%); transportado en el plasma como bicarbonato (65%). Un poco del bióxido de carbono reacciona químicamente con la hemoglobina reducida para formar la molécula de carbaminohemoglobina. La mayor parte del CO_2 que penetra a los GR se convierte en ácido carbónico (H_2CO_3) por medio de la anhidrasa carbónica. (Parte del bióxido de carbono disuelto en el plasma formará poco a poco HCO_3^- y H^+). La disociación subsecuente de H_2CO_3 forma HCO_3^- y H^+ dentro del GR. El HCO_3^- se difunde fuera del GR hacia el plasma donde será transportado para su intercambio en la circula-

ción pulmonar. La P_{CO_2} de la sangre venosa es de unos 46 mm Hg, en tanto que el del aire alveolar, de 40 mm Hg. En los vasos pulmonares, se presenta la reacción contraria. El bióxido de carbono se difunde al bajar su gradiente de presión desde el plasma y el bicarbonato se introduce al GR donde vuelve a convertirse en CO_2 por medio de la anhidrasa carbónica. Más CO_2 deja el eritrocito y entra al plasma donde es intercambiado. De igual manera, el carbamino CO_2 se separa de la hemoglobina y es reemplazado por O_2.

En la figura 21–25 se resumen los sucesos químicos del intercambio de gases.

Equilibrio ácido/básico

El sistema bicarbonato incluye un sistema amortiguador importante para el organismo. El bióxido de carbono producido en los tejidos reacciona bajo la influencia catalizadora de la *anhidrasa carbónica* según la siguiente ecuación:

$$CO_2 + H_2O \rightleftharpoons H_2CO_3 \rightleftharpoons H^+ + HCO_3^-$$

El ácido carbónico, débil, se disocia a iones hidrógeno y bicarbonato; estos últimos son la base de conjugación del ácido carbónico. Con un exceso de H^+, el equilibrio se desvía a la izquierda, en tanto que en presencia de un exceso de (OH^-), el equilibrio se desvía a la derecha con la formación de agua:

$$H_2CO_3 \leftarrow H^+ + HCO_3^-$$
$$OH^- + H_2CO_3 \rightarrow H_2O + HCO_3^-$$

La función del sistema amortiguador de carbonatos no es evitar el cambio de pH con exceso de ácido o base, sino reducirlo.

La cantidad de CO_2 en la sangre influye mucho estas relaciones. Un aumento del bióxido de carbono desviará el equilibrio a la derecha:

$$\uparrow CO_2 \therefore CO_2 + H_2O \rightarrow H_2CO_3 \rightarrow H^+ + HCO_3^-$$

La incapacidad de los pulmones para eliminar CO_2, como en la *hipoventilación*, incrementa el CO_2 y disminuye el pH (aumentan los $[H^+]$) —*acidosis respiratoria*. La secreción renal del exceso de H^+ y la conservación de HCO_3^- son mecanismos compensatorios —*acidosis respiratoria compensada*. Una cantidad disminuida de CO_2 desviará el equilibrio a la izquierda.



Fig. 21–19. Microfotografía electrónica de un neumonocito granular. El citoplasma se protruye hacia el alvéolo (A). Las áreas pálidas (L) son cuerpos lamelares; su disolución fue el resultado del procesamiento histológico. X 14,000. (Cortesía de G.P. Epling). Recuadro: Cuerpo lamelar típico de un neumonocito granular. X 17,000.

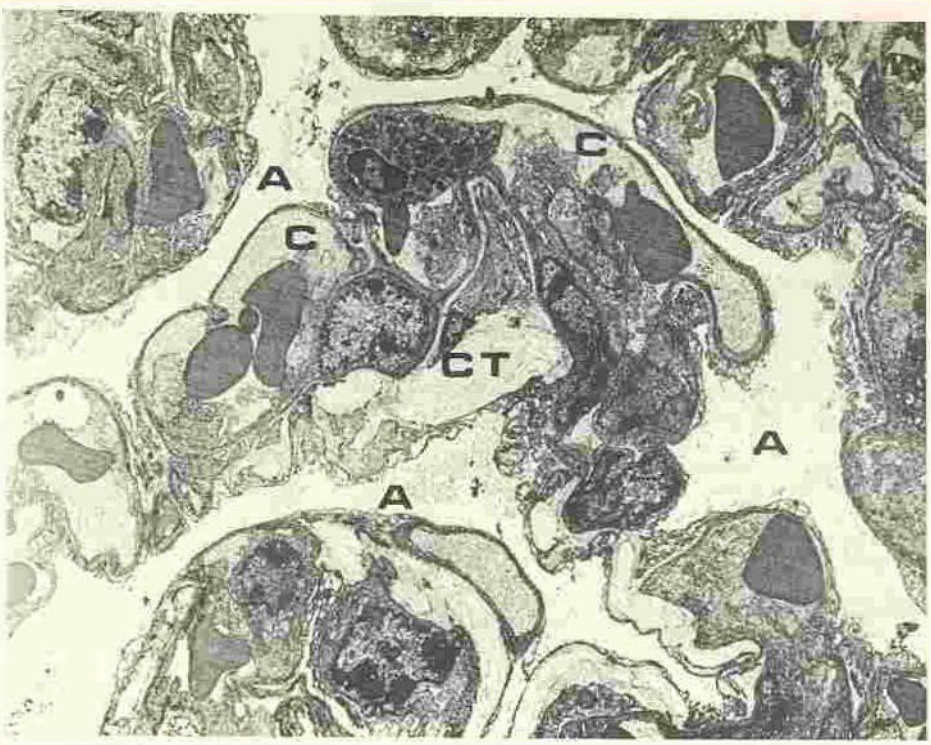

Fig. 21–20. Microfotografía electrónica de pulmón de bovino. Los capilares (C) están yuxtapuestos a las células de revestimiento alveolar. Estos componentes y la lámina basal interdigitada comprenden la barrera aéreo-sanguínea. Los alvéolos (A) están colapsados. Las áreas septales están formadas de pequeñas cantidades de tejido conjuntivo (CT). X4,000. (Cortesía de G.P. Epling).

$$\downarrow CO_2 \therefore CO_2 + H_2O \leftarrow H_2CO_3 \leftarrow H^+ + HCO_3^-$$

La eliminación de mucho CO_2, como en la *hiperventilación*, disminuye el CO_2 y aumenta el pH (disminuyen los $[H^+]$) —*alcalosis respiratoria*. La *alcalosis respiratoria compensada* se produce cuando los riñones conservan H^+ y excretan HCO_3^-. La acidosis y alcalosis respiratorias se relacionan no sólo con los cambios en el CO_2 sanguíneo, sino aparecen por estos cambios.

Ventilación y perfusión

La *ventilación* es la oxigenación de la sangre en los capilares pulmonares, en tanto que la *perfusión* es el movimiento de la sangre a través de los capilares. El intercambio de gases propiamente dicho, se efectúa en la barrera aerosanguínea. Cuando la ventilación alveolar ($\dot{V}$) se equilibra con la perfusión pulmonar ($\dot{Q}$) se expresa como proporción $\dot{V}/\dot{Q}$. La proporción $\dot{V}/\dot{Q}$ para el pulmón completo es de un promedio de 1.0 bajo circunstancias normales; sin embargo, no todos los alvéolos tienen una proporción $\dot{V}/\dot{Q}$ de 1.0. En los cuadrúpedos, los alvéolos localizados dorsalmente están subperfundidos y los ventrales suelen estar sobreperfundidos. Los alvéolos subperfundidos representan una pérdida de ventilación: el aire se mueve (inspiración y espiración) pero, no hay intercambio o es insuficiente. Hay más espacios pulmonares muertos. La sobreperfusión representa una pérdida de circulación pulmonar, porque llega más sangre que aire al alvéolo. La proporción $\dot{V}/\dot{Q}$ puede alterarse por cambios en la ventilación y la perfusión.

Los cambios en la proporción $\dot{V}/\dot{Q}$ que afectan por completo al pulmón, alteran mucho la P_{O_2} arterial y la P_{CO_2} arterial. Una proporción $\dot{V}/\dot{Q}$ baja se caracteriza por disminución de la P_{O_2} arterial. Se producen *anoxia* (PO_2 baja) y *cianosis* (membranas mucosas azules). En tanto que la perfusión puede ser adecuada, la ventilación está disminuida. Varios problemas pulmonares (asma, bronquitis, neumonía) causan relaciones $\dot{V}/\dot{Q}$ bajos. La proporción $\dot{V}/\dot{Q}$ alta se caracteriza por aumento de la P_{CO_2} arterial, en tanto que la P_{O_2} arterial puede no reflejar cambios. Los problemas vasculares (estenosis pulmonar o embolia, desviación cardiaca a la derecha o izquierda) por lo general determinan las proporciones $\dot{V}/\dot{Q}$.

Regulación química y nerviosa

Hay numerosos mecanismos para regular los pulmones. La regulación pulmonar se integra con la regulación cardiovascular, porque es necesario el control de ambas para una ventilación y perfusión. Las demandas metabólicas se acompañan de alteraciones en las actividades respiratoria y cardiovascular; cuando están incrementadas, se necesita un aumento en la transportación de oxígeno a los tejidos, así como un incremento en la

capacidad de eliminar el CO_2. Tal actividad metabólica se acompaña de aumento en la ventilación y la perfusión. Lo contrario también es cierto.

La respiración (respiración externa, inspiración y espiración) se logra a través de la actividad rítmica de las neuronas localizadas en el tallo cerebral (protuberancia anular y bulbo raquídeo). La descarga automática de mezclas neuronales específicas en el tallo cerebral se modula por la información proveniente de los centros conscientes (cerebro) y por la información aferente transmitida por la periferia a los centros respiratorios. En tanto que las mezclas neuronales de regulación central se conocen como *centros respiratorios*, no se concuerda mucho la naturaleza, extensión, distribución, localización, subdivisión y separación de los centros. De manera clásica, la región dentro del bulbo se ha llamado *centro respiratorio*, cuando en realidad consta de conjuntos o mezclas de neuronas ventrales y dorsales, encargadas de las actividades rítmicas inspiratoria y espiratoria. Las mezclas neuronales dorsales controlan la descarga del nervio frénico al diafragma, en tanto que las ventrales controlan la musculatura intercostal y accesoria. Hay dos centros respiratorios adicionales en la protuberancia anular. El *centro de la neumotaxia* se localiza en el área rostral pontina que evita la apnea (paro respiratorio), en tanto que el *centro apnéustico* localizado de manera caudal, produce apnea. Estos centros que responden a información aferente de la periferia, median tal vez su influencia sobre la respiración a través del centro respiratorio bulbar.

Las alteraciones químicas de la sangre influyen sobre la actividad respiratoria. La P_{O_2}, P_{CO_2} y pH se vigi-

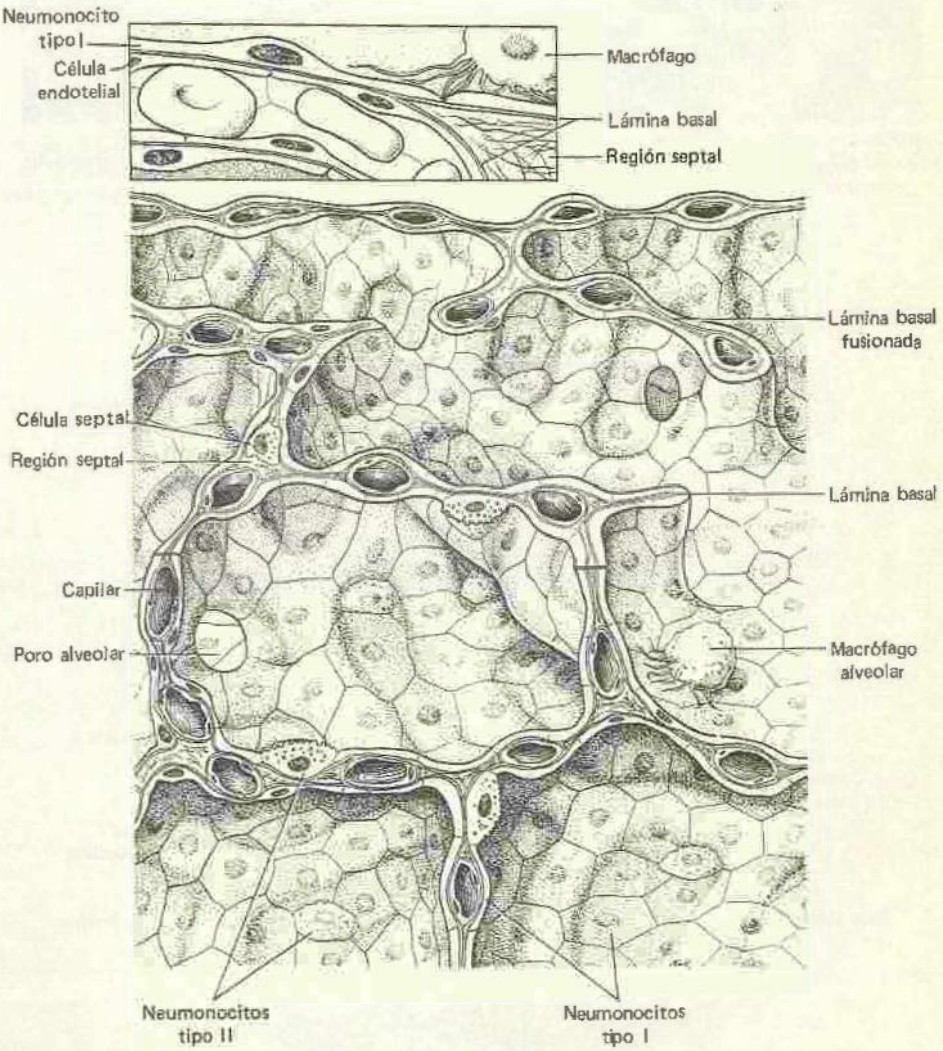

Fig. 21–21. Diagrama de los alvéolos. El cuadro superior es el dibujo de la barrera aéreo-sanguínea. La superficie pulmonar completa está revestida por una capa continua de células epiteliales.

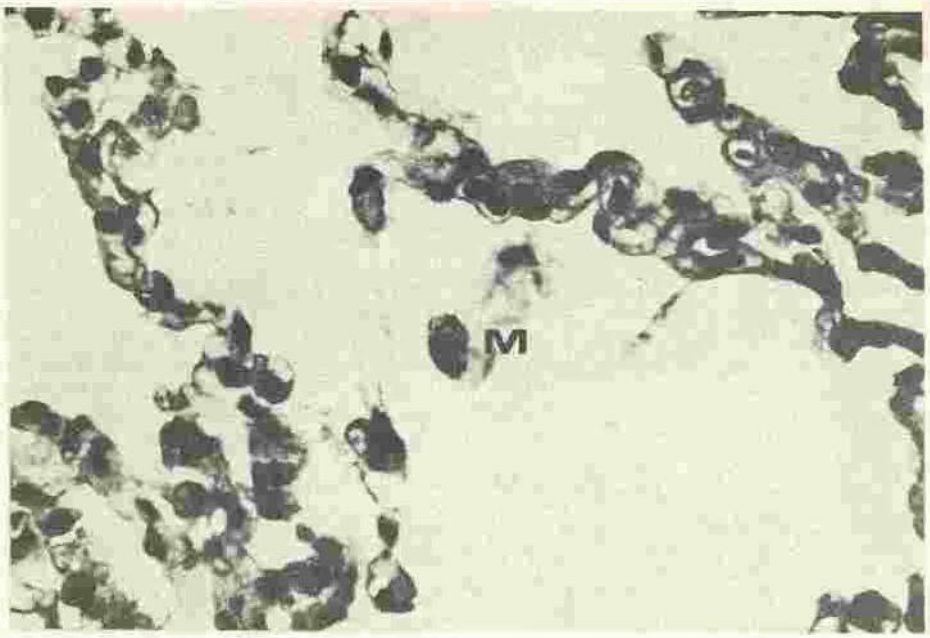

Fig. 21–22. Macrófago alveolar (M) en la luz alveolar del pulmón de canino. La migración transalveolar de estas células es un mecanismo de protección muy importante. X 160.

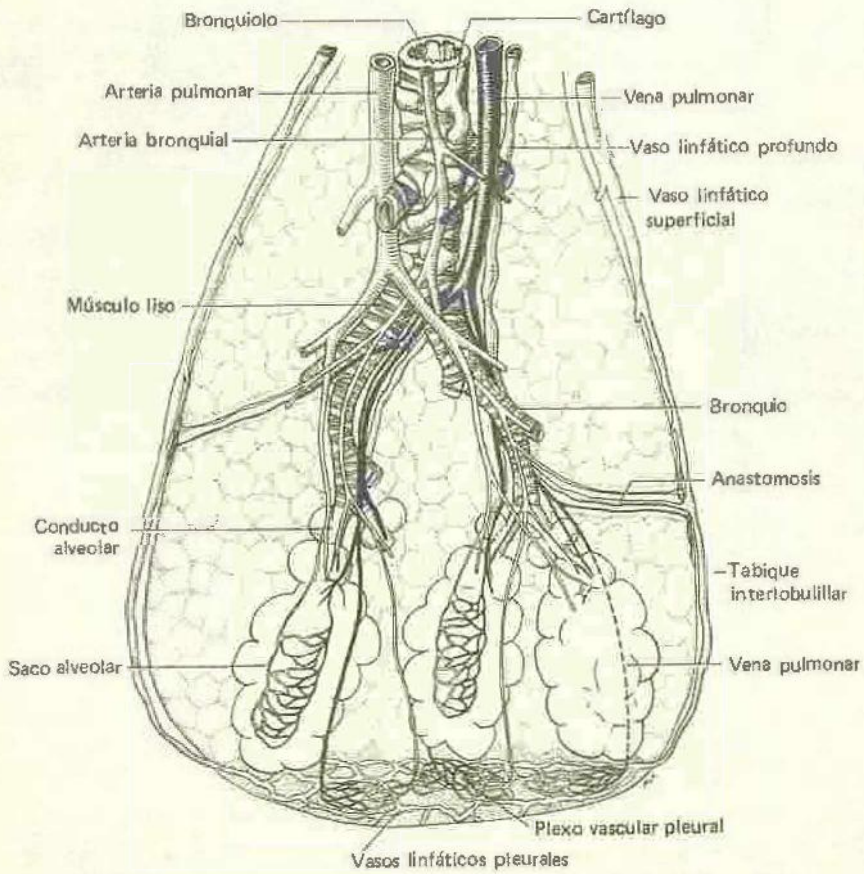

Fig. 21–23. Diagrama que muestra las relaciones de las arterias, venas y linfáticos de las vías respiratorias distales del pulmón de bovino.

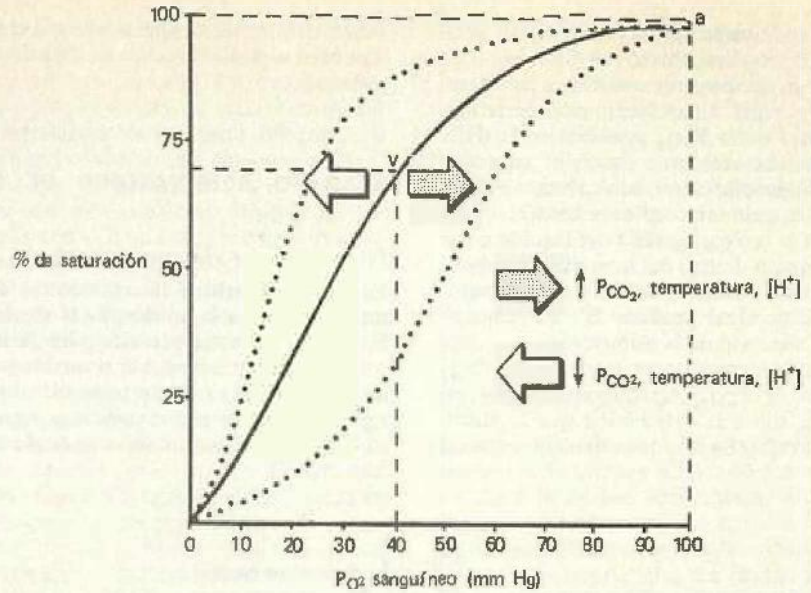

Fig. 21–24. Curva de disociación oxígeno-hemoglobina. a, sangre arterial; v, sangre venosa. La P_{O^2} alveolar de 100 mm Hg causa saturación de la hemoglobina de 97%. La sangre arterial varía de 100 a 400 mm Hg. La P_{O_2} de la sangre venosa tiene una P_{O^2} ≤ 40 mm Hg. Los tejidos activos producen una desviación a la derecha, en tanto que los inactivos, a la izquierda.

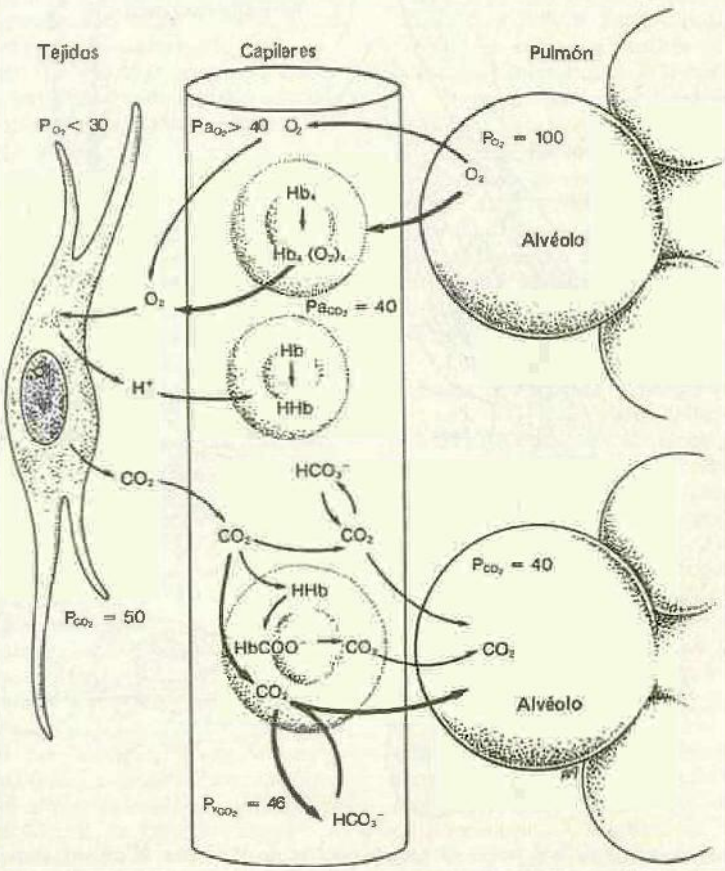

Fig. 21–25. Diagrama que muestra los fenómenos químicos originados del intercambio de gases en el pulmón y tejidos somáticos.

lan por medio de quimiorreceptores centrales y periféricos (cuerpos aórtico y carotídeo) (capítulo 16). Los quimiorreceptores periféricos son sensibles a las alteraciones de P_{O_2}, P_{CO_2} y pH. Una disminución de la P_{O_2} arterial con aumento de la P_{CO_2} y aumento de (H^+), convertidos a impulsos aferentes viscerales generales en el vago y nervio glosofaríngeo, aumentará el esfuerzo ventilatorio. Los quimiorreceptores centrales bulbares son sensibles a la P_{CO_2} y (H^+) del líquido cefalorraquídeo o el líquido dentro del intersticio cerebral. La hidratación del CO_2 dentro del líquido cefalorraquídeo o el intersticio cerebral produce H^+. El aumento de (H^+) causará un aumento de la respiración.

Aunque los quimiorreceptores responden a P_{CO_2} y P_{O_2}, el aumento de P_{CO_2} (*hipercapnia*) es una influencia más fuerte sobre la respiración que la disminución de P_{O_2} (*hipoxia*). La P_{O_2} debe disminuir a unos 60 mm Hg antes de que se aprecie el manejo hipóxico. También una disminución de P_{O_2} deprime la actividad neuronal.

APARATO RESPIRATORIO DE LAS AVES

Parte alta de las vías respiratorias

En las aves incluye las estructuras descritas para los mamíferos, con la adición de la siringe. Estos órganos funcionan en forma parecida a los de los mamíferos.

La *cavidad nasal* está revestida por los mismos tipos de epitelios característicos de los mamíferos. La región vestibular está revestida por un epitelio escamoso estratificado, que observado desde la superficie tiene

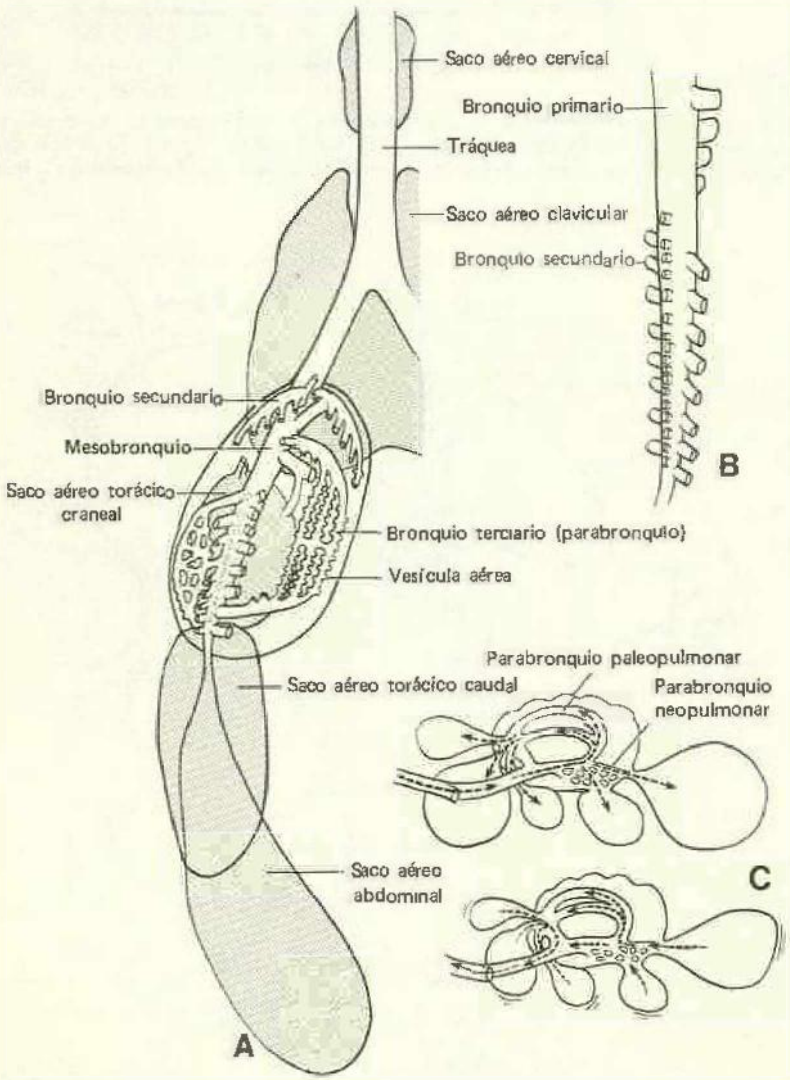

Fig. 21–26. Diagrama que muestra la porción mayor del aparato respiratorio de las aves. **A**, tráquea; se muestran el pulmón y los sacos respiratorios. **B**, relaciones bronquiales primarias y secundarias. **C**, movimiento del aire a través del pulmón y sacos respiratorios.

aspecto de cuentas. Las capas celulares basal e intermedia se orientan en sentido vertical. Estas constan de células grandes con núcleos centrales. Estas capas están cubiertas por una doble envoltura de células cornificadas. El epitelio respiratorio y olfatorio restante son típicos. Las glándulas intraepiteliales caracterizan a este epitelio (fig. 5–20). La lámina propia es de tejido conjuntivo areolar con tejido linfático difuso y agregado. Esta se continúa con el tejido conjuntivo subyacente del recubrimiento del hueso o cartílago.

La *tráquea* de las aves se parece a la de los mamíferos. Pueden apreciarse las siguientes diferencias. El epitelio típico tiene glándulas mucosas intraepiteliales que pueden protruir un poco en la lámina propia. La cantidad de glándulas mucosas y submucosas es variable. Los anillos cartilaginosos son completos y alternan en tamaño. Es común la osificación de estos cartílagos de sostén en algunas especies (ganso, pato). El músculo estriado orientado en forma longitudinal, se localiza en la periferia de la tráquea en una posición lateral.

Los bronquios primarios tienen estructura parecida a la tráquea. Los anillos cartilaginosos son reemplazados gradualmente por TCFBD y el músculo liso puede conectar las superficies libres del cartílago.

La *siringe* está en la unión de la tráquea y bronquios; tiene forma de Y invertida. En la bifurcación de la tráquea, la *cuerda vocal media* se forma por una barra cartilaginosa con un pliegue mucoso-submucoso. La unión de ambos bronquios, produce dos pliegues llamados *cuerdas vocales laterales* a nivel de la cuerda vocal media. Su combinación produce la fonación.

La lámina epitelial de la siringe consta ya sea de epitelio escamoso biestratificado o de epitelio cilíndrico. En esta lámina propia hay glándulas mucosas y tejido linfático ganglionar y difuso.

Pulmón

Difieren mucho entre las aves y los mamíferos. Comparados con el tamaño de la cavidad torácica, los pulmones son muy pequeños; más aún no cambian de volumen en la aspiración y espiración. Las estructuras que cambian de volumen son los sacos aéreos, los cuales continúan con el sistema de conductos del pulmón.

El sistema de conductos no se parece al de los mamíferos (fig. 21–26). Los *bronquios primarios* entran al pulmón, se expanden y forman el *vestíbulo*. Este continúa a través del pulmón como el *mesobronquio* y se conecta al *saco aéreo abdominal*. Los *bronquios secundarios* y los sacos aéreos se originan del vestíbulo y del mesobronquio; los primeros se describen como *bronquio dorsal, ventral* y *lateral*, con base en su orientación macroscópica y dan origen a los *bronquios terciarios* (*parabronquios*) que se continúan entonces con otros secundarios. Por tanto se forma una vía completa de conducción de aire. Los parabronquios son análogos a los conductos alveolares de los mamíferos. Las *vesículas aéreas* (*aurículas*) se proyectan en forma radial desde el parabronquio y son continuos con los *capilares aéreos* (*células aéreas*). Estos capilares son asas continuas que abren atrás en la aurícula y se encargan del intercambio real de los gases, junto con los capilares vasculares relacionados.

Los sacos aéreos relacionados al pulmón auxilian en el movimiento de aire a través del pulmón. Son estructuras membranosas que no contribuyen al intercambio de gases. Casi todas las aves tienen nueve sacos aéreos: *cervical impar*, así como *claviculares, torácicos craneales, torácicos caudales* y *abdominales, pares*. Los sacos aéreos están libres en las cavidades del cuerpo y envían divertículos hacia los huesos con los que se relacionan. Los *bronquios recurrentes* se extienden desde los sacos aéreos y se unen a los parabronquios. Los *bronquios recurrentes* están involucrados en el regreso del aire de los sacos aéreos al pulmón propiamente dicho.

Histología del pulmón y estructuras asociadas

Los *bronquios intrapulmonares primarios* son extensiones de la tráquea bifurcada y son de estructura parecida a la de sus contrapartes extrapulmonares. La lámina epitelial consta de epitelio cilíndrico seudoestratificado ciliado con células caliciformes y glándulas mucosas intraepiteliales. La lámina propia es de tejido conjuntivo areolar con mucho tejido linfático difuso y agregado. Sin embargo, son muy raros los nódulos linfoides. La lámina muscular de la mucosa está dispuesta en forma como una masa de músculo orientado circular o espiralmente con algunos paquetes longitudinales. Los anillos cartilaginosos están en las porciones iniciales de estos bronquios y son reemplazados por placas de cartílago. Estas últimas se pierden en el vestíbulo. La túnica adventicia se mezcla con el tejido conjuntivo intersticial que le rodea.

Excepto por las diferencias mencionadas en el cartílago, los elementos murales del *vestíbulo* se parecen a los de los bronquios intrapulmonares primarios. El vestíbulo es una porción agrandada de la vía conductiva primaria a través del pulmón, el cual se continúa caudalmente por el *mesobronquio*. Este último es una continuación de la vía primaria de conducción. Su morfología se parece a la del vestíbulo. El diámetro luminal de este tubo es más pequeño que el del vestíbulo mencionado.

Los *bronquios secundarios* pueden ser laterales, dorsales o ventrales y tienen una morfología similar (fig. 21–27). La lámina epitelial está compuesta de células cilíndricas o cuboideas y no tiene células caliciformes. La lámina propia está compuesta de tejido conjuntivo areolar que suele carecer de tejido linfoide. La lámina muscular de la mucosa se interrumpe y tiene orientación multidireccional. No hay cartílago. Por lo común hay numerosas interrupciones de los elementos murales por la presencia de los parabronquios y, en algunas áreas, de las vesículas aéreas. Debido a estas últimas, las porciones de los bronquios secundarios pueden considerarse análogas a los bronquiolos respiratorios de los mamíferos.

El revestimiento mucoso de los *parabronquios* está interrumpido por las vesículas aéreas que se proyectan en forma lateral (fig. 21–28). Entre las interrupciones, los parabronquios están revestidos por epitelio escamoso o cuboideo. La lámina propia reducida está compuesta de tejido conjuntivo areolar fino. La

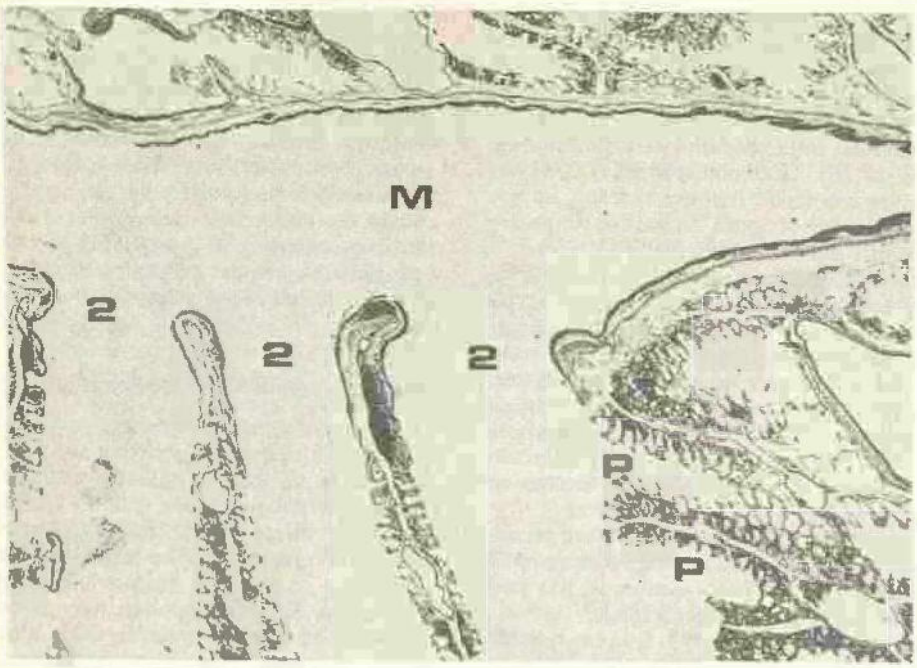

Fig. 21–27. Corte del pulmón de ave. M, mesobronquio; 2, bronquios secundarios; P, parabronquios (o tercer bronquio). X4.

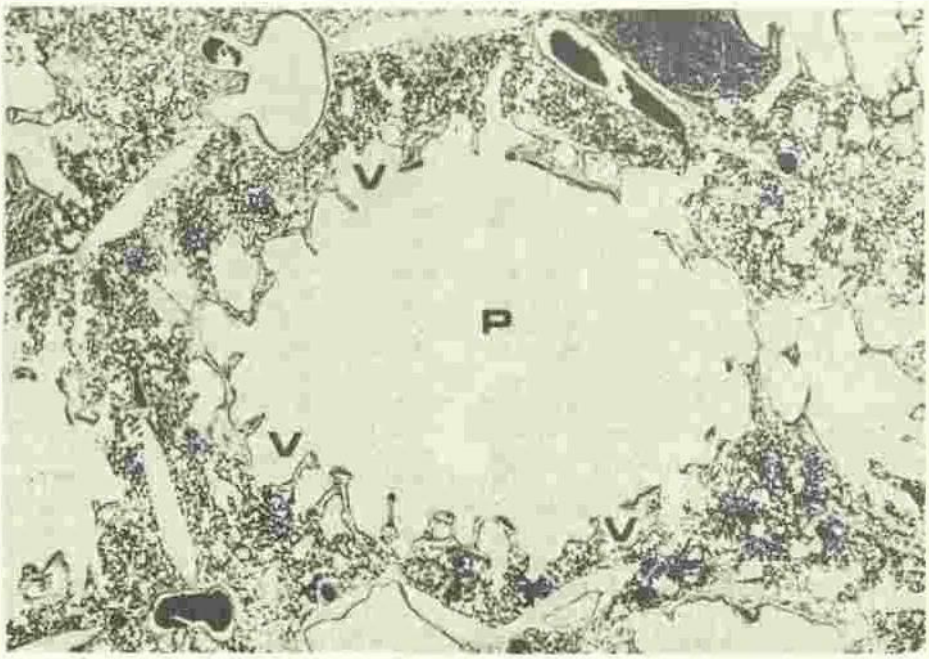

Fig. 21–28. Parabronquio de pulmón de ave. El parabronquio (P) tiene numerosas vesículas aéreas (V) en su pared. X16.

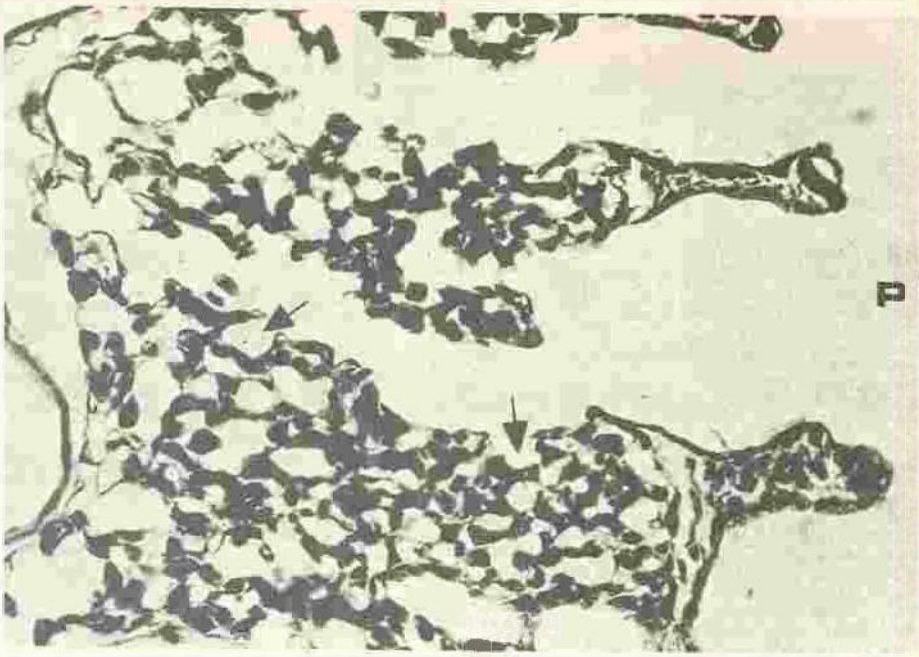

Fig. 21–29. Vesículas aéreas del pulmón de ave. Comprenden las paredes de los parabronquios; están compuestas de capilares aéreos (flechas) y sanguíneos. X100.

lámina muscular de la mucosa está limitada al área junto a los puentes de la lámina epitelial que separan los paquetes de músculo liso.

Las *vesículas aéreas* están revestidas por un epitelio escamoso simple y sostenidas por tejido conjuntivo intersticial fino (fig. 21–29). El epitelio de las vesículas aéreas es continuo con un revestimiento escamoso simple de los *capilares aéreos*. Las relaciones aire-capilares sanguíneos se parece a la descrita para los mamíferos.

Ventilación del pulmón

La ventilación del pulmón aviar se logra por el funcionamiento de los sacos aéreos, como se verá adelante, sin alteración del volumen del pulmón. El ave tiene una respiración abdominal. El músculo inspiratorio, al moverse, incrementa el tamaño de los sacos aéreos, disminuye la presión y hace que el aire circule hacia adentro. En la espiración sucede lo contrario. El movimiento del aire a través del pulmón es unidireccional y durante la inspiración y espiración es bidireccional (fig. 21–26). El aire se mueve en un patrón bidireccional a través de los parabronquios neopulmonares hacia y desde los sacos aéreos en la inspiración y la espiración. El esfuerzo inspiratorio y espiratorio se caracteriza por un flujo unidireccional del aire a través de los parabronquios paleopulmonares. El patrón de flujo de la ventilación a través de los pulmones, permite que el ave extraiga más oxígeno de un volumen específico de aire inspirado que en sus contrapartes mamíferos. Los ejes de los parabronquios están en ángulos rectos a los ejes de los capilares sanguíneos en el pulmón (*corriente transversa de intercambio*). La sangre venosa mezclada entra a la sangre capilar y fluye adyacente y opuesta al flujo en un capilar aéreo. El flujo sanguíneo en el capilar se produce en el punto en el cual entra el aire parabronquial. Las relaciones pueden facilitar el intercambio gaseoso y mejorar el equilibrio gaseoso entre la sangre y los capilares aéreos.

REFERENCIAS

Vías respiratorias —de conducción

Ali, M. Y.: Histology of the human nasopharyngeal mucosa. J. Anat. *99*:657, 1965.

Amoore, J. E., Johnston, J. W. and Rubin, M.: The stereochemical theory of odor. Sci. Amer. *210*:43, 1964.

Arstila, A. and Wersall, J.: The ultrastructure of the olfactory epithelium of the guinea pig. Acta Otolaryngol. *64*:187, 1967.

Baradi, A. F. and Bourne, G. H.: Gustatory and olfactory epithelia. Int. Rev. Cytol. *2*:289, 1953.

Bojsen-Moller, F.: Topography and development of the anterior nasal glands in pigs. J. Anat. *101*:321, 1967.

Frisch, D.: Ultrastructure of mouse olfactory mucosa. Amer. J. Anat. *121*:87, 1967.

Hansell, M. M. and Moretti, R. L.: Ultrastructure of the mouse trachealepithelium. J. Morph. *128*:159, 1969.

Rhodin, J. and Dalhamn, T.: Electron microscopy of the tracheal ciliated mucosa in rat. Z. Zellforsch. *44*: 345, 1956.

Pulmón de los mamíferos

Banks, W. J., Jr. and Epling, G. P.: Differentiation and origin of the type II pneumocyte: An ultrastructural study. Acta Anat. *78*:604, 1971.

Bertalanffy, F. D.: Respiratory tissue: structure, histophysiology and cytodynamics. I. Review and basic cytomorphology. Int. Rev. Cytol. *16*:233, 1964.

Bowden, D. H., Adamson, I. Y. R., Grantham, G. and Wyatt, J. P.: Origin of the lung macrophage: Evidence derived from radiation injury. Arch. Pathol. *88*:540, 1969.

Comroe, J. H., Jr.: *Physiology of Respiration: An Introductory Text.* Year Book Medical Publishers, Chicago, 1965a.

Comroe, J. H. et al.: *The Lung: Clinical Physiology and Pulmonary Function Tests.* 2nd edition. Year Book Medical Publishers, Chicago, 1965b.

Epling, G. P.: Electron microscopy of the bovine lung: Lattice and lamellar structures in the alveolar lumina. Amer. J. Vet. Res. *25*:1424, 1964.

Engel, S.: *Lung Structure.* C. C. Thomas, Springfield, 1962.

Engel, S.: *The Prenatal Lung.* Pergamon Press, New York, 1966.

Karrer, H. E.: The ultrastructure of mouse lung. The alveolar macrophage. J. Biophys. Biochem. Cytol. *4*:693, 1958.

King, R. J.: The surfactant system of the lung. Fed. Proc. *33*:2238, 1974.

Krahl, V. E.: Current concept of the finer structure of the lung. Arch. Intern. Med. (Chicago) *96*:342, 1955.

Krahl, V. E.: Anatomy of the Mammalian Lung. In *Handbook of Physiology Sect. 3 Respiration.* Vol. I, Chapter 6, edited by W. O. Fenn and H. Rahn, American Physiological Society, Washington, D.C. Williams & Wilkins, 1964.

Krahl, V. E.: *The Human Lung* (translation of *Die Menschliche Lunge*) by H. von Hayek, Springer Verlag, Berlin, 1953; Hafner, New York, 1960.

Loosli, C. G. and Porter, E. L.: Pre- and postnatal development of the respiratory portion of the human lung. Amer. Rev. Resp. Dis. *80*:5, 1959.

Low, F. N.: Electron microscopy of the rat lung. Anat. Rec. *113*:437, 1952.

Meyrick, B. and Reid, L.: The alveolar brush cell in rat lung—a third pneumocyte. J. Ultrastruct. Res. *23*: 71, 1968.

Miller, W. S.: *The Lung.* 2nd edition. C. C. Thomas, Springfield, 1950.

Sorokin, S. P.: A morphologic and cytochemical study of the great alveolar cell. J. Histochem. Cytochem. *14*: 884, 1966.

Tobin, C. E.: Lymphatics of the pulmonary alveoli. Anat. Rec. *120*:625, 1954.

Tyler, W. S., Gillespie, J. R. and Nowell, J. A.: Modern functional morphology of the equine lung. Eq. Vet. J. *3*:84, 1971.

Pulmón de las aves y estructuras asociadas

Akester, A. R.: The comparative anatomy of the respiratory pathways in the domestic fowl, pigeon and domestic duck. J. Anat. *94*:488, 1960.

Cover, M. S.: The gross and microscopic anatomy of the respiratory system of the turkey. I. The nasal cavity and infraorbital sinus. Amer. J. Vet. Res. *14*:113, 1953.

Cover, M. S.: The gross and microscopic anatomy of the respiratory system of the turkey. II. The larynx, trachea, syrinx, bronchi and lungs. Amer. J. Vet. Res. *14*:230, 1953.

Cover, M. S.: Gross and microscopic anatomy of the respiratory system of the turkey. III. The air sacs. Amer. J. Vet. Res. *14*:239, 1953.

McLeod, W. M. and Wagers, R. P.: The respiratory system of the chicken. J. Amer. Vet. Med. Assoc. *95*:59, 1939.

Sturkie, P. D. (editor): *Avian Physiology.* 3rd edition. Springer-Verlag, New York, 1976.

22

SISTEMA ENDOCRINO

CARACTERISTICAS GENERALES

Introducción

Las glándulas del sistema endocrino son las estructuras descritas como *glándulas sin conductos* o *de secreción interna*. Aunque derivan de todas las capas embriológicas, no conservan contacto anatómico con ellas (fig. 5–21). Más aún, las glándulas pueden ser órganos individuales (hipófisis, suprarrenales, tiroides y otras), o parte de otros órganos (islotes de Langerhans, células intersticiales de los testículos, folículos y cuerpo lúteo del ovario).

La organización de estas glándulas es simple. Pueden ser encapsuladas, carecer de estroma extenso, muy vascularizadas y poseer células de diversas configuraciones que pueden ser *aisladas, en grupos cordones* o *foliculares*. Cualquiera que sea su configuración, estas células están íntimamente relacionadas con un riego extenso (capilares o sinusoides) en el que vierten sus productos de secreción.

Las *hormonas* que secretan estas glándulas son variables. Pueden ser proteínas, glucoproteínas, polipéptidos, esteroides o catecolaminas. Una glándula puede secretar varias, que se sintetizan y secretan de inmediato (corteza suprarrenal), se producen y almacenan temporalmente como gránulos presecretorios (islotes de Langerhans) o se sintetizan y conservan en un folículo (tiroides). Una vez secretados a la corriente sanguínea, pueden tener efectos en todo el organismo, o bien en un órgano o un grupo de ellos que responden en forma específica. Estos últimos se denominan *órganos blanco;* es decir, algunos órganos tienen un umbral muy bajo a un estímulo hormonal específico y su respuesta puede medirse con facilidad.

El sistema endocrino consta de órganos con una función endocrina exclusiva (hipófisis, pineal, tiroides, paratiroides, suprarrenal), y órganos con funciones endocrina y exocrina (páncreas, gónada, riñones, hígado, estómago, intestino, placenta).

Naturaleza y función de las hormonas

Son substancias químicas secretadas por las células endocrinas hacia los líquidos corporales que influyen en otras células del cuerpo. En tanto que algunas hormonas (secretina, colecistocinina-pancreozimina, gastrina) ejercen su influencia localmente (*locales*), otras (suprarrenocorticoides, hormona del crecimiento, tiroxina) son transportadas por la sangre y actúan en todo el organismo como *hormonas generales*. Las hormonas son substancias reguladoras que funcionan alterando la velocidad de las reacciones, sin aportar masa o energía a la reacción. Estas substancias son contribuyentes importantes de la homeostasia, por su influencia en reacciones metabólicas, la diferenciación celular y los procesos del desarrollo, la madurez y el envejecimiento. Las hormonas influyen en la función celular activando el AMP cíclico o genes específicos en ellas.

El *AMP cíclico* es un mediador intracelular de la actividad hormonal, llamado con frecuencia *segundo mensajero*. El primero es la proteína u hormona polipéptida que influye en la formación del AMP cíclico. La hormona estimulante se une al receptor específico localizado en la membrana plasmática de las células blanco. El complejo hormona/receptor activa la *adenilciclasa* localizada también en la membrana celular. La adenilciclasa cataliza la conversión del ATP citoplásmico en AMP cíclico. A este último se debe el inicio de varias funciones celulares como alteración de la permeabilidad de la membrana plasmática a diversas substancias (agua, calcio), activación de enzimas, iniciación de la secreción celular, incremento de la síntesis proteínica inicio de la contracción o relajación celulares.

Las hormonas esteroides influyen en la actividad celular, promoviendo la producción de proteínas en las células. Pasan a través de la membrana celular y se unen a una molécula proteinorreceptora citoplásmica específica. El complejo receptor hormona/proteína que quizá se altera durante su transporte o difusión al núcleo, se convierte en un factor de activación para la transcripción del RNA mensajero. Este, difundiéndose en el citoplasma, afecta la traducción y se producen enzimas. Las enzimas median entonces la función celular alterada.

Mecanismos de regulación

La liberación de hormonas es un mecanismo adyuvante en la conservación de la homeostasia. Las hormonas afectan la actividad celular y regulan varias substancias

en el organismo. Las actividades y substancias reguladas por hormonas específicas varían; así mismo, los mecanismos específicos que se usan en esta regulación. Aparte de esta diversidad, es posible hacer algunas generalizaciones acerca de los mecanismos. La regulación de una substancia (*sistema regulado*), requiere la participación de un receptor, un regulador y un efector. El *receptor*, que percibe las alteraciones en la concentración de una substancia particular, informa al *regulador*. Este envía señales al *efector* que inicia la respuesta apropiada; en esta forma cambia la concentración de la substancia regulada. Los sistemas reguladores más importantes en el organismo animal son los de *retroalimentación negativa* o asas –el efector revierte el fenómeno de iniciación. Si una substancia controlada aumentara, entonces el efector la disminuye (fig. 22–1) y viceversa. Aunque el esquema simplificado representa la importancia de un asa de retroalimentación negativa, hay variaciones. El receptor y el regulador pueden combinarse; es posible que participen más de un regulador y efector. La figura 22–2 muestra dos alteraciones del patrón de regulación básico. Existen otros que se estudiarán con las hormonas específicas.

Los *mecanismos de retroalimentación positiva* amplifican o intensifican el fenómeno de iniciación en un sistema regulado; no son comunes en el organismo normal; no obstante, pueden operar en varios estados patológicos.

HIPOFISIS

Organización y desarrollo

La figura 22–3 representa la organización de la hipófisis (*glándula hipófisis*). Las *porciones tuberal* y *distal* constituyen el *lóbulo* o *hipófisis anterior* (fig. 22–3).

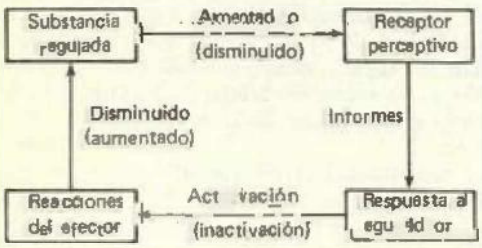

Fig. 22–1. Flujograma que muestra las relaciones entre componentes de un sistema regulado. Un asa de retroalimentación negativa es el servomecanismo común del cuerpo. Las alteraciones de la substancia regulada o su actividad, tienen por efecto la reversión del suceso de iniciación por los tejidos u órganos efectores. Si el nivel de una substancia o actividad aumentara, entonces los efectores disminuyen el nivel de la substancia o su actividad, y viceversa. Todas las microfotografías de luz están marcadas de acuerdo a la magnitud obtenida en el microscopio antes de la ampliticación fotográfica. Todas las microfotografías electrónicas están marcadas de acuerdo a la magnitud total, incluyendo la amplificación fotográfica.

La *parte intermedia* y el *proceso infundibular* forman el *lóbulo* o *hipófisis posterior*. La *porción tuberal* y el *pedúnculo infundibular* se conocen como *tallo* o *pedúnculo hipofisiario*. Los términos hipófisis anterior y posterior no se aplican en su totalidad a todas las especies de mamíferos (fig. 22–4). La última es en realidad dorsal a la anterior, en tanto que en otras especies la hipófisis anterior rodea por completo a la posterior.

El desarrollo de la glándula hipófisis depende de contribuciones de la cavidad oral (ectodermo) y del piso del diencéfalo (neuroectodermo). La *bolsa de Rathke*, un crecimiento externo del techo de la cavidad oral, crece hacia la base del cerebro; a ella se debe la diferenciación de la *adenohipófisis*. Conforme crece y entra en contacto con el infundíbulo del piso del diencéfalo pierde su conexión con la cavidad oral. La porción de la bolsa de Rathke relacionada con la neurohipófisis se diferencia en porción intermedia. La rostral se convierte en la distal en tanto que la extensión dorsal de la porción distal en contacto con el pedúnculo infundibular se convierte en la porción tuberal. La *luz residual* de la bolsa de Rathke puede persistir y separa la hipófisis anterior de la posterior.

El tallo infundibular es un crecimiento externo de la eminencia media que es el límite ventral del tercer ventrículo en esta región. Conforme crece el tallo infundibular, parte del tercer ventrículo es llevado con él como *receso infundibular*, que en casi todas las especies se limita a la región de continuidad del tallo infundibular con la eminencia media (fig. 22–5). En otras (cerdo y gato en especial), se extiende hacia el proceso infundibular.

ADENOHIPOFISIS

Está constituida por las *porciones distal*, *intermedia* y *tuberal*.

PORCION DISTAL

Comprende casi toda la adenohipófisis (fig. 22–6). Está cubierta por una cápsula fibrosa de tejido conjuntivo fibroso blanco denso (TCFBD) que se continúa con las fibras reticulares que constituyen el estroma del órgano. El parénquima consta de cordones o grupos celulares en relación íntima con sinusoides. Las células de la porción distal pueden dividirse en dos: *cromófobas* y *cromófilas*. En el cuadro 22–1 se resumen las células de la adenohipófisis y sus productos de secreción.

Células cromófobas

También se denominan *células principales*, *jefes*, *de reserva*, *C* o *gamma*. Son pequeñas y redondas, con poco citoplasma sin gránulos (fig. 22–7). Como su nombre lo indica, tienen poca afinidad por los colorantes; suelen estar agrupadas y pueden constituir el centro de un cordón de células. No se ha aclarado su naturaleza

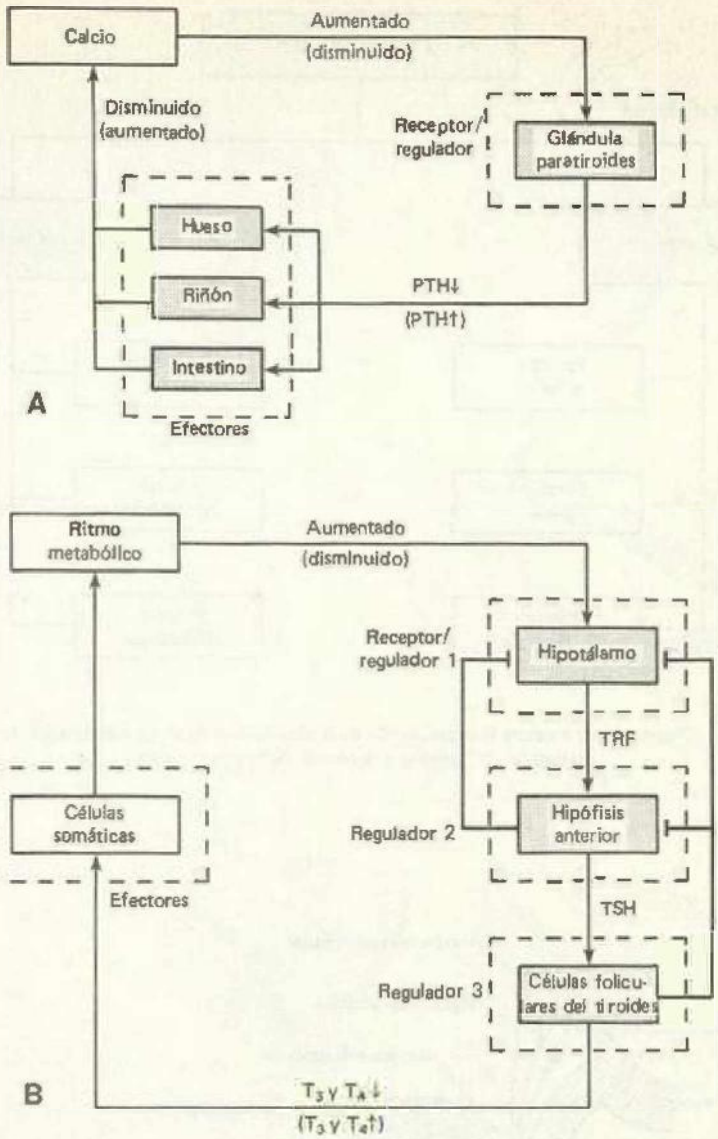

Fig. 22–2. Diagramas que demuestran dos de las numerosas variaciones que caracterizan las asas de retroalimentación negativa en el organismo. **A.** Se muestra una parte del servomecanismo de control del calcio. La tirocalcitonina responde a las alteraciones opuestas en las concentraciones de calcio y utiliza al hueso como efector. En este diagrama se aprecian dos variaciones de este servomecanismo. El receptor y el regulador están combinados y está involucrado más de un efector en el sistema. El mecanismo de control dual que incluye a la PTH y tirocalcitonina, permite un control más preciso que el de un servomecanismo simple. **B.** Servomecanismo responsable en parte de la regulación de la tasa metabólica. Dentro de este sistema son notorias cuatro variaciones del esquema básico. Existe más de un regulador. Uno de los reguladores sirve también como receptor. Dentro de todo el sistema regulado, existen dos asas de retroalimentación negativa. El regulador 2 ejerce una influencia negativa sobre el regulador 1; el regulador 3 ejerce influencia negativa sobre los reguladores 1 y 2. Por último, numerosas células funcionan como efectores. El aumento en el número de reguladores garantiza una regulación más precisa que la de un solo regulador. El factor de liberación tiroideo, TRF; hormona estimulante del tiroides TSH; T_3 y T_4; paratormona, PTH.

exacta. Pueden ser de reserva capaces de diferenciarse en cromófilas o células en proceso de desgranulación.

Células cromófilas–acidófilas

Las *cromófilas* se dividen al principio en *acidófilas* y *basófilas*. Las primeras incluyen las *células alfa* y *épsilon*. Contienen gránulos PAS negativos pero se tiñen con eosina, fucsina ácida, naranja G y azocarmín. Las *acidófilas*, suelen ser más grandes que las cromófobas, poseen un citoplasma granular acidófilo y pueden estar polarizadas (fig. 22–7). Las técnicas de tinción específicas permiten subdividirlas en dos grupos: células alfa con gránulos de unos 300 nm de diámetro, que se tiñen con naranja G y por esta razón se conocen también

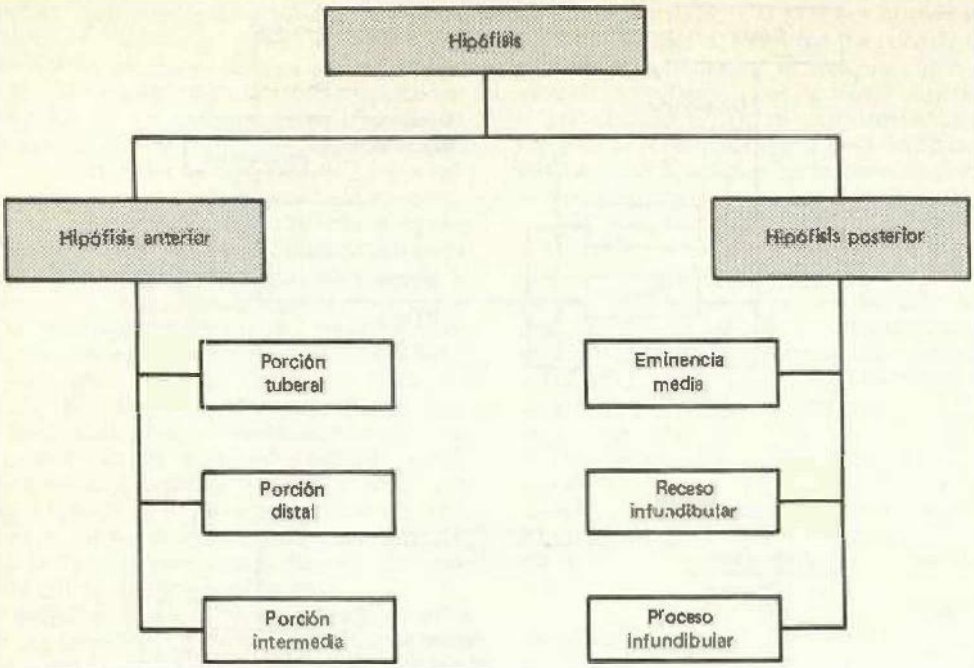

Fig. 22–3. Diagrama que muestra la organización de la hipófisis cerebral. La adenohipófisis es el lóbulo glandular, en tanto que la neurohipófisis es el neural.

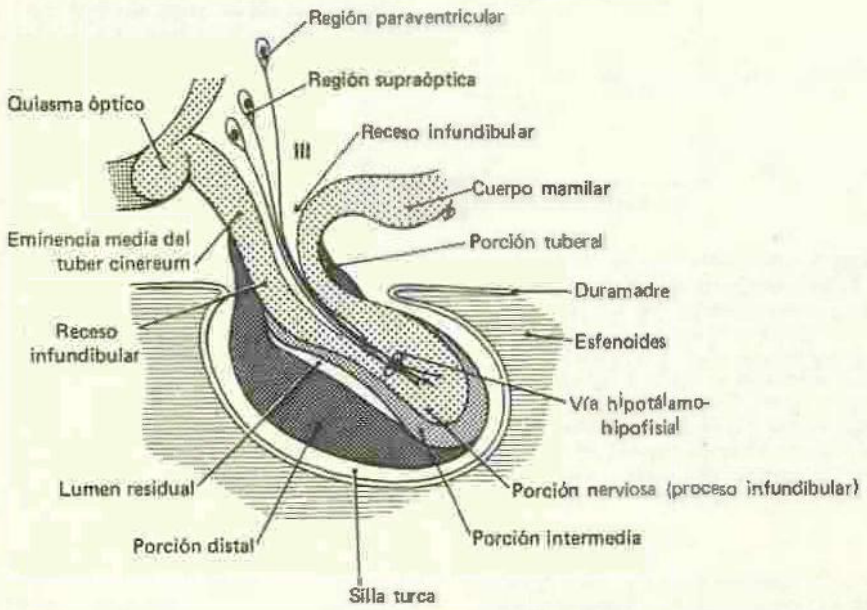

Fig. 22–4. Dibujo de la hipófisis del cerdo. La hipófisis es una evaginación ventral del diencéfalo que ocupa un receso dentro del hueso esfenoides, conocido como silla turca.

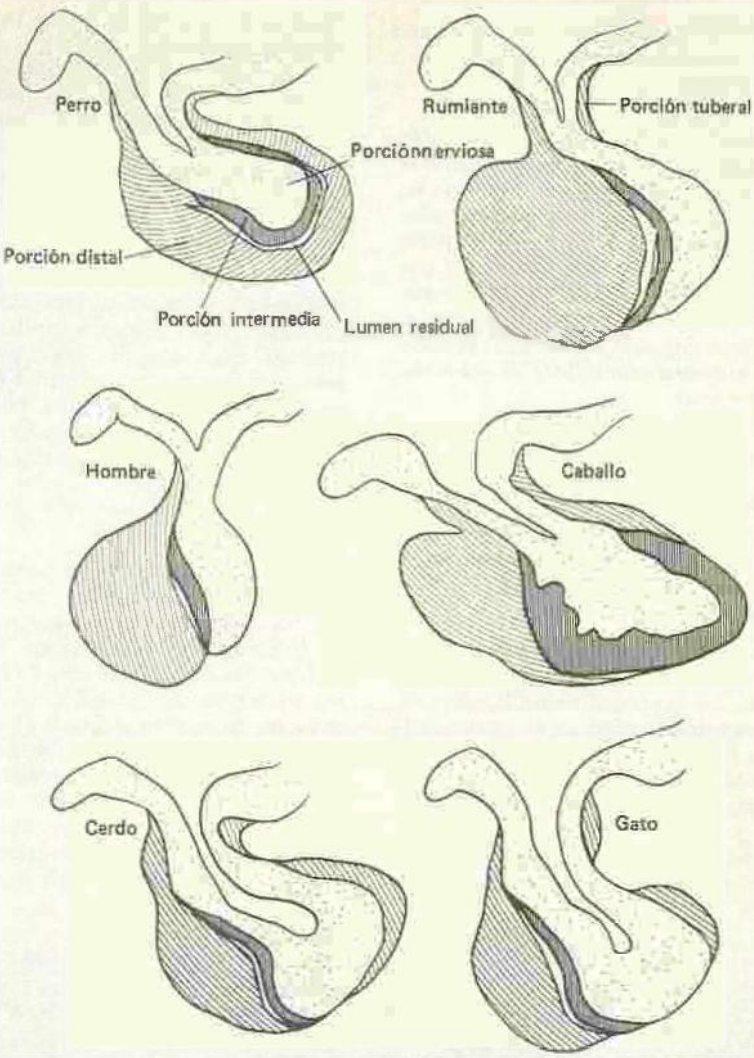

Fig. 22–5. Diagrama de la hipófisis de especies seleccionadas. Las glándulas hipofisarias no están dibujadas a escala.

como *naranjófilos*, y *células épsilon* con gránulos de 100 a 900 nm que se tiñen específicamente con azocarmín por lo que también se denominan *carminófilos*.

Células cromófilas–basófilas

Tienen gránulos en especial PAS-positivos por la naturaleza glucoproteínica de sus productos de secreción (fig. 22–7). Son células más grandes que las acidófilas. Los gránulos de las basófilas miden de 150 y 200 nm de diámetro. Aunque todos los gránulos basófilos son intensamente PAS-positivos, las células se dividen adicionalmente según sus reacciones de tinción específicas en: *células beta* y *delta*. Los gránulos de las *beta* son alcianófilos y positivos a la aldehído fucsina. La *delta* tienen gránulos aldehído fucsina negativos, alcianófilos y positivos al verde resistente.

Con la tinción usual (hematoxilina y eosina) sólo se identifican tres tipos de células: *cromófobas* (agranulares y no teñidas), *acidófilas* (gránulos eosinófilos) y *basófilas* (gránulos con afinidad por la hematoxilina). Su proporción varía según la edad, especie, sexo, estado fisiológico, etc. Por lo general, 50% son cromófobas, 40% acidófilas y 10% basófilas.

PORCION TUBERAL

Forma y función

Está compuesta de células cuboideas débilmente basófilas (fig. 22–8). Los gránulos, si hay, son pequeños. Las células se disponen en cordones, grupos o folículos. Aún no se ha establecido la función de la porción tuberal.

PORCION INTERMEDIA

Forma y función

No está bien desarrollada en el hombre, pero es notable en animales domésticos (fig. 22–9). Esta porción de la hipófisis es adyacente a la neurohipófisis, pero está separada de ella por una vaina discontinua de tejido conjuntivo. Es común la migración de células de la parte intermedia a la nerviosa. En esta área predomina una célula basófila no específica (fig. 22–10). Aunque estas células suelen disponerse en cordones o grupos, es común encontrar folículos. Las células en la porción intermedia secretan *hormona estimulante de los melanocitos* (*MSH, intermedina*).

HISTOFISIOLOGIA DE LA ADENOHIPOFISIS

Relaciones vasculares

El riego único de la adenohipófisis es un componente indispensable de su regulación. En tanto que el origen y curso específico de los vasos que riegan la adenohipófisis varía en las especies domésticas, la característica común es que se forma un *sistema portal hipófisis* (*sistema hipotálamo-hipófisis-portal*). Las *arterias hipofisarias rostrales* forman un anillo arterial alrededor de la eminencia media y originan arteriolas que riegan el hipotálamo, incluyendo el tallo infundibular, pero no se extienden hasta el proceso infundibular. La porción distal recibe su riego en forma indirecta de las arterias rostrales hipofisarias.

Las ramas arteriolares terminan como *asas capilares primarias* en la eminencia media y el tallo infundibular. *Asas capilares primarias cortas* riegan la porción externa de la eminencia media en tanto que la parte interna de la misma la recibe de *asas capilares primarias largas*. Las asas capilares primarias coalescen para formar venas que descienden por la porción tuberal en la porción distal. Por tanto, las venas se dividen en un segundo juego de capilares o sinusoides en esta última. El sistema porta hipófisis formado por las asas capilares primarias, venas y plexos capilares secundarios, es el principal riego sanguíneo de la porción distal. Las neuronas neurosecretorias pequeñas (*neuronas parvicelulares*) del núcleo hipotalámico, influyen sobre la actividad de la porción distal por la liberación de substancias neurosecretorias en las asas capilares primarias del sistema hipófisis portal.

Hormona somatotrópica

La *hormona somatotrópica* (*somatotropina, STH, GH, hormona del crecimiento*), producida por las células alfa, causa el aumento de tamaño (*hipertrofia*) y número (*hiperplasia*) de los tejidos y células del cuerpo. Aunque puede tener efecto directo sobre algunos de sus tejidos blanco, su influencia sobre muchos tejidos se media de manera indirecta al estimular en el hígado (y quizá otros órganos) la producción y secreción de *somatomedina* y otros *factores de crecimiento*.

Los procesos metabólicos se alteran por la secreción de hormona del crecimiento. La síntesis proteínica mejora al aumentar el ingreso de aminoácidos a la célula, disminuir el catabolismo proteínico, reducir la

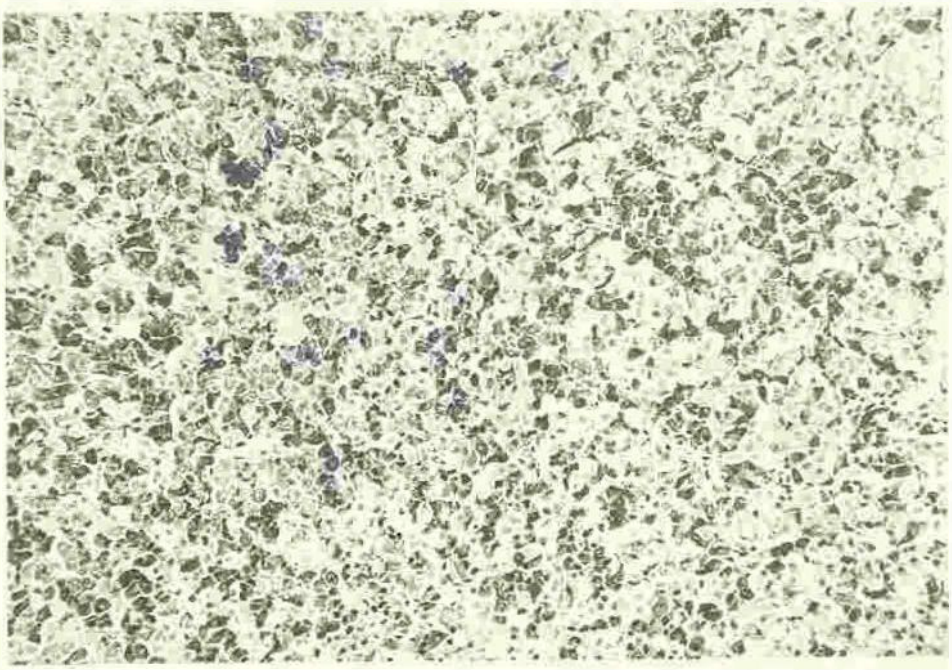

Fig. 22–6. Corte de la porción distal de la glándula hipofisaria de felino. Cordones y paquetes de células de tinción variada, que se asocian íntimamente con los sinusoides. X 10.

Cuadro 22–1. Células y hormonas de la adenohipófisis

Tipo celular	Afinidad tintorial	Sinónimos	Hormona
Acidófilos	Naranja G	Célula alfa Somatotropa	Hormona del crecimiento
	Azocarmín	Célula épsilon Carminófilo Mammotropa Célula prolactina Luteotropa	Prolactina
Basófilos	Azul alciano PAS + Fucsina aldehído(+)	Célula beta Tirotropa	Hormona estimulante del tiroides
	Azul alciano PAS(+) Fucsina aldehído (–)	Célula delta* Gonadotropa	Hormona foliculostimulante Hormona luteinizante
		Corticotropa†	Hormona adrenocorticotrópica
		Melanotropa†	Hormona estimulante de los melanocitos
Cromófobas‡	Ninguna	Célula de reserva	Indiferenciada, Degranulada

* Se han identificado células delta separadas para la HFE y HL, pero algunas células delta pueden producir ambas hormonas.
† Se determinaron como basófilos por técnicas inmunocitoquímicas.
‡ La función de los cromófobos es controversial.

utilización de aminoácidos como fuentes energéticas y aumentar la formación de RNA. Disminuye la utilización de glucosa y mejora el almacenamiento de glucógeno. La hiperglucemia, relacionada con la secreción de hormona del crecimiento, basta para identificarla como *diabetógena*. Bajo el estímulo de la hormona del crecimiento, los animales movilizan los lípidos almacenados y los usan como fuentes de energía. El metabolismo lipídico excesivo puede formar muchos cuerpos cetónicos, por lo que también se considera que la somatotropina es *cetógena*.

No se ha determinado el mecanismo preciso que controla la secreción hormonal del crecimiento. La proteína celular y la glucemia influyen en su liberación.

Durante la vida, la respuesta de los tejidos esqueléticos a concentraciones anormales de somatotropina pueden implicar cambios notorios. Su secreción excesiva en la adolescencia causará *gigantismo*, en tanto que si es insuficiente en esa época producirá *enanismo*. Después del cierre de las placas de crecimiento, su exceso producirá *acromegalia*.

Prolactina (hormona luteotrópica, LTH, hormona lactogénica)

Es secretada por las células épsilon de la porción distal. El desarrollo de la glándula mamaria depende de la influencia combinada de prolactina, estrógenos y progesterona. La prolactina estimula la secreción de leche después del desarrollo de la glándula mamaria; en murinos y ovinos también es luteotrópica. En aves columbiformes origina la actividad secretoria del buche, con formación de la "leche del buche".

Hormona adrenocorticotrópica (ACTH, corticotropina)

Pruebas actuales indican que es secretada por las células basófilas. Sus efectos primarios se manifiestan en la glándula suprarrenal para que produzca *glucocorticoides*. En tanto que para la secreción de *mineralcorticoides*, se requieren cantidades pequeñas de ACTH (efecto permisivo) la producción de aldosterona se regula por otros mecanismos. Conforme la hormona trópica que afecta la liberación de glucocorticoides, los efectos de la ACTH se manifiestan igual que los de los glucocorticoides.

La liberación regulada de ACTH es mediada por las concentraciones circulantes de glucocorticoides, manifestando una retroalimentación negativa. La liberación de ACTH y el aumento subsecuente de glucocorticoides circulantes se afecta por el estrés físico y emocional. Además, las concentraciones circulantes de glucocorticoides están sujetas al ritmo circadiano de secreción hipotalámica y adenohipofisaria. Esta actividad circadiana se manifiesta como un ritmo de tipo ondulante, en el que las cifras máximas de ACTH y glucocorticoides ocurren en la mañana.

Hormona foliculoestimulante (FSH)

Es el producto de la secreción de células delta específicas (gonadotrópicas). La hormona causa el crecimiento

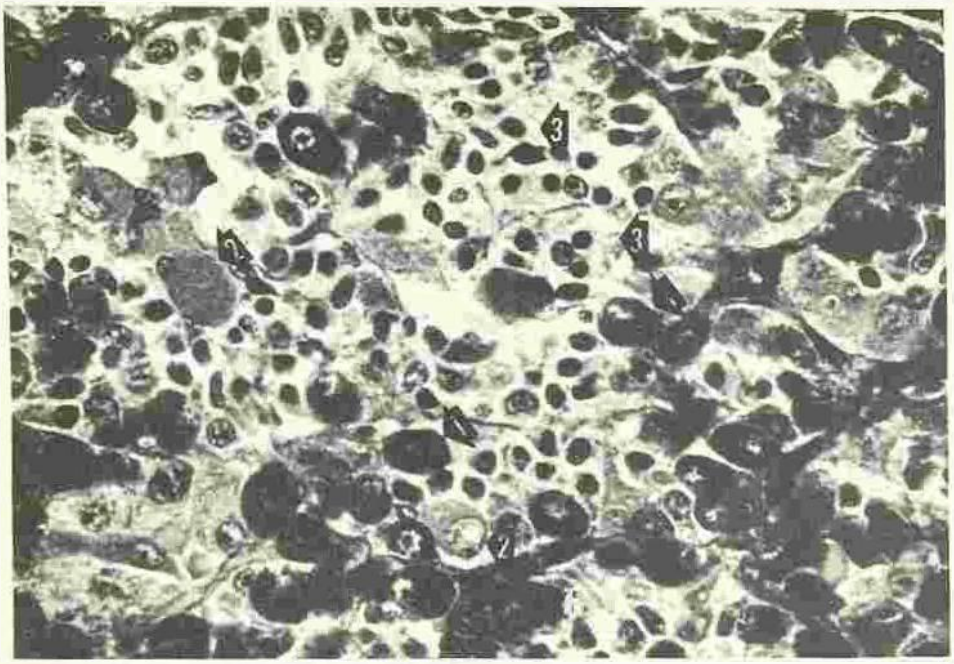

Fig. 22–7. Corte de la porción distal de un equino. Se identifican tres diferentes tipos celulares en el espécimen teñido con Azan: acidófilos (1), basófilos (2) y cromófobos (3). Los tabiques de tejido conjuntivo fino delinean los paquetes celulares. X 160.



Fig. 22–8. Corte de la porción tuberal de bovino. Los cordones de células débilmente basófilas están separados por grandes vasos. X40.

y desarrollo de folículos ováricos. También activa a los testículos para producir espermatozoides. Las acciones combinadas de FSH y LH (hormona luteinizante) originan la maduración del huevo, la ovulación y el desarrollo del cuerpo amarillo. En el capítulo 24 se comentará la intervención de la FSH en el ciclo del estro.

Hormona luteinizante (LH)

También es secretada por las células delta y favorece la conversión de los folículos ováricos rotos en cuerpos amarillos. Ya se mencionó la actividad combinada de FSH y LH. En el capítulo 24 se comentará la función de la LH en el ciclo del estro. En el macho, LH se denomina *hormona estimulante de las células intersticiales* (ICSH), e induce la secreción de testosterona por las *células intersticiales del testículo (de Leydig)*.

Hormona tirotrópica (TSH, hormona estimulante del tiroides)

Estimula y conserva la actividad secretora del tiroides; en la figura 22–2 se mostró la participación de TSH en el sistema regulado que controla las secreciones del tiroides.

Hormona estimulante de los melanocitos (MSH, intermedina)

Es un producto de secreción de la porción intermedia que dispersa la melanina en los melanocitos. Aunque esta actividad se ha establecido bien en los vertebrados inferiores (anfibios), en los mamíferos no se ha comprobado bien su papel preciso.

Regulación de la adenohipófisis

Ya se comentó que el hipotálamo es el centro de control de la función autónoma (capítulo 15). No debe sorprender que también regule a la hipófisis mediante la actividad de diferentes fondos comunes neuronales neurosecretorios. Las secreciones adenohipofisarias se regulan por *factores de liberación* e *inhibición* que secretan las neuronas parvicelulares del hipotálamo. Las asas capilares primarias del sistema porta hipofisario y las telodendrias de las neuronas comprenden los *órganos neurohemales*. Las hormonas hipotalámicas que se liberan al sistema portal regulan la actividad de las células secretorias de la adenohipófisis e incluyen:

Factor de liberación de hormona del crecimiento–GH.RF
Factor de inhibición de hormona del crecimiento–GH.IF
Factor de liberación de prolactina–PRF
Factor de inhibición de prolactina–PIF
Factor de liberación de ACTH–CRF
Factor de liberación de FSH–FRF
Factor de liberación LH–LRF
Factor de liberación TSH–TRF

Los fenómenos excitadores o inhibidores específicos –temperatura corporal, glucemia, valores de proteínas celulares, concentraciones circulantes de algunas hormonas generales u hormonas trópicas influyen en la actividad secretoria de las neuronas hipotalámicas. Las hormonas hipotalámicas ajustan la actividad de la adenohipófisis. Las hormonas trópicas, además de medir su influencia en los órganos blancos, pueden funcionar en un asa de retroalimentación negativa corta para afectar la secreción de las células hipotalámicas.

Las secreciones de la adenohipófisis y las actividades de sus órganos blanco –órganos endocrinos u otras células y tejidos– están sujetas a una regulación cuidadosa. La participación de más de un regulador asegura un control más preciso de una substancia o un fenómeno en particular.

NEUROHIPOFISIS

Estructura

Es una evaginación ventral de la región hipotalámica del diencéfalo. Incluye la *eminencia media*, el *tubérculo gris*, y el *tallo* y *proceso infundibulares* (fig. 22–11). Esta región, por tanto, es de tejido nervioso. Incluye numerosas neuronas amielínicas y parte de *la vía hipotalamohipofisaria*. Los cuerpos celulares de estas fibras están en los núcleos supraóptico y paraventricular del hipotálamo. Estas *neuronas magnocelulares* son neurosecretoras. Sus *neurosecreciones* se transportan a lo largo de los axones y se acumulan en las fibras nerviosas como *cuerpos de Herring* (fig. 22–12). Entre las fibras hay muchos *pituicitos* y elementos neurogliales dispersos.

Histofisiología

Los productos de secreción que elaboran las neuronas de los núcleos supraóptico y paraventricular incluyen la *oxitocina*, *vasopresina* y *neurofisinas*. Estas últimas son proteínas ricas en cistina, funcionan como transportadores intracelulares para las prohormonas. La neurofisina específica para cada hormona está dentro de cada gránulo secretor con la prohormona y la enzima de conversión. Los gránulos de secreción se mueven por un flujo axoplásmico rápido hacia las terminales nerviosas de los órganos neurohemales. Un potencial de acción disparado por el cuerpo celular en respuesta a algunos hechos excitatorios, cambia la permeabilidad de la membrana, un aumento del calcio intracelular y la liberación exocitósica de las hormonas y neurofisinas.

La *oxitocina*, producida primariamente en el núcleo paraventricular, actúa sobre los órganos de la reproducción; media la "bajada de la leche" en respuesta a la succión. La estimulación aferente alcanza el hipotálamo, y produce la liberación de la hormona, que estimula el miometrio. Las contracciones inducidas por oxitocina facilitan el ascenso de los espermatozoides en el oviducto. Durante el embarazo, la oxitocina es secretada por la hipófisis materna bajo la influencia de los estrógenos y prostaglandinas placentarios y fetales. La liberación de oxitocina estimula las contracciones miometriales y acelera el parto. Conforme el feto pasa a través del cuello uterino dilatado, el punto de presión de aquél sobre la vagina, la liberación adicional de oxitocina se estimula y se producen las contracciones abdominales características del parto. Estos

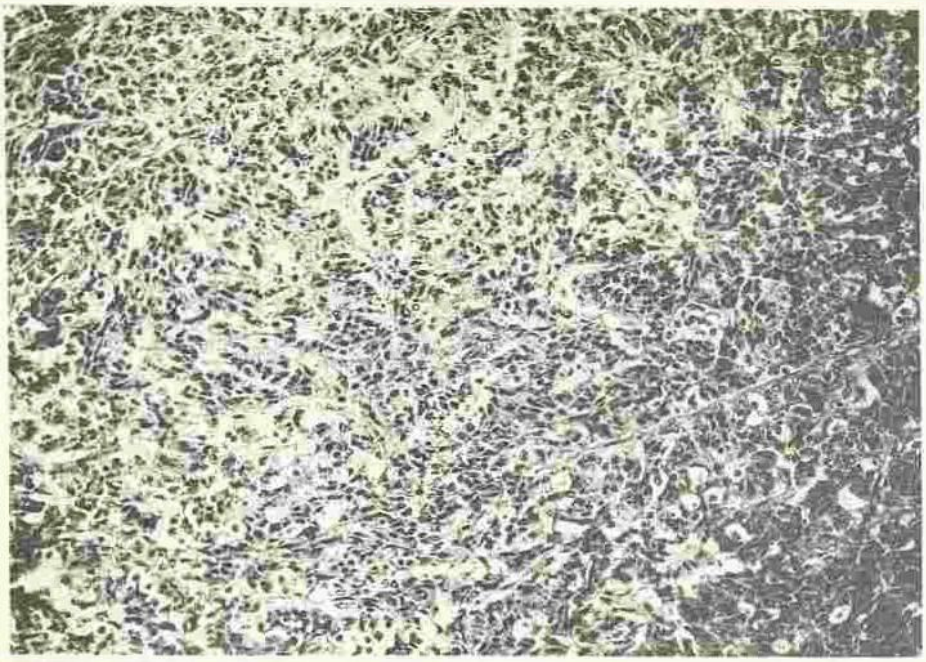

Fig. 22–9. Porción intermedia de bovino. Los basófilos no específicos están dispuestos como cordones y paquetes asociados íntimamente con vasos. X40.



Fig. 22–10. Células de la porción intermedia de bovino. Los basófilos no específicos están íntimamente empaquetados. Pueden haber folículos, aunque en este corte no se encuentran. X100.

hechos son irreversibles. La oxitocina puede usarse para inducir el parto en la yegua.

Hormona antidiurética (ADH, vasopresina) producida primariamente en el núcleo supraóptico, manifiesta sus propiedades antidiuréticas sobre las células de revestimiento de los túbulos contorneados distales y conductos colectores de los riñones. La osmolalidad sanguínea y el volumen líquido son los estímulos para la secreción de ADH. Los osmorreceptores del hipotálamo responden a la osmolalidad del líquido que lo baña e influye sobre las neuronas magnocelulares responsables de la secreción de ADH. El aumento en la osmolalidad sanguínea aumenta la actividad de los osmorreceptores y libera ADH. El riñón responde a la hormona al aumentar la resorción tubular de agua, lo cual hace que excrete un volumen bajo de orina hipertónica. Cuando disminuye la osmolalidad sucede lo contrario.

El volumen del líquido extracelular (ECF) influye sobre la liberación de ADH. Un aumento de volumen disminuye la secreción de ADH, en tanto que una disminución, incrementa la secreción de ADH. Los cambios en el volumen del ECF conducen a cambios en el volumen sanguíneo. La presión sanguínea baja estimula los barorreceptores venosos localizados en las venas grandes del corazón, aurículas y vasos pulmonares que vigilan el volumen sanguíneo e influyen sobre la liberación de ADH. Los barorreceptores venosos influyen quizá sobre la ADH en mayor escala que la presión alta sobre los barorreceptores arteriales porque los cambios leves en el volumen sanguíneo no siempre se relacionan con cambios en la presión arterial. Una notoria reducción del volumen sanguíneo, por hemorragia, incluye los barorreceptores arteriales (seno carotídeo y aórtico) en la regulación de la liberación de ADH. Una caída en la presión sanguínea produce un aumento en la liberación de ADH.

La actividad vasopresora de la ADH se manifiesta por la administración exógena de la hormona en dosis que exceden las cifras fisiológicas. Aun después de la hemorragia, se duda que la ADH manifestará suficiente actividad vasopresora para alterar la presión arterial.

EPIFISIS CEREBRAL

Forma y función

También se conoce como *glándula pineal*. Es una evaginación dorsal del techo del diencéfalo. Entender la significación funcional del cuerpo pineal ha sido un proceso lento. En los vertebrados menos evolucionados, el *tercer ojo* u *ojo pineal* es un órgano fotorreceptor. Su posición en el cráneo de los mamíferos, sin embargo, parecería indicar una función fotosensible. De hecho, independientemente de su posición en el cráneo, es un órgano fotosensible. La información proveniente del sistema óptico es transportada al cerebro medio y de ahí a la región torácica de la médula espinal donde los nervios simpáticos llevan la información al ápice del cuerpo pineal.

La *melatonina* y *serotonina* se han identificado como productos de secreción de esta glándula. Bajo un estímulo luminoso continuo, la glándula pineal disminuye su actividad, decrece la producción de melatonina y aumenta la actividad gonadal. Por tanto, la melatonina tiene un efecto inhibitorio sobre el desarrollo gonadal. Esto concuerda con la observación de que el cuerpo pineal, cuando presenta tumores, retrasa la pubertad. Aunque no es claro si la glándula pineal media su influencia a través del hipotálamo (factores de liberación), de la porción distal o en forma directa sobre las gónadas.

La glándula es susceptible al estímulo indirecto de la luz y afecta las gónadas. Es tal vez un reloj biológico que determina el ritmo circadiano asociado con los ciclos estrales y las características cíclicas estacionales de algunas especies.

Histología

El cuerpo pineal está cubierto por el tejido conjuntivo de la piamadre (fig. 22–13). La tabicación y lobulación del órgano se logra por la invasión de elementos del tejido conjuntivo. Los componentes celulares primarios son los *astrocitos* y *pinealocitos* (células epitelioides). También pueden encontrarse células del tejido conjuntivo típico (células plasmáticas, fibroblastos, células cebadas y macrófagos).

Los *pinealocitos* (*células principales*) son grandes con núcleos redondos y abiertos, localizados en un citoplasma acidófilo (fig. 22–14). Los *astrocitos* son típicos y están interdigitados entre el aporte vascular y los pinealocitos. Estas células se conocen con frecuencia con el nombre de *intersticiales*.

El cuerpo pineal sufre cambios regresivos graduales después de la pubertad, que incluyen a los elementos del estroma. Son cambios comunes el aumento de tejido conjuntivo y la presencia de *acérvulos* (*arena cerebral, cuerpo arenáceo*).

GLANDULA TIROIDES

ESTRUCTURA

Características generales

Es un crecimiento externo del piso de la cavidad oral, el cual de manera subsecuente pierde su conexión celular (*conducto tirogloso*) con el endodermo faríngeo. Esta masa glandular se fusiona con masas celulares de cada quinta bolsa faríngea (*cuerpo último branquial*). Las evaginaciones endodérmicas del tercero y cuarto bolsillos faríngeos (glándulas paratiroides) también se relacionan en forma íntima que quedan incluidos dentro de la masa del tejido tiroideo. El tiroides asume, al cabo del tiempo, relaciones dorsolaterales con la tráquea en la región de la laringe.

Histología

La cápsula de los dos lóbulos de la glándula tiroides consta de tejido conjuntivo areolar. Los tabiques de

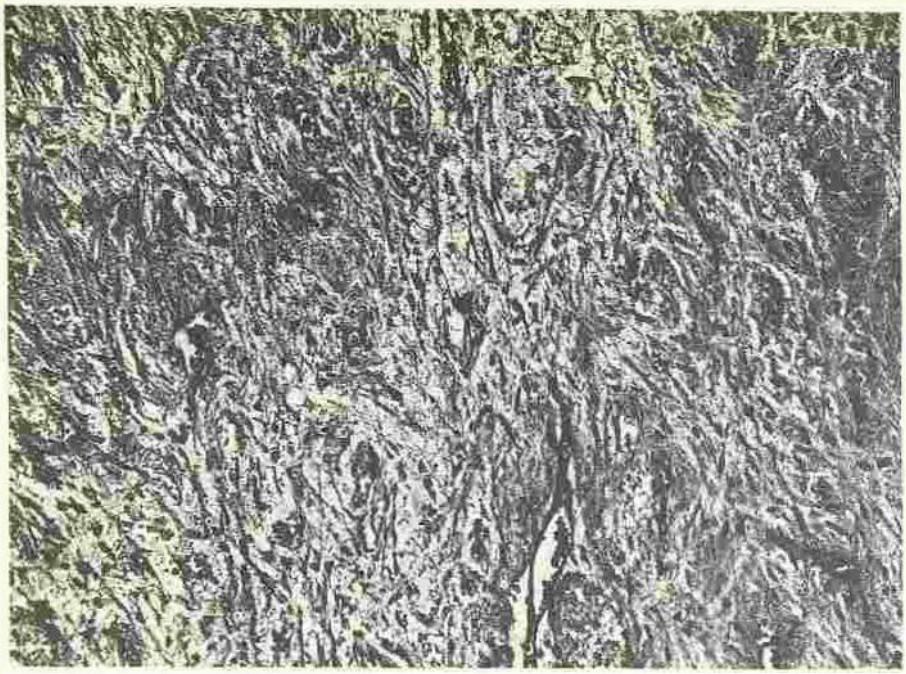

Fig. 22–11. Corte de neurohipófisis de bovino. Aparece como un tejido nervioso típico. X40.



Fig. 22–12. Cuerpos de Herring. Los productos de neurosecreción y las moléculas acarreadoras de las regiones nucleares hipotalámicas específicas son transportadas a lo largo de los axones como cuerpos de Herring (flecha). X 100.

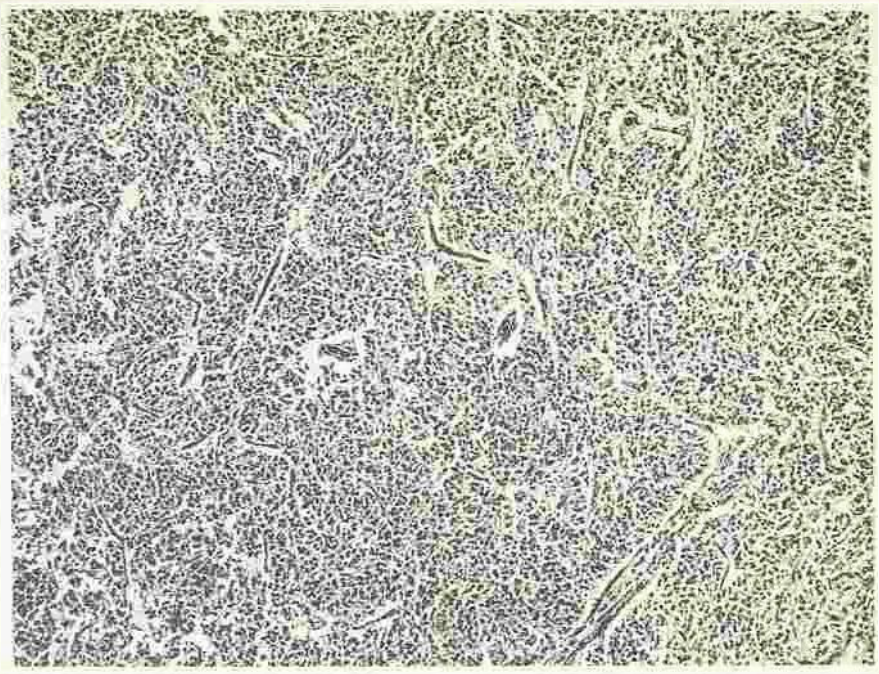

Fig. 22–13. Corte de epífisis cerebral de bovino. Los constituyentes celulares están separados por tabiques de tejido conjuntivo. X 16.

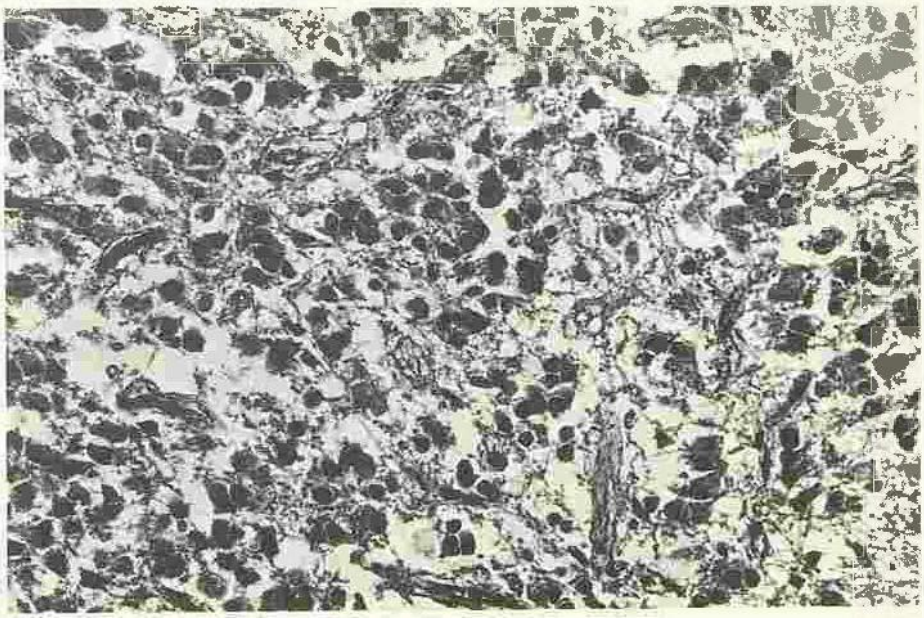

Fig. 22–14. Componentes celulares del cuerpo pineal de un ovino. X90.

tejido conjuntivo parecido al de la cápsula, se encargan de sostener al órgano. El tejido conjuntivo perifolicular contiene bastantes fibras reticulares.

Las unidades estructurales del tiroides son los *folículos tiroideos* (fig. 22–15), esferas huecas de tamaño variable. El tamaño folicular individual está en función de la actividad de las células de revestimiento; su centro está lleno de un material tipo gel llamado *coloide*. Este, es la forma de almacenamiento de los productos de secreción del epitelio folicular. Este epitelio varía de cuboideo bajo a cilíndrico alto (fig. 22–16). Sin embargo, la altura de las células de un folículo dado es uniforme.

El epitelio tiroideo consta, en realidad, de dos tipos de células: *de revestimiento folicular* que significan por lo menos 90% de la población celular y las *claras* (*parafoliculares, C*). Las *células de revestimiento folicular* son acidófilas, con un núcleo basal (fig. 22–16). En posición supranuclear, se puede observar un área de Golgi teñida con palidez. Pueden encontrarse gotas de coloide adyacentes a la superficie luminal. Las *células parafoliculares*, como su nombre lo indica, pueden ser parafoliculares o bien estar entre el revestimiento folicular, donde ocasionalmente alcanzan la superficie luminal (fig. 22–17). En cualquier caso, están rodeadas por la lámina basal que delimita el folículo del espacio conjuntivo hístico; tienen citoplasma pálido. Las células parafoliculares tienen una función por completo diferente a la de las células de revestimiento del folículo.

El coloide que tiene proteínas, glucoproteínas y enzimas, por lo común es acidófilo. El componente glucoproteínico le confiere una fuerte reacción PAS positiva. En un folículo activo, el coloide tiene irregularidades y vacuolas, así como una fuerte acidofilia. En un folículo inactivo, el coloide es poco basófilo o aun acidófilo. La periferia tiene un perfil liso y no hay vacuolas. El tamaño de los folículos, así como la altura del epitelio, también son indicadores de la actividad folicular y glandular. La actividad del folículo es más o menos inversamente proporcional al diámetro del folículo. Por lo común, los folículos pequeños tienen un epitelio alto (con características del coloide apropiadas) y son activos. Los folículos grandes tienen epitelio bajo (con características del coloide apropiadas) y son menos activos que los folículos pequeños. En los folículos inactivos, el epitelio folicular puede, incluso, ser escamoso.

HISTOFISIOLOGIA

Síntesis y secreción de las hormonas tiroideas

La simplicidad de la morfología folicular tiroidea es muy poco indicativa de los mecanismos complejos involucrados en la síntesis, almacenamiento, movilización y secreción subsecuente de sus hormonas –T_4 (*tiroxina* o *tetrayodotironina*) y T_3 (*triyodotironina*). En la figura 22–18 aparecen los sucesos que culminan en la secreción de hormonas tiroideas.

La síntesis de T_3 y T_4 depende de la hormona estimulante del tiroides (TSH) y de la disponibilidad de yoduros (I^-). Los yoduros (I^-) se transportan de manera activa a través de la membrana basal de la célula bajo la influencia de la TSH. La bomba de yoduros permite concentrarlos en la célula del folículo tiroideo. Al moverse los yoduros a través de las células epiteliales hacia el borde apical, los yoduros se oxidan o se activan a su forma reactiva, yoduro (I_2). En las microvellosidades de la célula hay una *peroxidasa* que puede activar al halógeno. A la vez, los aminoácidos que entran a la célula, permiten la síntesis de un polipéptido en el retículo endoplásmico rugoso. La glucosilación del polipéptido en el aparato de Golgi origina la formación de una glucoproteína que está en una vesícula secretora que es transportada cuando atraviesa el borde apical de la célula hasta el coloide. La *yodización* u *organificación* de la glucoproteína se efectúa en la superficie apical de las células a medida que se secreta la proteína. La organificación forma *tiroglobulina*, glucoproteína de altísimo peso molecular (650,000). La tiroglobulina tiene algunos carbohidratos (galactosa, manosa, N-acetilglucosamina, ácido siálico) y *yodoaminoácidos*. Estos últimos son 3-monoyodotirosina (MIT), 3-5-diyodotirosina (DIT), 3,5,3'-triyodotirosina (T_3) y 3,5,3',5'-tetrayodotirosina (T_4, *tiroxina*).

La yodización de los residuos de tirosil unidos a la tiroglobulina y la formación de MIT y DIT es la clave para la formación de T_3 y T_4. El DIT de moléculas adyacentes de tiroglobulina se unen entre sí, quizá bajo la influencia de peroxidasa para formar T_4. De manera parecida, DIT y MIT sobre moléculas de tiroglobulina adyacentes se unen para formar T_3. El acoplamiento de DIT con DIT y de DIT con MIT puede ocurrir bajo la influencia de TSH.

La síntesis de tiroglobulina conforma los mecanismos celulares típicos usados para producir glucoproteína. El proceso de organificación es una característica única de las células epiteliales del folículo tiroideo. Más aún, el almacenamiento de los productos de secreción dentro de la tiroglobulina del coloide es una característica única de esta glándula endocrina. La movilización de la tiroglobulina es indispensable para la secreción de T_3 y T_4. La tiroglobulina debe volver a la célula y ser digerida antes que se libere T_3 y T_4.

Después del estímulo de la TSH, las células epiteliales del folículo sufren cambios morfológicos unidos al regreso de la tiroglobulina a la célula. Las células epiteliales cilíndricas altas aumentan su altura y adquieren numerosas proyecciones microvellosas a lo largo de sus bordes apicales. Las microvellosidades se mueven hacia y contra el coloide. El aspecto espumoso y cerrado del coloide en la interfase borde apical/coloide de las células activas, es indicadora de la movilización del coloide. El movimiento endocitósico de la tiroglobulina en las células se manifiesta como numerosas vesículas con coloide en los bordes apicales de las células. Estas vesículas pueden considerarse fagosomas, que migran hacia el borde basal y se fusionan con los lisosomas primarios. El lisosoma secundario con su complemento activado de hidrolasas digiere la molécula de tiroglobulina. T_3 y T_4 se secretan a través del borde de la célula basal, en tanto que MIT y DIT se liberan

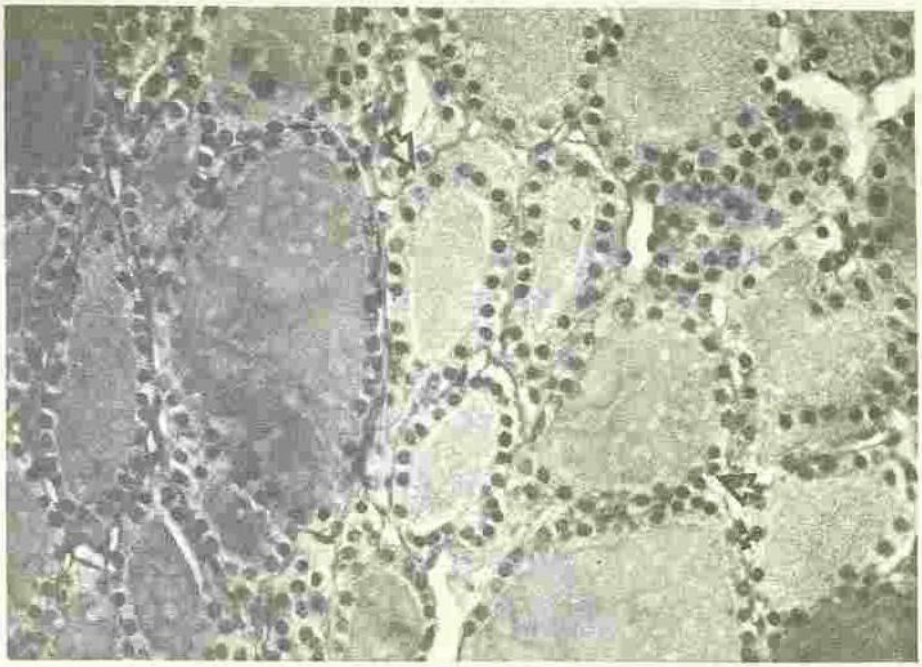

Fig. 22—15. Corte de glándula tiroides de canino. El parénquima está dispuesto en folículos (flechas) que rodean al coloide. X100 (PAS).

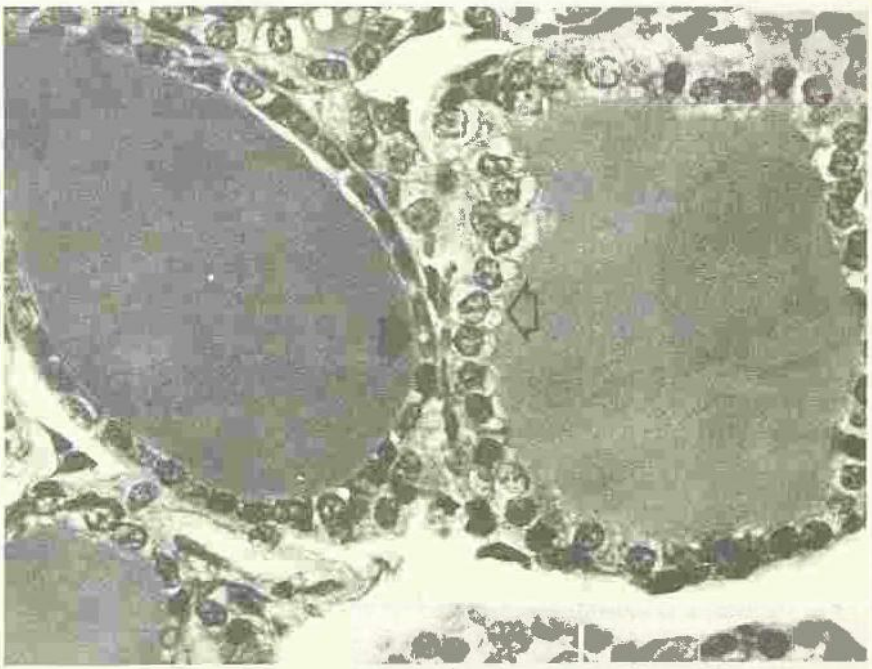

Fig. 22—16. Folículos y células epiteliales de los folículos tiroideos. Las células de revestimiento pueden variar de cuboidales bajas (**flecha obscura**), a columnares (**flecha clara**), dependiendo del nivel de actividad de la glándula y los folículos individuales. X160.

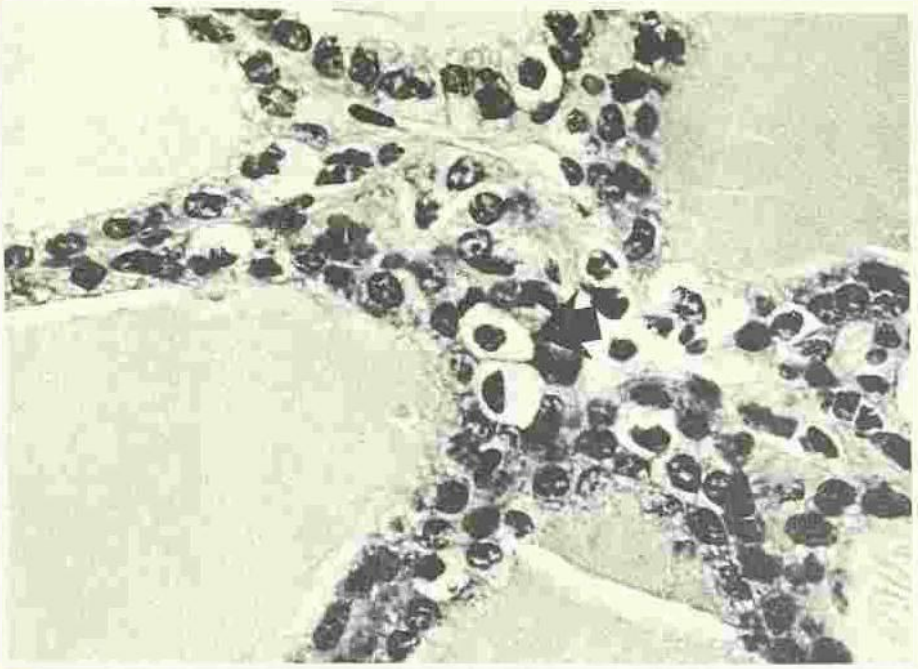

Fig. 22–17. Células parafoliculares. Las células parafoliculares (flecha) son aquellas de coloración clara, ubicadas en los bordes de los folículos. X160 (PAS).

también por la actividad de la proteasa y son reciclados en la célula como tirosil libre y yoduro. Bajo situaciones normales, la tiroglobulina nunca está fuera del folículo tiroideo.

Acciones y regulación de las hormonas tiroideas

Las hormonas tiroideas manifiestan numerosos efectos sobre células, tejidos y órganos. En tanto que tienen diversas actividades específicas, la mayor parte incluyen metabolismo energético, crecimiento y diferenciación. Las hormonas aumentan el consumo de oxígeno por los órganos y tejidos metabólicos activos con notable incremento en la producción de energía. Puesto que se pierde calor durante este proceso, con frecuencia se denomina *efecto calorigénico*. Las hormonas tiroideas aumentan el ritmo metabólico de carbohidratos y lípidos, efectos congruentes con un aumento generalizado del metabolismo basal. El aumento de absorción de glucosa en los intestinos, la gluconeogénesis y la glucogenólisis ocurren bajo la influencia de estas hormonas. Aunque aumenta la utilización periférica de la glucosa puede haber una elevación transitoria de la glucemia, aun hasta exceder el umbral renal, como respuesta a la secreción de T_3 y T_4. Además, la rapidez de síntesis y secreción de colesterol, y la pérdida de substancia corporal total, responde a la estimulación de la hormona tiroidea. Aunque las hormonas tiroideas estimulan de manera general la síntesis proteínica, puede ocurrir catabolismo proteínico cuando las demandas metabólicas requieren complemento de energía a partir de la gluconeogénesis. De igual manera, cantidades excesivas de hormonas tiroideas se acompañan de procesos proteínicos catabólicos. T_3 y T_4 manifiestan otros muchos efectos específicos sobre otros tejidos y órganos.

Las hormonas tiroideas influyen sobre el crecimiento y procesos del desarrollo. Son necesarios para el desarrollo normal de la mayor parte de órganos y sistemas en el cuerpo animal. En ausencia de estas hormonas se altera el desarrollo y crecimiento en especial del sistema nervioso y el esquelético. No están bien entendidos los mecanismos que usa el tiroides para influir sobre el progreso normal del crecimiento y desarrollo.

Algunos yoduros están libres en el plasma, pero casi todos se hallan como *enlaces yoduro-proteína* (PBI), los cuales, la mayoría, son T_3 y T_4. Las uniones proteínicas se logran primariamente por medio de *enlaces tiroxina-globulina* (TBG). Las hormonas libres, en equilibrio con las uniones a TBG, se difunden a los tejidos para manifestar sus variadas influencias sobre los procesos metabólicos. Las relaciones biológicas precisas entre T_4 y T_3 aún no son muy claras. T_4 tiene una mucho mayor afinidad de enlace con proteínas y una acción y vida media más prolongada que T_3. En tanto, algunos investigadores consideran que ambas hormonas son activas, otros creen que T_4 es la prohormona y sufre una desyoduración para formar la T_3 más activa.

Se utilizan tres mecanismos para la metabolización de yodotironinas (T_3 y T_4): *conjugación, desaminación/transaminación* y *deyodización*. La conjugación con un glucurónido se produce en el hígado, seguido por la excreción de hormonas conjugadas en la bilis. La hidrólisis de los productos conjugados en los

intestinos, causa la conjugación de las hormonas por la circulación enterohepática. Igual que los aminoácidos, las yodotironinas se desaminan y transaminan en el hígado y los riñones. El proceso de desactivación más importante es la desyoduración de las hormonas en las células blanco. La regulación, transporte, distribución e inactivación de T_4 y T_3 se ilustran en la figura 22–19.

La liberación de T_4 y T_3 por la glándula tiroides, se regula por la secreción de la hormona estimulante del tiroides (TSH) de la porción distal de la hipófisis. La TSH se controla por la secreción hipotalámica del factor de liberación de la TSH (TRF). Las hormonas tiroideas ejercen retroalimentación negativa sobre la porción distal del hipotálamo. La exposición a temperaturas ambientales bajas estimulan al hipotálamo para secretar TRF. El estrés emocional también tiene un efecto sobre la liberación de TRF; sin embargo ese estrés que suele relacionarse con una descarga simpática y aumento de la actividad metabólica, inhibe la liberación de TRF.

Las alteraciones en la actividad del tiroides pueden manifestarse como menor actividad secretoria (*hipotiroidismo*). El hipotiroidismo es de dos tipos: primario o secundario. En el primario, el tiroides no puede responder a la estimulación de la TSH produciendo cantidades apropiadas de hormonas tiroideas; puede originarse por diversas enfermedades que afectan la glándula tiroides. Sin las hormonas T_3 y T_4 apropiadas que influyan sobre el hipotálamo y la porción distal, la glándula tiroides está sujeta a un estímulo constante por la TSH; puede dar como resultado el crecimiento del tiroides (*bocio*). Las dietas deficientes en yoduros manifiestan este tipo de cambio en la glándula tiroides. El hipotiroidismo secundario es un trastorno causado por un defecto de la porción hipofisaria o hipotalámica del eje control. Aunque el tiroides puede producir T_3 y T_4, no tiene un estímulo apropiado. Por lo regular la tiroglobulina secuestrada en los folículos de la glándula tiroides, puede estar expuesta a los componentes del sistema inmunitario después de ser dañada la glándula tiroides. Bajo esta exposición la tiroglobulina funciona

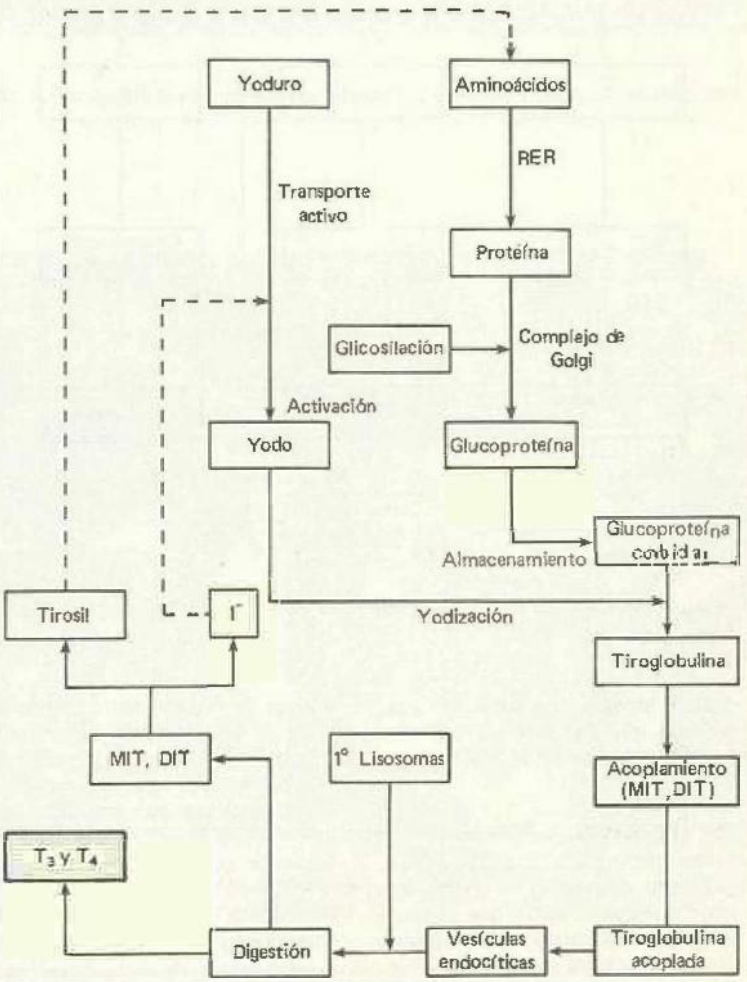

Fig. 22–18. Diagrama que muestra la síntesis, almacenamiento y secreción de hormonas tiroideas.

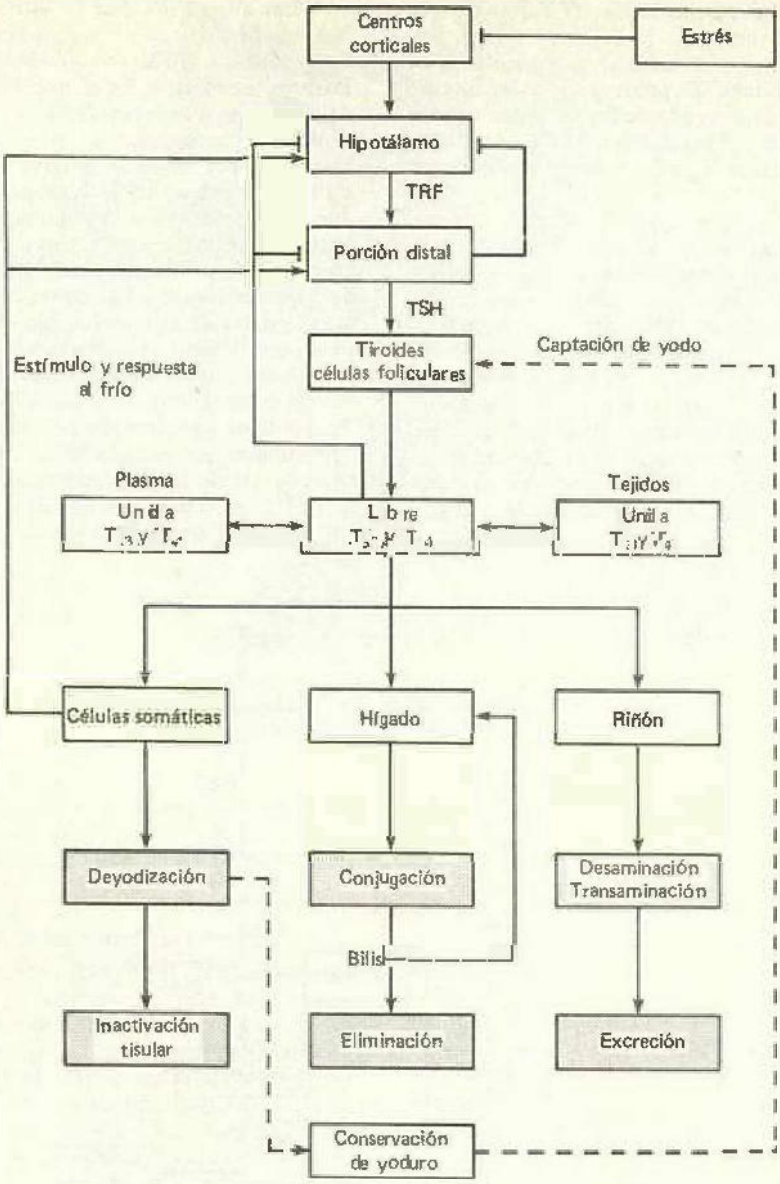

Fig. 22–19. Esquema que muestra la regulación, transporte, distribución e inactivación de hormonas tiroideas.

como antígeno; alteración hipotiroidea mediada por inmunidad (autoinmunidad). El *hipertiroidismo* puede resultar de un estímulo excesivo o de un tumor glandular.

Acción de las células parafoliculares

Secretan *calcitonina* (*tirocalcitonina*), polipéptido de 32 aminoácidos con un peso molecular de 3,000. La calcitonina es un factor *hipocalcemiante* que reduce las concentraciones sanguíneas de calcio; su liberación es disparada por la *hipercalcemia*, un incremento en la concentración de calcio sanguíneo. La calcitonina, al oponer la paratormona, representa una rama del sistema de control doble que regula las concentraciones de calcio en la sangre; la paratormona es la otra rama. Las células parafoliculares son los receptores y reguladores en el esquema regulado del control del calcio. El hueso es el órgano efector. La actividad osteoblástica aumenta, la osteoclástica disminuye y se inhibe la formación de osteoclastos nuevos por estimulación con calcitonina. El nuevo efecto de la calcitonina es la eliminación del calcio de la sangre con un aumento en el depósito de sales de calcio en el hueso (capítulo 8).

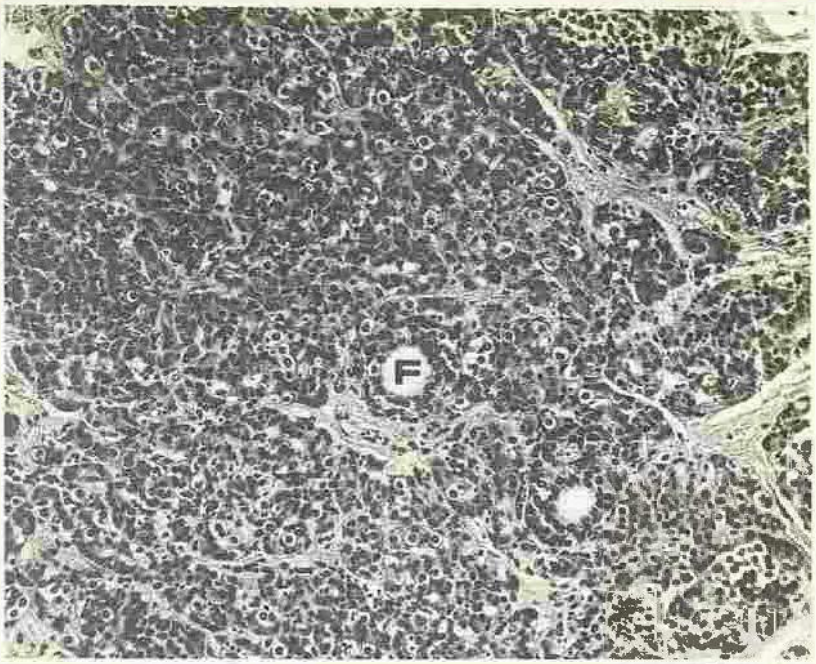

Fig. 22–20. Corte de glándula paratiroides de bovino. Los cordones o paquetes de células caracterizan el parénquima. También pueden encontrarse folículos (F). X40.

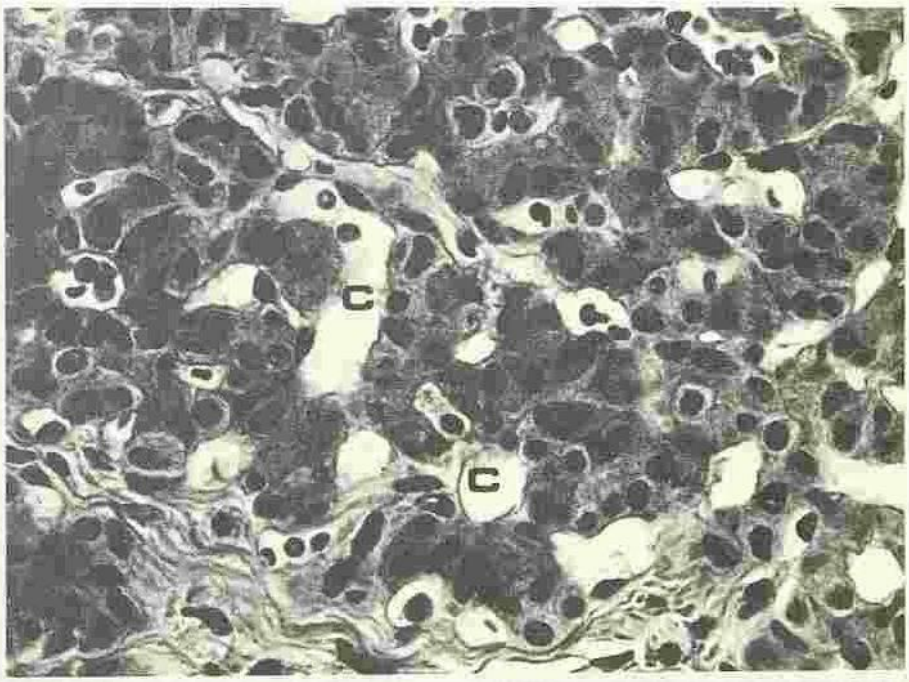

Fig. 22–21. Células de la glándula paratiroides de bovino. Los cordones y paquetes de células están íntimamente asociados con capilares (C). X160.

GLANDULAS PARATIROIDES

Consideraciones generales

Las glándulas paratiroides se derivan de la tercera (*paratiroides externas*) y cuarta (*internas*) bolsas faríngeas. La posición de las paratiroides externas puede variar de craneales hasta la entrada torácica. Las paratiroides internas pueden estar ausentes (aves, cerdo), o incluidas, sobre o cerca del tiroides.

Histología

La cápsula de las paratiroides externas es de tejido conjuntivo areolar mezclado con la fascia que le rodea. Las paratiroides internas no tienen cápsula propiamente dicha, pero están rodeadas por el tejido conjuntivo areolar de los intersticios de la glándula tiroides.

El parénquima del órgano consta de cordones, paquetes, bandas, vainas o rosetas de células secretoras. En ocasiones puede haber folículos (fig. 22–20). Estas células están sostenidas por una red estrómica fina de fibras reticulares con numerosos capilares en relación íntima con el parénquima. Los tipos celulares primarios del órgano incluyen *células principales* y *oxifílicas*. Las principales pueden subdividirse en *claras* o *ligeras* y *obscuras;* las principales abundan más que las oxifílicas.

Las células obscuras y las claras pueden representar diferentes estados fisiológicos de la misma célula. Las *principales claras* son pequeñas con núcleo vesicular grande (fig. 22–21). Su citoplasma es acidófilo, agranular y tiene inclusiones glucogénicas y lipídicas. Las *obscuras* tienen un citoplasma acidófilo con gránulos argirófilos. El núcleo es vesicular, pero más pequeño que el de las células claras. También las células obscuras tienen menos glucógeno y lípidos que las claras. Las células principales obscuras producen paratormona.

Las *células oxifílicas* se encuentran en el hombre, buey, y caballo; y de manera regular, en otras especies domésticas. Son grandes con citoplasma granular, acidófilo (fig. 22–21). Sus núcleos son pequeños y de tinción obscura. Estas células suelen formar paquetes pequeños. Se piensa que se originan de las células principales; su función precisa no se ha determinado aún.

Hormona paratiroidea

El producto de secreción de las células principales de las glándulas paratiroides es una hormona polipeptídica, la *paratormona*. Tiene 84 aminoácidos y peso molecular de 9,500. Es un *factor hipercalcemiante*, antagonista de la tirocalcitonina. Las concentraciones sanguíneas de calcio se conservan a un nivel homeostático de 10 mg/100 ml. Una disminución de este nivel causará liberación de paratormona. Aunque se pensó que esta hormona podría originar la diferenciación y aumento de actividad de los osteoclastos; pruebas experimentales actuales indican otra cosa. La diferenciación retardada de los osteoclastos por administración exógena de paratormona es muy lenta para sostener las concentraciones homeostáticas de calcio y determinar la producción de tetania hipocalcémica. Hoy en día existe la hipótesis de que la acción de esta hormona en la movilización del mineral del hueso, se mide a través de la actividad combinada de los osteoblastos y osteocitos. El eje osteoblasto/osteocito es quizá la causa de las respuestas inmediatas relacionadas con la conservación homeostática del calcio, en tanto que los problemas de incremento del calcio, incluyen la actividad de los osteoclastos.

La paratormona es el factor hipercalcemiante que sirve como esquema de regulación doble; la calcitonina es su antagonista (capítulo 8).

GLANDULAS SUPRARRENALES

Introducción

Son órganos pequeños situados en los polos craneales de los riñones. Embriológicamente, las glándulas suprarrenales se derivan de dos capas germinales: el *mesodermo* y la cresta neural *ectodérmica*. La corteza suprarrenal se desarrolla de un engrosamiento del mesotelio celómico en íntima relación con los riñones y gónadas. La cresta neural ectodérmica migra a esta región e invade la corteza como tejido suprarrenal medular. En mamíferos, se aprecian una corteza y una médula distintivas, independientemente de que puedan encontrarse interdigitaciones de ambas (fig. 22–22). En las aves, están fusionados el tejido cortical y el medular (fig. 22–23). El tejido corticosuprarrenal auxiliar se encuentra por lo común en algunas especies. En algunos roedores el tejido suprarrenal auxiliar está en el epidídimo.

El órgano está incluido en una cápsula de TCFBD. Las trabéculas de tejido conjuntivo areolar invaden el parénquima a nivel de la médula. El estroma de sostén consta de fibras colágenas finas y reticulares.

Relaciones vasculares, linfáticas y neurales

Las glándulas suprarrenales están muy vascularizadas. Las arterias principales se ramifican antes de entrar a la glándula, lo cual origina numerosas arteriolas. Los tres patrones de circulación primaria provienen del aporte arteriolar. Un plexo capilar subcapsular se ramifica a través de la región subcapsular y drena a las venas subcapsulares. El segundo patrón es el aporte sanguíneo a la corteza que drena mediante venas medulares. Por último, las arteriolas atraviesan la corteza para irrigar la médula y drenar por venas medulares.

Los nervios del sistema nervioso simpático y parasimpático inervan la corteza y médula; no obstante, se conoce muy poco sobre la función de la inervación parasimpática de la glándula. Casi todas las fibras nerviosas son preganglionares simpáticas a la médula suprarrenal.

Los vasos linfáticos se hallan en el tejido conjuntivo de la cápsula y el tejido intersticial de la glándula.

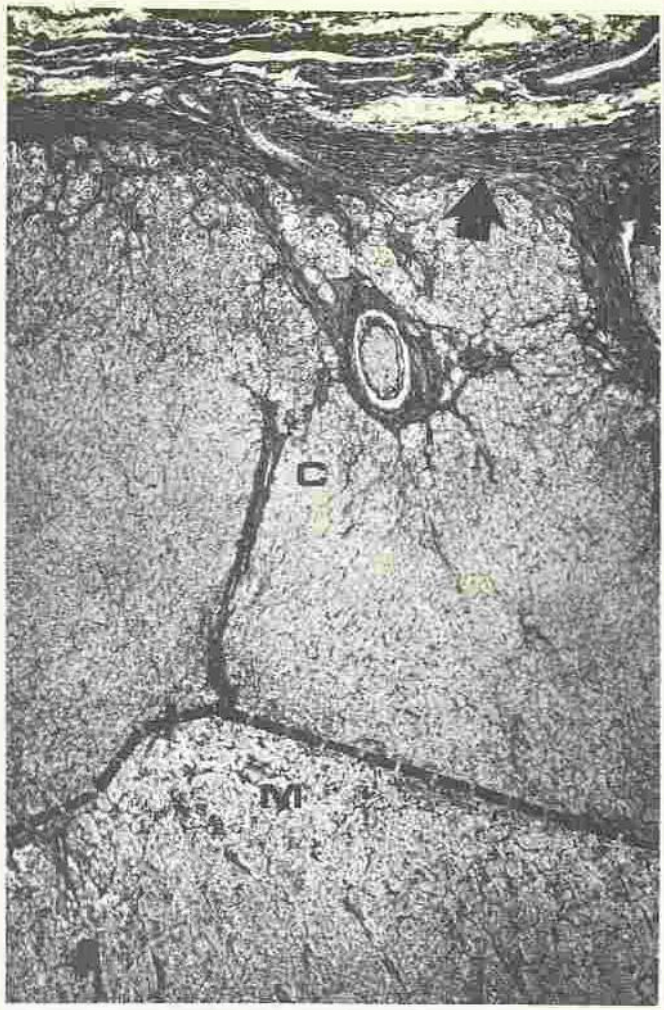

Fig. 22–22. Glándula suprarrenal de bovino. La cápsula de la glándula suprarrenal (flecha) es continua con los tabiques de tejido conjuntivo. La glándula está dividida en corteza (C) y médula (M) que están claramente delimitadas (línea punteada). X10 (tinción de Azan).

CORTEZA SUPRARRENAL

Histología

La corteza suprarrenal consta de células secretoras poliédricas organizadas en cordones, por lo general con un grosor de dos células que se orientan radialmente desde la región medular (fig. 22–24). La orientación de los cordones y algunas diferencias permiten identificar las subdivisiones corticales: *zonas glomerulosa, fasciculada* y *reticular*.

La *glomerulosa* también se denomina *zona arcuata* o *multiforme* (fig. 22–25). Esta zona subcapsular (fig. 22–26) consta de cordones curveados o arcadas (carnívoros, caballo, cerdo), o paquetes de glomérulos (hombre, rumiantes). Las células de esta zona son cilíndricas (hombre, carnívoros, caballo, cerdo) o poliédricas (otras especies) (fig. 22–27). El parénquima, independientemente de su disposición espacial, está relacionado en forma íntima con una red vascular extensiva. El citoplasma es aún más acidófilo y menos espumoso que el de las células de la zona adyacente. Los núcleos de las células de la zona glomerulosa son más pequeños y obscuros que los de las células de la zona adyacente. La presencia de inclusiones lipídicas finas, con frecuencia va acompañada de un incremento en la actividad celular. En el hombre y rumiantes, los gránulos basófilos pueden observarse en el citoplasma.

La *zona fasciculada* es la más ancha de la corteza (fig. 22–28). Tiene células cuboidales o poliédricas dispuestas en cordones radiales. Cada cordón consta de una o dos células separadas de los cordones adyacentes por una red sinusoidal extensa. Las células más grandes de las dos terceras partes más externas de esta zona, tienen núcleos vesiculares grandes (las binucleaciones son comunes) dentro de un citoplasma muy espumoso (lámina II–3). Estas células con frecuencia reciben el nombre de *espongiocitos* (fig. 22–29). El

tercio interior de esta zona tiene células sin lípidos y con citoplasma más basófilo.

La *zona reticular* consta de células dispuestas como cordones libremente anastomosados (fig. 22–30). Las células se parecen mucho a las de la zona fasciculada, y tienen menos lípidos que las más periféricas de la zona adyacente. Sus núcleos y citoplasma se tiñen de obscuro. Casi siempre existe lipofucsina en estas células.

Al principio se pensó que la división en zonas de la corteza suprarrenal representaba un proceso de diferenciación centrípeta. Sin embargo, hay mitosis en todas las zonas.

La zonación mencionada se basa en un patrón organizacional de las células. Basados en las características citológicas y citoquímicas, algunos autores dividen la corteza suprarrenal en cinco zonas: *glomerulosa* y *porciones externa* e *interna de las zonas fasciculada* y *reticular*, adyacente a la médula suprarrenal.

La corteza suprarrenal es indispensable para la vida ya que sus hormonas influyen sobre numerosos procesos somáticos esenciales. Aunque se han aislado numerosas hormonas esteroides de los tejidos corticales, se agrupan de la siguiente manera: *mineralcorticoides, glucocorticoides* y *hormonas sexuales*.

Histofisiología —mineralcorticoides

Los *mineralcorticoides* secretados en la corteza suprarrenal por la actividad primaria de las células de la zona glomerulosa, ejercen una influencia reguladora sobre los electrólitos del líquido extracelular —en especial sodio y potasio. El mineralcorticoide más importante es la *aldosterona*; no obstante, otros corticosteroides tienen actividad de mineralcorticoides (corticosterona, cortisol, desoxicorticosterona). La actividad más importante de la aldosterona es el aumento de la resorción tubular de Na^+ por los riñones. La aldosterona ejerce un efecto sobre las glándulas sudoríparas, salivales e intestinales. Se conocen numerosos efectos secundarios relacionados con la conservación de Na^+ bajo la influencia de la aldosterona. La reabsorción de Na^+ se relaciona a una secreción de K^+ y H^+, lo cual da por resultado, un desecho de potasio y una ligera alcalosis metabólica. La disminución en el K^+ puede originar debilidad muscular, parálisis muscular y arritmias cardiacas. La alcalosis metabólica que resulta del efecto de la aldosterona, es por lo común transitoria y puede corregirse por los mecanismos de regulación ácido/básica. El aumento en la retención de Na^+ también incrementará la retención de agua, lo cual incrementa el líquido extracelular y el volumen sanguíneo que está compuesto por polidipsia. El aumento del volumen líquido incrementa la cantidad de esfuerzo que deberá realizar el corazón. La poliuria también se produce como compensación del aumento del volumen líquido. Los efectos contrarios se producen cuando hay ausencia de aldosterona. La hiponatremia (disminución de Na^+), hiperpotasemia (aumento de K^+) y disminución del volumen de líquidos, pueden anticiparse sin la liberación de aldosterona. El aparato cardiovascular es incapaz de funcionar en forma apropiada, debido al decremento del volumen de líquidos (hipovolemia), y la actividad cardiaca desciende como respuesta a esta disminución del volumen y al aumento de las concentraciones de K^+. Esta situación puede originar un *choque hipovolémico* (insuficiente perfusión tisular).

El mantenimiento regulado del Na^+ y K^+ dentro del cuerpo, es indispensable para reducir un incremento o decremento de estos iones. La aldosterona es necesaria para este balance. La secreción de aldosterona es

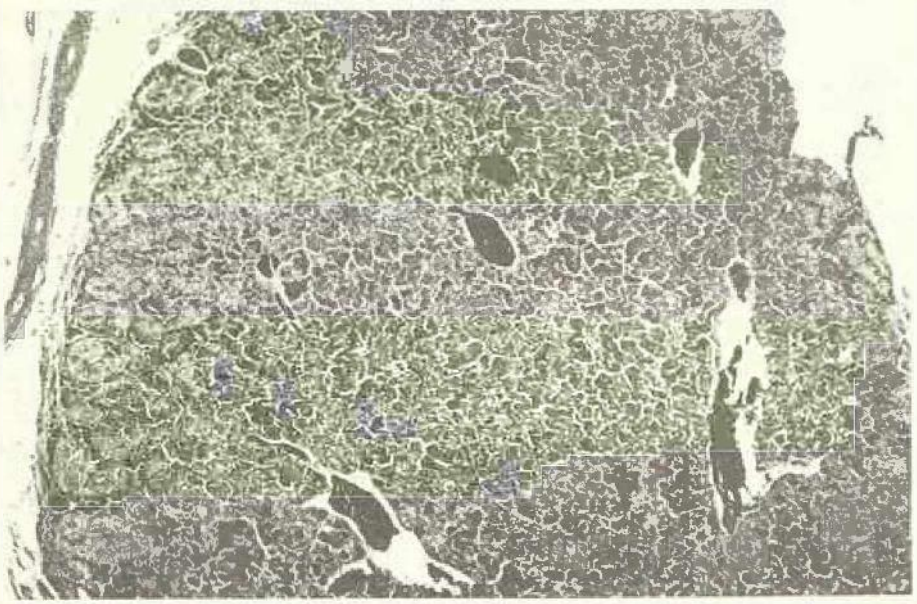

Fig. 22–23. Glándula suprarrenal de ave. La glándula no está dividida en una corteza y médula distintas. El tejido medular (flecha obscura) es de color obscuro y está intercalada entre un tejido cortical de coloración clara. X9 (tinción de Azan).



Fig. 22–24. Corteza suprarrenal de bovino. G, zona glomerulosa; F, zona fasciculada; R, zona reticular. X16 (tinción de Azan).

regulada por la concentración de K^+ y Na^+ en el líquido extracelular y el sistema renina-angiotensina. La insuficiencia de la secreción adrenocortical de mineralcorticoides (y glucocorticoides) caracteriza al *hipoadrenocorticismo* (*enfermedad de Addison*). En tanto que el *síndrome de Cushing* (*hiperadrenocorticismo*) puede manifestar efectos asociados con secreciones excesivas de aldosterona, los efectos primarios son aquellos que manifiestan los glucocorticoides. Si no es bien monitoreado el tratamiento quimioterápico del síndrome de Cushing puede producir enfermedad de Addison.

Histofisiología —glucocorticoides

Los glucocorticoides son secretados primariamente por la zona fasciculada de la corteza suprarrenal. En tanto otros corticosteroides poseen efecto glucocorticoide (corticosterona, cortisona), el glucocorticoide más importante es el *cortisol*. Este es transportado en la sangre en unión con una globulina plasmática, la *transcortina* o *globulina de unión del corticosteroide* (CBG), la cual tiene efectos diversos sobre los tejidos corporales. El cortisol produce un aumento de la glucosa sanguínea (*hiperglucemia*) y una disminución de la utilización periférica de la glucosa. La glucogénesis y la gluconeogénesis complementan el aumento en la liberación de glucosa hepática. El cortisol es diabetogénico. En tanto que los glucocorticoides estimulan la síntesis de proteínas hepáticas, se inhibe la síntesis de proteínas en otros tejidos. El papel del cortisol en el metabolismo de los lípidos no está bien entendido. A medida que el cortisol es lipolítico y aumenta en la liberación de ácidos grasos a partir del tejido adiposo, cantidades excesivas de la hormona resultan del exceso en la deposición de lípidos. La estimulación de la liberación de insulina por el cortisol puede determinar el incremento en la deposición lipídica, porque la insulina promueve la lipogénesis y aumenta la cantidad de tejido adiposo. Las propiedades antiinflamatorias de los glucocorticoides son

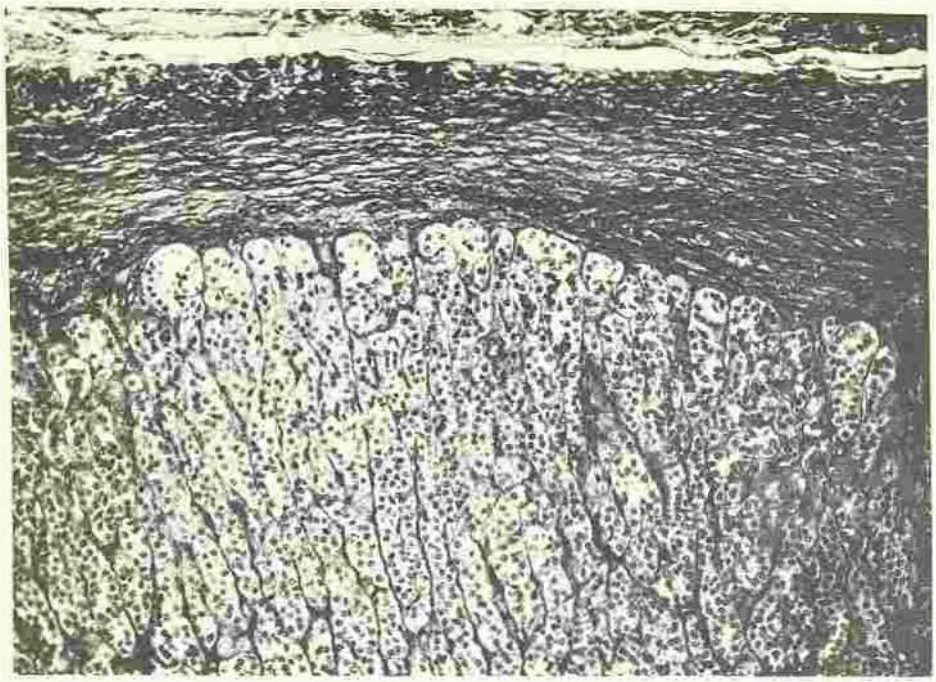

Fig. 22–25. Zona glomerulosa de bovino. Las células de esta zona están dispuestas como glomérulos. X40 (tinción de Azan).

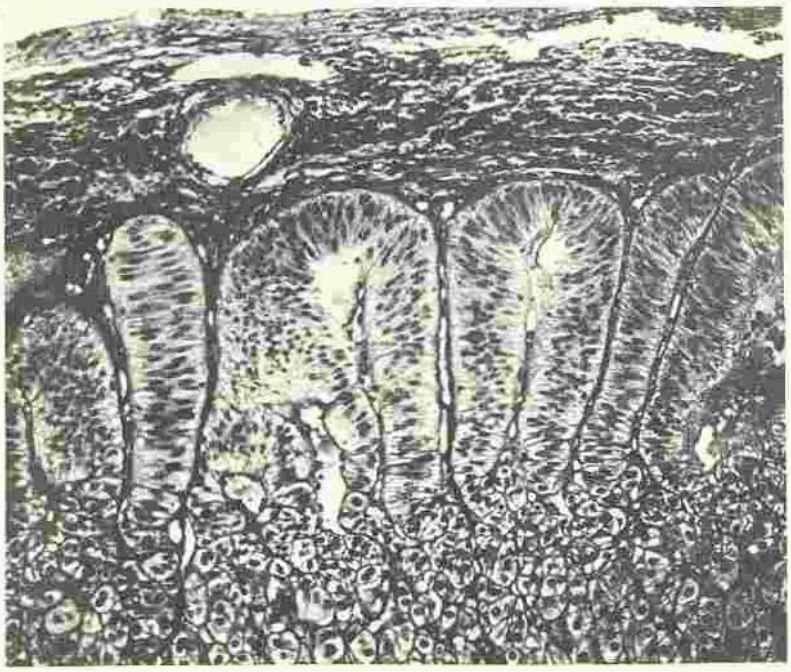

Fig. 22–26. Zona arcuata de equino. Las arcadas de células caracterizan la zona más externa en estas especies. X40 (tinción de Azan).

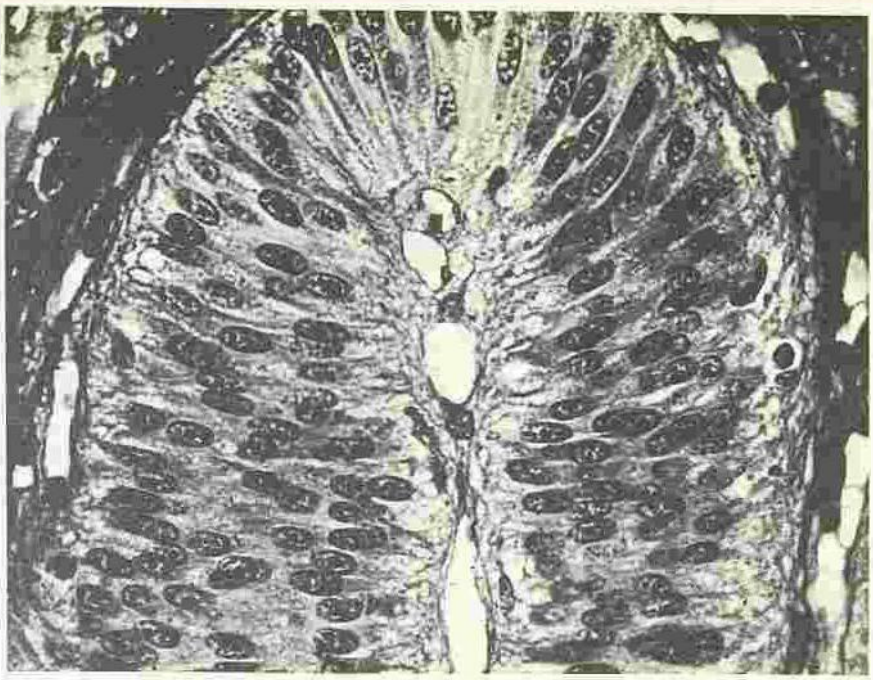

Fig. 22–27. Células columnares de la zona arcuata de glándula suprarrenal de equino. X 160 (tinción de Azan).

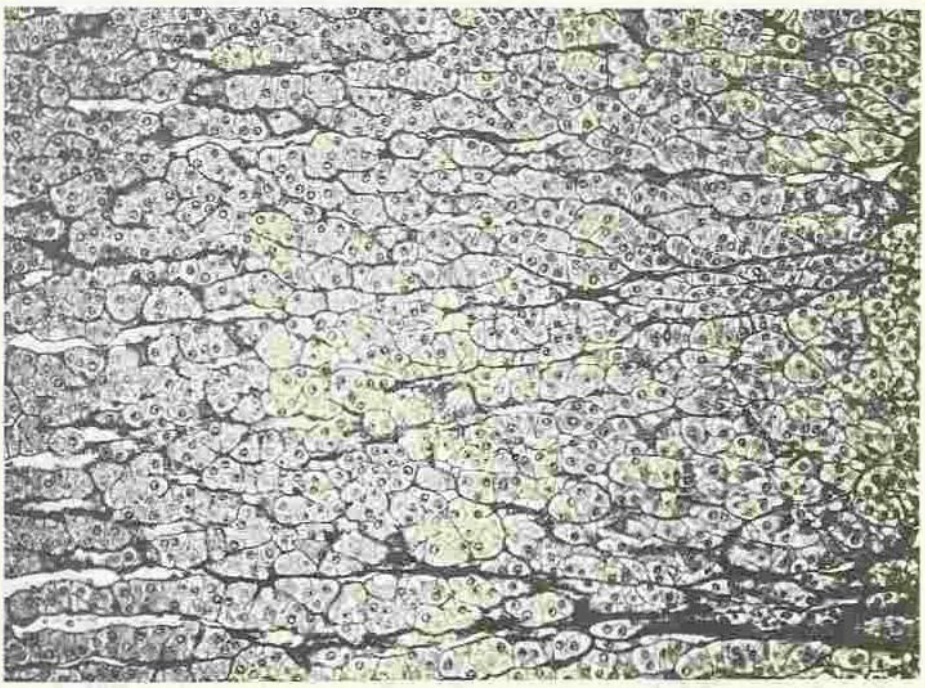

Fig. 22–28. Zona fasciculada de la glándula suprarrenal de equino. Células poliédricas dispuestas en cordones que caracterizan a esta zona. X40 (tinción de Azan).

funciones muy significativas. Estas hormonas estabilizan las membranas lisosomales, disminuyen la síntesis colágena, aumentan la degradación colágena y también inhiben la proliferación de fibroblastos. Los glucocorticoides ejercen otros numerosos efectos sobre el cuerpo, los cuales se relacionan con la reducción de síntesis proteínica periférica –depresión de la inmunocompetencia, retardo en la cicatrización de heridas, osteopenia cuantitativa. La ulceración gástrica puede producirse debido a un exceso de glucocorticoides; el mecanismo preciso de la estimulación de las células parietales no está bien entendido. Los glucocorticoides, liberados como respuesta al esfuerzo, ayudan amantener el volumen de líquido extracelular y disminuyen la vasodilatación asociada con el choque. El cortisol y drogas parecidas, ejercen una influencia sobre el estado mental. La depresión mental asociada con insuficiencia de glucocorticoides puede progresar hasta euforia después de la administración de éstos. El cortisol posee también propiedades permisivas que complementan el funcionamiento de otras hormonas (hormona del crecimiento, glucagón, catecolaminas). Los glucocorticoides manifiestan también propiedades antialérgicas al prevenir la liberación de histamina asociada con la reacción de hipersensibilidad tipo I.

La síntesis y liberación de glucocorticoides de la corteza suprarrenal es regulada por la secreción de ACTH de la porción distal de la hipófisis. La secreción hipotalámica del factor de liberación de la ACTH controla la actividad de la porción distal. Los niveles circulantes de glucocorticoides ejercen una retroalimentación negativa sobre el hipotálamo y la porción distal. Sin subestimar la significación del servomecanismo, también otros factores influyen sobre la liberación de glucocorticoides. La ritmicidad circadiana de la ACTH y la liberación de glucocorticoides, están influidas tal vez por la actividad del sistema límbico y de la corteza cerebral. De igual modo, una influencia emocional sobre los niveles circulantes de glucocorticoides, quizá sea mediado por el sistema límbico. Un traumatismo es quizá la actividad que mueve los sistemas de activación límbica y reticular que estimulan el aumento en la liberación de glucocorticoides. El esfuerzo es un estímulo significativo en la secreción de glucocorticoides.

La insuficiencia suprarrenal (enfermedad de Addison) está marcada por la incapacidad de las glándulas suprarrenales para producir mineralcorticoides y glucocorticoides. El síndrome de Cushing resulta de una secreción excesiva de glucocorticoides o un exceso en la administración de éstos.

Hormonas sexuales

Las hormonas sexuales, andrógenos y estrógenos, se producen en la corteza suprarrenal. En tanto que la síntesis y secreción de estas hormonas puede ser muy significativa en animales de funcionamiento anormal, no son muy significativas en los animales normales.

MEDULA SUPRARRENAL

Histología

La unión corticomedular puede estar bien delineada o presentar interdigitaciones (fig. 22–31). Los consti-

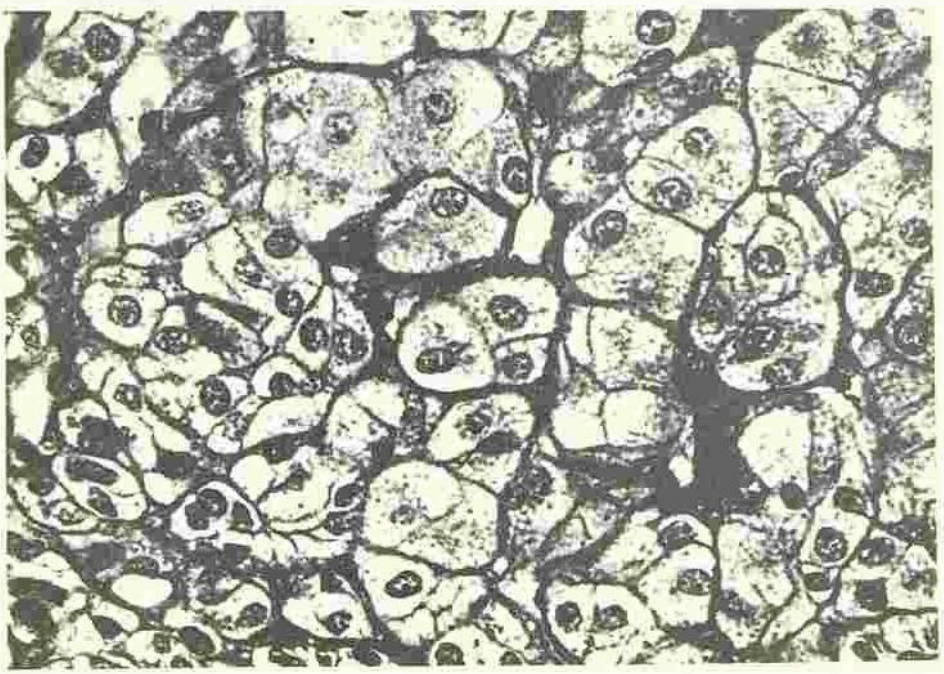

Fig. 22–29. Espongiocitos de la zona externa fasciculada (equino). Las células grandes tienen un citoplasma esponjoso y núcleo vesicular. X160 (tinción de Azan).



Fig. 22–30. Zona reticulada de la glándula suprarrenal de equino. Las células están dispuestas como cordones libremente anastomosados. X25 (tinción de Azan).

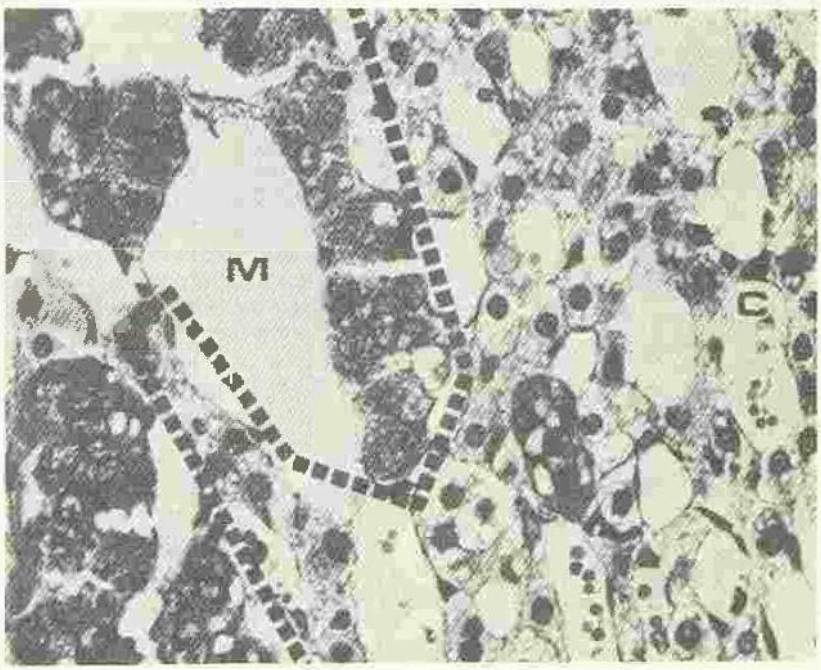

Fig. 22–31. Médula suprarrenal y zona reticular de glándula suprarrenal de porcino. La unión corticomedular (línea discontinua) es irregular. La médula (M) consiste de células obscuras, en tanto que la zona reticular de la corteza (C) consiste de células claras. X160 (tinción cromafín).

tuyentes primarios de la médula incluyen *células glandulares, células ganglionares, vénulas* y *capilares.* Las células antes mencionadas se derivan del ectodermo de la cresta neural.

Las *células glandulares* son células columnares grandes o poliédricas que poseen un núcleo vesicular grande (fig. 22–32). Las células están polarizadas: un polo está opuesto a un capilar, y el otro, a una vénula. El citoplasma es basófilo y tiene finos gránulos cromafín-positivos (fig. 22–33). Los pigmentos resultantes se conocen en ocasiones como *adrenocromos.* Como resultado de esta reacción cromafínica, las células glandulares también se denominan *células cromafines* o *células feocrómicas.* Esta reactividad se debe a la presencia de *aminas biogénicas* (catecolaminas), *adrenalina* y *noradrenalina.* La reacción de las catecolaminas con el ácido crómico produce un color pardo. Las células cromafines secretan una o la otra catecolamina. En la mayor parte de las especies, estas células están distribuidas al azar en la médula. No obstante el buey presenta una lámina externa de células productoras de adrenalina, la cual se distingue de la lámina interna de células productoras de noradrenalina.

Las células ganglionares simpáticas están distribuidas al azar en la médula.

Histofisiología

La síntesis y liberación de noradrenalina y adrenalina se lleva a cabo en forma sináptica por la terminación de las fibras preganglionares sobre las células glandulares. La adrenalina tiene un efecto somático general que incluye el aumento de la energía cardiaca de salida (gasto cardiaco), aumento de la respiración celular y consumo de oxígeno, glucogenólisis y liberación de glucosa por incremento en las necesidades metabólicas. La adrenalina, por tanto, es la hormona de "pelea o huye".

La médula suprarrenal no es indispensable para la vida. La función de la médula suprarrenal y sus relaciones con el sistema nervioso autónomo ya se estudiaron en el capítulo 15.

Sistema cromafín

Además de la presencia de células cromafines en la médula suprarrenal, existen numerosos cuerpos pequeños (*paraganglios*) asociados con la aorta abdominal en posición retroperitoneal. Los paraganglios incluyen dos cuerpos grandes, las *glándulas de Zuckerkandl.* Los paraganglios contienen gránulos cromafín-positivos. Los paraganglios, junto con la médula suprarrenal, constituyen el sistema cromafín.

PANCREAS ENDOCRINO

ESTRUCTURA

Características generales

La organización del páncreas refleja su duplicidad funcional como órgano exocrino y endocrino. Las porciones endocrinas son los *islotes de Langerhans* que están distribuidos al azar en el órgano. Durante el desarrollo, las células de los islotes, así como aquellas de los acinos, se derivaron del endodermo. Las células de los islotes se separan del sistema de conductos en desarrollo y se establecen como células endocrinas.

Histología

Los islotes son masas de células pálidas sostenidas por un tejido conjuntivo reticular (fig. 22–33). Grandes sinusoides separan los cordones o paquetes de células. Los tipos celulares básicos de los islotes son las *células alfa* y las *células beta.* También se han identificado *células C* y *células delta* (*D*).

Las *células alfa* (*A*) son células poligonales con un núcleo que tiene una escasa distribución de heterocromatina. Los gránulos de las células alfa son insolubles en alcohol, de tinción rosa o roja con la técnica fucsina-aldehído de Gomori y de tinción roja, de Mallory-Azan.

Las *células beta* son de estructura parecida a las células alfa. Aunque sus gránulos son solubles en alcohol, se tiñen de púrpura obscura con la técnica fucsina-aldehído de Gomori y de naranja con la de Mallory-Azan.

Las células C no contienen gránulos. Las células delta se tiñen de azul con la técnica de Mallory-Azan. Las células de tipo enterocromafín también se han identificado en los islotes.

Las células B son las células predominantes y pueden constituir más de 75% de la población total de los islotes en el perro. Las *células B secretan insulina, en tanto que las células A secretan glucagón.* La significación funcional de las células C que se han identificado en el páncreas del cobayo, es confusa. Algunos investigadores consideran que las células C pueden ser progenitoras de las células A; otros suponen que la célula C puede ser una célula A o B en descanso o exhausta. Las células C constituyen un pequeño porcentaje de la población celular. Estudios con técnicas de inmunofluorescencia han mostrado que las células D producen *somatostatina.* Dado que la somatostatina ejerce una potente fuerza inhibidora sobre la actividad de las células A y B, se ha postulado que las células D pueden servir como inhibidores locales para la secreción de insulina y glucagón.

HISTOFISIOLOGIA

La *insulina* es el *factor hipoglucemiante* secretado por las células B del tejido pancreático. El *glucagón* es el *factor hiperglucemiante* secretado por las células A.

Síntesis y secreción

La proinsulina se sintetiza como un polipéptido inactivo simple con peso molecular de más o menos 9,000. La activación se lleva a cabo dentro de los gránulos secretores de la célula durante el tiempo en el cual la proinsulina se transforma en *insulina,* debido a la acción de una enzima tripsinoide, en la separación del fragmento (segmento de conexión). La insulina es un

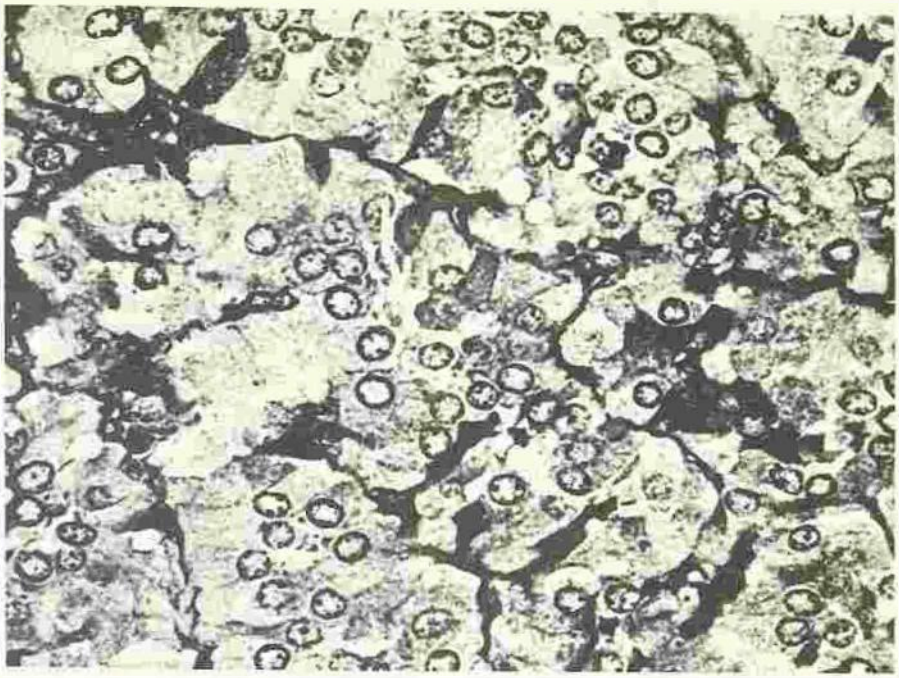

Fig. 22–32. Células de la médula suprarrenal de bovino. Las células columnares grandes están polarizadas. Sus bordes basales están asociados con capilares. X160 (tinción de Azan).



Fig. 22–33. Islotes de Langerhans del páncreas canino. Las células de tinción clara son células alfa. Las células de tinción obscura (flecha) son células beta. X100 (fucsina-aldehído de Gomori).

dipéptido con peso molecualr de aproximadamente 6,000.

El *glucagón* es un polipéptido simple con peso molecular aproximado de 3,500. En tanto que la mayor parte del glucagón es producido por las células A de los islotes pancreáticos; un poco del mismo, se secreta por las células de la mucosa gastrointestinal. La significación funcional del enteroglucagón no está bien entendida.

La insulina y el glucagón regulan el metabolismo de los carbohidratos en el organismo. La liberación de insulina se logra en respuesta a un incremento en las concentraciones de glucosa sanguínea (*hiperglucemia*). En tanto, el glucagón se secreta en respuesta a concentraciones disminuidas de glucosa sanguínea (*hipoglucemia*). Las células A y B son las receptoras y reguladoras del servomecanismo que responde a las concentraciones de glucosa sanguínea, en tanto que numerosos tejidos del cuerpo sirven como efectores para mantener límites homeostáticos de glucosa sanguínea y garantizar un gran aporte de energía para el cuerpo.

Acciones de la insulina

La insulina ejerce numerosas y variadas influencias en las células y tejidos del cuerpo. El efecto generalizado de la insulina sobre el metabolismo de los carbohidratos es el facilitar la ingestión celular de la glucosa. Este, reduce las concentraciones de glucosa sanguínea y libera a la glucosa para los procesos metabólicos celulares. El cerebro, hígado, túbulos contorneados proximales del riñón, mucosa intestinal y eritrocitos no necesitan insulina para el consumo de glucosa.

El metabolismo muscular es afectado por la insulina. El consumo de glucosa aumenta y mejora el metabolismo de ésta. Con ello, se incrementa la glucogénesis y la glucólisis. Crece también el consumo de aminoácidos y mejora la síntesis de proteínas, en tanto que desciende la utilización de ácidos grasos.

La insulina también incrementa el consumo de glucosa por los adipocitos. El aumento en el transporte de glucosa, incrementa la utilización de ésta, como fuente de energía mejorando el almacenamiento de glucosa como glucógeno, lo cual favorece la lipogénesis a partir de los carbohidratos. Las concentraciones sanguíneas de ácidos grasos y de triglicéridos, disminuyen en respuesta a la insulina.

Aunque la insulina no ejerce un efecto directo sobre el consumo de glucosa por el hígado, la hormona aumenta el metabolismo hepatocítico de la glucosa. Bajo estimulación insulínica, disminuye la gluconeogénesis. La lipogénesis, el consumo de aminoácidos y la síntesis de proteínas, se incrementan dentro de los hepatocitos influenciados por la insulina.

La insulina es una de las hormonas anabólicas más importantes del cuerpo. Facilita la utilización de glucosa como fuente de energía y aumenta el almacenamiento de glucosa como glucógeno para futuras aplicaciones. También incrementa el almacenamiento de triglicéridos y disminuye su uso como fuente de energía. Más aún, los aminoácidos son incorporados a las proteínas en vez de ser usados como fuente de energía. La insulina tiene también un efecto sobre el K^+ intra y extracelular. El consumo de glucosa se acompaña de movimiento de K^+ hacia adentro de la célula.

La insulina está inactiva por un grupo de enzimas llamadas en conjunto *insulinasas*, las cuales se hallan en muchas células del cuerpo (hígado, riñones, músculo esquelético). La insulina tiene una degradación rápida —la vida media de la insulina plasmática es de aproximadamente 10 minutos— y requiere de la secreción continua de insulina para mantener las actividades metabólicas apropiadas.

La ausencia o secreción insuficiente de insulina por las células B produce la *diabetes mellitus*. Las concentraciones de glucosa son altas y exceden el umbral renal; por lo tanto la glucosuria es una característica significativa de la enfermedad. La diuresis osmótica debida a la glucosa en la orina causa una poliuria acompañada de polidipsia. Los animales que sufren de diabetes mellitus literalmente "están muriéndose de hambre dentro de la abundancia". Las concentraciones de glucosa son altas pero el animal es incapaz de utilizarla como fuente de energía. Una *diabetes mellitus complicada* se caracteriza por cetoacidosis. La movilización excesiva de los lípidos rebasa la capacidad metabólica del hígado y se producen los cuerpos cetónicos. El exceso en la liberación de H^+ a partir de la disociación de los cuerpos cetónicos produce una acidosis. El resultado será un coma diabético y muerte, si no se corrige la enfermedad. La hipoglucemia se produce bajo varias circunstancias; el tumor de células del islote (*insulioma*) produce una liberación excesiva e incontrolada de insulina.

Acciones del glucagón

El glucagón, como antagonista de la insulina, es glucogenolítico, gluconeogénico y lipolítico. La hormona garantiza la disponibilidad de glucosa como fuente de energía. Los hepatocitos responden a la estimulación por el glucagón al aumentar la liberación de glucosa, la disponibilidad de ácidos grasos, la oxidación de aminoácidos y la formación de cuerpos cetónicos. Los adipocitos liberan ácidos grasos en respuesta al glucagón. Aunque la mayor parte de los efectos del glucagón se manifiestan en el hígado, los efectos limitados de esta hormona son suficientes para equilibrar los efectos de la insulina. La inercia del glucagón resultará de la degradación enzimática del polipéptido; no obstante, se conoce muy poco sobre el mecanismo preciso de esta inactivación.

GLANDULAS ENDOCRINAS DIVERSAS

Numerosas células del cuerpo llevan a cabo funciones endocrinas que pueden adjuntarse a otras actividades de los órganos con quienes se asocian. Aunque los órganos de los que forman parte dichas células no se consideran endocrinos, la significación funcional de su contribución a los mecanismos de regulación endocrina no es menos importante que la de los órganos endocrinos clásicos.

Hormonas reproductoras

Los *ovarios* y *testículos* son los causantes de la producción de gametos, pero estos órganos sintetizan y secretan hormonas que afectan las estructuras y funciones reproductivas y somáticas. Los ovarios secretan *estrógenos* y *progestógenos* en los diferentes estadios del ciclo estral. La *relaxina* se produce en los ovarios de aquellas especies que necesitan ovarios funcionales durante la gestación. Los testículos producen *andrógenos* a través de su población de células intersticiales. Los *estrógenos* son producidos por las células de Sertoli de los testículos, en especial en el caballo. La *placenta* es un órgano reproductor indispensable en los mamíferos euterianos. Entre sus numerosas funciones, también es un órgano endocrino. Las placentas de muchos mamíferos secretan *estrógenos, progesterona, gonadotropinas placentarias* y *prostaglandina* $F_{2\alpha}$.

Hormonas gastrointestinales

Varias células del revestimiento mucoso del estómago e intestino, secretan hormonas que influyen en la función gastrointestinal. Las hormonas secretadas por estas células son aminas y polipéptidos. Algunas células del revestimiento no contienen aminas preformadas, pero son capaces de convertir los precursores a aminas (serotonina, dopamina, histamina) por descarboxilación. Tales células, se conocen como células APUD. El ectodermo de la cresta neural es la fuente de estas células.

Se han aislado y caracterizado numerosas enzimas peptídicas del conducto gastrointestinal: *gastrina, secretina, colecistoquinina-pancreozimina (CCQ-PZ), péptido inhibidor gástrico (GIP), péptido intestinal vasoactivo (VIP), motilina* y *substancia P.* La *enterogastrona* está considerada, pero no se ha aislado ni caracterizado químicamente. El *enteroglucagón, somatostatina* y *bulbogastrona* se han aislado de la mucosa gastrointestinal. El cuadro 22–2 resume las acciones fisiológicas de estas hormonas.

Las células que secretan hormonas gastrointestinales pueden clasificarse de acuerdo con la forma en que sus secreciones alcanzan el órgano blanco. Las *células neurocrinas* secretan la substancia neurotransmisora al atravesar una sinapsis para lograr la excitación de las células blanco. Las *células paracrinas* secretan sus hormonas en el líquido extracelular que las rodea e influyen sobre sus células blanco por difusión de sus hormonas localizadas por medio del líquido extracelular. Las *células endocrinas* secretan sus hormonas generalizadas en la sangre que las transporta a todo el organismo.

Aunque la acción y origen de las hormonas gastrointestinales se confinan de manera general a este

Cuadro 22–2. Hormonas gastrointestinales selectas

Hormona	Organo blanco	Acción
Colecistoquinina-pancreozimina (CCQ-PZ)	Estómago	↑ Motilidad
	Intestino delgado	↑ Motilidad
	Acinos pancreáticos	↑ Secreción
Quimodenina	Acinos pancreáticos	↑ Secreción de quimotripsina
Enterogastrona*	Estómago	↓ Secreción de HCl
		↓ Motilidad
Péptido inhibidor gástrico (GIP)	Estómago	↓ Secreción de HCl
Gastrina	Estómago	↑ Secreción de HCl
		↑ Secreción de enzimas
		↑ Motilidad
	Intestino delgado	↑ Motilidad
Histamina	Estómago	↑ Secreción de HCl
Motilina	Estómago	↑ Motilidad
Secretina	Conductos pancreáticos	↑ Secreción de HCO_3^-
	Hígado	↑ Secreción de HCO_3^-
	Intestino delgado	↓ Motilidad
Somatostatina	Islotes pancreáticos	↓ Secreción de insulina
	Acinos pancreáticos	↓ Secreción
	Estómago	↓ Secreción de gastrina
Substancia P	Estómago	↑ Motilidad
	Intestino delgado	↑ Motilidad
Péptido intestinal vasoactivo (VIP)	Estómago	↓ Secreción de HCl
		↓ Secreción de enzimas
		↓ Motilidad
	Conductos pancreáticos	↑ Secreción de HCO_3^-
	Acinos pancreáticos	↑ Secreción de enzimas

* Postulada pero sin aislar.

aparato, una hormona, la somatostatina, se produce en muchos otros lugares. La *somatostatina (factor inhibidor de la hormona del crecimiento)* se secreta en el hipotálamo, las células D de los islotes pancreáticos y la mucosa gastrointestinal.

Hormonas diversas

Aunque la función primaria de los riñones es la excreción, el órgano también está involucrado en funciones endocrinas. La *eritrogenina* es indispensable para la generación de eritropoyetina (capítulo 10), en tanto que la *renina* funciona en la generación de angiotensina I (capítulo 20). Algunos investigadores consideran a la *vitamina D* y a sus metabolitos activos como hormonas (capítulo 8). Si estas substancias obtienen la categoría de hormonas, entonces el hígado, piel y riñones, debido a su inclusión en la síntesis y activación del colecalciferol, tienen funciones endocrinas.

Las *prostaglandinas* (*PG*) son una familia de componentes lipídicos que sirven como hormonas. Las prostaglandinas se sintetizan a partir del ácido *araquidónico*, un ácido graso con 20 carbonos y cuatro enlaces carbono no saturados que son parte del componente fosfolipídico de las membranas celulares. Los cambios microambientales inducen alteraciones en la membrana plasmática que producen una liberación enzimática del ácido araquidónico, bajo situaciones normales y patológicas. La endoperoxidación e hidroxilación subsecuentes producen prostaglandinas. Se han identificado químicamente varias prostaglandinas: *prostaglandinas A, B, D, E, F, G, H* e *I*. Además, se ha aislado un compuesto íntimamente relacionado, el *tromboxane* (TXA_2). Aunque en la investigación se han logrado muchos avances sobre la actividad biológica de estas substancias, aún se estudia para aclarar las funciones de las mismas.

Los efectos biológicos de las prostaglandinas se manifiestan localmente, porque el hígado y los riñones desactivan con rapidez estas substancias. Las prostaglandinas ejercen su influencia sobre el órgano en el cual se producen o un órgano asociado con el drenaje venoso del tejido de origen.

La PGA_2, PGE_1 y PGE_2 son vasodilatadores. La broncodilatación, diuresis sodio/agua y aumento de la motilidad gastrointestinal son mediados por la PGE_2. Esta también puede estimular la liberación de renina e inhibir la secreción gástrica. La actividad vasopresora de la $PGF_{2\alpha}$ está bien documentada. Esta es también un componente broncodilatador y luteolítico. La $PGF_{2\alpha}$ es producida en el endometrio y transportada al ovario por la vena útero-ovárica. El mecanismo de transferencia a la arteria ovárica no está bien determinado. La regresión del cuerpo lúteo se presenta bajo la influencia de la $PGF_{2\alpha}$. La actividad luteolítica del compuesto termina la fase luteínica del ciclo estral y permite que se madure la siguiente onda de folículos. La función luteolítica se ha documentado en la yegua, cerda, vaca y oveja. La *prostaciclina* (PGI_2) es un vasodilatador que inhibe también la suma plaquetaria (*agente antitrombótico*). El *tromboxane* (TXA_2) es vasoconstrictor y también estimula la suma plaquetaria (*trombogénico*). La interacción de TXA_2/PGI_2 en la interfase sanguíneo-endotelial puede servir como mediador en el mantenimiento de la homeostasis vascular tanto en la salud como en la enfermedad.

REFERENCIAS

Glándula hipofisaria

Brahms, S.: The development of the hypophysis of the cat (*Felis domestica*). Amer. J. Anat. *50*: 251, 1932.

Conklin, J. L.: The identification of acidophilic cells in the human pars distalis. Anat. Rec. *156*: 347, 1966.

Goldberg, R. C. and Chalkley, I. L.: On the occurrence of six cell types in the dog anterior pituitary. Anat. Rec. *112*: 265, 1953.

Harris, G. W. and Donovan, B. T. (eds.): *The Pituitary Gland*. University of California Press, Berkeley, 1966.

Herlant, M.: The cells of the adenohypophysis and their functional significance. Int. Rev. Cytol. *17*: 299, 1964.

Knigge, K. M., Scott, D. E. and Weindl, A. (editors): *Brain Endocrine Interaction. Median Eminence: Structure and Function*. S. Karger, Basel, 1971.

Ledens, K.: An electron microscopical study of the human neurohypophysis. Z. Zellforsch. *68*: 847, 1965.

Nakane, P. K.: Classification of anterior pituitary cell types with immunoenzyme histochemistry. J. Histochem. Cytochem. *18*: 9, 1970.

Page, R. B., Munger, B. L. and Bergland, R. M.: Scanning microscopy of pituitary vascular casts. Am. J. Anat. *146*: 273, 1976.

Share, L. and Grosvenor, C. E.: The neurohypophysis. *In*: Guyton, A. C. and McCann, S. M. (editors): *International Review of Science. Endocrine Physiology*. Series I, Vol. 5, pp. 1-30. Butterworth & Co., London, 1974.

Zambrano, D.: Ultrastructural changes of the neurohypophysis of the rat after castration. Z. Zellforsch. *86*: 14, 1968.

Glándula pineal

Anderson, E.: The anatomy of bovine and ovine pineals: Light and electron microscope studies. J. Ultrastruc. Res. Suppl. *8*: 1, 1965.

Axelrod, J.: The pineal gland: A neurochemical transducer. Science *184*: 1341, 1974.

Herbert, J.: The pineal gland and light-induced oestrus in ferrets. J. Endocr. *43*: 625, 1969.

Jordan, H. E.: The histogenesis of the pineal body of the sheep. Amer. J. Anat. *12*: 249, 1911.

Wurtman, R. J., Axelrod, J. and Kelly, D. E.: *The Pineal*. Academic Press, New York, 1968.

Glándula tiroides

Ekholm, R.: Thyroglobulin biosynthesis in the rat thyroid. J. Ultrastruct. Res. *20*: 103, 1967.

Ekholm, R. and Ericson, L. E.: The ultrastructure of the parafollicular cells of the thyroid gland in the rat. J. Ultrastruct. Res. *23*: 378, 1968.

Kingsbury, B. E.: Ultimobranchial body and the thyroid gland in the fetal calf. Amer. J. Anat. *56*: 445, 1935.

Klinck, G. H., Oertel, J. E. and Winship, T.: Ultrastructure of normal human thyroid. Lab. Invest. *22*: 2, 1970.

Martin, J. B.: Regulation of the pituitary—thyroid axis. *In*: Guyton, A. C. and McCann, S. M. (editors): *International Review of Science. Endocrine Physiology*. Series I, Vol. 5, pp. 1-30. Butterworth & Co., London, 1974.

Sobel, H. J.: Electronmicroscopy of I-irradiated thyroid. Arch. Path. *78*: 53, 1964.

Welsch, U., Flitney, E. and Pearse, A. G. E.: Comparative studies of the ultrastructure of the thyroid parafollicular C cells. J. Microscop. *89*: 83, 1969.

Glándulas paratiroides

Capen, C. C. and Rowland, G. N.: The ultrastructure of the parathyroid glands of young cats. Anat. Rec. *162*: 327, 1968.

Gaillard, P. J., Talmage, R. V. and Budy, A. M. (eds.): *The Parathyroid Glands*. University of Chicago Press, Chicago, 1965.

Godwin, M. C.: The development of the parathyroids in the dog with emphasis upon the origin of accessory glands. Anat. Rec. *68*: 305, 1937.

Gray, T. K., Cooper, C. W. and Munson, P. L.: Parathyroid hormone, thyrocalcitonin and the control of mineral metabolism. *In*: Guyton, A. C. and McCann, S. M. (editors): *International Review of Science. Endocrine Physiology*. Series I, Vol. 5, pp. 239-278. Butterworth & Co., London, 1974.

Nakagami, K., Yamazaki, Y. and Tsunoda, Y.: An electron microscopic study of the human fetal parathyroid gland. Z. Zellforsch. *85*: 89, 1968.

Glándulas suprarrenales

Bloodworth, J. M. B., Jr. and Powers, K. L.: The ultrastructure of the normal dog adrenal. J. Anat. *102*: 457, 1968.

Brenner, R. M.: Fine structure of adrenocortical cells in adult male rhesus monkeys. Amer. J. Anat. *119*: 429, 1966.

Elfvin, L. G.: The development of the secretory granules in the rat adrenal medulla. J. Ultrastruct. Res. *17*: 45, 1967.

Hopwood, D.: Adrenal medullary basophilia in ox, pig and sheep: A histochemical, immunohistochemical and cell fractionation study. Histochemie *11*: 268, 1967.

Merklin, R. J.: Suprarenal gland lymphatic drainage. Am. J. Anat. *119*: 359, 1966.

Mulnix, J. A.: Adrenal cortical disease in dogs. Vet. Scope. *19*: 12, 1975.

Rhodin, J. A. G.: The ultrastructure of the adrenal cortex of the rat under normal and experimental conditions. J. Ultrastruct. Res. *34*: 23, 1971.

Thorn, G. W. (editor): *Steroid Therapy: A Clinical Update for the 1970's*. Upjohn Company, Kalamazoo, 1974.

Whitehead, R. H.: The histogenesis of the adrenal in the pig. Amer. J. Anat. *2*: 349, 1903.

Wood, J. G.: Identification of and observations on epinephrine and norepinephrine containing cells in the adrenal medulla. Amer. J. Anat. *112*: 285, 1963.

Páncreas endocrino

Greider, M. H., Howell, S. L. and Lacy, P. E.: Isolation and properties of secretory granules from rat islets of Langerhans. J. Cell Biol. *41*: 162, 1969.

Lacy, P. E.: Electron microscopy of the beta cells of the pancreas. Amer. J. Med. *31*: 851, 1961.

Like, A. A.: The ultrastructure of the islets of Langerhans in man. Lab. Invest. *16*: 937, 1967.

Machino, M.: On the substructure of secretory granules of the chick beta islet cell. J. Ultrastruct. Res. *31*: 199, 1970.

Unger, R. H.: The pancreas as a regulator of metabolism. In: Guyton, A. C. and McCann, S. M. (editors), *International Review of Science*, Endocrine Physiology, Series I, Vol. 5 pp. 179–204, Butterworth & Co., London, 1974.

Hormonas diversas

Bell, T. G. et al.: Biologic interaction of prostaglandins, thromboxane, and prostacyclin: Potential nonreproductive veterinary clinical applications. J. Am. Vet. Med. Assoc. *175*: 1195, 1980.

Hightower, N. C. and Jarowitz, H. D.: Gastrointestinal hormones. *In*: Brobeck, J. R. (editor), *Best and Taylor's Physiological Basis of Medical Practice*, 10th edition, pp. 20–23, Williams & Wilkins, Baltimore, 1979.

Kindahl, H.: Prostaglandin biosynthesis and metabolism. J. Am. Vet. Med. Assoc. *175*: 1173, 1980.

Seguin, B. E.: Role of prostaglandins in bovine reproduction. J. Amer. Vet. Med. Assoc. *175*: 1178, 1980.

Welbourn, R. B. et al.: The APUD cells of the alimentary tract in health and disease. Med. Clin. N. A. *58*: 1359, 1974.

23

APARATO REPRODUCTOR DEL MACHO

CARACTERISTICAS GENERALES

Introducción

El aparato reproductor del macho está formado por *testículos, conductos excretores (genitales), glándulas accesorias* y *pene*. Los órganos que lo constituyen ayudan a la función primaria –*reproducción*. La *producción* y *transporte* de *espermatozoides, secreción* de líquidos y *colocación* del semen en el aparato genital de la hembra, son funciones reproductoras necesarias. El órgano copulatorio intermitente funciona también para *transportar orina* al medio externo. Los testículos sirven como órgano endocrino.

TESTICULOS Y ESTRUCTURAS ASOCIADAS

Características generales

Estos órganos se hallan dentro de unas bolsas especializadas de la piel, el *escroto*, que contiene los constituyentes epidérmicos y dérmicos usuales, músculo liso (*túnica dartos*), fascia y peritoneo.

Los testículos, son órganos exocrinos y endocrinos combinados. La porción exocrina es una glándula tubular espiral compuesta que produce células, los espermatozoides, como producto de secreción. La porción endocrina está representada por las *células intersticiales de Leydig* y las *células sustentaculares de Sertoli*.

Cubiertas testiculares

Los testículos están encerrados en una cápsula, la *túnica albugínea*, compuesta de tejido conjuntivo fibroso blanco denso (TCFBD) (fig. 23–1). Esta cápsula está cubierta por mesotelio, la *capa visceral de la túnica vaginal*, y su separación de la *capa parietal de la túnica vaginal* es por una parte de la cavidad peritoneal. Ambas son membranas serosas típicas, pero el tejido conjuntivo areolar de la capa visceral de la túnica vaginal se mezcla de manera insensible con el tejido conjuntivo de la túnica albugínea. El desarrollo retroperitoneal de los testículos dentro de la cavidad abdominal y su migración subsecuente al escroto explica la presencia de membranas serosas y el espacio celómico relacionado con los testículos.

En la mayor parte de las especies se halla en la túnica albugínea un *estrato vascular* o capa vascular. Es superficial en el perro y oveja y profunda en el caballo y verraco. En la túnica albugínea del caballo pueden encontrarse fibras del músculo liso.

La túnica albugínea es continua con el tejido conjuntivo areolar del *mediastino testicular*, en la mayor parte de las especies en el polo anterior del testículo (fig. 23–1). Esta rodea la *rete testis* (red testicular). Aunque el mediastino del caballo es atípico e imperceptible, existe un verdadero mediastino. La rete testis del caballo es extratesticular y penetra la túnica para unirse con los conductos eferentes.

La túnica albugínea da también origen al tejido conjuntivo areolar de los *tabiques testiculares* (fig. 23–1). Estos tabiques varían de grosor e integración, y se extienden desde la túnica albugínea al mediastino testicular y dividen en forma eficaz al testículo en lóbulos llamados *lóbulos testiculares*. Los túbulos de los lóbulos, *túbulos contorneados* y *túbulos rectos* están rodeados de una fina red de tejido conjuntivo areolar que contiene numerosas fibras reticulares. Las células intersticiales de Leydig se localizan en este espacio tisular.

Túbulos seminíferos

El parénquima del órgano consiste en células de revestimiento de los túbulos seminíferos y sus conductos y *células de Leydig*.

Los *túbulos seminíferos* (*túbulos contorneados*) son las porciones exocrinas de la glándula (fig. 23–2). Se originan desde el mediastino testicular en forma espiral como adenómeros tubulares. Los túbulos están revestidos por un epitelio estratificado que consiste de zonas basal, intermedia y superficial (fig. 23–3). Su presencia y los constituyentes de las zonas, dependen de la actividad espermatogénica de los túbulos. Aunque el epitelio es estratificado, no se parece al epitelio que se ha descrito antes (fig. 23–4). Las células estra-

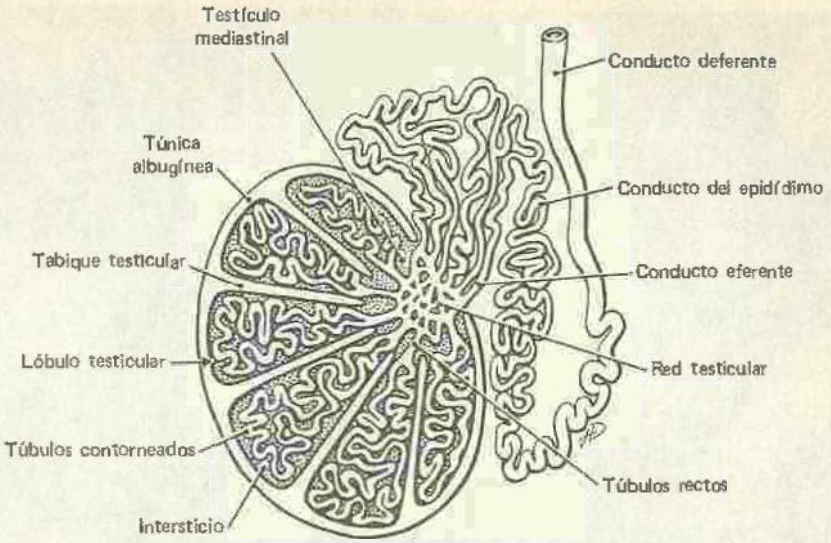

Fig. 23–1. Dibujo del testículo y estructuras asociadas. Las cubiertas del tejido conjuntivo de los conductos extratesticulares no se muestran. Todas las microfotografías de luz están marcadas de acuerdo con la magnitud dada por el microscopio antes de la amplificación fotográfica. Todas las microfotografías electrónicas están marcadas de acuerdo con la magnitud total, incluyendo la amplificación fotográfica.

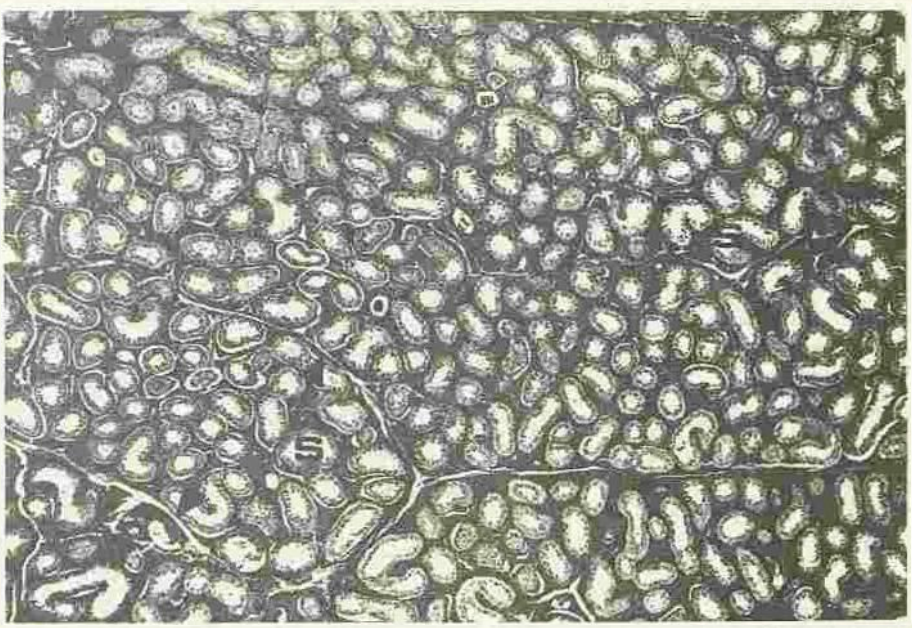

Fig. 23–2. Organización de los testículos. Los túbulos seminíferos (S) se hallan dentro de lóbulos que están separados uno de otro por tabiques de tejido conjuntivo (flechas). X4.

tificadas consisten de *espermatogonias, espermatocitos primarios, espermatocitos secundarios, espermátidas* y *espermatozoides.* El desarrollo de estas células se presentará en una sección posterior bajo el título de *espermatogénesis.*

Los otros componentes parenquimatosos de los testículos son las *células de Leydig* (fig. 23–5). Estas células son la porción endocrina de los testículos y son las responsables de la elaboración de *testosterona.* Las células localizadas en el tejido conjuntivo entre



Fig. 23–3. Túbulos seminíferos de testículo de ciervo. Los túbulos seminíferos (S) están separados por tejido conjuntivo y células intersticiales (I). X40.

los túbulos contorneados, son poliédricas, con núcleos esféricos grandes y un nucléolo bien diferenciado. Su citoplasma acidófilo contiene numerosas gotas y gránulos, pero éstos se pierden durante el procesamiento sistemático (lámina II–1). Como resultado, tienen aspecto espumoso (parecidos a los espongiocitos de la zona fasciculada de la corteza suprarrenal). Estas células abundan en especial en el verraco y bovino.

Túbulos rectos y rete testis (red testicular)

Los túbulos seminíferos son continuos con los *túbulos rectos* y los pasajes de la *red testicular* (*rete testis*) (fig. 23–6). Estas áreas están revestidas por un epitelio cuboidal o columnar escamoso. En el bovino, la red testicular está revestida por epitelio cuboidal biestratificado. Estas dos regiones son muy parecidas y se identifican mejor por la posición interior en los testículos. En tanto que los túbulos rectos están sin desviaciones, la red testicular consiste de túbulos anastomosados al azar (fig. 23–7). En el verraco, los bordes apicales de las células de revestimiento pueden poseer vesículas que se han interpretado como una actividad secretora apocrina. Algunos investigadores consideran que las células de revestimiento de estas regiones son, en realidad, una continuación de la población celular de Sertoli de los túbulos contorneados.

CONDUCTOS GENITALES

Conductos eferentes

Los *conductos eferentes* conectan la red testicular con el conducto del epidídimo (fig. 23–8). Los conductos eferentes varían de 6 a 20 conductos espirales. Estos, con base en su patrón sinuoso y el incremento diametral se conocen también con el nombre de *conos vasculosos*. Están revestidos por un epitelio quinociliado de manera intermitente, de tipo columnar (fig. 23–9). La corriente creada por el movimiento de los cilios, facilita el movimiento de los espermatozoides hacia los grandes conductos. Las células aciliadas poseen vesículas secretoras en su superficie apical, sin embargo, no está bien entendido el sentido del producto secretorio. La lámina propia que le rodea se mezcla con otro tejido conjuntivo del área, y algunas células musculares lisas se encuentran en la región. Las porciones contorneadas y ampliadas de estos túbulos, las cuales conectan con el conducto del epidídimo, constituyen la cabeza del órgano.

Conducto del epidídimo

Este es un tubo espiral que, junto con el tejido conjuntivo de asociación y el músculo, forman la *cabeza*, *cuerpo* y *cola* de epidídimo (fig. 23–10). Esta última se continúa con el conducto deferente.

La lámina epitelial consiste en un epitelio columnar estereociliado, de tipo seudoestratificado (fig. 23–11). Las células basales contienen gotas lipídicas, en tanto que las células columnares son largas y delgadas que contienen lípidos y modificaciones apicales en forma de estereocilios (fig. 23–12). Estos procesos son inmóviles y sirven para incrementar la superficie de absorción o secreción del revestimiento. De tal manera están unidas por sus productos secretorios. No se conoce aún la naturaleza y significado de estos productos. La lámina propia consiste de un tejido conjuntivo areolar muy vascularizado. La lámina muscular está dis-

puesta en forma circular y se engrosa hacia la cola del epidídimo. La túnica submucosa es de tejido conjuntivo areolar en la parte central y de TCFBD en la periferia, la cual es continua con la túnica albugínea. Muchos espermatozoides se almacenan dentro del lumen del conducto del epidídimo durante su maduración.

Conducto deferente

El conducto deferente es la continuación del conducto del epidídimo (fig. 23–13). La lámina epitelial consiste de un epitelio columnar seudoestratificado. No obstante, hay una transición gradual desde el epitelio de revestimiento del conducto del epidídimo al del conducto deferente. La lámina propia de la submucosa consiste de tejido conjuntivo areolar. La túnica mucosa-submucosa está muy plegada. La túnica muscular es gruesa y varía de dos capas distintivas, interna y externa, a fibras entremezcladas. La túnica serosa es típica.

ESPERMATOGENESIS

Introducción

La *espermatogénesis* se produce dentro de los túbulos contorneados y el conducto del epidídimo. Los primeros son causantes de la producción real de los gametos del macho, en tanto que el último, auxilia en su maduración. La secuencia de hechos implica una serie de cambios nucleares y citoplásmicos que dan por resultado células haploides altamente móviles y que sólo pueden sobrevivir un corto tiempo fuera del organismo. La progresión comienza con la *espermatogonia* y termina con el *espermatozoide*. Estas células, con las *células de Sertoli*, comprenden el epitelio tubular seminífero estratificado. Las células más primitivas se localizan cerca de la periferia del túbulo (cerca de la membrana basal), en tanto que las células más evolucionadas se localizan en el borde luminal.

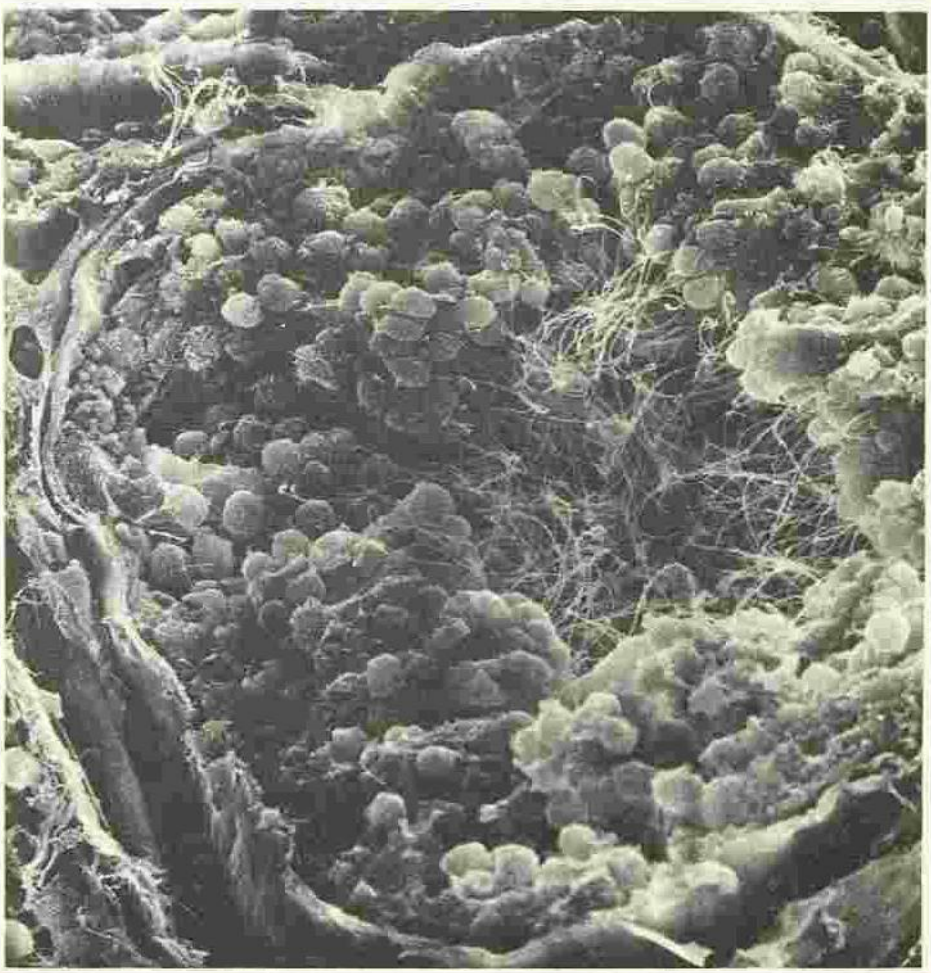

Fig. 23–4. Microfotografía electrónica de barrido de una muestra fracturada por congelación de un túbulo seminífero de canino. El epitelio está constituido por numerosas células (estratificado). Las colas de los espermatozoides en desarrollo se protruyen al lumen del túbulo. X670 (Cortesía de C. J. Connell).

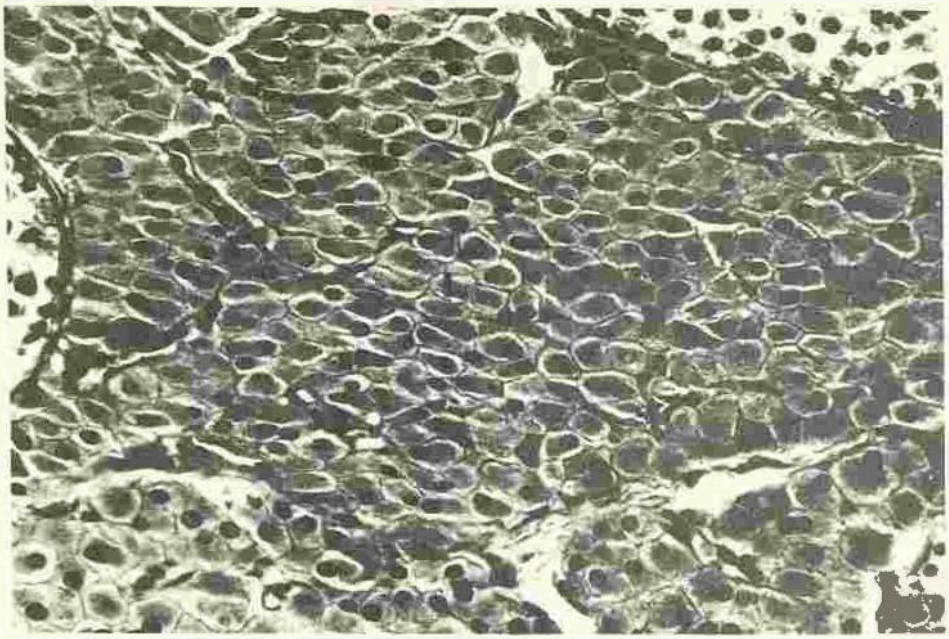

Fig. 23–5. Células intersticiales de testículo de porcino. Las células de Leydig (L) tienen citoplasma acidófilo y espumoso. X 100.



Fig. 23–6. Mediastino del testículo felino. El mediastino (M) contiene la red testicular (R). Los túbulos rectos (S) conectan la red testicular con los túbulos seminíferos. X 10.

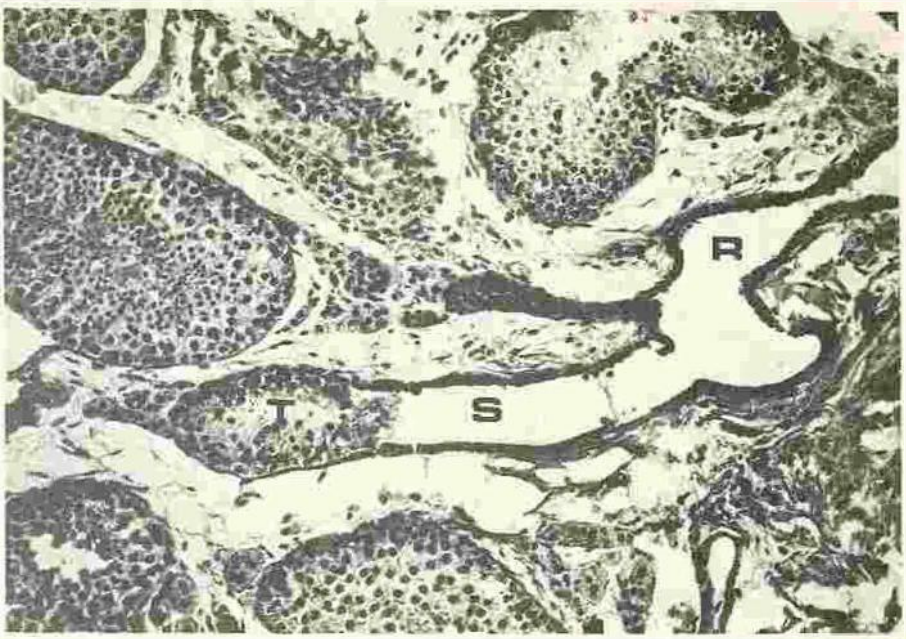

Fig. 23–7. Red testicular y túbulos rectos del testículo de felino. Los túbulos contorneados (T) se conectan a la red testicular (R) por medio de los túbulos rectos (S). X40.

En el caso de los espermatozoides, al cabo del tiempo éstos son localizables en el lumen.

Son característicos tres periodos en el proceso espermatogénico: *mitótico, meiótico* y *metamórfico.* No todos los tubos seminíferos estarán en el mismo periodo de actividad, ni las diferentes porciones del mismo túbulo poseen células con el grado de diferenciación. Aunque hay variaciones de especie, el proceso espermatogénico se describe como la presentación en ondas helicoidales hacia abajo de los túbulos contorneados a los rectos.

Células de Sertoli

Las células de Sertoli de los túbulos seminíferos sirven como células sustentaculares o nodrizas para el desarrollo de los gametos (fig. 23–14). Las células de Sertoli son células columnares altas o células triangulares cuyo citoplasma y márgenes celulares son difíciles de distinguir con el microscopio de luz (lámina II–2). Los gametos en desarrollo parecen estar incluidos dentro del citoplasma de las células de Sertoli. Son las únicas células de los túbulos seminíferos que se extienden desde la lámina basal hasta el lumen tubular. La morfología nuclear ayuda en la identificación de la célula. El núcleo es oval y de manera usual se halla localizado en la base. Este es de tipo vesicular y posee un nucléolo bien diferenciado. Puede ser visible un pliegue longitudinal característico en la membrana nuclear. En tanto las interrelaciones de las células de Sertoli y los gametos son obvias con el microscopio de luz, se requirió del microscopio electrónico para aclarar la naturaleza de sus contactos. Los gametos en desarrollo se ubican en depresiones citoplásmicas a lo largo de los márgenes de las células de Sertoli (fig. 23–15). Aunque las células de Sertoli rodean por completo a los gametos en desarrollo, éstos no se encuentran dentro del citoplasma de las células nodrizas. Los perfiles del retículo endoplásmico liso son extensivos a lo largo del borde basal de la célula. La presencia de este organelo se interpreta como una prueba *a priori* de la capacidad de las células de Sertoli para sintetizar esteroides. El aparato de Golgi es extenso donde se producen síntesis y secreción proteínicas. Una proteína de enlace con andrógeno (ABP) se secreta en el lumen tubular seminífero y se degrada en el conducto del epidídimo. A través de la célula están distribuidos numerosos citofilamentos, los cuales son evidentes especialmente a lo largo de los márgenes laterales de la célula en donde se orientan paralelos al eje longitudinal de la célula y se agregan en paquetes. El movimiento de los gametos en desarrollo desde el borde basal al margen apical depende de cambios en las células de Sertoli, los cuales se pueden atribuir quizá a alteraciones de los citofilamentos. Son muy notorios los lisosomas en varios estadios de actividad. La presencia de lisosomas se relaciona con la remoción, fagocitosis y digestión de residuos citoplásmicos de los espermatozoides en desarrollo. Las regiones basilares de las membranas celulares laterales de células de Sertoli adyacentes, permanecen unidas uniformemente (ocluyentes). Estas uniones dividen en forma eficaz los túbulos seminíferos, en dos regiones distintas —compartimiento basilar y compartimiento apical. El *compartimiento basilar* está localizado alrededor de las uniones ocluyentes y la lámina basal, que es el lugar de las espermatogonias. La espermatogonia está influida por substancias que se mueven a través de

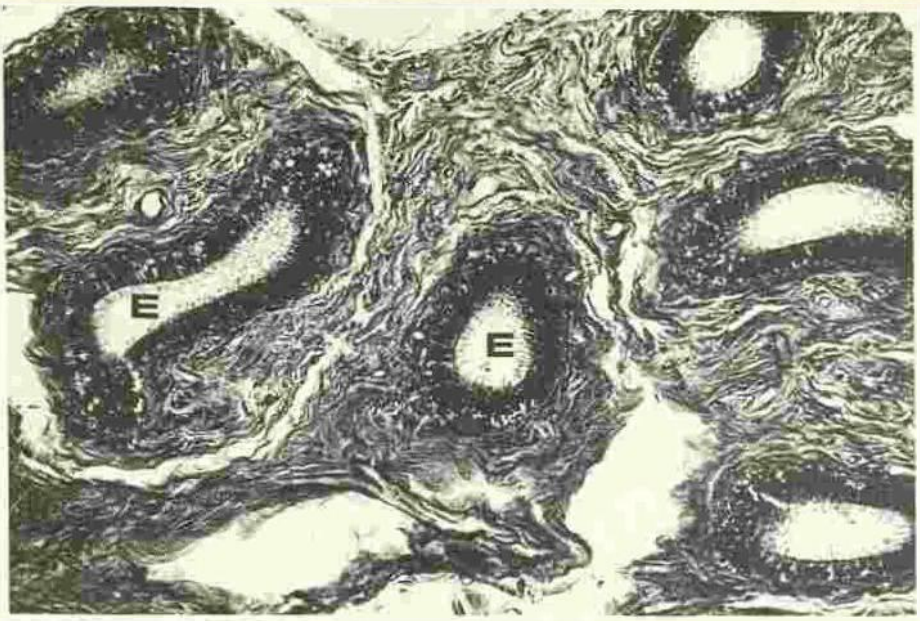

Fig. 23–8. Conductillos eferentes. Los túbulos (E) conectan la red testicular al conducto del epidídimo. X40.

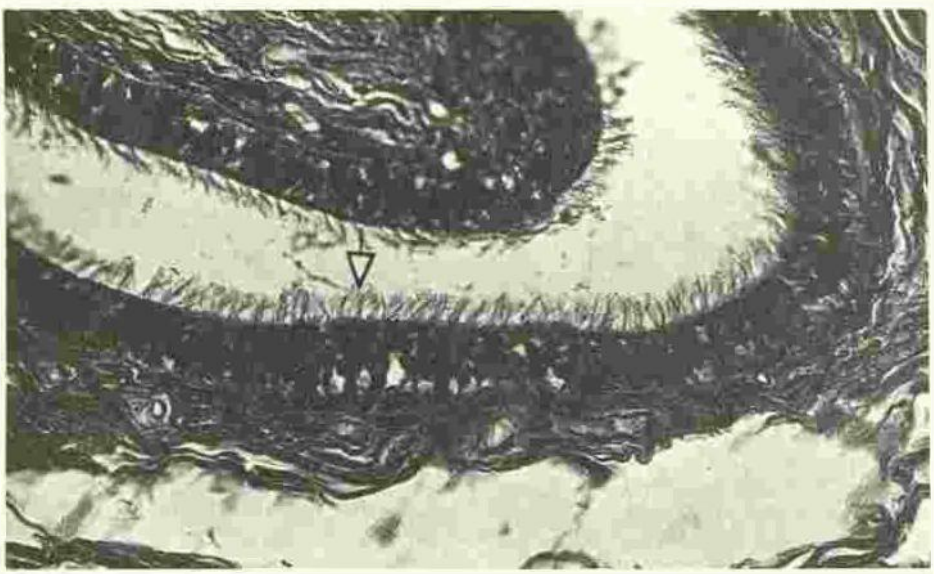

Fig. 23–9. Células de revestimiento de los conductos eferentes. Las células columnares son cinociliadas (flecha). X100.

la lámina basal, desde el intersticio testicular. El intercambio entre el borde basal de la célula de Sertoli y la vasculatura intersticial que le rodea se facilita por esta interrelación. El *compartimiento apical*, localizado entre las uniones ocluyentes y el borde apical, contiene los gametos en desarrollo. En tanto que la célula de Sertoli es influida por el intercambio directo de la vasculatura que le rodea, los gametos en desarrollo están "aislados" de las influencias directas por las relaciones de las células de Sertoli. Las uniones oeluyentes y las células de Sertoli contiguas forman una *barrera sanguíneo-testicular* efectiva.

La célula de Sertoli provee del sostén físico y la protección para los gametos en desarrollo. Los requerimientos nutricionales de los gametos se suplen quizá por medio de la célula sustentacular. La célula de Ser-

toli puede participar de manera activa en el movimiento centrípeto, desarrollo y liberación de los gametos, debido a que las alteraciones en la morfología de la célula de Sertoli se vincula con los hechos del ciclo espermatogénico. La interrelación implica que la célula de Sertoli es un regulador metabólico. Además, los gametos lesionados son fagocitados por las células de Sertoli que además secretan estrógenos. El tumor de células de Sertoli, que es muy común en el perro, es notable en el desarrollo de las características sexuales de la hembra.

Estadio de multiplicación

El *estadio de multiplicación* o *estadio mitótico* se caracteriza por un incremento en el número de espermatogonias. A través de divisiones mitóticas sucesivas, numerosas espermatogonias sufren cambios originando espermatozoides –todos derivados de una célula. Si una espermatogonia se distingue en tipos celulares subsecuentes, por consiguiente se producirían sólo cuatro gametos haploides. Como resultado del estadio mitótico el número de espermatogonias se incrementa en forma notable igualmente con el número de espermatozoides potenciales. No obstante, es importante establecer que no todas las espermatogonias se diferencian en forma simultánea. Algunas se mantienen como células germinales para una diferenciación futura. Si se completara la diferenciación el potencial de producción de gametos se reduciría con rapidez y al cabo del tiempo, terminaría.

La espermatogonia representa en realidad muchas generaciones de células. Estas incluyen: células A, células intermedias (I_1 e I_2) y células B. La *espermatogonia A* es la célula germinal para este proceso. Esta célula es redonda, con un núcleo redondo que contiene cromatina finamente dispersa y un nucléolo de posición excéntrico. Durante la división mitótica, una célula permanece como célula germinal, en tanto que otra se divide y su progenie se diferencia en *espermatogonias intermedias (I)*. Una espermatogonia I es de forma oval, con un núcleo también oval. Este contiene cromatina dispuesta en forma periférica en acúmulos escasos. Las divisiones posteriores de las espermatogonias intermedias darán origen a *espermatogonia B*. Estas células son pequeñas y redondas. El núcleo oval contiene poca cromatina en acúmulos. La división subsecuente de esta espermatogonia conduce a la diferenciación del *espermatocito primario;* 16 espermatocitos primarios se derivan de una sola espermatogonia A. La citocinesis incompleta es característica del proceso mitótico resultante de la espermatogonia B.

La espermatogonia se halla adyacentemente a la membrana basal, de manera individual o como agregados. No forman una capa basal completa y es difícil localizarla.

Espermatocitogénesis

Este estadio del proceso espermatogénico incluye a los *espermatocitos*. Estos son las células más grandes del epitelio espermatogénico que comprenden la zona intermedia. La espermatogonia tipo B se diferencia de los *espermatocitos primarios*. Estas células pueden tener una vida larga (más o menos 16 días en el bovino) y por lo común son fáciles de encontrar e identificar. Aunque la interfase nuclear contiene una fina red cromática, con frecuencia se observa en la primera división meiótica. Tiene también una profase premeiótica larga. Por lo tanto, el núcleo puede ser poco granulado o los cromosomas pueden ser observados.

El final de la primera división meiótica marca la diferencia de los *espermatocitos secundarios*. Estas células aún son diploides (número de cromosomas 2N). Estas células son más pequeñas que los espermatocitos primarios y difíciles de encontrar; su vida media varía de minutos a una hora. La división de estas células resulta de la formación de *espermátidas*. En estas divisiones, la citocinesis es incompleta y las células están unidas por numerosos puentes intercelulares.

Espermiogénesis

Las *espermátidas* que resultan de la división de los espermatocitos secundarios son haploides (número de cromosomas 1N). Estas células, las espermátidas, constituyen la capa del epitelio tubular seminífero más desarrollada, más numerosa y más grande. La zona luminal en que están localizadas se conoce como *zona de metamorfosis*. El proceso por el cual las espermátidas se convierten en espermatozoides se conoce como *metamorfosis* o *espermiogénesis*. A medida que se desarrolla la espermatogénesis, las espermátidas se mueven en dirección centrífuga (hacia la membrana basal) y después en dirección centrípeta hacia el lumen.

Los organelos primarios, involucrados en el proceso espermiogénico, son el núcleo, el aparato de Golgi y los centríolos (fig. 23–16).

En las vesículas del aparato de Golgi aparecen unos gránulos pequeños (*gránulos proacrosómicos*). Estas vesículas pequeñas coalescen para formar una sola *vesícula acrosómica* grande que contiene al *acrosoma*. Este último resulta de la coalescencia de vesículas proacrosómicas. La vesícula acrosómica migra al núcleo y hace contacto con la membrana nuclear externa en el acrosoma.

La vesícula acrosómica se agranda y extiende por sí misma sobre el núcleo y se colapsa para formar la *cubierta de la cabeza*. Al mismo tiempo migran los centríolos a la periferia de la célula en posición opuesta al acrosoma. El aparato de Golgi residual migra también a esta región general.

El acrosoma es indistinguible por la cubierta de la cabeza y el núcleo denso que empieza a alargarse. En este momento los centríolos y el *flagelo* en desarrollo migran para ponerse en contacto con la membrana nuclear. De esta manera se desarrolla una *vaina caudal* o "manguito" en el borde de la cabeza. Esta vaina se compone de microtúbulos. Por lo que al mismo tiempo, se alarga la espermátida.

Alrededor del centríolo proximal se ubica un anillo pequeño y denso. Este anillo (*annulus*), se une a la lámina interna del plasmalema y se desliza hacia el flagelo. Al mismo tiempo las mitocondrias se orientan en un patrón helicoidal entre el centríolo proximal y el anillo. Se desarrollan nueve fibras longitudinales entre los pares flagelares y la mitocondria. Esta estructura comprende la *pieza media;* la *pieza principal* está compuesta de un corazón flagelar, fibras densas y una vaina fibrosa.



Fig. 23–10. Porción del epidídimo. El conducto del epidídimo (D) es la porción tubular del órgano. X20.

Los microtúbulos, irregularmente dispuestos, comprenden la *pieza terminal*. A medida que se forman estas estructuras, el citoplasma restante se ubica distal a lo largo de la cola al cabo del tiempo se pierde como *cuerpo residual*.

El espermatozoide consta de: *cabeza*, *cuello*, *pieza media*, *pieza principal* y *pieza terminal* (fig. 23–17). La *cabeza* está cubierta de la cabeza sobre las superficies lateral y rostral y el cáliz sobre las superficies lateral y caudal. El *cuello* tiene una depresión (fosa) en la cual se localiza el centríolo. Las columnas segmentadas de manera longitudinal, conectan la cabeza con la cola. La *pieza media* consiste de un corazón flagelar en una disposición de 9 + 2 fibras que son continuas con

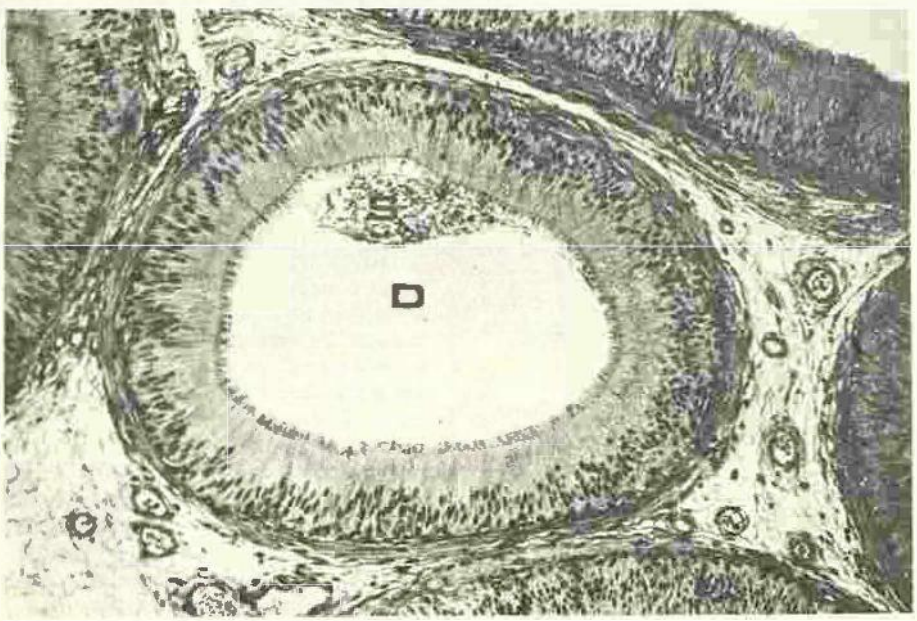

Fig. 23–11. Células de revestimiento del conducto del epidídimo. Los túbulos (D) contienen espermatozoides (S) y están revestidos por epitelio estereociliado. X10.

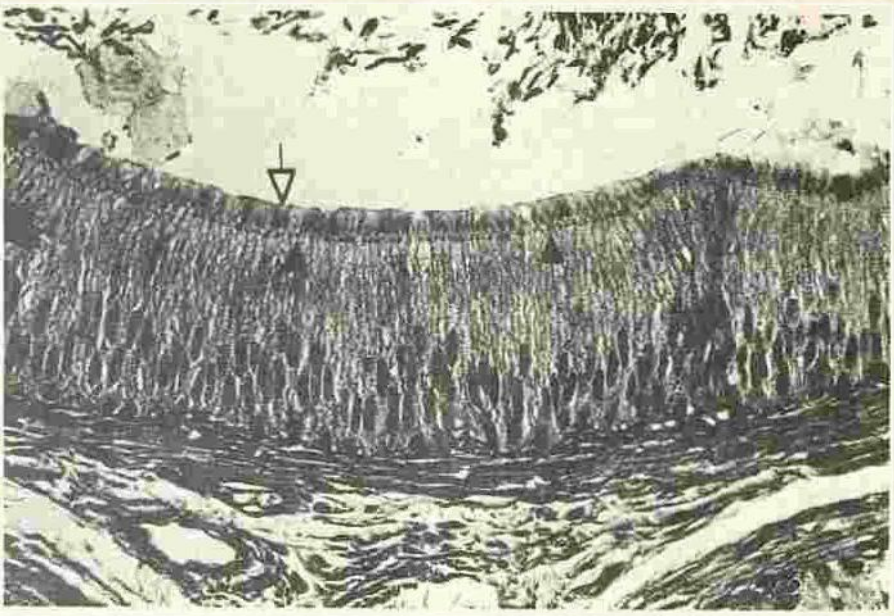

Fig. 23–12. Estereocilios del conducto del epidídimo. Las células de revestimiento son estereodiladas (**flecha clara**). Las barras terminales (**flechas obscuras**) son notorias. X100.

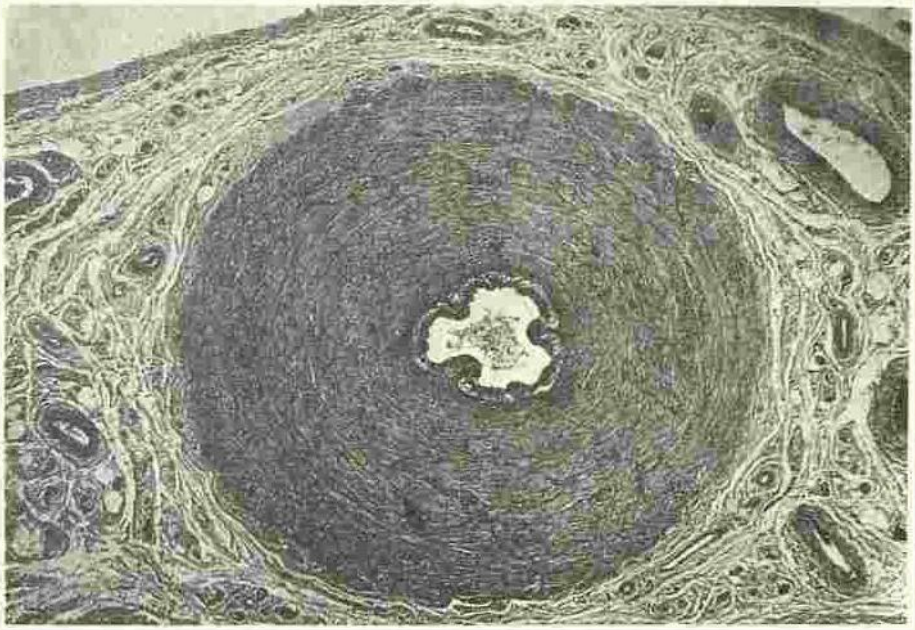

Fig. 23–13. Conducto deferente. El conducto es una continuación del conducto del epidídimo. Nótase la gran cantidad de músculo liso periféricamente dispuesto alrededor del lumen del órgano. El conducto deferente es la porción tubular del vaso deferente. X10.

las del cuello, las mitocondrias están en una disposición helicoidal y el anillo está unido al plasmalema. La *pieza principal* tiene un corazón flagelar en disposición de 9 + 2 fibras de varios tamaños que terminan en este segmento y una vaina fibrosa. La *pieza terminal* la forma un corazón flagelar de 9 + 2 que termina en una configuración al azar. Así, el espermatozoide queda incluido dentro del plasmalema.

Ciclo espermatogénico

Como se mencionó anteriormente, no todos los túbulos seminíferos o regiones de un mismo túbulo se hallan en el mismo estadio de desarrollo (fig. 23–18). La actividad es cíclica y puede llevarse a cabo en un patrón helicoidal dentro del túbulo seminífero conocida como *onda espermatogénica*. Varias combinaciones de células están relacionadas siempre unas con otras durante el proceso de desarrollo. En el bovino, por ejemplo, se han identificado ocho estadios. El estadio 1, del borde basal al borde luminal, incluye las siguientes células: *espermatogonia, espermatocito primario pachytene* y *espermátidas redondas*. El estadio 8 puede incluir: *espermatogonia, espermatocito primario zygotene, espermatocitos secundarios, espermátidas redondas* y *espermatozoides*. Los seis estadios restantes incluyen otras permutaciones de los tipos celulares básicos. Los diferentes estadios, así como la duración de los mismos, varía con la especie. La *onda espermatogénica*, es la secuencia de hechos celulares que se presentan entre dos estadios subsecuentes, idénticos (fig. 23–19).

Desde el punto de vista espermatogénico, en algunas especies el macho siempre puede experimentar espermiación; esto significa la eyección de esperma viable desde los testículos. En reproductores estacionales, el epitelio de los túbulos seminíferos es incapaz de producir espermatozoides, excepto durante los periodos específicos del año, la estación del apareo (fig. 23–3). El examen de los túbulos contorneados en la estación de descanso (donde no hay apareamiento), revelaría la presencia de espermatogonias dispersas y células de Sertoli; no obstante pueden haber otras pocas células y los túbulos podrían estar reemplazados por un tejido conjuntivo.

SECRECIONES TESTICULARES

Los testículos son causantes de la producción de gametos y la elaboración de hormonas esteroides; ambas funciones son secretoras. La secreción de gametos es de tipo holocrino y la secreción de hormona esteroidea es un función endocrina. Los túbulos seminíferos producen los gametos y las células de Leydig son en principio la causa de la síntesis y secreción de hormona esteroide. La espermatogénesis y la esteroidogénesis son movimientos integrados. La regulación de las funciones testiculares se obtiene mediante el eje hipotálamo hipofisario gonadal. El eje está separado en eje hipotálamo-célula intersticial y eje hipotálamo-túbulo contorneado, para fines prácticos. Las funciones de ambos ejes están relacionadas en forma íntima.

Eje hipotálamo-célula intersticial

El hipotálamo es el primer regulador del eje debido a su síntesis y secreción de factores liberadores de gonadotropinas –*factor liberador de luteotropina* (*LRF*) y *factor de liberación de la hormona foliculostimulante* (FRF). La secreción de LRF y FRF del hipotálamo está sujeta a influencias externas. La temperatura sobre la actividad testicular puede estar dirigida sobre los testículos o mediada a través del hipotálamo. La luz tal vez tenga mayor influencia sobre el eje. La actividad de apareo estacional del venado, animales que tienen una estación de celo, responde a las cantidades disminuidas de luz en el fotoperiodo. Algunos animales domésticos (cabras) aumentan la actividad testicular al disminuir la longitud del día, en tanto que otros (caballos) manifiestan un incremento de actividad a medida que aumenta la longitud del día. La actividad tónica del hipotálamo también determina el mantenimiento de la actividad testicular. Además, la actividad hipotalámica secretora está sujeta a una regulación por influencia de retroalimentación negativa de las hormonas testiculares.

La secreción de LRF y FRF inicia la actividad secretora por las células basófilas especiales de la porción distal de la hipófisis y la liberación de *hormona luteinizante* (LH) y *hormona foliculostimulante (FSH). La hormona luteinizante* y la *hormona estimulante de las células intersticiales* (ICSH) son idénticas; el término LH se usa actualmente tanto para hembras como para machos. La LH es la hormona trópica que regula la actividad secretora de las células de Leydig. La función de FSH se analiza con el eje hipotálamo-túbulo contorneado. La *prolactina* ejerce también una influencia sobre el aparato reproductor del macho por potencialización del efecto de la LH sobre las células de Leydig. Además, la prolactina y la testosterona incrementan la actividad secretora de la próstata y glándulas vesiculares. Las células que responden a los andrógenos tienen sitiorreceptores de membrana para la prolactina.

La *testosterona* es una hormona esteroide de las células de Leydig, la cual se sintetiza de los acetatos o del colesterol circulante. Aunque en el macho hay otros andrógenos, la testosterona es la más importante de estas hormonas. Se encuentran pequeñas cantidades de testosterona en la sangre, como hormonas activas; sin embargo, la mayor parte de la hormona se une a una *globulina de unión testosterona-estradiol* (TeBG), la cual es una beta globulina diferente de aquella usada para la unión de cortisol. Una vez que entra a la célula a partir de la mezcla activa de la sangre, la testosterona se convierte más activa (dehidrotestosterona) o se inactiva a metabolitos caracterizados como *17-cetosteroides*. Los 17-cetosteroides son los productos de excreción de la testosterona, por lo que el hígado participa en la inactivación de la testosterona al convertir la hormona a sulfatos y glucurónidos que se secretan en la bilis. Otros tejidos inactivan a la testosterona por conversión a *estradiol*, un estrógeno potente.

Acciones de la testosterona

Aunque la testosterona influye notablemente sobre las gónadas, las glándulas sexuales adyacentes son causantes de las características sexuales secundarias, afectan-



Fig. 23–14. Células de Sertoli del testículo de porcino. Las células de Sertoli (S) son triangulares, con núcleo triangular, dispuesto en forma basal. Los gametos en desarrollo están interrelacionados con las células de Sertoli. L, células de Leydig. X160.

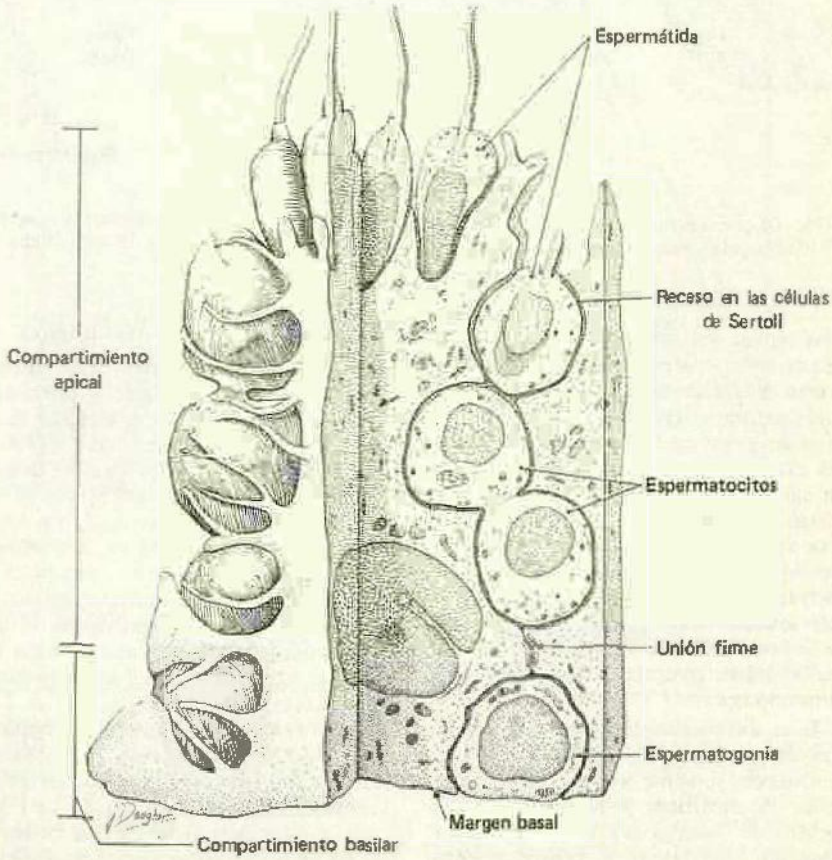

Fig. 23–15. Dibujo tridimensional del aspecto de células de Sertoli bajo microscopio electrónico. La espermatogonia ocupa el compartimiento basilar y está expuesta en forma directa a la influencia del intersticio. Los espermatocitos ocupan el compartimiento apical y están aislados de las influencias directas por la barrera sanguíneo-testicular.

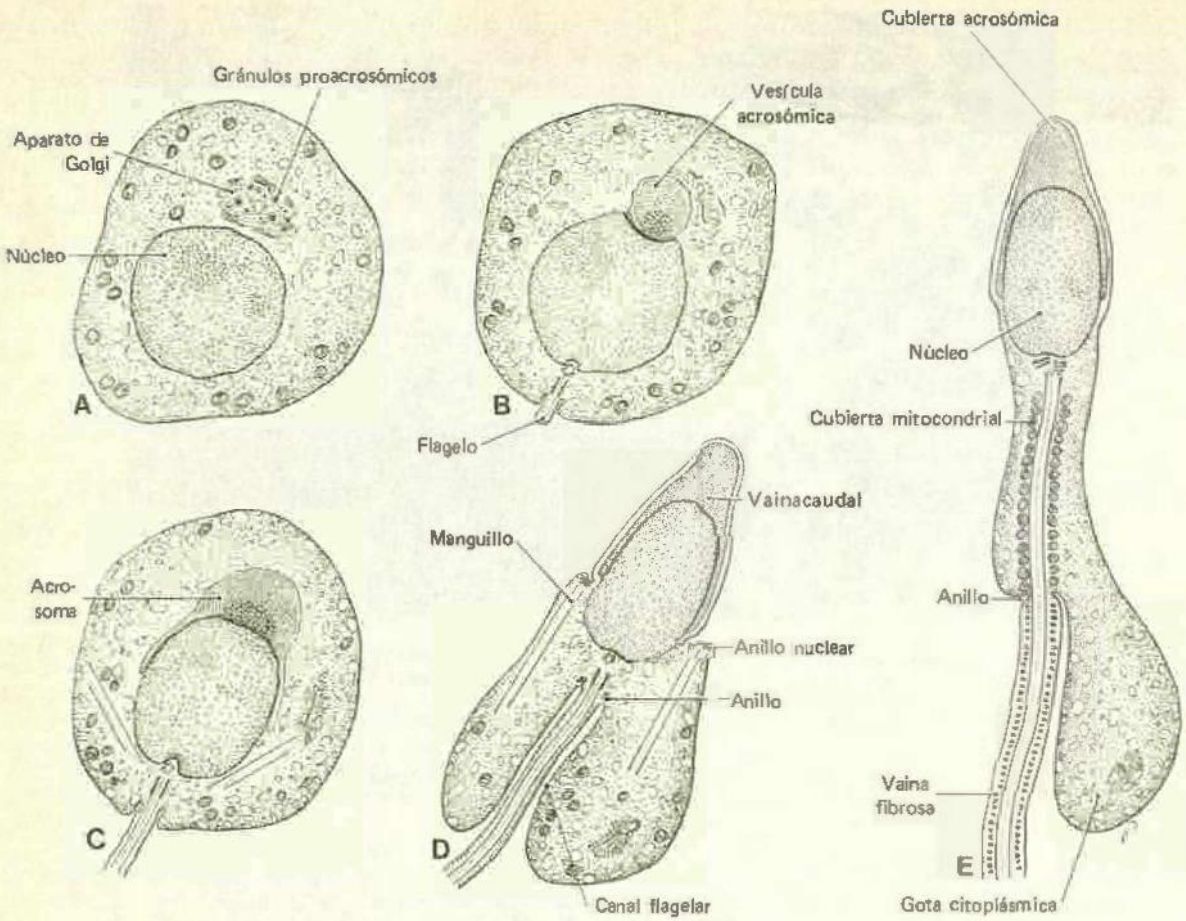

Fig. 23–16. Diagrama de los estadios sucesivos en la diferenciación de la espermátida durante la espermiogénesis. (Redibujado y modificado de Clermont, Y. and Leblond, C.P.: Amer. J. Anat. 96:229, 1955).

do a casi todas las células del cuerpo. Durante el desarrollo, la elaboración de testosterona por los testículos en formación dentro del cordoncillo genital, es la causa en el proceso de los genitales externos, glándulas sexuales adyacentes y el descenso de los testículos al escroto. Los genitales externos y las glándulas sexuales secundarias crecen bajo el dominio de esta hormona. Las características sexuales secundarias se desarrollan también en respuesta a la testosterona. Los efectos de la testosterona sobre los órganos de la reproducción, glándulas sexuales adyacentes y los órganos causantes de las características sexuales secundarias son los *efectos androgénicos* de la hormona. Los efectos sobre los tejidos somáticos se describen generalmente como *efectos anabólicos* de la hormona.

Las propiedades anabólicas de la testosterona se manifiestan en muchas células y tejidos. La testosterona tiene una influencia positiva sobre el metabolismo basal, balance electrolítico, producción de eritrocitos, retención de nitrógeno, masa muscular esquelética, desarrollo del hueso y mantenimiento del mismo.

Eje hipotálamo-túbulo contorneado

Los túbulos seminíferos están sujetos a la actividad reguladora del hipotálamo y porción distal. La secreción de LH y FSH por la porción distal de la hipófisis, es controlada por la secreción de liberadores hipotalámicos y necesariamente para el desarrollo del túbulo contorneado. Aunque la FSH manifiesta efectos directos sobre los túbulos seminíferos, los efectos de la LH se manifiestan a través de la testosterona. Esta, y la FSH estimulan la síntesis de la proteína de unión con el andrógeno (ABP) por las células de Sertoli. La FSH inicia los hechos espermatogénicos, pero la testosterona es necesaria para la maduración de los espermatozoides. Los mecanismos que regulan la liberación de FSH necesitan más investigaciones. La testosterona no ejerce una retroalimentación negativa sobre la secreción de FSH; no obstante, la prueba experimental indica que los extractos libres de esteroides de los tejidos testiculares privan la secreción de FSH. La *inhibina* es una substancia que se origina en las células de Sertoli y quizá sea el regulador testicular de la secreción de FSH.

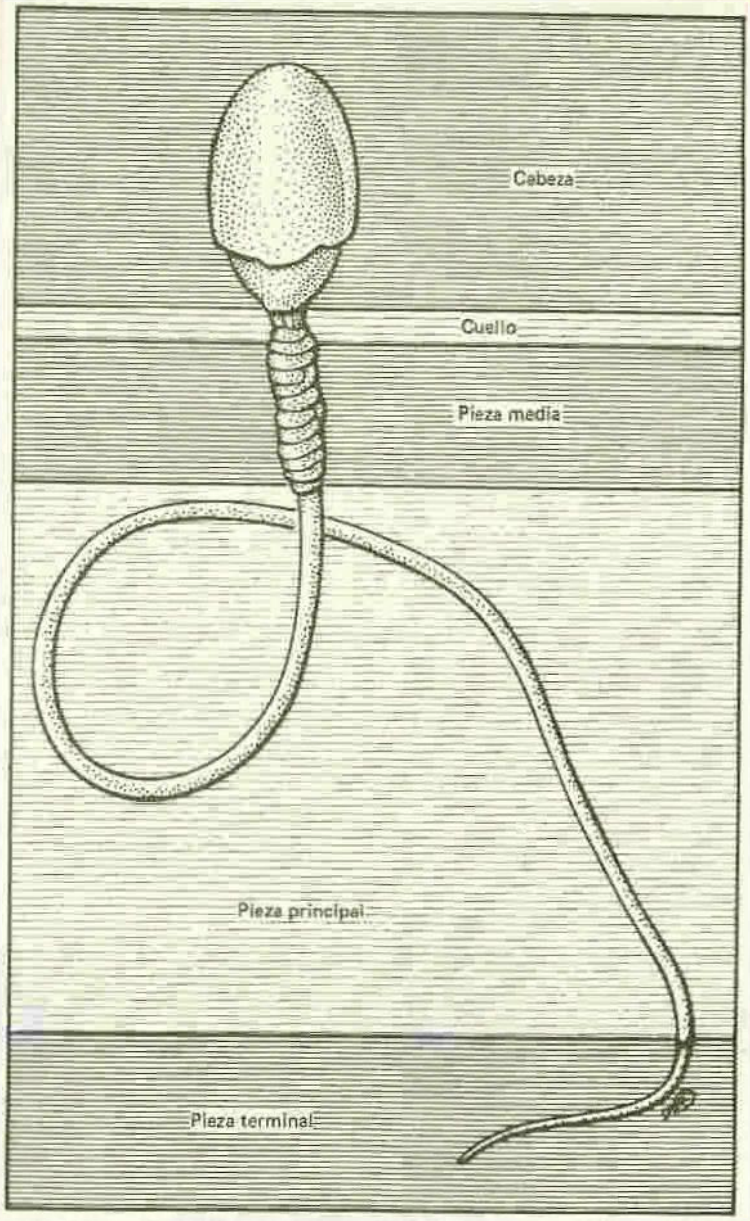

Fig. 23–17. Dibujo de un espermatozoide típico.

GLANDULAS ACCESORIAS

Introducción

Las glándulas genitales accesorias del macho incluyen las *glándulas ampulares, glándulas vesiculares, próstata: glándulas bulbouretrales* y *glándulas uretrales*. Estas elaboran productos de secreción serosos y mucosos, los cuales llevan a cabo diversas funciones. Al unirse estos productos, sirven como alimento al espermatozoide, activando al espermatozoide, limpiando el conducto uretral antes de la eyaculación, y sirviendo como vehículo de los espermatozoides en el interior del conducto genital de la hembra así como para formar un tapón en los órganos de la hembra para la fertilización.

Todas las glándulas se describen como tubuloalveolares ramificadas y se disponen en unidades lobulares. Cada unidad lobular puede drenar a un seno de colección dilatado. Sin embargo, estos senos no se encuentran en las glándulas de todas las especies. Las glándulas vesiculares de equino carecen de ellas al igual que la porción prostática diseminada de los rumiantes. El epitelio glandular y el de los senos colectores (cuando existen) consiste de un revestimiento columnar simple el cual es continuo con el epitelio transicional o seudoestratificado de los conductos excretores. Las

glándulas de una especie dada pueden distinguirse con facilidad, pero deberá tenerse mucho cuidado al hacer las comparaciones interespecíficas. Existen muchas variantes en las especies domésticas.

GLANDULAS AMPULARES

Histología

El *ámpula* es un agrandamiento de la porción terminal del conducto deferente. Las glándulas son ramificadas, de tipo tubular, con dilataciones saculoides (fig. 23–20). Algunos especialistas las describen como glándulas tubuloalveolares ramificadas, que están revestidas por un epitelio columnar simple (fig. 23–21). En el bovino, las acumulaciones basales de gotas lipídicas son visibles. No tiene éste un sistema especial de conductos excretores.

Variaciones de especie

El ámpula se encuentra en los rumiantes, caballos y perros, y contiene glándulas típicas en la lámina propia de la submucosa. Las glándulas no se hallan en el ámpula del gato y no están muy desarrolladas en el ámpula del porcino.

Correlaciones funcionales

Las glándulas ampulares secretan un líquido seroso blanco cuya función precisa se desconoce. El producto de secreción se parece al de la glándula vesicular. Su gran lumen almacena espermatozoides viables.

GLANDULAS VESICULARES

Histología

Las *glándulas vesiculares* se conocen también con el nombre de *vesículas seminales* (fig. 23–22). El epitelio glandular es columnar simple (fig. 23–23). En el bovino, pueden observarse gotas lipídicas infranucleares. Los conductos excretores principales están revestidos por epitelio columnar estratificado. La configuración total de la glándula es la de una estructura en forma de piña en el que hay un conducto central del que emanan terminales secretoras y donde se hallan subdivisiones lobulares.

La lámina propia de la submucosa consiste de un tejido conjuntivo areolar. La túnica muscular consiste de capas circulares internas y longitudinales externas, o pueden estar entremezcladas. Puede haber una túnica adventicia o una serosa; ambas son típicas.

Variaciones de especie

Las glándulas vesiculares no se hallan en los carnívoros. Las glándulas de los equinos son verdaderas bolsas externas, en tanto que las de rumiantes y porcinos son estructuras glandulares compactas.

Correlaciones funcionales

El líquido seminal, así como los productos de secreción de otras glándulas sexuales adyacentes, proveen de un vehículo para el transporte de los espermatozoides. El producto de secreción blanco y gelatinoso, auxilia en la formación del tapón vaginal en algunos

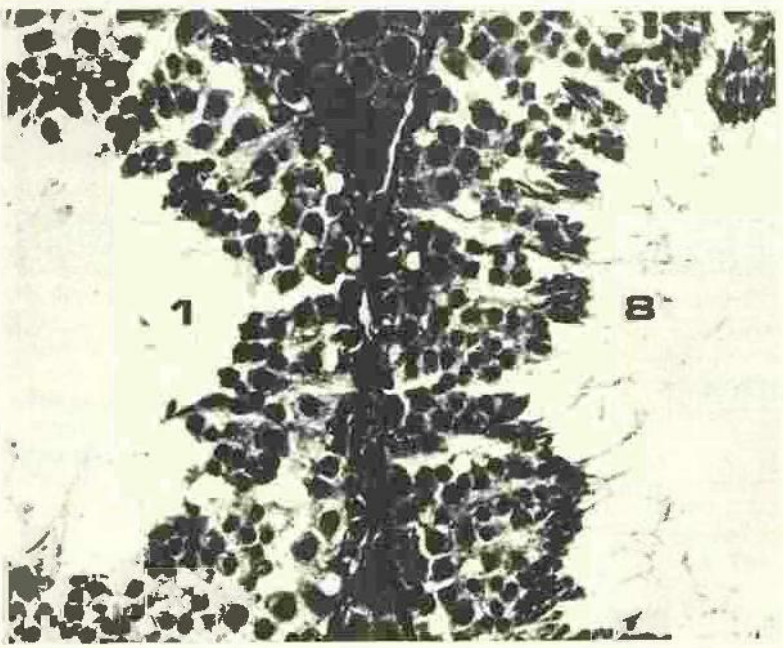

Fig. 23–18. Diferentes estadios de desarrollo en tubulos seminíferos adyacentes. Estadios 1 y 8 que representan diferentes grados de desarrollo de espermatozoides. X 100.

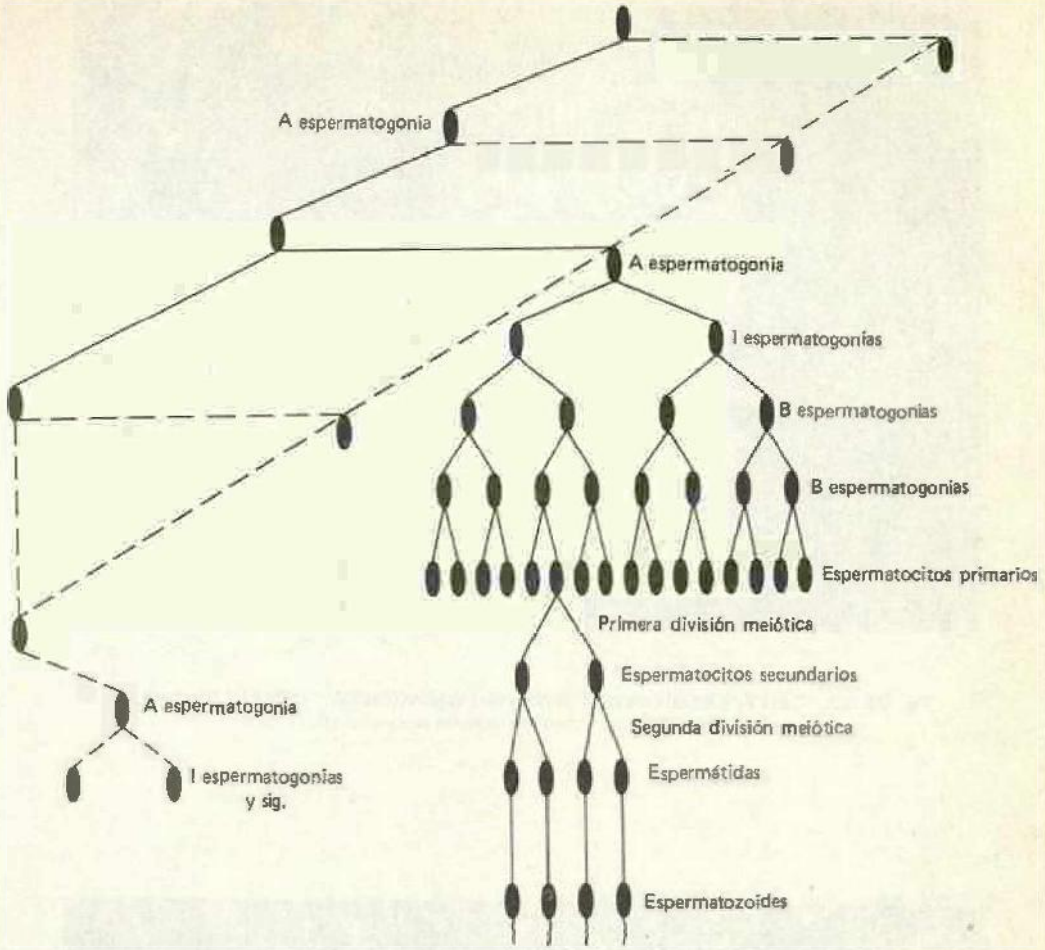

Fig. 23–19. Diagrama de los estadios secuenciales y repetitivos de la espermatogénesis.

roedores. El producto de secreción contiene grandes cantidades de fructuosa las cuales se usan como fuente de energía para el espermatozoide eyaculado.

GLANDULA PROSTATICA (PROSTATA)

Histología

Este órgano consiste de dos partes: el *cuerpo de la próstata* y la *porción diseminada*. La glándula es una estructura tubuloalveolar compuesta, que está revestida por células secretoras en una configuración cuboidal o columnar baja (figs. 23–24 y 23–25). Las células secretoras tienen vesículas apicales que indican una actividad secretora de tipo apocrino. Los gránulos acidófilos y las gotas lipídicas se encuentran en estas células. El sistema de conductos está revestido al principio por un epitelio columnar o cuboidal y por un epitelio transicional en la entrada de la uretra.

El cuerpo de la glándula está rodeado por una cápsula de tejido conjuntivo fibroso blanco denso (TCFBD) que es continuo con el tejido conjuntivo areolar de la lámina propia de la submucosa donde se localizan los adenómeros. La porción diseminada está rodeada por un tejido conjuntivo areolar de la lámina propia de la submucosa.

La porción diseminada está bien desarrollada a lo largo de la superficie dorsal de la uretra y se extiende lateral y ventralmente para cubrir en su totalidad la uretra. La porción diseminada es continua con los dos lóbulos de orientación lateral del cuerpo de la glándula. De tal manera la porción diseminada está de manera usual confinada a la uretra pélvica y *no es raro encontrar porciones aisladas de la glándula en la pared de la uretra peneana.*

Variaciones de especie

El cuerpo y las porciones diseminadas de la glándula prostática no se desarrollan de igual forma en todas las especies domésticas. El cuerpo de la próstata que

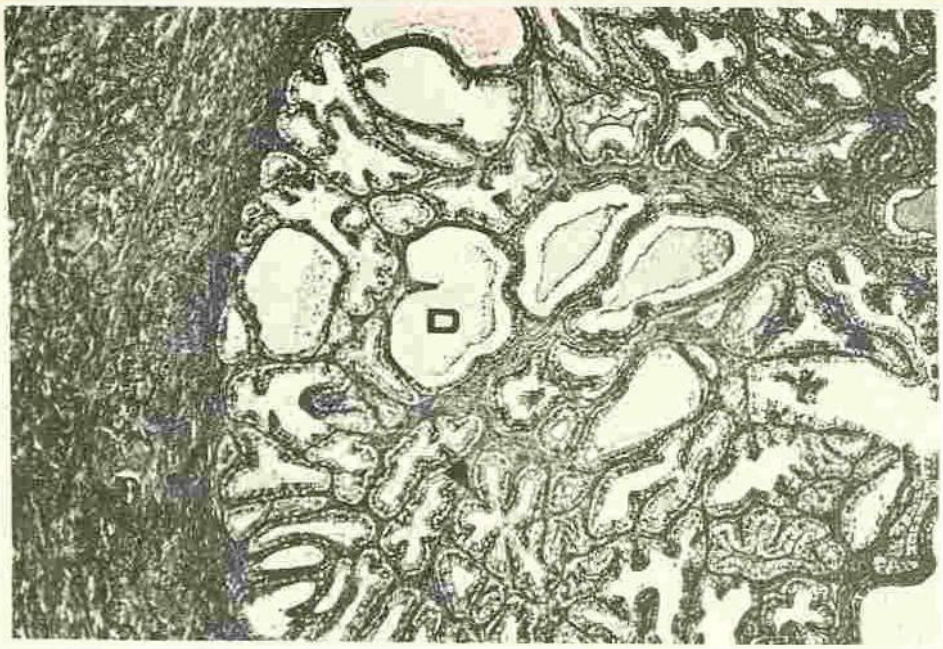

Fig. 23–20. Corte de glándula ampular de bovino. Las glándulas son ramificadas (flechas), de tipo tubular, las cuales tienen dilataciones saculoides (D). X10.

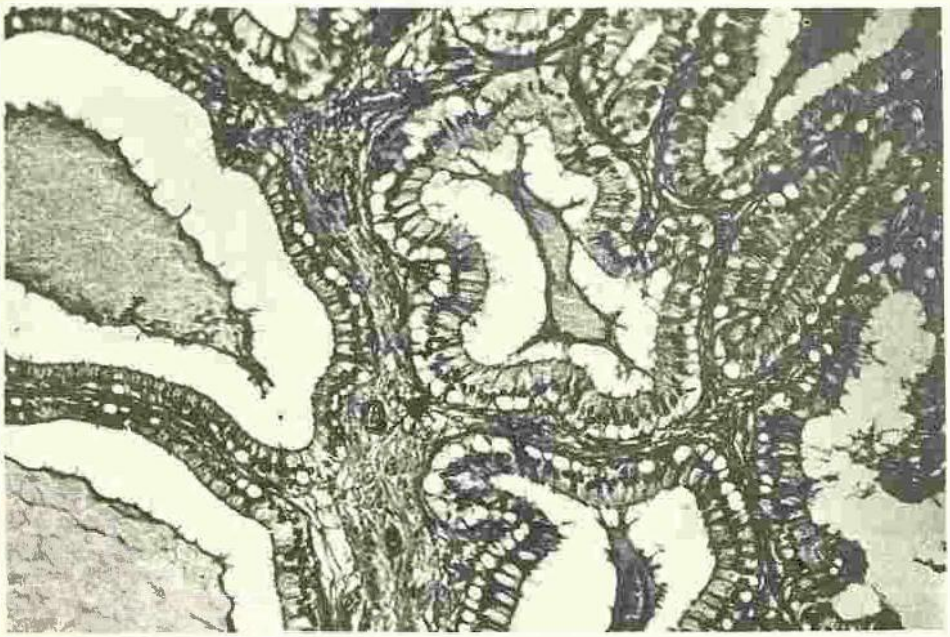

Fig. 23–21. Células de revestimiento de las glándulas ampulares de bovino. Las células epiteliales columnares contienen depósitos lipídicos basales (flechas). X40.



Fig. 23–22. Corte de vesícula seminal de bovino. X10.

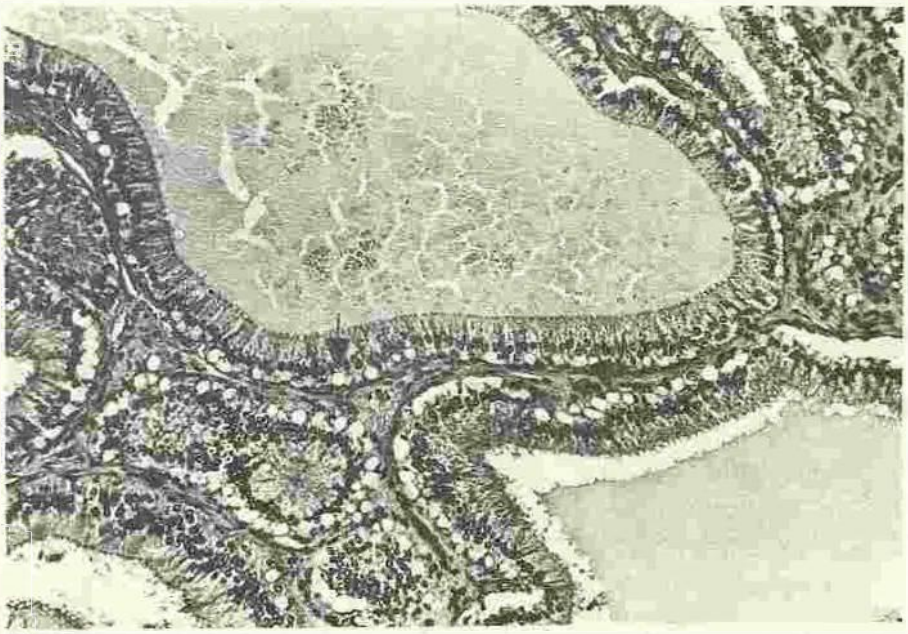

Fig. 23–23. Células de revestimiento de la vesícula seminal de bovino. Las células columnares de revestimiento tienen depósitos lipídicos infranucleares (flechas). X40.

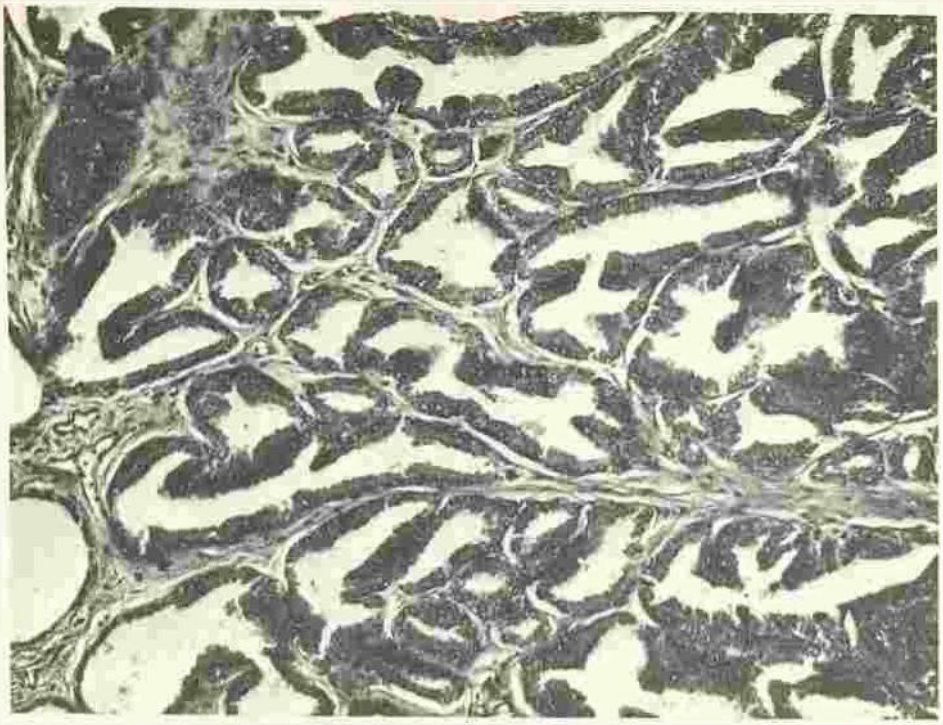

Fig. 23–24. Corte de glándula prostática de canino. X40.

se localiza en la periferia y que rodea parte de la uretra pélvica, está muy desarrollado en carnívoros y equinos. La porción diseminada está mejor desarrollada que el cuerpo en el bovino y verraco, en tanto que el carnero no tiene un distinto cuerpo prostático.

Correlaciones funcionales

La glándula es, por lo común, serosa con ocasionales piezas terminales mucosas. Las concreciones de estos productos de secreción se encuentran en los alvéolos y sistema de conductos. Su actividad secretora aumenta la motilidad de los espermatozoides, así como su contribución en la formación del tapón vaginal. En el bovino, el líquido secretado contiene altas cantidades de fructuosa y ácido cítrico. Se sabe muy poco acerca del significado funcional de este producto de secreción.

GLANDULAS BULBOURETRALES

Histología

Se conocen también como *glándulas de Cowper*. Son estructuras pareadas que se localizan en forma dorsolateral a la uretra pélvica. Las glándulas bulbouretrales son glándulas tubuloalveolares compuestas (fig. 23–26). Las células de revestimiento de los adenómeros son columnares o piramidales (fig. 23–27). Tienen citoplasma basófilo y un núcleo desplazado basalmente, el cual es redondeado o aplanado. El sistema de conductos está revestido por epitelio columnar, seudoestratificado o transicional.

La cápsula del órgano es de TCFBD el cual contiene algo de músculo liso. El músculo estriado del músculo bulbocavernoso y uretral se relaciona con la cápsula. El tejido conjuntivo capsular es continuo tanto como los componentes septales (tejido conjuntivo areolar) de la lámina propia de la submucosa. Por lo común se encuentra en el tejido nodular linfático.

Variaciones de especie

Las glándulas bulbouretrales se hallan en todas las especies domésticas, excepto en el perro.

Correlaciones funcionales

El moco secretado por estas glándulas es útil para limpiar la uretra de orina y lubricarla, y sirve a la vagina como líquido preeyaculatorio. El moco puede servir también como fuente de energía para los espermatozoides eyaculados.

URETRA

Características generales

La uretra del macho es la continuación del sistema de conductos que se origina en la vejiga urinaria y abre al exterior. Sirve para una función dual en el transpor-

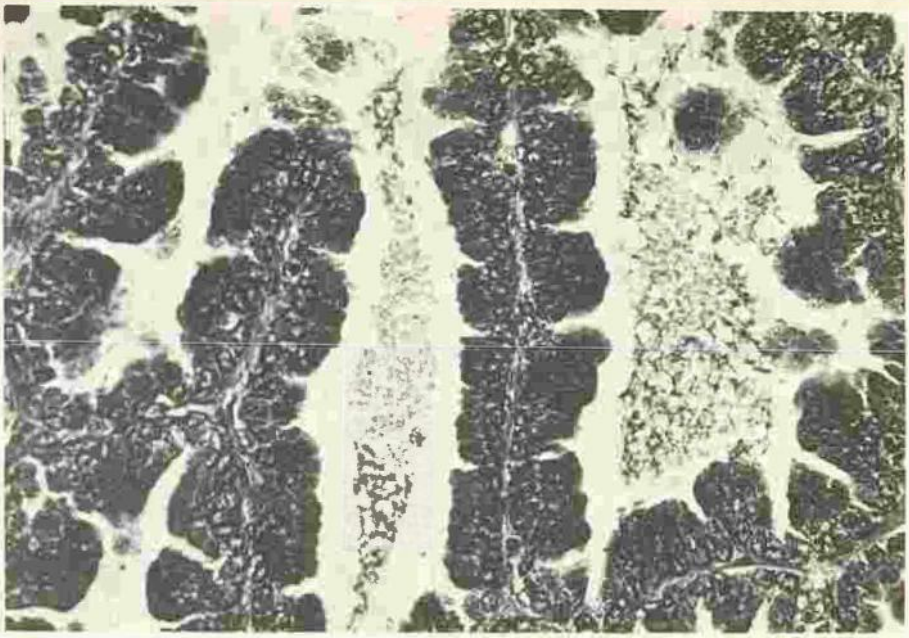

Fig. 23–25. Células de revestimiento de la glándula prostática de canino. X100.

te de orina, así como en los espermatozoides y semen. Los productos de secreción involucrados en la reproducción llegan a la uretra pélvica en el *colículo seminal* que es el ápice de la *cresta uretral*. Es aquí donde se abren en la uretra los *conductos deferentes*, las *glándulas vesiculares* y algunos *conductos prostáticos*. La uretra se divide en *pélvica* y *peneana* que contienen tejido eréctil a lo largo de toda su longitud. La uretra contiene también glándulas tubulares, mucosas ramificadas, *glándulas de Littré* o *glándulas uretrales*, en toda su longitud. La presencia y distribución de estas glándulas varía con la especie. Están orientadas de



Fig. 23–26. Corte de glándula bulbouretral de bovino. Es una glándula tubuloalveolar compuesta que secreta moco. X10.



Fig. 23–27. Células de revestimiento de la glándula bulbouretral de bovino. Las células de revestimiento son columnares y basófilas. Los núcleos están situados en la base. X40.

manera oblicua y en especial son numerosas a lo largo de la superficie dorsal de la uretra.

Uretra pélvica

La uretra pélvica está revestida por un epitelio transicional. La lámina propia de la submucosa que rodea consiste de tejido conjuntivo areolar, numerosas glándulas y tejido eréctil (*estrato cavernoso*). En el cuello de la vesícula se halla una túnica muscular formada de tres capas, pero éstas son reemplazadas con rapidez por el *músculo uretral*. Sin embargo, pueden estar presentes una capa interna y una externa (superficial

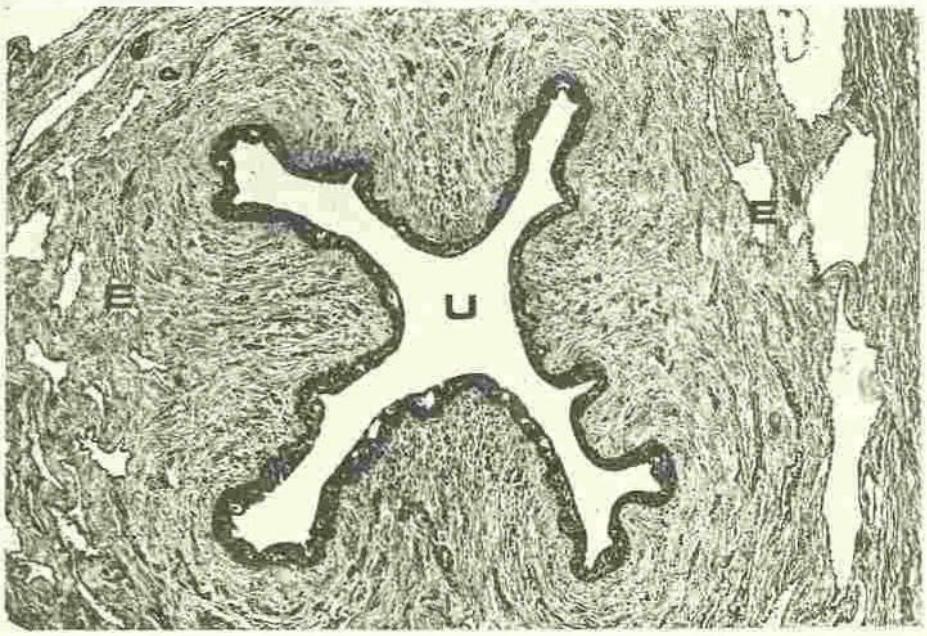

Fig. 23–28. Corte transversal de la uretra peneana de canino. La uretra (U) está revestida por un epitelio transicional. El tejido eréctil (E) es periférico al lumen de la uretra. X 16.

y profunda al músculo uretral), durante toda la longitud de la uretra pélvica. Existe una túnica adventicia. Esta porción de la uretra por lo general, tiene más glándulas pero menos tejido eréctil que la porción peneana.

Uretra peneana

La uretra peneana está revestida por un epitelio transicional (fig. 23–28). Este puede cambiar a escamoso estratificado antes de la abertura uretral en algunas especies. Las glándulas se encuentran en la lámina propia de la submucosa, en especial en el equino y verraco. La túnica, vuelve a estar constituida por músculo liso y el tejido cavernoso (*cuerpo cavernoso de la uretra*) se presenta en el espacio conjuntivo subepitelial.

ORGANO COPULATORIO

Pene

El pene es el órgano que sirve como salida común de orina y del eyaculado copulatorio (semen y espermatozoides). Por tanto, es parte del aparato urinario y forma parte del órgano copulatorio intermitente. Aunque los componentes histológicos del pene se parecen a la mayor parte de las especies domésticas, las diferencias organizacionales son tan numerosas que no pueden citarse como absolutamente típicas. Más aún, una parte de la estructura difiere de manera notoria de otra sección de la misma. Esta variabilidad se debe a la distribución diferencial de algunas partes componentes del órgano.

La siguiente descripción se aplica a la configuración general y partes componentes. El pene está dividido en: *raíces, cuerpo* y *glande;* la estructura de cada raíz y el cuerpo del pene son parecidos. El cuerpo consiste de una cápsula, tejido eréctil (*cuerpo cavernoso del pene, cuerpo cavernoso de la uretra* o *cuerpo esponjoso*), músculo liso (*músculo retractor del pene*), músculo esquelético (*músculo bulbocavernoso*) y uretra (fig. 23–29).

El cuerpo del pene está recubierto por el TCFBD de la túnica albugínea, la cual está muy bien desarrollada en aquellas especies con pene de tipo fibroso (verraco y rumiantes). Los tabiques de tejido conjunti-

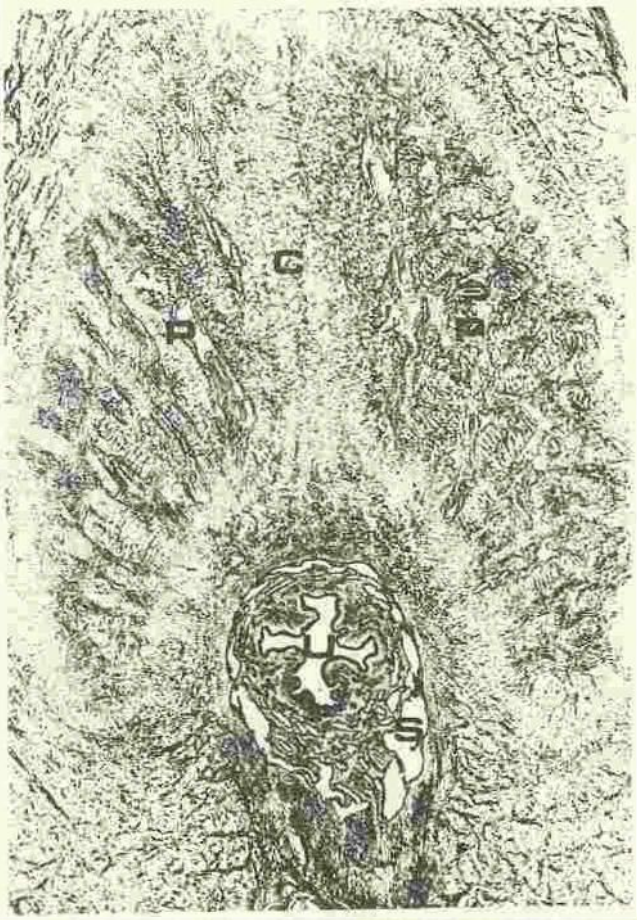

Fig. 23–29. Corte transversal a través del pene de un canino. La uretra (U) está rodeada por tejido eréctil del cuerpo esponjoso (S). Dorsalmente, los dos cuerpos cavernosos del pene (P) están separados por tejido conjuntivo (C) que es continuo con la túnica albugínea localizada en la periferia. X4.

vo que se originan de la cápsula son continuos con las cubiertas fibrosas de los componentes tisulares eréctiles. Estos componentes incluyen fibras elásticas y músculo liso.

El tejido eréctil está formado de TCFBD rico en fibras elásticas y senos. Estos son capaces de dilatarse y llenarse de sangre durante la erección. En el pene de tipo vascular (caballo, carnívoros, hombre), este tejido eréctil está bien desarrollado.

El glande del pene está muy bien desarrollado en los primates, el caballo y el perro. Está cubierto por la porción peneana del prepucio que en realidad es una reflexión de la piel. Esta porción reflejada es una membrana mucosa. El glande peneano puede contener tejido eréctil (pene vascular), hueso (*hueso peneano* de los carnívoros), cartílago y TCFBD (bovino). La mayor parte de esta porción del pene consiste de tejido conjuntivo areolar muy vascularizado.

La porción libre del pene está cubierta por un epitelio escamoso estratificado.

Mecanismo de la erección

El aporte sanguíneo primario del pene, bajo situaciones de estimulación erótica, se dirige a través de las arterias *helicoidales* que abren en el tejido cavernoso. Estos vasos, así como el tejido cavernoso, se repletan de sangre. Por lo tanto las venas de pared delgada que se hallan en la periferia se ocluyen contra la túnica albugínea, produciendo más adelante la rigidez. El tejido cavernoso del cuerpo esponjoso (cuerpo cavernoso de la uretra) no está encapsulado tan densamente como el otro tejido cavernoso. Esto permite una expansión sin oclusión de la uretra.

Durante el periodo de *detumescencia*, las arterias helicoidales se contraen y vuelven a tener su tono original. La disminución de aporte sanguíneo resulta en disminución de la presión contra las venas bloqueadas. La sangre se va eliminando en forma gradual del tejido eréctil y se reasume el flujo sanguíneo normal a través del pene.

REFERENCIAS

Testículos

Amann, R. P., Johnson, L. and Picket, B. W.: Connection between the seminiferous tubules and the efferent ducts in the stallion. Amer. J. Vet. Res. *38*:1571, 1977.

Bawa, S. R.: The fine structure of the Sertoli cell of the human testis. J. Ultrastruc. Res. *9*:459, 1963.

Belt, W. D. and Cavazos, L. F.: Fine structure of the interstitial cells of Leydig in the boar. Anat. Rec. *158*:333, 1967.

Christensen, A. K. and Fawcett, D. W.: The fine structure of the interstitial cells of the mouse testis. Amer. J. Anat. *114*:551, 1963.

Elftman, H.: Sertoli cells and testis structure. Amer. J. Anat. *113*:25, 1963.

Fawcett, D. W. and Burgos, M. H.: Studies on the fine structure of the mammalian testes. II. The human interstitial tissue. Amer. J. Anat. *107*:245, 1960.

French, F. S. and Ritzén, E. M.: A high affinity androgen binding protein (ABP) in rat testis: Evidence for secretion into efferent duct fluid and absorption by epididymis. Endocrinol. *93*:88, 1973.

Kretser, D. M. D.: The fine structure of the testicular interstitial cells in men of normal androgenic status. Z. Zellforsch. *80*:594, 1967.

Ladman, A. J.: The fine structure of the ductuli efferentes of the opossum. Anat. Rec. *157*:539, 1967.

Nagano, T. and Suzuki, F.: Freeze-fracture observations on the intercellular junctions of Sertoli cells and of Leydig cells in the human testis. Cell Tiss. Res. *166*:37, 1976.

Roberts, S. J.: *Veterinary Obstetrics and Genital Diseases*. 2nd edition. Edwards Brothers, Ann Arbor, 1971.

Espermatogénesis

Clermont, Y.: The cycle of the seminiferous epithelium in man. Amer. J. Anat. *112*:35, 1963.

Fawcett, D. W. and Ito, S.: The fine structure of bat spermatozoa. Am. J. Anat. *116*:567, 1965.

Goldzvieg, S. A. and Smith, A. U.: The fertility of male rats after moderate and after severe hypothermia. J. Endocr. *14*:40, 1956.

Heller, C. G. and Clermont, Y.: Kinetics of the germinal epithelium in man. Recent Progr. Hormone Res. *20*:545, 1964.

Kehlstrom, J. E.: A sex cycle in the male. Experientia *22*:630, 1966.

Ratner, J. B. and Brinkley, B. R.: Ultrastructure of spermiogenesis. J. Ultrastruct. Res. *32*:316, 1970.

Roosen-Runge, E. C.: The process of spermatogenesis in mammals. Biol. Rev. *37*:343, 1962.

Steinberger, E.: Hormonal control of mammalian spermatogenesis. Physiol. Rev. *51*:1, 1971.

Swiestra, E. E. and Foote, R. H.: Duration of spermatogenesis and sperm transport in the rabbit based on cytological changes, DNA synthesis and labeling with tritiated thymidine. Amer. J. Anat. *116*:401, 1965.

Glándulas accesorias

Bharadwaj, M. and Calhoun, M. L.: Histology of the bulbourethral gland of the domestic animals. Anat. Rec. *142*:216, 1962.

Brandes, D.: The fine structure and histochemistry of prostatic glands in relation to sex hormones. Int. Rev. Cytol. *25*:207, 1966.

Fisher, E. R. and Jeffrey, W.: Ultrastructure of human normal and neoplastic prostate. Amer. J. Clin. Path. *44*:119, 1965.

Hirsch, E. W.: Comparative anatomy of prostate gland. J. Urol. *25*:669, 1931.

Kainer, R. A., Faulkner, L. C. and Abdel-Raouf, M.: Glands associated with the urethra of the bull. Amer. J. Vet. Res. *30*:963, 1969.

McDonald, L. E.: *Veterinary Endocrinology and Reproduction*. Lea and Febiger, Philadelphia, 1969.

Riva, A.: Fine structure of human seminal vesicle epithelium. J. Anat. *102*:71, 1967.

Young, W. C. (ed): *Sex and Internal Secretions*. Williams & Wilkins, Baltimore, 1961.

Pene

Bharadwaj, M. and Calhoun, M. L.: The histology of the urethral epithelium of domestic animals. Amer. J. Vet. Res. *20*:841, 1959.

Bharadwaj, M. B. and Calhoun, M. L.: Mode of formation of the preputial cavity in domestic animals. Amer. J. Vet. Res. *22*:764, 1961.

Hart, B. J. and Kitchell, R. L.: External morphology of the erect glans penis of the dog. Anat. Rec. *152*:193, 1965.

24

APARATO REPRODUCTOR DE LA HEMBRA

CARACTERISTICAS GENERALES

Forma y función

El aparato reproductor de la hembra incluye, como el del macho, varios órganos que contribuyen en forma directa o complementaria, la función primaria de la *reproducción*. Entre sus funciones están la *producción de huevos*, el *transporte* de gametos del macho y de la hembra para la fertilización, *nutrición* y *mantenimiento* del organismo en desarrollo, el *parto* en el tiempo apropiado y la *secreción* de hormonas, en las que algunas partes de este aparato completan la función del aparato urinario. Los órganos del aparato reproductor son: *ovario, oviducto, útero, vagina* y *vulva*. Aunque las glándulas mamarias se han incluido en el capítulo de piel y faneras, se consideran también como parte del aparato reproductor de la hembra.

La actividad cíclica es parte de los órganos reproductores de la hembra y sus cambios son muy pronunciados con un gran efecto sobre sus órganos. Estos cambios se aprecian con más claridad en los ovarios, oviductos, útero y vagina, durante el ciclo estral y en la gestación.

OVARIO

Características generales

Los ovarios son estructuras pareadas y forman la contraparte de la hembra de los testículos. Llevan a cabo funciones endocrinas y exocrinas. Las primeras, incluyen la producción de estrógeno y progesterona, en tanto que la última está relacionada con la producción de *gametos de la hembra* y *huevo*.

Organización histológica

El ovario está cubierto por un *epitelio de superficie* el cual es una modificación de la capa peritoneal visceral del ovario y que es continua con el *mesovario* (fig. 24–1). En los primeros estadios del desarrollo del ovario y la ovogénesis, el epitelio es cuboidal. Con el tiempo éste cambia a escamoso. Debajo del epitelio germinal está una cápsula de TCFBD que tiene configuración lamelar –la *túnica albugínea del ovario*. Esta se parece a la del testículo del macho, pero es mucho más delgada.

Los ovarios de la mayor parte de los animales, excepto la yegua, consisten de dos zonas distintas: una *corteza* externa o *zona parenquimatosa* y la *médula* interna o *zona vascular* (fig. 24–2). En la yegua, la corteza y médula están invertidas. La corteza está confinada a la profundidad del ovario y sólo alcanza la superficie en la *fosa de ovulación* (fig. 24–3). La superficie epitelial que cubre la fosa de ovulación continúa sobre el resto del ovario como una típica túnica serosa.

La corteza contiene numerosos *folículos* en varios estados de desarrollo, el *cuerpo lúteo*, así como células intersticiales y elementos estromales. Aunque las fibras del tejido conjuntivo de la túnica albugínea son continuas con las del tejido estromal, el tejido conjuntivo de la corteza debe considerarse como un tejido especializado. Se hallan diferentes células típicas y tejido conjuntivo areolar; no obstante este tejido es muy celular y denso donde se encuentran fibroblastos agregados. Estos pueden ser paralelos a la superficie y estar dispuestos alrededor de los folículos o vasos con los que están relacionados. Los fibroblastos de esta región no son comunes. Estos se convierten con facilidad en macrófagos y pueden asumir características epitelioides como células de la vaina folicular en relación con los folículos en desarrollo. En este último caso, tienen funciones secretoras y nutricionales. Estas células epitelioides se vuelven a convertir con facilidad en fibroblastos del estroma.

La *médula* se caracteriza por poseer grandes vasos, linfáticos, nervios y algunos restos embrionarios. Se trata de un tejido conjuntivo areolar con fibras elásticas y reticulares. Los constitutivos medulares son continuos con las uniones mesováricas. Los restos embrionarios son partes de la *red ovárica* que constituye en el macho la red testicular; son cordones sólidos y cortos de células epiteliales.

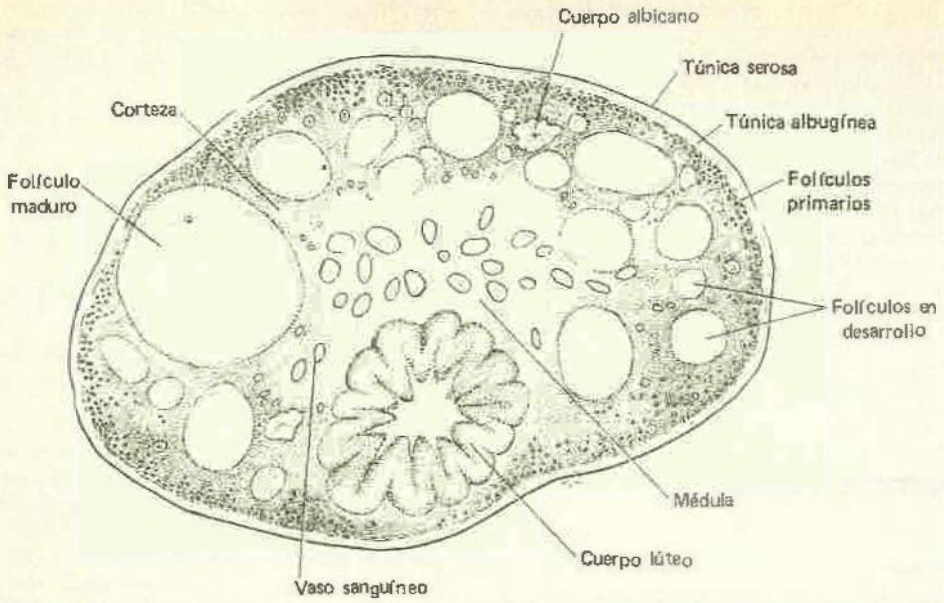

Fig. 24–1. Dibujo de ovario de canino. Todas las microfotografías de luz están marcadas de acuerdo con la magnitud dada por el microscopio antes de la amplificación fotográfica. Todas las microfotografías electrónicas están marcadas de acuerdo con la magnitud total incluyendo la amplificación fotográfica.

Relaciones vasculares, neurales y linfáticas

La arteria ovárica, que es el aporte vascular para el ovario, entra al órgano en el hilio y se distribuye en la médula. Las ramificaciones de los vasos continúan hacia la unión corticomedular y forma un plexo extenso, donde nacen vasos que irrigan la corteza. Los vasos corticales irrigan a los elementos del estroma, la teca de los folículos en crecimiento y al cuerpo lúteo. Los capilares forman una red esférica completa alrededor de los folículos en desarrollo. A medida que se desarrolla el cuerpo lúteo, las ramificaciones capilares del lecho periférico forman una extensa red vascular dentro del cuerpo lúteo. La sangre es bombeada dentro de la corteza. El drenaje venoso de la corteza se parece

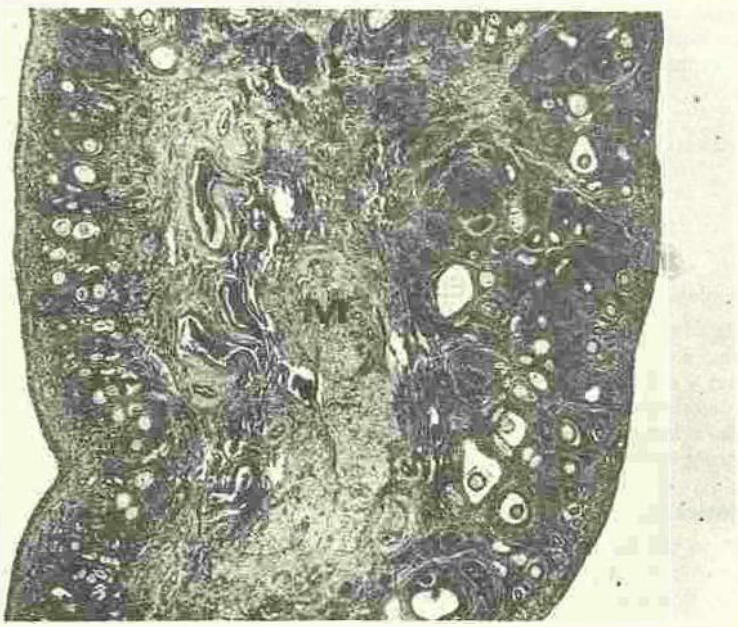

Fig. 24–2. Corte de ovario de canino. El ovario tiene una corteza (C) y médula (M) distintivas. X4.

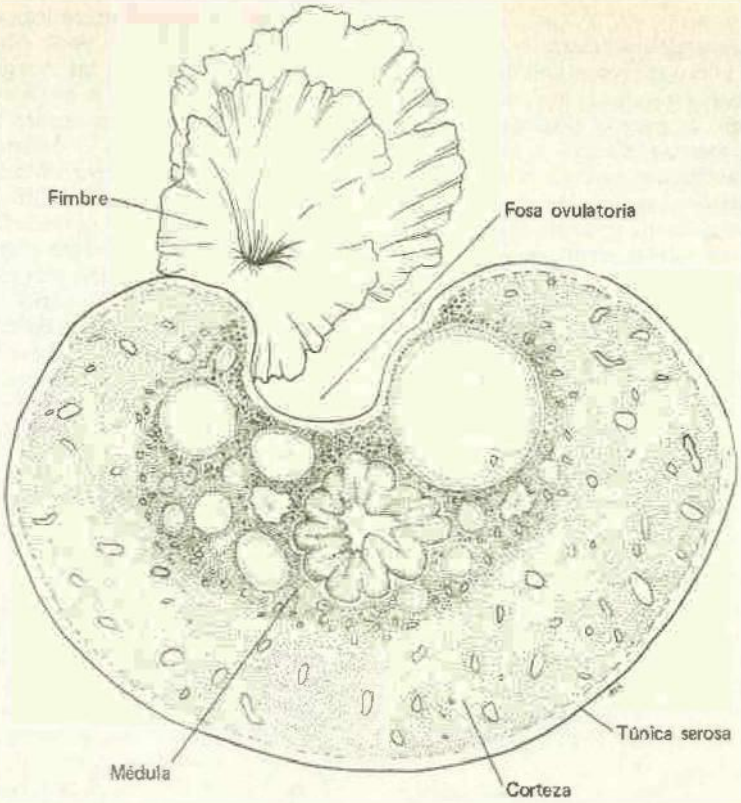

Fig. 24–3. Diagrama del ovario de yegua. La corteza y médula están al revés que en otras especies. Se observa una fosa de ovulación. Todas las demás estructuras son las mismas que se marcan en la figura 24–1.

a la irrigación arterial. Un extenso plexo venoso medular puede formarse antes de la salida de los vasos en el hilio del órgano.

La corteza contiene numerosos vasos linfáticos interrelacionados con la teca externa de los folículos en desarrollo. Los vasos coalescen, pasan radialmente a través de la médula, salen en el hilio y drenan a lo largo de los ganglios linfáticos lumbares.

La mayor parte de los nervios amielínicos del ovario son nervios vasomotores; sin embargo se han podido observar algunos nervios sensitivos. Se han observado las células ganglionares en la médula del órgano, donde las relaciones del sistema parasimpático con el ovario aún no se han precisado.

CICLO OVARICO

Regulación

El ovario sufre cambios cíclicos que están influidos por los efectos de hormonas trópicas secretadas por la porción distal de la hipófisis. La actividad de esta región, como en el macho, es regulada por los factores de liberación hipotalámicos –*factor de liberación de la hormona luteinizante* (LRF) y *factor de liberación de la hormona foliculostimulante* (FRF). El control de la actividad hipotalámica está sujeto a influencias reguladoras parecidas a las del macho. Los estímulos olfatorios y ópticos regulan la actividad dentro del *eje hipotálamo-ovárico*. Los ovuladores inducidos (gato, visón y lagomorfos) responden a la estimulación mecánica del coito, al ovular aproximadamente de 24 a 48 horas después del coito. La actividad secretora tónica del hipotálamo y la retroalimentación negativa de las hormonas ováricas, influyen sobre la actividad reproductiva cíclica de la hembra.

La liberación de FSH y LH de la porción distal de la hipófisis es el regulador específico de la actividad ovárica. La FSH produce el crecimiento y maduración de los folículos ováricos, además de ser la causante de la secreción de estrógenos. La ruptura del folículo ovárico, la ovulación y el desarrollo del cuerpo lúteo aparecen bajo la influencia de LH. Un poco de LH puede ser necesario para que la FSH manifieste su influencia trópica sobre los folículos. En roedores y ovejas la prolactina manifiesta propiedades luteotrópicas sobre el ovario.

La combinación de FSH y LH (y prolactina en algunas especies) regula la actividad cíclica del ovario. Las actividades cíclicas incluyen: *diferenciación del huevo, desarrollo de los folículos, ovulación, formación del cuerpo lúteo, deformación de folículos* y *del cuerpo lúteo.*

Ovogénesis

La *ovogénesis* es la formación y desarrollo del huevo. La diferenciación del huevo se presenta en dos estadios parecidos al desarrollo de los gametos masculinos: *estadio de mitosis* y *estadio de meiosis*. Durante la mitosis o multiplicación, la *ovogonia* prolifera a partir de las *células germinales primordiales* que han migrado a los cordones germinales desde el saco de la yema del endodermo (fig. 24–4). La ovogonia se divide dando origen a varias generaciones de células idénticas. En algunas especies, la diferenciación y multiplicación de la ovogonia aparece junto con el desarrollo del feto y aun antes de que se lleve a cabo el parto (hombre, rumiantes, roedores, cerdo). En otros (carnívoros y lagomorfos), la diferenciación se prolonga hasta el periodo postnatal inmediato. La ovogonia entra a la profase de la primera división meiótica, y se convierte en ovocito primario antes o poco después del nacimiento en la mayor parte de las especies. Los *ovocitos primarios* se estancan en la profase hasta que se logre la madurez sexual. El incremento posterior de los ovocitos se sincroniza con el desarrollo y maduración de los folículos. La *primera división meiótica* (*división reduccional*), con la consecuente conversión del ovocito primario en *ovocito secundario*, aparece justo antes de la ovulación en la mayor parte de las especies y se acompaña de la formación y expulsión del *primer cuerpo polar*. En el caballo y perro, la formación del ovocito secundario se lleva a cabo después de la ovulación y en el canino puede retrasarse hasta 48 horas. En la mayoría de las especies, excepto caballo y perro, la *segunda división meiótica* (*división ecuacional*) se logra

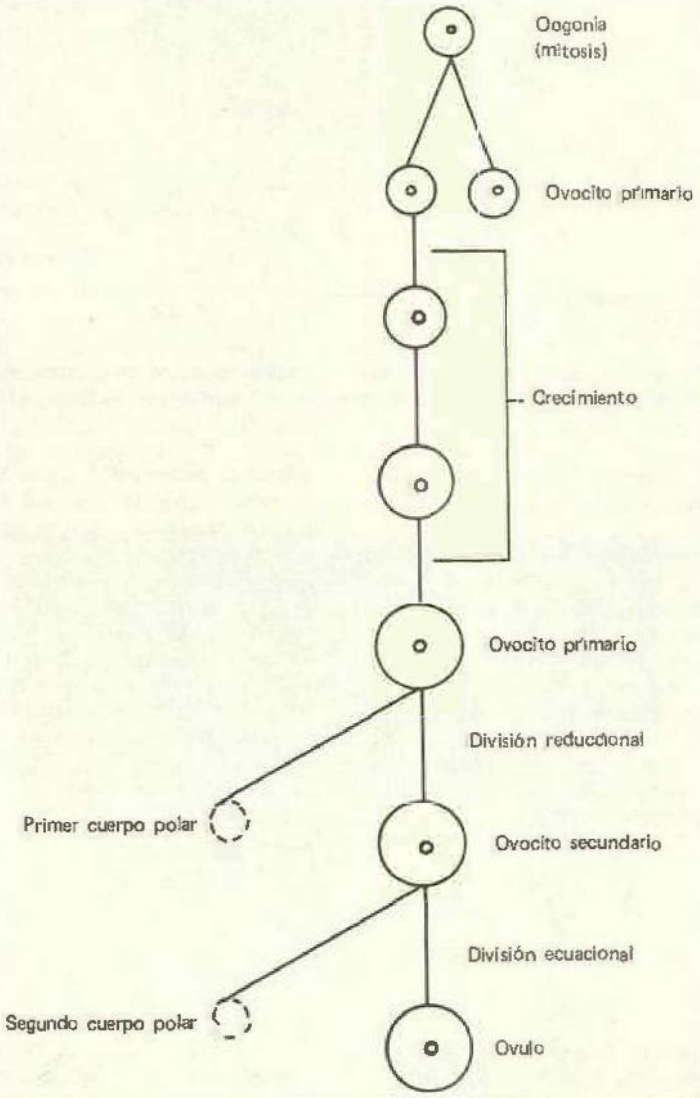

Fig. 24–4. Diagrama que muestra los sucesos de la ovogénesis. Compárese este proceso con la espermatogénesis en la figura 23–19.

hasta que el espermatozoide penetra al ovocito secundario en la zona clara de "actividad". El *segundo cuerpo polar* se elimina en este momento.

Desarrollo folicular

Un *folículo ovárico* es una agregación esférica de células que contienen al gameto en desarrollo. En el crecimiento y desarrollo de los folículos sufren cambio: los gametos unidos. La continuidad cíclica del desarrollo folicular se caracteriza por la identificación de folículos específicos *–folículo primordial, folículo primario, folículo secundario, folículo maduro–* (fig. 24–5). El crecimiento folicular y la maduración se llevan a cabo bajo la influencia de las gonadotropinas de la porción distal de la hipófisis (láminas I–6, I–7).

En coincidencia con la diferenciación de los ovocitos primarios, una capa simple o aplanada de células mesodérmicas, *células foliculares*, rodea al ovocito primario. En este estadio, el complejo se conoce como folículo primordial. Por tanto, un *folículo primordial* contiene un *ovocito primario*. Estos, se conocen también con el nombre de *folículos aquiescentes* (fig. 24–6). Son localizables en la periferia de la corteza en grupos distribuidos libremente.

La activación del folículo primordial da por resultado el *folículo primario* (fig. 24–6). Esta activación incluye alteraciones en el ovocito primario, células foliculares y otros elementos del estroma. Una acumulación de gránulos de vitelo se observa dentro del ovocito primario. Las células foliculares se vuelven cuboidales. El *folículo primario contiene un ovocito primario.*

El *folículo secundario* se identifica por un aumento en la población folicular relacionado con el ovocito primario y el desarrollo de una zona pelúcida entre el ovocito primario y las células foliculares (figs. 24–7, 24–8). Las células foliculares son mitóticamente activas y se entiende como *–una membrana granulosa.* Estas se separan del ovocito primario por un material amorfo. PAS positivo –llamado *zona pelúcida.* En realidad es, una lámina basal muy gruesa. Las células del estroma se diferencian en dos capas: la *teca folicular interna* y la *teca folicular externa.* Las células tecales están separadas de las células de la membrana granulosa por una membrana basal, llamada membrana cristalina. La teca folicular interna consiste de células epitelioides grandes y una extensa red vascular. La teca folicular externa es una capa de células fibroblásticas.

El desarrollo del *folículo secundario* (*folículo vesicular*) resulta de la actividad secretora de las células de la granulosa (fig. 24–9). Se desarrollan unas fisuras intercelulares, para formar el *antro folicular*, el cual se llena de *licor folicular;* aunque se sigue además un crecimiento continuo del folículo. No obstante el ovocito primario aún se encuentra rodeado por una capa de células de la granulosa, continua con la membrana granulosa desplazada hacia la periferia. Este conjunto celular se conoce como *cumulus oophorus* (cúmulo ovígero). Las células de este cúmulo que se encuentran de inmediato adyacentes al ovocito primario reciben el nombre de *corona radiada.* Estas células tienen procesos citoplásmicos que penetran en la zona pelúcida y hacen contacto con las microvellosidades del huevo. *Independientemente del desarrollo de un folículo vesicular, éste contiene aún, un ovocito primario estando en la primera profase meiótica.*

El *folículo maduro* (*folículo de Graaf*) es una estructura muy grande (fig. 24–10), la cual se extiende desde una protrusión en la superficie hasta la profundidad de la corteza. El antro es grande y su pared disminuida consiste de los componentes celulares e intercelulares antes mencionados.

Ovulación

Consiste en la ruptura del folículo y la liberación del ovocito. En tanto que el mecanismo preciso de la ovulación no se ha determinado, se produce una lesión de la pared folicular debido a la hidrólisis enzimática del tejido conjuntivo por una *colagenasa* dirigida por la LH. La presión intrafolicular del líquido no se relaciona con el proceso ovulatorio. El líquido folicular liberado durante la ovulación, quizá ayude al transporte del ovocito desde la superficie del ovario hasta el infundíbulo.

Durante la ovulación, el ovocito se rodea de la zona pelúcida y la *corona radiada.* Esta última está constituida por varias capas de células íntimamente relacionadas con el ovocito que comprenden las zonas más hondas del cúmulo ovígero. El ovocito y sus células asociadas pueden proveer de una masa suficiente, para ser recogida por la fimbria.

Atresia folicular

No todos los folículos en desarrollo terminan en ovulación. Muchos sufren una *atresia folicular* (deformación). Esta, puede presentarse en cualquier punto del desarrollo folicular (fig. 24–11). Durante el estadio de folículo primordial, la disolución del huevo y la granulosa no deja señales de cicatrización; sólo se desintegran. Los folículos poliovocíticos son comunes e invariablemente están destinados a volverse atrésicos.

En los estadios más avanzados del desarrollo folicular se produce una deformación quística seguida por la formación de una cicatriz, el *cuerpo atrésico.* Los procesos deformativos empiezan con el ovocito hasta la periferia. El ovocito se licúa, en tanto que la zona pelúcida se engrosa y repliega. Las células de la membrana se deforman provocando que las paredes del folículo se colapsen, acompañado por una invasión de tejido conjuntivo y vascular del antro folicular. La membrana cristalina se engrosa y las células de la teca folicular interna pueden sufrir hipertrofia y cambios parecidos a células luteínicas de la teca (véase Cuerpo lúteo). En este estadio el folículo atrésico puede considerarse como una glándula temporal. Las células foliculares se disponen en cordones alrededor del huevo en degeneración. La actividad fagocitaria de los histiocitos asociados y la actividad fibrótica de los fibroblastos, completan la transición del cuerpo atrésico.

Cuerpo lúteo

Después de la escisión de la pared ovárica y los elementos murales que acompañan al folículo, el huevo es eyectado pasando al oviducto. Las porciones restantes

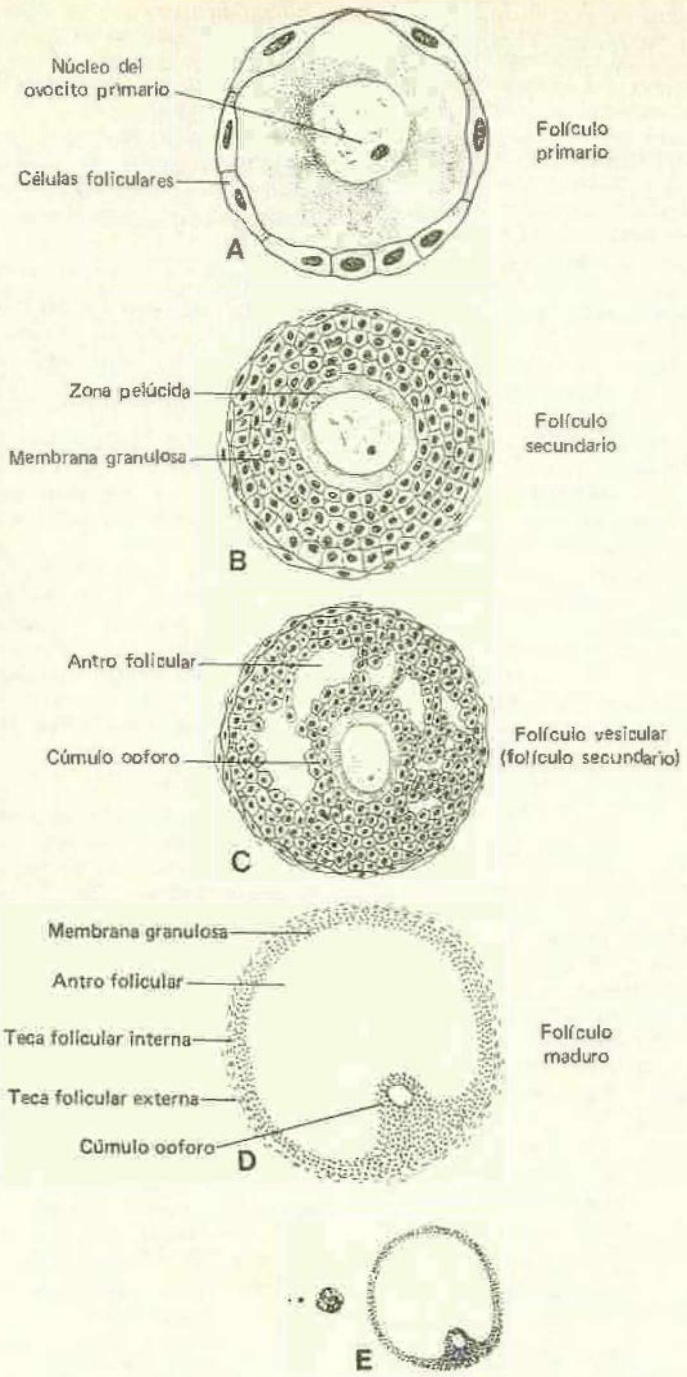

Fig. 24–5. Diagrama de los estadios de la foliculogénesis desde la formación del folículo primario hasta el folículo maduro. Los dibujos A, B, C y D no están a escala. La escala aproximada se indica en E.

del folículo no se degeneran sino que sufren cambios pronunciados los cuales conducen a la formación del cuerpo lúteo (fig. 24–12).

Las paredes foliculares se colapsan así mismas y las células de la granulosa se protruyen hacia el lumen residual. La hemorragia que acompaña la ovulación, al cabo del tiempo coagula, y la estructura de transición resultante se conoce como *cuerpo hemorrágico*. En el perro no ocurre esta estructura. Las células de la granulosa proliferan, se hipertrofian y se transforman en *células luteínicas de la granulosa* (fig. 24–13). En la yegua, vaca, perra, gatas y hombre el hacina-

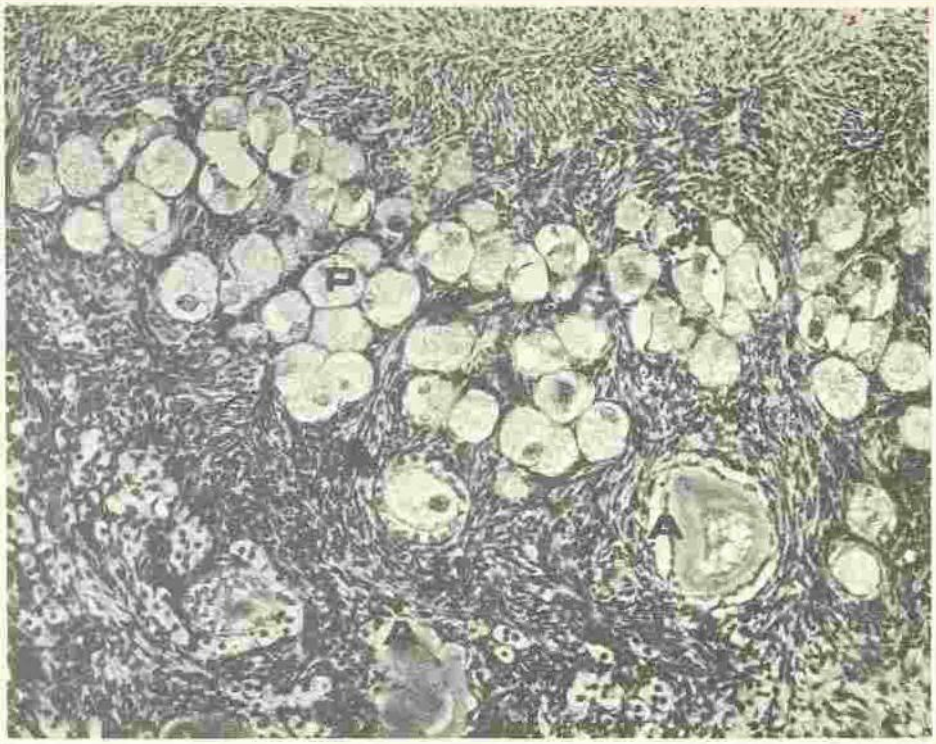

Fig. 24–6. Folículos inmaduros de ovario de felino. Los folículos primordial (P) y primario (flecha obscura) se hallan presentes. Los folículos atrésicos (A) también son notorios. Nótese la gran celularidad del tejido conjuntivo intersticial. X40.

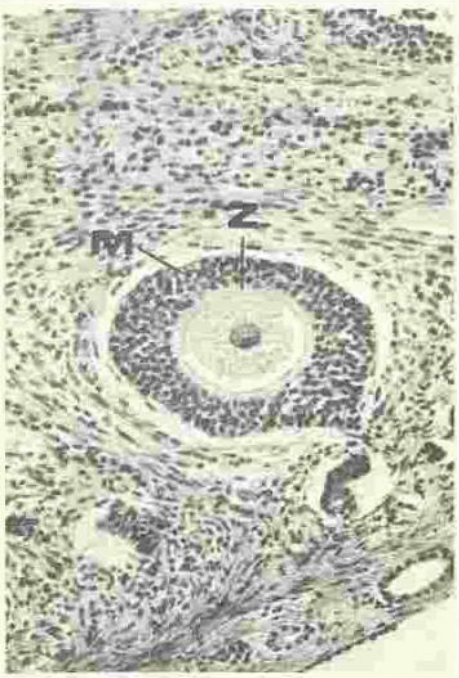

Fig. 24–7. Pequeño folículo secundario de ovario de canino. Las células foliculares han proliferado y ahora se denominan membranas granulosas (M) en este estadio del desarrollo. Una zona pelúcida (Z) las separa del ovocito primario. X40.

miento de un pigmento lipídico amarillo (*luteína*) y otros lípidos, marca el cambio a células luteínicas de la granulosa. Aunque la luteína no se acumula en la cerda y oveja, el hacinamiento de otros lípidos marca el cambio de la membrana granulosa a células luteínicas.

La irrupción de esta región por células estromales y vasos, elimina el coágulo y resulta en una deposición de fibras reticulares que convierten el área en una glándula muy vascularizada.

Las células de la teca folicular interna, se convierten también en células productoras de lípidos, *células luteínicas de la teca*. Estas células son más pequeñas que las de la granulosa y se hallan dispersas en forma periférica o en paquetes septales interrelacionados con otro tipo de células, predominantes. En algunas especies (bovino) no pueden distinguirse dos tipos de células luteínicas. El proceso por el cual la granulosa y las células tecales se convierten en células luteínicas se denomina *luteinización*. La hipertrofia y la hiperplasia son factores necesarios en el proceso.

Ya sea que la luteína esté presente o ausente, la estructura resultante se conoce como *cuerpo lúteo* (*cuerpo amarillo*).

El destino del cuerpo lúteo depende del éxito o fracaso del proceso reproductivo del individuo.

Si no hay fertilización, el *cuerpo lúteo espúreo* pierde poco a poco y es reemplazado por un tejido conjuntivo. De esta manera se convierte en *cuerpo blanco* (*corpus albicans*) o *cuerpo fibroso*.

En la fertilización, el *cuerpo lúteo verdadero* se mantiene activo por una cantidad de tiempo variable

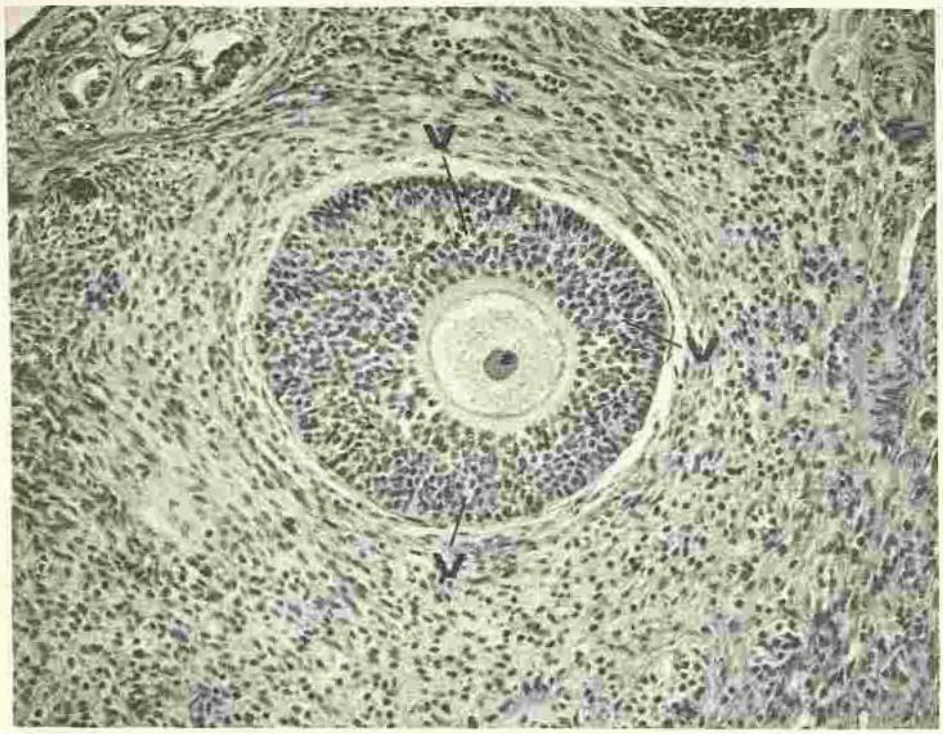

Fig. 24–8. Folículo secundario grande, de ovario canino. Se han empezado a formar vesiculaciones intercelulares pequeñas (V). Estas coalescen para formar el antro. X40.

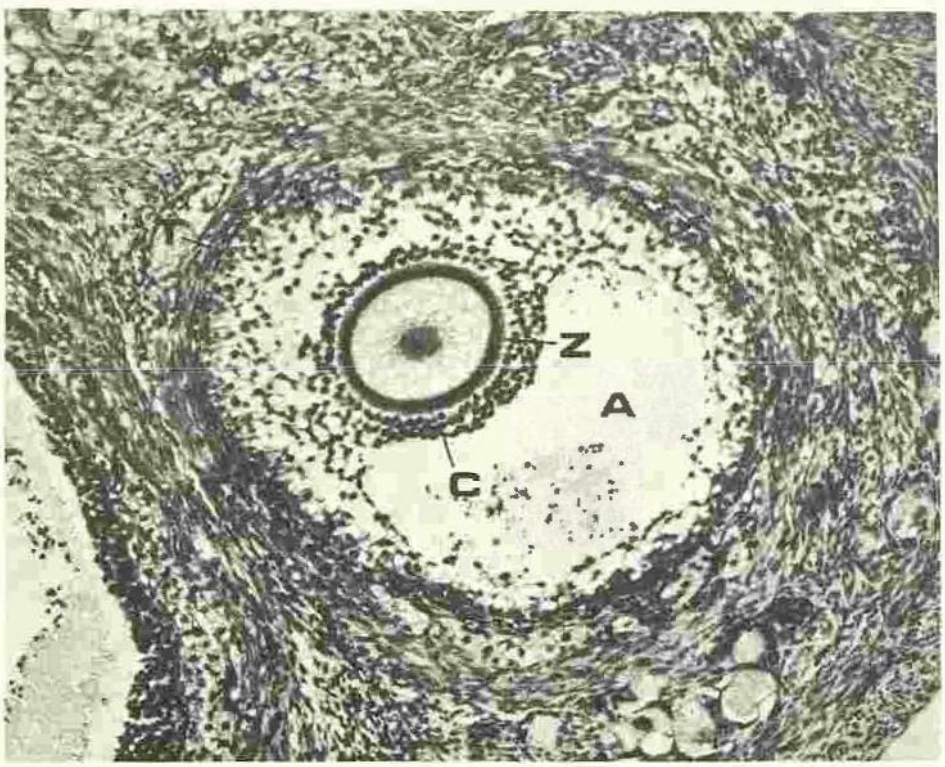

Fig. 24–9. Folículo vesicular de ovario de felino. El antro folicular (A) ya se ha formado. C, cúmulo ovígero; Z, zona pelúcida; T, células tecales. X40. (Floxina-tartrazina de Lendrum).

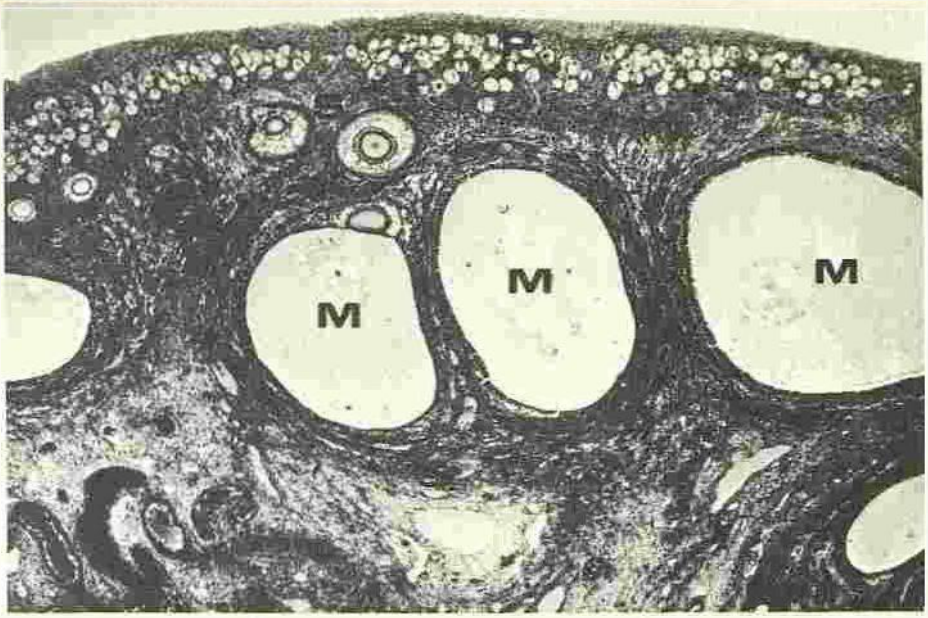

Fig. 24—10. Corte de ovario de felino. P, folículos primordiales; S, folículos secundarios; M, folículos vesiculares maduros. Nótese la diferencia en el tamaño. X 10. (Floxina-tartrazina de Lendrum).

durante la gestación. La deformación de esta estructura se caracteriza por cambios involutivos parecidos a los antes mencionados. En algunas especies, el cuerpo lúteo es necesario en toda la gestación. En otras, puede eliminarse en diferentes tiempos, sin provocar daños en el útero grávido.

Hormonas ováricas

Las hormonas esteroides producidas por el ovario son los estrógenos y la progesterona. Las células productoras de estrógenos son motivos de controversia. La membrana granulosa es tal vez la fuente de *17 beta-estradiol* y *estrona*, en tanto que las células de la teca

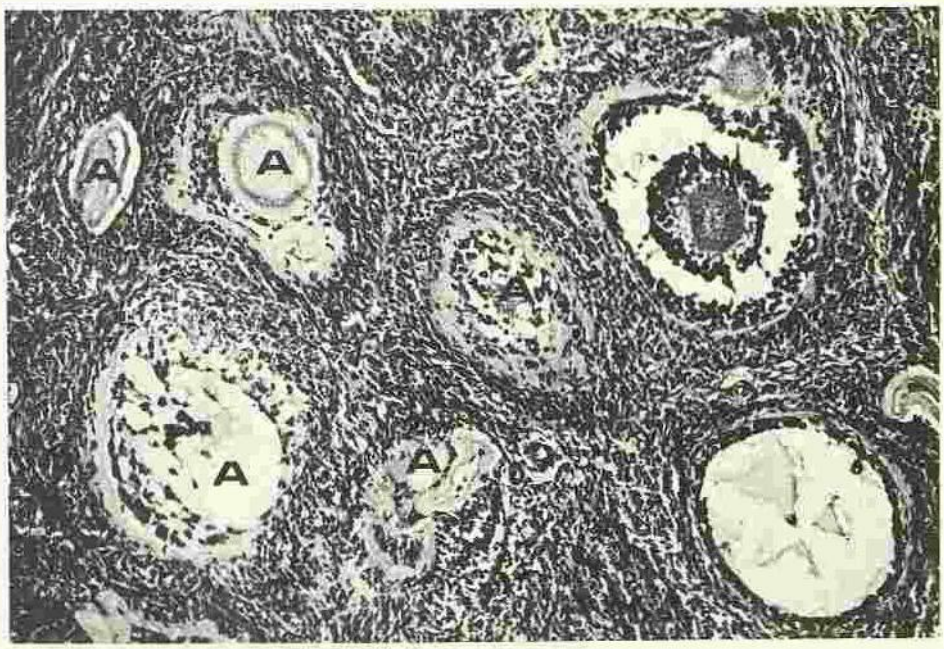

Fig. 24—11. Folículos atrésicos de ovario canino. No todos los folículos alcanzan la madurez. Muchos sufren atresia (A). X40.

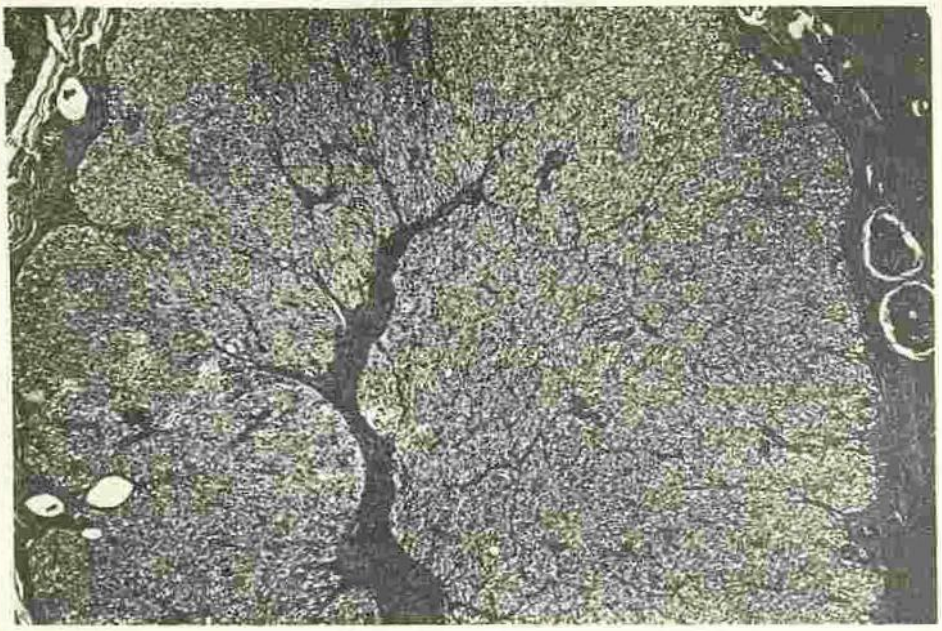

Fig. 24–12. Corte de cuerpo lúteo de ovario de canino. La masa celular se produce por la transformación de la membrana granulosa y las células de la teca interna. X10.

interna quizá secreten andrógenos. La secreción se lleva bajo la influencia de la hormona foliculostimulante. La *progesterona* se produce en las células luteínicas del cuerpo lúteo. Puede producirse una hormona no esteroidal llamada *relaxina* en el cuerpo lúteo; sin embargo, el origen preciso de la hormona no se ha determinado. Esta funciona para relajar los ligamentos vinculados en el canal del parto antes de que se produzca el mismo.

Las hormonas esteroidales reaccionan ante la influencia de las gonadotropinas sobre el ovario; se sintetizan, liberan y ejercen una influencia de retroalimentación negativa sobre el hipotálamo y porción distal de



Fig. 24–13. Células del cuerpo lúteo. Las células claras grandes son celulas luteínicas de la granulosa. X40.

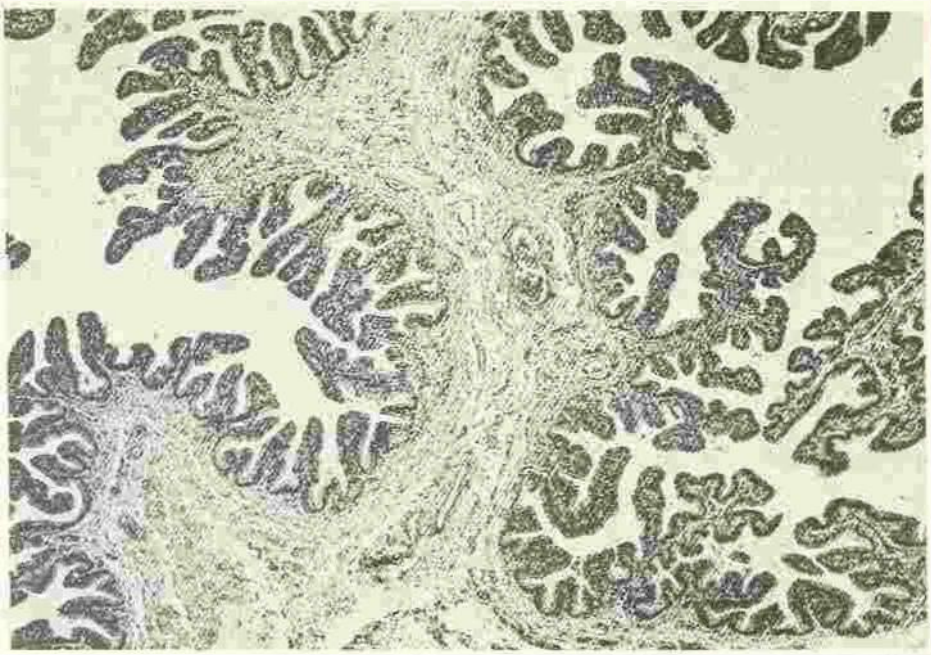

Fig. 24–14. Corte de oviducto de equino. El revestimiento consiste de epitelio columnar intermitentemente ciliado. X 16.

la hipófisis. Los estrógenos cuidan el comportamiento receptivo de la hembra durante el estro. El desarrollo de las características sexuales secundarias de la hembra se debe en parte, a los estrógenos. El desarrollo de la glándula mamaria está influido también, por esta hormona. El cambio normal y la función del aparato reproductor de la hembra dependen de los estrógenos, quienes potencializan los efectos de la oxitocina y las prostaglandinas sobre la contracción del músculo liso del útero. Los estrógenos influyen en varias funciones del cuerpo, además de aquellas asociadas con la reproducción –crecimiento del esqueleto, mantenimiento

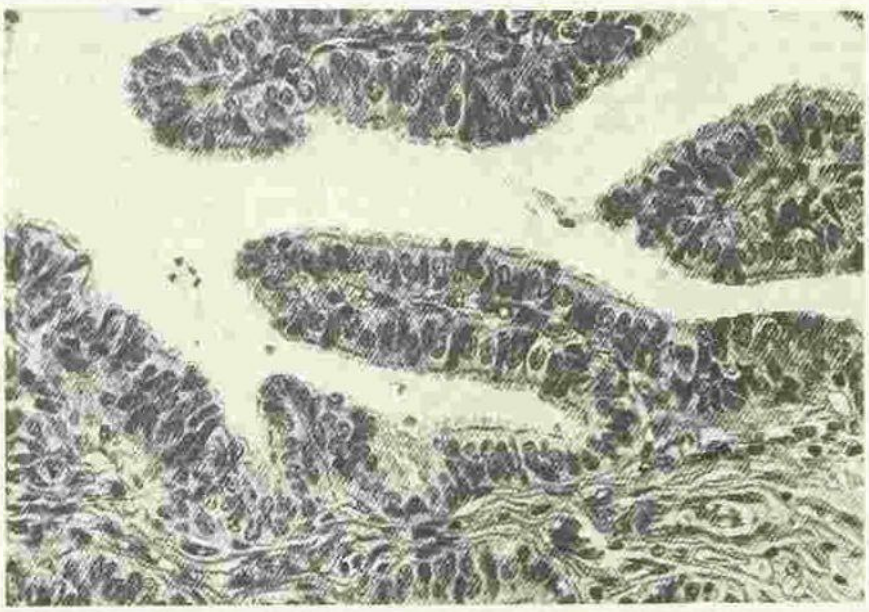

Fig. 24–15. Células de revestimiento de un corte de porción infundibular de oviducto de equino. X 100.

del hueso, actividad de las glándulas sebáceas, balance electrolítico, retención de calcio y fosfatos, deposición de grasa. Los estrógenos son esteroides anabólicos.

La progesterona es la hormona ovárica primaria del estado luteal de la actividad ovárica. La fuente principal de la hormona, es el cuerpo lúteo. La progesterona auxilia a los estrógenos en las funciones del comportamiento sexual característico relacionado con el estro. La hormona inhibe la contracción del músculo liso del útero, en tanto promueve el desarrollo de las glándulas uterinas; la progesterona es necesaria para el mantenimiento de la gestación. La hormona tiene una retroalimentación negativa sobre el hipotálamo y porción distal de la hipófisis. La progesterona también mejora el desarrollo de las porciones secretora y excretora de la glándula mamaria; además, ejerce una influencia catabólica menor sobre las proteínas somáticas que puede influir en el balance electrolítico.

TUBOS UTERINOS

Características generales

Los tubos uterinos son extensiones del útero, que sirven para el transporte de los gametos de machos y hembras; la fertilización se efectúa en los oviductos. Macroscópicamente, esta estructura está subdividida en *infundíbulo*, *ámpula* e *istmo*.

Histología del oviducto

La lámina epitelial consiste de células columnares ciliadas en forma intermitente en la mayor parte de las especies (fig. 24–14). No obstante en la cerda y vaca puede ser epitelio columnar, seudoestratificado, intermitentemente ciliado. Los cinocilios son prominentes en la porción craneal del oviducto en donde auxilian en el desplazamiento del huevo a lo largo de la túnica mucosa altamente plegada (fig. 24–15). Algunas de las células del revestimiento, *células espiga*, carecen de cilios. La ciliogénesis se produce en respuesta a las concentraciones circulantes de estrógeno; donde las células secretoras pueden alimentar al huevo, así como capacitar al espermatozoide para la fertilización.

La lámina propia de la submucosa está formada de tejido conjuntivo areolar que carece de glándulas. La túnica muscular se encuentra bien desarrollada en el istmo, donde está formada por capas longitudinal interna, circular media y longitudinal externa. Esta túnica es típica junto con la túnica serosa, en dirección al cráneo.

UTERO

Características generales

El *útero* tiene funciones que son necesarias para la reproducción. En el caballo el semen se deposita en el útero y en el cerdo en el cuello uterino. En otras especies (rumiantes, gato, perro, lagomorfos, hombre), la inseminación es vaginal. Las contracciones uterinas son indispensables para el transporte de los espermatozoides. Por último en el útero se desarrolla el embrión y el feto. El útero consta de un *cuerpo* (*cuerpo uterino*), *cuernos uterinos y cérvix* (*cuello uterino*).

La forma del útero varía según la especie. La gran parte de los animales domésticos, tienen *útero bicorneado;* un útero con un cuerpo y dos cuernos prominentes con un solo cuello. Los primates, tienen *útero simple;* un órgano con cuerpo prominente, dos cuernos pequeños y un solo cuello. Los lagomorfos, monotremas y marsupiales tienen *útero doble.*

Se llama *capacitación* al proceso en el que el espermatozoide muestra su capacidad para penetrar la corona radiada y la zona pelúcida logrando la fertilización. Después continúa el espermatozoide por el conducto reproductor de la hembra. El útero y los oviductos desempeñan un papel muy importante en este proceso. La necesidad de la capacitación se ha determinado en pocas especies, pero se sospecha en otras.

La pared del útero está dividida en tres regiones: *endometrio, miometrio* y *perimetrio* (figs. 24–16, 24–17, 24–25). La terminología aplicada a las paredes viscerales tubulares de este órgano difiere de la presentada en el capítulo 13, las paredes y su organización son similares a los que se encuentran en otros órganos viscerales de tipo tubular. La morfología del útero cambia en sincronía con el ciclo estral. Una descripción general del útero se presentará posteriormente; así mismo los cambios asociados con el ciclo estral se analizarán más adelante.

Endometrio

El *endometrio* incluye la túnica mucosa (fig. 24–17). La lámina epitelial de la mucosa, es un epitelio columnar simple. En la cerda y vaca, se pueden encontrar parches de epitelio columnar seudoestratificado. También pueden hallarse focos aislados de epitelio cuboidal. Las *glándulas uterinas* son tubulares simples o ramificadas (fig. 24–18). Sus extremos distales tienen un grado variable de espiral que dependen de la especie. Los productos de secreción del revestimiento y de las glándulas incluye moco, lípidos, glucógeno y proteínas. Estas glándulas se extienden hasta el interior de la lámina propia.

La lámina propia es celular y está constituida de tejido conjuntivo areolar. En rumiantes, un área de la lámina propia está muy vascularizada y carece de glándulas. Esas *carúnculas* no tienen glándulas uterinas y son los sitios eventuales en los cuales los tejidos maternales hacen contacto con las membranas extraembrionarias (fig. 24–19). No hay túnica serosa, por lo que el tejido conjuntivo periférico es menos celular que el subepitelial.

El endometrio está sujeto a cambios durante el ciclo estral.

Miometrio

El *miometrio* consta de una cubierta circular interna más gruesa, y una longitudinal externa que se continúa en el mesometrio (fig. 24–16). Entre las dos capas de músculo liso existe un *estrato vascular*.

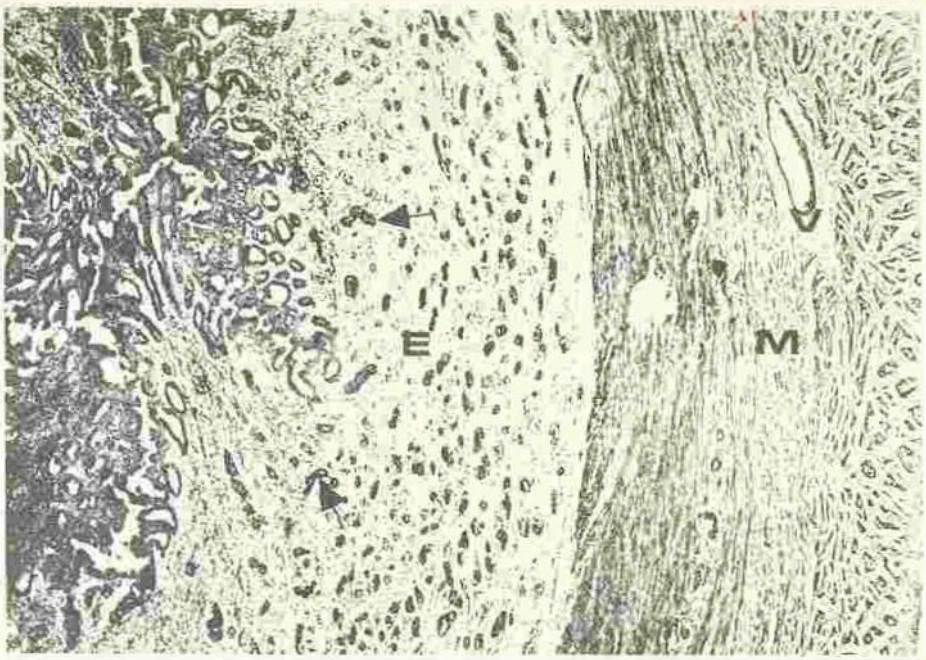

Fig. 24—16. Corte de útero grávido de canino. Las glándulas tubulares (flechas) son ramificadas y espiraladas. E, endometrio; M, miometrio; V, vasos del estrato vascular. X40.

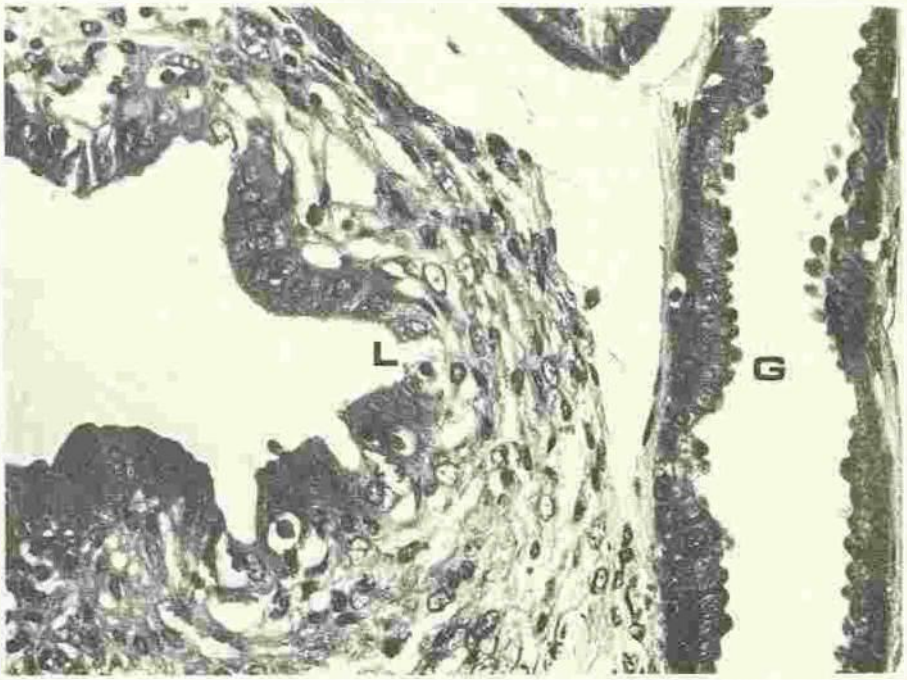

Fig. 24—17. Revestimiento y células glandulares del útero de bovino en metaestro. Las células de revestimiento (L) son columnares. Las células glandulares (G) son columnares y tienen vesículas apicales. X100.

Perimetrio

El *perimetrio*, o túnica serosa, es típico, aunque puede presentarse un gran número de vasos linfáticos (figs. 24–22, 24–25).

Cérvix

El *cuello uterino* o *cérvix* sirve como válvula para cerrar el lumen uterino y separarlo de la vagina. En la perra, ésta posee glándulas parecidas a las del útero. En otras especies domésticas, por lo general no tienen glándulas. En la cerda, existe una estructura de pared delgada, en tanto que en la vaca, está muy bien desarrollada. Las células de revestimiento de la cérvix de la vaca son muy glandulares. Su actividad secretora varía con los estadios del ciclo estral y la preñez. Durante el estro se secreta un moco claro y durante la preñez se produce un sellador cervical espeso. Numerosos pliegues longitudinales dan la impresión de que es glandular.

La lámina epitelial de la mucosa del canal endocervical está compuesta en forma primaria de células caliciformes; sin embargo, se encuentran algunas células columnares cinociliadas. La lámina propia de la submucosa varía de tejido conjuntivo laxo a TCFBD durante los diferentes estadios del ciclo estral. La túnica muscular está bien desarrollada y rica en fibras elásticas.

VAGINA

La lámina epitelial de la mucosa es un revestimiento escamoso estratificado el cual por lo general es aglandular (fig. 24–20). En la vaca, se hallan focos aislados de células caliciformes en la porción craneal del órgano. En la perra se han observado glándulas intraepiteliales durante el estro, donde la túnica mucosa y submucosa están muy plegadas.

El TCFBD que yace bajo la lámina propia de la submucosa posee nódulos linfáticos esparcidos.

La túnica muscular la forman dos o tres capas: una longitudinal interna (variable), una circular media y una longitudinal externa. En la porción anterior del órgano se halla una túnica serosa que continúa hacia atrás con la túnica adventicia. En el espacio subseroso también pueden observarse algunas fibras musculares lisas (*serosa muscular*) como secuencia del ancho ligamento.

VULVA

La vulva consta de *vestíbulo* y *labios*. El *clítoris* es parte del vestíbulo y la *uretra* abre en el vestíbulo.

Vestíbulo

Su estructura se parece a la porción caudal de la vagina. Hay epitelio escamoso estratificado, no queratinizado, con una infiltración linfocitaria extensa. La lámina propia de la submucosa está formada de tejido conjuntivo denso el cual es abundante en fibras elásticas. Las *glándulas vestibulares* (glándulas mucosas tubuloalveolares compuestas) se hallan en esta lámina. Las *glándulas vestibulares mayores* (vaca, oveja, gatas) están incluidas dentro del músculo constrictor del vestíbulo. Las *glándulas vestibulares menores* (gatas, perra, oveja, cerda y yegua) están distribuidas en el vestíbulo. En la vaca, están concentradas cerca del clítoris.

La túnica muscular, consta de una capa muscular longitudinal interna y una circular externa. La externa comprende dos músculos distintos: el *constrictor vestibular* y el *constrictor vulvar*. La túnica adventicia es característica.

Clítoris

El *clítoris* es la contraparte del pene del macho. Está formado por un cuerpo, glande y cubierta prepucial. El *cuerpo del clítoris* contiene tejido cavernoso, tejido adiposo y músculo liso que está rodeado por una vaina de TCFBD. El *glande del clítoris* puede contener tejido cavernoso (perra, yegua) o tejido conjuntivo areolar muy vascularizado. La *cubierta prepucial* es una reflexión de la membrana mucosa cutánea, carente de pelos y de glándulas del vestíbulo, en la cual abundan las terminaciones nerviosas sensitivas.

Uretra

La *uretra de la hembra* está revestida de epitelio transicional continuo con la membrana mucosa del vestíbulo. Las glándulas mucosas tubulares, ramificadas, *glándulas de Littré*, pueden hallarse en la uretra. La lámina propia de la submucosa está constituida de tejido conjuntivo areolar el cual contiene senos cavernosos. La túnica muscular está compuesta de dos o tres capas de músculo liso.

Labios

Los *labios* son pliegues tegumentarios constituidos por las estructuras cutáneas características.

CAMBIOS CICLICOS DEL APARATO

Introducción

El aparato reproductor de la hembra está sujeto a grandes cambios periódicos mucho mayores que los que se producen en el macho. Más aún, la actividad de la hembra cíclica se manifiesta en el comportamiento así como macroscópica y microscópicamente. Los diferentes estados en la morfología, función y comportamiento se relacionan de manera directa con el ciclo estral. El ciclo estral o periodo de la actividad reproductiva está bajo la influencia de las hormonas trópicas de la adenohipófisis. Este ciclo se subdivide en cinco estadios: *proestro*, *estro*, *metaestro*, *diestro* y *anestro*. El *proestro* es aquel periodo del ciclo caracterizado por la aceleración del crecimiento folicular bajo la influencia de la FSH. Los folículos secretan estrógeno, que a su vez, influye en los órganos genitales. El aumento en las concentraciones de estrógeno suprime las concentracio-

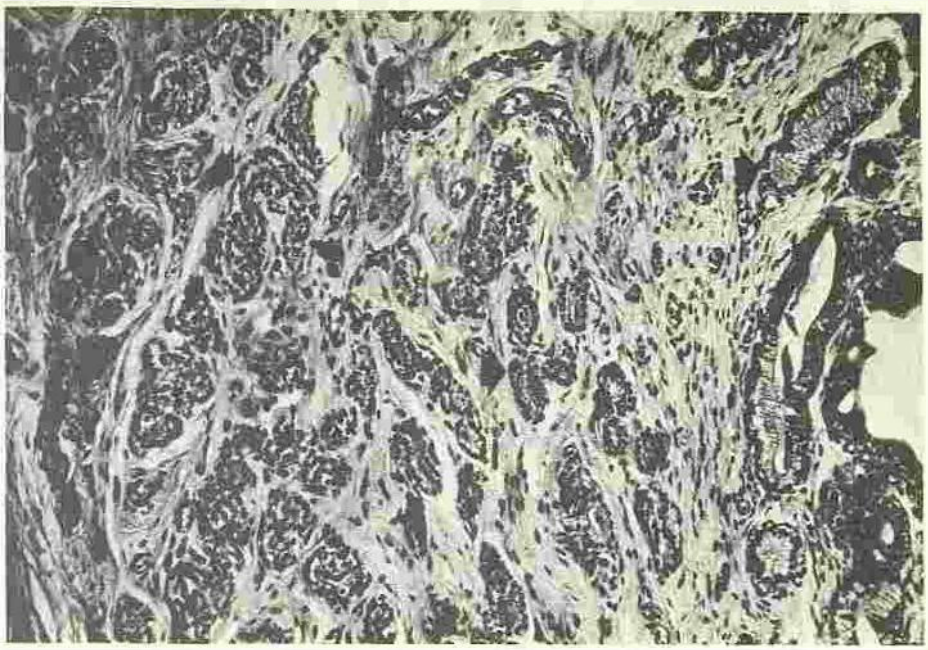

Fig. 24–18. Corte de endometrio de útero de canino grávido. Las glándulas tubulares (flechas) son ramificadas y espiraladas. X40.

nes en declive de progesterona. El *estro* es importante porque los órganos genitales están influenciados totalmente por el estrógeno. Este es el periodo de *calor* en el que la hembra aceptará al macho. El *metaestro* es un estado de transición en donde las concentraciones en declive de estrógeno se equilibran por el incremento de las concentraciones de progesterona. El *diestro* es aquel periodo que está bajo la influencia de la progesterona. La fertilización del huevo y la consecuente gestación da por resultado un diestro prolongado. Si no

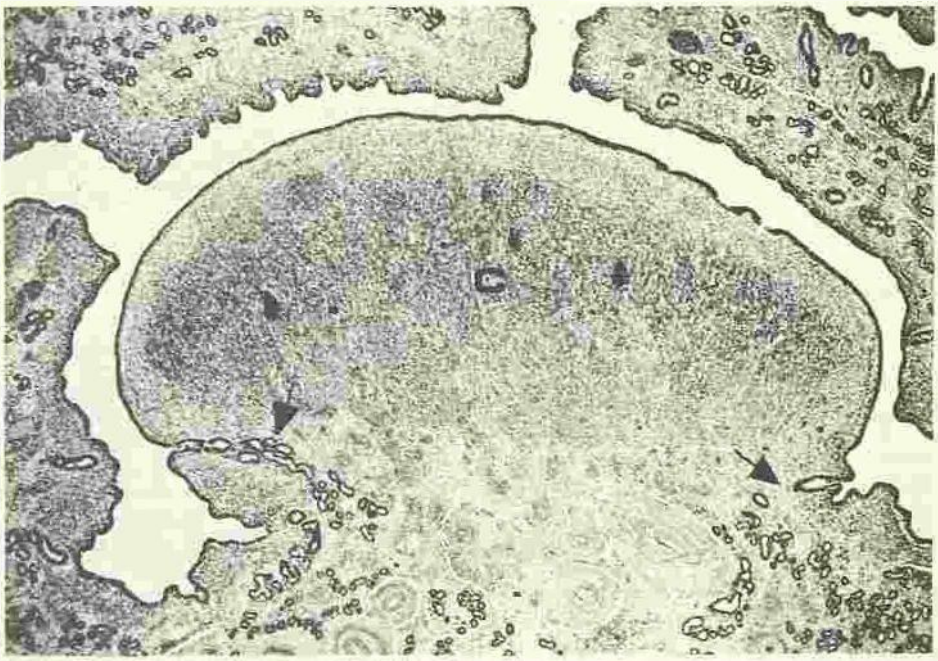

Fig. 24–19. Corte de carúncula de bovino. La carúncula (C) carece de glándulas uterinas (flechas). X5.

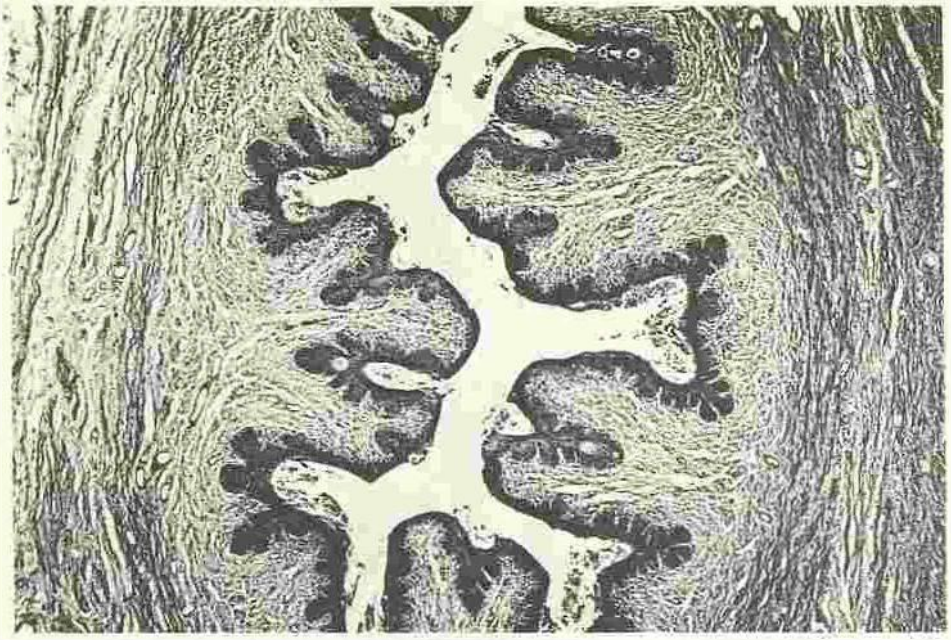

Fig. 24–20. Corte de vagina de felino. La túnica mucosa está muy plegada y revestida por epitelio escamoso estratificado. X10.

se lleva a cabo la fertilización seguirá el periodo de *anestro*. Este periodo es de longitud variable y en él los órganos reproductivos están en relativa calma.

Diferencias de especie

Los estadios del ciclo estral varían de longitud en las diferentes especies domésticas. El cuadro 24–1 resume los aspectos del ciclo estral de especies domésticas selectas. Los animales pueden ser *monoéstricos* o *poliéstricos*. En los primeros (perros), un ciclo estral (proestro, estro, metaestro, diestro) es seguido de un largo periodo de anestro. En las especies poliéstricas (vaca, cerda, roedores), un ciclo estral termina en un periodo de diestro que se une al proestro del siguiente ciclo estral. En animales poliéstricos estacionales (yegua, gatas, oveja), el diestro terminal se continúa como un periodo de anestro antes del siguiente ciclo estral. El periodo de anestro en estos animales es muchísimo más corto que el de los monoéstricos.

Las concentraciones hormonales en la sangre varían durante la longitud del ciclo estral, y también están sujetas a variaciones de especie. En la vaca, yegua y perra se comparan de manera no paramétrica (fig. 24–21). Los cambios cíclicos en los ovarios, útero y vagina están sincronizados con la secreción cíclica de gonadotropinas y hormonas ováricas.

Cambios ováricos

Durante el *proestro*, los ovarios están influidos por la gonadotropina, FSH. Esto es resultado de un crecimiento rápido de los folículos y la iniciación de la actividad secretora de estrógeno.

Cuadro 24–1. Ciclo reproductivo de animales domésticos selectos*

Animal	Tipo de ciclo	Longitud del ciclo	Duración del estadio de estro	Tiempo de ovulación	Longitud de la preñez
Vaca	Poliéstrico (no estacional)	21 días	16 horas	13 horas	285 días
Borrega	Poliéstrico (estacional)	17 días	1 día	Al final del estro	145 días
Yegua	Poliéstrico (estacional)	21 días	6 días	Día 5o. del estro	335 días
Cerda	Poliéstrico (no estacional)	21 días	2–3 días	Día 2o. ó 3o. del estro	113 días
Perra	Monoéstrico	7–8 meses	4–14 días	Día 2o. ó 3o. del estro	63 días
Gata	Poliéstrico (estacional)	15–21 días	10–14 días‡	Inducido	63 días

* Los promedios y límites incluidos están sujetos a variaciones individuales y de raza.

‡ Si hay apareamiento, entonces la duración se reduce a 4–6 días.

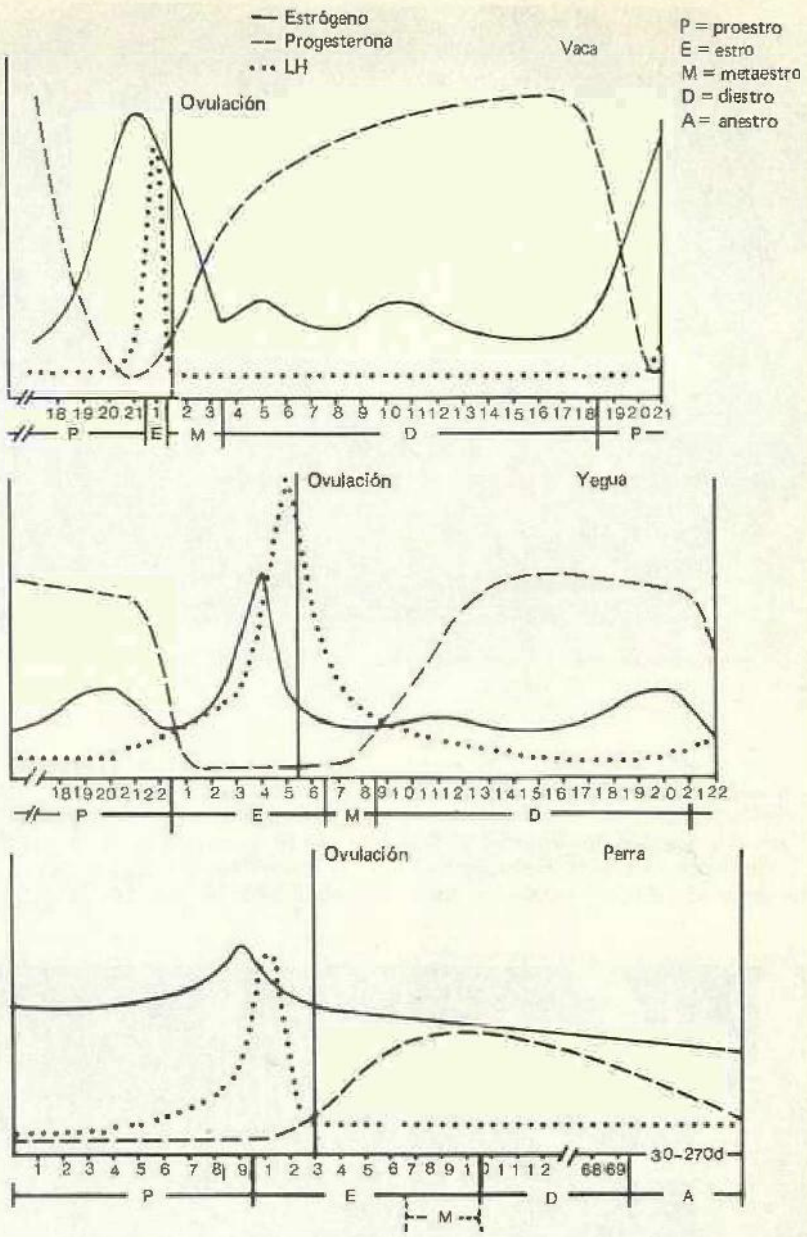

Fig. 24–21. Diagrama de los ciclos estrales comparativos de la vaca, yegua y perra. Un anestro prolongado es la característica distintiva del ciclo estral del canino.

Durante el *estro*, el folículo (o folículos) madura y la secreción de estrógeno es máxima. La secreción de FSH disminuye, en tanto que la secreción de LH comienza dando como resultado la ovulación. Esta puede considerarse como un periodo transitorio entre el estro y el metaestro, o parte del metaestro.

Durante el *metaestro*, el desarrollo del cuerpo lúteo se produce originando la secreción de progesterona.

El *diestro* se caracteriza por un desarrollo máximo del cuerpo lúteo y una productividad máxima de progesterona. Si no se logra la gestación, la última parte del diestro se involuciona del cuerpo lúteo espúreo y causa su conversión a cuerpo blanco. Si se produce la gestación, el cuerpo lúteo continúa su actividad secretora máxima.

En el *anestro*, el ovario está relativamente estático. El cuerpo lúteo continúa su involución deteniéndose el desarrollo folicular.

Cambios uterinos

Durante el *proestro*, el epitelio de revestimiento se hipertrofia y las glándulas uterinas permanecen más o menos rectas (fig. 24–22). Aumenta la vasculariza-

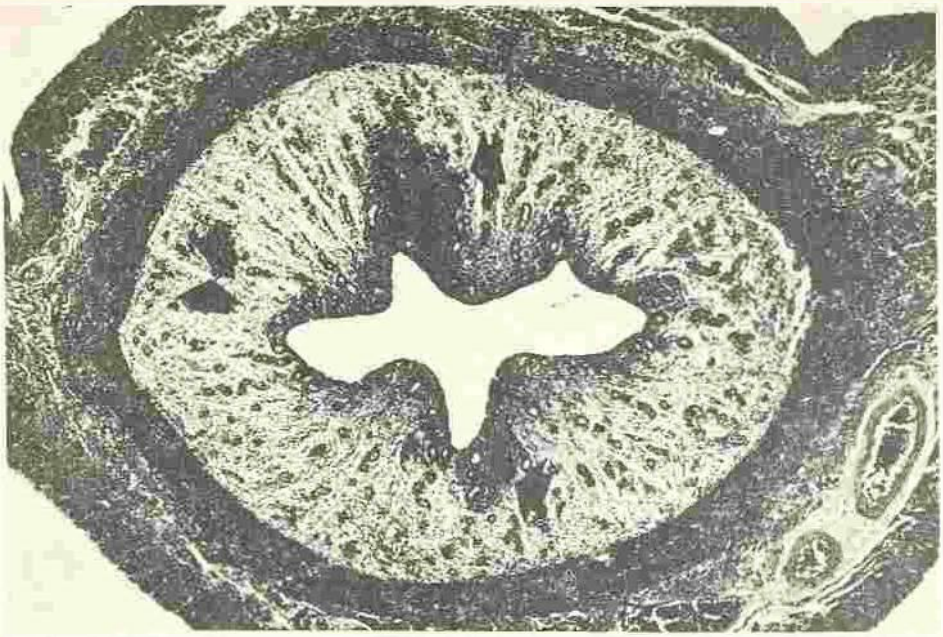

Fig. 24–22. Corte transversal del útero de canino en proestro. Las glándulas uterinas son rectas y la hemorragia es aparente (flechas) en la lámina propia. X10. (*Nota:* las magnitudes de las figuras 24–20, 24–22 a 24–25 son las mismas).

ción y congestión en el espacio conjuntivo, así como una hemorragia ocasional. Donde los heterófilos invaden el epitelio de revestimiento.

Durante el *estro* la proliferación epitelial y glandular continúa apreciándose con mayor claridad (fig. 24–23). La secreción de las células es notable, en tanto que la infiltración agranulocítica del epitelio continúa. El espacio conjuntivo se caracteriza por una congestión máxima, edema y hemorragia.

El *metaestro* se caracteriza por la continuación de la hiperplasia glandular en la que las glándulas se vuelven espiraladas (fig. 24–24). La alta actividad secreto-

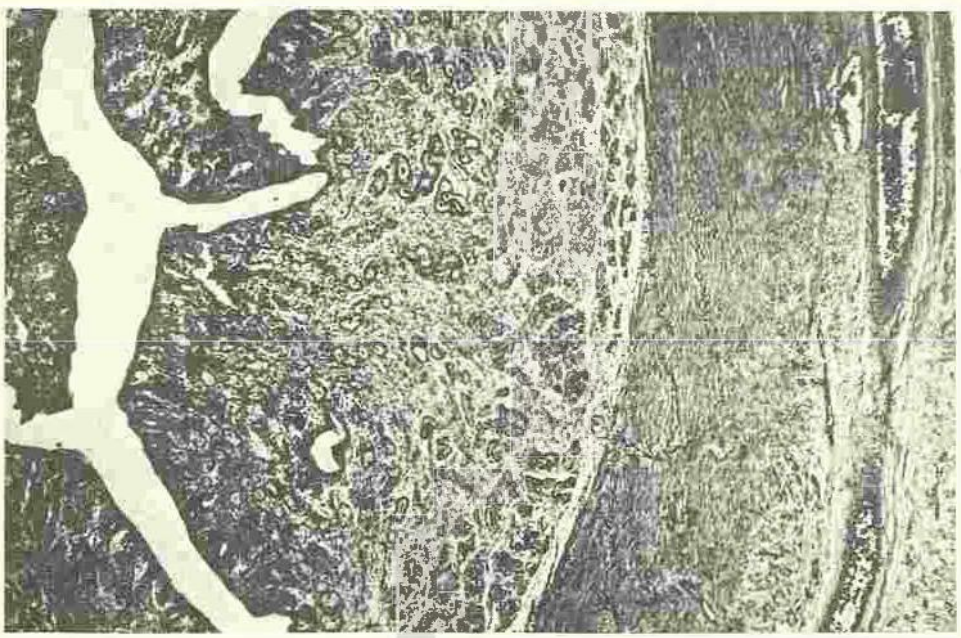

Fig. 24–23. Corte transversal de útero de canino en estro. La proliferación glandular y el agrandamiento general del útero son aparentes. X10.

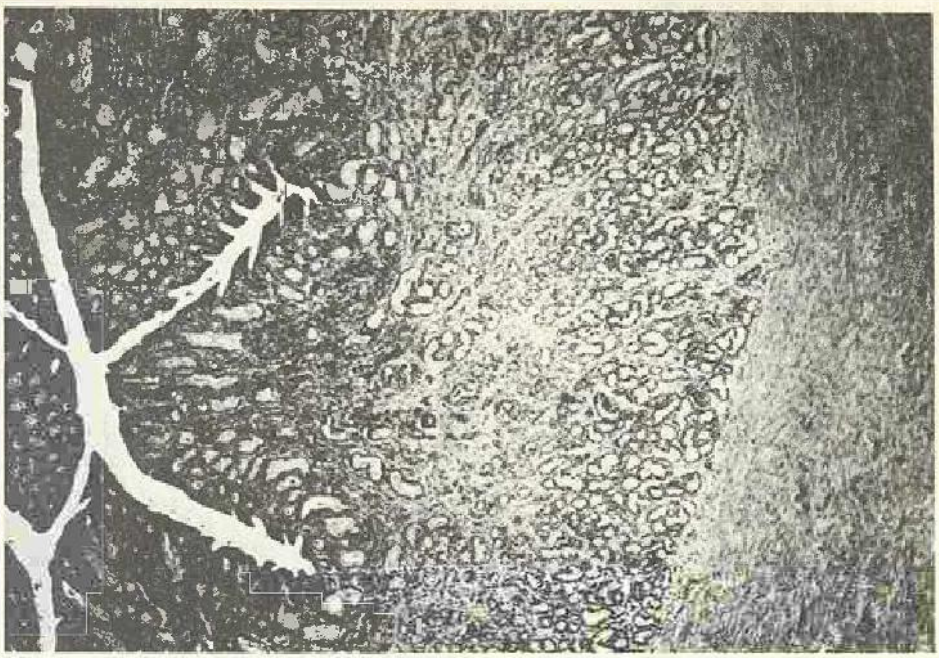

Fig. 24–24. Corte transversal de útero de canino en metaestro. Las glándulas uterinas y el útero son más grandes que en el útero en estro. X10.

ra continúa, en tanto que el edema del espacio tisular disminuye o desaparece.

El *diestro* se caracteriza por una hiperplasia glandular máxima y las glándulas están extensamente espiraladas. Si hay fertilización se mantiene una secreción máxima. Si no hay fertilización la vascularidad disminuye; la actividad secretora se detiene e involuciona al glande y a las células de revestimiento.

Durante el *anestro* el endometrio es delgado y está revestido por un epitelio cuboidal simple (fig. 24–25). Las glándulas uterinas son escasas y asumen una configuración simple o tubular ramificada.

Cambios vaginales

Los cambios vaginales relacionados con el ciclo estral se analizarán en el capítulo 26.

Ciclo menstrual comparado

El ciclo menstrual de los primates incluye dos fases: *fase folicular* y *fase lutea!* (fig. 24–26).

La *fase folicular* tiene como característica aquellos sucesos que aparecen en el proestro y estro de otras especies. La fase está bajo la influencia de la FSH y el estrógeno. Algunas veces se le conoce como fase proliferativa.

La fase lutea! también se conoce con el nombre de *progestacional* o *fase secretora.* Los sucesos se parecena aquellos del metaestro y diestro.

Los cambios relacionados con el endometrio se conocen como fase *isquémica* o *fase premenstrual* y *fase menstrual.* Los cambios necróticos del endometrio se tienen bajo la influencia de la progesterona y culminan con hemorragia y pérdida de una parte del endometrio. La reparación del endometrio se logra por la proliferación del epitelio de las glándulas uterinas y elementos estromales de la lámina propia.

PLACENTOLOGIA COMPARATIVA

Introducción

El aparato reproductor de las hembras mamíferas está constituido de tal modo que facilite la fertilización. El aparato permite el desarrollo del huevo fertilizado dentro del útero. En el que se desarrollan relaciones complejas entre tejidos fetales y maternales, las cuales garantizan la nutrición, respiración, eliminación de desechos y protección. Además de todas las funciones antes mencionadas, la placenta es también un órgano endocrino que es responsable de la producción de progesterona y relaxina. Estas funciones están aseguradas por la formación de la *placenta,* que es un complejo estructural unido a las membranas fetales y el endometrio.

El endometrio está acondicionado para la gestación durante los estadios metestral y diestral del ciclo estral.

No todos los mamíferos son placentados ni todos los mamíferos son vivíparos. La clasificación de los mamíferos se basa en la naturaleza de las relaciones maternofetales. Los *mamíferos prototerianos* o *monotremas* incluyen al ornitorrinco y equidna, quienes son mamíferos ovíparos. Los *mamíferos metaterianos* o *marsupiales* incluyen animales como el canguro y la zarigüeya. Estos animales forman un "saco placentario

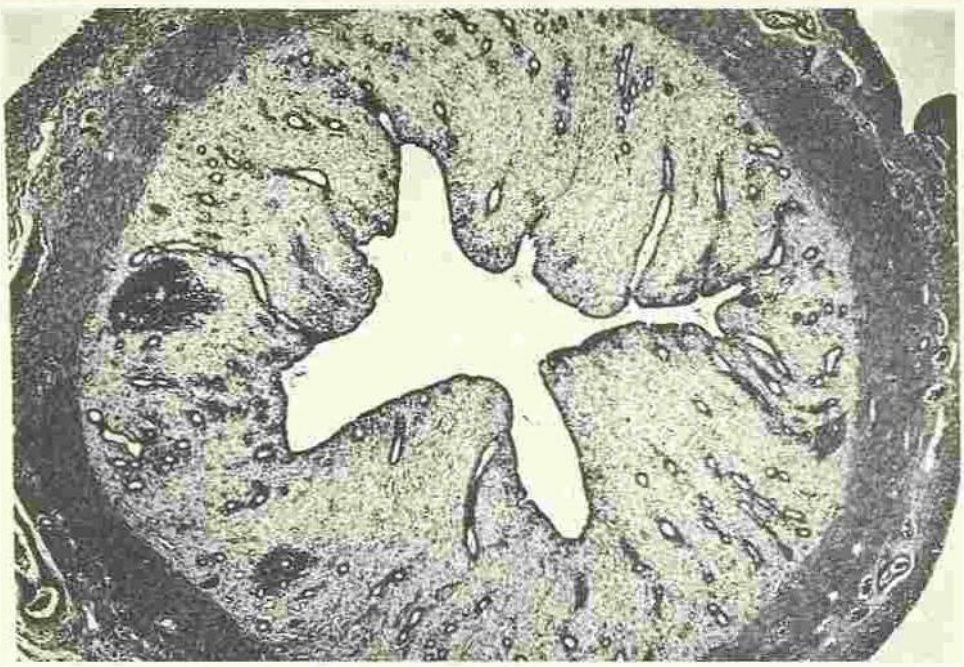

Fig. 24–25. Corte transversal de útero de canino en anestro. Las glándulas uterinas están reducidas de número y el endometrio está reducido de tamaño. X10.

vitelino" transitorio. Sin embargo, no hay contacto íntimo entre las membranas fetales y la mucosa uterina ya que no se trata de una placenta verdadera.

El resto de los mamíferos incluye a la subclase *euteriana*. Estos son los verdaderos *mamíferos placentados*. Las membranas fetales (corion, amnios, saco vitelino y alantoides) y el endometrio, contribuyen a la formación de la placenta. Esto se lleva a cabo de modo particular o en combinaciones específicas.

Clasificación

Se han considerado varios tipos placentarios. Estos incluyen la distribución de contacto, las membranas extraembrionarias que contribuyen, el grado de implantación, la configuración de las uniones coriónicas y la combinación de los tejidos fetales y maternales que constituyen la placenta. Esta clasificación no es exclusiva; por el contrario, puede usarse en combinación para describir la placenta de especies particulares.

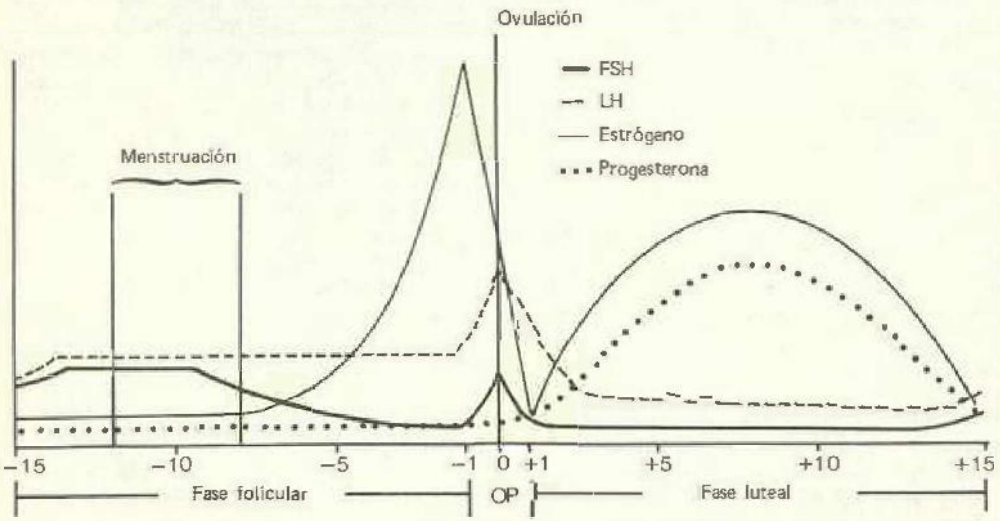

Fig. 24–26. Diagrama del ciclo menstrual de los primates. OP, fase ovulatoria corta entre las dos fases mayores del ciclo menstrual.

DISTRIBUCION DE LAS VELLOSIDADES CORIONICAS

Características generales

Son regiones muy vascularizadas, llamadas *vellosidades*, las cuales se proyectan desde la membrana extraembrionaria y hacen contacto íntimo con el endometrio. El corion está intrínsecamente relacionado con la mucosa uterina. Estas proyecciones pueden estar solas o en grupos. Las descripciones siguientes se refieren a la placenta de tipo corion alantoidea.

Placentación difusa

En la *placenta difusa* las vellosidades coriónicas se hallan sobre toda la superficie de esta membrana. El corion completo se une, por tanto, al endometrio. Este tipo de placenta es típica en la yegua y cerda.

Placentación cotiledonaria

La *placenta cotiledonaria* o *placenta múltiple* es como su nombre lo indica, una estructura múltiple. Las vellosidades están agrupadas como cotiledones, en tanto que el espacio intercotiledonario es liso (carente de vellosidades). Los cotiledones se unen a las *carúnculas* del endometrio. El *cotiledón fetal* y la *carúncula materna* constituyen el *placentoma*. Este tipo de placenta es típica en la vaca, oveja y cabra.

Placentación zonaria o zonal

La *placenta zonal* se caracteriza porque sus vellosidades están agrupadas en un área que circunscribe la porción media del corion. Este tipo de placenta es característica en perro y gato.

Placentación discoidal

La *placenta discoidal* se caracteriza porque las vellosidades están agrupadas en una o dos regiones de forma discoidal. Esta placentación es característica en roedores y primates.

APORTACIONES DE LAS MEMBRANAS EXTRAEMBRIONARIAS

Placenta coriónica

El *trofoblasto* es la capa externa del blastocisto. Durante la *nidación*, esta capa invade la mucosa uterina y sirve como punto de unión no vascularizado; funciona en la alimentación del blastocisto, pues obtiene nutrientes del útero que forman la placenta definitiva.

Placenta coriovitelina

Hay dos tipos de saco placental vitelino: el *vascularizado* y el *avascularizado*. En el *saco vitelino no vascularizado* el *endodermo del saco vitelino* diferenciado y el *trofodermo* (el trofoblasto después de la diferenciación de las capas germinales, corion) se unen. Estas capas sirven para transportar los nutrientes desde la mucosa uterina, al embrión.

En el *saco vitelino vascularizado*, el endodermo del saco vitelino y el trofodermo están separados por una capa de mesodermo que contiene vasos sanguíneos. Este es un método transitorio utilizado en la circulación embrionaria para el intercambio fisiológico entre los tejidos fetales y maternales. Es una estructura transitoria en la mayor parte de los mamíferos euterianos, por algún tiempo persistiendo en el caballo. Este tipo de órgano transitorial, es la placenta definitiva de los mamíferos metaterianos.

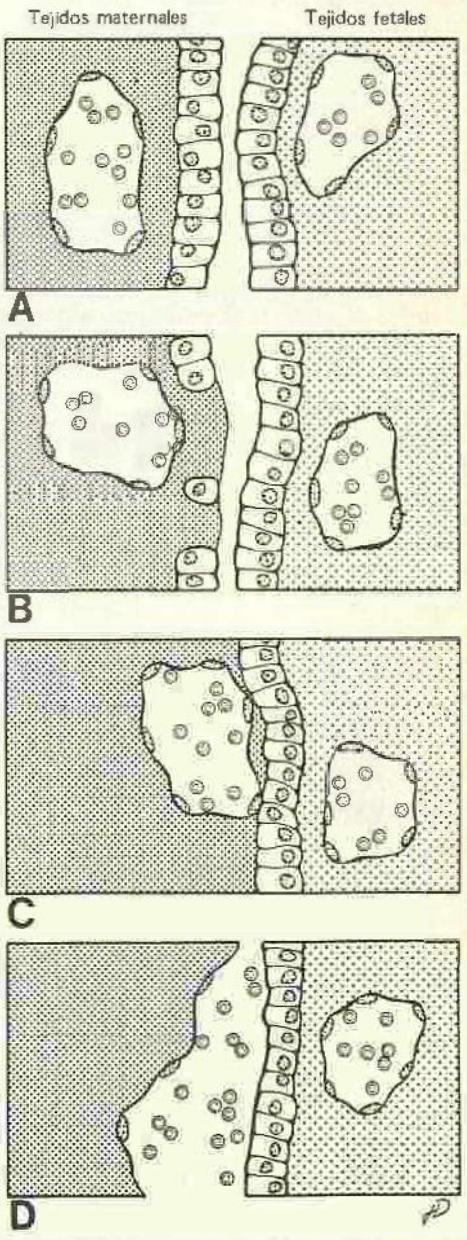

Fig. 24–27. Diagrama de los cuatro tipos de placentación. Los tejidos fetales permanecen intactos en las relaciones placentarias que se muestran. A, epiteliocorial; B, sindesmocorial; C, endoteliocorial; D, hemocorial.

Placenta corioalantoica

La *placenta corioalantoica* es la placenta definitiva o "verdadera" de los mamíferos euterianos. Está formada por la unión del *mesodermo alantoico* con el *mesodermo coriónico*. El mesodermo alantoico se acompaña de una invasión vascular, en tanto que la vesícula alantoica puede constituir sólo una señal o ser muy grande.

GRADO DE IMPLANTACION

Características generales

El grado de implantación define, de manera general, las relaciones entre los tejidos maternales y fetales. Mediante las relaciones indicadas, se establece la posibilidad de ruptura en los tejidos maternales durante el parto. En aquellas placentas cuya cantidad mínima de tejido es erosionado durante la formación del órgano, la placenta es no caduca. En aquellas en las que se produce una extensa erosión del tejido que acompaña la implantación, la placenta se denomina caduca. Los tejidos maternales no se rompen durante el parto en una placenta no caduca, como sucede en el caso de una placenta caduca.

Placenta no caduca

Los términos *placenta no caduca*, *placenta apuesta*, *semiplacenta* y *nidación superficial* son sinónimos. Los tejidos fetales y maternales pueden interdigitarse y unirse o estar en aposición uno con otro. Por lo tanto hay una erosión mínima de los tejidos constitutivos; durante el parto, la mucosa uterina, no pierde elementos.

Placenta caduca

La *placenta caduca* se conoce también con el nombre de *placenta counida* o *placenta verdadera;* también se describe a este tipo de placenta como *nidación intersticial*. En la formación de una placenta de esta naturaleza, la mucosa uterina y el corion están erosionados en grado variable para después unirse. Por tanto, en el parto, se pierde un poco de tejido maternal.

Células caducas

Estas son unas células gigantes, redondas y multinucleadas que acumulan lípidos y glucógeno. Aparecen primero en la mucosa uterina, después de la invasión de ésta por el trofoblasto. *La presencia o ausencia de estas células no implica que la placenta sea caduca o no caduca.* No se conoce la función precisa de estas células. Pueden servir en una función nutritiva, delinear la zona de hendidura en el parto, proteger la mucosa uterina contra el trofoblasto invasor o formar gonadotropinas placentarias. Estas células son típicas en la mayor parte de los mamíferos euterianos; sin embargo, se encuentran en cantidad mínima, o no existen en carnívoros y ungulados.

En la yegua, a partir de la mucosa, se desarrollan unas masas celulares muy parecidas a las células caducas, en una posición interglandular. Estas *copas endometriales* son productoras de gonadotropinas. A medida que avanza la gestación, hay una regresión de las células.

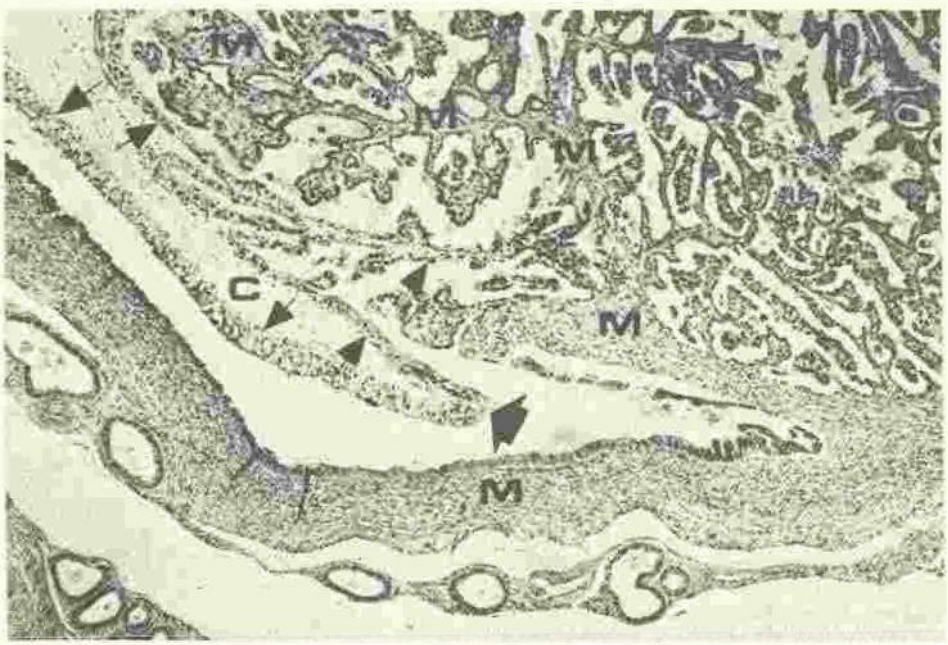

Fig. 24–28. Corte de placenta epiteliocorial de bovino. El corionalantoides (C) del feto (flechas pequeñas) se interdigita con las vellosidades maternas (M). La membrana fetal materna se refleja desde el placentoma (flecha grande). X13.



Fig. 24—29. Relaciones entre los tejidos fetales y maternos en el placentoma de bovino. El tejido materno (M) está revestido por epitelio uterino. El corionalantoides (C) del feto está revestido por células trofoblásticas. La separación entre los tejidos es un instrumento. X50.

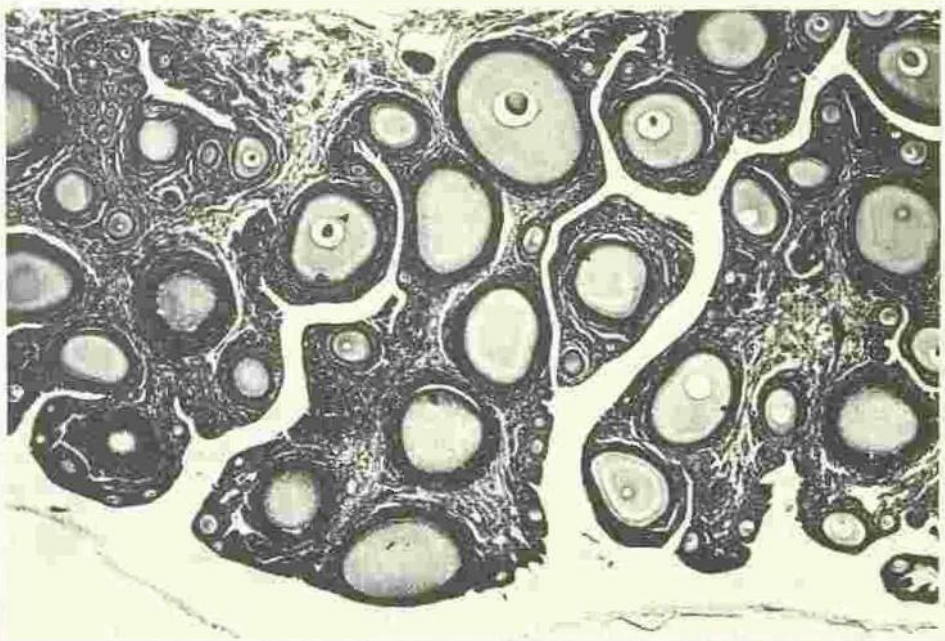

Fig. 24—30. Corte de ovario de ave. El ovario es una estructura pendulosa, suspendida de la pared abdominal. X10.



Fig. 24–31. Corte de porción infundibular del oviducto de ave. La túnica mucosa está muy plegada y carece de glándulas. X 10.

ESTRUCTURA DE LAS UNIONES CORIONICAS

Uniones plegadas, vellosas y laberínticas

Los tejidos fetales y maternales están opuestos, unidos o interdigitados de manera íntima con el fin de facilitar el intercambio fisiológico. Existen tres tipos de contactos fetomaternales definidos: plegado, velloso y laberíntico. En el *tipo plegado*, las ondulaciones de ambos se interdigitan. En el *velloso*, las protrusiones coriónicas se interdigitan con las correspondientes criptas maternales. La *placenta laberíntica* representa una unión de vellosidad coriónica.

APORTACIONES FETALES Y MATERNALES

Características generales

Cuando se consideran las barreras mediante las cuales se produce el intercambio fisiológico, todos los componentes entre los capilares fetales y maternales deben ser incluidos. La barrera máxima debe incluir lo siguiente: *endotelio uterino, tejido conjuntivo uterino, epitelio uterino, epitelio coriónico, tejido conjuntivo corioalantoico* y *endotelio alantoico*. Según las relaciones entre estos componentes, o por la supresión de uno o más de ellos, se forman varios tipos de placentas: *epiteliocorial, sindesmocorial, endoteliocorial, hemocorial* y *hemoendotelial* (fig. 24–27). En la formación de estos términos compuestos, el primero se refiere al componente maternal y el segundo al componente fetal.

Placenta epiteliocorial

En este tipo de placenta todas las seis capas están presentes (fig. 24–28). Los epitelios coriónicos y uterino están en contacto íntimo (fig. 24–29). Esta configuración es no caduca y típica de la cerda, vaca y oveja.

Placenta sindesmocorial

En este tipo de placenta el epitelio coriónico está en contacto directo con el tejido conjuntivo uterino; el epitelio uterino ha sido erosionado. Esta configuración es también no caduca. Aunque este tipo de placentación se ha descrito en la oveja, los datos actuales no lo confirman.

Placenta endoteliocorial

Está caracterizada por el contacto íntimo del epitelio coriónico con los capilares uterinos. Por lo tanto, el epitelio uterino y el tejido conjuntivo han sido erosionados. Este es un tipo caduco de placentación, típico de los carnívoros.

Placenta hemocorial

En la placentación hemocorial el epitelio coriónico está en contacto directo con la sangre materna. Esto se logra por la erosión del epitelio uterino, tejido conjuntivo y endotelio. Una subdivisión posterior de este tipo de placentación se basa en el número de capas celulares del trofodermo en contacto con la sangre materna. Por

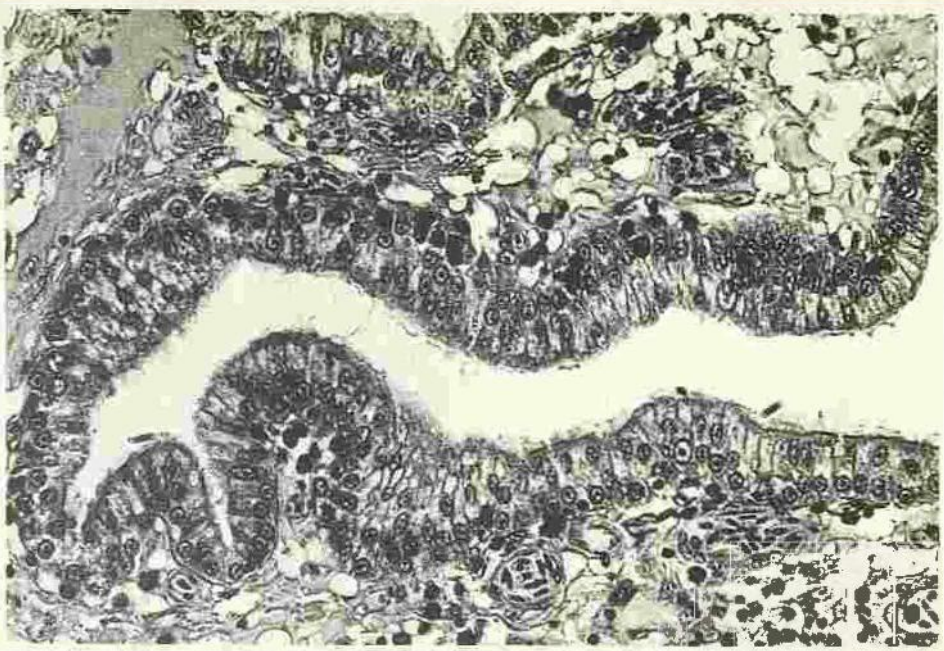

Fig. 24–32. Epitelio de revestimiento del infundíbulo aviar. El epitelio de revestimiento es seudoestratificado ciliado. Las células caliciformes pueden encontrarse, pero no hay glándulas multicelulares. X125.

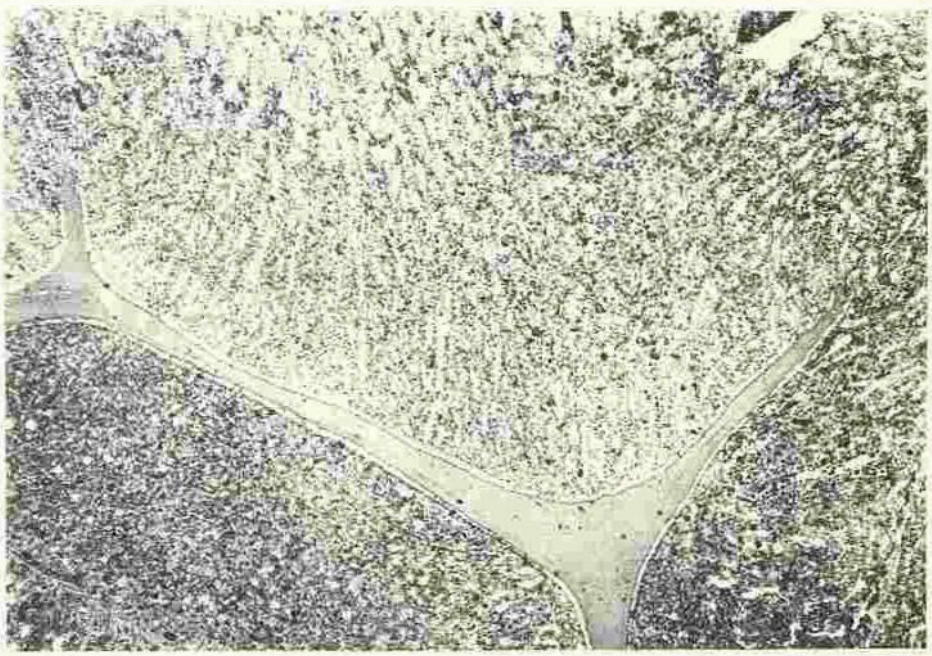

Fig. 24–33. Magno de oviducto aviar. La túnica mucosa tiene pliegues pronunciados y numerosas glándulas tubulares ramificadas. X10.

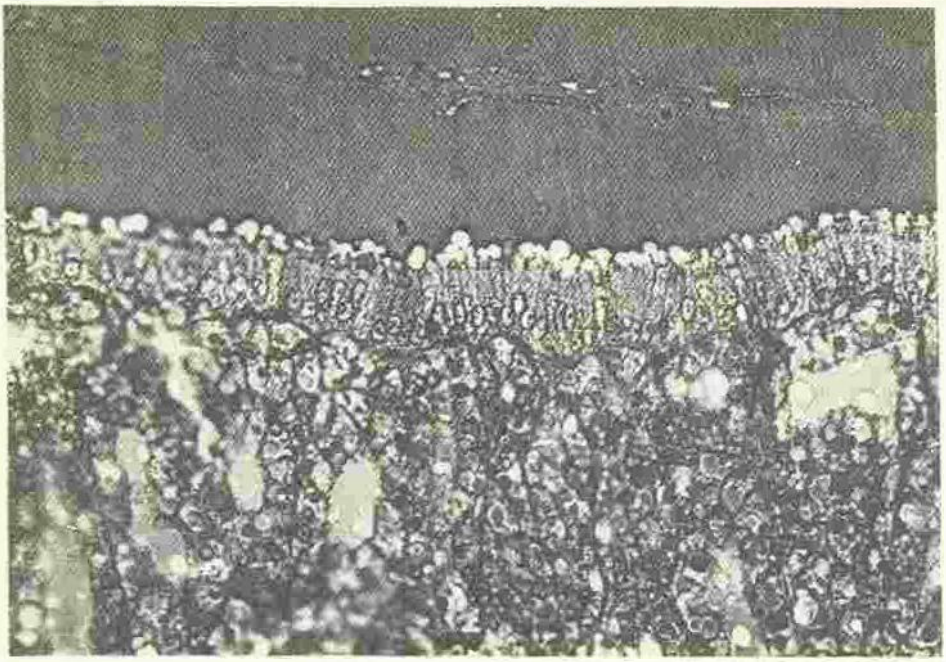

Fig. 24–34. Células de revestimiento del magno aviar. El lumen está lleno con un producto de secreción proteínico. La lámina epitelial consiste de células columnares ciliadas. X125.

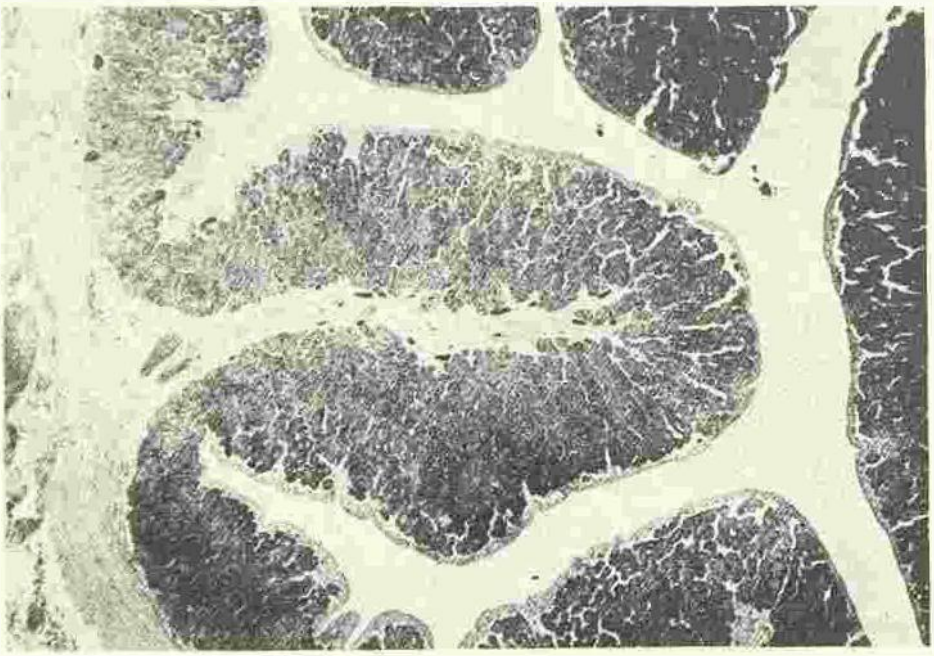

Fig. 24–35. Istmo de oviducto aviario. La túnica mucosa tiene pliegues pronunciados. Numerosas glándulas mucosas (áreas obscuras) constituyen parte de la túnica mucosa. X10.

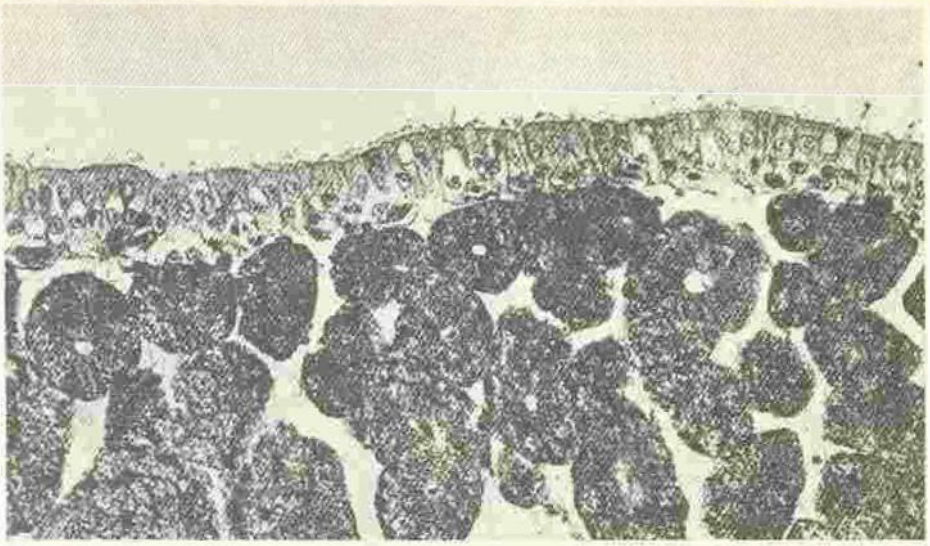

Fig. 24–36. Revestimiento y epitelio glandular del istmo aviario. Las células epiteliales columnares, ciliadas, revisten el lumen del órgano. Las glándulas mucosas (áreas obscuras) son ramificadas y tubulares. X100.

lo tanto se reconocen: *placentación hemomonocorial, hemodicorial* y *hemotricorial.*

La placentación hemocorial se produce en primates y roedores.

Placenta hemoendotelial

Esta placentación se caracteriza porque el endotelio de los tejidos fetales está en contacto directo con la sangre materna. Por tanto, necesita que los componentes maternales como el epitelio y tejido conjuntivo fetal, se hayan erosionado.

Se considera que algunos roedores poseen este tipo de placentación. No obstante su existencia está en entredicho.

DIFERENCIAS DE ESPECIE

La siguiente clasificación se basa en las características antes mencionadas:

Cerdo: difusamente plegada, epiteliocorial, no caduca.
Caballo: difusamente vellosa, epiteliocorial, no caduca.
Rumiantes: cotiledonaria vellosa, epiteliocorial, no caduca.
Carnívoros: zonaria laberíntica, endoteliocorial, caduca.
Hombre: discoidal vellosa, hemocorial, caduca.

APARATO REPRODUCTOR DE LAS AVES

Características generales

El aparato reproductor de las aves está diseñado, como en los mamíferos, para facilitar la fertilización interna. El oviducto y útero, en cambio, están modificados para garantizar la supervivencia y desarrollo del producto fuera del cuerpo. Estas estructuras, por lo tanto, proveen de los nutrientes necesarios y encierran al producto dentro de una vaina protectora.

En el adulto, sólo se mantienen el ovario y oviducto izquierdos como entidades funcionales.

Ovario

El ovario de las aves no es tan compacto como el de los mamíferos. Está formado de proyecciones digitiformes suspendidas, a manera de péndulo, de la pared abdominal por el mesovario (fig. 24–30). Se distinguen una corteza y una médula, pero esta última es difusa por lo que no está bien desarrollada. La corteza consta de "folículos" en desarrollo. En realidad el término folículo está mal utilizado porque no se desarrolla en el antro. Los ovocitos y las células que se acompañan, son estructuras muy grandes. El folículo contiene un ovocito primario, una capa simple de células de la membrana granulosa, una teca folicular interna y una teca folicular externa. El ovocito primario alcanza un diámetro de más o menos 30 mm en las especies domésticas. La ovulación, no se sigue desarrollando en el cuerpo lúteo.

Oviducto

El oviducto de las aves se divide en cinco regiones: *infundíbulo, magno, istmo, glándula del cascarón* (útero) y *vagina.*

El *infundíbulo* es una extensión craneal del oviducto, de forma de túnel (fig. 24–31). La túnica mucosa está muy plegada y vascularizada. La lámina epitelial de la mucosa consta de epitelio columnar ciliado, seudoestratificado con algunas células caliciformes (fig. 24–32). La lámina propia de la submucosa, es de tejido conjuntivo areolar; por lo común se encuentra

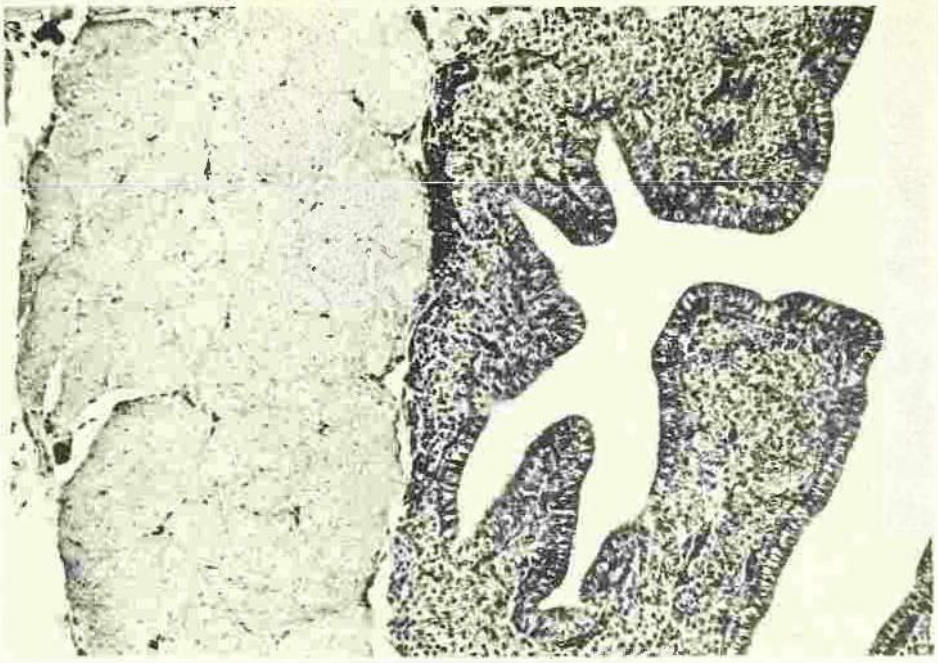

Fig. 24–37. Corte de útero aviario. La túnica mucosa está muy plegada. Este órgano produce el cascarón del huevo. X50.

un tejido linfático difuso. La túnica muscular y la serosa son típicas en este caso. Esta porción del oviducto recibe al huevo, lo empuja hacia la parte caudal del órgano y de este modo facilita la fertilización.

El *magno* es causa de la deposición de la mayor parte de la clara (fig. 24–33). La lámina epitelial de la mucosa, consiste de células columnares ciliadas (fig. 24–34). La lámina propia, contiene numerosas glándulas tubulares ramificadas las cuales están revestidas por epitelio cuboidal o columnar. Los gránulos de secreción se presentan a lo largo del borde apical. El tejido conjuntivo de la lámina propia de la submucosa

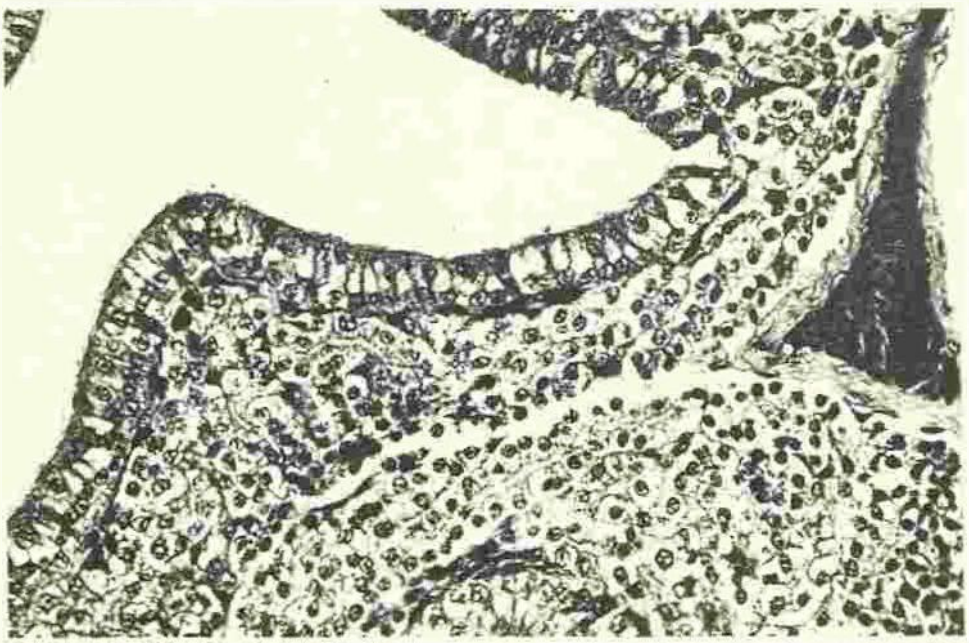

Fig. 24–38. Células de revestimiento del útero aviario. La lámina epitelial consiste de epitelio columnar, ciliado, seudoestratificado. X125.

es de tipo areolar con tejido linfático difuso, en este caso son típicas la túnica muscular y la serosa.

El *istmo* está revestido por un epitelio columnar ciliado (fig. 24–35). Dentro de la lámina propia se extienden numerosas glándulas tubulares, ramificadas (fig. 24–36). Las células del revestimiento glandular tienen núcleos desplazados en forma basal y las células del revestimiento núcleos desplazados hacia la base y gránulos dispuestos en el ápice. Las capas restantes son parecidas a aquellas del magno. Esta porción del oviducto es responsable de la formación de las membranas del cascarón. También puede ser responsable de la secreción de albuminoides.

A diferencia del útero de los mamíferos, el *útero* de las aves no está diseñado para la implantación del huevo fertilizado. Por el contrario, el útero aviar es una *glándula del cascarón* (fig. 24–37). Su actividad secretora causa la formación del cascarón y la dilución de los albuminoides.

La lámina epitelial de la mucosa consiste de epitelio columnar seudoestratificado, intermitentemente ciliado (fig. 24–38). Las glándulas tubulares espirales se proyectan hacia el tejido conjuntivo subyacente. Las células glandulares tienen núcleos centrales, en tanto que el citoplasma puede contener gránulos o vacuolas en el ápice. Las porciones restantes de la pared, separecen a las de las estructuras mencionadas anteriormente.

La *vagina* es la región que sigue a la glándula del cascarón. Carece de glándulas y tiene una túnica muscular gruesa. Esta funciona empujando al huevo completo hacia la cloaca, en su expulsión al exterior.

REFERENCIAS

Ovario

Amsterdam, A., Ilnder, H. and Groschel-Stewart, U.: Localization of actin and myosin in the rat oocyte and follicular wall by immunofluorescence. Anat. Rec. *187*: 311, 1977.

Anderson, E. and Albertini, D.: Gap junctions between the oocyte and companion follicle cells in the mammalian ovary. J. Cell Biol. *71*: 680, 1976.

Baca, M. and Zamboni, L.: The fine structure of human follicular oocytes. J. Ultrastruct. Res. *19*: 354, 1967.

Byersing, L.: On the ultrastructure of the granulosa luteal cells in porcine corpus luteum. Z. Zellforsch. *82*: 187, 1967.

Blanchette, E. J.: Ovarian steroid cells. II. The luteal cell. J. Cell Biol. *31*: 517, 1966.

Grandy, H. G. and Smith, D. E. (editors): *The Ovary*. Williams & Wilkins, Baltimore, 1963.

Hadek, R.: Morphological and histochemical study on the ovary of the sheep. Amer. J. Vet. Res. *19*: 872, 1958.

Hope, J.: The fine structure of the developing follicle of the Rhesus ovary. J. Ultrastruct. Res. *12*: 592, 1965.

Phemister, R. D., et al.: Time of ovulation in the Beagle bitch. Biol. Reprod. *8*: 74, 1973.

Richardson, G. S.: Ovarian physiology. N. Engl. J. Med. *279*: 1008, 1966.

Seguin, B. E.: Role of prostaglandins in bovine reproduction. J. Amer. Vet. Med. Assoc. *176*: 1178, 1980.

Weakley, B. C.: Differentiation of the surface epithelium of the hamster ovary. An electron microscopic study. J. Anat. *103*: 329, 1969.

Útero y estructuras asociadas

Abdalla, O.: Observations on the morphology and histochemistry of the oviducts of the sheep. J. Anat. *102*: 333, 1968.

Archibald, J. F., Baker, B. A., Clooney, L. L. and Godke, R. A.: A surgical method for collecting canine embryos after induction of estrus and ovulation with exogenous gonadotropins. Vet. Med. Sm. An. Clin. *75*: 228, 1980.

Bal, H. S. and Getty, R.: Changing morphology of the uterine tubes of the domestic pig (*Sus scrofa domesticus*) with age. J. Geront. *25*: 347, 1970.

Dessouky, D. A.: Electron microscopic studies of the myometrium of the guinea pig. Amer. J. Obstet. Gynec. *100*: 30, 1968.

Ferency, A., Wishart, W. M., Agate, F. J. Jr., Parkerson, M. L. and Dempsey, E. W.: Scanning electron microscopy of the human fallopian tube. Science *175*: 780, 1972.

Gunther, O. J.: Utero-ovarian relationships in cattle. Physiological aspects. J. Amer. Vet. Med. Assoc. *156*: 1655, 1968.

Hook, S. J. and Hales, E. S. E.: A comparative anatomical study of the mammalian uterotubal junction. J. Morph. *125*: 159, 1968.

Pineda, M. H., Kainer, R. A. and Faulkner, L. C.: Dorsal median postervital fold in the canine vagina. J. Amer. Vet. Med. Assoc. *36*: 1487, 1973.

Schultz, R. H., Burcalow, H. B. and Fabning, M. L.: A karyometric study of epithelial cells lining the glands of the bovine endometrium. J. Reprod. Fertil. *19*: 169, 1969.

Younes, M. S., Robertson, E. M. and Bencosme, S. A.: Electron microscope observations on Langerhans cells in the cervix. Amer. J. Obstet. Gynec. *102*: 397, 1968.

Cambios cíclicos del aparato

Adams, E. C. and Hertig, A. T.: Studies on the human corpus luteum. I. Observations on the ultrastructure of developmental and regression of the luteal cells during the menstrual cycle. J. Cell Biol. *41*: 690, 1969.

Adams, E. C. and Hertig, A. T.: Studies on the human corpus luteum. II. Observations on the ultrastructure of luteal cells during pregnancy. J. Cell Biol. *41*: 716, 1969.

Akins, E. L. and Morrissette, M. C.: Cross ovarian changes during estrous cycle of swine. Amer. J. Vet. Res. *29*: 1953, 1968.

Fowler, E. H., Feldman, M. K. and Loeb, W. F.: Comparison of histologic features of ovarian and uterine tissues with vaginal smears of the bitch. Amer. J. Vet. Res. *32*: 327, 1971.

Fowler, E. H., Loeb, W. F. and Wilson, G. P.: Vaginal cytologic examination of intact and ovariohysterectomized bitches with mammary neoplasia. Amer. J. Vet. Res. *31*: 51, 1970.

Hatch, R. D.: Anatomic changes in the bovine uterus during pregnancy. Amer. J. Vet. Res. *2*: 411, 1941.

Holst, P. A. and Phemister, R. D.: Onset of diestrus in the Beagle bitch: Definition and significance. Amer. J. Vet. Res. *35*: 401, 1974.

Johnston, S. D.: Diagnostic and therapeutic approach to infertility in the bitch. J. Amer. Vet. Med. Assoc. *176*: 1335, 1980.

McDonald, L. E.: *Veterinary Endocrinology and Reproduction*. Lea and Febiger, Philadelphia, 1969.

Peters, H. and Levy, E.: Cell dynamics of the ovarian cycle. J. Reprod. Fertil. *11*: 227, 1966.

Sanger, V. L., Engle, P. H. and Bell, D. S.: The vaginal cytology of the ewe during the estrous cycle. Amer. J. Vet. Res. *19*: 283, 1958.

Schutte, A. P.: Canine vaginal cytology. II. Cycle changes. J. Small Anim. Pract. *9*: 307, 1967.

Wagner, W.: Bovine parturition. Compend. Cont. Ed. Pract. Vet. *11*: 517, 1980.

Placentología comparativa

Allen, W. R., Hamilton, D. W. and Moor, R. M.: The origin of equine endometrial cup. Anat. Rec. *177*: 485, 1973.

Amoroso, E. C.: Histology of the placenta, foetal and neonatal physiology. Brit. Med. Bull. *17*: 2, 1961.

Anderson, J. W.: Ultrastructure of the placenta and fetal membranes of the dog. I. The placenta labyrinth. Anat. Rec. *165*: 5, 1969.

Ashley, C. A.: Study of the human placenta with the electron microscope. Arch. Path. Chicago *80*: 377, 1965.

Bjorkman, N.: The fine structure of the ovine placentome. J. Anat. *99*: 213, 1965.

Bjorkman, N.: Fine structure of the fetal-maternal area of exchange in the epitheliochorial and endotheliochorial types of placentation. Acta. Anat. Suppl. *1*, *86*: 1, 1973.

Bjorkman, N. H.: Fine structure of cryptal and trophoblastic giant cells in the bovine placentome. J. Ultrastruc. Res. *24*: 249, 1968.

Bjorkman, N. H.: Light and electron microscopic studies on cellular alterations in the normal bovine placentome. Anat. Rec. *163*: 17, 1969.

Bjorkman, N. H.: *An Atlas of Placental Fine Structure*. Williams & Wilkins Company, Baltimore, 1970.

Davies, J. and Glasser, S. R.: Histological and fine structural observations on the placenta of the rat. Acta Anat. *69*: 542, 1968.

Enders, A. C.: A comparative study of the fine structure of the trophoblast in several hemochorial placentas. Amer. J. Anat. *116*: 29, 1965.

Wimsatt, W. A.: Some aspects of the comparative anatomy of mammalian placentome. Amer. J. Obstet. *84*: 11, Part 2, 1962.

Aparato reproductor de las aves

Brambell, F. W. R.: The oogenesis of the fowl (*Gallus bankiva*). Phil. Trans. Royal Soc. (B), *214*: 113, 1926.

Fell, H. F.: Histological studies of the gonads of the Fowl. II. The histogenesis of the so-called "luteal" cells in the ovary. Brit. J. Exp. Biol. *1*: 293, 1924.

Fertuck, H. C. and Nesstead, J. D.: Fine structural observations on magnum mucosa in quail and hen oviducts. Z. Zellforsch. *103*: 447, 1970.

Hewitt, E. A.: The physiology of the reproductive system of the fowl. J. Amer. Vet. Med. Assoc. *95*: 201, 1939.

Kohler, P. O., Grimley, P. M. and O'Malley, B. W.: Estrogen-induced cytodifferentiation of the ovalbumin-secreting glands of the chick oviduct. J. Cell Biol. *40*: 8, 1969.

Narbaitz, R. and DeRoberts, R. M. Jr.: Postnatal evolution of steroidogenic cells in the chick ovary. Histochemie *15*: 187, 1968.

Nevalainen, T. J.: Electron microscope observations on the shell gland mucosa of calcium-deficient hens (*Gallus domesticus*). Anat. Rec. *164*: 127, 1969.

Sturkie, P. D. and Mueller, W. J.: Reproduction in the female and egg production. *In*: Sturkie, P. D. (editor): *Avian Physiology*. 3rd edition, pp. 302–330. Springer-Verlag, New York, 1976.

25

OJO Y OIDO

CARACTERISTICAS GENERALES

Introducción

La respuesta del organismo a los variados estímulos internos y externos depende de la distribución de los diferentes receptores sensoriales, distribuidos en el cuerpo. El *sistema sensorial especial* comprende un grupo de órganos receptores que se clasifican por separado de la mayor parte de los receptores somáticos. El sistema sensorial especial está subdividido en dos componentes: general y visceral. El sistema aferente somático especial (ASE) incluye ojo y oído. El ASE posee receptores que responden a información visual (ojo) y auditiva (cóclea). Según algunos investigadores, el aparato vestibular (*canales semicirculares* y *sáculos*) se considera parte del ASE. Es un aparato propioceptivo especial que responde a la aceleración linear y angular. El sistema aferente visceral especial (AVE) consiste de receptores que responden a sensaciones olfativas y gustativas (capítulos 19 y 21).

OJO

ASPECTOS ANATOMICOS

Características generales

El globo ocular (*bulbo ocular*) es una estructura aplanada ligeramenle a lo largo del eje óptico (anteroposterior). La luz, penetra en el globo por la *córnea*, localizada en la porción anterior del globo. La luz continúa a lo largo de la abertura (*pupila*), cuyos márgenes periféricos se definen por un diafragma ajustable, que es el *iris*. De esta manera, la luz pasa por una *lente* biconvexa que está suspendida del *cuerpo ciliar*. El enfoque de la luz sobre la *retina* se logra mediante cambios en la curvatura de las lentes por medio de la contracción y relajación de los *músculos ciliares*. Las células fotosensibles (*conos* y *bastones*) que se localizan en la retina, transducen la energía fotónica en una útil información para el cuerpo. La actividad neural de la célula fotorreceptora se procesa en el sistema nervioso central visual.

Desarrollo

El ojo es un órgano complejo que se relaciona de manera íntima con el sistema nervioso central. Las relaciones estructurales en el mismo ojo y sus relaciones con el sistema nervioso central, pueden apreciarse mejor por el estudio y desarrollo del ojo normal. La comprensión sobre la organogénesis de esta estructura, simplifica su complejidad; establece un marco para evaluar trastornos en el desarrollo y provee una base para entender las alteraciones de estructuras subsecuentes a una lesión ocular.

Los componentes embrionarios en la estructura del ojo se derivan del *ectodermo, neuroectodermo* y *mesodermo*. Después del cierre del tubo neural, las evaginaciones laterales del diencéfalo, *vesículas ópticas*, crecen hasta hacer contacto con el ectodermo de la superficie cutánea (fig. 25–1). La vesícula óptica mantiene su continuidad con el neuroectodermo del diencéfalo por un *tallo óptico*. El tallo óptico y la vesícula son estructuras con lumen. El crecimiento de la vesícula óptica produce un alargamiento del tallo óptico. Este, sirve como guía para el crecimiento de los nervios de la retina que forma el nervio óptico. La vesícula óptica crece y se invagina para formar una *copa óptica* de doble capa (fig. 25–2). La invaginación continúa a lo largo del borde ventral del tallo óptico como *fisura coroidea* (*fisura óptica*). Las capas interna y externa de la pared de la copa óptica están separadas por un espacio llamado *espacio intrarretinal*. La externa es el *epitelio pigmentado* de la retina, en tanto que la interna se convierte en *retina neural*.

A medida que se desarrolla la copa, la parte óptica en contacto con la superficie del ectodermo continúa su crecimiento e induce a la formación del primordio del cristalino en la superficie ectodérmica (fig. 25–1). El cristalino se invagina, crece y pica, por lo que forma una *vesícula lenticular* lejos de la superficie ectodérmica (fig. 25–2). La vesícula lenticular, ubicada en la "boca" de la copa óptica, está separada de la pared interna de ésta, por el mesodermo. El espacio

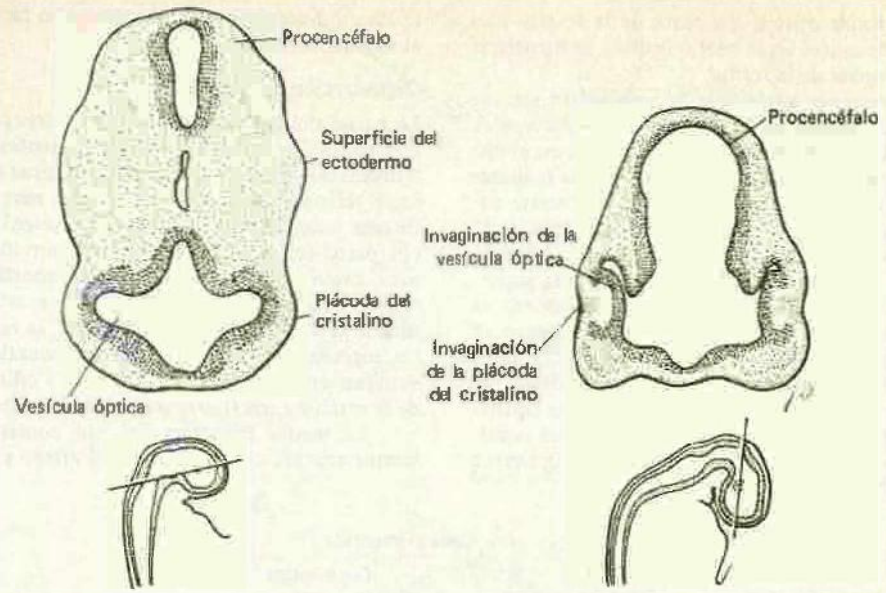

Fig. 25–1. Formación del ojo durante el estado temprano del desarrollo del somite. La vesícula óptica se evagina desde el tubo neural, hace contacto con la superficie ectodérmica y de esta manera empieza a invaginarse. Todas las micrografías de luz están marcadas de acuerdo con la magnitud dada por el microscopio antes de la amplificación fotográfica. Todas las micrografías electrónicas están marcadas de acuerdo con la magnitud total, incluyendo la amplificación fotográfica.

está destinado a convertirse en el *cuerpo vítreo* (fig. 25–3). La vesícula lenticular está separada de la superficie ectodérmica por el mesodermo (fig. 25–3). En este espacio mesodérmico, se desarrolla una cavitación revestida por células epiteliales (*epitelio mesenquimatoso*) que forma la *membrana iridopupilar* y el revestimiento anterior del iris. Nótese que el iris lo forman tres capas de células epiteliales. El epitelio mesenquimatoso anterior está separado por mesodermo (tejido conjuntivo) del epitelio pigmentado y no pigmentado, derivado de las capas interna (neural) y externa (pigmentada) de la copa óptica.

La *esclera* o *esclerótica* se deriva del mesodermo periférico del ojo en desarrollo, parecida a la *duramadre* (fig. 25–3). La esclerótica es un tejido conjuntivo denso que envuelve al ojo y se conecta con el *estroma* o *substancia propia* de la *córnea*. De dentro hacia afuera, la córnea consta de epitelio (superficie ectodérmica), substancia propia y epitelio mesenquimatoso que se refleja desde la superficie rostral del iris (fig. 25–3). La cavidad que está entre la superficie posterior de la córnea y la superficie anterior del iris, es la *cámara anterior*. Esta tiene conexión con la *cámara posterior* a través de la pupila; la cámara posterior es el espacio que queda entre la superficie posterior del iris y la anterior, la que queda en el cristalino.

El mesodermo entre la esclerótica en desarrollo y la pared externa del ojo en desarrollo, se parecen a las *leptomeninges;* sin embargo el mesodermo se convierte en una *cubierta vascular* o *tracto uveal* del ojo. Los componentes del tracto uveal incluyen la *coroides*, el *cuerpo ciliar* y el *estroma irídeo*. La coroides está relacionada de manera íntima con el epitelio pigmentado. El cuerpo ciliar está cubierto por la parte ciliar de la retina, el epitelio pigmentado y el no pigmentado. La superficie caudal del iris es cubierta por la parte iridial de la retina y dos capas de células pigmentadas. El cristalino está suspendido del cuerpo ciliar por medio de un delicado *ligamento suspensorio*.

La *retina óptica* (*porción óptica de la retina*) se deriva de las paredes interna y externa de la copa óptica sufriendo un crecimiento diferencial. La pared externa permanece como una sola capa de células, el *epitelio pigmentado*, separado de la pared interna o *retina neural*, por el *espacio intrarretinal* (*cavidad de la copa óptica*). La retina neural crece y se diferencia en una estructura caracterizada por numerosas capas de células. Las células fotorreceptoras forman la parte externa de la capa interna. Estas y el epitelio pigmentado, son parecidas al *epéndimo*. Las capas celulares restantes de la retina neural son equivalentes al *manto* y *capas marginales* del tubo neural. La retina neural y el epitelio pigmentado están "unidas" como fibras nerviosas, donde la retina neural aparece del polo caudal en el *disco óptico*. También están unidos con la retina ciliar, la *ora ciliar de la retina*.

La parte interna de la retina neural es adyacente a la *membrana hialoides*, que es el revestimiento periférico del cuerpo vítreo. Dentro del pliegue de la membrana hialoides en algunas especies de ojos maduros, por ejemplo el bovino, se aprecia un residuo de *arteria hialoide*, el cual irriga la cara posterior del cristalino. La arteria hialoide llega al cuerpo vítreo y cara posterior del cristalino durante la formación de

la *coroides* o *fisura óptica*. La parte de la arteria hialoide que se encuentra en el nervio óptico, se mantiene como *arteria central de la retina*.

Las *separaciones retinianas* se relacionan con el desarrollo de los componentes pigmentados y neurales de la retina. El espacio intrarretinal se oblitera en el ojo adulto siendo un espacio potencial que puede reaparecer después de un traumatismo. Las *membranas iridopupilares persistentes* permanecen como una capa completa sobre la pupila, no obstante, se observan más comúnmente, como bandas fibrosas unidas a la superficie anterior del cristalino o del iris. Un *coloboma* es un trastorno en forma de fisura que puede aparecer en cualquier parte del ojo a lo largo del tracto de la fisura coroidea. Puede haber fisuras o hendiduras en el iris, cuerpo ciliar, retina, coroides y nervio óptico que se deben a un cierre incompleto de la fisura coroidea. Los colobomas del iris (*coloboma iridiano*), nervio óptico y disco óptico se observan con facilidad durante el examen ocular.

Organización

La pared del ojo está compuesta de tres capas (túnicas) que rodean y envuelven los componentes de refracción o dióptricos (fig. 25–4). Las tres túnicas del globo son: *capa fibrosa, capa vascular* y *capa nerviosa*. La capa fibrosa más externa la forman la *esclerótica* en la mayor parte del ojo y la *córnea* en la porción anterior. La capa vascular o tracto uveal, está constituida por *coroides, cuerpo ciliar* e *iris*. La capa interna, llamada *túnica nerviosa* está constituida por la *retina*. El epitelio pigmentado y el epitelio no neural de la retina, auxilian en la formación del cuerpo ciliar (*parte ciliar de la retina*) e iris (*parte iridica de la retina*).

La *media dióptrica* del ojo consiste de *córnea, humor acuoso, cristalino, cuerpo vítreo* y *retina*.

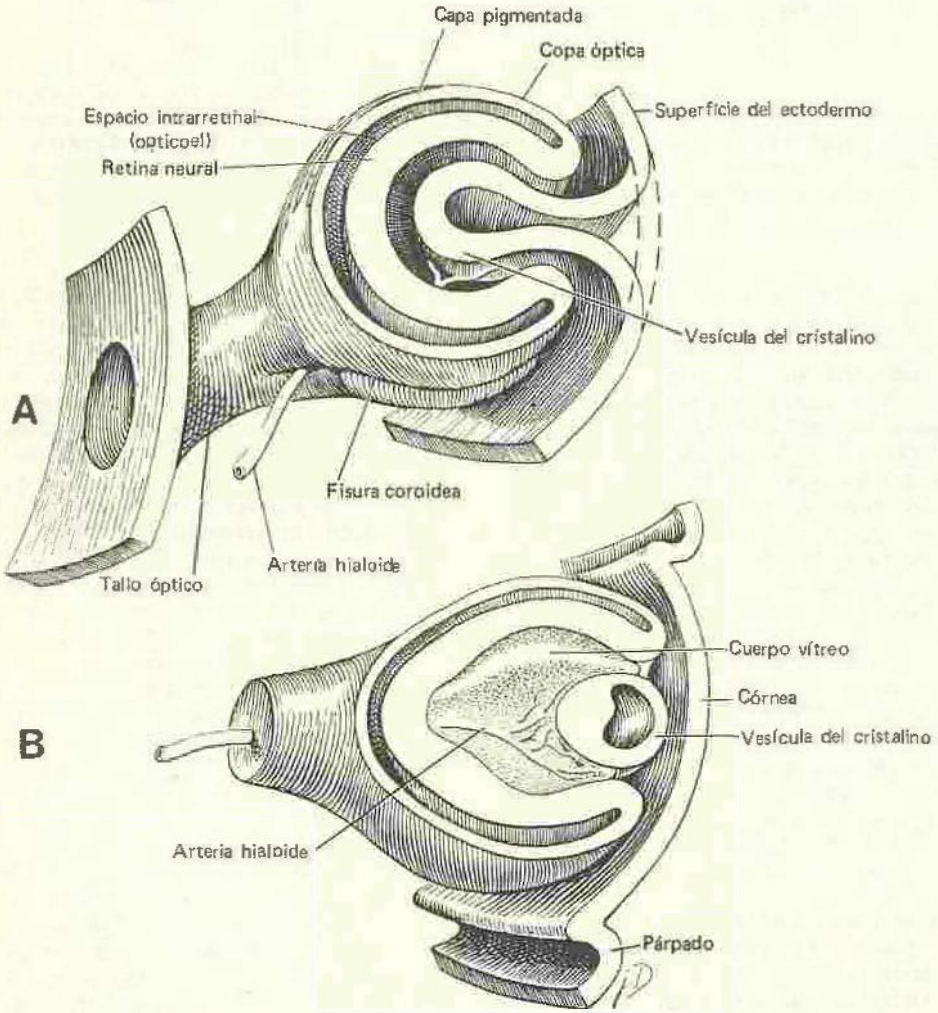

Fig. 25–2. Progresión en el desarrollo del ojo. A. La copa óptica se ha formado y está unida al diencéfalo por medio del tallo óptico. La lente plácoda se ha invaginado para formar una vesícula lenticular. La arteria hialoide se ha asociado con la fisura coroidea. B. La vesícula lenticular se ha separado de la superficie del ectodermo.

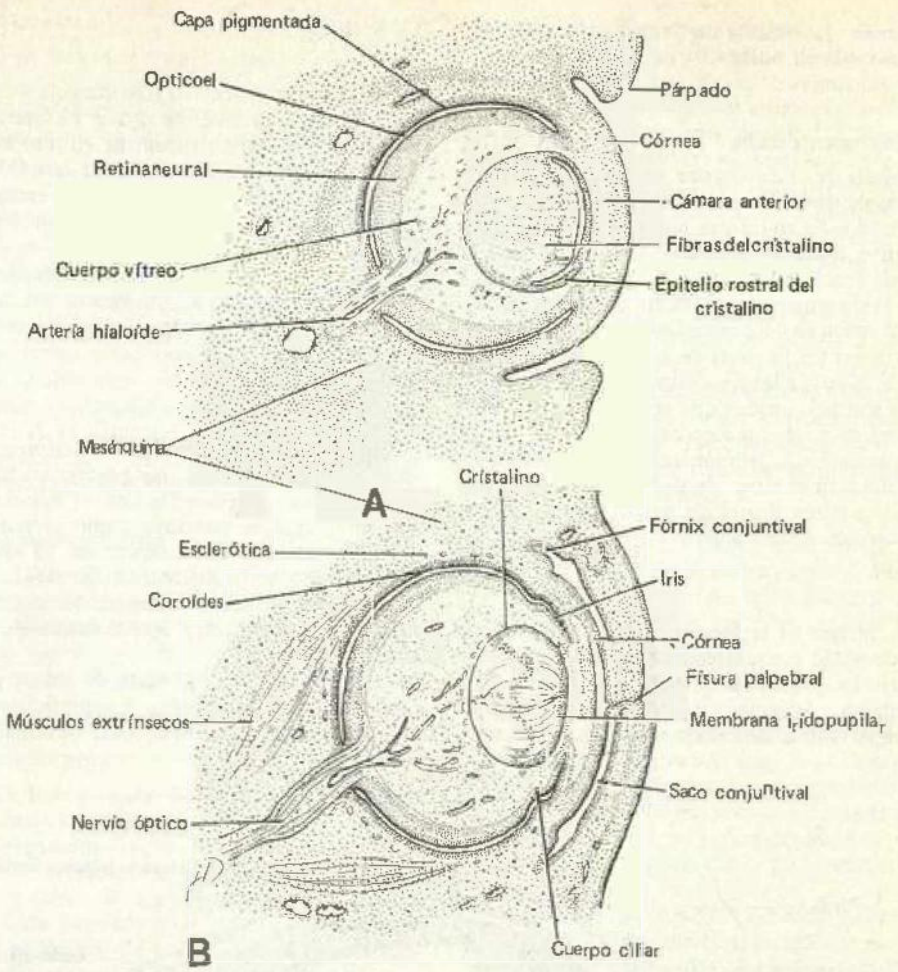

Fig. 25–3. Desarrollo continuado del ojo. **A.** La lente está dentro de la copa óptica y el bulbo completo está encapsulado por mesénquima. **B.** La cámara anterior ya se ha formado y se aprecia la membrana iridopupilar. Las túnicas fibrosa y vascular han empezado a diferenciarse.

El ojo se divide en dos compartimientos: el *anterior*, localizado rostralmente entre el cristalino y la córnea, y el *posterior*, ocupado por el cuerpo vítreo. El compartimiento anterior se divide en *cámara anterior* y *cámara posterior*. La cámara anterior se encuentra entre la córnea y el iris. El punto en el cual el iris y la córnea hacen contacto se denomina *ángulo de filtración*. La cámara posterior es el espacio entre iris y cristalino. La cámara posterior se comunica con la anterior, por medio de la pupila.

TUNICA FIBROSA

La túnica fibrosa la forman la *esclerótica* y la *córnea*.

ESCLEROTICA

La *esclerótica* está compuesta de tejido conjuntivo fibroso blanco denso (TCFBD) rico en fibras elásticas (fig. 25–5), dividida en tres zonas: *zona episcleral*, *esclerótica propiamente dicha* y *lámina fusca*.

Zona episcleral

La zona más externa o *episcleral* (*capa episcleral*) es un tejido fibroelástico, transparente, unido en forma laxa a la esclerótica propiamente dicha. Los vasos que irrigan la zona episcleral lo hacen externamente en una parte avascular de la esclerótica propiamente dicha. La episclera, que se une con la esclerótica y la córnea en la porción anterior del ojo, es adyacente pero separada de una delgada capa dispuesta de manera periférica, de tejido fibroso denso llamada *cápsula de Tenon*, por el

espacio de Tenon. La cápsula de Tenon es la cubierta facial del globo (*fascia bulbar*) y difícil de visualizar por vía macroscópica.

Esclerótica propiamente dicha

La *porción media* de la *esclerótica propiamente dicha* es un tejido conjuntivo fibroelástico que se halla muy poco vascularizado. Se comunica hacia adelante con el tejido conjuntivo de la córnea. Este punto de transición, se conoce con el nombre de *unión corneoscleral* que contiene vasos sanguíneos y linfáticos. El borde de la córnea en su unión se denomina *limbo.*

Los componentes fibrosos de la esclerótica, colágena y elastina, incluyen las capas siguientes de láminas aplanadas que son más anchas que gruesas (fig. 25–5). Las láminas radian en todas direcciones alrededor del globo entrelazadas. En la porción anterior, las fibras se orientan en dirección circular alrededor del eje óptico, lo cual permite puntos firmes de unión para la inserción de los músculos extraoculares.

Lámina fusca

La *parte más íntima* es la *lámina fusca,* la cual está constituida por tejido conjuntivo fibroelástico, rico en fibras elásticas. La presencia de células pigmentadas que tal vez migran a la esclerótica de la coroides yuxtapuesta, le imparte una coloración especial a la lámina fusca.

CORNEA

La *córnea* es la extensión transparente de la esclerótica. El cambio de esclerótica opaca a córnea transparente se presenta en forma repentina en la *unión corneoscleral (limbo).* El borde corneal de la unión está sobrepuesto por la esclerótica. Los vasos escleróticos se extienden al limbo, pero no atraviesan ordinariamente, la unión corneoscleral.

Por lo general, la córnea consiste de cinco capas: *epitelio, membrana de Bowman, substancia propia, membrana de Descemet* y *epitelio mesenquimatoso (endotelio)* (fig. 25–6).

Capa epitelial

La *cubierta epitelial anterior de la córnea* es un epitelio escamoso, estratificado, no queratinizado. La cubierta de la córnea se comunica con el *epitelio conjuntival bulbar* el cual se continúa como *epitelio conjuntival palpebral en el fórnix conjuntival.* El epitelio conjuntival bulbar y el tejido conjuntivo asociativo, incluyen una membrana mucosa denominada *conjuntiva bulbar.* La *conjuntiva palpebral* está formada de manera parecida.

El epitelio corneal varía de grosor pero contiene células basales, intermedias y superficiales. El epitelio, está enriquecido con numerosas terminaciones nerviosas desnudas.

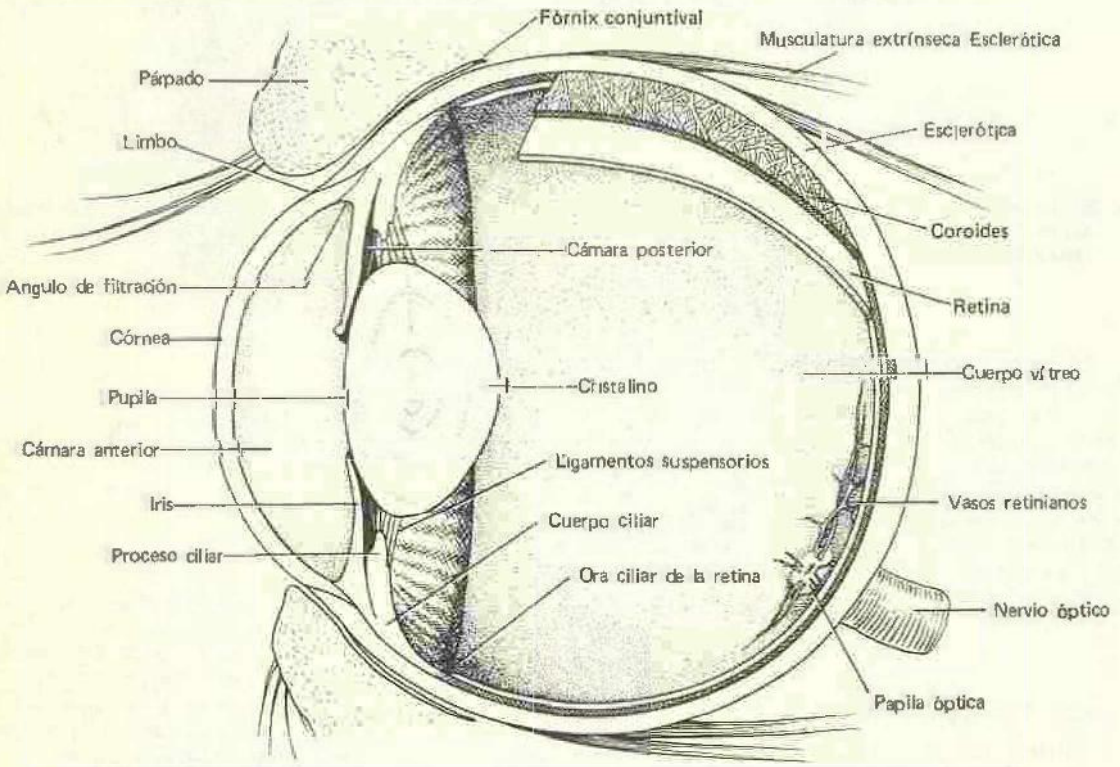

Fig. 25–4. Diagrama de un corte parasagital de ojo bovino.

Membrana de Bowman

La *membrana de Bowman* o *membrana limitante anterior* tiene una combinación de inembrana basal y una fina red de fibras colágenas finas. Se aprecia con claridad en primates, pero en forma muy vaga se define en otras especies.

Substancia propia

La *substancia propia* forma la mayor parte de la córnea. Consiste de fibras colágenas dispuestas en configuraciones placoides. Se hallan dentro de espacios interfibrilares los fibroblastos aplanados (*queratoblastos*). La substancia que forma el substrato basal consiste de *mucosubstancias* (condroitín sulfato, queratán sulfato, ácido hialurónico) las cuales son indispensables para el mantenimiento de la hidratación corneal apropiada. Se encuentran numerosas fibras nerviosas amielínicas, pero la substancia propia carece de vasos sanguíneos.

Membrana limitante posterior

La *membrana limitante posterior* o *membrana de Descemet* separa la substancia propia del endotelio. Aunque se consideró como una lámina basal, estudios bajo el microscopio electrónico revelaron que está constituida por una capa colágena de disposición tridimensional.

Epitelio mesenquimatoso

La cubierta del borde caudal de la córnea se logra por medio de un *epitelio mesenquimatoso*. El revestimiento epitelial mesenquimatoso de la córnea, así como el revestimiento de la superficie iridiana anterior, se conoce con el nombre de *endotelio*. Estas células no tienen morfología parecida a las células del verdadero revestimiento endotelial de vasos sanguíneos y linfáticos. El endotelio corneal consiste de células escamosas grandes o cuboidales bajas las cuales forman una capa celular interdigitada sólida sobre el margen posterior de la córnea, por lo que separa a la córnea propiamente dicha del humor acuoso de la cámara anterior. Sin embargo, el endotelio de la cámara anterior, es continuo con las células de revestimiento del plexo venoso mediante el cual el humor acuoso vuelve a la circulación. De allí que el uso del epitelio mesenquimatoso, como sinónimo de endotelio, provoque confusión.

Correlatos funcionales

Los animales domésticos se caracterizan por sus modificaciones estructurales en la córnea. Los animales noctámbulos tienen córneas relativamente más grandes que las especies diurnas. La córnea de animales noctámbulos puede comprender 35% de la superficie del globo. La superficie relativa de la córnea de animales domésticos, va de 17 a 30%. El grosor de la córnea depende de la especie, y las córneas individuales, excepto en el hombre, no tienen un grosor uniforme. El grosor de la córnea de la mayor parte de los animales domésticos varía de 0.56 a 1.0 mm. Los centros corneales de bovino, canino, felino y porcino son más gruesos que la periferia; en tanto que en el caballo ocurre lo contrario.

La *transparencia* es la esencia de la función corneal normal. La transparencia de la córnea, se atribuye a la disposición ordenada de sus constituyentes colágenos. Las fibras colágenas están dispuestas en láminas paralelas a la superficie corneal. Las fibras intralaminares son paralelas entre sí, pero las láminas se orientan en diferentes direcciones para paralelizarse con la superficie. En comparación, la disposición de las fibras colágenas en la esclerótica ayudan a su opacidad. La cantidad de agua (hidratación) dentro de la substancia propia contribuye también a la transparencia de la córnea. El edema de la córnea se caracteriza por varios grados de opacidad que van desde una opacidad menor (*nébula*), una opacidad gris ligera (*mácula*), hasta una opacidad blanca densa (*leucoma*). El epitelio escamoso estratificado intacto y de funcionamiento normal, así como el endotelio mesenquimatoso, son barreras necesarias para la prevención de imbibición de agua y la opacidad corneal resultante.

La córnea avascular depende de la difusión de metabolitos, incluyendo O_2, de tres fuentes: capilares límbicos dispuestos en forma periférica, humor acuoso y película lagrimal. Aunque la película lagrimal no es una fuente primaria de metabolitos, sí es la fuente mayor de O_2 disuelto.

Curación

La lesión congénita común de la córnea es el *crecimiento dermoide* (*coristoma*), que es el desarrollo de pelos largos (bovino, perro) o cortos (caballo) y de cierta cantidad de tejido adiposo dentro de la córnea. Dado que la córnea es piel modificada, los principios que controlan la curación de la piel, también se aplican a la córnea.

Las *heridas superficiales* que incluyen el epitelio de revestimiento anterior cicatrizan muy rápido por medio de la migración de células epiteliales basales y mitosis subsecuente; sin embargo, un *rasguño superficial* simple cicatriza por migración celular sin mitosis. Las *heridas profundas* dentro de la substancia propia, son notables por la inflamación. La córnea, desprovista de su revestimiento epitelial superficial se inflama y se hace nebulosa. La migración y la mitosis determinan, en parte, a la curación. Debido a que la formación de la inembrana basal aparece con mayor lentitud que el reemplazo celular epitelial, las nuevas células de revestimiento se unen laxamente a la córnea con hipersensibilidad a una nueva lesión. La neovascularización, a partir de los vasos sanguíneos límbicos, se presenta de tres a seis días después de la lesión. Los fibroblastos que acompañan a los vasos sanguíneos nuevos y a los queratoblastos, depositan colágena al azar, lo cual determina la formación de una cicatriz corneal. El resultado completo del proceso curativo puede ser una cicatrización mínima y pérdida de la neovascularización. Las *heridas penetrantes* internas de la cámara anterior, rompen con todos los componentes corneales, incluso con el endotelio; la fibrina que se origina en el humor acuoso tapona la herida. La curación de dichas heridas necesita de la resolución del coágulo de fibrina, la regeneración del endotelio y otros casos afines.

Las diferencias de especie, caracterizan la sensibilidad de la córnea a las lesiones y la curación subsi-

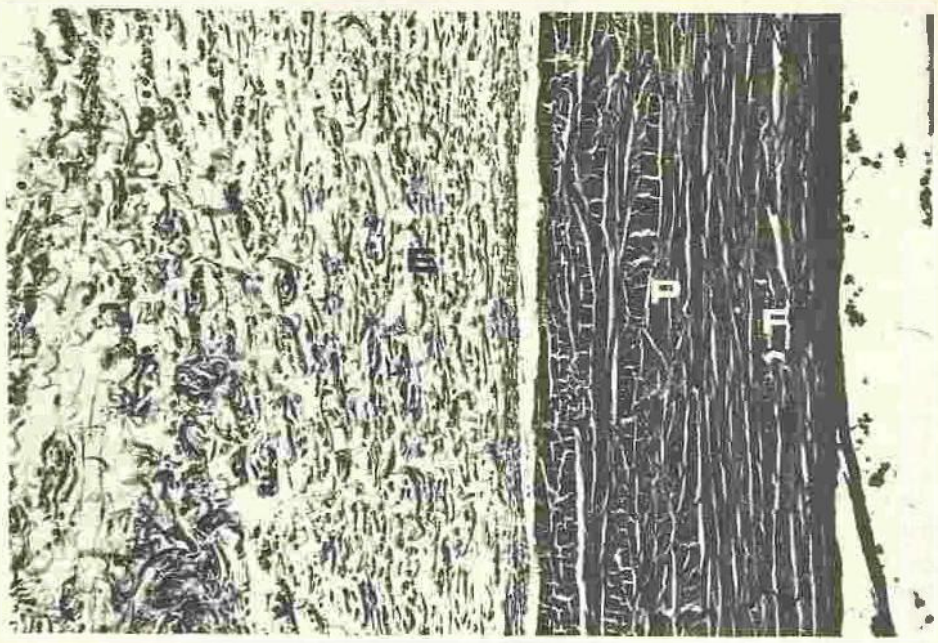

Fig. 25–5. Esclerótica de ojo canino. La episclera (E) es de tejido fibroelástico. La esclerótica propiamente dicha (P) es un tejido fibroelástico denso que está muy poco vascularizado. La lámina fusca (F) es un tejido fibroelástico pigmentado. X40.



Fig. 25–6. Córnea de ojo canino. El epitelio anterior (flecha obscura), substancia propia (S), membrana de Descemet (flecha clara) y endotelio (E) están indicados. La membrana de Bowman es una característica estructural a nivel del microscopio de luz, de los ojos de primates, y no se aprecia. El endotelio está desplazado de la córnea como instrumento. X40.

guiente a la lesión. Las córneas de rumiantes son las menos susceptibles a lesiones y cicatrizan con rapidez. Las córneas de felino no se caracterizan por una vascularización extensa por lo que la cicatrización es mínima y lenta; por el contrario, las córneas de perro desarrollan una neovascularización extensa. La córnea de equino es la más susceptible ya que cicatriza con lentitud pero dejando una notable cicatriz.

El trasplante corneal alográfico es un método efectivo de curación de las lesiones corneales. La córnea al carecer de vasos sanguíneos y linfáticos, está en un sitio "privilegiado" que puede proteger el trasplante de la respuesta inmune del huésped.

Unión corneoscleral

La *unión corneoscleral* es el punto de transición de la esclerótica opaca y la córnea transparente; se trata de una marca anatómica muy importante para el examen oftalmológico. Los vasos sanguíneos esclerales terminan en esta región que contiene el aparato para el retorno del humor acuoso a la circulación general. El limbo es el punto de transición gradual del epitelio corneal anterior al epitelio conjuntival bulbar. La membrana de Bowman termina en el limbo. El estroma conjuntival se interdigita entre el epitelio conjuntival y la unión anterior de la cápsula de Tenon, lo cual contribuye a la *conjuntiva límbica*. La conjuntiva límbica continúa como *conjuntiva palpebral*.

TUNICA VASCULAR

La *túnica vascular* o *tracto uveal* está formada de *cubierta coroides*, *cuerpo ciliar* e *iris*. El tracto uveal no se continúa regresivamente a la córnea, sino que se refleja como iris y cuerpo ciliar.

COROIDES

La coroides está subdividida en cinco capas: *epicoroides*, *lámina vasculosa*, *tapetum*, *lámina coriocapilar* y *lámina elástica coroides* (fig. 25–7).

Epicoroides

La *epicoroides* también se conoce como *capa supracoroides*. Esta capa se separa de la lámina fusca por medio del *espacio pericoroidal* o *supracoroidal*. Sin embargo, las fibras colágenas pasan por este espacio uniendo a la túnica. Esta capa avascular la forma un arreglo laxo de colágena, cromatóforos y fibroblastos.

Lámina vasculosa

La *lámina vasculosa* consta de grandes vasos encajados en tejido conjuntivo laxo que algunos cromatóforos contienen.

Tapetum

El *tapetum* (*tapetum lucidum*) es una capa fibrosa o celular de la cubierta coroides, ubicada entre la lámina vasculosa y la capa coriocapilar. El tapetum se describe con frecuencia como una superficie de refracción de la luz o "espejo ocular", que refleja de manera ostensible la luz hacia los fotorreceptores de la retina para lograr la visión nocturna (*escotóptica*), visión que se presenta bajo estados de iluminación deficiente. La forma, color y distribución del tapetum a lo largo del fondo ocular depende de la especie que se trate. El tapetum permite el "brillo ocular", que es claro cuando la luz penetra en

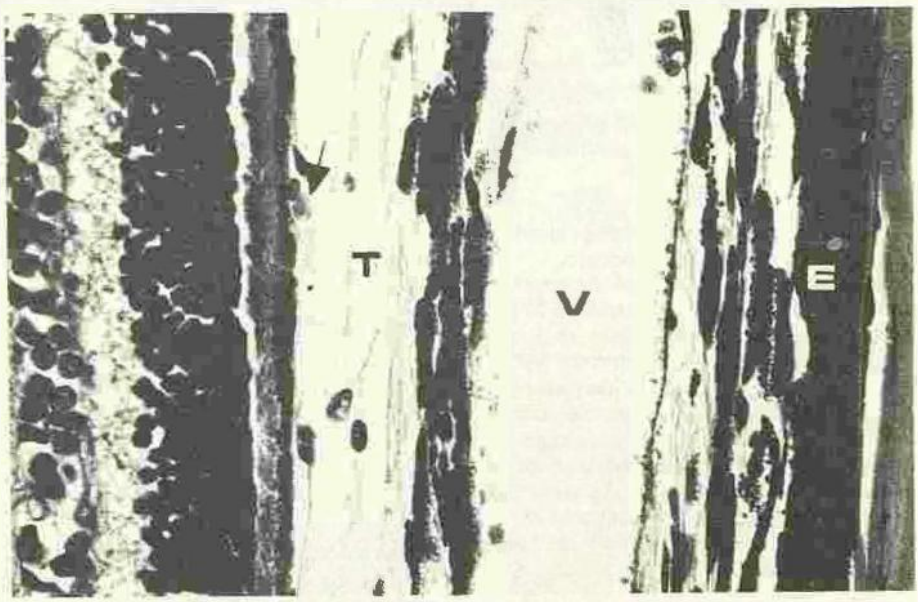

Fig. 25–7. Coroides de ojo canino. La epicoroides (E), lámina vasculosa (V), tapetum celular (T) y capa coriocapilar (flecha obscura) están indicados. X160.

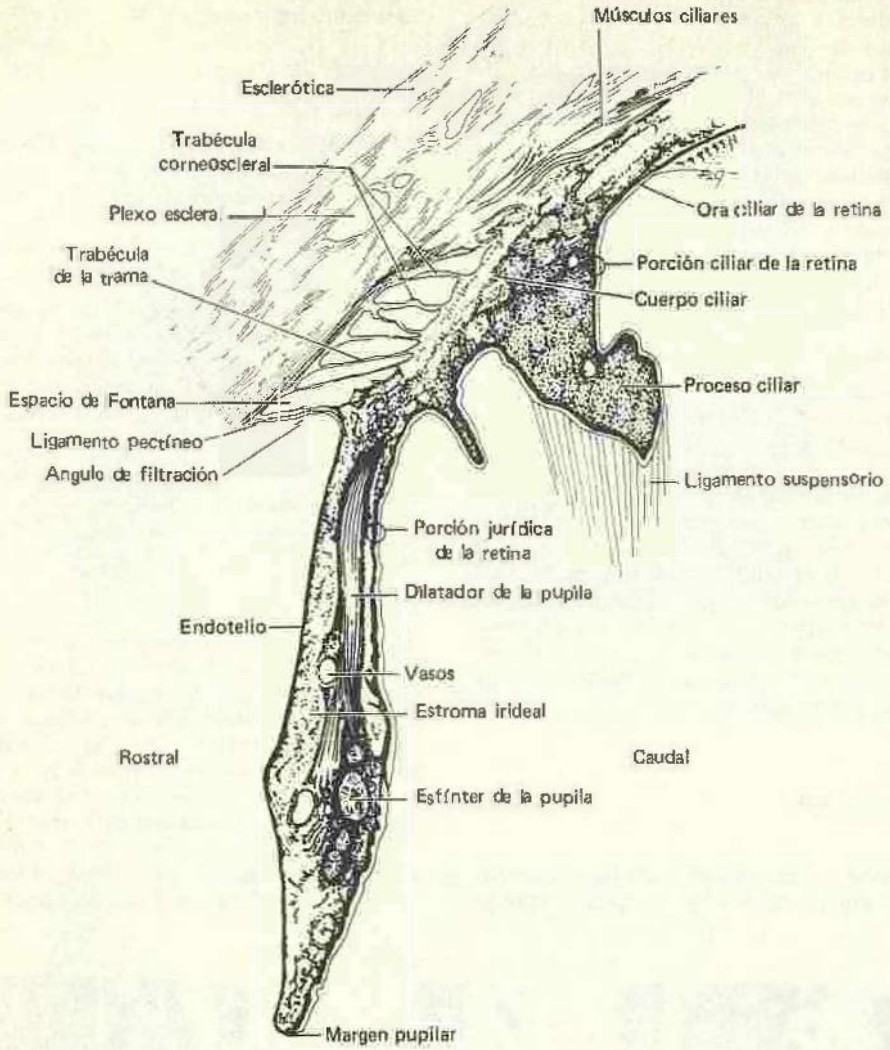

Fig. 25–8. Dibujo esquematizado de la úvea anterior (iris y cuerpo ciliar) y estructuras asociadas del ojo canino.

el ojo en la obscuridad –en la noche o bajo penumbra durante un examen ocular con el oftalmoscopio.

El *tapetum fibroso* es característico de muchos ungulados que consiste en capas interdigitadas de fibras colágenas y fibroblastos. Un *tapetum celular* es característico en carnívoros (fig. 25–7). Lo forman varias capas de células poligonales aplanadas o alargadas (*fibroblastos*) con estructuras cristalinas características, las cuales contienen zinc. Las células de cada capa están dispuestas en tándem, y sus ejes mayores están orientados en forma paralela a la retina. La parte del fondo ocular no reflejada y muy pigmentada es la *región atapetal* del ojo. En los ojos del cerdo y del hombre no existe *tapetum lucidum*.

Capa coriocapilar

La *capa coriocapilar* (lámina capilar) es rica en capilares. Estos son la irrigación vascular que provee de nutrimentos para la parte más externa de la túnica nerviosa.

Membrana elástica

La *membrana elástica* es un conjunto de fibras elásticas adyacentes a la lámina basal del epitelio pigmentado. También está relacionada con la *membrana de Bruch*.

CUERPO CILIAR

El *cuerpo ciliar* es la continuación anterior de la coroides (fig. 25–8). Está formado de aportaciones de la coroides y la retina. El cuerpo ciliar empieza con la *ora ciliar de la retina*, en el punto en que termina la porción nerviosa de la retina (fig. 25–9). El epitelio pigmentado y la parte celular columnar no nerviosa de la

retina se continúa hacia adelante para cubrir el cuerpo ciliar.

Organización histológica

La mayor parte del cuerpo ciliar consta de tejido conjuntivo areolar rico en fibras elásticas, una extensa red capilar y músculo liso (fig. 25–10). El músculo liso, *músculo ciliar*, consiste de tres capas que se originan en el tendón ciliar unido a la esclerótica. En general, los músculos ciliares de los animales domésticos no están bien desarrollados, por lo que poseen un potencial de acomodación deficiente.

La masa del músculo liso, tejido conjuntivo areolar y vasculatura, están limitados por una *lámina elástica*. Esta es la continuación anterior de la *membrana de Bruch*. Por dentro de esta membrana se halla la *lámina basal* del *epitelio pigmentado* de la retina la cual se continúa hacia adelante. Interna a esta capa celular, se encuentra el *epitelio ciliar*. Esta capa de células columnares es la continuación anterior de las células nerviosas y apigmentadas que empiezan en la *ora ciliar de la retina*. Esta vaina de doble capa de células incluye la *porción ciliar de la retina* (fig. 25–11). La *membrana limitante interna* es una condensación fibrosa periférica del cuerpo vítreo, que cubre la retina y el cuerpo ciliar; se sigue hacia adelante mezclándose con fibras extendidas desde el proceso ciliar hasta el cristalino.

Proceso ciliar

El *proceso ciliar* es la extensión anterior del cuerpo ciliar en la base del iris. Las fibras zonulares se extienden desde éste, como fibras suspensorias del cristalino. La red capilar extensa del proceso ciliar y del epitelio asociativo, permite la elaboración del humor acuoso en la cámara posterior del compartimiento anterior.

Correlaciones funcionales

La contracción de la musculatura ciliar no alarga el cristalino ni lo acomoda para la visión distante; más bien, la contracción de las fibras musculares provoca que la esclerótica se debilite un poco y se libere la tensión sobre las fibras suspensorias permitiendo que el cristalino se engrose en la visión corta. Cuando estas fibras musculares se relajan, la elasticidad de la cubierta de soporte apiana el cristalino en la visión a larga distancia.

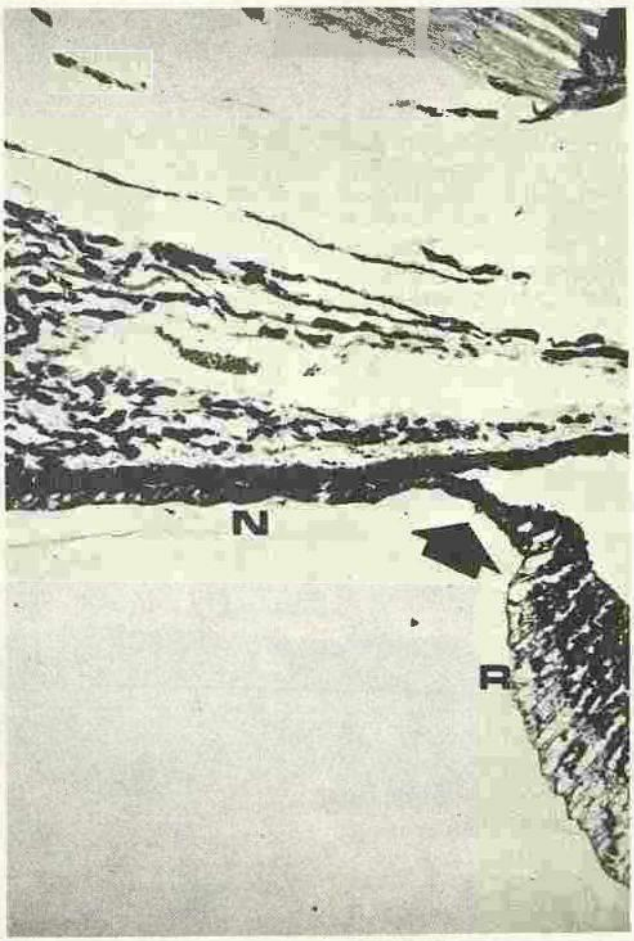

Fig. 25–9. Ora ciliar de la retina de ojo canino. La ora ciliar de la retina (flecha) es la continuación anterior de la retina no neural (N) como la cubierta epitelial de doble capa del cuerpo ciliar, procesos ciliares y cara posterior del iris. R, *porción óptica de la retina*. X40.

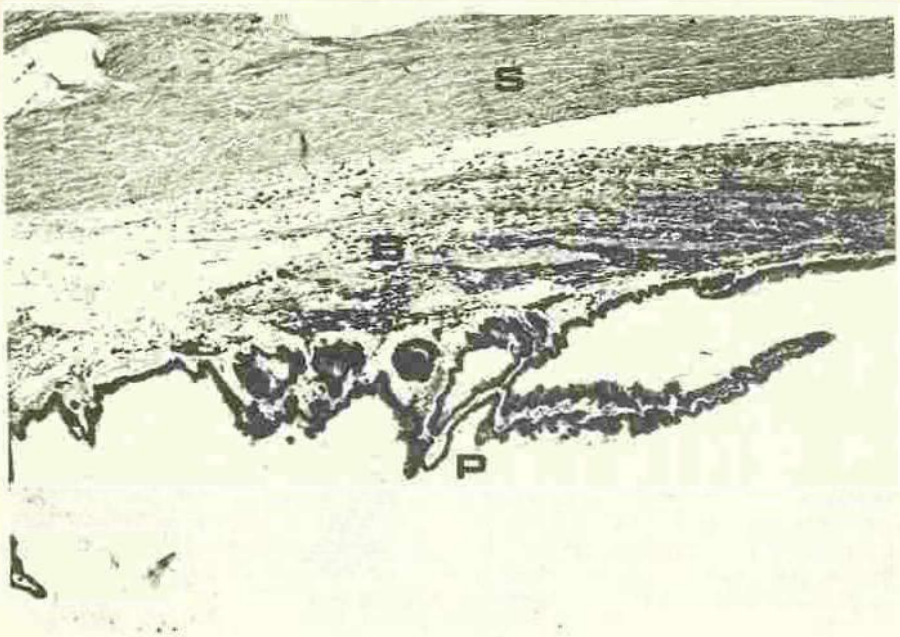

Fig. 25–10. Cuerpo ciliar y procesos de ojo de canino. El cuerpo ciliar (B) y los procesos (P) son internos a la esclerótica (S). El cuerpo ciliar y procesos son parte del conducto uveal anterior. La coroides comprende la úvea posterior. X 10.

Los músculos ciliares están inervados por fibras postganglionares del sistema nervioso parasimpático. Las fibras preganglionares se originan en el núcleo parasimpático (núcleo de Edinger-Westphal) del nervio oculomotor común, alcanzando al ganglio ciliar, donde establece una sinapsis con células ganglionares parasimpáticas y además surgen como *nervios ciliares cortos* (fibras postganglionares) al globo ocular.

IRIS

El *iris* es la extensión de la cubierta coroides al compartimiento anterior (figs. 25–8, 25–12).

Organización histológica

El iris se orienta en forma radial y su margen distal define a la *pupila*. El borde anterior del iris está cubier-

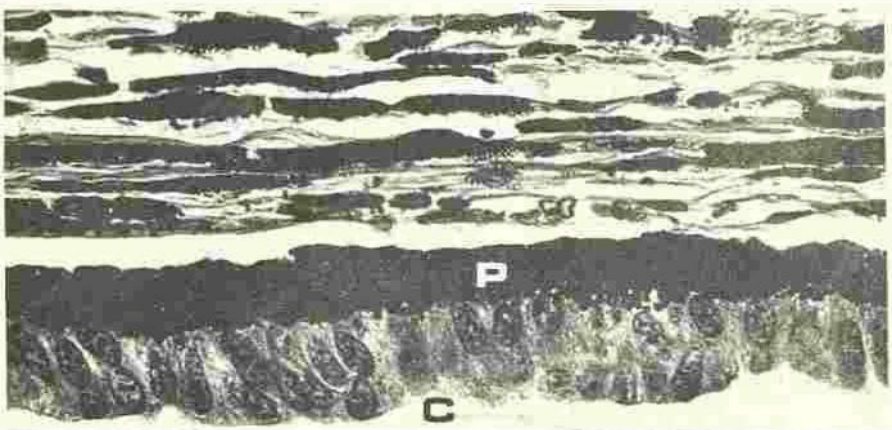

Fig. 25–11. Porción ciliar de la retina de ojo de canino. La doble capa de células está formada de epitelio pigmentado (P) y la continuación epitelial no neural (C) de la retina neural. X160.

to por *células endoteliales (epitelio mesenquimatoso)* reflejado desde el revestimiento posterior de la córnea. Estas células residen sobre la *capa limitante anterior* formada de lámina basal, células pigmentadas, y de fibras colágenas y reticulares. El *estroma irideal* consiste de tejido conjuntivo areolar, vasos sanguíneos, cromatóforos y músculo liso. El *esfínter pupilar* consiste de una masa de fibras musculares lisas, orientadas en forma de círculo a lo largo del borde pupilar del iris. El *dilatador pupilar* lo forman fibras orientadas radialmente a lo largo del borde caudal del iris.

El borde caudal o posterior, está cubierto por las mismas células que el cuerpo ciliar. Las células incluyen la extensión anterior del epitelio pigmentado de la retina y las células epiteliales ciliares, formando la *parte iridea de la retina.*

El *cuerpo negro (gránulos irideos)* se localiza en el margen pupilar del iris de caballos y rumiantes (fig. 25–12). Los gránulos irideos son extensiones proliferativas, muy vascularizadas del estroma iridial y epitelio pigmentado (fig. 25–13). Las estructuras quistoides varían de tamaño entre los ungulados y son más prominentes a lo largo del borde dorsal de la abertura pupilar equina. El cuerpo negro de los rumiantes puede ser de igual tamaño en los márgenes dorsal y ventral de la pupila. Los gránulos irideos pueden funcionar tanto en la elaboración del humor acuoso como para ocluir la porción central de la pupila cuando se contrae el esfínter pupilar.

Correlaciones funcionales

El iris y cuerpo ciliar incluyen la *úvea anterior* (la coroides es la *úvea posterior*). Los cambios inflamatorios de uno de los componentes de la úvea anterior (*uveítis anterior*) por lo común afecta al otro, causado por sus interrelaciones.

El iris descansa en contacto directo con el cristalino, y las alteraciones de su curvatura o posición se reflejan como curvaturas irideales alteradas. La pigmentación irideal es diferencial y característica de las especies domésticas. La distribución del pigmento irideal en el perro, por lo común imparte una distribución bitonal (*heterocromía*) de pigmento pardo. El iris del felino es ordinariamente de un color simple o una mezcla de pigmento sin zonación pigmentaria. El iris de los ungulados se caracteriza por la distribución irregular pigmentaria. Los cambios hipopigmentarios del iris se aprecian en animales subalbinos o albinos.

Debido al método de desarrollo de la cámara anterior, pueden observarse varios grados de *membranas pupilares persistentes* (fig. 25–14). Aunque puede presentarse la obliteración completa de la pupila, son más comunes las bandas fibrosas que se originan del iris y que se proyectan hacia la cámara anterior o que se unen al iris, cristalino o córnea.

El músculo liso del iris, está inervado por fibras postganglionares del sistema nervioso autónomo. El esfínter pupilar recibe su inervación de fibras parasimpáticas que se originan en el núcleo de Edinger-Westphal del nervio oculomotor común. El dilatador pupilar recibe su inervación simpática de fibras posganglionares que se originan en el ganglio cervical craneal del tronco simpático. La integridad de la inervación de las dos masas musculares es necesaria para el mantenimiento del tono muscular y el diámetro pupilar. La inervación simpática periorbital y del ojo es responsable del tono del músculo liso periorbital, del dilatador pupilar, tarso y tercer párpado (gato). El tono normal del músculo liso se manifiesta como una protrusión normal del globo ocular, dilatación pupilar, ampliación de la fisura palpebral y retracción del tercer párpado, respectivamente. La interrupción en la inervación simpática ocular y la periórbita (*síndrome de Horner*) puede manifestarse respectivamente como un ojo hundido (enoftalmía), calda del párpado superior (ptosis), pupila pequeña (miosis) y protrusión del tercer párpado.

Las fibras parasimpáticas del nervio oculomotor común inervan el esfínter pupilar y son los extremos eferentes del reflejo II–III, llamado *reflejo pupilar* (fig. 25–15). La abertura pupilar disminuye de tamaño en respuesta a estímulo luminoso. Debido al cruce de las fibras nerviosas ópticas en el quiasma de los nervios ópticos, el cruce de las fibras en el núcleo protectal y el cruce de fibras en el núcleo parasimpático del nervio oculomotor común, el reflejo de contracción del esfínter pupilar se manifiesta como una respuesta *directa* e *indirecta* (*consensual*) a la estimulación luminosa. El estímulo ocular con luz, tiene como efecto la contracción del esfínter pupilar en ambos ojos. Una evaluación del reflejo pupilar es una herramienta de diagnóstico útil para determinar la integridad de los extremos aferentes y eferentes del reflejo en ambos ojos.

COMPARTIMIENTOS DEL OJO

El ojo está dividido en un *compartimiento anterior* y un *compartimiento posterior* del cristalino, los ligamentos suspensorios de la misma y los procesos ciliares.

COMPARTIMIENTO ANTERIOR

Cámaras anterior y posterior

El compartimiento anterior está limitado por el cristalino, ligamentos suspensorios, procesos ciliares, cuerpo ciliar, iris y córnea (fig. 25–4). El compartimiento anterior se subdivide en *cámara anterior* y *cámara posterior*. La cámara posterior es la región en donde se secreta el humor acuoso y está limitada en forma anterior por el iris, y posterior por el cristalino y ciertas estructuras relacionadas. La cámara posterior comunica con la cámara anterior por medio de la pupila. La cámara anterior por medio de la pupila. La cámara anterior es la cámara donde debe pasar el humor acuoso antes de que vuelva a la circulación en el *ángulo de filtración*, limitada por el iris y la córnea.

Angulo irideal

El *ángulo irideal* (*ángulo del iris, ángulo de filtración, ángulo iridocorneal*) es el margen periférico de la cámara anterior en la región del limbo (fig. 25–16). El ángulo de filtración se forma entre la base del cuerpo

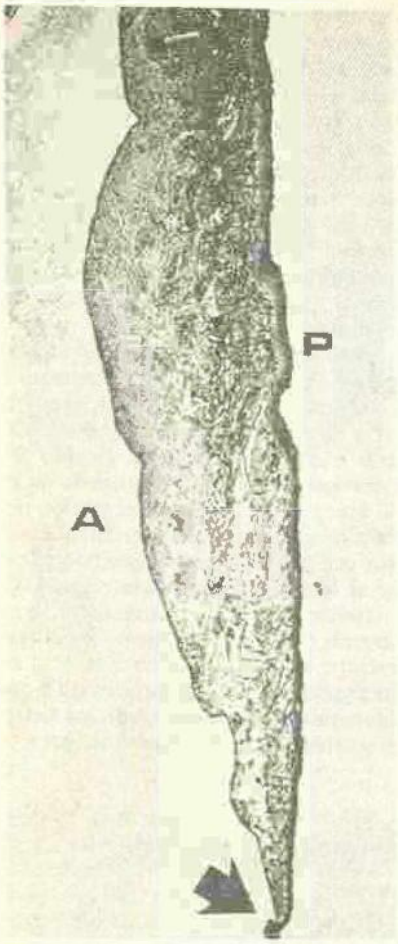

Fig. 25–12. Iris de ojo ovino. La porción ciliar de la retina se continúa con la superficie posterior del iris como porción irídea de la retina. Un cuerpo negro (flecha) es claro a lo largo del margen pupilar del iris. A, cámara anterior; P, cámara posterior. X10.

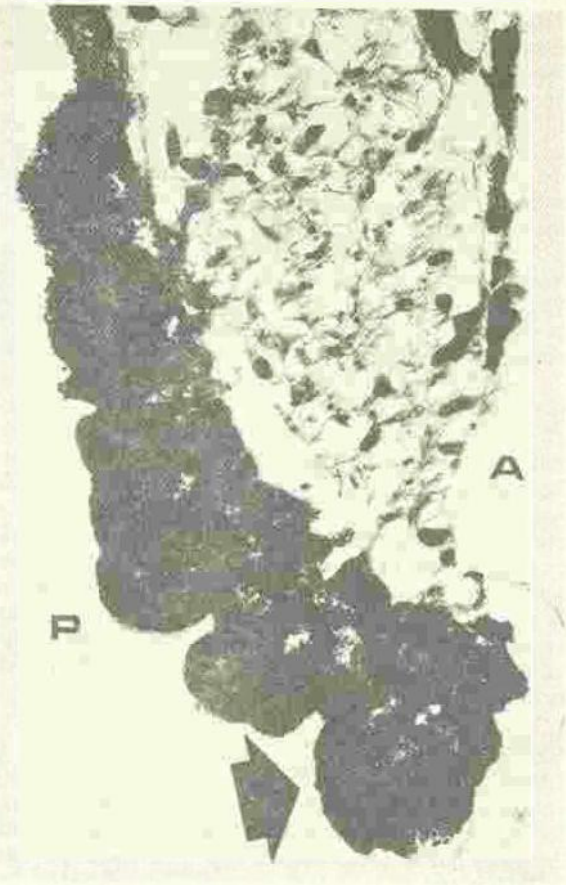

Fig. 25–13. Cuerpo negro de iris ovino. El cuerpo negro (flecha) es una masa proliferativa de epitelio pigmentado y estroma irídeo a lo largo del margen pupilar del iris. A, cámara anterior; P, cámara posterior. X160.

ciliar y el iris, así como la parte caudal de la córnea, lleno por una masa triangular de tejido esponjoso, *trama del ángulo irideal* (fig. 25–17). La trama comprende trabéculas sólidas separadas por sitios llenos de líquido, llamados *espacios de Fontana*. Las trabéculas de la trama consisten de centros de fibras elásticas y colágenas rodeadas por una membrana basal sobre la que residen células endoteliales. La trama trabecular es continua en forma periférica con una fina trama de trabéculas denominadas *trabéculas corneoscleral*es las cuales son subyacentes a la superficie interna de la esclerótica. Adyacente a la cámara anterior, la trama trabecular coalesce como *ligamentos pectíneos*. Estos ligamentos son claros en el caballo desde el ángulo de filtración por examen directo, debido a que la unión corneoscleral no se sobrepone por completo sobre el ángulo de filtración. En otras especies, existe un implemento óptico especial, un goniolente necesario para visualizar los ligamentos pectíneos y el ángulo de filtración. La gonioscopia es un procedimiento adicional importante para evaluar el ángulo de filtración, en especial los casos de glaucoma.

El humor acuoso pasa de la cámara anterior, por los espacios entre los ligamentos pectíneos, a los espacios de la trama trabecular. El líquido continúa a lo largo de los espacios vinculados con las trabéculas corneoesclerales al plexo venoso escleral saliendo del ojo por vía de las venas esclerales. El *canal de Schlemm* es una vena modificada en el ángulo de filtración que es parte de la salida del humor acuoso. Este canal se presenta en hombre y bovino.

En tanto que el humor acuoso pasa con libertad por medio del ángulo de filtración, las partículas quedan atrapadas dentro de la trama trabecular. Los desechos pueden sellar esta trama, como en el caso de la inflamación, y puede retrasarse o aun estancarse, el egreso del humor acuoso, lo cual resultaría con una presión intraocular aumentada —*glaucoma*.

Humor acuoso —barrera sanguínea-acuosa

El humor acuoso transporta nutrientes y oxígeno al cristalino, córnea y retina, además de ser un medio por el cual los productos metabólicos de deseclio se eliminan del espacio intraocular. Es también el medio donde se mantiene la presión intraocular para garantizar las relaciones espaciales apropiadas de los componentes oculares. El líquido se forma en el cuerpo ciliar como un ultrafiltrado de sangre. Los principios de Starling-Landis se aplican en parte a la formación del humor acuoso; no obstante, las células de revestimiento del cuerpo ciliar utilizan mecanismos de transporte activo para secretar ciertas substancias. El líquido es claro, acuoso y un poco alcalino, con una composición química parecida a la del líquido cefalorraquídeo. Los mecanismos involucrados en la formación del humor acuoso se parecen a aquéllos que se utilizan en la formación del líquido cefalorraquídeo. Debido a la naturaleza selectiva del epitelio de revestimiento del cuerpo ciliar en la formación del líquido, éste difiere del plasma; el límite es denominado *barrera sanguíneo-acuosa*. La barrera real quizá esté constituida por las células epiteliales y sus sólidas uniones.

La tasa de formación del humor acuoso, está balanceada con la tasa de egreso del mismo, en el ángulo de filtración. Cuando la tasa de formación aumenta o disminuye, la tasa de egreso incrementa la presión intraocular —*glaucoma*.

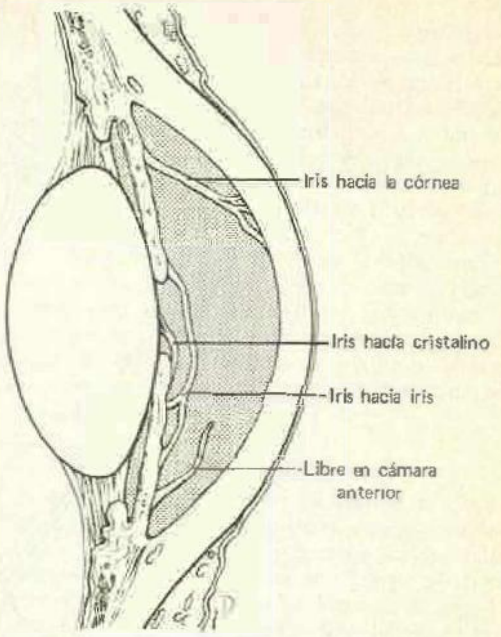

Fig. 25–14. Dibujo que muestra los tipos de membranas iridopupilares que pueden persistir en el ojo adulto como membranas pupilares persistentes.

COMPARTIMIENTO POSTERIOR

Cuerpo vítreo

El *cuerpo vítreo* (*humor vítreo*) se ubica entre el cristalino y la retina (fig. 25–4). El compartimiento posterior lo ocupa en su totalidad el cuerpo vítreo. (Compartimiento posterior y cámara posterior no son sinónimos). El cuerpo vítreo está compuesto de agua, algún ácido hialurónico y fibras colágenas que le confieren una consistencia gelatinosa. No obstante su naturaleza gelatinosa, el humor acuoso se percola mediante el humor vítreo. El límite del humor vítreo está definido por la membrana interna de la retina. En realidad, esta membrana es la lámina basal de las células de sostén de la retina, con fibras colágenas y células fibroblastoides (*hialocitos*) adyacentes a ella. Los hialocitos pueden ser los que permitan la síntesis de los componentes del humor vítreo.

El cuerpo vítreo está adherido a la *papila óptica*, *ora ciliar de la retina* y el *orbicular ciliar* (porción anular del cuerpo ciliar característicamente), y cápsula posterior del cristalino. El canal hialoide pasa por el cuerpo vítreo casi paralelo al eje óptico como un residuo de la arteria hialoide.

CRISTALINO

El cristalino es uno de los *medios dióptricos* o *de refracción* del ojo. El medio dióptrico incluye todas las entidades por las cuales deben pasar los rayos luminosos para alcanzar a las células fotorreceptoras —córnea, humor acuoso, cristalino, humor vítreo y retina. Córnea y cristalino son los medios de refracción más importantes ya que notablemente influyen sobre los rayos luminosos que penetran. El cristalino permite el enfoque de los rayos luminosos sobre la retina. Los componentes del cristalino son la *cápsula*, *epitelio cristalino* y *fibras cristalinas*.

Cápsula

La *cápsula* cubre al cristalino por completo y consta de una membrana basal y de fibras reticulares finas (fig. 25–18). La cápsula transparente no tiene un grosor uniforme; es más gruesa cerca del ecuador y más delgada en los polos anterior y posterior. La porción posterior de la cápsula es más delgada que el componente anterior. La cápsula, dado que es el sitio de inserción de los ligamentos suspensorios, influye sobre la forma del cristalino. Los metabolitos deberán pasar por la cápsula a medida que se muevan entre el cristalino y el humor acuoso.

Epitelio

En el adulto el epitelio está destinado a la superficie anterior bajo la cápsula. El epitelio de la porción caudal de la lente está presente en el desarrollo, pero se convierte en fibras de la lente durante el desarrollo temprano de la misma. El epitelio anterior es cuboidal en el polo y en el ecuador se alarga, formando el *arco* del cristalino donde las células se convierten en *fibras lenticulares*. Estas son células modificadas, alargadas, que se orientan en forma meridional en láminas con-

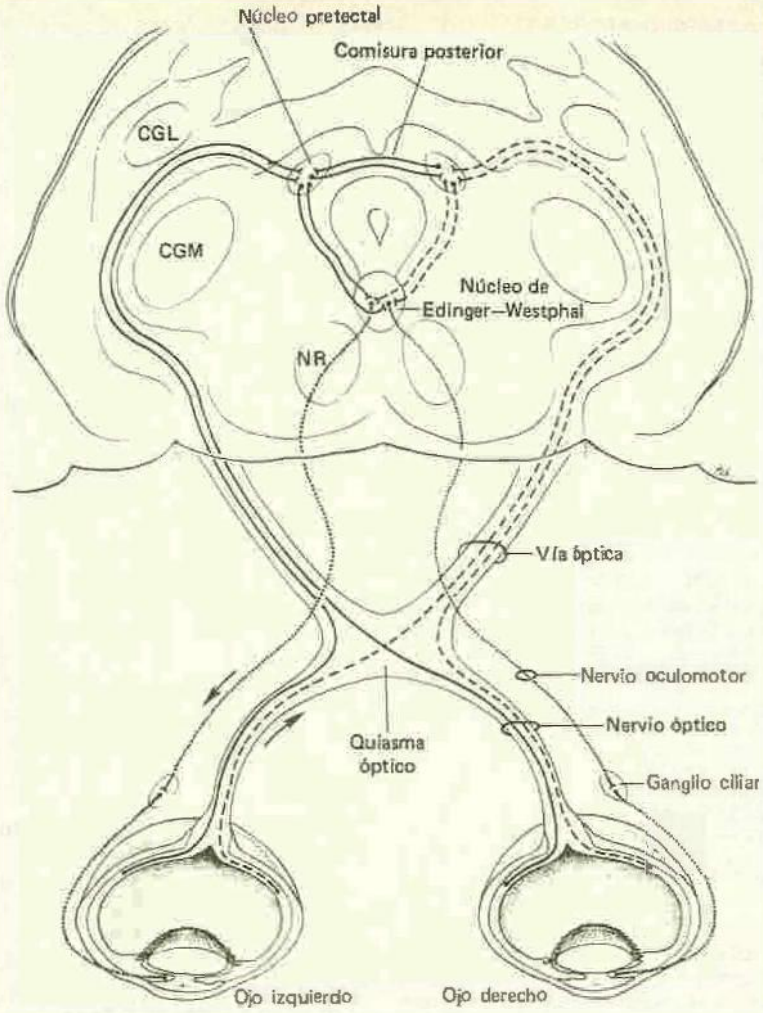

Fig. 25–15. Diagrama de las vías del reflejo pupilar del perro. El encéfalo se muestra en corte transversal y los ojos se muestran en corte frontal. CGL, cuerpo geniculado lateral; CGM, cuerpo geniculado medial; NR, núcleo rojo.

céntricas alrededor del cristalino. Las fibras lenticulares más primitivas se localizan en la periferia del área, conteniendo núcleos, denominada *corteza lenticular*. La diferenciación progresiva permite la conversión a fibras anucleadas típicas. La parte más interna del cristalino, se denomina *núcleo*. El núcleo fetal, juvenil y adulto puede demostrarse como zonas concéntricas de fibras lenticulares. Las fibras más viejas son más densas, menos transparentes y menos elásticas que las jóvenes. Los ápices anteriores y posteriores de las fibras lenticulares alargadas, hacen contacto entre sí en puntos denominados *suturas* (fig. 25–19). Las suturas, llamadas también estrellas lenticulares, son regiones en forma de "Y" donde contactan las fibras lenticulares. Un cemento amorfo une a las fibras lenticulares de forma hexagonal. El material amorfo y las interdigitaciones de las fibras lenticulares en los polos anterior y posterior, determinan la formación de las suturas visibles.

Correlaciones funcionales

La cápsula del cristalino es semipermeable y ayuda a regular el bajo metabolismo partiendo de la glucosa del cristalino. Una gran parte metabólica del cristalino es anaeróbica limitándose al epitelio anterior y a las fibras corticales de la lente.

La cápsula posterior del cristalino está sólidamente adherida al cuerpo vítreo (perro, caballo). Las relaciones adhesivas entre estas dos estructuras excluye la posibilidad de transporte intracapsular del cristalino. En el hombre, las limitantes del cristalino con el cuerpo vítreo se realizan por medio del *ligamento hialoideo-capsular* de tipo anular, el cual permite la eliminación intracapsular del cristalino.

La transparencia del cristalino se logra por el registro y sólido empaque de las constitutivas fibras cristalinas. El endurecimiento gradual del núcleo, es un cambio característico en la vejez, llamado *esclerosis nuclear*. Otros trastornos en la orientación y relación

de las fibras como la vacuolización y precipitación de la proteína cristalina dan por resultado la pérdida de la transparencia, denominada *catarata*.

TUNICA NERVIOSA

ORGANIZACION DE LA RETINA

La *retina* o *túnica nerviosa* permite la recepción, transducción y transmisión de los estímulos luminosos en forma de impulsos nerviosos a las partes cerebrales apropiadas. Las células retinales no están confinadas a la retina fotosensible; la retina continúa como una capa anerviosa (no fotosensible) de células epiteliales y epitelio pigmentado relacionado con el iris y el cuerpo ciliar. El punto de transición de la retina en células epiteliales no fotosensibles se denomina *ora ciliar de la retina* en los animales domésticos y *ora serrata* en el hombre. En este punto, el epitelio no fotosensible y las células pigmentadas de la retina se yuxtaponen como una doble capa celular. La continuación anterior de esta doble capa, en combinación con el cuerpo ciliar, se denomina *parte ciliar de la retina*, en tanto que la doble capa celular relacionada con la superficie irideal posterior es denominada *parte irideal de la retina*. La clara comprensión de las relaciones internas y evolutivas oculares, son definitivas. Las paredes interna y externa de la vesícula óptica constituyen una monocapa celular. La pared interna posterior a la ora ciliar de la retina ha proliferado para producir la estratificación celular característica de la retina. La pared interna, posterior a la ora ciliar de la retina, permanece como una monocapa. La pared externa anterior y posterior a la ora ciliar de la retina mantiene sus características de monocapa en un epitelio pigmentado. La íntima yuxtaposición de estas dos monocapas de células forma la bicapa característica anterior a la ora ciliar de la retina. El análisis subsecuente se limitará a la parte fotosensible de la retina.

La retina (*parte óptica de la retina*) se divide en diez capas: *epitelio pigmentado, capa de células fotorreceptoras, membrana limitante externa, capa nuclear externa, capa plexiforme externa, capa nuclear interna, capa plexiforme interna, capa celular ganglionar, capa de fibras del nervio óptico y membrana limitante interna* (figs. 25–20, 25–21).

Epitelio pigmentado

El *epitelio pigmentado* se localiza en la lámina basal adyacente a la membrana elástica de la coroides. Estas células son cuboidales con núcleos paracentrales y gránulos pigmentarios en el centro. Los procesos celulares largos se extienden entre los fotorreceptores. En lugares bien iluminados el pigmento se desplaza a los procesos celulares previniendo la difusión de la luz a receptores adyacentes. El contacto íntimo de las células pigmentadas con los fotorreceptores parece ser necesario para la síntesis de los pigmentos visuales. Los datos actuales sugieren que las células epiteliales pigmentadas pueden ser sitio de almacenamiento de vitamina A. Además, las células epiteliales pigmentadas fagocitan el segmento externo de conos y bastones en desarrollo.

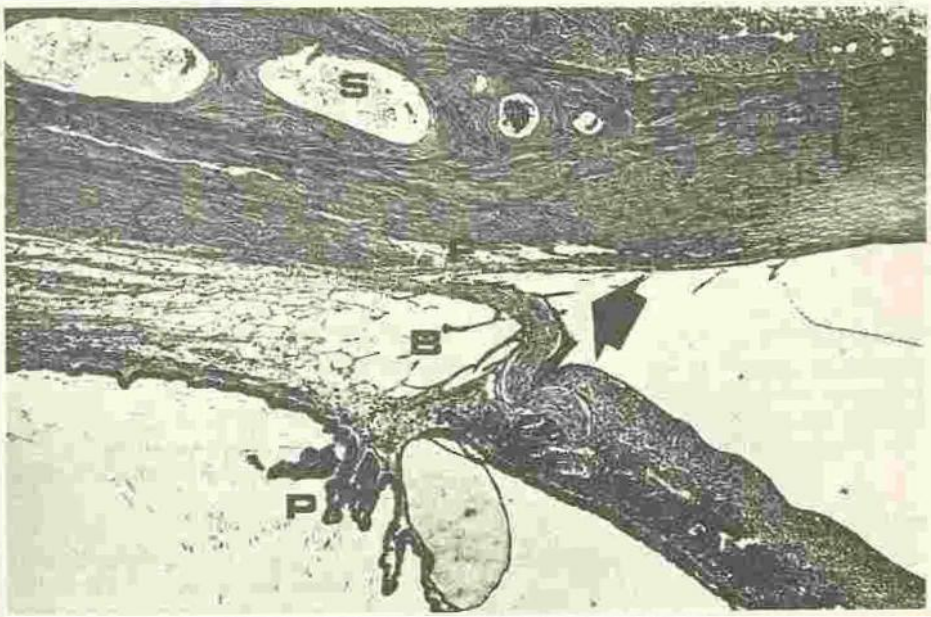

Fig. 25–16. Angulo de filtración de ojo canino. El ángulo de filtración (flecha) está localizado en el ángulo formado por la unión de la córnea, iris y cuerpo ciliar (B). Los espacios de Fontana (F) son continuos con el plexo escleral (S). L, limbo; P, procesos ciliares. X10.

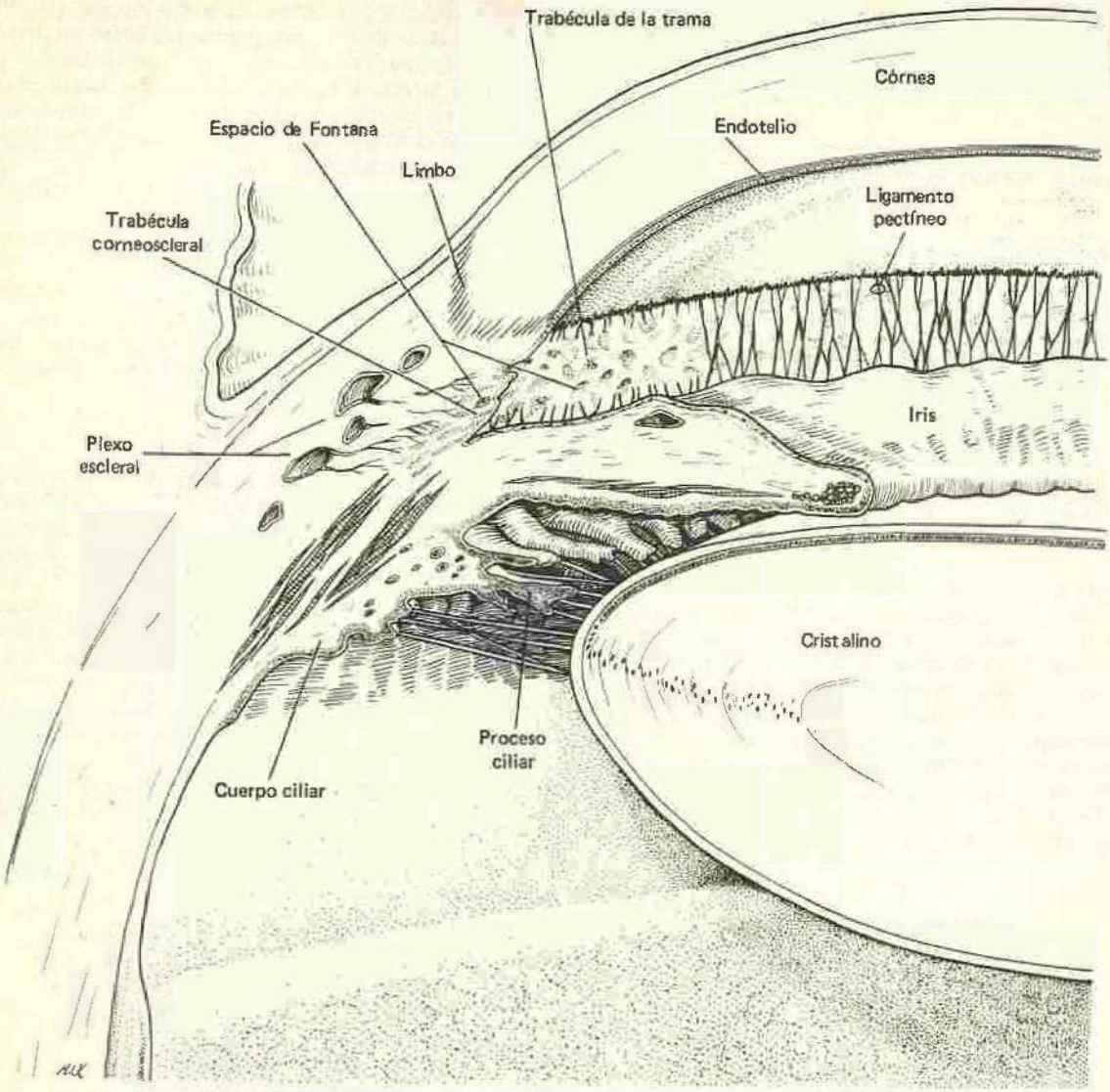

Fig. 25–17. Dibujo tridimensional del ángulo de filtración y estructuras relacionadas.

Capa fotorreceptora

La *capa fotorreceptora* consiste de conos y bastones, formando procesos neuronales modificados de las células conos y bastones fotorreceptores, las cuales se describirán con más detalle en la descripción de las capas retinianas.

Capa nuclear externa

La *capa nuclear externa* está constituida por los núcleos de las células fotorreceptoras.

Capa plexiforme externa

La *capa plexiforme externa* consta de los axones de las células fotorreceptoras, las dendritas de neuronas bipolares subyacentes y fibras de neuronas de asociación, localizadas en esta zona o en la periferia de la zona nuclear subyacente.

Capa nuclear interna

La *capa nuclear interna* contiene los cuerpos celulares de neuronas bipolares y neuronas de asociación.

Capa plexiforme interna

La *capa plexiforme interna* consiste de axones de neuronas bipolares, las dendritas de las células ganglionares subyacentes y los procesos de neuronas de asociación.

Capa de células ganglionares

La *capa de células ganglionares* la forman los cuerpos celulares de células ganglionares.

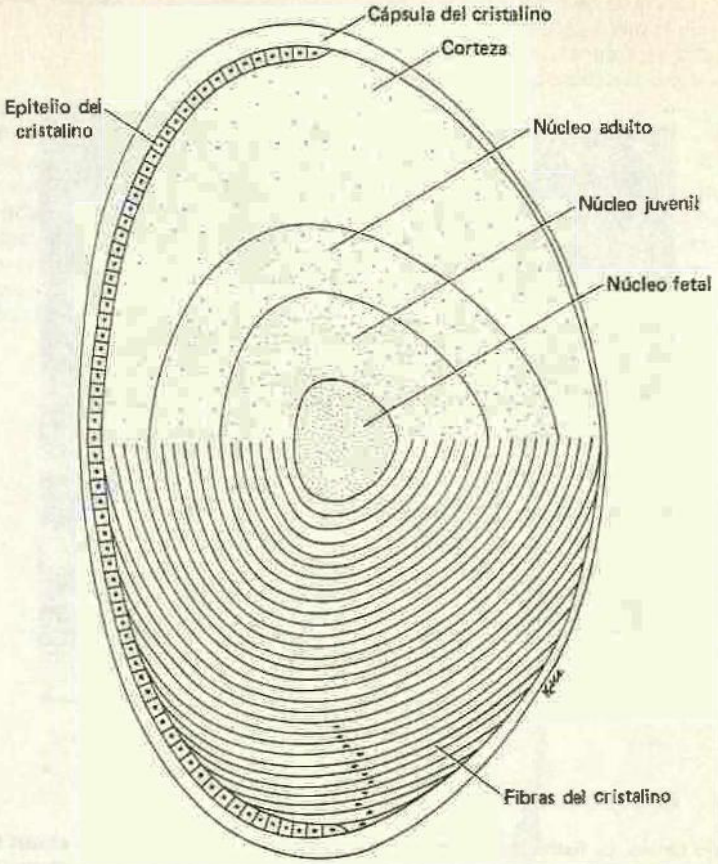

Fig. 25–18. Diagrama de un corte a través de la lente de un canino adulto.

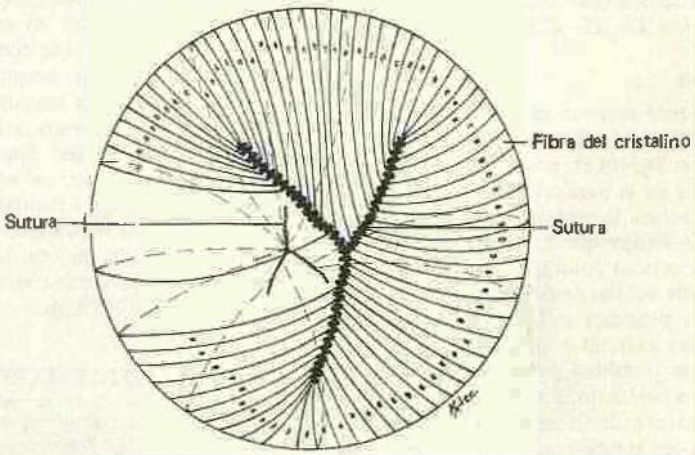

Fig. 25–19. Diagrama que ilustra las relaciones entre las fibras de la lente y las suturas anteriores y posteriores.



Fig. 25–20. Retina de ojo canino. La flecha obscura muestra el epitelio pigmentado; P, capa de células fotorreceptoras; ON, capa nuclear externa; OP, capa plexiforme externa; IN, capa nuclear interna; IP, capa plexiforme interna; G, capa de células ganglionares; O, capa de fibras del nervio óptico; la flecha clara muestra la membrana limitante interna. La membrana limitante externa no se aprecia. X100. (N.B.: La capa de células fotorreceptoras está localizada lejos de los rayos luminosos que penetran).

Capa fibrosa del nervio óptico

La *capa fibrosa del nervio óptico* está formada de procesos axonales de células ganglionares los cuales se dirigen hacia la *papila óptica* (*punto ciego*) y surgen del ojo como nervio óptico (fig. 25–22).

Membranas limitantes

La *membrana limitante interna* está constituida por material fibrilar (lámina basal) y los procesos unidos entre sí de las células de Müller. La *membrana limitante externa*, localizada en la periferia de la capa nuclear externa, es una estructura incompleta formada por los procesos celulares de Müller que se unen con los cuerpos celulares de las células fotorreceptoras. Los cuerpos celulares de estas células, están localizados en el núcleo interno. Los procesos periféricos, forman las membranas limitantes externa e interna, en tanto que sus procesos internos terminan sobre la superficie externa de la membrana limitante interna.

Independientemente de la aparente complejidad de la retina, puede ser simplificada al reconocer que consiste de tres neuronas en sucesión con áreas sinápticas intercaladas. La luz también debe pasar a través de la retina con el objeto de estimular a las células fotorreceptoras.

Fondo ocular (fondo de ojo)

La zona visual más aguda en los animales domésticos, es el *área central de la retina*. Los conos, las neuronas bipolares y las células ganglionares se incrementan en esta área. Aunque en las especies domésticas no existe una depresión (*fóvea central*), esta zona macular es comparable con la del hombre.

La retina de la mayor parte de las especies, por lo regular está curveada a lo largo de la parte posterior del globo ocular. Sin embargo, el caballo tiene una *retina en rampa;* en estos animales, la retina está curveada en forma irregular a lo largo de la superficie posterior, de tal modo que permite diferentes longitudes axiles vinculadas con la visión corta y larga. Una rotación del ojo para la visión corta tiene como efecto una distancia focal larga.

CELULAS FOTORRECEPTORAS

Las células que comprenden la retina son: *epitelio pigmentado, células fotorreceptoras, neuronas bipolares, células ganglionares, neuronas de asociación* y *elementos neurogliales.*

Las *células fotorreceptoras* son células neuroepiteliales modificadas para la recepción, transducción y

transmisión de estímulos visuales. Las células son *conos* y *bastones*.

Bastones celulares

Los bastones consisten de un *segmento externo, cilio de conexión, segmento interno, fibra bacilar externa, pericarion, fibra basilar externa* y *esférula basilar* (fig. 25–23). El segmento externo es un proceso alargado de la célula el cual contiene numerosas lamelas de doble membrana y el pigmento visual *rodopsina*. Nueve pares de microtúbulos (carentes de par central) continúan por el *cilio de conexión* finalizando en un cuerpo basal típico dentro del segmento interno expandido. El segmento interno se angosta como fibra basilar externa y se continúa hasta el pericarion. La fibra basilar interna o axón, termina en una hinchazón, la *esférula basilar*, haciendo sinapsis con la dendrita de una neurona bipolar.

Conos celulares

Los *conos* se parecen a los bastones (fig. 25–23). Las lamelas del segmento externo son frecuentemente continuas con el plasmalema. Este segmento, más grande que el de los bastones, contiene *yodopsina*. El cilio de conexión no está constreñido; por tanto, los segmentos interno y externo tienen forma conoidal. Su núcleo no

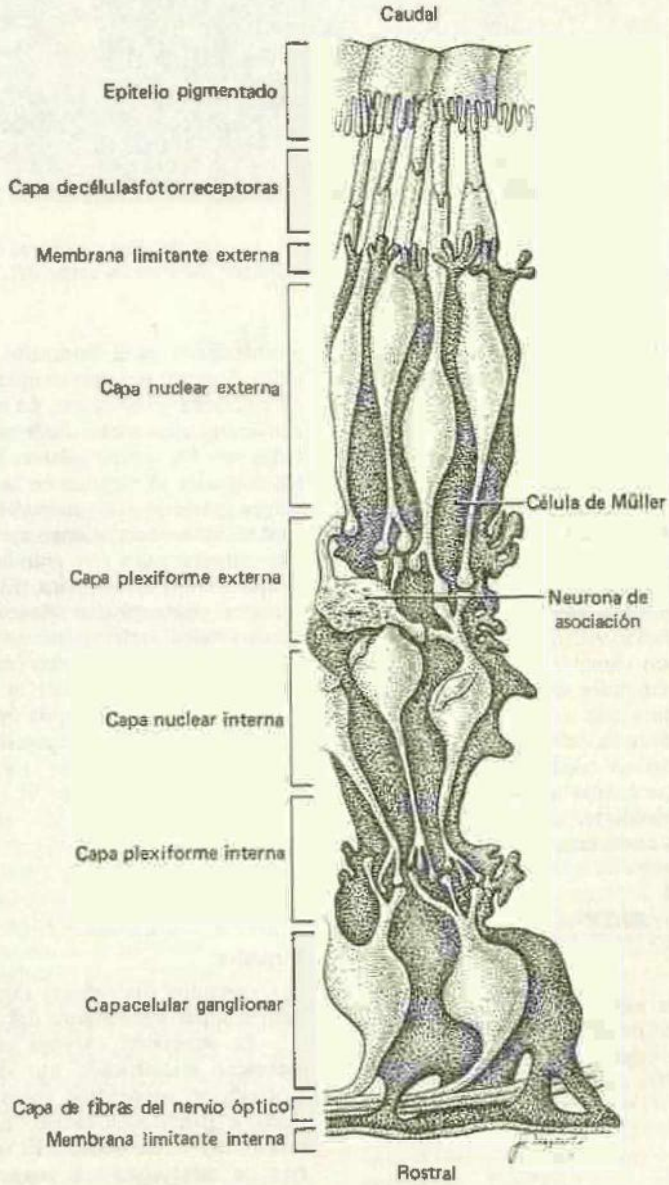

Fig. 25–21. Dibujo tridimensional estilizado de la retina.

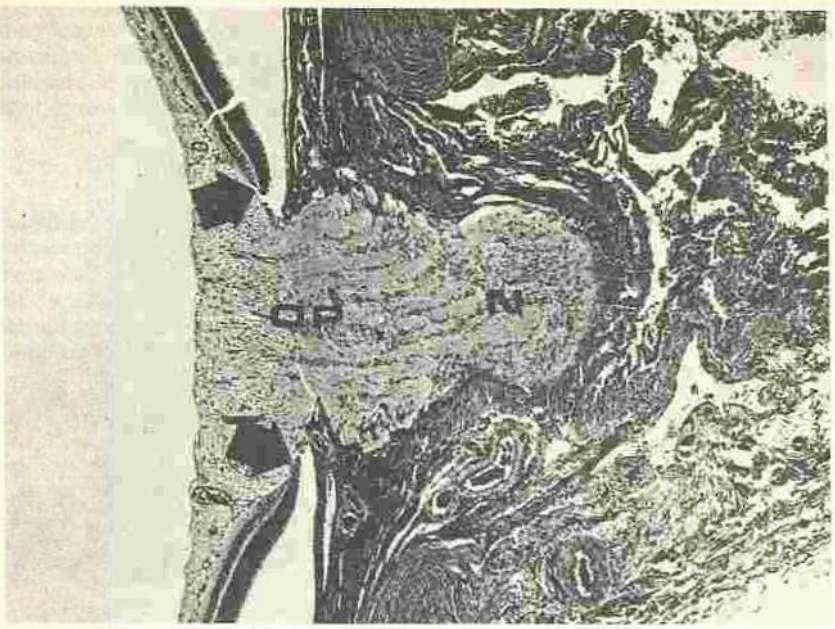

Fig. 25–22. Papila óptica de ojo de canino. La retina neural terminal (**flechas**) y las fibras del nervio óptico continúan en la papila óptica (OP). Las fibras continúan como nervio óptico (N). X10.

contiene cromatina tan densa como el de los bastones. También los cuerpos celulares se localizan en la parte externa de la capa nuclear.

Por lo general los bastones están distribuidos en la retina, en tanto que los conos predominan sólo en el *área central de la retina*. Esta es la zona visual de luz brillante y más aguda. La parte restante de la retina, rica en bastones, sirve para la adaptación visual en la obscuridad. Existe una amplia variedad de especies, en la distribución del tipo de células fotorreceptoras.

Las *células de Müller* son elementos neurogliales distintivos de la retina. Los *astrocitos*, *oligodendrogliocitos* y *microgliocitos* son característicos. Las *células amacrinas* y *células horizontales* son neuronas de asociación dentro de la retina que sirven para modificar los estímulos visuales de otras células retinales. Las *células horizontales* están en continuo contacto con grupos de bastones y las células amacrinas, están en contacto con células bipolares, células ganglionares así como de otras células amacrinas.

IRRIGACION DE LA RETINA

Capas externas

Las capas externas de la retina –epitelio pigmentado a través de la capa plexiforme– carecen de vasos sanguíneos. Los vasos de la capa coriocapilar constituyen el aporte sanguíneo de las regiones externas de la retina.

Arteria retinal

La arteria retinal es el residuo viable de la arteria hialoide. Las interrelaciones de arteria y nervio óptico se establecieron en el desarrollo de la fisura coroidea. La arteria central del nervio óptico, es el origen de la arteria retiniana y sus ramas. La arteria retinal y sus ramas, irrigan aquellas partes de la retina que no están alimentadas por los coriocapilares. La distribución de los vasos retinales es variable en las especies domésticas. La mayor parte de los animales domésticos (rumiantes, cerdos, carnívoros) tienen un patrón vascular *holangiótico* caracterizado por grandes vasos retinianos procedentes de la papila óptica. El caballo, tiene un patrón vascular *paurangiótico* caracterizado por pequeños y escasos vasos restringidos en la papila óptica. Un patrón vascular *merangiótico* (conejo) es aquél, en el cual sólo una parte limitada de la retina tiene vasos aparentes que surgen de la papila óptica. El fondo ocular de las especies aviarias, carece de vasos aparentes (*anangiótico*).

ANEXOS OCULARES

Párpados

Los párpados (*palpebras*) son pliegues de piel que cubren la superficie anterior del ojo (fig. 25–24).

La superficie externa está cubierta con epitelio escamoso estratificado que descansa sobre la dermis y donde se encuentran pelos finos, glándulas sudoríparas y glándulas sebáceas. En el cerdo, las glándulas están muy desarrolladas. El margen del párpado superior, se caracteriza por poseer pelos gruesos; las glándulas sudoríparas y sebáceas, se relacionan con ellos, pero algunas veces pueden encontrarse senos pilosos.

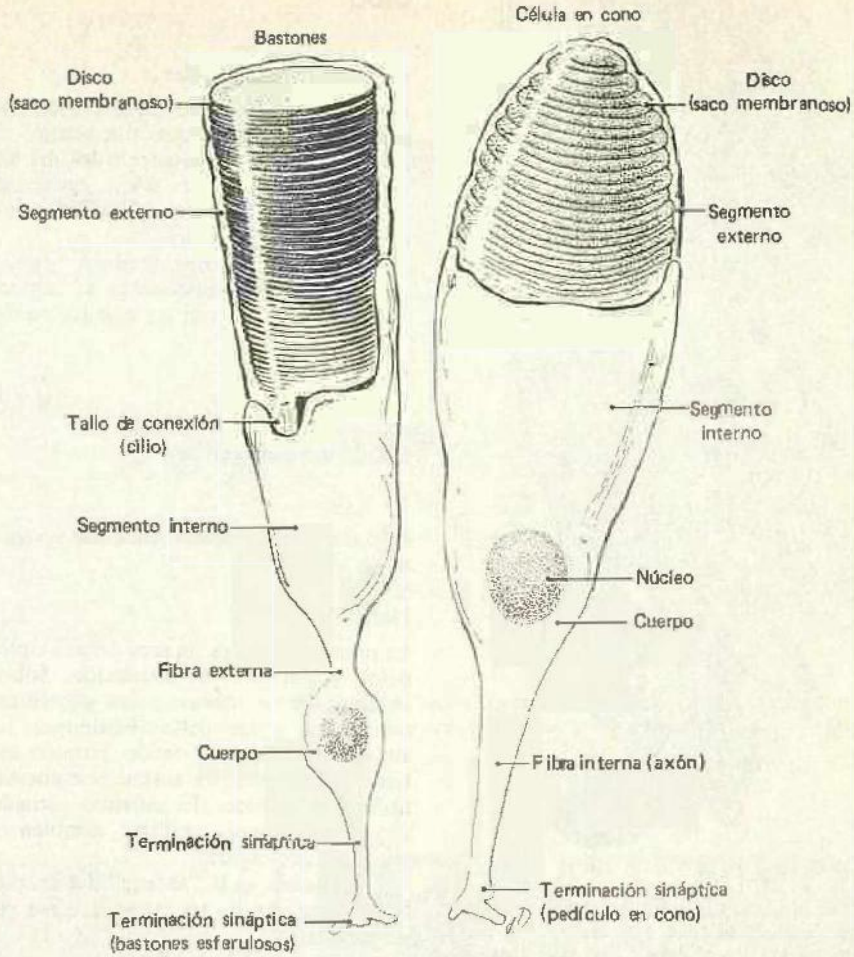

Fig. 25–23. Dibujo tridimensional esquilizado de los conos y bastones. Los discos son pliegues de membranas que contienen los pigmentos visuales rodopsina (bastones) y yodopsina (conos) y se forman en la base del segmento externo. Los discos de los bastones pierden contacto con el plasmalema, en tanto que aquellos de los conos permanecen unidos a la membrana plasmática del segmento externo.

Los pelos o son pequeños o no existen a lo largo del margen del párpado inferior (perro, cerdo).

En el margen de los párpados, la piel se continúa con la membrana mucosa (*conjuntiva palpebral*). La lámina epitelial de la superficie interna (*conjuntiva*) es variable en su distribución. Puede ser de tejido columnar estratificado o escamoso estratificado con células caliciformes. En el punto de reflexión sobre la superficie de la córnea, es escamoso estratificado.

El TCFBD de la dermis y lámina propia se unen en el centro como *cartílago tarso*. El tarso, consiste de una lámina de fibras colágenas y su extensión corresponde a la forma del globo ocular cubierto por el párpado. Anterior al tarso, se encuentran paquetes de fibras musculares estriadas del *músculo orbicular del ojo* y del *elevador del párpado superior* donde también existe músculo liso.

Las *glándulas tarsales* (*glándulas de Meibomio*) son glándulas sebáceas modificadas, las cuales abren en el margen del párpado (fig. 25–24). Las glándulas sudoríparas y sebáceas de esta región se relacionan con los pelos, glándulas de *Moll* y de *Zeiss*, respectivamente. Las glándulas serosas o seromucoides, *glándulas de Krause* y *Wolfring*, son glándulas lagrimales accesorias que pueden estar presentes en la conjuntiva palpebral. Las glándulas de Krause están ubicadas por lo común en el fórnix de la conjuntiva. Las glándulas mucosas intraepiteliales, *glándulas de Manz*, pueden encontrarse dentro de la conjuntiva palpebral.

Membrana nictitante

La *membrana nictitante* o *tercer párpado* (*palpebra tertia*) es un pliegue de la conjuntiva conteniendo cartílago hialino (rumiantes, perro) o cartílago elástico (caballo, cerdo, gato). El tejido conjuntivo areolar, puede contener algunas fibras musculares lisas (gato). Los nódulos linfáticos son extensos en la superficie bulbar (fig. 25–25).

Las *glándulas superficiales* de este órgano, rodean la placa cartilaginosa (fig. 25–26). Su secreción es se-

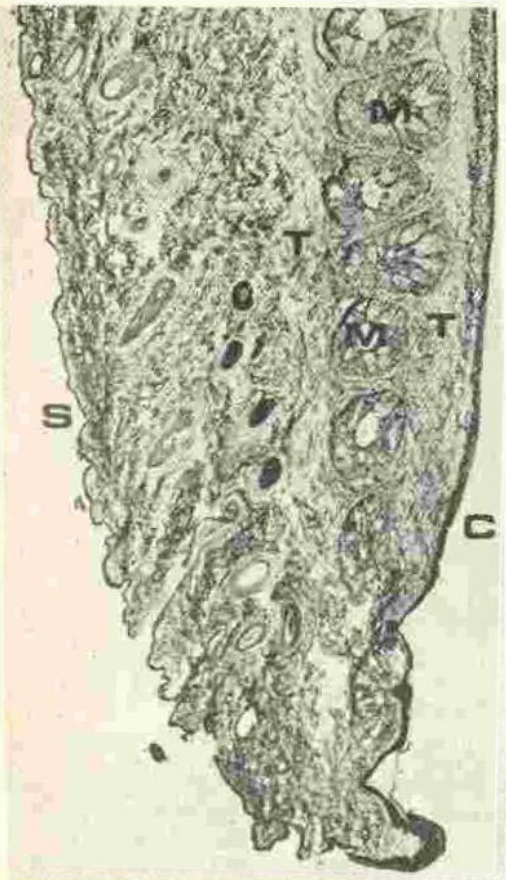

Fig. 25–24. Corte de párpado. La piel(S) se refleja en el margen del párpado como conjuntiva palpebral (C). El párpado contiene glándulas de Meibomio (M) dentro de un centro de TCFBD, el tarso (T). X4.

rosa (caballo, gato), seromucoide (perro, rumiantes) y mucoide (cerdo). La *glándula profunda* (*glándula de Harder*) es una glándula mixta que se halla en el cerdo y bovino (fig. 25–27).

Aparato lagrimal

El aparato lagrimal consiste de *glándulas lagrimales, saco conjuntival* y *pasajes lagrimales.*

Las *glándulas lagrimales* están localizadas en los márgenes dorsolaterales de la órbita (figs. 25–28 y 25–29). En el cerdo, las glándulas son mucoides.

La secreción de estas glándulas humedecen la conjuntiva, en tanto que la pérdida de agua por evaporación, disminuye por la secreción mucoide de las glándulas palpebrales y la secreción oleosa de las glándulas de Meibomio.

Los líquidos del *saco conjuntival* se acumulan en el ensanchamiento medial del saco, el *lago lagrimal*, y entran a los *canalículos lagrimales* por la *punta lagrimal* siguiendo al *saco lagrimal* hasta el *conducto nasolagrimal*. Las superficies luminales del saco lagrimal y conducto, están revestidas por epitelio escamoso o columnar (caballo).

OIDO

Características generales

El oído, es el órgano receptivo de los estímulos sonoros y de la transducción mecánica de los impulsos nerviosos a las zonas adecuadas del sistema nervioso central, formado por: *oreja, meato auditivo, membrana timpánica, cavidad timpánica con los osículos, cóclea* y *órgano de Corti.*

El oído funciona también como un órgano de equilibrio. Los componentes de la porción vestibular del oído interno, son los *canales semicirculares, utrículo* y *sáculo.*

OIDO EXTERNO

El oído externo incluye la *oreja* y *meato auditivo externo.*

Pinna

La *oreja* o *pinna* es un saco de piel típica que contiene pelos y glándulas de asociación. Sobre la superficie anterior (lado cóncavo), las glándulas sebáceas son numerosas y los pelos disminuyen hacia el meato auditivo externo. El tejido dérmico es típico y contiene estructuras de sostén compuestas de cartílago hialino o elástico. El músculo estriado, relacionado con el movimiento auditivo, también está dentro del pliegue tegumentario.

La pinna es la "antena" del aparato auditivo. En la mayor parte de las especies, sirve como ubicadora direccional.

Meato auditivo externo

El *meato auditivo externo* o conducto, es la extensión tubular de la oreja. La superficie de revestimiento del meato es piel típica con algunos pelos y numerosas glándulas sebáceas y *ceruminosas.* Las glándulas ceruminosas son glándulas sudoríparas tubulares, apocrinas modificadas. El producto de glándulas ceruminosas y sebáceas se denomina *cerumen;* formado por material ceroso, pardo, que protege el conducto y mantiene a la membrana timpánica húmeda y plegable.

La dermis subyacente es típica y se mezcla con el periostio o pericondrio del hueso de sostén o del cartílago.

OIDO MEDIO

El oído medio consiste de *membrana timpánica, cavidad timpánica,* los *osículos* o *huesecillos del oído* y el *meato auditivo interno.* Las vibraciones del aire se transducen en movimiento mecánico de los huesecillos. Estos, producen ondas en la perilinfa del oído interno por las vibraciones de la *ventana oval* membranosa.

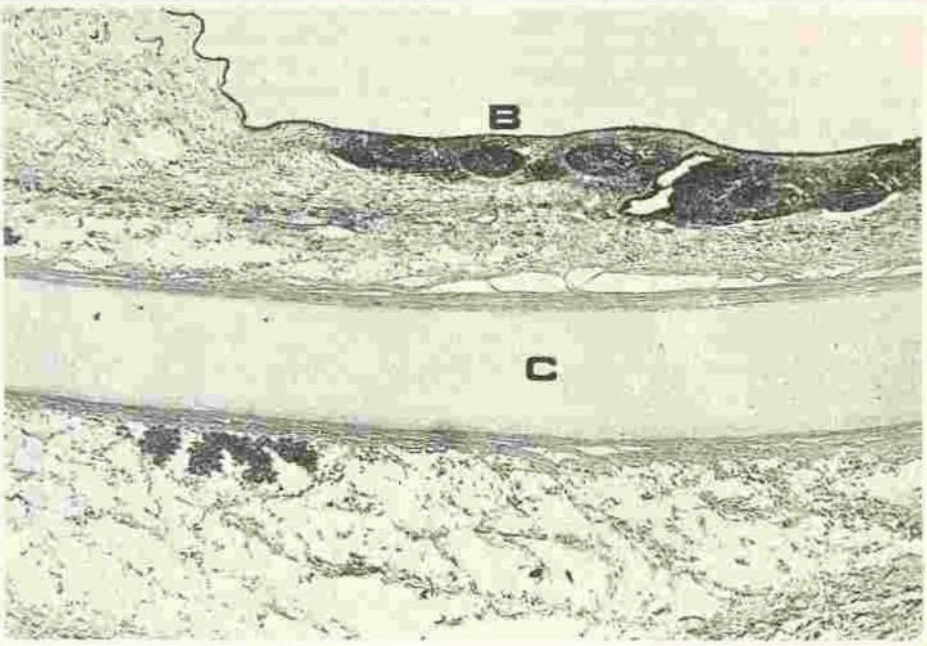

Fig. 25–25. Porción de membrana nictitante de bovino. La superficie bulbar (B) tiene nódulos linfáticos relacionados con ella. El centro de la estructura es de cartílago hialino (C). X4.

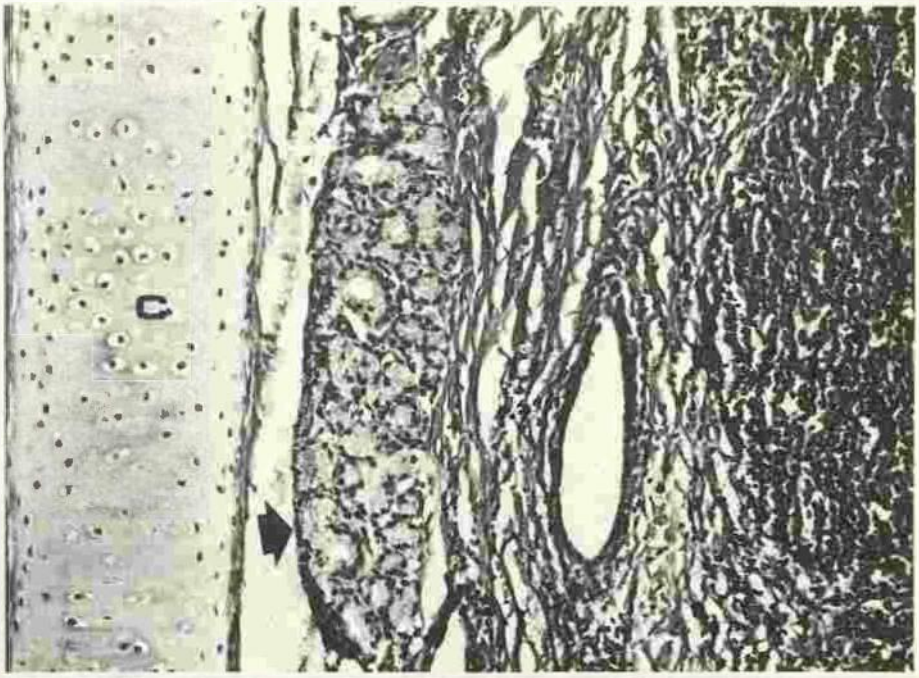

Fig. 25–26. Membrana nictitante de canino. El cartílago (C) está íntimamente relacionado con glándulas superficiales del órgano (**flecha**). Estas son glándulas seromucosas. X40.

Membrana timpánica

La *membrana timpánica* está formada por epitelio externo e interno, que cubre un centro de fibras colágenas. El *epitelio externo* es una reflexión del epitelio de revestimiento del meato auditivo externo; pero ésta, no tiene pelos ni glándulas. El centro de tejido conjuntivo lo forman fibras radiales externas y fibras circulares internas. El *epitelio interno* es escamoso simple o cuboidal, el cual es continuo con el que reviste la cavidad timpánica.

Cavidad timpánica

La *cavidad timpánica* está revestida por epitelio cuboidal o escamoso. En la abertura del *tubo auditivo* (*meato auditivo interno*), se hallan células columnares ciliadas. La cavidad contiene tres *huesecillos auditivos*: el *martillo*, el *estribo* y el *yunque*. Estos huesos están cubiertos de periostio y se conectan uno a otro por medio de articulaciones diartrodiales. El mango del martillo, está incluido en la membrana timpánica, en tanto que el estribo está unido a la ventana oval por una unión fibrosa. Dos músculos están vinculados con estos huesecillos, el *tensor del tímpano* y el *estapedio*. Estos son músculos estriados que suavizan las vibraciones de alta frecuencia.

Tubo auditivo

El *tubo auditivo* (*tubo de Eustaquio, trompa de Eustaquio, meato auditivo interno* o *tubo faringotimpánico*) conecta la cavidad timpánica con la nasofaringe. Está revestido por epitelio respiratorio –epitelio columnar ciliado seudoestratificado. La lámina propia de la submucosa está formada por tejido conjuntivo areolar, con tejido linfático difuso y glándulas serosas y mixtas. El tejido conjuntivo es continuo con el periostio o pericondrio del hueso o cartílago que limita el conducto. Durante la deglución (tragado), el tubo se abre y la presión del aire dentro de la cavidad timpánica, se equilibra con la presión del aire en el meato auditivo externo.

Las *bolsas guturales* del caballo, están revestidas por epitelio columnar ciliado seudoestratificado, con células caliciformes. La lámina propia de sostén es rica en fibras musculares lisas, fibras elásticas y colágenas, glándulas mucosas y serosas, así como de nódulos linfáticos.

OIDO INTERNO

Laberinto óseo

El oído interno está ubicado en la parte petrosa del hueso temporal, donde dicho hueso forma el *laberinto óseo*.

Laberinto membranoso

El *laberinto membranoso* se localiza en la cámara ósea. Su forma es idéntica a la del laberinto óseo formado por epitelio escamoso en la mayor parte de su distribución. El laberinto membranoso contiene *endolinfa* rodeado por la *perilinfa*. Se consideró que la endolinfa se derivaba del líquido cefalorraquídeo, debido a que el saco endolinfático está cerca de la duramadre en el margen posterior del hueso temporal petroso. No obstante, se han implicado otras zonas (*estría vascular*) en la producción de endolinfa. Es probable que la en-



Fig. 25–27. Glándula de Harder de bovino. Esta glándula es seromucoide. X 16.

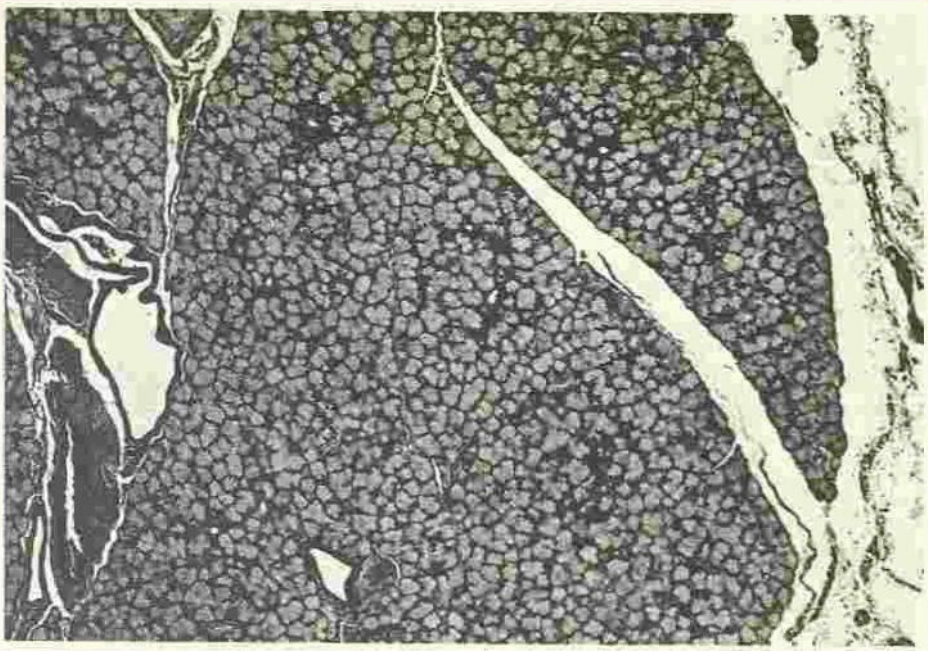

Fig. 25–28. Glándula lagrimal de equino. Estas son glándulas serosas. X 16.

dolinfa regrese al líquido cefalorraquídeo por vía del saco endolinfático. La perilinfa quizá constituya, un tejido líquido.

La forma del laberinto membranoso es compleja; dividida en numerosos sacos y canales interconectados y separados por hueso. Las subdivisiones del laberinto membranoso incluyen: *utrículo, sáculo, conducto endolinfático, saco endolinfático, canales semicirculares, conducto de Hensen y conducto coclear* (fig. 25–30). Este último, está relacionado con las sensaciones auditivas, en tanto que el sáculo, utrículo y canales semicirculares, lo están con el equilibrio.

APARATO VESTIBULAR

Características generales

El aparato vestibular es un órgano sensitivo relacionado con el equilibrio del cuerpo. En este sentido, existen dos tipos de sensaciones: la *sensación estática* y la *sensación cinética*. Las regiones sensoriales especiales del utrículo y del sáculo (*mancha sacular* y *mancha utricular*) contienen substancias que responden en forma constante a la gravedad. Otras áreas sensoriales (*crestas ampulares*) de los canales semicirculares, responden al movimiento del líquido endolinfático permitiendo las sensaciones cinéticas de la aceleración angular.

Utrículo y sáculo

Estas partes del laberinto membranoso están revestidas por epitelio escamoso o cuboidal, excepto en las áreas sensoriales que se parecen pero su orientación es diferente, es decir están orientadas perpendicularmente entre sí.

La *mancha utricular* (*mácula utricular*) y la *sacular* son la causa de las sensaciones estáticas relacionadas con el equilibrio. El epitelio de estas áreas sensoriales, está formado de células sensoriales y células de sostén (fig. 25–31). Hay dos tipos de células sensoriales en la mácula (fig. 25–32). Un tipo (tipo I) es la célula caliciforme que no alcanza la superficie basal. Su borde apical tiene numerosos estereocilios y un cinocilio. El otro tipo (tipo II) es una célula columnar con parecida morfología apical. Los estereocilios (pelos) y los cinocilios de ambas células no están libres en la endolinfa. En su lugar, están insertados en una matriz gelatinosa que contiene *otoconios* u *otolitos*. Estos son concreciones de carbonato de calcio y proteína que reaccionan a la gravedad en la medida que cambia la posición de la cabeza. El material gelatinoso y los otolitos se conocen como *membrana otolítica*.

Las *células sustentaculares* son células aciliadas de tipo columnar, que sostienen y nutren otras células con las que están relacionadas.

Los márgenes basales de las células sensoriales, poseen terminaciones nerviosas que se originan en las ramas vestibulares del nervio auditivo.

Canales semicirculares

Los canales semicirculares son túbulos que se originan en el utrículo. Los tres canales están orientados en forma perpendicular. Hay tres áreas sensoriales, *crestas ampulares*, localizadas en los agrandamientos bulbosos (ámpulas) de los canales, cerca del punto de contacto con el utrículo (figs. 25–31 y 25–33).

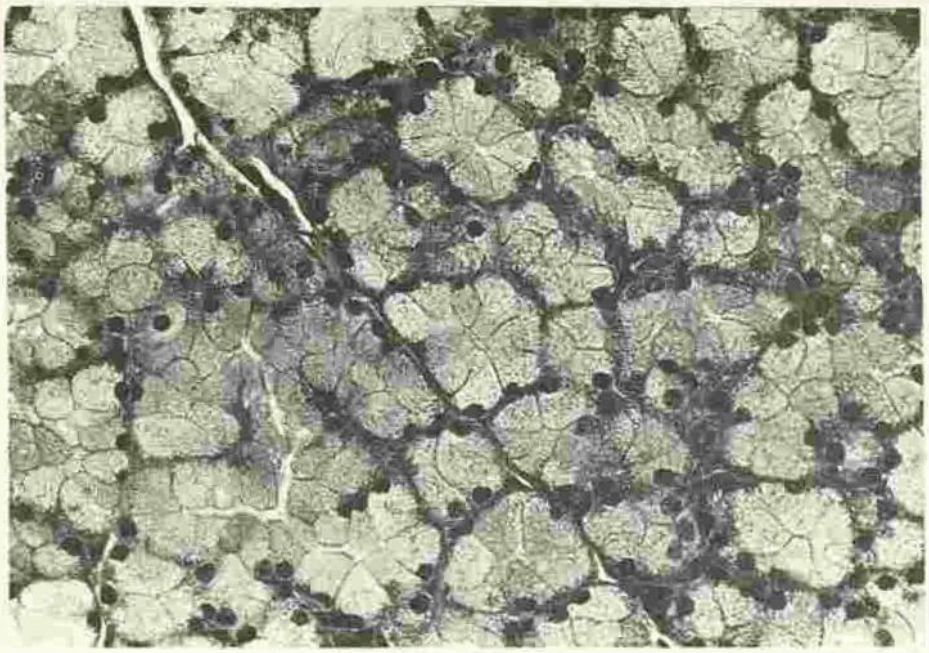

Fig. 25–29. Revestimiento seroso de glándula lagrimal de equino. X 100.

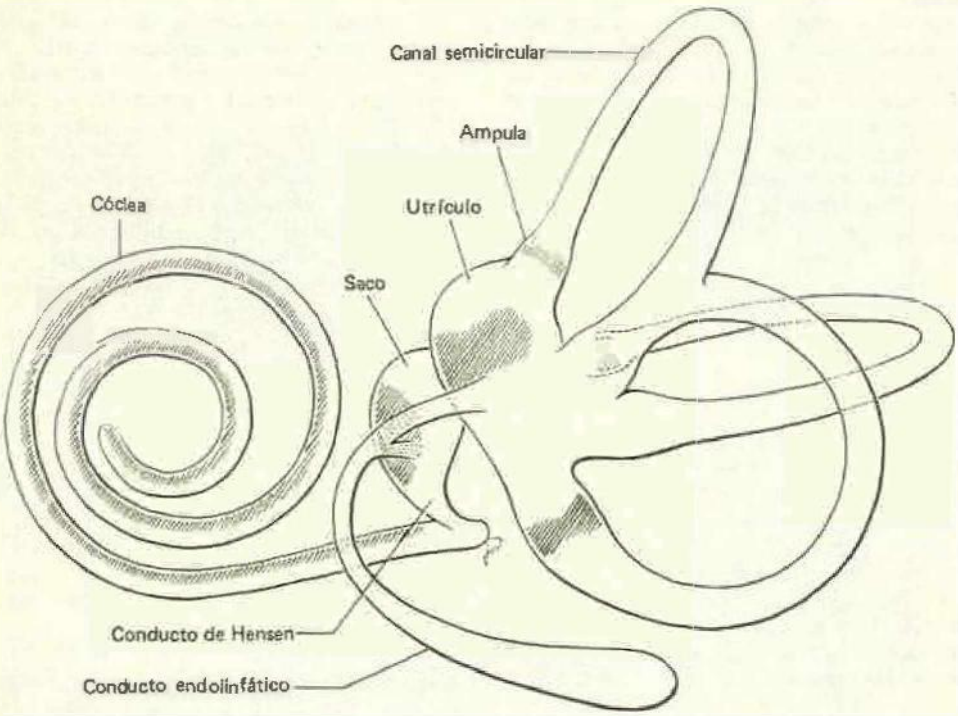

Fig. 25–30. Diagrama del laberinto membranoso del oído interno. Las áreas sombreadas son locaciones de receptores sensoriales.

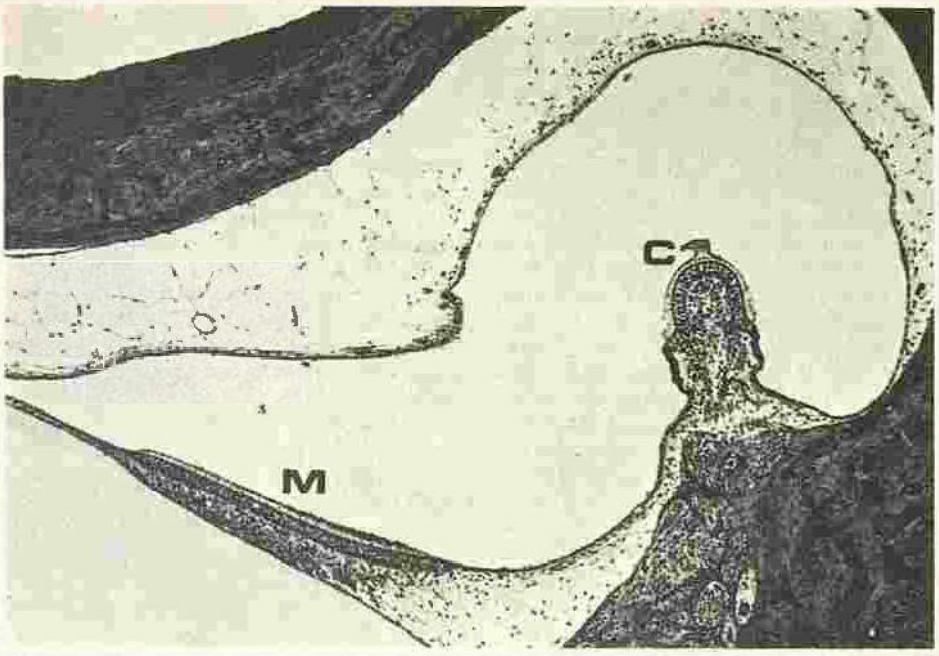

Fig. 25–31. Canal semicircular y utrículo. La mancha utricular (M) y una de las tres crestas ampulares (C) pueden apreciarse. X 16.

El revestimiento de los canales semicirculares es escamoso simple o cuboidal. En las áreas sensoriales, el epitelio está engrosado y se forma un montículo de células (fig. 25–34). Las células que forman éstos, son parecidas a las descritas con las máculas. De cualquier modo los otolitos y los cinocilios no se presentan y los estereocilios se proyectan hacia la masa cónica de material gelatinoso, que es la *cúpula*.

Las corrientes de endolinfa en el movimiento distorsionado de la cúpula y pelos insertados, determinan la sensación cinestésica.

APARATO AUDITIVO

Características generales

El aparato auditivo es la receptora de estímulos sonoros, transducción de los signos mecánicos, transmisión de impulsos nerviosos al sistema nervioso central y la disipación de la energía de los signos auditivos. Esto se obtiene por medio del *conducto coclear*, la *escala vestibular* y la *escala timpánica*.

El conducto coclear es parte del laberinto membranoso y se conecta al aparato vestibular por medio del *conducto de Hensen*. Las escalas vestibular y timpánica, son espacios perilinfálicos que rodean al conducto coclear. La escala vestibular es continua con la escala timpánica en el *helicotrema*. Este es el ápice del órgano espiral.

El movimiento del estribo produce un movimiento consecuentemente en la ventana oval y esto a su vez, produce movimientos ondulatorios a lo largo de la perilinfa de la escala vestibular. Estas ondas ascienden en la escala vestibular, comunican con la escala timpánica en el helicotrema y descienden dentro de la perilinfa de la escala timpánica disipándose en la *ventana redonda*, la cual es una cubierta fibrosa en la pared de la cavidad timpánica.

Cóclea

El conducto coclear, escala vestibular y escala timpánica están colocadas en forma de espiral dentro del laberinto de la parte petrosa del hueso temporal (fig. 25–35). Las subdivisiones membranosas de la *cóclea* están sostenidas por una parte central de hueso llamado *modiolo* y sus proyecciones laterales, *láminas espirales óseas*. El tejido conjuntivo fibroso se extiende desde la *lámina espiral* hasta la pared externa del laberinto óseo, por lo que permite la formación de la *membrana basilar*. Otra vaina fibrosa se extiende desde la lámina espiral que pasa en forma oblicua hasta la pared externa del laberinto óseo formando la membrana vestibular. Por tanto, el laberinto óseo está subdividido en tres compartimientos membranosos (fig. 25–36). El compartimiento dorsal, *escala vestibular*, está revestido por epitelio escamoso. El compartimiento medio, *conducto coclear*, está revestido por varios tipos epiteliales. Adyacente a la escala vestibular, el epitelio es escamoso. Por tanto, la *membrana vestibular* está formada por dos láminas de células escamosas y un centro delgado de fibras colágenas. El revestimiento del conducto ventral, la *escala timpánica*, es parecido al de la escala vestibular.

Las fibras del nervio auditivo ascienden por el modiolo óseo y pasan en forma lateral al *órgano de*

Corti, que se encuentran en el interior del conducto coclear.

Conducto coclear y órgano de Corti

El conducto coclear, como se ha mencionado, es un espacio endolinfático continuo con el aparato vestibular del conducto de Hensen (fig. 25–37). Las células escamosas adyacentes a la escala vestibular, auxilian en la formación de la membrana vestibular (*membrana de Reissner*). La pared externa del conducto coclear está compuesta de una capa biestratificada de células cuboidales o columnares. Esta región, se conoce como *estría vascular*. Bajo ella subyace tejido conjuntivo, el *ligamento espiral*, el cual está muy vascularizado. La estría vascular puede ser la causa de la producción de endolinfa. Las células basales de esta región continúan como *prominencia espiral* y son continuas con las células cuboidales del revestimiento de la membrana basilar.

La *membrana basilar* es la estructura de sostén del *órgano de Corti*. El órgano de Corti consiste de *células sensoriales* (*pelos*), *células sustentaculares* y *membrana tectorial*. Las células sensoriales tienen numerosos estereocilios que se proyectan desde ellas, con un patrón en V. En organismos jóvenes está presente un cinociho central en la base de la V; de tal modo que este cinocilio no se halla en los adultos. Las células sustentaculares son numerosas y variadas. Ellas, en unión con las células sensoriales, determinan la compleja morfología del órgano de Corti. La *membrana tectorial* es una estructura lenguada de naturaleza fibrosa y gelatinosa que descansa sobre las células sensoriales. Es probable que sea el producto de secreción de las células de sostén específicas, *células interdentales*.

La siguiente disposición de células sensoriales y de sostén determina la complejidad del órgano. Además de las células neuroepiteliales, el órgano incluye: *células pilares externas* e *internas*, *células falangeales internas* y *externas*, *células interdentales*, *células bordeadoras*, *células de Hensen* y *células de Claudio*. Otras estructuras incluyen la *membrana tectorial*, el *túnel externo* (*túnel de Corti*) y el *túnel espiral* (figs. 25–37 y 25–38).

Las *células pilares internas* y *externas* son células triangulares angostas con bases anchas y ápices angostos, y en ellas existen microtúbulos prominentes; además están unidas en sus ápices delimitando el túnel interno.

Las *células falangeales internas* son mediales a las células pilares internas. Son células columnares con una depresión en forma de taza que rodea casi por completo a las *células sensoriales internas*. La célula sensorial interna es una célula caliciforme. Las terminales nerviosas están relacionadas con ellas en el espacio entre las células sensoriales y las células falangeales internas. Las células falangeales internas disminuyen de tamaño en forma gradual y se transforman en *células bordeadoras* escamosas que, junto con la membrana tectorial y las células falangeales, definen el túnel espiral.

Las células bordeadoras son continuas con las células columnares, las *células interdentales*, las cuales quizá secreten la membrana tectorial.

Las *células falangeales externas* son adyacentes a las células pilares externas. Son células columnares con una depresión a manera de taza, las cuales soportan a las células sensoriales externas. Un proceso cito-



Fig. 25–32. Mancha utricular. Otoconia (**flecha**) que está sobre las células. Los otolitos están enclavados dentro de un material gelatinoso. X 100.

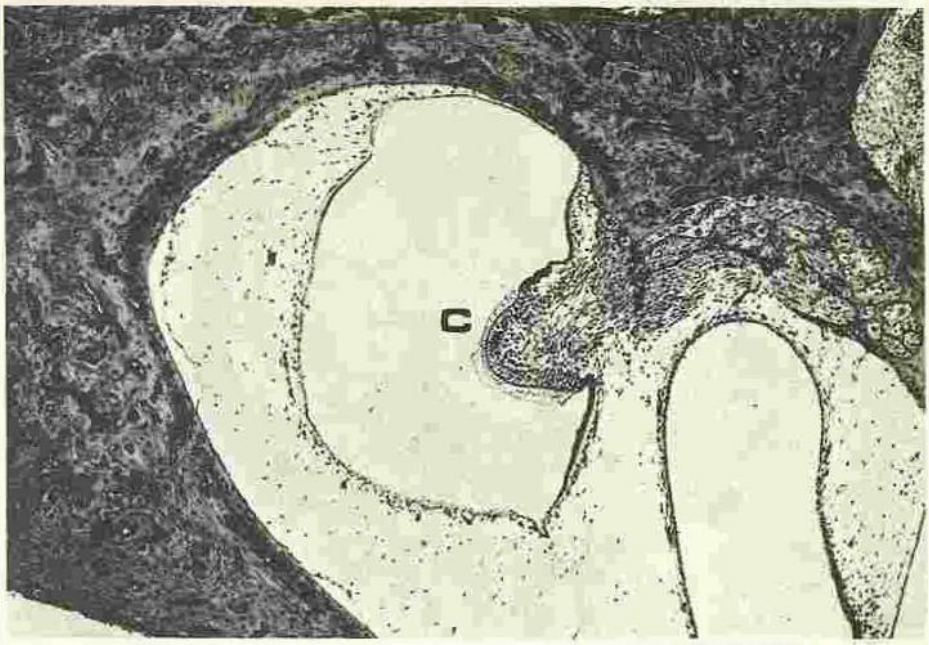

Fig. 25–33. Canal semicircular. Una de las crestas ampulares (C) se protruye dentro del espacio endolinfático del canal. X16.

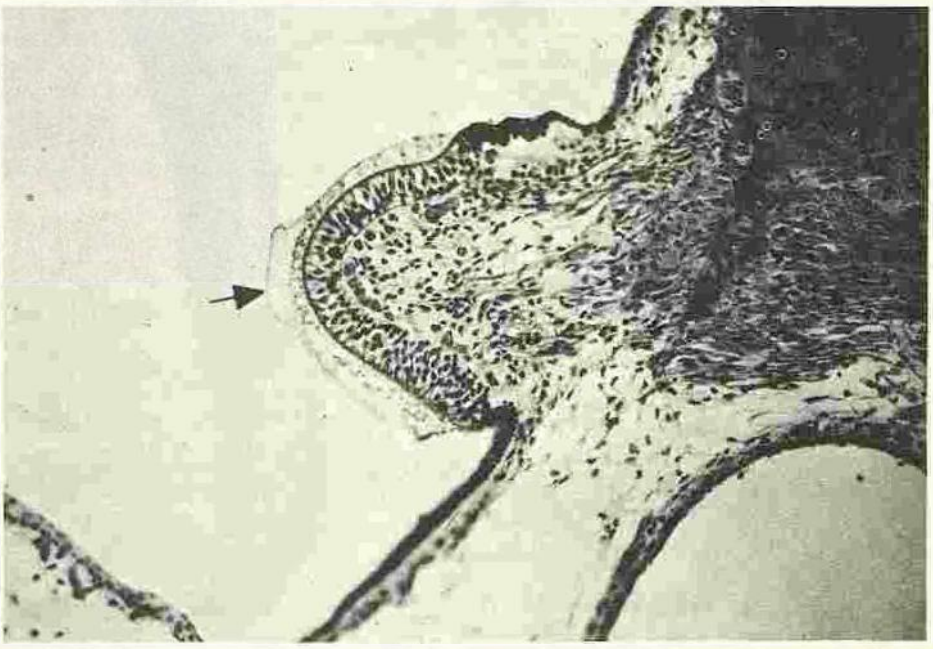

Fig. 25–34. La cúpula (flecha) es una masa gelatinosa que carece de otolitos. X40.

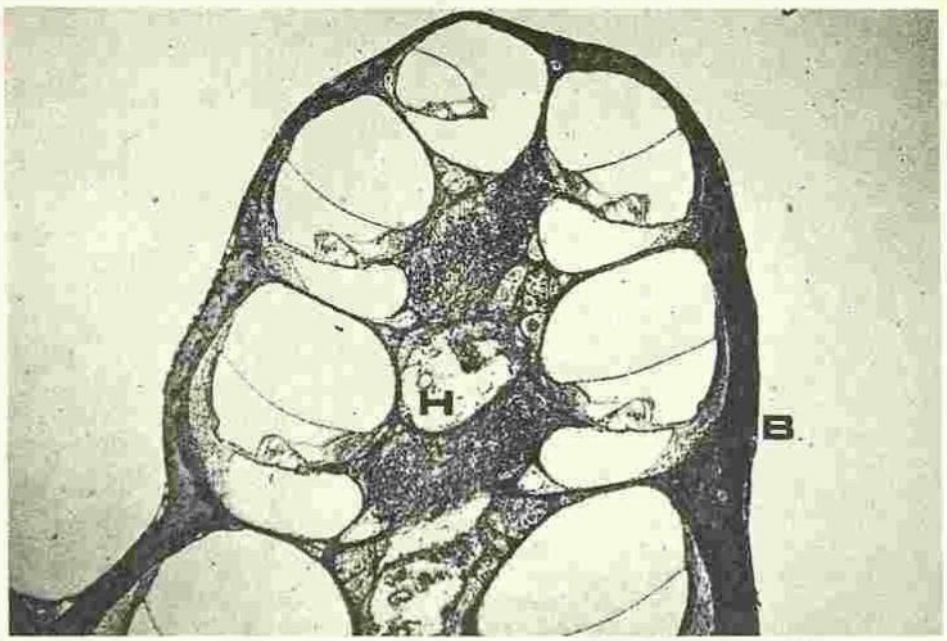

Fig. 25–35. Aparato auditivo. La cóclea está insertada en el hueso (B) de la porción petrosa del temporal. El modiolo (H) es la porción central del hueso de sostén. X10.

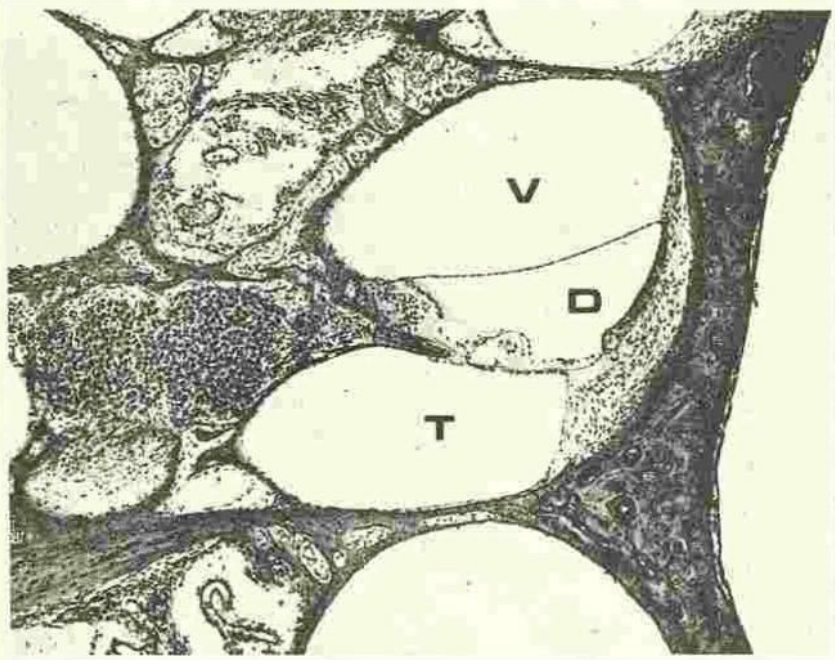

Fig. 25–36. Cóclea. La cóclea se divide en compartimientos. V, escala vestibular; D, conducto coclear; T, escala timpánica. X16.

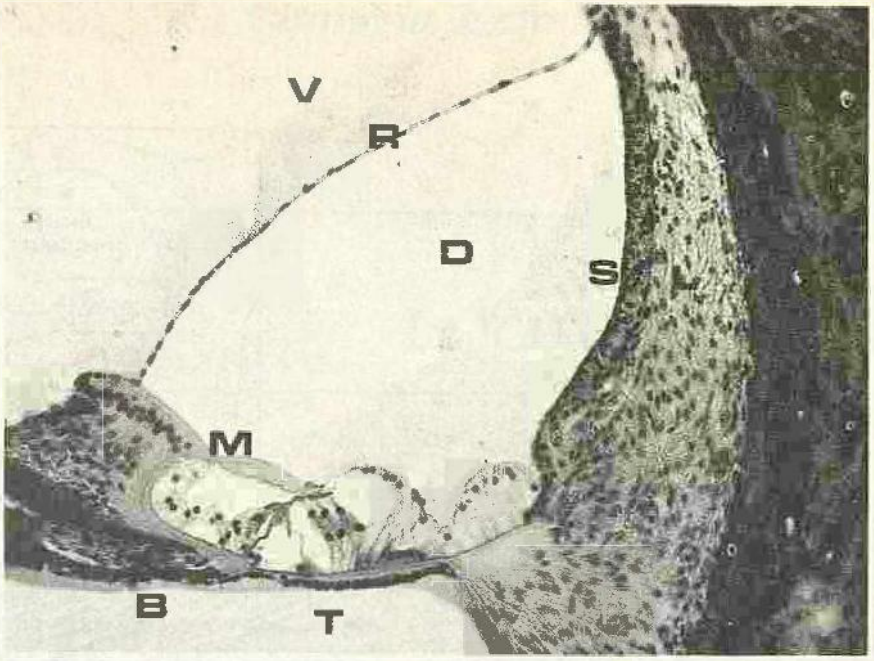

Fig. 25–37. Conducto coclear. D, conducto coclear; V, escala vestibular; R, membrana de Reissner; T, escala timpánica; B, membrana basilar; S, estría vascular; L, ligamento espiral; M, membrana tectorial. X40.

plásmico de las células falangeales externas, alcanza el ápice de las células sensoriales columnares externas. Los microtúbulos se extienden desde la base, al ápice de las células falangeales externas. Por tanto se forma un borde liso donde se proyectan los estereocilios de las células sensoriales para tocar la membrana tectorial.

Las células columnares y poligonales, *células de Hensen*, son laterales a las células falangeales externas; entre estas células hay un espacio denominado *túnel externo*. Hacia la *prominencia espiral* las células se reducen de tamaño a células cuboidales, las *células de Claudio*.

Las vibraciones de la perilinfa dentro de la escala vestibular se transmiten a la membrana vestibular causando la vibración de la endolinfa. La membrana basilar reacciona según la vibración de la endolinfa. Estas vibraciones distorsionan las células sensoriales (pelos) que descansan contra la membrana tectorial. Esta distorsión se da en la transducción del estímulo y la generación de un impulso nervioso. Este estímulo es transportado vía la rama auditiva del octavo par craneal al ganglio espiral, el cual se encuentra dentro del laberinto óseo y en seguida a los centros cerebrales apropiados.

REFERENCIAS

Ojo

Agurre, G. D. and Gross, S. L.: Ocular manifestations of selected systemic diseases. Compend. Cont. Ed. Pract. Vet. *II*:144, 1980.

Bedford, P. G. C.: Gonioscopy in the dog. J. Sm. An. Pract. *18*:615, 1977.

Bok, D. and Young, R. W.: The renewal of diffusely distributed protein in the outer segments of rods and cones. Vision Res. *12*:161, 1972.

de Lahunta, A.: *Veterinary Neuroanatomy and Clinical Neurology*. W. B. Saunders, Philadelphia, 1977.

Jakus, M. A.: *Ocular Fine Structure*. Churchill, Ltd., London, 1964.

Pedler, C. M. H. and Tilly, R.: The fine structure of photoreceptor discs. Vision Res. *7*:829, 1967.

Prince, J. H., Diesem, C. D., Eglitis, I. and Ruskell, G. L.: *Anatomy and Histology of the Eye and Orbitin Domestic Animals*. C. C. Thomas, Springfield, IL, 1960.

Shively, J. N. and Epling, G. P.: Fine structure of the canine eye: Cornea. Am. J. Vet. Res. *31*:713, 1970.

Tripathi, R. C.: Ultrastructure of Schlemm's canal in relation to aqueous outflow. Exp. Eye Res. *7*:335, 1968.

Villegas, G. M.: The ultrastructure of the human retina. J. Anat. *98*:508, 1964.

Young, R. W.: The renewal of photoreceptor cell outer segments. J. Cell Biol. *33*:61, 1967.

Young, R. W.: Visual cells and the concept of renewal. Invest. Ophthalmol. *15*:700, 1976.

Oído

Bredberg, G., Lindeman, H. H., Ades, H. W. and West, R.: Scanning electron microscopy of the organ of Corti. Science *170*:861, 1970.

Hinojosa, R. and Rodriguez-Echandia, E. L.: The fine structure of the stria vascularis of the cat inner ear. Amer. J. Anat. *188*:631, 1966.

Iurta, S.: *Submicroscopic Structure of the Inner Ear*. Pergamon Press, Oxford, 1967.

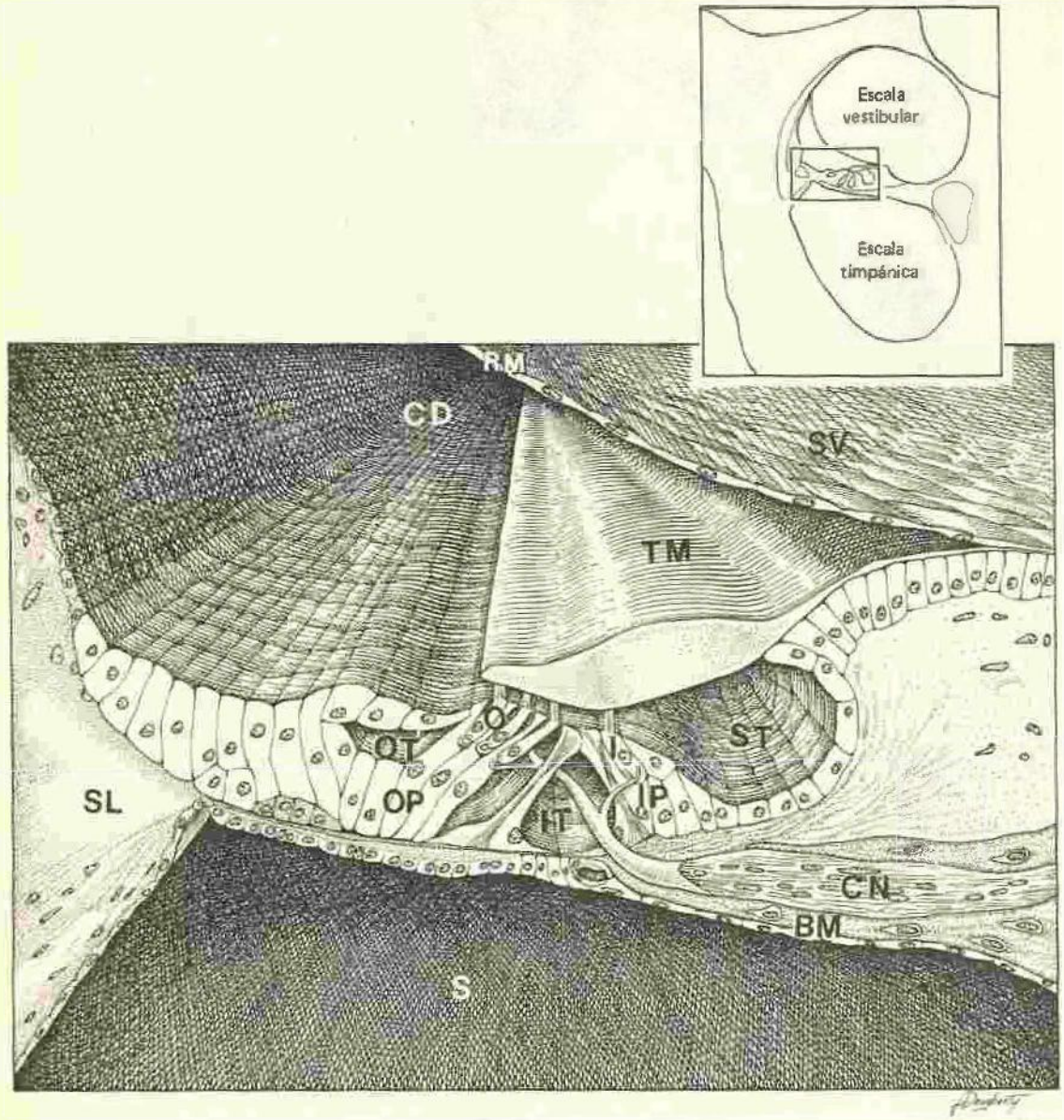

Fig. 25–38. Dibujo tridimensional de la cóclea. CD, conducto coclear; RM, membrana de Reissner; ST, túnel espiral; SV, escala vestibular; TM, membrana tectorial; O, células sensibles (pelos) externas; I, pelos internos; OT, túnel externo; OP, células falangeales externas; SL, ligamento espiral; IT, túnel interno; BM, membrana basilar; CN, nervio coclear; IP, células falangeales internas; S, escala timpánica.

V. Citología Exfoliativa

26

INTRODUCCION A LA CITOLOGIA CLINICA

INTRODUCCION

Consideraciones generales

La citología estudia las células sin importar los patrones arquitectónicos de los tejidos originarios de las células que se examinan. Aunque las técnicas citológicas de biopsia no reemplazan a las biopsias incisionales o excisionales, proveen un medio de diagnóstico rápido y simple que en ocasiones hace innecesario un examen histopatológico. La citología puede ser superior a la histopatología en la evaluación de la médula ósea y ciertos tipos de tumores. De tal manera que el examen citológico requiere de células exfoliadas. Algunas células se exfolian libremente en las cavidades corporales o son componentes de exudados inflamatorios; otras tienen que ser exfoliadas en forma mecánica por técnicas como el raspado, aspirado o lavado. Los sistemas orgánicos ideales para la evaluación citológica son el nervioso, hemolinfático, aparato tegumentario, digestivo, urogenital y respiratorio. El conocimiento de la citología patológica se fundamenta en la comprensión de la estructura citológica y la función normal.

En este capítulo se enfatizan las características citológicas de los tejidos y órganos normales; además las técnicas son analizadas para ampliar la perspectiva de los medios citológicos de evaluación. La citología anormal relacionada con los procesos patológicos son comparables con la citología normal. Las descripciones celulares se basan en las propiedades tintoriales observadas en la tinción de Romanowsky.

Técnicas

La mayor ventaja en el examen citológico de los tejidos, es que se necesita de un mínimo equipo para su realización; jeringas desechables (5–20 ml), agujas de 20–25, portaobjetos, cubreobjetos, aceite de inmersión, xileno, un microscopio con objetivo de inmersión y diferentes tren es de tinción. Estos, incluyen el azul de metileno, tinción de Romanowsky y de Papanicolaou.

Las células examinadas deben estar dispuestas en frotis inmediatamente después de la recolección, en especial aquéllas que se hallan en líquidos bajos en proteínas como el líquido cefalorraquídeo ya que se degeneran con bastante velocidad. Las células que se hallan en un medio líquido se preparan como el frotis sanguíneo. El borde alado debe guardarse para ser examinado, porque las células más grandes tienden a acumularse en esta porción del frotis. Si el material del que se hace frolis es grueso, en seguida disminuye la velocidad al presionar y deslizar facilitando la preparación. Al mismo tiempo, el material puede ser colocado en gotas entre dos laminillas y separándolas de inmediato en dos preparaciones.

Las células de escasos líquidos deberán concentrarse primero por sedimentación, centrifugación o filtración. Se recomienda hacer un frotis directo al momento de la recolección como procedimiento auxiliar, ya que se pueden inducir instrumentos al realizar las técnicas de concentración.

Las muestras citológicas se obtienen de masas de tejidos, aspirándolas con una jeringa y aguja. Los materiales aspirados pueden no aparecer en la luz de la jeringa, pero sí en la de la aguja. Al liberar la presión negativa antes de la remoción de la jeringa, del tejido, se completa el muestreo evitando la pérdida de la muestra en la luz de la jeringa. El material en la aguja, se expulsa sobre un portaobjetos y de inmediato se realiza el frotis. Las células aspiradas de masas tisulares tales como ganglios linfáticos, por lo común se suspenden en un medio líquido y pueden prepararse de modo parecido a los frotis de sangre periférica. Las substancias de impresión o preparaciones de contacto se realizan de muestras de tejido con cortes frescos en la superficie, secándolas primero con papel absorbente y después al tocar el tejido en forma delicada con el portaobjetos. No deberá hacerse frotis de la muestra, debido a que el deslizamiento rompería las membranas celulares, provocando bandas de material nuclear roto. Puesto que los tejidos con estroma denso no son fáciles de exfoliar, puede ser necesario el raspado del tejido con una cuchilla afilada. El material raspado se coloca sobre un portaobjetos y se disemina formando una

película delgada para producir una monocapa celular. Los tejidos de tales improntas, deben mantenerse húmedos; si la muestra debe mantenerse varios minutos antes de hacer la impronta, en seguida deberá envolverse el tejido en una gasa humedecida con solución salina fisiológica y colocada en el refrigerador.

Las preparaciones citológicas sobre laminillas que se van a teñir con nuevo azul de metileno, tinción de Wright, tinción de Giemsa o de Gram, deberán dejarse secar al aire. Estas pueden teñirse de inmediato o guardarse varios días antes de la tinción, si es necesario. Los frotis sin fijar, no deberán tener contacto con gases de formol ni dejarse en medios de humedad relativa alta, ya que en ambos casos, se alteraría la afinidad tintorial.

El nuevo azul de metileno es un colorante hidrosoluble que da un buen detalle nuclear. Se adiciona una gota del colorante a la película del frotis secado al aire y se cubre con un cubreobjetos. El exceso de colorante se elimina y la preparación así teñida, se examina aunque no sea una preparación permanente como un montaje húmedo. La tinción de Romanowsky es adecuada para la mayor parte de las preparaciones citológicas. Los frotis que se tiñen con Papanicolaou, deberán fijarse en etanol a 95% cuando aún están húmedos.

Los frotis deberán examinarse con los objetivos de bajo poder y con aceite de inmersión. Las preparaciones teñidas con Wright, con frecuencia, se guardan para futuras revisiones después del examen con las lentes de inmersión. El aceite no debe ser eliminado de la preparación con papel, porque las células también se dañarían. En lugar de ello, la preparación se coloca en xileno para eliminar el aceite y después se deja secar al aire. La calidad del frotis no se altera con este procedimiento.

CITOLOGIA DE SISTEMAS, APARATOS Y ORGANOS ESPECIFICOS

SISTEMA NERVIOSO

Consideraciones generales

El examen de células del líquido cefalorraquídeo (LCR) con frecuencia es muy útil para auxiliar en el diagnóstico de trastornos neurológicos. Además, las cuentas celulares totales y las determinaciones cuantitativas de proteínas, son muy útiles. Las células en el LCR se deforman con rapidez, por lo tanto, las cuentas celulares totales deben realizarse de inmediato después del muestreo. El LCR normal contiene menos de cinco células por mm^3. Las técnicas de concentración celular como la filtración con membranas o citocentrifugación, favorecen la evaluación.

Citología

Las células del LCR normal son en principio linfocitos pequeños y en ocasiones células mononucleares de otro tipo (figs. 10–22 a 10–25). Las células sanguíneas se observan con características morfológicas y apetencias tintoriales más o menos igual que en frotis sanguíneos periféricos. Un gran número de células nucleadas (*pleocitosis*) en el LCR se encuentran en variados procesos patológicos. La pleocitosis en enfermedades virales, se debe a un aumento de linfocitos y algunas células plasmáticas. Las infecciones bacterianas y micóticas se caracterizan por un aumento de neutrófilos que en ocasiones se observan con macrófagos. En animales con hemorragia en el sistema nervioso central se pueden observar eritrocitos y macrófagos que contienen hemosiderina (lámina VII–6). Las células tumorales e inflamatorias (neutrófilos, macrófagos) pueden encontrarse en animales con enfermedades neoplásicas del sistema nervioso central.

SISTEMA HEMOLINFATICO

La citología hemática de médula ósea, ganglios linfáticos y estructuras relacionadas es un procedimiento diagnóstico muy valioso, debido a que la estructura tisular de éstos, es menos importante que la de otros.

Biopsia por aspiración de la médula ósea

La *biopsia por aspiración* se señala cuando es imposible confirmar un diagnóstico por anamnesis, examen físico y examen cuidadoso de la sangre periférica. Los casos de anemias no regenerativas sin explicación, discrasias leucocitarias, trombocitopenias, padecimientos mieloproliferativos, linfosarcomas y anormalidades de las inmunoproteínas son los que justifican las biopsias por aspiración. La *biopsia por punción* se señala cuando han fallado los intentos para obtener un aspirado. Las anormalidades estructurales de la médula ósea pueden evaluarse por medio de biopsia por punción. Una biopsia de médula ósea, por lo común es una contraindicación para un animal que está lo suficientemente enfermo o anémico, y en el cual el procedimiento ponga en peligro su vida.

Los sitios más comunes para la biopsia de médula ósea en perro y gato, son la cresta iliaca, y el extremo proximal del fémur (figs. 26–1, 26–2). En caballo y vaca, las costillas o las vértebras esternales son las zonas más preferibles.

Biopsia por aspiración de los ganglios linfáticos

La selección del ganglio linfático para biopsia deberá basarse en los hallazgos clínicos. El agrandamiento de un ganglio linfático –localizado o generalizado– justifica la biopsia de ganglio por aspiración.

Citología de los ganglios linfáticos

La evaluación citológica de ganglios linfáticos expuestos es fácil realizarla por el contacto con la superficie cortada (impronta). Los tipos celulares que se encuentran en ganglios linfáticos normales incluyen linfocitos maduros, linfoblastos, neutrófilos, células plasmáticas y células cebadas.

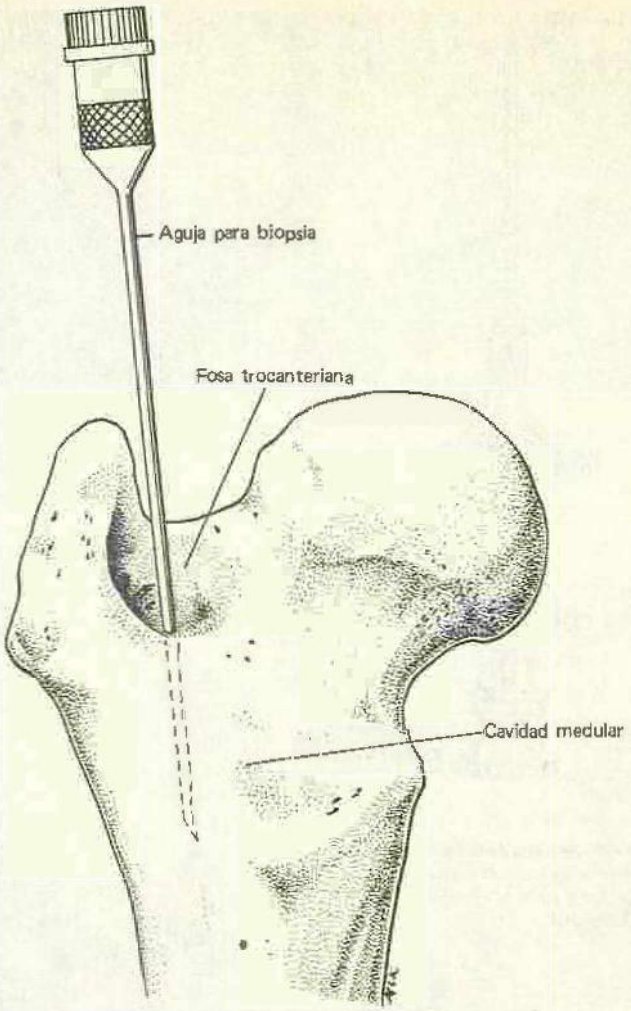

Fig. 26–1. Diagrama que muestra el sitio y lugar para la obtención de una biopsia por aguja de médula ósea en la fosa trocanteriana de un perro. Todas las microfotografías de luz están marcadas de acuerdo con la magnitud dada por el microscopio antes de la amplificación fotográfica. Todas las microfotografías electrónicas están marcadas de acuerdo con la magnitud total incluyendo la amplificación fotográfica.

Los *linfocitos* maduros, se parecen a los de la sangre periférica (lámina VII–7). La cromatina nuclear y el citoplasma están limitados; este último por un anillo angosto alrededor del núcleo. El linfocito maduro es el tipo celular primario de los ganglios normales e hiperplásicos.

La cromatina nuclear de los *linfoblastos* es fino y difuso (fig. 26–3). En los linfoblastos se observa un nucléolo, cuyo tamaño es de 1.5 a 3 veces mayor que el del linfocito maduro que posee un anillo delgado o ancho de citoplasma. Los linfoblastos se hallan en ganglios normales o hiperplásicos, pero por lo general no exceden el 15% de la población celular total.

Cualquier ganglio linfático incluido en procesos inflamatorios contiene neutrófilos. Estos, pueden aparecer intactos y sanos si el proceso inflamatorio es aséptico (fig. 26–4). Los cambios en el núcleo del neutrófilo (cariólisis, cariorrexis) indican inflamación séptica. Las bacterias pueden observarse en el citoplasma de los neutrófilos; los monocitos y macrófagos observados en algunas alteraciones inflamatorias crónicas, pueden contener residuos celulares. También pueden encontrarse células plasmáticas (fig. 26–5), que contienen paquetes de inmunoglobulinas denominadas *células de Mott*, observables en ganglios linfáticos estimulados por antígenos (fig. 26–6, lámina VII–7). Algunas células cebadas, se encuentran en todos los aspirados de ganglios linfáticos; no obstante un incremento en ellas, puede indicar una neoplasia de células cebadas con inclusión metastática del ganglio linfático (fig. 26–7).

Las células neoplásicas como las del carcinoma –pueden hallarse en los ganglios linfáticos incluidos en los procesos metastáticos (fig. 26–8). Debe ser clara

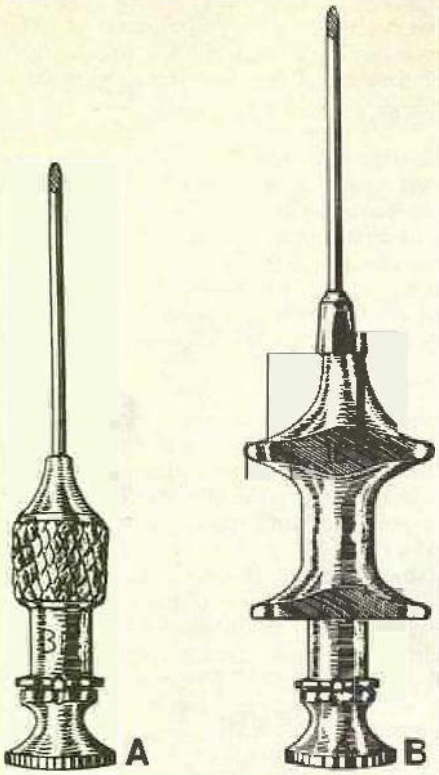

Fig. 26–2. Dibujo de dos tipos de agujas utilizadas en biopsias de médula ósea. Están diseñadas con un mango fuerte y un estilete removible. A, aguja para biopsia de Osgood; B, aguja para biopsia de Rosenthal.

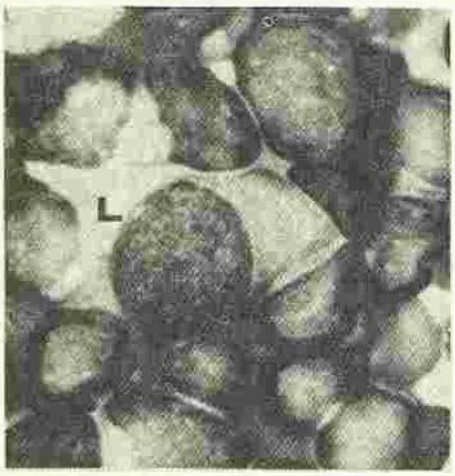

Fig. 26–3. Linfoblasto de un ganglio linfático normal de canino. El linfoblasto (L) está rodeado por linfocitos distorsionados. Nótese el fino patrón cromatínico y el extenso citoplasma. X400.

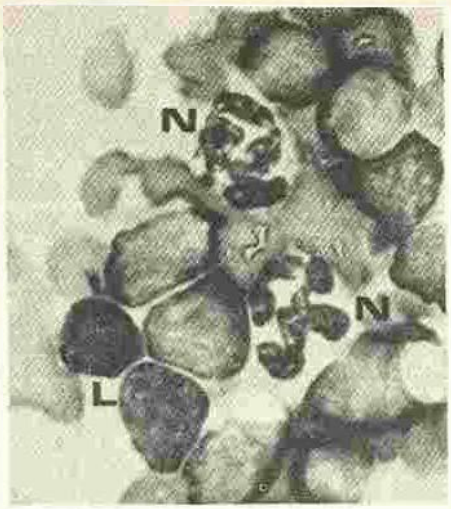

Fig. 26–4. Linfocito pequeño (L) y neutrófilos normales (N) en un ganglio linfático de canino. X400.

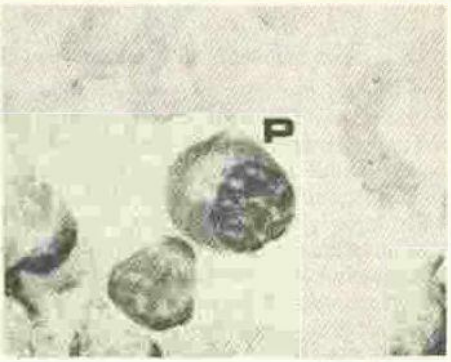

Fig. 26–5. Célula plasmática (P) en un ganglio linfático de canino. La zona de Golgi negativa y el núcleo excéntrico son características distintivas. X400.

la presencia de células que no son parte de la población celular normal del ganglio linfático (debe asegurarse que no se aspiró esa estructura, como glándula salival). Las células malignas casi siempre son pleomórficas, con un aumento proporcional del núcleo/citoplasma. Los núcleos varían de tamaño y forma; y con frecuencia, contienen nucléolos múltiples y prominentes. Se observan muchas figuras mitóticas y células multinucleadas, así como la claridad de la vacuolización citoplásmica. Las células malignas por lo común se tiñen de manera más basófila que otras células.

Pequeñas hojuelas de citoplasma pueden entremezclarse con las células de una muestra de ganglio linfático. Las hojuelas de citoplasma, *cuerpos linfoglandulares*, son características en los aspirados de ganglio linfático y otros tejidos linfoides (fig. 26–9).



Fig. 26–6. Célula de Mott (flecha) en un ganglio linfático de canino. Las inclusiones grandes, cuerpos de Russell, contienen paquetes de inmunoglobulinas. X400.

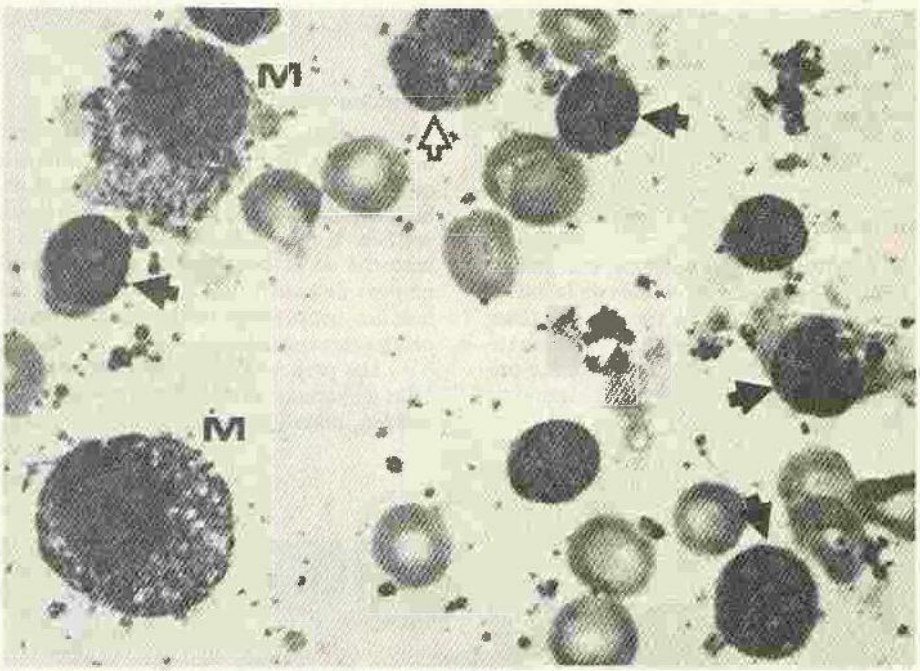

Fig. 26–7. Células de un tumor de células cebadas en un aspirado de ganglio linfático poplíteo de canino. Las células cebadas (M) han metastatizado el ganglio linfático. Las partículas materiales esparcidas a través del aspirado son gránulos de células cebadas rotas. Las **flechas obscuras** son linfocitos; la **flecha clara** indica a los eosinófilos. X400.

La clasificación citológica de los ganglios linfáticos es: ganglio normal, ganglio inflamatorio (purulento), ganglio inmunológicamente reactivo (hiperplasia linfoide benigna), ganglio inflamatorio y reactivo (mixto), ganglios neoplásicos y metastáticamente neoplásicos (lámina VII–8).

Los linfocitos maduros son el tipo celular predominante en los *ganglios linfáticos normales*. Los linfoblastos no exceden el 15% de la población, en tanto que las células plasmáticas y las células inflamatorias se hallan raras veces. La *hiperplasia linfoide benigna* se caracteriza por un incremento de células plasmáticas maduras e inmaduras (lámina VII–7).

Citología del bazo

La biopsia esplénica por aspiración con aguja fina es un procedimiento diagnóstico muy satisfactorio, sin embargo está contraindicada la aspiración de un hemangiosarcoma íntegro. Los aspirados esplénicos son siempre abundantes en la sangre. El tejido del bazo normal está constituido por células linfoides, células endoteliales, monocitos y macrófagos.

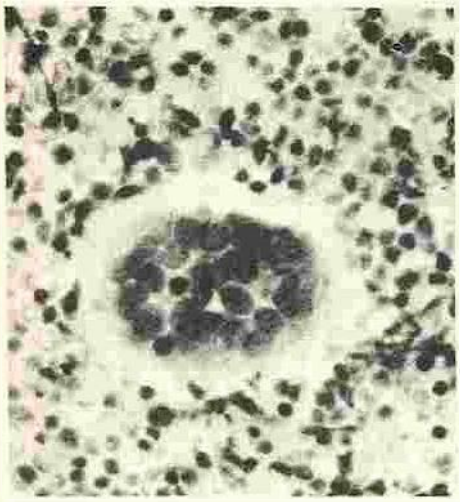

Fig. 26–8. Carcinoma metastático de glándula mamaria en un ganglio linfático inguinal de perro. El carcinoma se reconoce como un paquete de células epiteliales. X100.

Citología de las tonsilas

La citología de la tonsila normal la forma una mezcla de linfocitos y células epiteliales escamosas de la mucosa faríngea y bucal. La citología de tonsilas reactivas, inflamadas o neoplásicas es parecida en su problemática a la de otros aspirados linfáticos. La neoplasia primaria de las tonsilas es el linfosarcoma y el carcinoma de células escamosas.

APARATO TEGUMENTARIO

Consideraciones generales

Una muestra de tegumento normal consta de células epiteliales superficiales que contienen queratina. Los aspirados del grosor completo de la piel, se caracterizan por presentar, además, células epiteliales basales o células glandulares de las estructuras anexas. Las lesiones dérmicas son algunas de las lesiones más accesibles para el examen citológico. Las células inflamatorias (neutrófilos, macrófagos), quísticas (células de revestimiento de las glándulas sebáceas) y las neoplásicas (melanocitos, células cebadas) son componentes que se identifican con facilidad en la citología. Los parásitos de la piel pueden observarse mientras se hace el examen citológico de los especímenes.

APARATO DIGESTIVO

Consideraciones generales

Los frotis de impresión de la cavidad oral y el esófago de animales, consiste en células epiteliales escamosas con diferentes etapas de maduración y una variada población de bacterias (fig. 26–10). También es posible verificar la presencia de neutrófilos. Las lesiones inflamatorias de la boca por lo general contienen elevado número de neutrófilos y bacterias (fig. 26–11). En las lesiones neoplásicas de la cavidad bucal se observan células características.

Los preparados o lavados gástricos contienen epitelio columnar y células caliciformes. En el caballo pueden presentarse células epiteliales escamosas. En

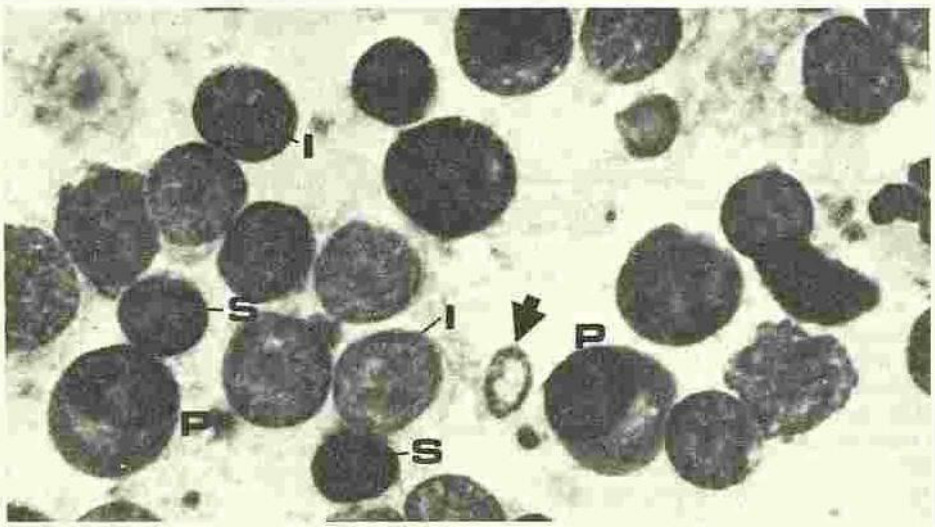

Fig. 26–9. Cuerpo linfogranular (flecha obscura) en un ganglio linfático reactivo de perro. S, linfocitos pequeños; I, linfocitos intermedios; P, células plasmáticas. X400.

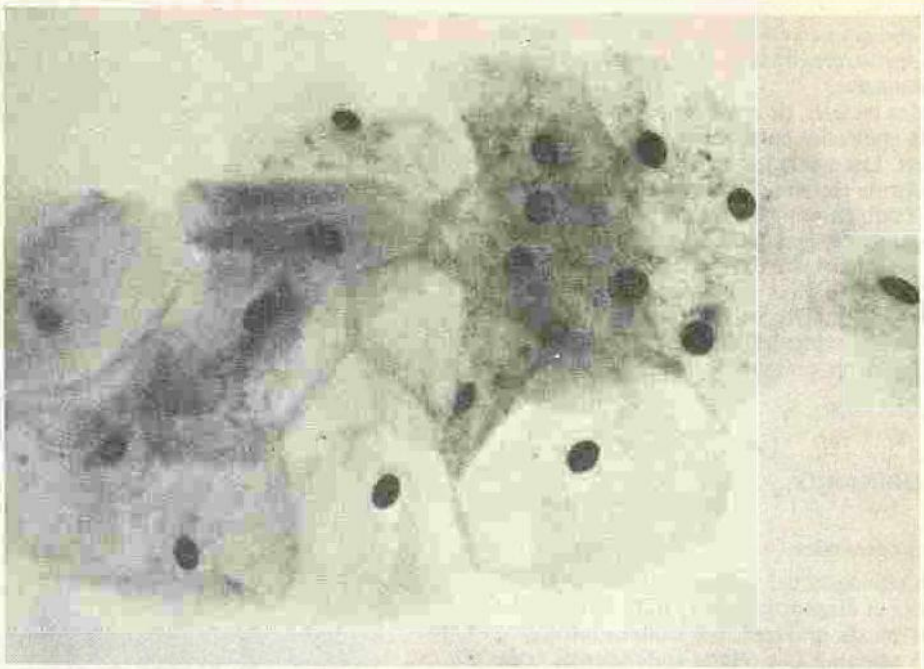

Fig. 26–10. Células de un raspado de cavidad bucal canina. Las células superficiales del epitelio escamoso estratificado contienen núcleos picnóticos. X100.

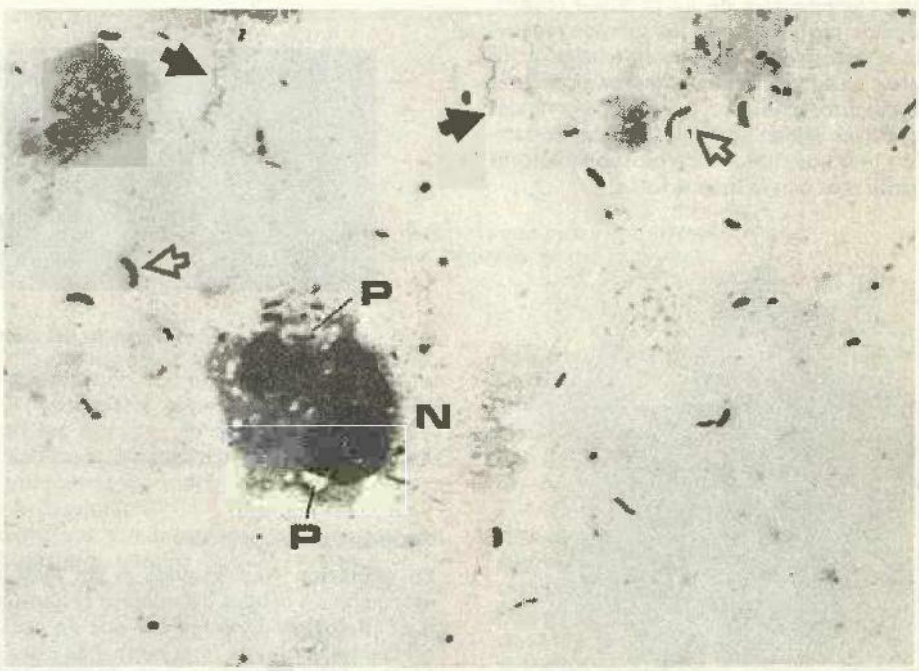

Fig. 26–11. Células de un raspado de cavidad bucal de gato con gingivitis. Las espiroquetas (**flechas obscuras**), bacterias fusiformes (**flechas claras**) y bacilos, están dispersos en todo el frotis. Un neutrófilo tóxico (N) contiene bacterias fagocitadas (P). X400.

ocasiones, se observan células principales. Estas contienen gránulos metacromáticos y se asemejan a células epiteliales columnares.

Los lavados rectales, de animales normales, consisten en células epiteliales columnares, células caliciformes y bacterias. Los aspirados de contenido intestinal, pueden consistir de elevado número de diferentes tipos de bacterias. También es posible observar células epiteliales en proceso de degeneración.

Resulta posible obtener frotis o aspirados del hígado. Las células hepáticas normales poseen núcleos redondos con 1 ó 2 nucléolos. El abundante citoplasma espliego puede contener pigmentos biliares (fig. 26–12). Pueden estar presentes numerosas células binucleadas.

APARATO URINARIO

Consideraciones generales

La evaluación citológica del sedimento urinario es útil para determinar el diagnóstico del aparato urinario. La vejiga urinaria puede evaluarse por examen citológico del sedimento urinario. Las células epiteliales de transición que revisten la vejiga urinaria, se pueden encontrar con frecuencia en el sedimento urinario normal; ellas, tienen tamaños variables y núcleos vesiculares redondos u ovales con uno o dos nucléolos (lámina VII–9). El citoplasma abundante es verdoso y con frecuencia se hallan abundantes células multinucleadas (fig. 26–13). Las células del epitelio renal pueden encontrarse como componentes de los *cilindros renales*. Estos son modelos proteínicos de los túbulos renales. A medida que se deforman las células epiteliales de los cilindros renales, se convierten en *cilindros granulares* o *cerosos*. Los cilindros granulares contienen partículas que se derivan de las células epiteliales renales desintegradas (fig. 26–14). Los cilindros cerosos son cilindros refráctiles amarillentos con extremos rotos.

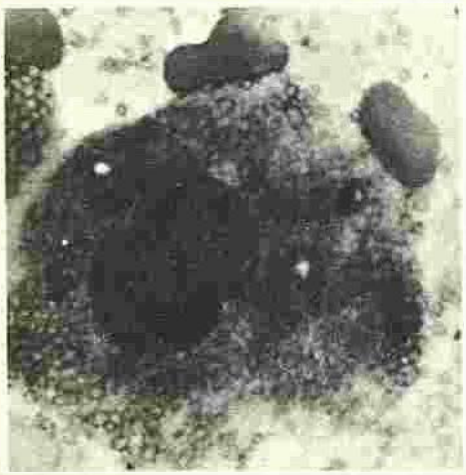

Fig. 26–12. Hepatocito de una biopsia de hígado canino. La célula grande es binucleada y el citoplasma contiene gránulos obscuros de pigmento biliar. X400.

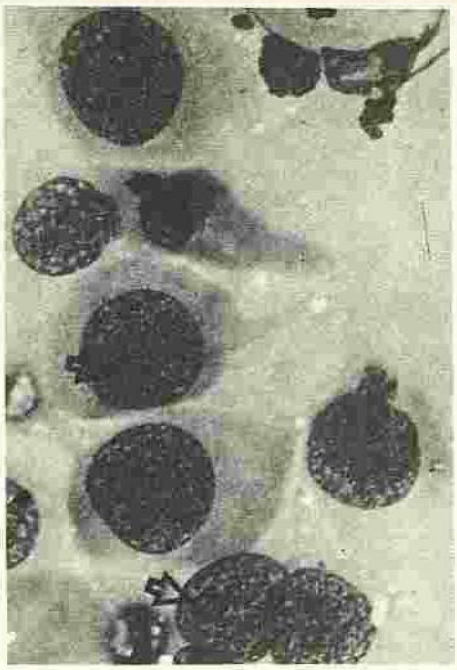

Fig. 26–13. Células epiteliales de transición de la vejiga urinaria de un perro normal. Los núcleos grandes contienen una fina red cromatínica. Los nucléolos (flechas) son claros en algunas células. X250.



Fig. 26–14. Cilindro granular del sedimento urinario de perro. X100.

APARATO RESPIRATORIO

Consideraciones generales

La aspiración transtraqueal es un método útil en la obtención de células del aparato respiratorio para examen citológico. Los métodos que no cruzan la boca y orofaringe, evitan la flora normal de estas áreas, lo cual puede confundirse con patógenos, por lo que son más recomendados. Estas técnicas requieren de un catéter percutáneo introducido a la tráquea a través la membrana cricotiroidea hacia la carina (fig. 26–15). La instilación y aspiración inmediata del líquido, completa el muestreo.

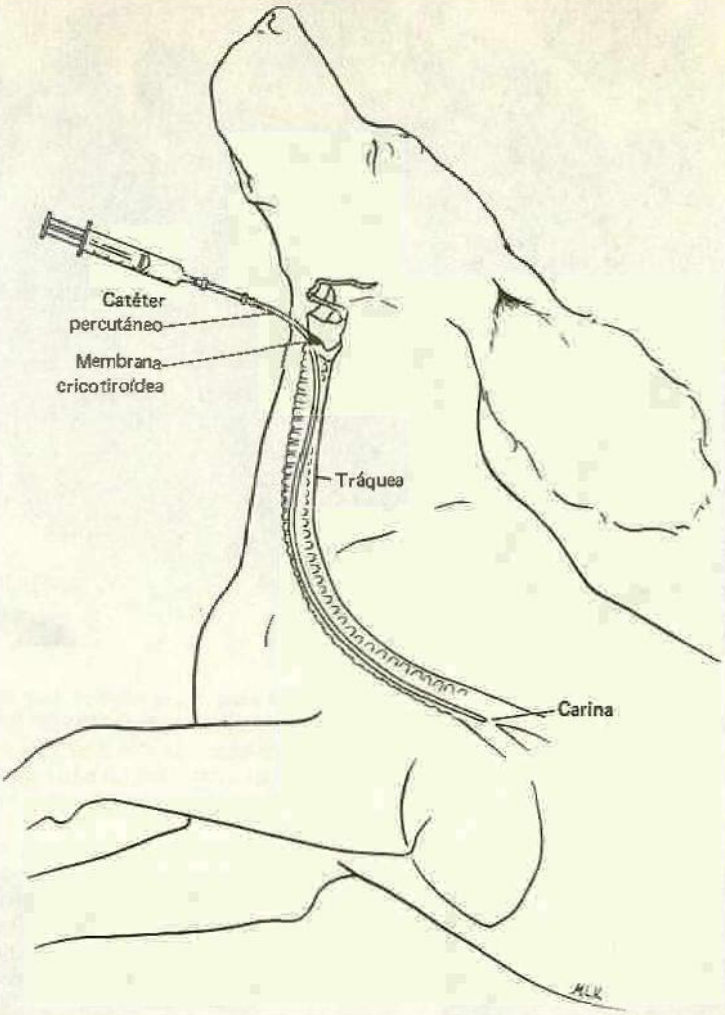

Fig. 26–15. Diagrama que muestra el pasaje percutáneo del catéter a nivel de la carina con objeto de obtener un lavado traqueal.

Citología

Las células del epitelio traqueobronquial pueden ser cuboidales o columnares ciliadas (fig. 26–16). Las células epiteliales se hallan en aspirados de pacientes normales y enfermos (lámina VII–10). Las células caliciformes, productoras de moco, también pueden encontrarse en los aspirados.

Los *neutrófilos* son las células predominantes en estados inflamatorios (lámina VII–11). El aspecto de los neutrófilos varía con el periodo en que las células estuvieron en la tráquea o bronquios y dependiendo del grado de sepsis. Si los neutrófilos aparecen tóxicos (agrandamiento nuclear y ruptura de la membrana nuclear), entonces las bacterias pueden encontrarse en el citoplasma. Si se ven bacterias, deberá realizarse un frotis adicional de este material y teñirse con Gram para la caracterización de la bacteria. Los *eosinófilos* se hallan en algunos animales con problemas pulmonares de tipo alérgico o con dirofilariasis (fig. 26–17). Los *linfocitos* y *células plasmáticas* se encuentran en infecciones virales, incrementándose también en otros estados inflamatorios. Los *macrófagos* están presentes en diversos estados inflamatorios (figs. 26–18, 26–19). Pueden contener eritrocitos fagocitados, residuos celulares, lípidos y pigmento antracótico. Los macrófagos se pueden originar como fagocitos alveolares (histiocitos) o como monocitos sanguíneos. El *moco* aumenta en la mayor parte de los estados inflamatorios y aparece como un substrato difuso y homogéneo, de color azul claro. La *fibrina* y otras proteínas, pueden encontrarse en estados inflamatorios. La fibrina se tiñe de un color rosa y aparece como finas bandas rizadas. No debe confundirse con residuos de núcleos deformados. Los elementos *fúngales* (hifas, esporas) pueden estar

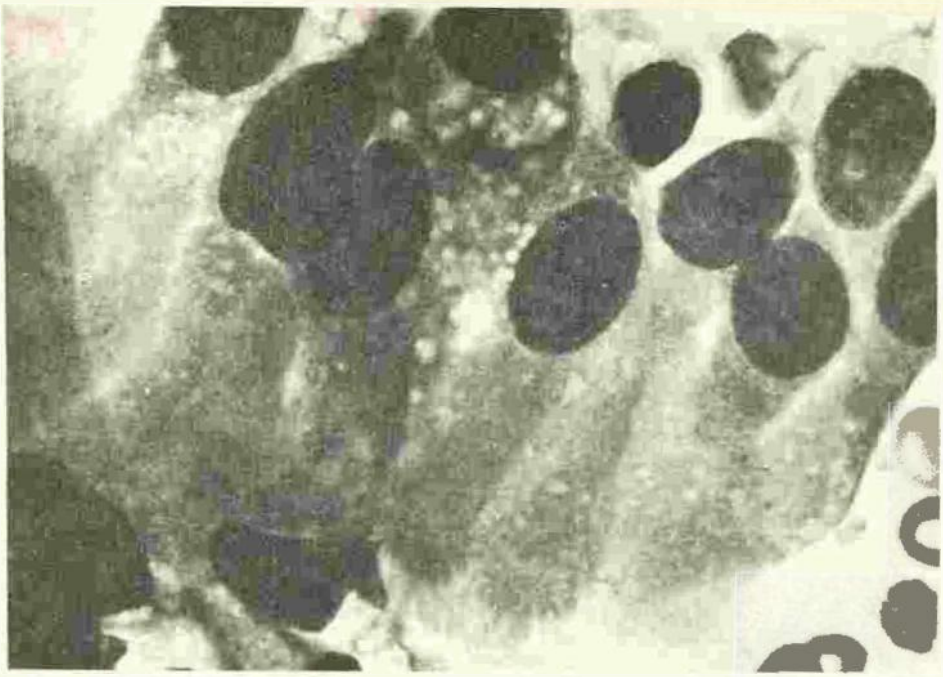

Fig. 26–16. Células columnares ciliadas obtenidas de un lavado traqueal de perro normal. X400.



Fig. 26–17. Eosinófilo de un lavado traqueal de equino. El substrato de color obscuro es mucina. X400.

presentes en micosis pulmonar. Los contaminantes fungales, como *especie de alternaria* son comunes en aspirados de grandes especies. Los *cuerpos de inclusión viral* pueden verse en las células epiteliales. Las inclusiones virales de la enfermedad de Carré y de adenovirus caninos, se han visto en aspiraciones traqueales.

ORGANOS GLANDULARES

Glándula tiroides

Las células de la glándula tiroides normal son células epiteliales foliculares que forman seudocincitios en los que no se diferencian los bordes citoplásmicos (fig. 26–20). El citoplasma de las células epiteliales del folículo tiroideo se rompen con facilidad y dejan una imagen de "núcleos desnudos" (lámina VII–12). Los núcleos son redondos con nucléolos pequeños que pasan inadvertidos, en tanto que el citoplasma es basófilo. Unas pocas células pueden contener vacuolas o gránulos negroazulosos dentro del citoplasma (lámina VIII–1).

Glándula salival

Los aspirados de glándulas salivales normales contienen células epiteliales grandes (25 mm), de aspecto esponjoso, con núcleos pequeños y densos y un citoplasma verdoso lleno de pequeñas vacuolas uniformes (lámina VIII–2).

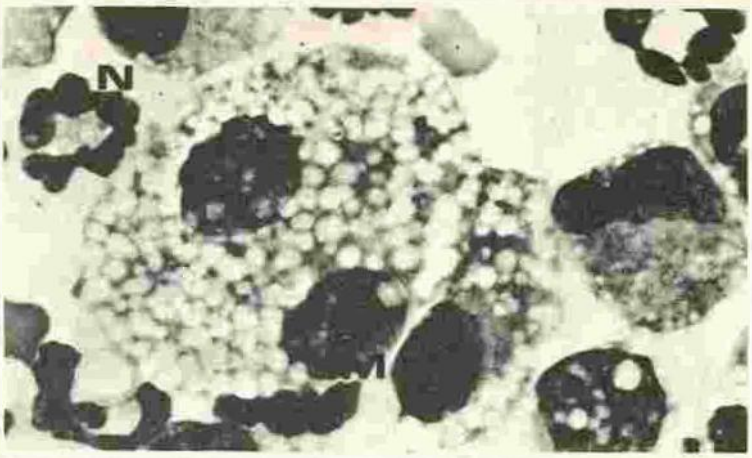

Fig. 26–18. Lavado traqueal de perro con bronquitis crónica. Los macrófagos (M) y neutrófilos (N) son aparentes. X400.

APARATO REPRODUCTOR

Introducción

Las técnicas citológicas son apoyos útiles para la evaluación de los aparatos reproductores de hembras y machos. Su utilidad no sólo se limita al diagnóstico de enfermedades, la citología tiene un valor muy significativo para determinar el potencial reproductor del macho (evaluación del semen) y el estadio del ciclo estral en perros y gatos. Se emplean varias técnicas que incluyen eyaculación, masaje, lavados, biopsia por aspiración y raspados.

Citología de la glándula prostática

El líquido prostático puede obtenerse por masaje prostático o por una biopsia por aspiración con aguja fina (fig. 26–21). Con base en los hallazgos citológicos se

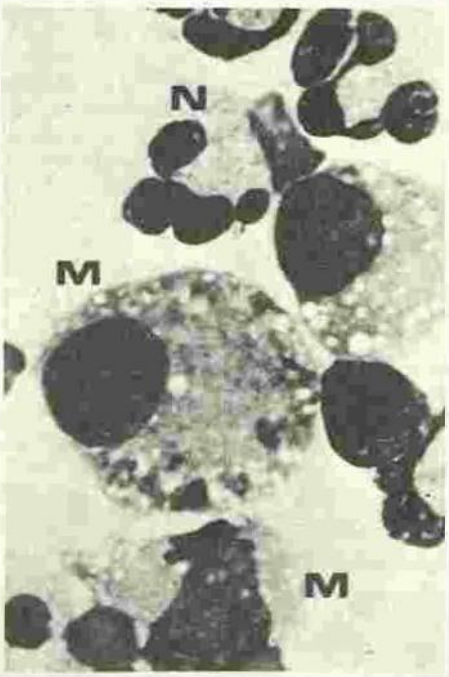

Fig. 26–19. Macrófagos (M) y neutrófilos (N) de un lavado traqueal de canino. El material obscuro dentro del macrófago es hemosiderina. X400.

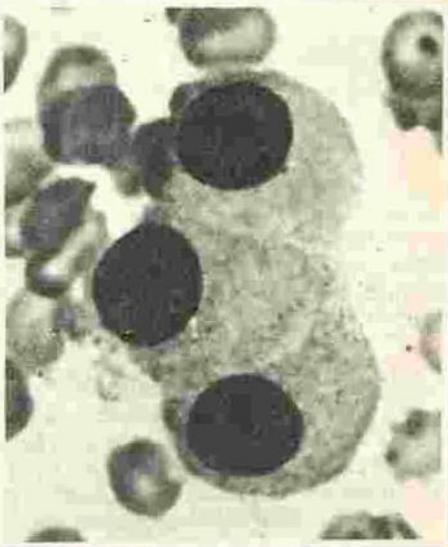

Fig. 26–20. Células foliculares del tiroides de un perro normal. X400.

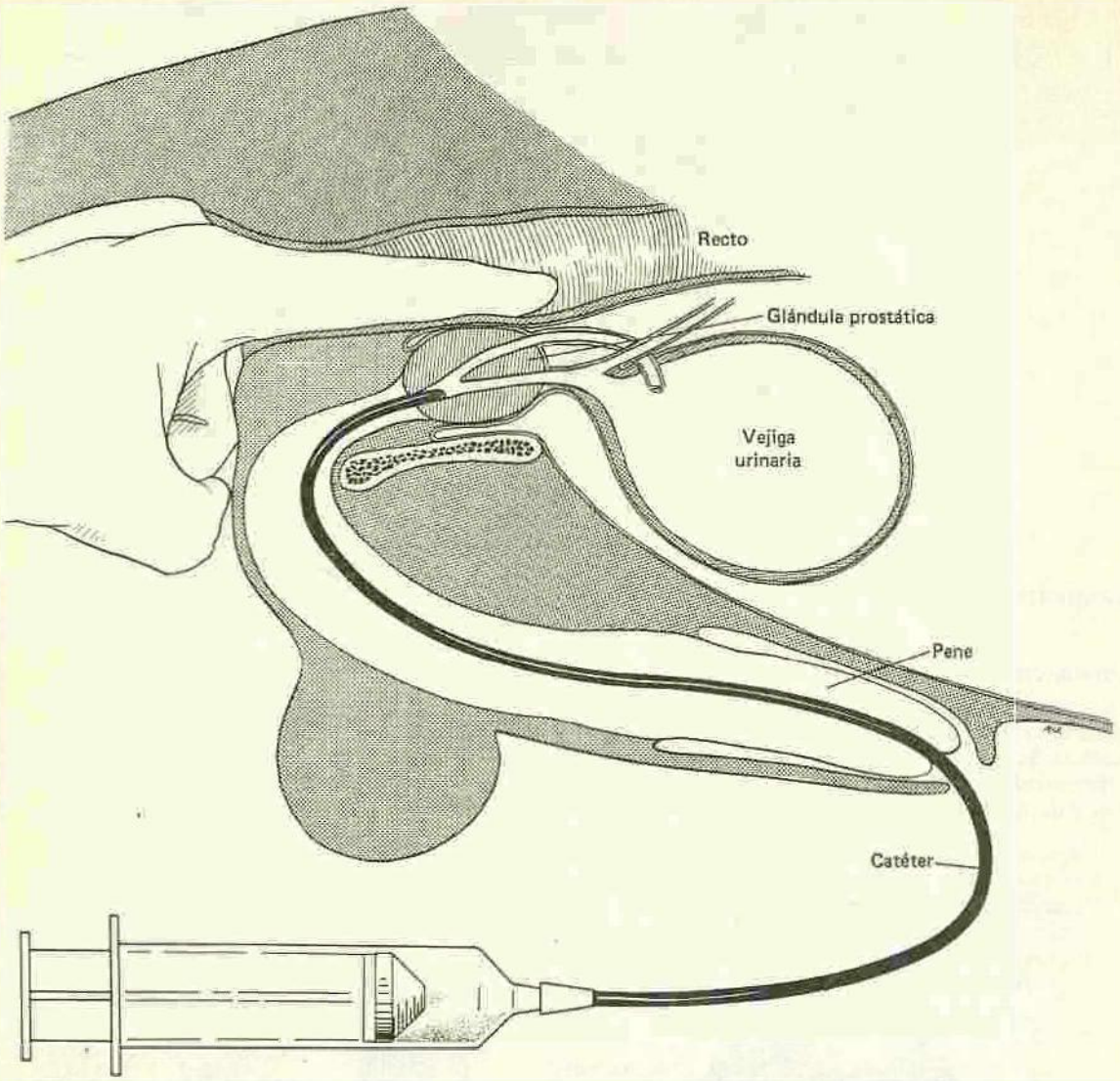

Fig. 26–21. Diagrama que muestra el método de obtención de una muestra prostática por masaje de la próstata a través del recto.

pueden diferenciar cinco categorías de enfermedades prostáticas: hiperplasia prostática benigna, formación prostática quística, inflamación prostática (prostatitis o abscesación), neoplasia prostática y metaplasia escamosa.

la próstata normal tiene paquetes de células epiteliales cuboidales o columnares uniformes, las cuales varían de 10 a 15 μm de diámetro. Los núcleos son redondos u ovales localizados en la base de las células columnares; los nucléolos, son pequeños y poco visibles. El citoplasma es finamente granular y basófilo (lámina VIII–3). Estas células pueden diferenciarse con facilidad de las células epiteliales de transición que son más grandes y de tinción más clara que las prostáticas.

La hiperplasia prostática benigna (lámina VIII–4), quistes prostáticos, prostatitis (fig. 26–22), abscesos prostáticos y adenocarcinoma prostático (lámina VIII–5) pueden identificarse según las características del aspirado. De manera parecida, la metaplasia escamosa de las células epiteliales prostáticas puede identificarse mediante estas técnicas (lámina VIII–6).

Citología vaginal

El examen de las células de la vagina de perras y gatas es un valioso auxiliar en la evaluación del estadio del ciclo estral, así como en el diagnóstico de enfermedades vaginales y uterinas. Las descripciones siguientes se refieren de manera específica al canino. La pared de la vagina en anestro por lo normal está revestida por

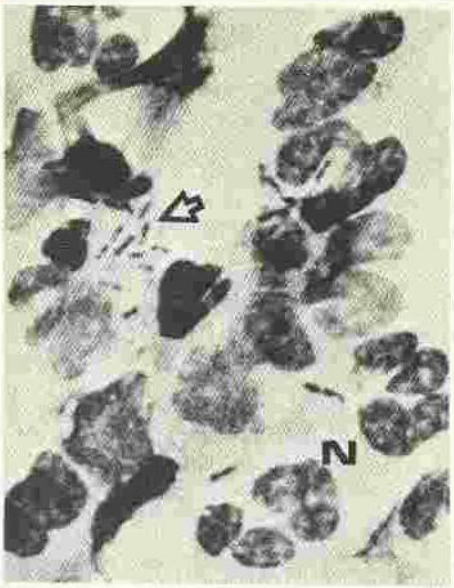

Fig. 26–22. Frotis de células obtenidas del conducto urinario por masaje prostático a través del recto. Están presentes numerosos neutrófilos (N) y bacterias (flecha). ×400.

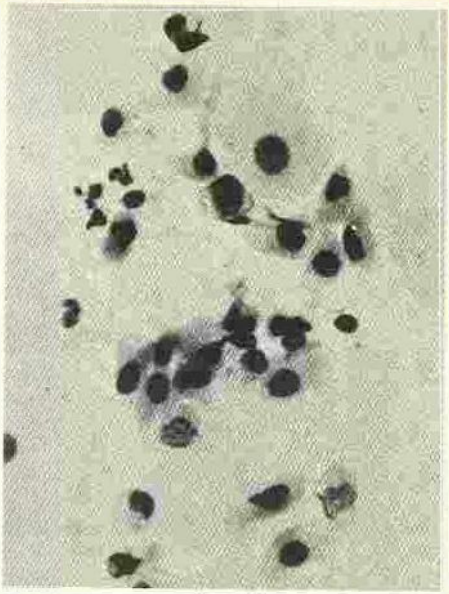

Fig. 26–23. Frotis vaginal de perra en anestro. ×100.

un epitelio que consta de 2 a 4 capas celulares. A medida que aumentan las concentraciones de estrógenos, el revestimiento vaginal aumenta de grosor hasta cerca de 40 células. El ensanchamiento del epitelio escamoso estratificado es la base de los cambios citológicos que se observan en el frotis vaginal. Las células epiteliales varían de no cornificadas a cornificadas a medida que se presenta el engrosamiento. Los neutrófilos desaparecen durante el proestro y estro, ya que el epitelio engrosado no permite su paso al lumen de la vagina. Los eritrocitos del útero aparecen en la descarga vaginal durante el proestro y estro.

La vagina en *anestro* tiene muchas células epiteliales redondas u ovales que contienen núcleos uniformes, grandes y distintivos (fig. 26–23). Pocos neutrófilos pueden estar presentes en este estadio. Los residuos celulares son mínimos.

La vagina en *proestro* se caracteriza por la presencia de células epiteliales superficiales, cornificadas. Estas constituyen la mayor parte de todas las células epiteliales al tercer día. Los bordes citoplásmicos redondeados son reemplazados por bordes rectos. Los núcleos se vuelven picnóticos y con posibilidad a desaparecer. No hay leucocitos en la mitad del proestro. Los eritrocitos pueden ser numerosos como resultado de la diapédesis desde el lecho vascular subyacente. Diferentes tipos de bacterias pueden estar libres o en las células epiteliales.

La vagina en *estro* tiene células epiteliales cornificadas, con bordes citoplásmicos rectos y núcleos picnóticos (fig. 26–24) (lámina VIII–7). El final del estro se caracteriza por células epiteliales sin núcleos y el número de eritrocitos, es reducido. Es posible encontrar varios tipos de bacterias pero a medida que las células epiteliales empiezan a desintegrarse, los residuos celulares se vuelven abundantes (fig. 26–25). Los neutrófilos reaparecen uno o dos días antes del diestro.

En el *diestro*, los neutrófilos son abundantes y reaparecen las células epiteliales no cornificadas, pequeñas y redondas. Los neutrófilos pueden encontrarse dentro de células epiteliales (lámina VIII–8). Por lo común los residuos celulares y los eritrocitos tienden a desaparecer. A medida que avanza el diestro, los neutrófilos se reducen en número. Al final del diestro la imagen citológica se parece a la del anestro.

En casos de *vaginitis* y *piometra*, existe un gran número de neutrófilos que han fagocitado bacterias. Los neutrófilos suelen estar más degenerados en la piometra que en la vaginitis. Una cuenta leucocitaria de sangre periférica puede diferenciar estas dos alteraciones.

Las secreciones vaginales *post partum* contienen gran número de neutrófilos, eritrocitos y residuos celulares durante un periodo aproximado de 2 semanas. Posiblemente se encuentren las células epiteliales endometriales, de aspecto esponjoso. Pueden encontrarse fibras musculares en cachorros que sufren maceración en el útero (fig. 26–26).

CAVIDADES CORPORALES

Características generales

En el equino y bovino, el líquido puede aspirarse de las cavidades torácica y abdominal. En el perro y gato normales, la cantidad de líquido es tan pequeña que los intentos de muestrearlos por aspiración por lo general



Fig. 26–24. Frotis vaginal de perra a principios del estro. Algunos eritrocitos se encuentran presentes. Los bordes rectos del citoplasma de las células epiteliales indican cornificación. X100.

son fallidos. Si la paracentesis del cuarto cuadrante no es satisfactoria, se pueden hacer lavados peritoneales con solución salina fisiológica. Por desgracia, la solución salina fisiológica deforma las células y muchos trastornos anormales se caracterizan por acumulación de líquido. El líquido torácico de equino normal contiene más o menos 4,800 células nucleadas por mm^3; la mayor parte de las cuales son neutrófilos sanos con algunas células mononucleadas grandes y linfocitos.

Efusiones de las cavidades corporales

Las efusiones de las cavidades corporales se clasifican de manera general como *trasudados* y *exudados*. Los trasudados son filtrados capilares que se acumulan en el compartimiento extravascular. Las causas más comunes de formación de *efusiones trasudativas* son la *hipoproteinemia* y la *estasis venosa*. Las albúminas séricas bajas (< 1–2 g/dl) producen una presión coloidosmótica baja y una subsecuente acumulación de líquido extravascular. La hipoproteinemia puede deberse a un consumo inadecuado de proteínas (desnutrición, digestión inapropiada de las proteínas, malabsorción, parasitismo), inadecuada síntesis proteica por enfermedad hepática crónica (cirrosis, falla cardiaca congestiva, bloqueos de la portocava, neoplasias), o exceso en la pérdida de proteínas (glomerulonefropatía con pérdida de proteínas, hemorragia, lesiones exudativas intensas). La estasis venosa puede resultar de falla cardiaca congestiva u obstrucción linfática o venosa. Estas últimas, pueden producirse en procesos patológicos como trastornos tromboembólicos, neoplasias y hepatopatías. Los *trasudados* puros son causados por hipoalbuminemia. Estos son casi siempre claros e incoloros con una proteína total menor a 1.5 g/dl y contienen menos de 500 células/μl.

Un *trasudado modificado* es un tipo líquido trasudativo el cual se ha modificado por la adición de proteínas o de células. En general, este tipo de acumulados líquidos se encuentran en pacientes que tienen estasis venosa o drenaje linfático lesionado (falla cardiaca congestiva, congestión pasiva del hígado, neoplasia). Los trasudados modificados contienen 2–3.5 g/dl de proteína y por lo común menos de 5,000 células/μl.

Los *exudados* se forman en alteraciones donde está aumentada la permeabilidad capilar, reaccionando

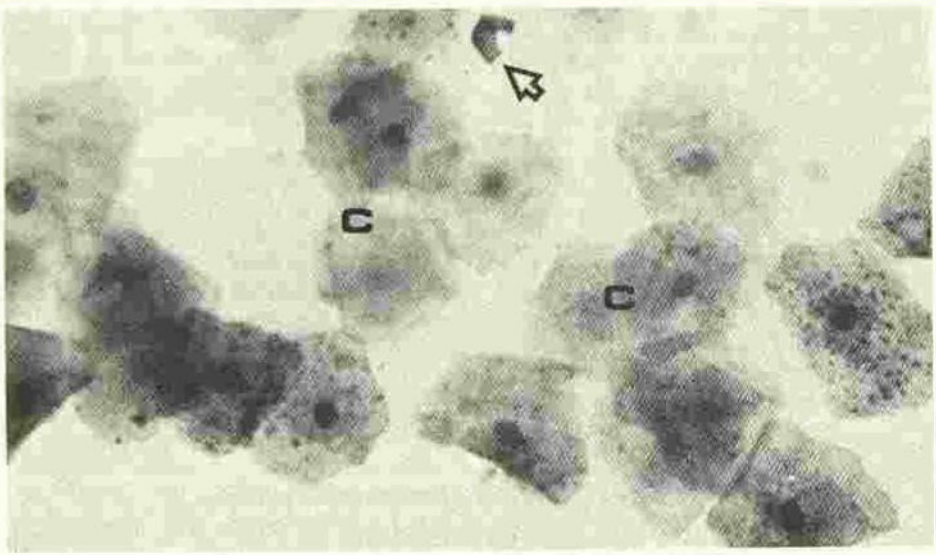

Fig. 26–25. Frotis vaginal de perra en estro. Los gránulos obscuros son bacterias. Algunas células (C) carecen de núcleo, en tanto que otras se han desintegrado (**flecha**). Los núcleos están picnóticos. X 100.

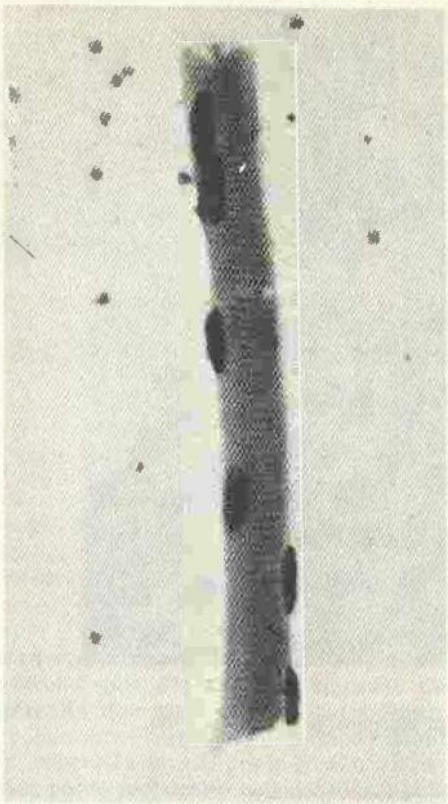

Fig. 26–26. Fibra de músculo esquelético en un frotis vaginal de una perra en la que el feto sufrió maceración dentro del útero. X160.

hacia una salida de líquido, proteínas y células de los capilares a alta velocidad. El incremento en la permeabilidad capilar es resultado de un proceso inflamatorio. La inflamación es quizá por infección bacteriana. Los *exudados inespecíficos* no contienen bacterias y se forman en trastornos como ruptura de la vesícula biliar o de la vejiga urinaria, pancreatitis, presencia de cuerpos extraños estériles, peritonitis infecciosa felina, neoplasia y trasudados modificados de larga estadía. Estos últimos pueden iniciar, al cabo del tiempo, una reacción inflamatoria. Los *exudados sépticos* son causados por una amplia variedad de microorganismos.

Las *efusiones hemorrágicas* por lo común son causadas por traumatismo, neoplasia, cirugía, infarto del intestino con consistencia hemática.

Aunque no existe una clara división entre trasudado y exudado, los líquidos se clasifican casi siempre como trasudados o exudados según la diversidad de criterios (cuadro 26–1).

Evaluación física y química

Deben determinarse numerosas propiedades de los líquidos: volumen, color, transparencia, formación de coágulo, olor, concentración proteica, sangre oculta (cuenta eritrocítica, o volumen del paquete celular). La presencia de GR, GB, lípidos y bilirrubina, alteran el color y transparencia de los líquidos. Otras pruebas como las de bilirrubina, glucosa, urea, creatinina y amilasa pueden facilitar un diagnóstico específico.

Evaluación citológica

La *cuenta total de células nucleadas* pueden realizarse con un contador automático o con hemocitómetro. Un frotis directo puede usarse para evaluar la celularidad en lugar de usar la cuenta total de células nucleadas. Las *cuentas diferenciales de células* son útiles, debido a que en las efusiones se pueden hallar varios tipos celulares. Si las muestras líquidas son escasas en células, deberán centrifugarse y disponerse en frotis del sedimento. El borde en pluma siempre debe examinarse ya que las células más grandes se hallan en él. Los frotis se secan al aire de manera sistemática y se tiñen con Romanowsky; algunos prefieren teñir con el método de Papamicolaou. La tinción de Gram se indica si hay bacterias presentes. Las *células mesoteliales* revisten las cavidades pleurales, pericárdica y peritoneal (fig. 26–27). Cuando el líquido se acumula en las cavidades corporales, estas células sufren hipertrofia e hiperplasia y, al cabo del tiempo, se exfolian en el líquido. Las células pueden continuar multiplicándose después de la exfoliación. Las células mesoteliales pueden aparecer solas o en paquetes de 2, 4, 8, 16, 32 ó 64 células (fig. 26–28). Las células mesoteliales son grandes (12–30 μm) y tienen un citoplasma azul claro u obscuro. La proporción núcleo-citoplasma es alto (lámina VIII–9). Los núcleos son simples o múltiples, redondos a ovales, con uno o más nucléolos. Estos tienen en general 3 μm de diámetro. Las células en mitosis pueden observarse. Las células mesoteliales reactivas deben ser de tamaño uniforme sin moldeado nuclear.

Los *macrófagos* varían de diámetro de 10 a 50 μm, poseen uno o más núcleos redondos u ovales que pueden contener nucléolos visibles y tienen un citoplasma vacuolado de color azul pálido (lámina VIII–10). Los macrófagos fagocitan neutrófilos, eritrocitos, lípidos, residuos celulares, material extraño y ciertos microorganismos; no obstante es raro observar bacterias dentro de vacuolas fagocitarias de macrófagos.

Los *neutrófilos* son escasos en alteraciones no inflamatorias, y se hallan, en gran número, en efusiones inflamatorias. El estado de preservación de los neutrófilos es una determinante muy importante. Los neutrófilos de efusiones asépticas están bien conservados y aparecen como en la sangre periférica, con membra-

Cuadro 26–1. Características de las efusiones

Propiedad	Trasudado	Exudado
Aspecto	Claro	Casi siempre nebuloso
Gravedad específica	1.018	1.018
Proteína	< 3 g/dl	>3 g/dl
Coágulo	No	Sí
Conteo celular	Por lo común bajo	Por lo común alto

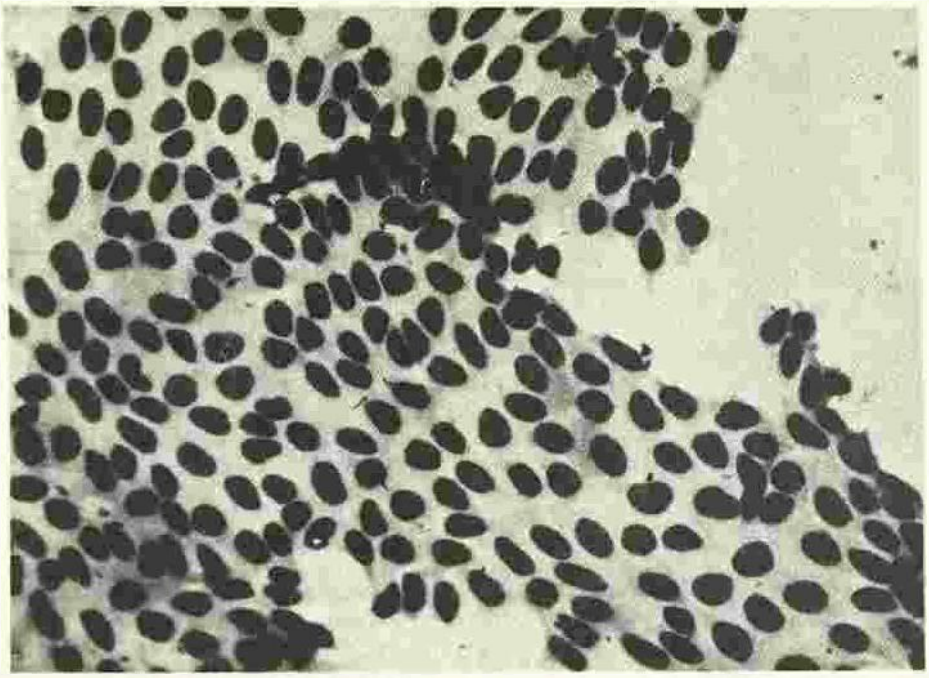

Fig. 26–27. Vaina de células mesotelíales de la cavidad abdominal de un bovino. X100.

nas nucleares intactas y cromatina densa. A medida que envejecen los neutrófilos, éstos se hipersegmentan y sufren picnosis. En efusiones sépticas, los neutrófilos son afectados por las toxinas bacterianas y sufren una degeneración rápida que con el tiempo se rompen. Los lóbulos nucleares aparecen hinchados provocando la cariólisis; la cromatina, se vuelve color rosa y se disemina (*cromatólisis*). El citoplasma se vuelve basófilo y vacuolado; por lo general las membranas citoplásmicas se rompen. Un examen cuidadoso de las áreas delgadas del frotis, cercanas al borde en pluma, revela la presencia de bacterias dentro del citoplasma de los neutrófilos o libres en el exudado. Las bacterias (las que se tiñen de azul con la tinción de Romanowsky) son estructuras discretas y uniformes, que no deben confundirse con el estrato proteico o con precipitados del colorante, ya que ambos aparecen como un material amorfo, de color púrpura obscuro. Esta proteína es un material granular fino entre las células de líquidos con alta concentración proteica. Las precipitaciones del colorante son resultado de un enjuague inadecuado de la laminilla y son de tamaño y forma muy variables.

Otras células encontradas en las efusiones, incluyen linfocitos, células plasmáticas, eosinófilos, células cebadas y eritrocitos.

Las *células neoplásicas* pueden observarse en efusiones que resultan de un proceso neoplásico en una cavidad corporal. Las células neoplásicas son, por lo general, grandes y pleomórficas con una proporción núcleo-citoplasma alta. Son claras la variabilidad del tamaño nuclear (*anisocariosis*), el moldeado nuclear, multinucleaciones, figuras mitóticas anormales y grandes y prominentes nucléolos múltiples. El citoplasma es basófilo. La división nuclear y citoplásmica incompleta son observadas con mucha frecuencia (limadura india). Las células neoplásicas observadas ordinariamente son los linfoblastos (linfosarcoma) y las células de carcinomas (tumores malignos de origen epitelial). Las células de sarcomas (tumores malignos de origen conjuntivo) raras veces se exfolian en las efusiones de cavidades corporales.

CITOLOGIA DEL OJO

El examen microscópico de raspados conjuntivales es un auxiliar muy valioso en el diagnóstico de problemas patológicos externos oculares. Las muestras se obtienen de la conjuntiva palpebral central.

Citología

La descripción se basa en la tinción de la conjuntiva normal y las células epiteliales conjuntivales se encuentran en vainas. Los raspados profundos contienen células parabasales que son redondas y de tinción obscura (lámina VIII–11). Las células de las capas intermedias y superficiales son más planas, pálidas y con más citoplasma que las profundas. El citoplasma es azul pálido y el núcleo es púrpura, de forma redonda u oval. Los gránulos citoplásmicos de melanina se tiñen de verde

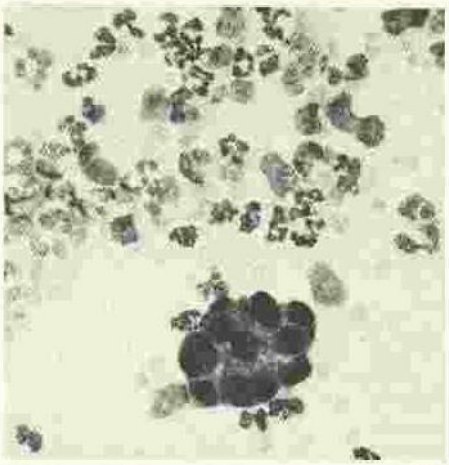

Fig. 26–28. Paquete de células mesoteliales de la cavidad abdominal de caballo. Los macrófagos (M) y neutrófilos pueden apreciarse. X 100.

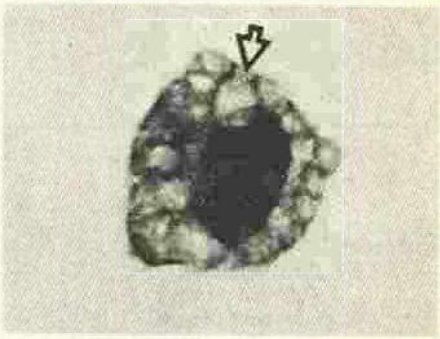

Fig. 26–29. Macrófago del líquido articular de un perro con eritrocitos fagocitados dentro del citoplasma (flecha).

obscuro o negro. En algunos individuos, la mayor parte de las células epiteliales contienen melanina. Las células epiteliales que están queratinizadas tienen color verde pálido en el citoplasma y núcleos picnóticos (el margen palpebral contiene por lo común células queratinizadas, por lo cual deberá tenerse cuidado al hacer el examen para evitar el muestreo de esta superficie, porque las células queratinizadas son atípicas en el saco conjuntival). Las células caliciformes pueden identificarse por la gran cantidad de mucinógeno en su citoplasma (lámina VIII–12). El núcleo está desplazado a la periferia de la célula por la gota de inclusión. El precursor mucoso está representado por un área o puede estar teñido de azul claro. Las células caliciformes aparecen casi siempre en el fórnix conjuntival. En ocasiones, se pueden encontrar bacterias sobre la superficie de las células epiteliales. Pueden observarse raras veces los neutrófilos. La inflamación de la conjuntiva puede caracterizarse por la presencia de numerosos neutrófilos y macrófagos.

CITOLOGIA DEL APARATO MUSCULOSQUELETICO

Líquido sinovial

El líquido sinovial tiene gran valor diagnóstico en la determinación de las causas artríticas y es un dializado de plasma rico en mucosubstancias. El líquido sinovial normal de la mayor parte de las especies contiene menos de 3,000 células nucleadas. Más o menos 90% de estas células son linfocitos y monocitos (fig. 26–29). El resto son neutrófilos sanos. Una gran cantidad de proteína del substrato es muy notoria en el frotis de líquido articular. Las diferentes artritis, producen un incremento de células inflamatorias. Las infecciones virales y clamidiales se caracterizan por un incremento en el número de células mononucleadas, en tanto que las infecciones bacterianas se caracterizan por aumento de neutrófilos. Son típicas las células mononucleadas y polimorfonucleares.

REFERENCIAS

Bach, L. G. and Ricketts, S. W.: Paracentesis as an aid to the diagnosis of abdominal disease in the horse. Eq. Vet. J. 6:111, 1974.

Beech, J.: Cytology of tracheobronchial aspirates in horses. Vet. Pathol. *12*:157, 1975.

Benjamin, M. M.: *Outline of Veterinary Clinical Pathology*. 3rd ed. Iowa State Univ. Press, Ames, Iowa, 1978.

Coles, E. H.: *Veterinary Clinical Pathology*. 3rd ed. W. B. Saunders, Philadelphia, 1980.

Creighton, S. R. and Wilkins, R. J.: Evaluation of animals using transtracheal aspiration biopsy. JAAHA *10*:219, 1974.

Crowe, D. T. and Crane, S. W.: Diagnostic abdominal paracentesis and lavage in the evaluation of abdominal injuries in dogs and cats: Clinical and experimental investigations. J. Amer. Vet. Med. Assoc. *168*:700, 1976.

Lavach, J. D., Thrall, M. A., Benjamin, M. M. and Severin, G. A.: Cytology of normal and inflammed conjunctiva in dogs and cats. JAVMA, *170*:722, 1977.

Miller, J. B., Puman, V., Osborne, C. A. Hammer, R. F. and Gambardella, P. C.: Synovial fluid analysis in canine arthritis. JAAHA. Vol. *10*:392, 1974.

Rebar, A.H.: *Handbook of Veterinary Cytology*. Ralston Purina Company, 1979.

Soderstom, N.: *Fine Needle Aspiration Biopsy*. Grune and Stratton, New York, 1966.

Spriggs, A. I. and Boddington, M.: *The Cytology of Effusions*, 2nd ed. Grune and Stratton, Inc., New York, 1968.

Van Pelt, R. W.: Interpretation of synovial fluid findings in the horse. JAVMA, *165*:91, 1974.

Van Pelt, R. W., Oldon, D. P. and Gallagher, K. F.: Chronic gonitis in cattle: Clinicopathologic findings and treatment. JAVMA. *163*:1378, 1973.

Vandevelde, M. and Spano, J.: Cerebrospinal fluid cytology in canine neurologic disease. Am. J. Vet. Res., *38*:1827, 1977.

Zinkl, J. L. and Keeton, K. S.: Lymph node cytology. Calif. Vet. Vol. *33*:9, 1979.

INDICE

– A –

Aberración,
  cromática, 17
  esférica, 17
Abierta, unión, 87, 88
Abomaso, 489
Acantocitos, 215
Acérvulos, 583
Acetil,
  -CoA, 30, 274,521
  N-, transferasa, 521
Acetilcolina, 273
  músculo esquelético, y, 251
  SNA, y, 359,360
Acetilcolinesterasa, 274,276,360
  inhibidores de la, 360
Acido(s),
  acético, 492
  acetoacético, 492
  aminolevulínico sintetasa, 234
  básico, equilibrio, 563, 564
  butírico, 492
  cólico, 519
  desoxirribonucleico (DNA), 29, 38
  gammaaminobutírico, 273
  gástrico, 487
  glucocólico, 519
  glutámico, 273
  grasos, 30
    volátiles, 488, 492
  hialurónico, 30, 107, 108
    líquido sinovial, del, 312
  β-hidroxibutírico, 492
  nucleico, 29, 30
  oxalacético, 30
  oxálico, 519
  propiónico, 492
  ribonucleico (RNA), 29, 43
    mensajero (RNAm), 29, 43, 45, 46
    polimerasa, 44
    ribosómico (RNAr), 29, 43, 44, 48
    transferencia (RNAt), de, 29, 43, 44,46
  siálico, 30
  taurocólico, 519
  tricarboxílico (TCA), ciclo del, 30, 31
  urónico, 30
Acidofilia, 10
Acidófilos, 575, 580
Acidosis,
  metabólica, 544
  respiratoria, 544, 563
    compensada, 563
Acondroplasia, 181
Acoplamiento excitación-contracción, 253
Acromático, fibras del huso, 61
Acromegalia, 196,579
Acrosoma, 613,618
ACTH, factor de liberación de, 581
Actina,
  G, 249,256
  globular, 249,256
Acueducto mesencefálico, 328, 329
Adenil ciclasa, 29,573
Adenina, 29
Adenohipófisis
  células de la, 579
  hormonas de la, 579
  regulación de la, 581
  riego sanguíneo de la, 578
Adenómero, 74
Adenosina,
  cíclico (AMPc), monofosfato de, 29, 573
  difosfato de (ADP), 29,225
Adherencias, 321
Adipositos, 119,128
Adrenalina, 361,481,600
  médula suprarrenal, y, 358,359
Adrenérgicos, 361
Adrenocorticotropina, hormona, 579
Adrenocromos, 600
Aérea(s),
  células, 569
  vesícula, 568–570
Aéreo(s),
  capilares, 569,571
  saco(s), 568,569
    abdominal, 568, 569
    cervical, 568, 569
    clavicular, 568,569
    torácico
      caudal, 568, 569
      craneal, 568, 569
Aferentes, terminales nerviosas, 338–342
  clasificación de las, 340
  encapsuladas, 340
  libres y difusas, 340
Aferentes, terminales nerviosas (cont.),
  modalidades de las, 338
  tipos de, 336–340
  transductores, como, 338
Aglutinina, 407
Agranulocitopoyesis, 231–234
Agranulocitos de las aves, 223,224
Agua,
  distribución de, 108, 109
  libre, 28
  separación, de, 28
  volumen de, 108
Agujero,
  interventricular, 328,329
  Luschka, de, 346
  magno, 342
  Monro, de, 328, 329
Albúmina, 208, 209
Alcalosis,
  metabólica, 544
  respiratoria, 544, 564
    compensada, 564
Alcohol deshidrogenasa, 521
Aldosterona, 543,594
Alergenos, 413
Alergias, 119,410
Alveolar(es),
  células, en cepillo, 558
  conductos, 555,556,559,560
  población celular,
    residente, 558
    transitoria, 558
  sacos, 555,556,559
  sáculos, 555,556,559,560
Alvéolos, 466, 556
Ameloblastos, 462,463, 470
Amígdalas, 390–392, 459
Amiláceo, cuerpo, 434, 440
Amilasa,
  pancreática, 527
  salival, 469
Aminoácidos,
  cetogénicos, 522
  esenciales, 493
  glucogénicos, 522
Aminoacil-RNAt sintetasa, 44
Aminoazúcares, 30
Aminopeptidasa, 499
Amorfo, fosfato de calcio, 145, 148
Ampula, 620

Ampulares, glándulas, 620, 622
Anafilatoxinas, 413, 414
Anafilaxia, 410
  factor quimiotáctico eosinofílico de la, (FQE-A), 411,412
  substancia de reacción lenta de la, (SRL-A), 119,410, 411
Anastomosis arteriovenosa, 364,370
Anatomía, 1
  macroscópica, 1
  microscópica, 1
Angiotensina, I II, 537
Angiotensinógeno, 537
Andrógeno(s), 603
  proteína de enlace con, (ABP), 611
Anemia,
  definición de, 211
  macrocítica, 214
    hipocrómica, 215
  microcítica, 214
  normocítica, 214
  regenerativa, 213, 215
    no, 211
  seudomacrocítica, 214
  transitoria, 214
Anestesia epidural, 342
Anficitos, 281,282
Anfolitos, 10, 30
Angulo,
  filtración, de, 670,673,674
  irideal,669,673,674
    trama del, 670,674
  iridocorneal, 669,673,674
Anhidrasa carbónica, 487
Anillo pericondrial, 311, 317
Anisocariosis, 706
Anisocitosis, 214
Anisotrópicas, 19
Annuli fibrosi, 372
Ano, 503, 509
  aves, de las, 512
Anoxia, 564
Ansa spiralis, 502
Antiadrenérgicos, 361
Antichalona, 236
Anticoagulantes, 239
Anticolinérgicos, 360
Anticuerpo(s), 13, 218, 407, 408
  citotrópico, 410
  función del, 407
  humoral, 120,218
  respuesta humoral de, 407,408
    anamnésica, 407,411
    expansión clonal y, 407
    linfocitos B, y, 407
    periodo latente de la, 407, 411
    primaria, 407, 411
    secundaria, 407, 411
Antigénico, determinante, 406
Antígeno, 13,406
Antiglobulina, 13
Antimuscarínicos, 360
Antitrombótico, agente, 604
Anulus, 38,613,618
Aórtico(s),
  cuerpos, 376
  seno, 377
Aparato,
  auditivo, 685–690
Aparato (cont.),
  cardiovascular, 364–387
    aspectos funcionales del, 365
    características del, 364
      estructurales, 364, 365
    componentes del, 365
      comparación de los, 365, 371
      intercambio, 366, 371
      presión, de,
        alta, 368,369
        baja, 365,370
    función del, 364
    organización de, 364,365
  digestivo, 455–527
    aves, de las, 508
    características del, 455
    cubierta del, 455
    función del, 455
    organización del, 455
  mucociliar, 69
  musculoesquelético 298–326
    características generales del, 298
    función del, 298
    tejidos componentes del, 298
  reproductor,
    aves, de las, 655–657
    citología del, 701–703
    hembra, de la, 629–657
      actividad cíclica del, 642–648
      características del, 629
      función del, 629
    macho, del, 606–628
      características del, 606
      funciones del, 606
  subneural, 324
  tegumentario, 416–454
    aporte sanguíneo del, 418,420
    aves, de las, 424–426
    características del, 416
    derivados del, 416
    desarrollo del, 416
    epidermis, 416
    función del,416
    mamíferos, de los, 416–424
    organización del, 416
    plexos vasculares del, 418,420
    regiones especializadas del, 418 a
    vasos linfáticos del,418 /420
Apéndices tegumentarios, 443
  cicatrización de, intención,
    primera, 445
    segunda, 445, 450–453
    tercera, 445
  diversos, 444
  reparación de los, 443–454
Apertura numérica, 17
Apnéustico, centro, 565
APUD, células, 603
Aracnoidea(s),
  granulación, 343,344
  vellosidades, 343, 344, 346
Aracnoides, 342–344
Araquidónico, ácido, 604
Arco dental, 462
Area gástrica, 477
Areolar, componentes del tejido conjun-
Artefactos histológicos, 27 /tivo, 127
Arteria(s), 366–370
  arciformes, 536
Arteria(s) (cont.),
  arqueadas, 536
  bronquial, 558, 566
  cutánea,
    mixta, 418
    simple, 418
  distribución de la, 368
  elásticas, 370, 376
  epifisiarias, 305,306
  esplénica, 399,406
  helicoidales, 628
  hepática, 517, 519
  hialoide, 659–661
  hipofisiarias rostrales, 578
  medianas, 370,371
  metafisaria, 305,306
  muscular, 368
  nutricia, 305,306
  nutriente, 186
  pequeña, 370
  perióstica, 305,306
  pulmonar, 558, 566
  renal, 534,542
  trabecular, 399,406
Arteriola(s), 368
  eferentes, 536,542
  nodular, 399
  penicilar, 399,406
  pulpa roja, de la,399,406
  rectas, 536, 542
    falsas, 536, 542
    verdadera, 536, 542
  vaina, de la, 399,406
Articulación(es), 308–315
  clasificación de las, 308
  composición de las, 308
  función de las, 308
  lubricación de la, 312,313
    líquida de la, 312
    película gruesa, de, 312
    terminal de la, 312
  sinoviales, 309–312
    componentes de las, 309
    naturaleza de las, 309
    origen de las, 309,310
  tejido de la, 308
Articular, cápsula, 309,310,312
  fibrosa, 310
Asa de Henle, 530
  porción recta de la, 531,532
    ascendente, 531,532
    descendente, 531,532
  segmento delgado, 531
    ascendente, 531
    descendente, 531
Astrocitos, 278, 279, 583
  limitante neuroglial externa, que forman la, 278,346,347
Atopia, 410
Atropina, 357, 360
Auditivo(s),
  meato,
    externo, 680
    interno, 682
  huesecillos, 682
  tubo, 682
Aurícula, 371, 555, 556, 559
  derecha, 371
  izquierda, 371

Autofagocitosis, 50
Autoinmunidad, 415
Autólisis, 50
  post mortem, 7
Autorradiografía, 13
Aves, agranulocitos de las, 223, 224
Axolema, 270, 284, 286
Axón, 265, 266, 268, 270, 271
  terminal, 269
Axoplasma, 270

– B –

Banda(s),
  A, 247,248
  fibras, de, 361,362
  H, 250,256
  I,247, 248
  protoplásmica, 361, 362
Bárbula,
  distal, 425, 427
  proximal, 425, 427
Barra(s), 438,441
  terminal, 87
Barrera,
  aerosanguínea, 558, 564, 565
    delgada, 558
    gruesa, 558
  hematoencefálica, 346, 347
  sanguíneo-testicular, 612, 617
  sanguineoacuosa, 671
  timosanguínea, 402,404
Basal, placa, 94, 331–333
Basilar, membrana, 686, 689, 690
Basofílicos, 9
Basófilo(s), 119,120,216, 577, 580
  aves, de las, 223
  ciclo de vida de los, 238
Bazo, 396–401
  citología del, 695
  diferencias de especie, 399
  estructura histológica del, 396, 397, 399
  función del, 396
  inervación del, 399
  sangre y,
    almacenamiento de, 399
    eliminación de, 399
    filtración de, 399
    limpieza de, 399
  vasos linfáticos, 399
Betalisinas, 406
Betanecol, 359,360
Biliar(es),
  conducto, común, 517
  sales, 519
Bilirrubina, 236,237,519
  conjugada, 236, 237
    no, 236,237
  glucurónido, 236,237
Biliverdina, 236, 237
Biogénicas, aminas, 600
Biotransformación, 236, 519
Birrefringencia, 19
Blanco, órganos, 573
Bloqueadores,
  α,359
  β, 361
Bocio, 589
Bolsa(s),
  epiploica, 508
  Fabricio, de, 404, 405, 409
  guturales, 682
Borde,
  cepillo, en, 93
    osteoclastos, de los, 158, 160
  estriado, 495
  rizado, 158,160
Bowman,
  cápsula de, 530
    capa de la, 530–534
  glándulas de, 551
Bradicardia, 263, 356
Bradicinina, 412
Broncoconstricción, 558
Broncodilatación, 558
Bronquiolos, 555
  primarios, 555
  respiratorios, 555–557
  secundarios, 555
  terciarios, 555, 556
  terminales, 549, 555, 556
Bronquios,
  aves, de las,
    dorsal, 569
    lateral, 569
    primario, 568, 569
    secundarios, 569,670
    ventral, 569
  extrapulmonares, 552
  intrapulmonares, 554, 555
    primarios, 554
    secundarios, 554
    terciarios, 554
  primarios, 552
Bucal, cavidad, 455,468
  citología de la, 696, 697
Buche, 510
Bulbo(s), 438, 442
  gustativos, 456,459,463,464
  ocular, 658
  pies, o, 266, 272
  terminal, 272, 276
Bulbogastrona, 603

– C –

Cabeza, cubierta de la, 613
Cadena pro-alfa, 102,103
Caduca, placenta, 650
Calcificación,
  distrófica, 176
  metastásica, 176
Calcio,
  cifras homeostáticas de, 175
  metabolismo del, 169–175
  regulación del, 175
    hormonal, 169,175
  vitamina D, y, 174, 175
Calcitonina, 171,175,590
Cálculo, 465
Calicreína, 119, 226, 227, 411,412
Callo(s), 203–205
  formación del, 204
  tipos de, 204
Calorigénico, efecto, 588
Calostro, 432,499
Cámaras de visión, 5
Campos de Cohnheim, 247, 248
Canal(es),
  Schlemm, de, 670
  semicirculares, 658, 683–685
  vascular, 365,368
Canalículos,
  biliares, 515, 519–523
  hueso, del, 145, 157, 158
  secretores, 83
Cañón, 425, 427
Capa,
  celular,
    espinosa, 69
    ganglionar de la retina, 673, 674, 676,677
  coriocapilar, 665,666
  externa,
    flexiforme, 673, 674, 676, 677
    nuclear, 673,674, 676, 677
  fotorreceptora de la retina, 64, 676, 677
  germinal, 330, 331
  granular, 348–350
  Henle, de, 420, 422
  Huxley, de, 420,422
  Malpighi, de, 69
  manto, 398
  matriz, 330
  molecular externa, 349,350
Capacitación, 640
Capilar(es), 366, 368, 369
  arteriales terminales, 399, 406
  continuos, 366,370
  fenestrados, 366, 368
  linfáticos, 387
  perforados, 366, 368
  red, 530
  venosos, 365,370
Cápsula,
  Glisson, de, 513
  serosa, 513
Carbacol, 359,360
Carbohidratos, 30
Carboxihemoglobina, 211
Cardiaca(s),
  actividad, 379
  energía, 381, 382
  frecuencia, 380
  sistema de conducción, 373,382
  válvulas, 373, 381
Cardiaco(s),
  centro,
    estimulador, 377,385
    inhibidor, 377, 385
  esqueleto, 372,373
  glucósidos, 381
Cariocinesis, 61, 231
Cariolinfa, 38
Cariólisis, 693
Cariopiasma, 28
Cariorrexis, 693
Carminófilos, 577
Carotídeo, seno, 377
Cartilaginoso, conducto, 188, 192, 193
Cartílago, 133–144
  articular, 307, 310–316
    goteodel,313
    histología del, 307, 308

Cartílago (cont.),
articular,
nutrición del, 313, 314
reparación del, 315
zonas de, 307,308
características del, 133
clasificación del, 135
elástico,
características del, 141
localización del, 141
fibras del, 135, 137
fibroso, 135, 141–144
características del, 142
localización del, 142
función del, 133
hialino, 135, 137–142
características del, 140
localización del, 140
placas de crecimiento y, 137,138, 140
reparación del, 143
superficie articular y, 144
matriz del, 135
microfotografía electrónica de, 135, /137
origen del, 134
reparación del, 142–144
substancia substrato del, 135
tarso, 679
tinción del, 135
tipos de, 137–142
Carúnculas, 640, 649
Cascos, 444
garras, y, 438–445
Caseína, 483
Catarata, 673
Catecolaminas, 600
Catecol-o-metil transferasa (COMT), 274, 277
Catódicos, tubo de rayos, 21
Cátodo, 20
Caveolas, 89, 91, 92, 94
Cavidad bucal, 455–466
aviar,510,511
Cefalización, 328
Célula(s), 28–61
A,600
alfa, 575,600
amacrinas, 678
argentafines, 481, 495
B, 218,600
distribución de, 218
superficie receptora, 218
bastón, en, 658,677,678
beta,577,600
bordeadoras, 686
C, 574, 586, 600
caducas, 650
caliciformes, 54, 55, 69,495
capsular, 281,282
cebadas, 119
centroacinares, 527
cesta, en, 86, 467, 472
Claudio, de, 686, 689
compartimientos de la, 28
conductividad de las, 31
contractilidad de la, 31
copa, 215
cordones, en, 573
crecimiento de las, 31
D, 600
delta, 577, 600
dendríticas, 392
diana,en,215
diferenciación de las, 59
enterocromafines, 481, 495
enteroendocrina, 481,484
ependimarias, 280, 282
EPS, 234,235
eritropoyetina-sensibles, 234
especializadas, 59
espiga, 640
excreción de la, 31
falangeales,
externas, 686,689,690
internas, 686, 690
folicular, 633–635
forma de tazón, en, 211, 215
fotorreceptora, 676,677
gamma, 574
ganglionares, 281,282,600
vainas celulares de, 281, 282
gastrointestinales endocrinas, 481
germinales,
hueso, del, 145
primordiales, 632
glomosas, 376
grupos, en, 573
Hensen, de, 686
horizontales, 678
inclusiones nutritivas de las, 54
interdental, 686
irritabilidad de las, 31
Langerhans, de, 423
Leydig, de, 606,610
límites, 40
litorales, 368
luteínicas de la granulosa, 634
madre, 59
función general de las, 59
mantenimiento de las, 31
marcapaso, 263,373
memoria, de, 219,407
mesenquimatosas,
función de las, 59
tejidos conjuntivos, y, 97, 99
metabolismo de las, 31
proceso,
anabólico, 31
catabólico, 31
mioepiteliales, 86,467, 472
Mott, de, 693,695
mucosas del cuello, 482,483,486
Müller, de, 278,677, 678
neurolémicas, 284
neutrofílica no segmentada, 231
organelos de las, 29
osteoprogenitora, 145,149,154
Panetli, de, 495,501
parietales, 482–485, 491
pericapilares, 368
perineurales, 337–339
perivasculares, 368
pigmentarias, 120, 121
pilares,
externas, 686
internas, 686, 690
pironinófilas, 233
plasmática, 120,121,219,231,233, 234
Célula(s) (cont.),
pliegadas, 215
principales, 481–483, 488,490,574, 592
claras, 592
ligeras, 592
obscuras, 592
propiedades,
biológicas de las, 31
físicas de las, 28–31
químicas de las, 28–31
Purkinje, de, 348–350
reproducción de, 31
respiración interna de las, 31
reticulares, retículo celular y, 115
reticuloepiteliales, 65, 87, 402
Rouget, de, 118, 368
sanguíneas, 210–224
aves, de las, 223–226
bovino, de, 222
caprino, de, 222
circulación de, 234–238
cuenta de, 239
diferencial, 239
eritrocitos, 239
leucocitos, 239
destrucción de, 234–238
equinos, de los, 221
eritrocinética de, 234
felinos, de los, 221
mamíferos, de los, 210–222
ovino, de, 222
perro, de, 220
porcino, de, 222
regulación de las, 234
satélites, 281,282
Schwann, de, 281–288
secreción por, 31
Sertoli, 606,609,617
compartimiento,
apical de, 611,617
basilar de, 611,617
sostén, de, 85
sustentaculares, 376, 459, 463, 464, T, 218 /550
asesinas, 408
citotóxicas, 219
distribución de las, 218
superficie de las, 219
supresoras, 219,410
tipo I, 376
vieja, 57
von Kupffer, de, 512
Celular(es),
ciclo, 57, 58
fase del, 57, 58
constituyentes, 31
cultivo, 5–7
división, 57–61
estructura, 33, 34
forma,31,33,37
membrana, 28
nidos, 133, 138
polaridad, 63
tamaño, 33
teoría, 2
tubos, 361, 362
Cemento, 460,462
acelular, 465
celular, 465

Cementoblasto, 463, 465
Cementocitos, 465
Centrifugación,
  densidad de gradiente, por, 5
  diferencial, 5
Centríolo, 51, 52, 61
Centro,
  germinal, 392–395
  osificación secundaria y formación de la placa de crecimiento, de, 188
  unión de subunidades microtubulares, /de, 51
Centrómero, 61
Centrosfera, 51, 61
Ceras, 30
Cerebelo, 348–350
Cerebral, arena, 583
Cerebro, 349–351
  componentes del, 328
  desarrollo del, 327, 329
    estados de,
      3 vesículas y, 327, 329
      5 vesículas y, 328, 329
Ceruloplasmina, 209
Cerumen, 680
Cérvix uterina, 640, 642
Cetoacidosis, 602
17-Cetosteroides, 616
Chalona, 236
Chordae tendinae, 373
Choque,
  anafiláctico, 412
  hipovolémico, 594
  órganos de, 412
Cianometahemoglobina, 239
Cianosis, 564
Ciclo,
  estral,
    cambios, durante el,
      ováricos, 644
      uterinos, 645–648
      vaginales, 647
    diferentes especies, en, 644, 645
  estro, estadio del, 642
  menstrual, 647, 648
  reproductivo, comparación del, 644
Ciego, 502, 508, 511
  teniado, 503
Ciliar(es),
  cuerpos, 658–662, 666, 667
  epitelio, 667
  músculos, 658, 666
  proceso, 666, 667
Cilindroeje, 268, 270, 284, 286
Cilindros,
  cerosos, 698
  granulares, 698
  renales, 698
Cilios, 94
Cininas, 410
Cininógenos, 410
Cinocilios, 63, 84, 94
Circulación,
  enterohepática, 236, 237, 519
  esplénica, 398, 399, 406
Circumanal, glándulas de la región, 429, 433, 434
Cirrosis, 522
Cisterna,
  terminal, 251–253
  teta, de la, 433, 436
Citocinesis, 61, 231
Citofilamentos, 53
Citolisosoma, 50
Citología,
  clínica, 691–707
    definición de la, 691
    indicaciones a la, 691
    introducción a la, 691
    técnicas de, 691
  estructural, 1
Citológicos, estudios, 10
Citón, 265
Citoplasma, 40–57
  características del, 40
  substrato del, 40
  tinción del, 40
    acidófilo, 40
    basófilo, 40
    cromófobo, 40
    neutrófilos, 40
Citoquímica, 1, 11
Citosina, 29
Clara, célula, 555
Clasificación de Bodian, 268, 270
Clítoris, 642
Cloaca, 511
Coagulación, 225, 226
  esquema de, 227
  estadios de, 225
  factores de, 225, 226
  vía de,
    común, 225, 227
    extrínseca, 225, 227
    intrínseca, 225, 227
Cóclea, 658, 684, 685, 688–690
Coclear, conducto, 685, 689, 690
Codificador, 44
  iniciador, 44, 46
Cojinetes,
  digitales, 419
  plantares, 419
Cola adornada, 436
Colágena(s),
  características de la, 101, 102
  cartílago, del, 135, 136
  fibras, del hueso, 147, 149
  polimerización de la, 102–104
  regeneración y reparación, 131
  síntesis de, 102–104
  tejidos conjuntivos propios, de, 121 a 123
Colagenasa, 527
Colágeno y tejido conjuntivo, 101
Colagogas, 525
Colangiolas, 517
Colchón,
  digital, 419, 441, 442
  polar, 536
Colecalciferol, 175
  metabolismo del calcio, y, 175
Colecistitis, 522, 526
Colecistocinina-pancreozimina (CCQ-PZ), 487, 499, 523, 524, 528
Colesterol, 30, 500
Cólculo seminal, 625
Colinacetilasa, 274
Colinérgicos, 359, 360
Colinesterasa, 359, 360
  específica, 274, 276
  verdadera, 274, 276
Colinomiméticos, 359
Collar, 185, 186, 190
Colobomas, 660
  iris, del, 660
Coloidal, presión osmótica, 110
Coloides, 28, 586, 589
  hidrófilos, 29
Colon, 503, 509
  ascendente, 502
  descendente, 502
  teniado, 503
  transverso, 502
Coloración(es),
  ácida, 10
  ácido peryódico de Schiff (PAS), 10, 107
  azul de metileno, 10
    policrómico, 10
  básica, 10
  isotiocianato de fluoresceína, con, 13
  modificadas de Romanowsky, 10
  tetraóxido de osmio, con, 31
Colorante,
  azul,
    A, 10
    B, 10
    C, 10
  Giemsa, de, 209, 692
  Wright, de, 209
Complejo de Golgi, 45–47
  estructura del, 45, 48
  función del, 46
Complemento, 407
Concepto de Starling Landis, 109, 110
Condroblastos, 133, 134, 136, 139
Condrocitos, 133, 134, 137, 139, 140
Condroclasto, 134
  osteoclasto en relación con el, 134
Condrodisplasia, 181
Condrodistrofia, 181
Condrogénico, centro, 134
Condroitín, sulfato, 30, 107, 108
  -4-, 107, 108, 135
  -6-, 107, 108, 135
Conducción saltatoria, 270
Conducto(s),
  Bellini, de, 530
  biliar, 517
    común, 517, 523
  central, 364, 369
  cístico, 517, 523
  coclear, 685
  colectores, sistema de, 530, 534, 540
  comunicantes, 165, 170
  deferentes, 609, 615, 625
  digestivo, 455
  eferentes, 608, 612
  epidídimo, del, 607, 608, 614, 615
  estriado, 466, 472, 473
  excretor, 77, 78, 80, 466
  extrahepático, 517
  glándulas sin, 573
  Hensen, de, 684, 685
  hepático, 517, 523
  intercalado, 466, 472, 473
  intrahepático, 517
  intralobares, 78, 80, 466
  intralobular, 78, 80, 466
  linear, 433, 436
  lobar, 78, 80, 466

Conducto(s) (cont.),
lobulares, 78, 80,466
mesonéfrico, 530
mullerianos, 530
nasolagrimal, 680
papilar, 433, 436
paramesonéfricos, 530
terminal, 517
teta, de la, 433,436
tirogloso, 583
Volkmann, de, 168
wolfiano, 530
Congéneres, 358
Conjugación, 236, 237, 588
Conjuntiva, 662
bulbar, 662
límbica, 665
palpebral, 662,679,680
Conjuntival, saco, 680
citología del, 707
Cono(s), 658,673,678
corte, del, 168, 171
implantación, de, 268, 272
vasculosos, 608
Constituyentes celulares, 31
Contorneado proximal, túbulo, 530, 533, 538
Contracción(es),
eructo, del, 491
herida, de la, 453
peristálticas violentas, 498
Contracorriente,
intercambiadores, como, 543
mecanismo de, 542,543,545
gradiente medular y, 543,545
multiplicador de, 542,543
teorías de, 542
multiplicador de, 542, 545
Conversión, enzima de, 537
Coprodeum, 512
Coprofagia, 505
Corazón, 371–387
actividad refleja autónoma, y, 382
arritmia sinusal, 383
autorregulación del, 373
barorreceptores especializados, y, 377
catecolaminas, y, 383
control nervioso del, 377–381
dolor, y, 383
fibras nerviosas aceleradoras del, 377
foco ectópico, 373
hormona antidiurética y, 383
inervación del, 373
doble, 379
parasimpática, 377
simpática, 377
ley del Starling del, 375
organización del, 371, 381–383
quimiorreceptores especializados, y, 376
regulación del, 373,377
vasos del, 373
Cordones medulares, 392–394
Corion,
coronario, 439, 441, 443
laminar, 441, 442
perióplico, 438,439,441,443
Coristoma, 663
Cornamenta, 443
Córnea, 658, 662–665
diferencias de especie de la, 663
estroma de la, 659
reparación de la, 663
substancia substrato de, 663
transparencia de la, 663
Coroidea, fisura, 658–660
Coroideos, plexos, 280, 344–346
componentes del, 344–346
sistema ventricular, y, 345
Coroides, 659, 660, 662, 665, 666
Corona, 438,441, 461, 465
externa, 392, 393
radiada, 633
Corporales, citología de las cavidades, 703–706
Corpúsculos,
esplénicos, 397, 399–402
Golgi-Mazzoni, de, 341
Hassall, de, 402,408, 409
Herbst, de, 341
Meissner, de, 340, 341
tímicos, 402,408, 409
Vater-Pacini, de, 340–342
Corriente transversa de intercambio, 571
Corticosteroide (CBG), globulina de unión del, 595
Corticotropina, 579
Cortisol, 595
Cotiledón, 649
Creatina, 257,258
fosfato de, 257, 258
fosfocinasa (CPC), 258
Crecimiento,
aposicional, 133, 134
cartílago, del, 133
factores del, 578
hormona del, 578
factor de,
inhibición de la, 581,604
liberación de, 581
osificación, y, 196
intersticial, 133,134
placa(s) de, 188, 190, 194–196, 302 a 305
clases de, 302,303
deformidades angulares y, 302,303
formación de, 188
fuerza mecánica y, 302
respuesta de la, 304
vasculatura de la, 307
zonas de, 189, 195
Crenocitos, 215
Crestas ampulares, 683, 685
Cribosa, área, 530,541
Crioglobulinas, 209
Criotomo, 11
Criptas,
amígdalas con, 390, 391
intestinales, 495, 501, 502
Lieberkuhn, de, 495, 501, 502
Cristalino,
arco del, 671
cápsula al, 671, 672, 675
ligamento suspensorio del, 659, 662
núcleo del,672, 675
plácoda del, 658–660
suturas del, 672, 675
Cristaloides, 28
Cromafín(es),
células, 600
sistema, 600
Cromátides, 61
Cromatóforos, 120
Cromatólisis, 268, 706
retrógrada, 363
Cromófilas, células, 575
Cromófobas, céulas, 574, 580
Cromómero, 219
Cromoproteínas, 30
Cromosomas, 61
Cronotrópico, efecto,
negativo, 263, 381
positivo, 263,276,381
Cubierta(s),
subendocardial, 371
subendotelial, 365, 368, 370, 371, 379
subepicárdica, 372
tendonales, 319
Cuello,461,463
Cuerno(s),
bovino, del, 443
intertubular, 438
laminar, 438
tubular, 438
uterinos, 640
Cuerpo(s),
amiláceo, 434,440
arenáceo, 583
atrésico, 633,637
Barr, de, 39
basal, 52
carotídeos, 376,377
cavernoso,
pene, del, 627
uretra, de la, 627
celular, 265
centrales, 223
cetónicos, 492, 522
clítoris, del, 642
esponjoso, 627
fibroso, 635
hemorrágico, 634
lúteo, 629,630,635,638
espúreo, 635
verdadero, 635
medial,60
multivesicular, 50
negro, 669, 670
polar,
primer, 632
segundo, 632, 633
próstata, de la, 621
residual, 50
último bronquial, 583
uterino, 640
vítreo, 659,660,662,671
Cumulus oophorus, 633,634, 636
Cúpula, 685,687

– D –

Degeneración,
transneuronal, 361
Walleriana, 361, 362
Deglución, 455
Dendritas, 265,266,269,273

Dental, saco, 462,467
Dentina, 460, 462, 464
  fibras de, 464,471
Dentaria,
  papila, 462,467
  pulpa, 465,469,471
Dentinal, túbulo, 464,471
Dermatán sulfato, 30, 107
Dermis, 418,419
  zona,
    papilar de la, 418, 419
    reticular de la, 418, 419
Dermoide, crecimiento, 663
Desaminación, 522, 588, 590
Desmosoma(s), 63, 69, 87–89
  músculo cardiaco, y, 261
Desoxirribonucleasa, 527
Desoxirribosa, 29
Desviación,
  derecha, a la, 237
  izquierda,
    degenerativa a la, 237
    regenerativa a la, 237
Detumescencia, 628
Deyodización, 588, 590
Diabetes,
  insípida, 543
  mellitus, 544, 602
    complicada, 602
Díadas, 263
Diente(s), 460–466
  braquiodontos, 461
  características del, 460, 466
  complejos, 461
  deciduos, 462
  desarrollo del, 461
  erupción del, 463,467
  hipsodontes, 461, 466
  leche, de, 462
  matriz del, 463–465
  permanente, 462
  simple, 461
    desarrollo de un, 462, 463, 467
Disfosfato de adenosina (ADP), 29, 225
Difusión, 109
  facilitada, 499
Digestión, 455
  rumiantes, de los, 489–493
Dihidrocolecalciferol,
  7-, 175
  24,25-, 175
Dihidroxifenilalanina (DOPA), 120
1,25-Dihidroxicolecalciferol, 175
Disacáridos, 30
Disco,
  intercalado, 260, 261
  intervertebral, 134, 144
Diuresis osmótica, 544
3,5-Diyodotironina (DIT), 586
Dopamina, 273
Dorsal,
  columna gris, 332, 334
  raíz, 332,334, 335
Dromotropia,
  negativa, 380
  positiva, 380
Dromotrópico, 381
Duodeno, 497, 500–502
Duramadre, 342,343,659

–E–

Eclampsia, 258
Ectodermo, 3, 64
Ectoplasma, 40
Edema, 111
Efapsis, 271, 275
Efector, 574,575
Efedrina, 361
Efusión(es), 704–706
  hemorrágicas, 705
  evaluación,
    citológica de, 705, 706
    física de, 705
    química de, 705
Eje hipotálamo-ovárico, 632
Elastasa, 527
Elásticas, fibras, 101,104, 105, 107
  colágenas, 135
Elástico, cartílago, 135, 140,142
Eminencia media, 581
Emulsificación, 500, 507
Enanismo, 579
Encefálico, tallo, 348
Encía, 465
  cresta de la, 465
  grieta de la, 465
  surco de la, 465
Endocardio, 371,379
Endocitosis, 31, 50, 91
Endocrinas, células, 603
Endocrino, sistema, 573–605
  características del, 573
  organización del, 574
Endodermo, 3, 64
Endolinfa, 682
Endometriales, capas, 650
Endometrio, 640,641,643
Endomisio, 315, 318
Endoneurio, 337–339
Endoplasma, 40
Endostio, 145, 148–152, 162
  características del, 150
  cortical, 150
  origen del, 150
  osteonal, 150
  trabecular, 150
Endotelio, 86, 365, 368, 369
  cámara anterior, de la, 663
  iridial, 669
Endotenón, 319
Enfermedad,
  Addison, de, 595, 598
  suero, del, 413
Enrejado terminal, 53, 88
Enterocinasa, 527
Enterogastrona, 487, 603
Enteroglucagón, 481,603
Enzima,
  lisosomal, 406
  peroxidasa, 13
Eosinofilia, 238
Eosinofílico, factor quimiotáctico, 119
Eosinófilos, 120,216,217
  aves, de las, 223, 224
  ciclo vital de los, 238
  hipersensibilidad, e, 216
Epéndimo, 344–346, 659
Epicardio, 371,380
Epicondral, osificación, 186
Epicoroides, 665
Epidermis, 416, 419
  barras, de las, 442
  capa,
    intermedia de la, 417
    parabasal de la, 417
    superficial de la, 418
  coronaria, 439, 441–443
  horquilla, de la, 442
  laminar, 438, 441, 442
  perióplica, 438, 441, 443
  suela, de la, 441,442
Epidídimo, 608
Epífisis, aporte vascular a, 306, 308
Epimisio, 315, 318
Epineurio, 337, 338
Epiplón mayor, 508
Epíquero, 443
Epiescleral, zona, 661,664
Epitelial,
  especializaciones de la superficie, 87 a
  membrana, 64
  surco, 459
  vaina, de la raíz, 462
Epitelio(s), 3, 4, 63–95
  características del, 4, 63
  clasificación del, 65
  ciliado, 69, 83, 84, 85
  conjuntival, 662
    bulbar, 662
    palpebral, 662
  esmaltado,
    externo, 462, 470
    interno, 462, 470
  estratificado, 69–71
    capas de, 69
    columnar, 71
    cuboidal, 71, 89
    escamoso, 69–71
  función del, 3, 4, 63
  mesenquimatoso, 64, 658, 662, 663
  modificaciones del,
    borde,
      apical del, 91–94
      basal del, 89–94
    célula a célula, 82–88
  origen del, 64
  pigmentado, 86,673, 676–678
  regeneración de los, 94, 95
  relaciones del, 64
  reparación de los, 94, 95
  respiratorio, 456
  seudoestratificado, 67–69
  simple, 65–67
    columnar, 67
    cuboidal, 65–67
    escamoso, 65–67
  substancia intercelular del, 63
  tipos de, 64–72
  transicional, 71, 72
Epitendinoso, 319
Epitenón, 319
Epsilon, células, 575
Eréctil en cavidad nasal, tejido, 550
Ergot alcaloides, 361
Eritema, 418
Eritroblasto, 229,230
  basófilo, 229, 230

Eritrocítica(s),
tasa de sedimentación, 239
variantes, 211–216
Eritrocito(s), 210–216
aves, de las, 223
basofilia difusa, con, 230
características de los, 210–213
ciclo vital de los, 234
cuerpos,
Heinz, de, 213,214
Howell-Jolly, de, 213
refringentes, con, 213, 214
función de los, 210, 211
formación típica de rollo, 210
número de, 215
ortocromático, 230
policromatófilos, 213,230
puntilleo basófilo de los, 213, 214
vida media de los, 234
Eritroclasia, 234
Eritrogenina, 234,529,604
Eritropoyesis, 229,230,234
Eritropoyetinógeno, 234
Eritropoyetina (EP), 234,235,604
Escala,
timpánica, 685, 689,690
vestibular, 685,689,690
Esclerosis nuclear, 672
Esclerótica propia, 661, 662
Escopolamina, 357, 360
Escroto, 419,606
Esferocito, 215
Esfínter(es),
Oddi, de, 523
pilórico, 484,494
precapilares, 364, 368
Esmalte, 460,462,470
Esofágica, disfunción, 477
Esófago, 474–478
aves, de las, 510,511
constricción del, 477
deglución y, 474
estructura del, 474,476,378
histofisiología del, 474–477
inervación del, 474,477
perforación del, 477
regurgitación, y, 474
vómito, y, 474
Espacio(s),
Disse, de, 515, 520–522
epidural, 342,343
Fontana, de, 670,673,674
perinuclear, 37, 38
perisinusoidal, 515, 520–522
resorción, de, 158,161,162, 169–172
Espejuelos, 444
Espermátidas, 607, 613, 618
Espermatocitogénesis, estadio de, 613
Espermatocitos,
primarios, 607, 613
secundarios, 607,613
Espermatogénesis, 607–616
Espermatogenia(s),
A, 613,621
B, 613,621
intermedias (I), 613, 621
Espermatogénica, onda, 616
Espermatogénesis, ciclos de, 613–616, 621
Espermatozoides, 606
Espermiogénesis, 613,618
Espículas epidérmicas, 418, 419
Espiración, 565
Esplénica(o),
circulación,
abierta, 399,406
cerrada, 399,406
corpúsculo, 233
Espondiocitos, 593, 594
Espongioblastos, 330,331
Esponjosa,
primaria, 186,191
secundaria, 186,191
Esquistocitos, 215
Esterasa, 527
Estereocilios, 63
Esterocobilina, 236,237
Esteroles, 30
Estimuladores,
β_1, 359, 361
β_2, 361
Estómago, 477–493
compuesto, 488–490
absorción por el, 491
contracciones de, 490
eructo, 491
movimiento,
anterógrado, 490
retrógrado, 490
onda,
A,490
B,490
primaria, de la, 490
secundaria, 490
regurgitación, 491
desarrollo del, 489
fermentación con el, 492
motilidad del, 490,491
síntesis del, 492
glandular, 477–488
histología del, 477, 479
región(es),
glandular,
fúndica, 482–488
pilórica, 484,492,493
glándulas del, y, 379–385
cardiacas, 479,481
esófago, 479,482
Estomatocitos, 215
Estradiol, 616,637
Estrato,
basal,69, 70,417,420,424
cavernoso, 626
cilíndrico, 417
compacto, 477
córneo, 70,418,424
espinoso, 69, 70,417,420, 424
capa del, 69, 70
externo, 438
germinativo, 69, 417
granuloso, 69, 70,417,420,479
intermedio, 462,470
laminado, 439, 441, 442
lúcido, 69,417
medio, 439,441,442
separado, 70
tectóreo, 438,441,442
vascular, 606,640,641
Estría vascular, 682,686,689
Estriado, borde, 92, 93
Estribo, 682
Estrógenos, 603,637
osificación, y, 195
Estroma, 297
iridco, 659,669
Estrona, 637
Etapa,
campana, de, 462, 468, 469
cubierta, 462,467, 468
Etilenglicol, 521
Eustaquio, tubo de, 682
Exocitosis, 31, 91
Exteriorización, 5
Exterocepción, 265
Extracelular, líquido, 100
Exudados, 704,706
inespecíficos, 705

– F –

Factor(es),
III, 225–227
V, 226,227
VII, 226,227
VIII, 226, 227
IX, 226, 227
X, 226, 227
XI, 226, 227
XII, 226–228
activación de las plaquetas, de, 119
agregación plaquetaria (FAP), de, 410, 411
antihemofílico, 226, 227
Christmas, 226, 227
extrínseco, 484
Hageman, 226–228
hipercalcemiante, 170, 174
hipocalcemiante, 172,174,590
inhibición, de, 266,581
migración, de la, 219
inmovilización de los neutrófilos, de, 119
intrínseco, 214,234,484
liberación de la hormona, de, foliculoestimulante (FRF), 631
luteinizante (LRF), 631
mitogénico, 219
plaquetario 3, 225
proconvertina, 226, 27
quimiotáctico eosinofílico, 119
Stuart-Prower, 226,227
Fagocitosis, 31, 51
Fagolisosoma, 50
Fagosomas, 50
Faringe, 474
Fascia(s),315
adherentes, 261, 262
bulbar, 662
Fascículo(s), 315, 318, 336–339
auriculoventricular, 373, 382
solitario, 355,356
Fenómeno de tolerancia, 410
Fenoxibenzamina, 361
Fentolamina, 361
Feocrómicas, células, 600
Fermentación, 492
Ferritina, 13

Fibra(s),
aferentes, 333
eferentes, 332
elástica(s),
coroides, de la, 665, 666
tejidos conjuntivos propios, de, 121
intragemal, 459
musgosas, 349
Purkinje, de, 262–264, 349
Remak, de, 284
reticular, 101,105
Sharpey, de, 312, 321
Tome, de, 464,470
trepadoras, 349
Fibrina, 208, 225
productos de degradación de la, 226, 228
Fibrinógeno, 119,208
Fibrinolisina, 226, 228
Fibrinólisis, 226
Fibroblasto(s), 115,116
características del, 115
colágena, y, 101,104,106
orientación de la colágena, y, 116
reparación del, 131
tejidos conjuntivos propios, de, 121
Fibrocartílago, reparación del, 143, 144
Fibrocitos, 115, 121
Fibrosa,
cápsula, inervación de la, 315
lámina, 37
Fibrosis, 115,132,321
Fibroso, tejido conjuntivo, 125
blanco denso,
irregular, 125,126
regular, 125,126
Fiebre de leche de los bovinos, 258
Fijación, 7, 8
Fijadores,
aditivos, 9
coagulantes, 9
funciones de los, 9
Filtración, 109
cortes angostos de, 531,535,537
membrana de, 531
Fisostigmina, 360
Flagelo, 613,618
Flexiforme externa, capa, 673, 674, 676, 677
Focos de degeneración citoplásmica, 50
Folicular(es),
antro, 633, 634, 636
atresia, 633,635,637
células, 573
revestimiento, de, 586–588
desarrollo, 633,634
licor,633
Folículo,
amigdalino, 390, 392
Graaf, de, 633, 634, 637
maduro,633,634,637
ovárico, 633,634
piloso, 420, 421, 423
primario, 633–635
primordial, 633–635
quiescente, 633
secundario, 633–636
vesicular, 633–636
Foliculoestimulante, hormona, 579, 616, 631
Fondo,
común circulante, 236
hístico, 236
marginal, 236
Fontanelas, 308
Formación del coágulo, 226, 227
Fórnix conjuntival, 662
Fosfágeno, 258
Fosfocreatina, 257,258
Fosfolipasa, 527
A, 527
Fosfolípidos, 30, 500
Fosfoproteínas, 30
Fosforilación oxidativa,
acoplada, 48
desacoplada, 48
Fóvea central, 676
Foveolae gastricae, 477
Fractura(s), 196
congelación, por, 15
reparación de,
características generales de la, 196 a 199
estadios de, 199–207
impacto, 201
inducción, 201
inflamación, 202, 203
remodelación, 205, 206
reparación, 203,204
factores influyentes en la, 198
intención,
primera, 197, 199–201
segunda, 196, 201–207
remodelado interno y, 205, 206
unión,
no,y,206
retardada y, 206
FSH, factor de liberación de, 581,616
Fuerza de conducción neta, 110

– G –

Gamma eferentes, fibras, 325
Ganglio(s),
autónomos, 335
colaterales, 352
craneales, 335
craneoespinales, 335
estructura del, 335,336
hemales, 395,398
hemolinfáticos, 395
intramurales, 335–337
linfático(s), 392–395
agregados, 390, 392
aporte vascular del, 392
circulación linfática a través de los, 392
correlaciones funcionales del, 395
diferencias de especie del, 392, 394
estructura histológica del, 392, 393
linfocitos B de, 395
primario, 392
recirculación a través de los, 392
secundario, 392, 395
motores, 335
parasimpáticos, 336
paravertebrales, 352
periféricos, 352
prevertebrales, 352
Ganglio(s) (cont.),
raíz dorsal, de la, 332, 334, 336
sensitivos, 335
simpáticos, 336
terminal, 335,352
vertebrales, 352
Garras,
carnívoros, de los, 443,449
cascos, y, 438–445
porcinos, de los, 442,444
rumiantes, de los, 442,447
Gástrica(s),
áreas, 477,479
fosas, 477,479
gotera, 489
lenta, onda, 484
secreción, 485,487
Gástrico(s),
inhibitorio, péptido, 485, 603
jugo, 485
pliegues, 477,479
vaciado, 485,486
Gastrina, 481,486,499,603
Geles, 28
Gérmulas, 269
Gigantismo, 579
Glande, 627
Glándula(s),
accesorias del macho,
características de, 619
tiposde,619
aceite, del, 425,428
anal, 429, 432–434
apocrina, 78, 81
Brunner, de,497, 500–502
bucal(es),
dorsales, 468
ventral, 469
buibouretrales, 624,626
características generales de las, 72
cardíaca, 479, 481, 482
cascarón, del, 655–657
ceruminosas, 680
circumanal, 429,430, 433–435
cisterna de la, 433, 436
clasificación de las, 72
compuestas, 76, 78, 79
tipos de, 76, 78, 79
configuración de las, 76
Cowper, de, 624,626
cutáneas tubulares, 428
apocrinas, 428,431
diferencia de especie, 428
merocrinas, 428, 431
duodenales, 497, 500–502
endocrinas, 64, 65, 76
exocrinas, 63, 74, 76
formación de, 291, 293
fúndica, 481–486
gástricas propias, 482
Harder, de, 680,682
holocrinas, 78, 79, 81
infraorbital, 436
intestinales submucosas, 497, 500, 502,503
Krause, de, 679
labiales, 456, 468
lagrimal, 680, 681, 683
limpieza, de la, 425,428
lingual, 468

Glándula(s) (cont.),
Littré, de, 625–627, 642
mamaria, 430–434
estroma en la, 434
inactiva, 434, 436, 440
lactante, 432,436,437
organización de la, 430
sistema de conductos de la, 434, /436
Meibomio, de, 679
merocrina, 73, 78
método de elaboración de la, 78, 81
mixtas, 83
Moll, de, 679
mucosa(s),
aviar, 510
exocrinas, 83
multicelular, 73–78
odoríferas, 438
pilórica, 484,492
prepuciales, 438
rugosas, 510,513
salival(es), 466–474
cigomática, 468
diversas, 468
mandibular, 468, 475
mayor, 466
menor, 466
molar, 468
morfología de la, 466
parótida, 467, 475
sublingual, 468,476
sebácea, 79,81,426–429
secreción, de,
estómago, del, 484, 485
externa, 63
interna, 64
serosa, 81, 82
simple, 76
tipos de, 76
submucosa, 293, 297
aviar,510,513,514
subrugosas, 510,513,514
supracaudal, 436
tarsales,679
unicelular, 72–74
unidades secretoras de la, 81
uropigial, 425, 528
uterina, 640, 643
vesiculares, 619, 625
vestibulares,
mayores, 642
menores, 642
von Ebner, de, 459,468
Wolfring, de, 679
Zeiss,de,679
Zuckerkandl, de, 600
Glandular(es),
células, 600
estómago,
control del, 485
epitelio del,
reemplazo del, 487
renovación del, 487
reparación del, 487
secreción gástrica,
ácida por,487,491
fase,
cefálica de la, 485
gástrica de la, 486
intestinal de la, 486
Glaucoma, 671
Glicerol,30
Glicina, 273
Glioblastos, 328,330, 331
Globina, 236
Globulina(s),
alfa, 208, 209
beta, 208, 209
gamma, 208, 209
sanguíneas de grupo, 209
tiroxina-, unión, 209
Glomerular, filtración, 539
mecanismo de la, 539
velocidad de, 539
Glomérulo, 530, 535
Glomos, 428
Glucagón, 600, 602
Glucocáliz, 42, 43
componentes del, 42
función del, 42
Glucocorticoides, 579, 595, 598
osificación y, 196
Glucógeno, 30, 54, 57
partículas,
α de, 54, 57
β de, 54, 57
rosetas de, 54, 57
Glucolípidos, 30
Gluconeogénesis, 492,519,521
Glucogenólisis, 519
Glucopirrolato, 357,360
Glucoproteínas, 30
Glucosa, umbral de, 539
Glucosaminoglucanos, 107
cartílago, del, 135
hueso, del, 151
proceso de reparación, y, 132
tejido conjuntivo, de, 97
tipos de, 107,108
Glucosilación, colágena de la, 102, 103
Glucosuria, 539
Glucuronil transferasa, 236, 274, 279
Gotera,
abomasal, 489
omasal, 489
Granulocitopoyesis, 231
Granulocitos de las aves, 223
Gránulos,
atriales, 263
eleidina, de, 69
específicos, 231
inespecíficos, 231
irideos, 669,670
pigmentarios, 55
proacrosómicos, 613,618
queratohialina, de, 69
secreción, de, 45
tigroides, 268, 271–273
zimógeno,de,54,483,490
Grasos, ácidos, 30
Grupo isógeno, 133, 138, 139
Guanina, 29
Gustativas,
células,459,463, 464
sensaciones, 459
Gusto,459

– H –

Halo perinuclear, 259, 261
Haptoglobina, 209
Haustras, 503
Haz,
His, de, 373, 382
rama,
derecha del, 373, 382
izquierda del, 373,382
Hélice α, 29
Helicotrema, 685
Hematoencefálica, barrera, 278,346,347
Hematología, 239
Heme, 234, 236,561
Hemocitoblasto, 230,231
Hemocitómetro, 239
Hemoglobina, 211
afinidades de oxígeno de la, 561
concentración de, corpuscular media, 239
curva de disociación oxígeno-, 561, 567
destrucción de, 236
reutilización de, 236, 237
saturación de la, 561
síntesis de, 234–236
Hemoglobinómetro, 239
Hemolinfático, citología del sistema, 692 a696
Hemopexina, 209
Hemopoyesis, 226–234
características generales de la, 226 a 228
línea de desarrollo en la, 226–228
órgano encargado de la, 228
teoría de la, 228
Hemostasia, 224–226
definición de, 224
función de las plaquetas en la, 224
lesión vascular en la, 224
Hendidura sináptica, 271, 275
Heparina,30,108, 119
Hepáticas,
síntesis, 519
unidades, 519,525
Hepático(s),
acino, 519,525
lóbulo, 519,525
sinusoides, 515, 517, 519
Hepatocito, 59,512, 513, 518, 519
Herring, cuerpos de, 581, 584
Heterocromía, 669
Heterófilos, 216
Hialino, placas de crecimiento y cartílago, 137,138,140
Hialocitos,671
Hialómero,219,220
Hialurónico, ácido, 30, 107, 108
Hidrólisis ácida, 149
Hidrostática, presión, 110
Hidroxiapatita, cristales de, 145, 147, 148
25-Hidroxicolecalciferol, 175
Hígado, 512–522
almacenamiento por el, 519
aporte sanguíneo doble del, 518
áreas portales del, 513
biotransformación por el, 519
reacciones,
conjugación, de, 519
sintéticas, 519
características del, 512
desarrollo del, 512
excreción por el, 519, 521

Hígado (cont.),
función del, 512
inervación del, 518
lobulillos hepáticos, 514,516,519
metabolismo, 522
carbohidratos, de los, 522
β-oxidación en el, por, 522
organización celular con el, 513, 518
regeneración, 522
secreción por el, 519
sistema,
biliar del, 515, 516
macrófagos en el, de, 512
tejido conjuntivo del, 513, 514, 517
tríada portal del, 515
vasos del, 517,519,520
linfáticos, y, 517, 519
sanguíneos, 516, 518
Hiperadrenocorticismo, 595
Hipercalcemia, 172, 175, 590
Hipercapnia, 568
Hiperglucemia, 595, 602
Hiperglucemiante, factor, 600
Hiperparatiroidismo secundario,
nutricional, 157
renal, 157
Hiperpolarización, 275
Hiperreflexia, 334
Hipersensibilidad,
tardía, 413
tipo,
I, 119,410–412
II, 412,413
III, 413
IV, 413
Hipertiroidismo, 590
Hiperventilación, 549, 564
Hipoadrenocorticismo, 595
Hipocalcemia, 170, 175
Hipocromasia, 215
Hipodermis, 418
Hipofisiario, gigantismo, 196
Hipófisis, 574–581
desarrollo de, 574, 577
organización de la, 574, 576, 577
sistema portal, 578
Hipoglucemia, 602
Hipoglucemiante, factor, 600
Hipopolarización, 275
Hipotálamo,
eje,
célula intersticial, 616,618
túbulo contorneado, 618
hipófisis portal, sistema, 578
Hipotalamohipofisaria, vía, 581
Hipótesis del deslizamiento de filamentos, 254
Hipotiroidismo, 589
Hipoventilación, 544, 563
Hipoxia, 568
tisular, 234
Histamina, 119,410,481, 487
Histidina, 119
Histología, 3
historia de la, 1, 2
Histoquímica, 1, 11
Hollares, 549
Homeostasis, 31,327
Hormona(s),
antidiurética, 266, 543, 583
Hormona(s) (cont.),
cetógena, 579
definición de, 573
diabetógena, 579
diversas, 604
esteroides, 573
influyen en la actividad celular, que, 573
gastrointestinales, 603
generales, 573
inhibición, de, 266
locales, 573
ováricas, 637, 640
polipéptidos, 573
reproductoras, 608
tiroidea y osificación, 196
Horquilla, 438, 441
Hueso, 145–175
actividad muscular, y, 308
autocorrección del, 301,302
cambio,
cualitativo del, 298, 299
cuantitativo del, 298, 299
características del, 145–147
clasificación del, 147
histológica, 147
macroscópica, 147
collar, 183,186,190
comparación del cartílago con el, 147
componentes linfáticos del, 305
composición del, 298
configuraciones del, 147, 162
compacto, 162,165
esponjoso, 162, 164
contenido,
cenizas de un, en, 298
mineral del, 298
cornal, 443
crecimiento del, 304
densidad del, 298, 299
alta, 298
baja, 298
radiográfica, 298, 299
descalcificación del, 149
drenaje venoso del, 308
fibras colágenas del, 300
fuerza, y, 299
compresiva, 300
tensional, 299
función del, 145
influencia hormonal del, 169
láminas del,
circunferenciales,
externas, 162, 163, 165
internas, 162,166
endostio, 162,168
periostio, 162, 168, 169
matriz del, 145,147, 148
fibrosa, 147
mineralizada, 147, 148
substancia substrato, 147
membrana del, 145
metabolismo y, 145
calcio en el, 145
modelado del, 304
organización del, 162–168
órgano, como, 147,298,299
peneano, 628
periostial nuevo, 149, 203,321
piezoelectricidad, y, 299
Hueso (cont.),
placas de crecimiento, y, 302–305
preparación de muestras de, 148
desmineralizado, 148
mineralizado, 148
propiedades,
biológicas del, 304–308
biomecánicas del, 299–304
dinámicas del, 304
físicas del, 298, 299
transductoras del, 299
relaciones entre poblaciones celulares de, 150, 153
remodelado interno del, 168,169
subcondral, 310,313,314
substancias marcadas in vivo del, 149
tejido, como, 145,147
tendencia a la flexión del, 301,302
tensión, y, 299
terminaciones nerviosas del, 308
trabecular inmaduro,
características del, 161, 162
localización del, 147,162
vasculares del, anastomosis, 306, 308
vasculatura del, 305–308
Huevo, 529

–I–

Ictericia, 236
hemolítica, 236
Ileon, 497, 506
Impulso óseo, 304
Inervación recíproca, 335
Información quinestésica, 326
Infundibular,
proceso, 581
tallo, 581
Inhibición competitiva, 359
Inhibida, 618
Inmunidad, 405–415
específica, 405
inespecífica, 405
interacciones celulares en la, 410
mediada por células, 218, 413
pasiva, 499
transferencia de la, 499
calostral, 499
placentaria, 499
Inmunoblastos, 233
Inmunocitoquímica, 13
Inmunoglobulina(s), 120, 209,218,407
A (IgA),407
secretora, 408
D (IgD), 408
E(IgE),408
G (IgG), 407
M (IgM), 407
Inotropía,
negativa,381
positiva, 276,381
Inspiración, 565
Insulina, 600
Insulinasas, 602
Insuloma, 602
Interferon, 219
Intermedina, 581
Interneuronas, 334, 335
Interocepción, 265

Intersticial(es),
células, 583
hormona estimulante de las células, 581,616
hueso, 165, 167–169
Intestinal, jugo, 499
Intestino,
delgado, 493–501
absorción por el, 499, 500
inmunoglobulinas, de, 500
aviar, 511
características del, 493
células de revestimiento del, 495
contracciones del, 498
ondas lentas, 498
peristálticas, 498
segmentarias, 498
digestión del, de, 499, 500
lípidos, 500, 507
polisacáridos, 499
proteínas, 499
inervación del, 498, 499
inmunidad, e, 499
modificaciones de superficie del, motilidad del, 498,499 /495
reemplazo epitelial de, 501
renovación epitelial de, 501
reparación del, 501
secreciones del, 498
grueso, 501–508
absorción por el, 505
características del, 501,502
contracciones del, 504
onda lenta, de, 504
segmentarias, 504
fermentación en el, 505
inervación del, 504
motilidad del, 504
movimientos contráctiles en masa, organización del, 502 /504
reemplazo en el, 505
renovación en el, 505
reparación del, 505
secreción por el, 504, 506
síntesis del, 505
Intrarretinal, espacio, 659–661
Iris, 659–662, 668,669,670
ángulo del, 669,673,674
inervación del, 669
músculo del, 669
pigmentación del, 669
Islotes de Langerhans, 600,601
Isoproterenol, 361
Isotrópicas, 19

– J –

Juvenil, 231

– K –

Krause, terminaciones nerviosas de, 340, 341

– L –

Laberinto,
cortical, 530
membranoso, 682, 684
óseo, 682
Labios, 456,457, 642
Lacis, célula, 536
Lactasa, 499
Lactogénica, hormona, 579
Lagrimal(es),
aparato, 680, 683, 684
canalículos, 680
lago, 680
pasajes, 680
punta, 680
saco, 680
Laguna(s),
cartílago, del, 133
Howship,de, 159,160
osteocíticas, 157,159
Lamelar(es),
cuerpos, 558, 563
hueso, 147,161
Láminas del hueso,
características de, 162, 163
presencia de, 162
Lámina, 438, 441, 442
basal, 63, 89, 91, 99, 100
coriocapilar, 665,666
epitelial del plexo coroideo, 344, 345
espiral, 685
fibrosa, 37
fusca, 662, 664
insensible, 442
mucosa,
epitelial, 290,291,293
muscular, 290, 291, 293
propia de la, 290, 293
primaria, 442,447,448
propia de la submucosa, 293
secundaria, 442,447
subglandular, 477
vasculosa, 665
Laminilla anular, 51
Laringe, 552,553
LCR, barrera efectiva sangre-, 346
Ledie del buche, 510,579
Lechos pilosos, 421
Lengua, 456–460
Lente, 658, 671–673
Lenticular(es),
corteza, 672,675
epitelio, 671,675
estrellas, 672,675
fibras, 672,675
vesícula, 658
Leptocitos, 215
Leptomeninges, 342, 346, 659
Leucocito(s),
basófilo, 119
cuenta diferencial de, 210
Leucocitosis eosinofílica, 238
Leucoma, 663
Ley de Wolff, 299
Liberación,
factores de, 266, 581
hormonas de, 266
Libro, 489
Ligamento(s), 125, 134
espiral, 686,689,690
hepatoduodenales, 507
hepatogastrio, 507
hialoideo-capsular, 672
pectíneos, 670,674
suspensorio lateral, 434
Limbo, 662,663,666
Línea,
blanca, 441,442,447
inversión,de, 162, 167–169, 171
M, 250,255
Z, 246,247
Linfa, 111
Linfáticos,
cráteres, 497
ganglios, 233, 388–390
biopsia de los, 692
centros germinales de los, 234
citología de los, 692–694
órganos, 233
Linfoblasto, 233,693,694
Linfocinas, 219, 408
Linfocito(s), 120,217,218,693,694
aves, de las, 224
B, 218,233
características de los, 217, 218
ciclo vital de los, 238
citotóxico, 408
grandes, 218,233
medianos, 218,233
pequeños,218,233
recirculación de los, 238
T, 218,233,235
Linfocitopoyesis, 231, 233
Linfocitosis, 238
Linfoglandulares, cuerpos, 694, 696
Linfopenia, 238
Lipasa, 483
pancreática, 500, 507
Lípido(s), 30, 31, 55, 58
agente clarificante, 119
componentes de los, 30
gotas de, 54, 58
β-oxidación de, 30
tipos de, 30
Lipoproteínas, 30
Lipoproteinlipasa, 119
Líquido,
cefalorraquídeo, 342,344
características del, 346
células ependimales, y, 346
circulación del, 346
etiología del, 692, 693
formación del, 346
presión,
coloidosmótica, 346
hidrostática, 346
funciones del, 346
secreción activa, y, 346
ultrafiltrado, como, 346
extracelular, 108, 109
intersticial, 108, 109
intestinales, equilibrio de, 507, 509
intracelular, 108, 109
tisular, 108–114
definición del, 111
formación de,
alteraciones en la, 111–116
disminución de la POC vascular y, 111, 113
obstrucción,
linfáticosy,de, 111, 112
venosa y, 111, 113
permeabilidad capilar y, 111, 112
función del, 108
intercambio del, 108–111
substancia substrato y, 108

Lisis, 407
Lisolecitina, 527
Lisosoma(s), 50
  activo, 50
  enzimas de, 50
  estructura de los, 50
  función de los, 50
  inactivo, 50
  primario, 50
  secundario, 50
Lóbulo,
  portal, 519, 525
  testicular, 606, 607
Luteinización, 635
Luteinizante, hormona, 581, 616, 631
  factor de liberación de, 581, 616
Luteotrópica, hormona, 579
Luz,
  alterada, fase de, 18, 19
  desviada, 18, 19
    no, 18, 19
  normofase, 19
  rayo de,
    extraordinario, 19
    ordinario, 19

– M –

Macrocítica, anemia, 214
Macrocitos, 214
Macrófago(s), 116, 117
  factor,
    agregación de los, de, 219
    quimiotáctico de los, 219
  fijos, 116, 130
  móviles, 116, 130
  relaciones con el monocito, 117
  reparación, y, 132
  sistema, 130, 388
Macroglia, 278
Macromolécula, 29
Mácula, 663
  adherente, 87–89
Maltasa, 499
Mamíferos,
  euterianos, 648
  metaterianos, 647
  prototerianos, 647
Mancha,
  sacular, 683
  utricular, 683, 686
Manguito, 613, 618
Marcas de flujo, 310, 314
Marco plicatus, 481
Marginal, capa, 330, 331
Martillo, 682
Masticación, 455
Matriz,
  capsular, 135, 136, 140
  citoplásmica, 29
  gránulos de la, 136
  interterritorial, 133, 135, 140
  nuclear, 29
  pericelular, 136
  tejidos conjuntivos, de los, 107
  territorial, 133, 135, 136, 140
Meato auditivo externo, 420
Media, pieza, 613, 619
Médula,
  espinal, 346–348
    columna,
      dorsal, 346, 347
      lateral, 346, 347
      ventral, 346, 347
    comisura gris, 346
    engrosamiento lumbar, 346
    fascículos de, 348
      ascendentes, 348
      descendentes, 348
    fonículo,
      dorsal, 346, 347
      lateral, 346, 347
      ventral, 346, 347
    Intumescencia,
      braquial, 346
      cervical, 346
    substancia,
      blanca de la, 347–349
      central intermedia, 346
      gris de la, 347, 348
  ósea, 228, 229
    amarilla, 229
    biopsia de, 239
    roja, 229, 232
Medular(es),
  cavidad, 228
  rayos, 530
Megacarioblasto, 231
Megacariocito, 229, 231
Meiosis, 61
Mejillas, 456, 457
Melanina, 55
Melanoblastos, 120
Melanocitos, 55, 120, 423
  hormona estimulante de los, 578, 581
Melanóforos, 55, 120
Melatonina, 583
Membrana(s),
  basal, 63, 65, 89, 99
  Bowman, de, 662
  Bruch, de, 666
  celular, 28
  Descemet, de, 662
  elástica,
    externa, 365
    interna, 365, 366, 370
  granulosa, 663–635
  hialoides, 659
  iridopupilar, 659, 661
    persistente, 660, 669, 671
  limitante,
    córnea, de la, 663
    cuerpo vítreo, del, 667
    retina, de la, 673, 676, 677
  mucosa, 297
    organización de la, 297
  nictitante, 679, 680, 681
    glándula de la, 679, 680, 681
      profunda, 680
      superficial, 679, 681
  nuclear,
    externa, 37, 38
    interna, 37, 38, 40
  órgano simple, como, 297
Membrana(s) (cont.),
  periodontal, 462
  plasmática, 28, 40–43
    banda osmiófoba en la, 40
    componentes de la, 40
    estructura de la, 39, 40
      modelo de mosaicos de la, 41
    modelo de la, 41
      mosaico lípido-proteína, 41
  Reissner, de, 686, 689, 690
  serosa(s), 296, 297
    organización de, 296, 297
    órgano simple, como, 297
    subsináptica, 271, 275
  tectorial, 689, 690
  vestibular, 686, 689, 690
  vítrea, 420, 422
Meninges, 342–344
Meniscos, 144
Mental, órgano, 438
Merkel, disco de, 340
Meromiosina,
  ligera (MML), 248, 256
  pesada (MMP), 248, 256
Mesangiales, células, 531
Mesaxón(es), 283, 284, 286, 287
  externo, 284, 286, 287
  interno, 284, 286, 287
Mesenquimatosas, células, 59, 111, 114
  hueso, y, 151, 154
  pericondrio, del, 135
  reparación del cartílago, y, 142, 144
Mesenquimatoso,
  epitelio, 64, 658, 662, 663
  tejido conjuntivo, 120, 122
Mesenterio, 507
Mesobronquio de las aves, 568–570
Mesodermo, 3, 64
  alantoico, 650
  coriónico, 650
Mesogastrio dorsal, 508
Mesonefros, 530
Mesotelio, 86
Mesotenón, 319, 320
Mesovario, 529
Metacolina, 359, 360
Metacromasia, 30
Metamegacariocitos, 219
Metamielocito, 229, 231
  basófilo, 229, 231
  eosinófilo, 229, 231
  neutrófilo, 229, 231
Metamorfosis viscosa, 225
Metanéfrico, blastema, 430
Metanefros, 530
Metaplasia, 115, 135
Metarreticulocitos, 211, 230
Metarteriola, 368
Micción, 547
Micelos, 500, 507, 519
Microcuerpos, 52
Microfibrillas del cartílago, 136, 137
Microglia, 278
Microglíocitos, 278–280
Microscopia,
  interferencia, de, 19
  polarización, de, 19, 21
  principios de, 17–22

Microscopia (cont.),
transmisión de electrones, de, 20
alto voltaje, de, 21
principios de, 20, 21
Microscopio
campo de,
claro, 17
obscuro, 5, 19
contraste de fase, de, 5, 18, 19
electrónico,
barrido, de, 15, 21
poder de resolución del, 21
principios de, 21, 22
transmisión, de, 13, 14, 20, 21, 22
fluorescencia, de, 18
interferencia de fase de Normanski, de, 19, 20
luz ultravioleta, de, 18
Microtomo de rotación, 9
Microtúbulos, 52, 53,269,273
Microvellosidades, 63, 93, 94,495
Mielina, 284–288
líneas,
densas mayores de, 286–288
intraperiódicas de, 286,287
Mielinización,
central, 286, 288
periférica, 286, 288
Mieloblasto, 229,231
Mielocito, 229,231
basófilo, 229,231
eosinófilo, 229, 231
neutrófilo, 229,231
Mineralcorticoides, 579, 594, 595
Mineralización, 145,155,156
Miocardio, 371, 379, 380
Mioepitelio, 86
Miofibrillas, 53,241
Miofibroblastos, 453
Miofilamentos,
actín-, 53, 88,241,243,248
bioquímica de,
actina, 248, 256
miosina, 248,256
miosín-, 53, 88,241,243,248
Mioglobina, 256
Miometrio, 640,641
Mitocondria(s),
conformación,
condesada de las, 48, 50
ortodoxa de las, 48, 49
estructura de la, 47, 49
función de la, 47
gránulos de, 47, 49
Mitocondrial(es),
crestas, 48–50
membrana, 47–49, 51
Mitosis, 58, 60, 61
estadios de, 57, 58
Modificaciones de superficie, formación de, 294,297
Modiolo, 685,688
Modulación, 150
Molleja, 510
Monoaminooxidasa (MAO), 274, 277
Monocitopoyesis, 234
Monocitos, 120,217, 219, 220
aves, de las, 224,225
ciclo vital de los, 238
Monofosfato de adenosina cíclico (AMPc), 29,573
Monosacáridos, 30
3-Monoyodotirosina (MIT), 586
Morfología, corte y, 23–27
Motilidad gástrica, 484, 485
Motilina, 603
Motora,
placa terminal, 324
unidad, 324
Mucoperiostio, 550
Mucopolisacáridos y tejido conjuntivo, 97
Mucoproteínas, 30
Mucosa(s),
cutáneas, membranas, 420, 456
glándula, 293, 295
lámina propia de la, 290, 291, 293
Mucoso, tejido conjuntivo, 120, 122
Mucosubstancias, 30
ácidas, 30,107
hueso, y, 147
neutras, 30, 107
Muescas de unión y músculo cardiaco, 261,262
Muestra,
artefactos en la, 22–27
biplanar, 22–27
color de la, 23
examen de la, 22, 23
interpretación de la, 22–27
tridimensional, 22–27
morfología de la, 22–27
Multilobular, riñón, 530
Muscarínicos, 357
Musculares,
calambres, 258
células, 241
fibras,
blancas, 256
intermedias, 256
rojas, 256
Músculo, 4
bulbocavernoso, 627
características del, 4
cardiaco, 261–264
complejos de unión del, 261, 262
correlaciones musculares del, 263
histología del, 259–261
reparación del, 264
respuesta del, a la atrofia, 259
ciliar, inervación del, 666–667
constrictor,
vestibular, 642
vulvar, 642
esquelético, 244–260
correlaciones funcionales del, 244, 258–261
ejercicio,
deuda de oxígeno, y, 258
extenuante y, 258
energía para la contracción del, 258
histología del, 244–248
mecanismo de contracción del, 251 a 253
morfología de la relación/contracción, 254,255
organización miofibrilar, 248–253
reparación del, 264
ultraestructura del, 247–252
Músculo (cont.),
lámina basal, y, 241
liso, 241–244
apariencia del corte,
longitudinal del, 241,243
transversal del, 241,243
calcio, y, 243
conducción por el, 244
contracción,
rítmica del, 244
tónica del, 244
correlaciones funcionales del, 243
estimulación del, 244
estructura del, 241, 243
histológica, 241–243
multiunitario, 244
reparación del, 264
tipo intermedio, de, 244
unidad simple, de, 244
ultraestructura del, 243,245,246
vascular, 244
visceral, 244
organización del, 315
órgano, como, 315–326
piloerector, 421,424
unión, tendón, 315, 319

– N –

Naranjófilos, 577
Nariz, 419
Nasal(es),
cavidad, 549
aves, de las, 568
región de, 549
olfatoria, 549,550
respiratoria, 549
vestibular, 249
glándulas, 550
Nasofaringe, 552
Nébula, 663
Necrobiosis, 50
Necrosis, 50
isquémica, 413
Nefrona, 530
Neostigmina, 360
Nervios,
adrenérgicos, 274
ciliares cortos, 668
colinérgicos, 274
craneales, 335,338
organización de los, 336, 338
tipo de actividad refleja de los, 335
espinales, 334–337
recubrimiento de los, 337,338
vasorum, 365
viscerales, 336
Nerviosas, fibras, 284–288
amielínicas, 283, 284
mielinizadas, 284–288
Nervioso(s),
citología del sistema, 692, 693
troncos, 336, 338
organización de los, 336,338
Neumonocito(s), 556, 557
granular, 558, 562–565
membranosos, 556,558, 562–566

Neumonocito(s) (cont.),
tipo,
I, 556, 561–566
II,557, 562–565
Neumotaxia, centro de la, 565
Neural,
cresta,
células de la, 327,328,330
ectodermo, del, 120
placa, 327, 328
surco, 327, 328
tubo,327,328,330,659
capa del, 659
Neuritas, 361, 362
Neuroblastos, 265
Neurocrinas, células, 603
Neuroectodermo, 327
Neuroepitelio, 85
Neurofilamentos, 269,273
Neuroglia, 265, 278–282
características de la, 278
central, 278
periférica, 278
Neurohipófisis, 581, 583, 584
Neuroma, 362, 363
Neuromuscular,
aparato, fusiforme, 324,325
huso,324,325,342
fibras,
bolsa nuclear del, de la, 323,325
extrahusales del, 324
intrahusales del, 323, 324
núcleo en cadena, del, 323, 325
función del, 324
gamma eferente, 325,326
terminaciones,
anuloespirales del, 323, 325
primarias del, 325
rocío floral, de, 325
secundarias del, 323, 325
unión, 323, 324
Neurona(s), 265,266
bipolar,266
clasificación de las, 265–268
conductoras, 265, 268
cuerpos celulares de las, 268,269,273
degeneración,
primaria de la, 361, 362
secundaria de la, 361, 362
doctrina de la, 265
flujo axoplásmico,
lento, 270
rápido, 270
retrógrado, 271
Golgi tipo,
I, 266
II, 266
histología de las, 267
magnocelulares, 581
motora(s), 334,335
α-, 259
bajas, 332, 334
inferiores, 259
movimiento,
somatófugo, 270
somatópeto, 270
multipolares, 266
neurosecretoras, 265
parvicelulares, 578
posganglionar, 352,354
Neurona(s) (cont.),
preganglionar, 352,354
regeneración de las, 362, 363
revestimiento celular de las, 282–288
seudounipolar, 266, 269
tipos de, 265–269
transmisión por, 271–278
información, de, 271–278
transmisoras, 265,268
ultraestructura de las, 267
unipolar(es), 266
verdaderas, 266
Neuronal a una lesión, respuesta, 361, 362
Neurópilo, 278
Neuroqueratina, 284
Neurotransmisores, 273–278
Neurotúbulos, 269,273
Neutralización, 10
Neutrofilia, 237
Neutrofílicas no segmentadas, células, 231
Neutrofílico, factor quimiotáctico, 119
Neutrófilo(s), 120,216,218
banda, en, 231
ciclo de vida de los, 236, 238
distribución de los, 236, 238
factor de inmovilización de los, 119
filamentado, 231
polimorfonuclear, 231
Neutropenia, 237
Nexos, 88
nervios, de los, 271
Nicotina, 357
Nidación, 649
Nissl,
cuerpos de, 268, 270–273
substancia de, 268, 270–273
Nitrógeno no proteínico, 493
Nódulo,
Arancio, de, 373
Ranvier, de, 284–286
Noradrenalina, 274, 361, 600
degradación de la, 274, 277
médula suprarrenal, y, 358
síntesis de, 274, 276, 277
SNA, y, 357,358
Normoblasto, 229,230
basófilo, 230
policromatófilo, 230
Normocalcemia, 172, 174
Normocitos, 214
Normocrómico, 215
Nuclear(es),
cubierta, 36–38
externa,
capa,673,674,676,678
membrana, 37, 38
forma, 35, 37
interna, membrana, 37, 38, 40
matriz, 38
membrana, 35, 37, 38, 40
poros, 38, 41
savia, 38
substrato, 38
Núcleo, 35–40
abierto, 39
condensado, 38
cromatina del, 38, 40
eucromatina del, 38, 39
heterocromatina del, 37, 38
Núcleo (cont.),
interfase, de, 35
intermitótico, 35
mitótico, 35
número, 34, 35
posición del, 37
vesicular, 39
Nucléolo, 38–40
organizadores del, 40
Nucleolonema, 39, 40
Nucleoplasma, 28
Nucleoproteínas, 29, 30
Nucleótidos, 29
Nudo,
auriculoventricular (AV), 373, 382
sinoauricular (SA), 373, 382

– O –

Ocular, fondo, 676,679
Odontoblastos, 463,470,471
Oído, 680–690
externo, 680
interno, 682
medio, 680, 682
músculos del, 680
Ojo, 658–680
anatomía del, 658–662
ángulo de filtración del, 661, 662
cámara del, 661,662,669
compartimientos del, 661, 669
cubierta vascular del, 659
desarrollo del, 658–661
media dióptrica del, 660
organización del, 660
tercer, 583,679
túnica del, 660, 662
fibrosa, 660–664
nerviosa, 673–678
vascular, 665–669
Olfatoria(s),
células, 550
vesícula, 551
Olfatorios, pelos, 551
Oligocitemia, 215
Oligodendrogliocitos, 278–280
Omaso,489,499
Oncótica, presión, 110
Onda posprandial alcalina, 487
Opsonina, 407
Opsonización, 407
Optica,
copa, 658–660
cavidad de la, 659
fisura, 658, 660
papila,662,671,678
vesícula, 658–660
Optico,
nervio, capas de fibras del, 673, 676, 677
tallo, 658, 660
Opticoel, 660,661
Ora serrata, 673
Orbicular, ciliar, 671
Orbicularis, oris, 456,457
Oreja, 680
Organelos, 29

Organización, 586
  neuronal, 265–270
Organo(s),
  citogénicos, 127
  Corti, de, 686,689,690
  elementos murales de, 290, 294
  esmaltado, 462, 467–469
  linfoepitelial, 402
  linfoides secundarios, 233
  linfomieloides, 231
  mental, 438
  neurohemal, 266,268,581
  neurotendinosos, 326
  parenquimatosos, 297
    esquema general del, 297
    organización de los, 297
    trabéculas del, 297
  subependimario, 282
  submental, 436
  tendinosos de Golgi, 326,342
  tubulares, organización de los, 290 a /297
Organofosfatos, 360
Organología, 3
  comparada, 1
Orificio,
  omaso-abomasal, 489
  retículo-omasal, 489
Orinar, acción de, 547
Orofaringe, 474
Os cordis, 373
Osea,
  matriz, fase orgánica de la, 147, 149
  médula,
    biopsia de la, 692, 693
    evaluación de la, 239
Oseo, recubrimiento, 148–151
Osificación, 145, 176–207
  características de la, 176
  centros de,
    diafisal, 183–187
    distal, 187
    proximal, 187
    secundaria, 187,188
  endocondral, 180–196
    características generales, 180–184
    centros de osificación en, 183–188
    efectos hormonales sobre la, 194
    forma del hueso y, 188
    función de la, 180–184
    invasión vascular durante la, 184 a modelo y,194 /186
      cartilaginoso, 183–185, 187
    secuencia de la, 186
  epicondral, 186
  función de la, 176
  intramembranosa, 176–180
  metaplásica, 176
  modelado, y, 176
  patológica, 176
  primaria, centro de, 184–187
  remodelado interno y, 176
Osmorreceptoras, células, 543
Osteoartrosis, 144
Osteoblasto(s), 145
  actividad,
    bifásica del, 153, 156
    secretora del, 151,153
  características del, 150,151
  inactivos, 151,154
Osteocito(s), 145,157
  características del, 157, 159
  función del, 150, 158
  matriz del hueso, y, 157
  osteoides, 157
Osteoclasia, 158
Osteoclasto(s), 158,159
  condroclasto, en relación con el, 134
  destino de los, 159
  función de los, 158
  origen de los, 159
Osteofitos, 312
  periarticular, 312
Osteofitosis periarticular, 312
Osteoide, 145, 148
  sutura, 153,156
Osteomalacia, 174
Osteonal,
  conducto, 162,167,168,170
  unidad de remodelado, 168, 171
Osteones, 162–168
  llenos, 169–174
  maduros, 168,169,171
  primarios, 162, 168, 169
  secundarios, 163,165, 167–169
  unidades estructurales del hueso, como, 168
Osteopenia,
  cualitativa, 155, 174
  cuantitativa, 157
Osteoporosis,
  difusa, 157
  senil,157
Otoconios, 683,686
Otolitos, 683,686
Ovalocitos, 215
Ovárico, ciclo, 631–656
  regulación del, 631
Ovario.629–631
  ave, de, 651,655
  histología del, 629,630,631
  inervación del, 629
  vasos linfáticos del, 629,631
Oviducto, 639,640
  ave, de, 652–655
Ovocito,
  primario,632,634
  secundario, 632
Ovogénesis, 632
  meiosis y, 632
  mitosis y, 632
Ovulación, 633
  fosa de, 529,631
Oxalacético, ácido, 30
Oxifílicas, células, 592
Oxihemoglobina, 211, 239
Oxitocina, 266,581

– P –

Paladar,
  blando, 456
  duro, 456,458
Palpebra, 678,679
  tercia, 679,681
Panal, 489
Páncreas,
  endocrino, 600–605
    desarrollo del, 600
    estructura del, 600–602
    hormonas del, 600, 602
  exocrino,525,526
Pancreático,jugo, 527
Panículo adiposo, 418
Panza, 488
Papila(s),
  dentaria, 462,467
  dérmica, 420, 421, 423
  lingual(es), 458–460
    circunvaladas, 458,459,462
    cónica, 458–460
    filiforme, 459, 460
    foliada, 459,461
    fungiforme, 459,461
    lenticular, 459, 460
    valadas, 458,459,462
  secundarias, 489
  terciarias, 489
Papilar(es),
  conductos, 530
  cuerpo, 456
  dermis418,419
Paquimeninge, 342, 346
Parabronquio de aves, 568, 570, 571
Paracaseína, 483
Paracrinas, células, 603
Paradójica, aciduria, 544
Parafina, técnicas de inclusión en, 6–15
  aclaramiento, 9
  deshidratación, 9
  fijación, 7–9
  inclusión, 9
  microtomía, 9
  montaje, 9
  obtención de la muestra, 6
  tinción, 9
Parafoliculares células, 586,588
Paranasales, senos aéreos, 550
Parasimpaticominéticos, 359
Parasimpatolíticos, 360,361
Paratendón, 319
Paratenón, 319
Paratiroidea, hormona, 592
Paratiroides, glándulas, 591, 592
  desarrollo de las, 592
  estructura de las, 591, 592
  externas, 592
  internas, 592
Paratormona (PTH), 170, 174, 175
Pared, 442
Parénquima, 297
Paresia posparto, 258
Párpados, 678
Párpados, 678
  músculos de los, 678
Pars,
  amorfa,40
  fibrosa, 40
  granulosa, 40
Partícula de transporte, 408
Patrón de rastreo, 21
Pedículo, 444,531
Pedunculares, procesos, 531,533,537
  primarios, 531,533,537
  secundarios, 531, 533, 537

Pelo, 420–423
auxiliar, 420,421
caída del, 422,425
ciclo del, 422,425
defensa, de, 420,421
diferencias de especie, 421
enfermedad y, 422
función del, 420
lanoso, 420,421
organización del, 420, 423
palo de golf, en, 422,425
principal, 420,421
secundario, 420,421
senos, de, 423,426
sensorial, 423
táctiles, 423,426
Pene,627
mecanismo de la erección del, 628
Pepsina, 483
Pepsinógeno, 483
Péptido intestinal vasoactivo, 485, 603
Perianales, senos, 429,434
Pericardio, 372
visceral, 372
Pericarion,265,266
Pericitos, 117, 118
Pericondrio, 133,137,138
células del, 135, 140
porción fibrosa del, 134, 138
reparación del cartílago, y, 142–144
Periferalización, 233
Perilinfa, 682
Perimetrio, 642
Perimisio,315,318
Perineurio, 337–339, 341
Perinuclear, espacio, 37, 38
Período,
anágeno, 422,425
catágeno, 422,425
Perioplo, 438,441
Periostial, yema, 186
Perióstio, 145, 149–152, 162
actividad diferencial del, 149
características del, 149
Peristaltismo antral, 484,498
Peritoneales, adherencias, 508
Peritoneo, 507
conexión, de, 507
parietal, 507
visceral, 507
Peroxidasa, 13,586
Peroxisomas, 52
Piamadre, 342–344
Pie(s),
equino, del, 438–444
pasaje, en, 272,276
Piel,
hipodermis, 418
inervación de la, 418,420
Pieza secretora, 408
Piezoelectricidad, 299,302
Pigmentado, epitelio, 673, 676–678
Pigmento,
hemosiderina, de, 55,399
lipofucsina, de, 55, 269
luteínico, 635
Pilares del rumen, 489
Piloso, bulbo, 420,421, 423
Pineal,
glándula, 583,585
ojo, 583
Pinealocitos, 583,586
Pinna, 680
Pinocitosis, 50
Piometra, 703
Piramidal, 530
Pirimidinas, 29
Pituicitos, 581
Placa,
alar,331,332
anódica, 20
Peyer, de, 495,497
Placenta, 603,647
apuesta, 650
caduca, no, 650
clasificación de la, 648
contribución,
fetal a la, 650, 652
materna a la, 650, 652
corioalantoica, 650
coriónica, 649
coriovitelina,
vascularizada, 649
no, 649
cotiledonaria, 649
counida, 650
diferencias de especie, 655
difusa, 649
discoidal, 649
endoteliocorial, 649,652
epiteliocorial, 649,652
hemocorial, 649,652
hemodicorial, 655
hemoendotelial, 655
hemomonocorial, 655
hemotricorial, 655
laberínticas, 652
membranas extraembrionarias de, 649
múltiple, 649
pliegadas, 652
sindesmocorial, 649, 652
vellosas, 652
vellosidades coriónicas, 649
verdadera, 650
Placentación zonaria, 649
Placentarias, gonadotropinas, 603
Placentología comparativa, 647–656
Placentoma, 649
Plano,
ecuatorial, 61
nasal,419
nasolabial, 419
rostral, 420
Plaquetas, 219, 220
agregación de, 225
irreversible, 225
reversible, 225
degranulación de, 225
función de las, 219
reacción de liberación de las, 225
tapón de, 225
Plasma, 109,208
Plasmablasto, 233
Plasmalema, 28
Plasmina, 226, 228
Plasminógeno, 225,226,228
Pleocitosis, 692
Pleura visceral, 552
Plexo,
escleral, 674–676
Meissner, de, 479
Plexo (cont.),
peritubular, 536,542
submucoso, 479
Pliegues, 495
circulares, 495
muchos, 489
primarios o reticulares, 489
Plizas gástricas, 477,479
Plumas, 425, 427
Podocitos,431, 533–537
Poiquilocitemia, 215
Poiquilocitos, 215
Policitemia, 215
Policromasia, 213,216
Polidipsia, 543
Polirribosomas, 43, 44
Polisacáridos, 30
Polisomas, 43, 44
Poliuria, 543
Polkissen, células, 536, 543
Polo,
urinario, 531
vascular, 531
Porción,
diseminada, 621
distal,574,576,577,579
intermedia, 577,578,582
tuberal, 577, 580
Poro gustativo, 459,463,464
Portal,
área,517,524
conducto, 517, 524
Poscapilares, vénulas, 238
Postsináptico, potencial de,
excitación, 275
inhibición, 275
Potencial mitótico, 59
Precalicreína, 226, 227
Precipitina, 407
Predentina, 462
Premucina, 74
Presión,
hidrostática, 110
oncótica, 110
Primarios, pliegues, 489
Principales,
células, 574
piezas,614,619
Proceso(s),
frontal, 444
odontoblásticos, 464,471
Tome, de, 463,470
Procolágena, 101, 103
peptidasa, 102, 103
Proconvertina, 226, 227
Proctodeum, 512
Proeritroblasto, 229,230
Profibrinolisina, 226
Profosfolipasa A, 527
Progesterona, 603, 638
Progestógenos, 603
Programulocitos, 231
Proinsulina, 600
Prolactina, 579, 616
factor de,
inhibición de, 581
liberación de, 581
Prolinfocitos, 233
Promegacariocito, 231
Promielocito, 229,231
Prominencia espiral, 689

Pronefros, 530
Pronormoblasto, 230
Properdina, 406
Propiocepción,
especial (PE), 333
general (PG), 333
Proplasmacito, 233
Propranolol, 361
Prorrenina, 483
Prorrubricito, 230
Prostaciclina, 604
Prostaglandina,
A, B, C, D, E, F, G, He 1,604
E(PGE),411,412
$F_2\alpha$, 603
F(PGF),411,412
Prostática, glándula, 621, 624
absceso de la, 702
adenocarcinoma de la, 702
benigna, hiperplasia de la, 702
citología de la, 701–703
inflamación de la, 702
quistes de la, 702
Proteína(s), 29
encadenamiento de péptidos, 29
estructura de las, 29
(PBI), enlaces yodo-, 588
simple, 29
síntesis de, 44, 46
tipos de, 30
total, plasma, 239
Proteoglucanos, 107
cartílago, del, 135
Protoplasma, 28
Protoporfirina, 236
Protrombina, 226, 227
acelerador de la, 226,227
Proventrículo, 510, 513, 514
Pulpa,
bazo, del, 396
blanca, 396, 399–402
dental,462,467,471
pluma,de,425
roja, 396, 399–402
Pulmón(es), 552–568
ave, de, 568,571
características del, 552, 553
desarrollo de, 552
alveolar, 552
canalicular, 552
glandular, 552
equilibrio ácido/básico, y, 563,564
hilio del, 554
inervación del, 558,566
intercambio de gases del, 558–564
medios-, 552
oxigenación de la sangre en los, 558
perfusión del, 564
vasos del, 558,566
linfáticos, 558, 566
sanguíneos, 558,566
ventilación del, 564,571
Punta del cuerpo, 443
Pupila,658–660,668
dilatador de la, 666, 669
esfínter de la, 666, 669
Purinas, 29

– Q –

Quelación, 149
Queratán sulfato, 30, 107, 108, 135
Queratina, 69, 70,438
Queratoblasto, 663
Quilomicrones, 500, 507
Quimotripsina, 527
Quimotripsinógeno, 527

– R –

Raíz, 461,465,466
Raquis, 425,427
Raquitismo, 157, 174
Rathke, bolsa de, 574
Rayos luminosos desviados, 18, 19
no, 18, 19
Reacción,
Arthus, de, 413,414
citolítica,413
citotóxica, 413
tóxica por complejos, 413
Receptor(es), 271, 273–278
adrenérgicos, 276,357, 358
acción de los, 258
α, 276, 358
β, 276,358
β_2, 276, 358
distribución de los, 358
fármacos,y, 7,358
plasticidad de, 276
regulación de, 276, 278
colinérgicos, 276, 357, 358
acción de los, 357
excitación, de, 275
H_1,487
H_2, 487
muscarínicos, 357
nicotínicos, 357
sistema regulador, en el, 574, 575
Receso infundibular, 466,574,576
Rectal, citología, 698
Recto, 503, 509
aves,delas,511
Recubrimiento epineural, 363
Red ovárica, 529
Reflejo,
V–VII, 335
arco, 333, 334, 335
autónomo, 352
barorreceptor, 382,386
Brainbridge, de, 382
duodenocólico, 504
enterogástrico, 485
estiramiento, de, 324,334
excitatorio gastrointestinal, 498
flexión, de, 334
gastrocólico, 504
intestino-intestinal inhibitorio, 498
mientérico, 498
miotático, 325, 326,334,335
monosináptico, 333, 334
multisináptico, 334
patelar, 333,334
presorreceptor arterial, 382, 386
pupilar, 333, 669, 672
consensual, 669,672
Reflejo (cont.),
pupilar,
directo, 669,672
indirecto, 669, 672
quimiorreceptor, 382
retirada, de, 334
seno carotídeo, del, 382
somático, 352
vasovagal, 333
Región vasopresora, 377, 385
Regulado, sistema, 574,575
Regurgitación, 491
Rejilla, 20
Relación,
albúmina/globulina, 239
mieloide/eritroide, 239
Relaxina, 603, 638
Remodelado interno, 168, 169, 304
estímulos del, 166, 168
osificación, durante la, 176
prueba de, 168
Renal,
corpúsculo, 530
corteza, 29
factor eritropoyético, 234, 529
médula, 529
papila, 529,530
pelvis, 547
Renina, 483,537,604
Reserva, células de, 574
Residual,
cuerpo, de las espermátidas, 614, 618
lumen, 574, 576
Resolución, poder de, 17
Respiración externa, 565
Respiratoria, regulación,
nerviosa, 564–568
química, 564–568
Respiratorio(s),
aparato, 549–552
aves, de las, 568–572
características del, 549
citología del, 698–700
componentes de conducción del, 549–555
función del, 549
intercambio de componentes, 549
centros, 565
Respuesta inmunitaria,
mediada por células, 408, 413
primaria, 238
secundaria, 238
Reticular(es),
células, 115, 231
fagocitarias, 115
primitivas, 115,231
fibras, tejidos conjuntivos propios de, 121
gotera, 489
pliegues, 489
sulcus, 490
Retículo, 489, 496
endoplásmico,
liso, 45, 47
rugoso (granular), 43–45
estrellado, 462,470
sarcoplásmico, 248–253, 260,263
Reticulocitos, 211,213,229,230

Retina, 658–662, 673–678
  área central de la, 676
  arteria central de la, 660
  capas de la, 673,674, 676–678
  epitelio pigmentado de la, 658–663
  irrigación de la, 678
    anangiótico, 678
    patrón vascular,
      holangiótico, 678
      merangiótico, 678
      paurangiótico, 678
  neural, 658, 659
  neurogliales, elementos, 678
  óptica, 659
  ora ciliar de la, 659, 662, 666, 667, 673
  organización de la, 673
  parte,
    ciliar de la, 660,666,673
    irídica de la, 660,667, 669, 673
  porción óptica de la, 659,673
  rampa, en, 676
Retinianas, separaciones, 660
Retracción del coágulo, 225
Retraso sináptico, 271
Retroalimentación,
  negativa, 574, 575
  positiva, 574
Ribonucleasa, 527
Ribonucleoproteína (RNP), 43
Ribosa, 29
Ribosomas, 43, 44
  libres, 43, 44
Rigor mortis, 258
Riñón, 529–547
  ácidos orgánicos, y, 541
  agua y, 539
  aminoácidos y, 539
  amonio, y, 545,547
  bases orgánicas, y, 541
  carga líquida del, 539
  desarrollo del, 530
  divisiones del, 529
  equilibrio acidobásico, y, 544–547
  filtración por el, 539
  formación de orina, 539
  glucosa y, 539
  inervación del, 536
  iones y, 541
  multilobular, 529
  piramidal, 530
  secreción de iones hidrógeno, y, 544, 545
  sodio, y, 539
  tejido conjuntivo del, 530
  tubular del,
    resorción 539–541
    secreción, 541
  ultrafiltrado, 539
  unilobular, 529
  urea y, 539
  vasos del, 436
    linfáticos, 536
    sanguíneos, 536
Rodopsina, 677
Rosetas de Furstenburg, 433
Rouget, células de, 118, 368
Rubricito, 230
Ruffini, corpúsculos de, 340,341
Rumen, 488,495

–S–

Saco,
  anal, 429,434,435
  placental vitelino, 649
Sáculos, 658, 683
Salbutamol, 361
Saliva, 469
  cantidad de, 469,471
  contenido en iones de la, 471
  IgA secretora y, 474
  reflejo,
    condicionado de flujo, 471
    incondicionado de flujo, 471
Salivación 471
Salival, citología de la glándula, 700
Sangre, 208–240
  características de la, 208, 209
  evaluación de la, 239
  fase líquida de la, 208
  forma y función de la, 210–224
Sanguíneo,
  nitrógeno ureico, (NUS), 540,541
    prerrenales, 541
    posrenales, 541
    renal, 540
  parámetros, 210
Sarcolema, 241
Sarcómero, 247,248
Sarcoplasma, 241
Sarcotúbulos, 248, 251–253
Sarro, 465
Schwann, vainas de, 282–284
Sebo, 426, 430
Secado, punto crítico de, 14
Sección de la muestra, 9
Secreción interna, glándulas de, 573
Secretagogos, 487
Secretina, 487, 603
Segmento inicial, 270
Segundo mensajero, 573
Semidesmosomas, 89
Seminíferos, túbulos, 606–608
Semiplacenta, 650
Seno(s),
  dural, 342
  glandular, 433
  lactófero, 433,436
  longitudinal limitante, 331,332
  Rokitansky-Aschoff, de, 523
  teta, de la, 433, 434, 436
  venoso dural, 346
Septum membranaceum,372
Sérica, transaminasa glutámico-pirúvica, 522
Serosas, medias lunas, 83, 85,466,472, 473
Serotonina, 119, 224, 273, 410, 411, 481,583
Seudoeosinofilia, 216
Siálico, ácido, 30
Simbiosis obligatoria, 361
Simpatolíticos, 361
Simpatomiméticos, 361
Sinapsis, 265, 271–273
  actividad de la, 271
  asimétrica, 271
  axoaxónicas, 273,276
  axodendríticas, 273, 276
  axosomáticas, 273,276
Sinapsis (cont.),
  componentes de la, 271,273,275
  dendrodendríticas, 273,276
  membrana, de la,
    postsináptica, 271,275,276
    presináptica, 271, 274, 275
  simétrica, 271
  somatodendríticas, 273, 276
  somatosomáticas, 273,276
Sináptica(s),
  fisuras,
    primarias, 322,324
    secundarias, 324
  vesícula, 324
Sináptico,
  conducto, 322,324
  retraso, 271
Sincondrosis, 304, 305, 308
Sindesmosis, 308
Síndrome,
  Cushing, de, 157, 595, 598
  Horner, de, 669
Sinergismo, 492
Sínfisis, 309
Sinostosis, 304, 308
Sinovial(es),
  láminas, 319
  líquido, 312–314
    caracterización del, 313
    citología del, 707
    componentes de, 312
    formación de, 312
    intercambio de, 314
    lubricación por, 312–314
    nutrición por el, 313
    protección por el, 314
    radiología del, 315
  membrana, 311
    componentes de la, 311
  pliegues, 311
  vellosidades, 311
Síntesis de subunidades, 52
Sinusoides, 368
  continuos, 368
  discontinuos, 368
  fenestrados, 368
  hepáticos, 515,517,529
  marginal, 392
  medulares, 392, 393
  pulpa roja, 399,406
  subcapsular, 392,393
Siringe, 568
Sistema,
  aferente, 333
    somático,
      especial (SSAE), 333
      general (SSAG), 333
    visceral,
      especial (SAVE), 333
      general (SAVG), 332,333
  defensa, de,
    primario, 388
    secundario, 388
  eferente, 332
    somático general (SSEG), 332
    visceral,
      especial (SVEE), 333
      general (SVEG), 332
  hemolinfático, 388

Sistema (cont.),
linfático, 388–415
características del, 388
función del, 388
nervioso, 327–363
autónomo (SNA), 327, 350–361
acción de las drogas sobre el, 358
arco reflejo y, 352
aspectos farmacológicos del, 358, 359
componentes del, 351
organización, de, 351
toracolumbar, 352,353
dos sistemas de innervación para el, 356
efectores del, 351
estimulación del, 359
fármacos,
anticolinérgicos y, 357
antimuscarínicos y, 357
colinérgicos y, 357
muscarínicos y, 357
nicotínicos y, 357
ganglios del, 352,353
hipotálamo, e, 351
homeostasis y, 350,356
índice de inervación, 356
inhibición del, 359
médula suprarrenal, y, 358
nervios del, 351
adrenérgicos, 357, 358
colinérgicos, 357
craneales, 351,353
neurona preganglionar del, 352, 353
neurotransmisores del, 357
posganglionar, 352,353
tono del, 352
características del, 327
central, 327
componentes del, 327
desarrollo del, 327
capas en el, 327, 330, 331
vesículas, de, 327, 329
diferenciación celular en el, 328, 330,331
función integrada del, 327
organización del, 327
anatómica, 327
funcional, 327
parasimpático, 353, 355, 356
nervios del, 353,355,356
AVG, 355,356
EVG, 355,356
posganglionares, 353, 355, 356
organización del, 355
preganglionar, 353, 355
periférico, 327–335
componentes del, 327
organización funcional del, 329 a 335
SNC, integración con el, 332
simpático, 353–355
nervios del, 353–355
fibras,
AVG,353–355
VEG, 352,353
neuronas preganglionares, 353,354
Sistema (cont.),
nervioso,
simpático,
nervios del,
posganglionares, 352,353
relaciones de distribución, 353–355
organización del, 353,354
tronco del, 353–355
somático, 327
sarcotubular transverso, 248, 251–253
sensorial especial, 658
tubular T, 248, 251–253
Smegma, 438
Soles, 28
Solitario, núcleo, 355,356
Soma, 265
Somatomedina, 578
Somatostatina, 600,603
Somatotrópica, hormona, 578
Somatotropina, 578
Sostenimiento del cartílago, 142–144
Subaracnoideo, espacio, 342,343
Substancia(s),
cooperadoras, 408
intercelular del tejido conjuntivo, 97
mucoide, 54
P, 603
propia, 659,662,663
substrato,
cartílago, del, 135
hueso,del, 147,149
superficie-activas, 555
Substrato,
citoplasma o, 40
nuclear, 38
tejido conjuntivo, de, 97, 104–107
Sucrasa, 499
Suela, 438,441,442
Suero, 208
Sulcus esofágico, 489
Suma,
espacial, 276
temporal, 276
Superficie, modificaciones de, 294–297
Supracoroides, 665
Suprarrenal(es),
corteza, 593–600
hormonas de la, 594
zonas de, 593,594
glándulas, 592–600
desarrollo de las, 592
inervación de las, 592
linfáticas, 592
vasos sanguíneos de las, 592
médula, 358, 598–601
efectos de la, 358,359
inervación de la, 358,359
reacción de lucha o huida, 358
secreción de la, 358
Surfactantes, 555,558
Suturas, 308

–T–

Tabique,
lingual, 459
longitudinal, 186,190,191,197
transversal, 186,190,191,196
Tanocitos, 282
Tapa del cañón, 20
Tapetum,665,666
celular, 665,666
fibroso, 666
lucidum, 665,666
Taquicardia, 263, 356
Teca,
células luteínicas de la, 635
folicular,
externa, 633,634
interna, 633,634
Técnica(s),
anticuerpos fluorescentes, de, 13
directa, 13
indirecta, 13
congelación en seco, de, 11
cortes en congelación, 11
histoquímicas, 11
enzimas, 11, 12
minerales, 10
mucosubstancias, 11
PAS, de, 11
inclusión en parafina, de, 6–9
aclaramiento, 9
deshidratación, 9
fijación, 7–9
inclusión, 9
microtomía, 9
montaje, 9
obtención de la muestra, 6
tinción, 9
Tegumentario, citología del aparato, 696
Tejido(s), 4, 5
adiposo, 123–130
blanco, 128,129
características del, 128
función del, 128
origen del, 128
pardo, 128, 129
básicos, 3
conjuntivo(s), 4, 97–127, 129–132
areolar, 121,124,127
características del, 127
características del, 4, 97
clasificación del, 97–99
desarrollo del, 97
elástico, 125–127
embrionario,120, 121
fibrasdel, 101–107
funciones del, 4, 97
líquido del, 100
material extracelular de, 97
matriz del, 97
origen del, 97, 100
pigmentos de, 121,127
población celular,
permanente, 111–119
temporal, 119,120
propios, 121–127
regeneración del, 131
reparación del, 131
reticular, 127
reticuloareolar, 495
definición, 3
granulación de, 115,450,453
linfático,
aviar, 390
clasificación de los, 388
denso, 388, 390, 392
difuso, 388

Tejido(s) (cont.),
linfoide del intestino, 234
mieloide, 229–231
nervioso, 4, 265–289
características del, 4,265
funciones del, 4
organización del, 265–271
simples, 3
tipos de, 3
Teia coroidea, 345
Telodendrión, 268, 324
Telógeno, 422, 425
Tendón(es), 125, 134, 315, 321
composición de los, 319
formación de una cubierta del, 320
reparación de los, 321–323
estadios de, 321
extrínseca, 321
intrínseca, 321
Tenon,
cápsula de, 661
espacio de, 662
Terminaciones,
nerviosas,
difusas, 340,341
libres, 340,341
tipo Ruffini, 326
Terminal(es),
bulbos, 272
enrejado, 53
pies, 272
pieza, 614,619
Testicular(es),
cubiertas, 606, 607
mediastino, 606, 607
red, 606–608, 610
secreciones, 616–619
regulación de las, 616
tabiques, 606, 607
Testículos, 606, 607
desarrollo de los, 606
Testosterona, 607,616
acciones de la, 616
efectos,
anabólicos de la, 618
androgénicos de la, 618
-estradiol (TeBG), globulina de unión, 616
osificación, y, 195
Tetania hipocalcémica, 258
Tetas, 430,436
Tetrayodotironina, 586
3,5,3',5'-Tetrayodotirosina (T_4), 586
Tiamina pirofosfatasa, 46
Tiempo de generación, 57
Timina, 29
Timo,401–405
células T, y, 404
cloacal,404
desarrollo del, 401
función del, 404
histología del, 401, 402,408,409
inervación del, 404
vasos,
linfáticos, 404
sanguíneos y, 402,404
Timocitos, 402
Timopoyetina,
I,404
II,404
Timpánica,
cavidad, 682
membrana, 682
Tinción(es)
azul, con,
alsaciano, 11, 30
toluidina, de, 11
eosina, con, 10
fucsina aldehídica, 11, 30
Fuelgen de, 29
Gram, de, 692
hematoxilina, 10
metacromáticas, 107
oxitetraciclina, 11
Papanicolaou, de, 691
principios de, 9
Romanowsky, de, 691
rojo S de alizarina, 11
Sudán, con, 31
supravitales, 5
vitales, 5, 9
von Kossa, de, 11, 12
Tirocalcitonina, 590
Tiroglobulina, 586, 589
Tiroideas, glándulas,
estimulación de, 588,589
hormonas de, 586
acciones de las, 588
regulación de las, 588, 589
secreción de las, 586, 589
síntesis de las, 586, 589
Tiroideos, folículos, 586–588
Tiroides,
glándula, 583–590
actividad de la, alteraciones en la, 589
desarrollo de la, 583
estructura de la, 583,586,587,589
hormona estimulante del, 581
factor de liberación, 581
Tirosinasa, 120
Tirotrópica, hormona, 581
Tiroxina,
globulina (TBG), enlaces, 588
(T_4), 586, 589
Tonofibrillas, 53
Tonofilamentos, 53
Tonsila,
cecal, 511
citología de la, 696
cloacal, 404
Trabécula corneoscleral, 670, 674
Tracto uveal, 659
Transaminasa, 522, 588, 590
Transcortina, 209
Transcripción, 29, 44, 46
Transferasas, 46
Transferrina, 209
Transformación blastoide, 233
Transiluminación, 5
Translación, 29, 45, 46
Tráquea, 552
aves, de, 568
Traqueal,
citología, 699–701
músculo, 552, 553
Trasudados, 704
causas de, 704
modificados, 704
Tríadas, 248, 251–253
portales, 515, 517, 524
Triglicéridos, 500, 507
Trigonum fibrosum 372
Tripsina, 527
Tripsinógeno, 527
Triyodotironina (T_3), 586
3,5,3'-Triyodotirosina (T_3), 586
Trofoblasto, 649
Trofodermo, 649
Trombocitopoyesis, 231
Trombocitos en las aves, 223–225
Trombogénico, agente, 604
Tromboplastina, 225
hística, 226, 227
plasmática, antecesor de la, 226, 227
Trombostenina, 225
Tromboxane (TXA_2), 604
Tropocolágena, 101,103,104
Tropomiosina, 249, 256
Troponina, 249,256
Tubérculo gris, 581
Tubo,
digestivo, 455
faringotimpánico, 682
Tubulina, 52
Túbulo(s),
colectores, 530,534,540
arqueados, 530
miciales, 534
rectos, 530
contorneados, 606,607, 609
distal, 530,534,540
rectos, 606, 607, 611
secretores, 466
T, 263
uniníferos, 530–536
componentes de los, 530
Túnel,
espiral, 686, 690
externo, 686, 689
Túnica,
adventicia, 290, 294
albugínea, 606, 607
ovario, del, 629,630
dartos,419, 606
mucosa, 290, 291
muscular, 290–292
órganos, de, 290,294
serosa, 290–292
submucosa, 290–293
vaginal, 606
vasos de,
adventicia, 365–370
íntima, 365–367
media, 365–370

– U –

Ubre, 430,436
Ulcera,
gástrica, 487
péptica, 487
Umbilical,
distal, 425,427
proximal, 425, 427
Unión,
abierta, 87, 88
cercana, 88

Unión (cont.),
complejo de, 87
comunicante, 88
corneoscleral, 662, 665
estrecha, 87, 88
gastroduodenal, 484,495
intermedia, 87, 88
mioneural, 322–324
mucocutánea, 420
neuromuscular, 273
rectoanal, 503,509
Uñas accesorias, 444
Uracil, 29
Urea, 493
Uréteres, 547
Uretra, 624–627
hembra, de la, 642
pélvica, 625,626
peneana, 625, 627
Uretral,
cresta, 625
glándula, 625
músculo, 626
Urinaria(s),
vejiga, 547
automática, 547
autónoma, 547
vías, 547
Urinario, aparato, 529–548
citología del, 698
desarrollo del, 529
función del, 529
Urobilina, 236,237
Urobilinógeno, 236, 237
Urodeum, 512
Urogenital, seno, 530
Urónico, ácido, 30
Urotelio, 72
Uterina, glándula, 639,640
Utero, 640,641
aviario, 656,657
bicorneado, 640
doble, 640
simple, 640
Utrículo, 683
Uvea,
anterior, 669
posterior, 669
Uveítis, 669

– V –

Vacuolas,
autofágicas, 50
condensadas, 45
Vagina(l), 642,644
aves, de las, 657
citología, 702–705
anestro, en, 703
diestro, en, 703
estro, en, 703, 704
proestro, en, 703
Vaginitis, 703
Vago, núcleo dorsal motor del nervio, 377,385
Vaina(s),
caudal, 613,618
externa de la raíz, 420, 422
Hertwig, de, 462
Vaina(s) (cont.),
neurolémica, 282–284
periarteriales, 397,402, 405
raíz, de la, 420,422
cutícula interna de la, 420,422
Schwigger-Seidel, de, 399,406
Válvula(s), 371, 378
auriculoventricular,
derecha, 371
izquierda, 371
bicúspide, 371
Kerkring, de, 495
pulmonar semilunar, 371
semilunar, 372
aorta, de la, 371
tricúspide, 371
Vano, 425,427
Vasa vasorum, 365
Vascular, característica,
estructural, 365
funcional, 365
Vaso recto, 536,545
Vasoconstricción, 356
Vasoconstrictores, 224
Vasodilatación, 356
Vasopresina, 581
Vello(s), 495
fino, 444
Vena(s), 371
central, 514,516,519,520
grandes, 371
hepática, 517,518
linfáticas, 387
medianas, 371
pequeñas,371,377
portal hepática, 517, 519
pulmonares, 558, 566
pulpa, de la, 399,406
rectas, 536, 542
sublobular, 518
válvulas de las, 371, 378
Ventral, raíz, 332,334
Ventrículo, 510,515,516
cuarto, 328,329
derecho, 371
izquierdo, 371
lateral, 328,329
tercer, 328,329
Vénula(s), 365,370
poscapilares, 392
Vesícula(s),
acrosómica, 613,618
biliar, 522, 526
centro denso, de, 274, 277
cerebro, del, 328, 329
claras, 274
granular, 274
matriz, de la, 137
óptica, 328, 329
pinocitóticas, 50, 89, 91, 92, 94
secretoras, 45, 48
seminales, 620, 623
sináptica, 271, 274–276
transferencia, de, 45, 48
Vestíbular, glándula,
mayor, 642
menor, 642
Vestíbulo, 568,569,642
Vexilo, 425, 427
Vía común final, 259,332,334
Virchow-Robin, espacio de, 346, 347
Visión,
escotópica, 665
nocturna, 665
Vitamina(s),
B_{12}, 214,484
D,604
liposolubles, 500
Vítreo, humor, 671
Vocal, cuerda,
media, 569
lateral, 569
Volumen,
corpuscular medio, 239
paquete celular (VPC), del, 239
♀/♂, proporción, 564
Vulva, 642

– X –

Xantinas, 381

– Y –

Yeyuno,497, 504,505
Yodización, 586,589
Yodoaminoácidos, 586
Yodopsina, 677
Yunque,682
Yuxtaglomerular,
aparato, 531, 536, 543
célula,
agranular, 536
granular, 536

– Z –

Zimógeno, 54
Zona,
acino hepático, de, 519,525
centrolobulillar, 519,525
intermedio, 519,525
periférico, 519,525
arcuata, 593,599
axónica, 268, 270
cartílago articular, de,
intermedio, 309
mineralización del, 310, 313, 314
profunda del, 310, 313, 314
superficial, 307, 313, 314
dendrítica, 268,270,338
fasciculada, 593, 597
glomerulosa, 593,594,596
manto, 398
marginal, 398
multiforme, 593
paracortical, 392
parenquimatosa, 629
pelúcida, 633–635
reticular, 593,594,599
subcortical, 392
telodendrítica, 268, 270
vascular, 629
Zónula,
adherente, 87, 89
oclusiva, 87, 88

Esta obra ha sido editada por **El Manual Moderno, S.A. de C.V.** y se han terminado los trabajos de esta primera reimpresión de la primera edición el 30 de abril de 1990 en los talleres de Litográfica y Tipográfica Yolva, S.A., Comonfort No. 58-31, México, D.F.

la.reimpr. 1990—1,000

FECHA DE DEVOLUCIÓN		

FACULTAD DE MEDICINA VETERINARIA Y ZOOTECNIA - UNIVERSIDAD CENTRAL DEL ECUADOR

FECHA DE DEVOLUCION		

611.018
B218 Banks, Willam J.
Histologia Veterinaria -
Aplicada.

